Трансперинеальная биопсия и Fusion-биопсия

Саруханян А.Л. 5 курс 36 группа
Научный руководитель:
Строганов Роман Васильевич

01 / 04 / 2021

Биопсия ПЖ показана пациентам в следующих ситуациях:

1) выявление патологических изменений при ТПИ;
2) повышение уровня ПСА выше порогового значения, которое составляет 4 нг/мл (у пациентов молодого возраста эта граница снижена);
3) снижение соотношения уровней свободного и общего ПСА;
4) рост уровня ПСА в динамике;
5) повышение плотности ПСА;
6) выявление патологических изменений в ПЖ при ТРУЗИ;
7) наличие в ранее взятых биоптатах простатической интраэпителиальной неоплазии (PIN) либо атипической мелкоацинарной пролиферации (ASAP);
8) пальпируемые изменения или повышение уровня ПСА после радикального лечения РПЖ (радикальная простатэктомия или лучевая терапия);
9) необходимость уточнения распространенности заболевания, если это влияет на выбор метода лечения.

Биопсия ПЖ показана пациентам в следующих ситуациях:

1) наличие острых воспалительных изменений в ПЖ;
2) различные некорригируемые коагулопатии;
3) нарушение жизненно важных функций, а также тяжелые состояния, при которых риск проведения биопсии превышает пользу от подтверждения диагноза.

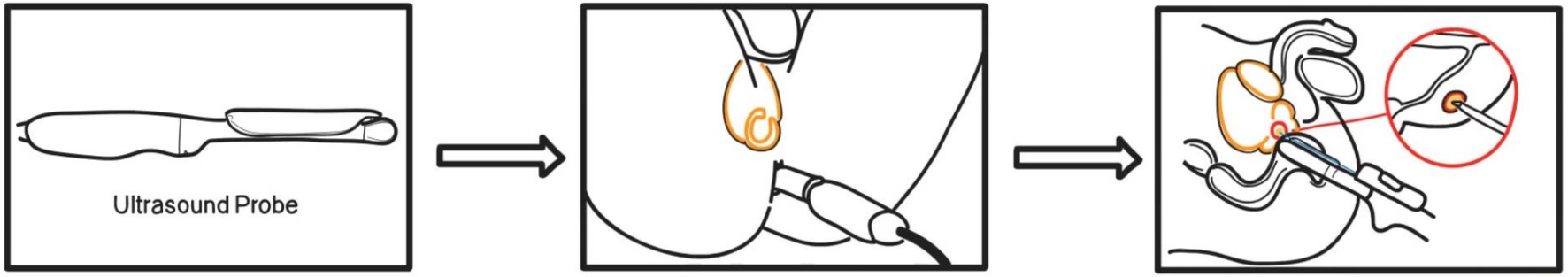

TRANSRECTAL BIOPSY

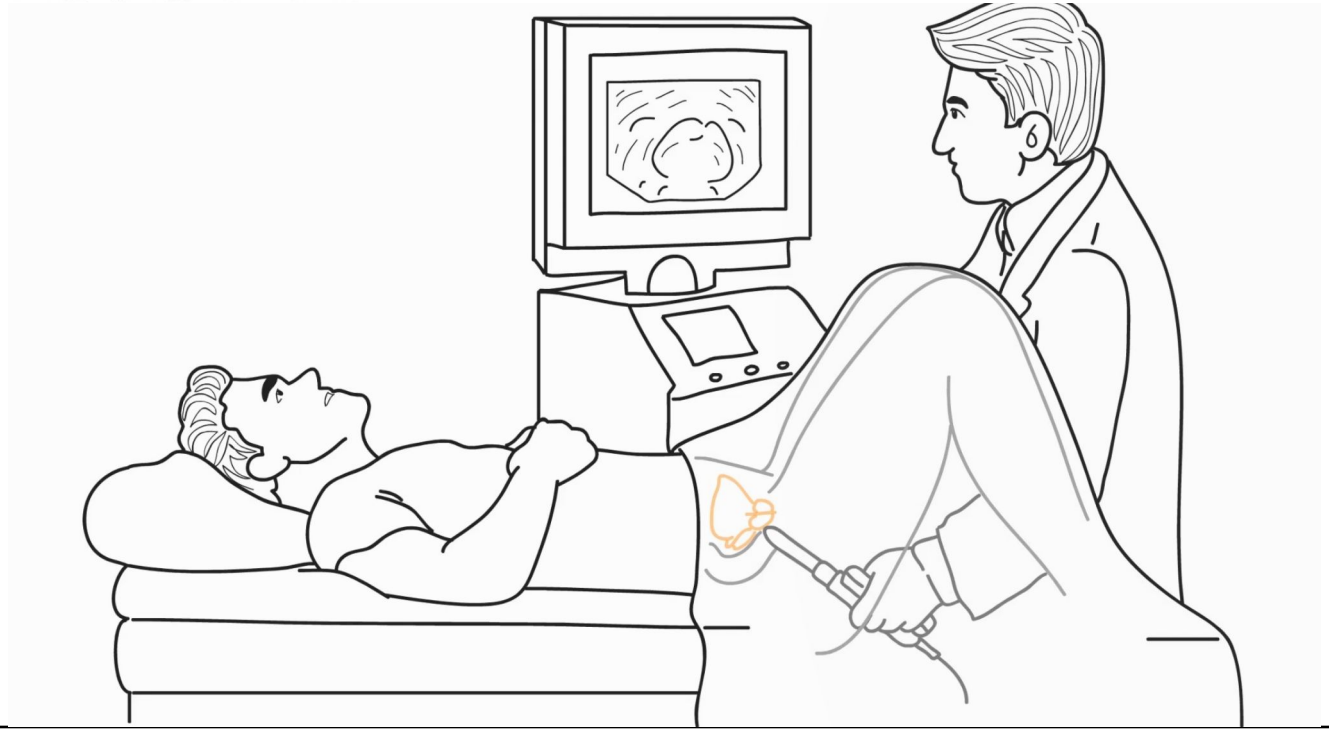

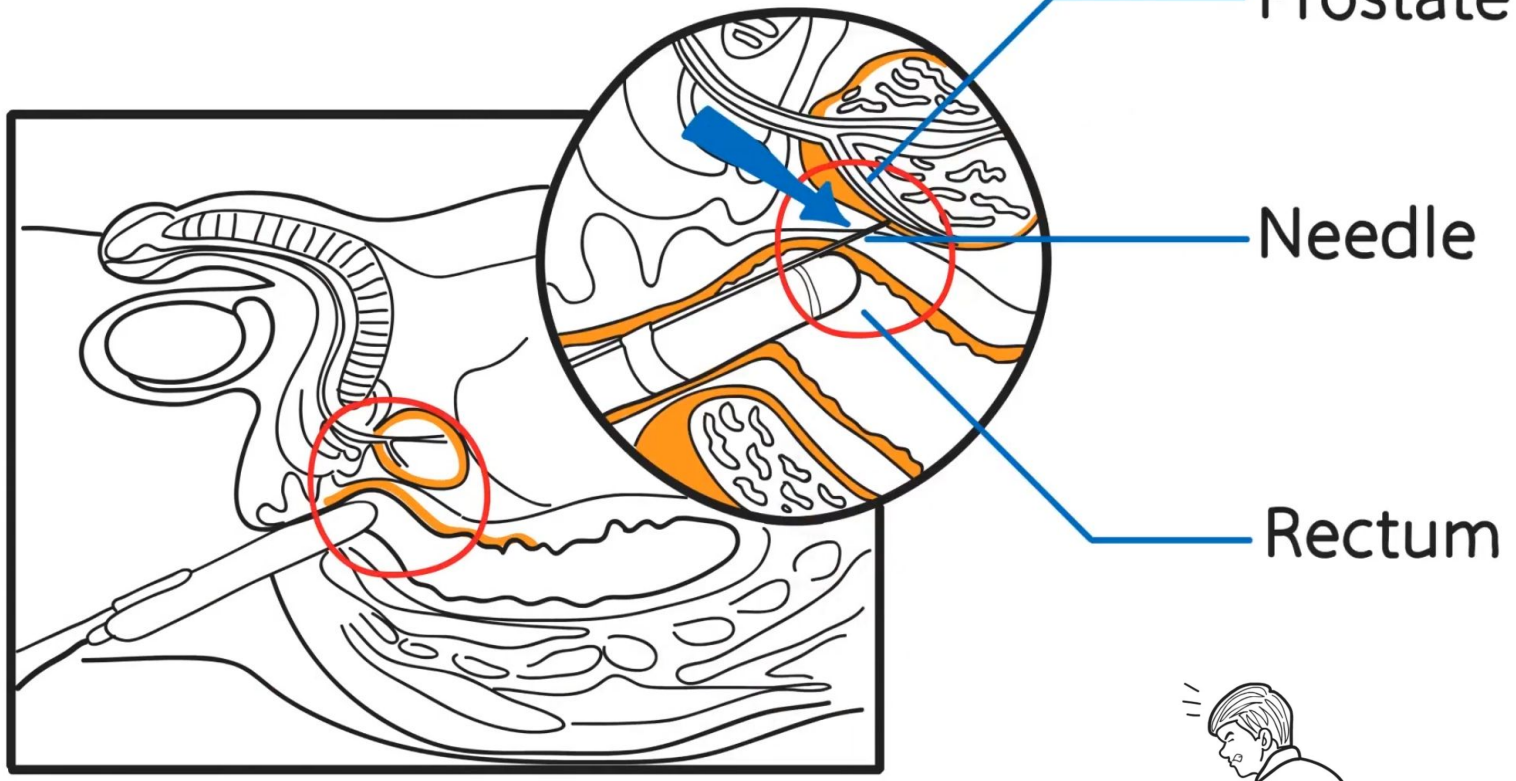
Prostate
Needle
Rectum

Rx
ANTIBIOTICS



Осложнения после транректальной биопсии

- Гемоспермия 40 %
- Гематурия > 1 дня 15 %
- Сепсис 1-5%
- Кровотечение PR (per-rectal) 1%
- Смертность < 0,1%



А можно всех посмотреть?)

- Почти нет сепсиса и иных инфекционных осложнений
- Больше образцов для биопсии
- Нет кровотечения PR
- Меньше деформации ПЖ, чем при TP биопсии

TRANSPERINEAL BIOPSY

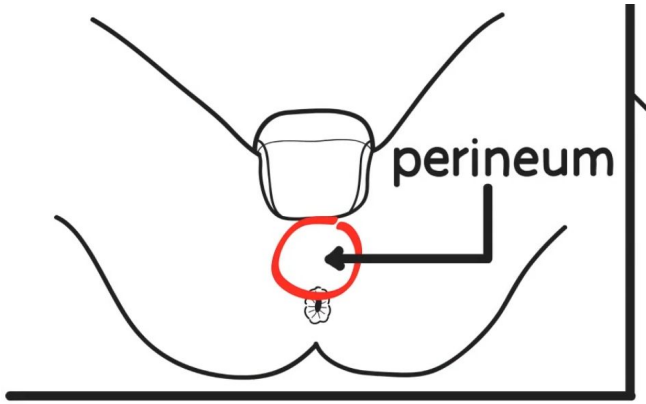

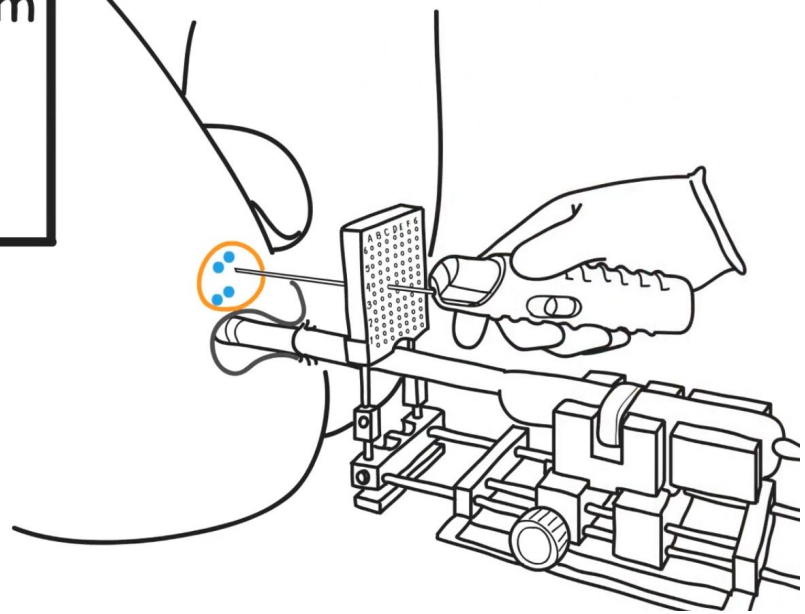

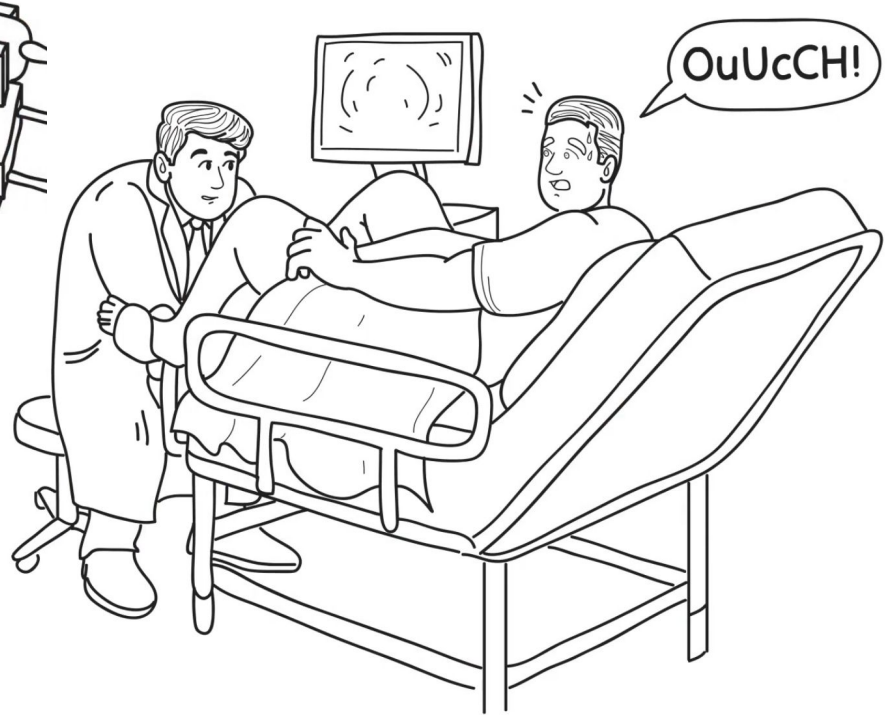

PrecisionPoint™
Transperineal Access System

FUSION БИОПСИЯ

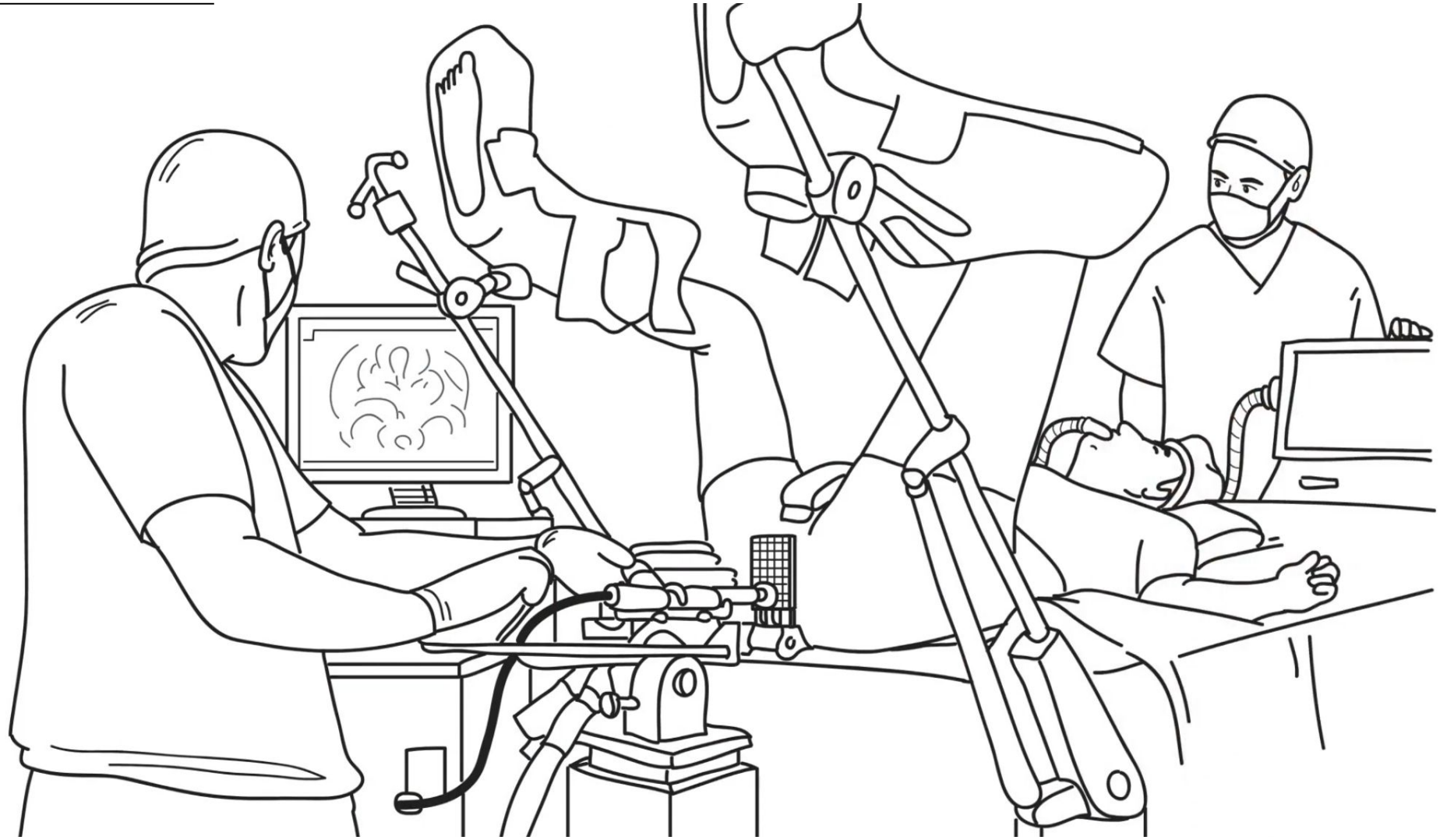

FUSION ТЕХНОЛОГИИ – ЭТО ?



REAL TIME

- **Рекомендовано** мужчинам с подозрением на наличие РПЖ при «отрицательной» первичной биопсии с наличием определенных факторов выполнение повторной сатурационной или фьюжн-биопсии с использованием мультипараметрической МРТ, поскольку применение данных методов биопсии позволяет существенно увеличить частоту выявления клинически значимого РПЖ, позволяет увеличить шансы выявления опухоли в ткани предстательной железы. Отсутствие опухолевой ткани в биоптатах после первичной биопсии не гарантирует отсутствие клинически значимого РПЖ и может быть связано либо с неправильной техникой выполнения биопсии, либо с трудной доступностью опухолевых очагов в предстательной железе для стандартной биопсии). [89, 90, 342, 343, 353]

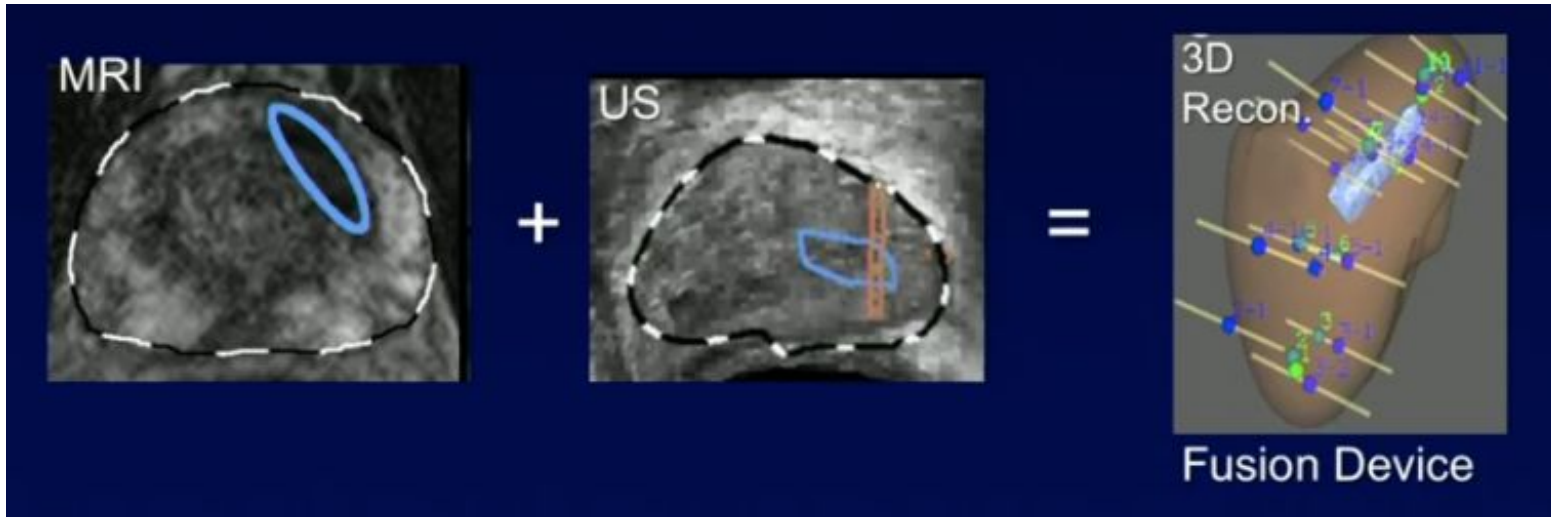

Motion compensation when patient (prostate) moves under LA

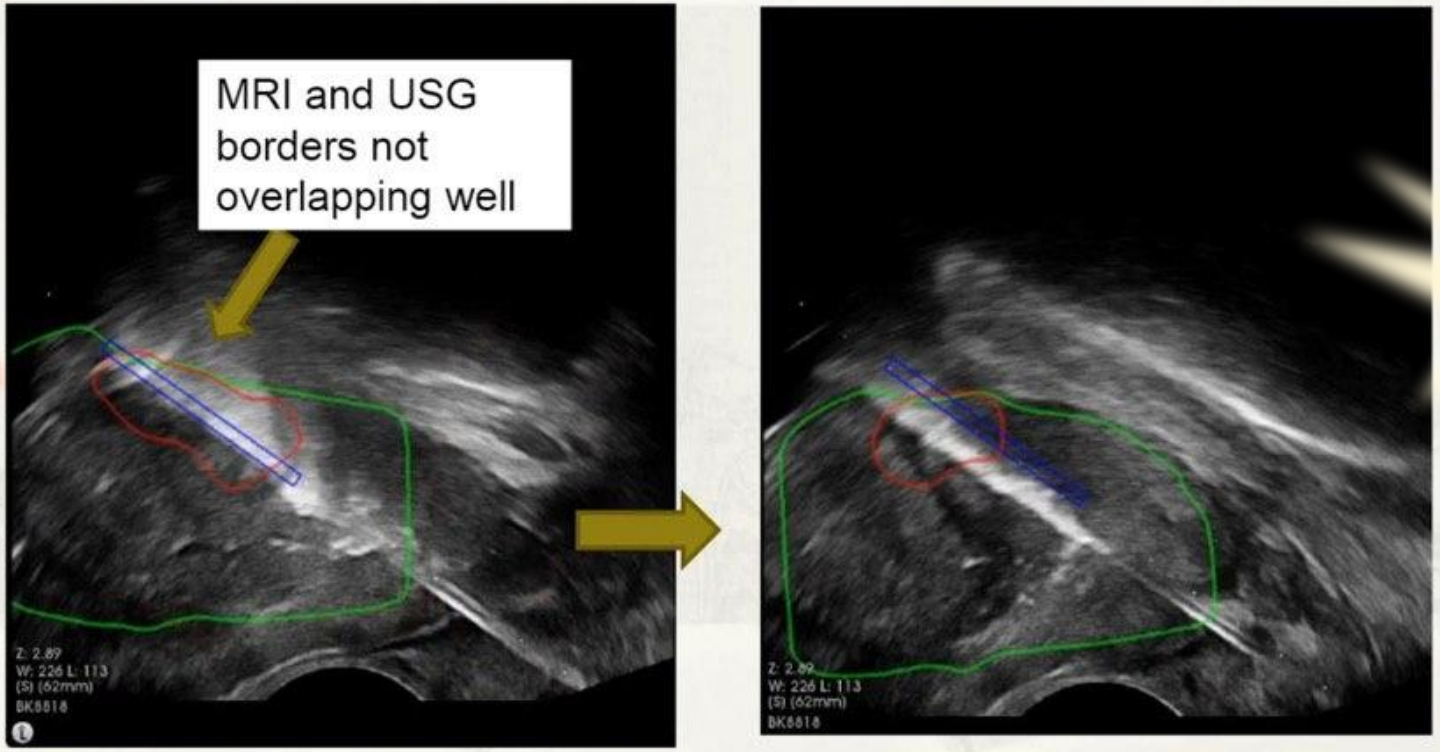

Any Motion compensation may lead to inaccurate targeting

It is important to see (and record) your actual needle track

Planned template

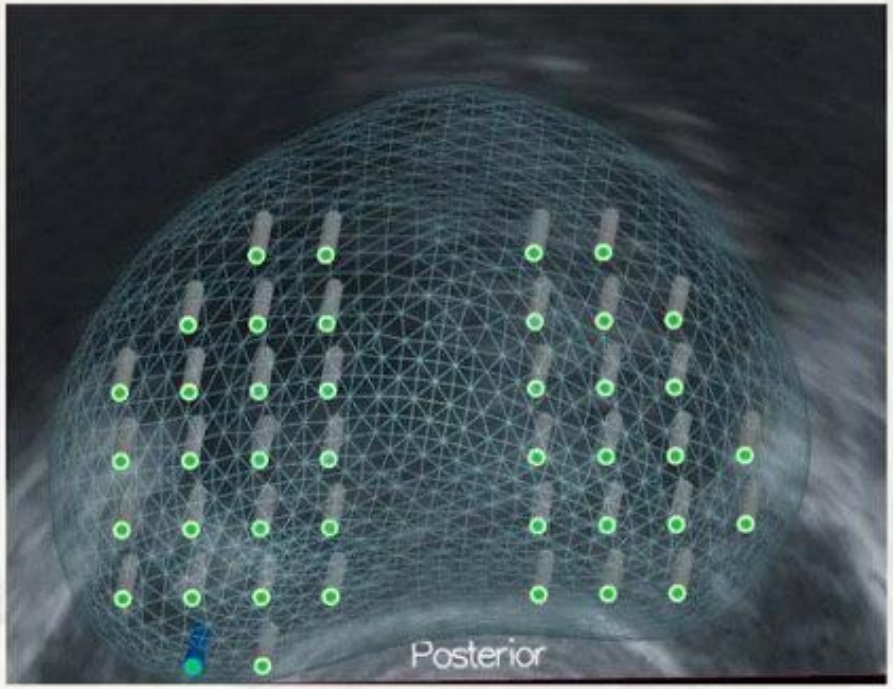

Actual core location

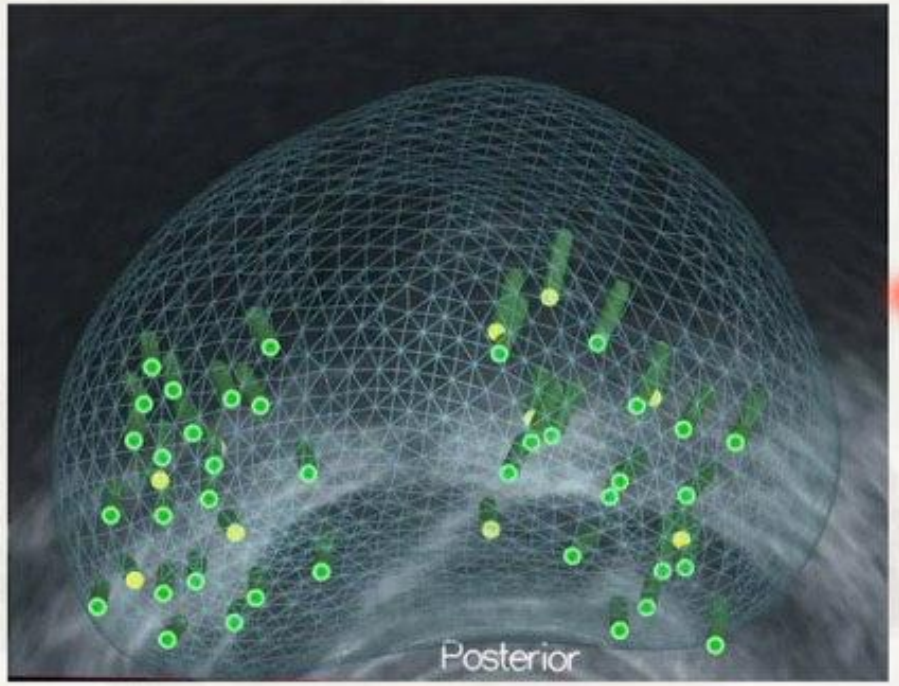

PI-RADS

мпМРТ
Мультипараметрическая МРТ

Оценка не только морфологических, но функциональных изображений.

Система PI-RADS (PROSTATE IMAGING REPORTING AND DATA SYSTEM)- это система оценки данных мрт предстательных и составления на этой основе диагностического врачебного заключения.

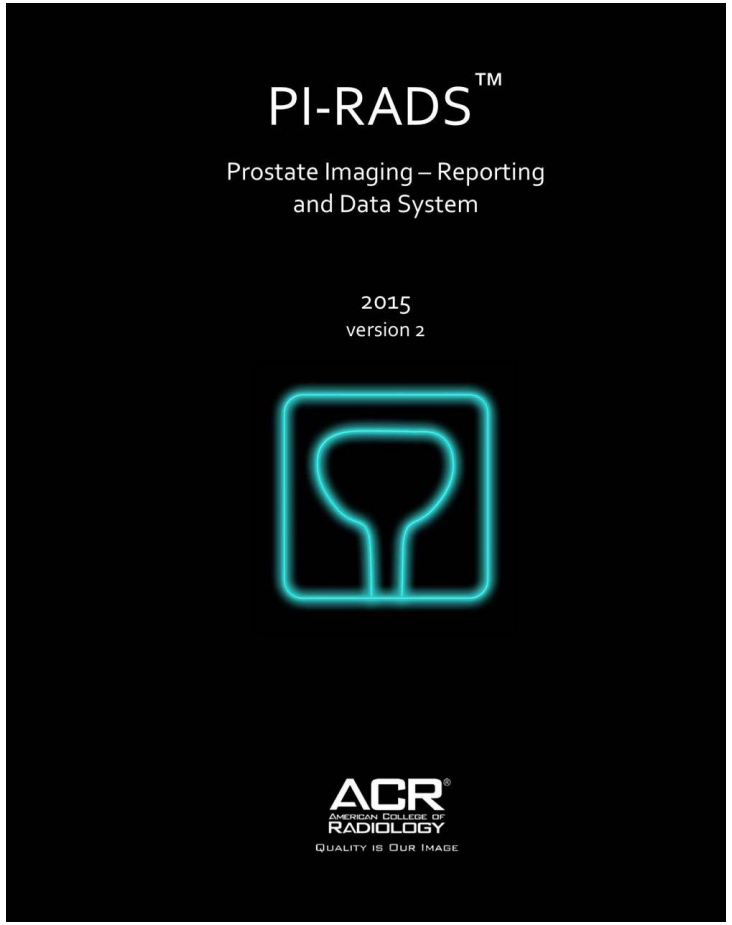

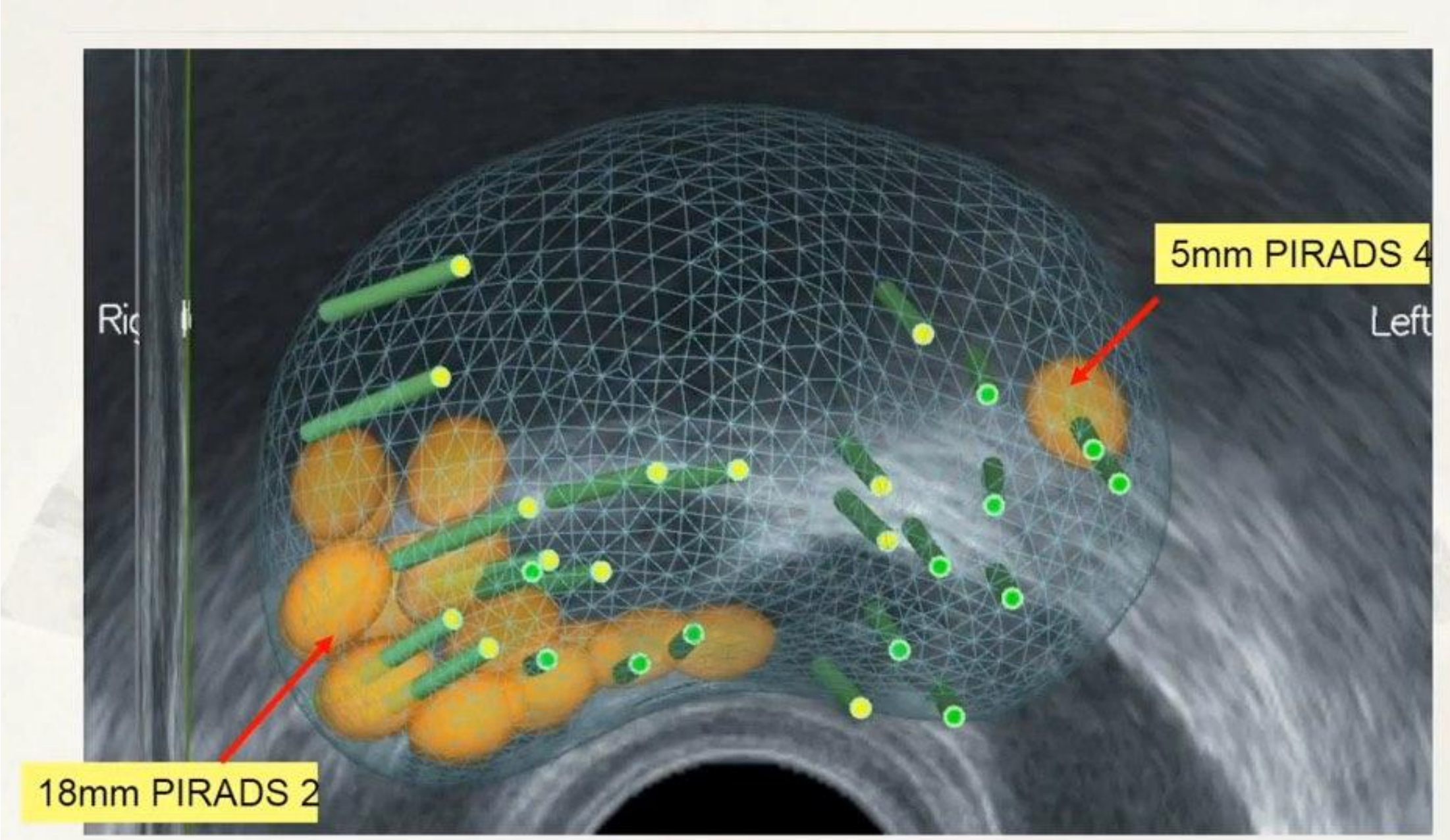
5mm PIRADS 4
Left
18mm PIRADS 2

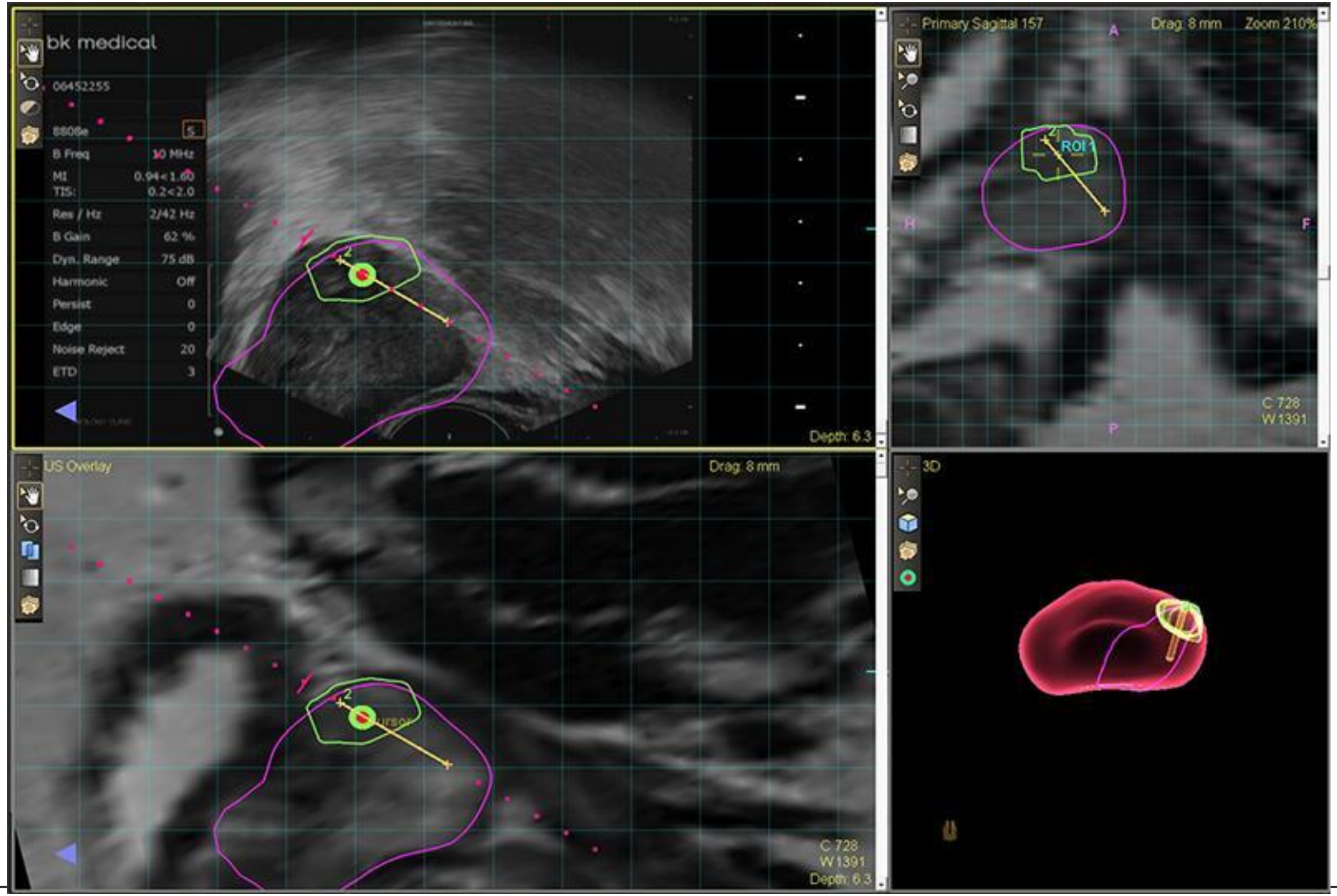
bk medical
06452255
B Freq 10 MHz
MI 0.94<1.60
TIS: 0.2<2.0
Res / Hz 2/42 Hz
B Gain 62 %
Dyn. Range 75 dB
Harmonic Off
Persist 0
Edge 0
Noise Reject 20
ETD 3
Depth: 6.3
Primary Sagittal 157
Drag: 8 mm
Zoom 210%
A
H
F
P
ROI 1
C 728
W 1391
US Overlay
Drag: 8 mm
C 728
W 1391
Depth: 6.3
3D

«Несмотря на большое количество неинвазивных методов диагностики РПЖ, таких как мнМРТ, эластография, фьюжн-технологии, онкомаркеры, биопсия по-прежнему остается «золотым стандартом» верификации диагноз»

СПАСИБО ЗА ВНИМАНИЕ