

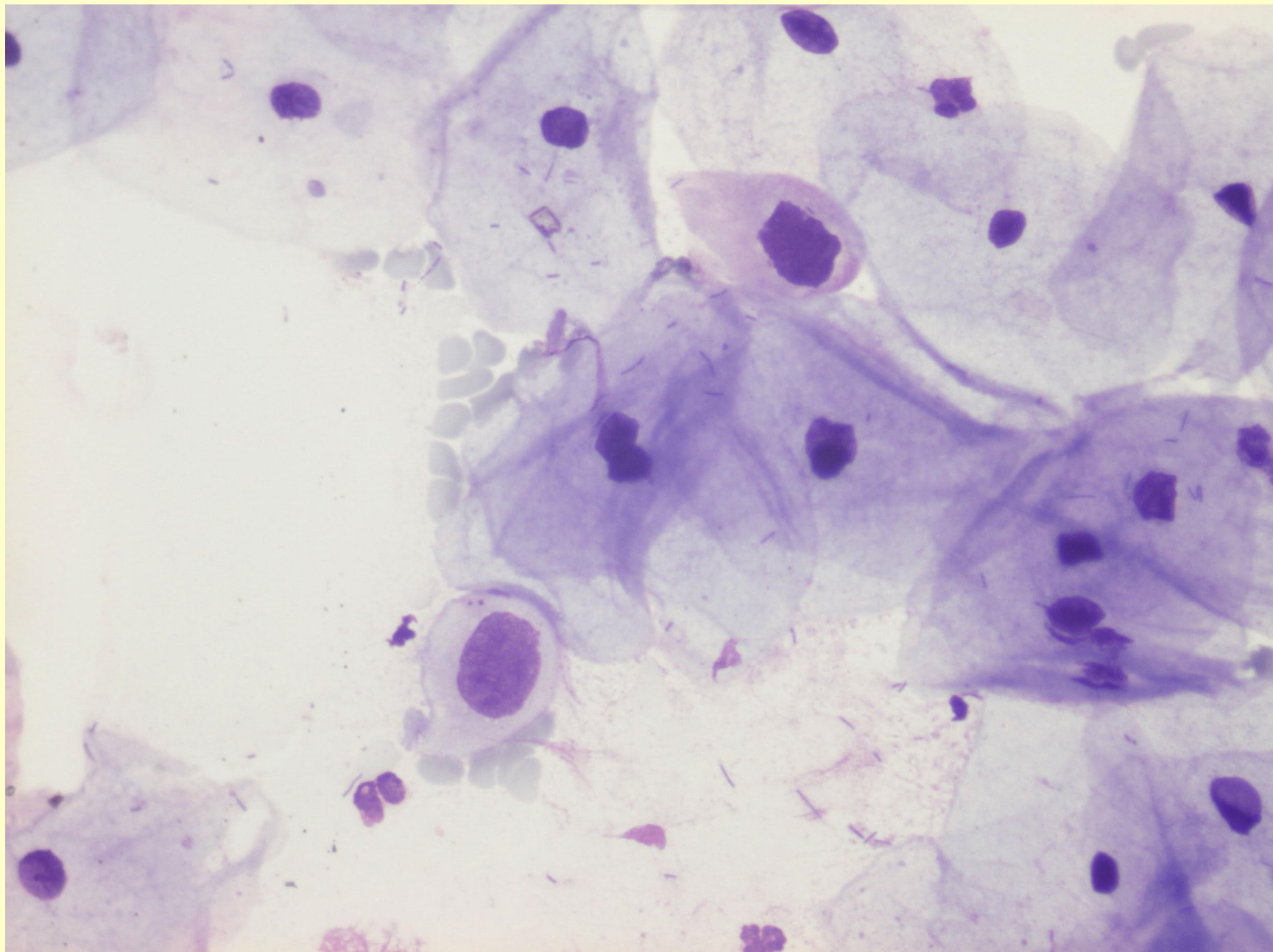
Препарат ШМ-48

Женщина 39 лет. 14 день цикла.

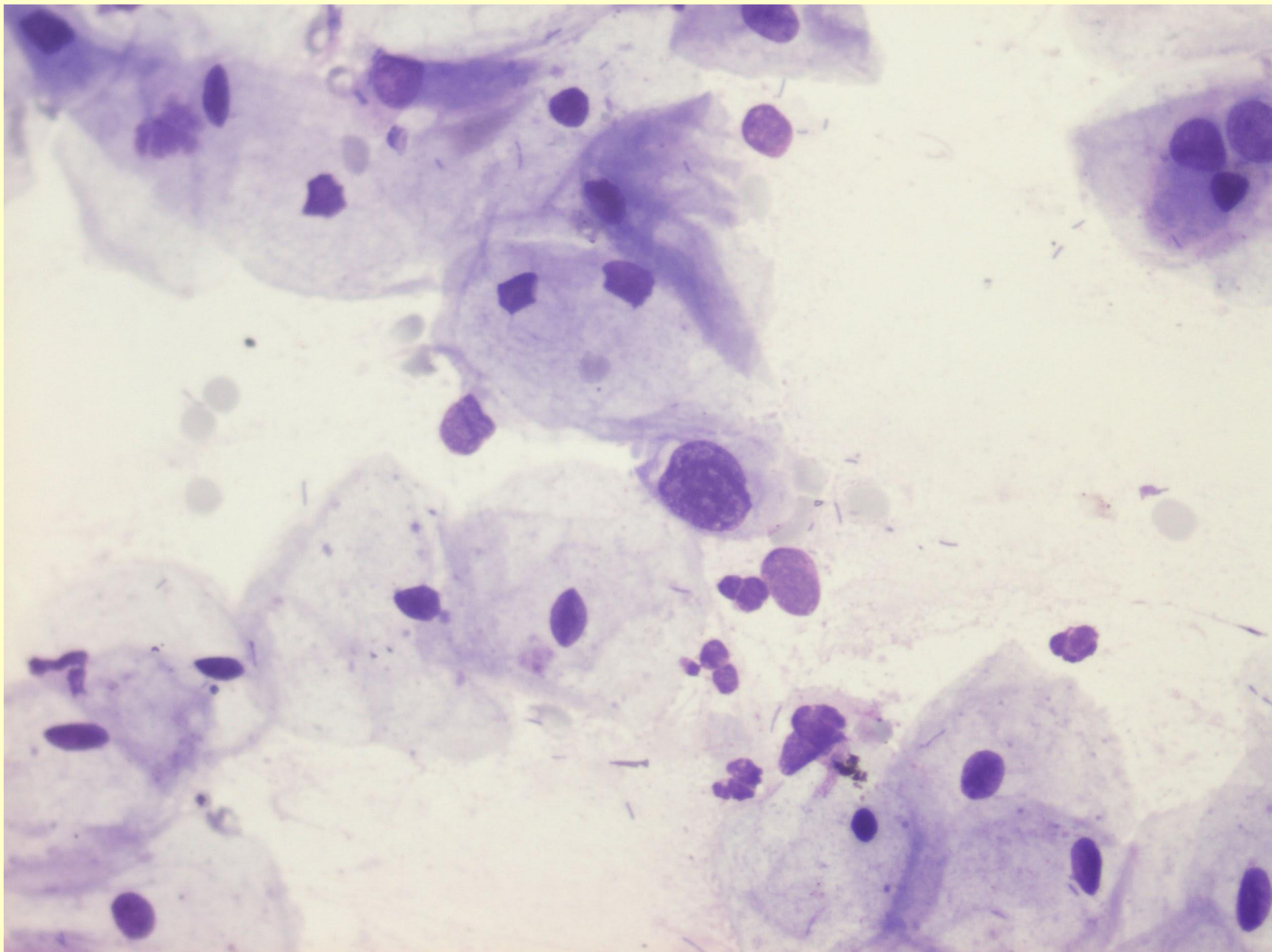
Соскоб с шейки матки

Окрашивание по Романовскому

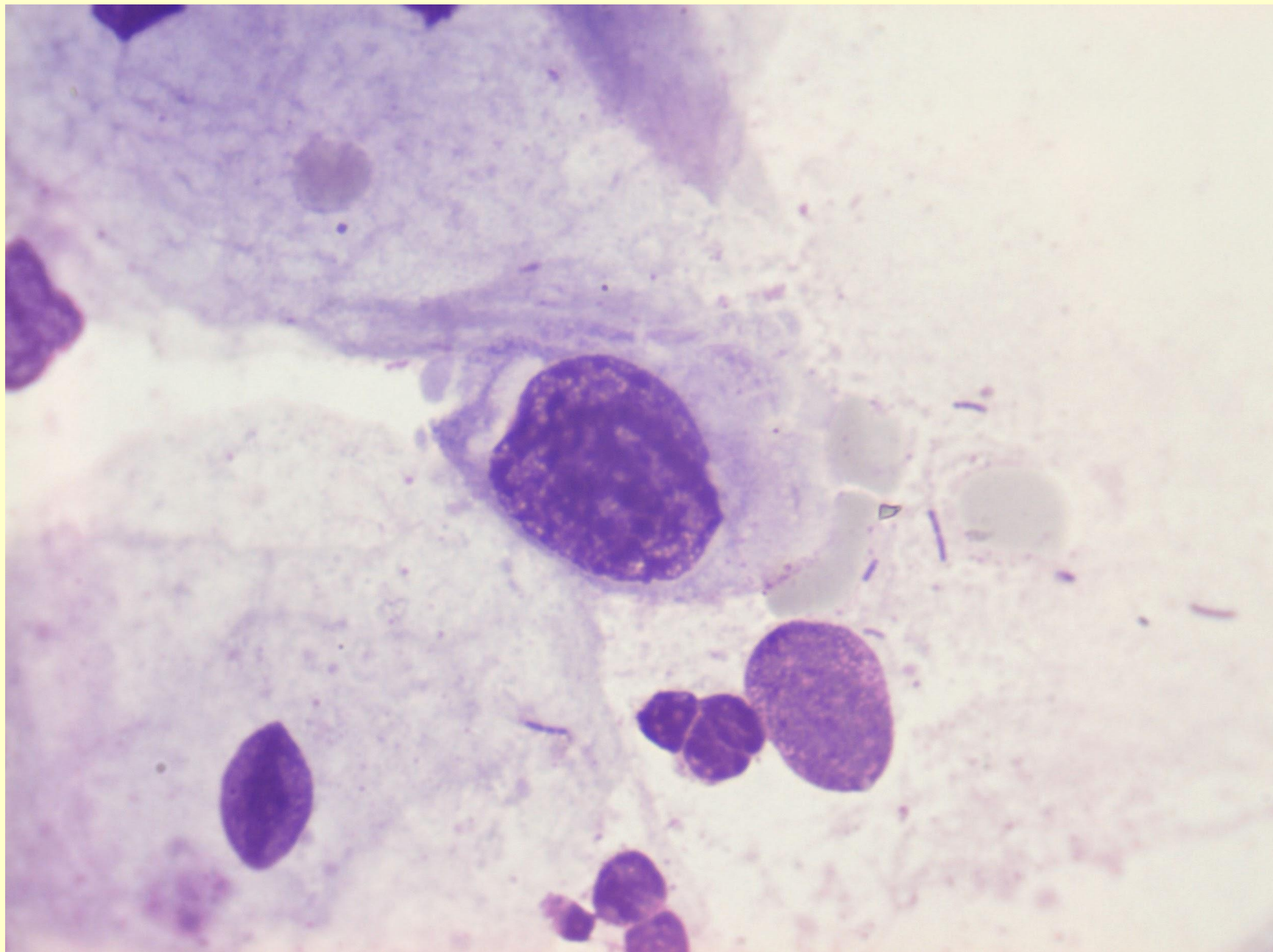
Атипическая зона трансформации



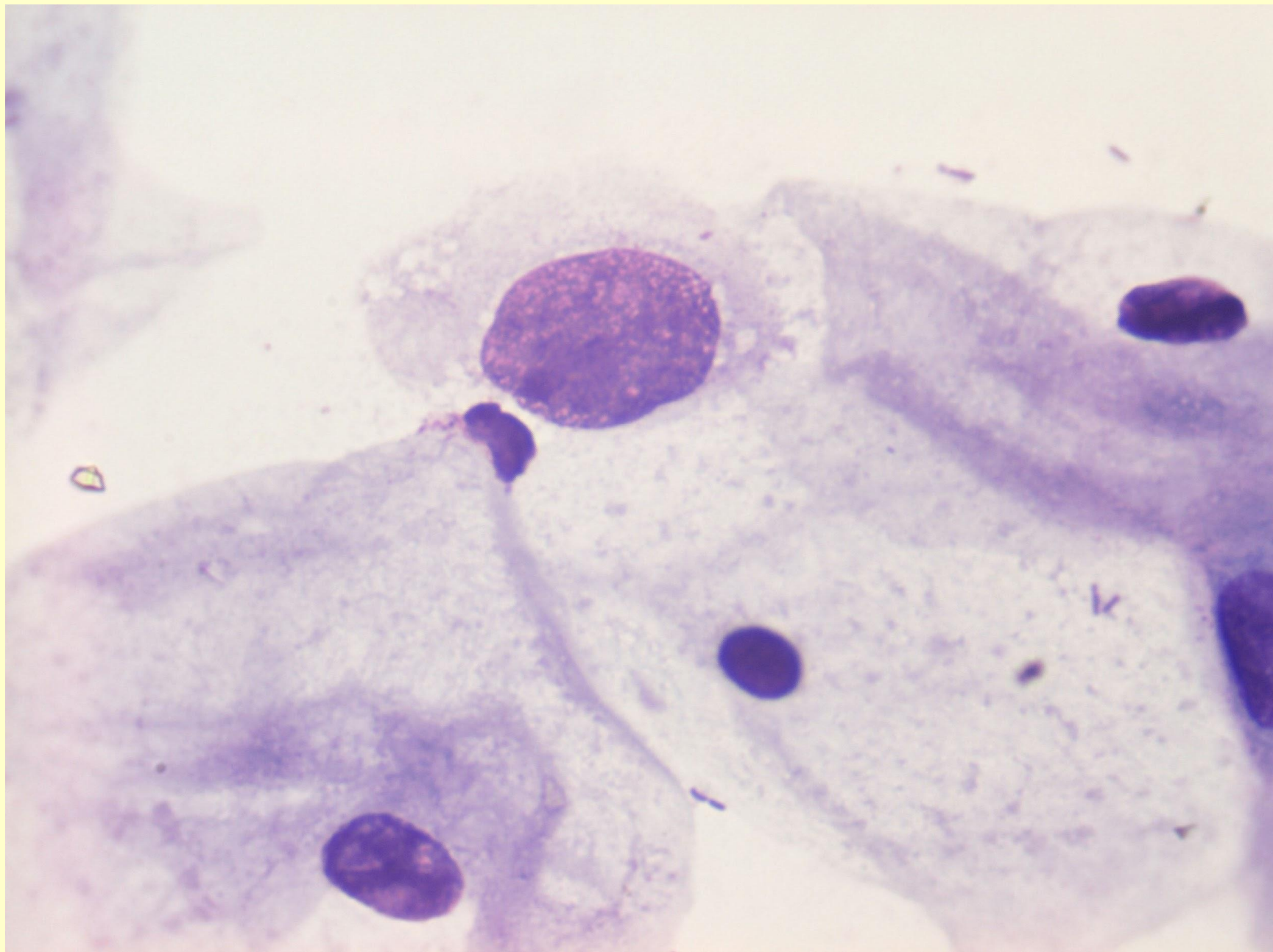
Φοτο 1. x 400



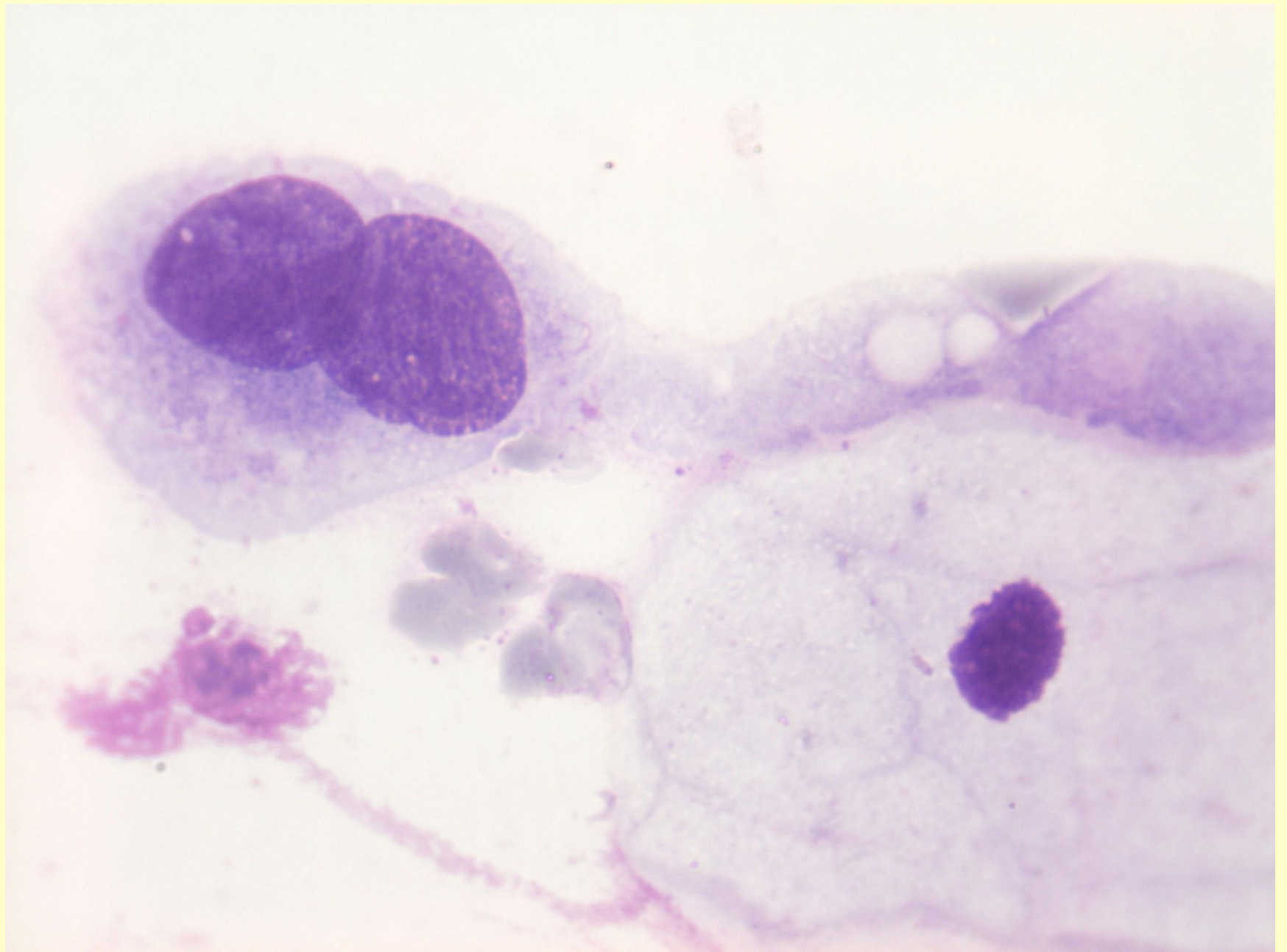
Φοτο 2. x 400



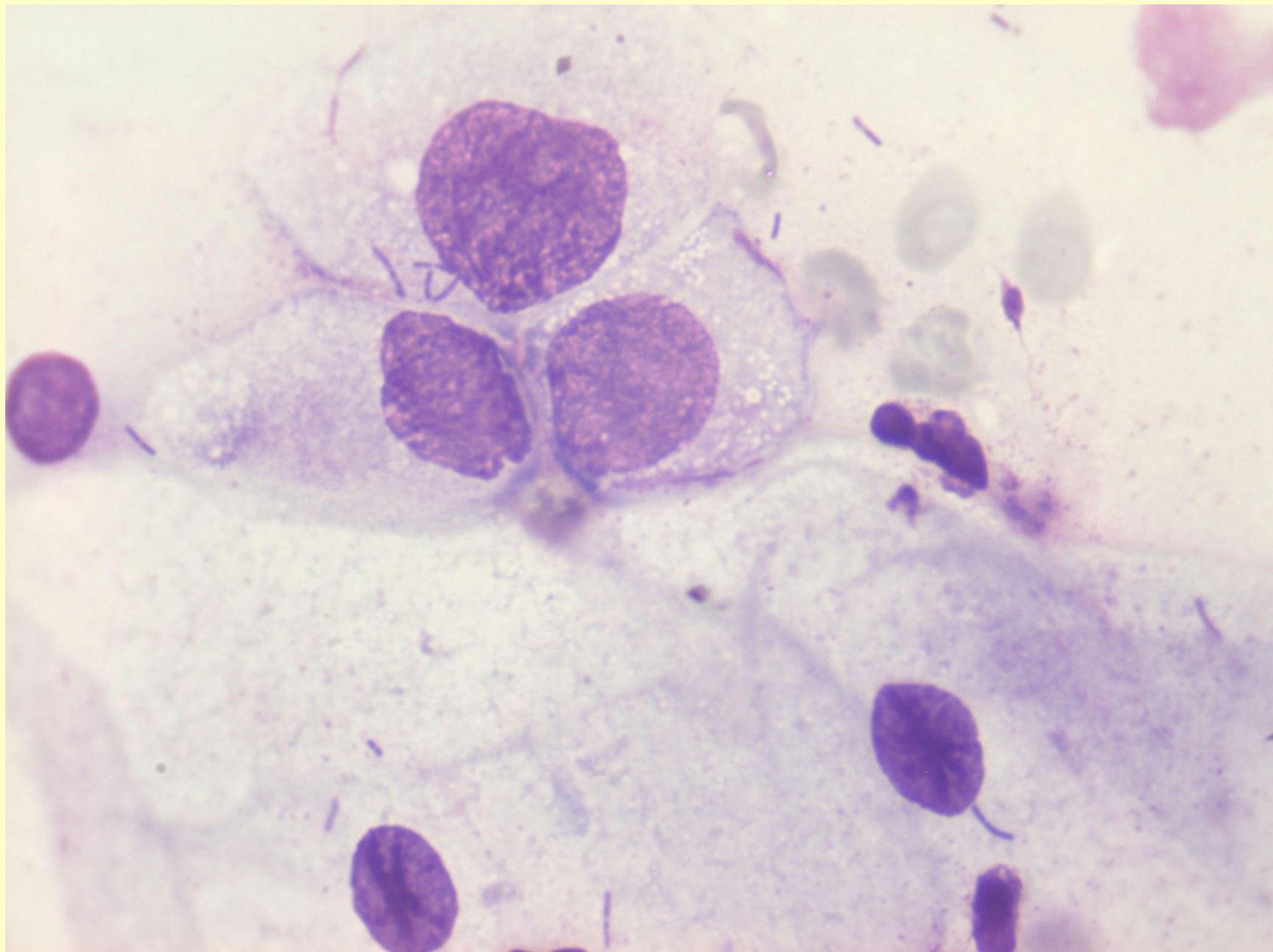
Φοτο 3. x 1000



Φοτο 4. x 1000



Φοτο 5. x 1000



Φοτο 6. x 1000