Мышечные ткани

- Общая характеристика и классификация мышечных тканей
- Скелетная мышечная ткань
- Сердечная мышечная ткань
- Гладкая мышечная ткань
- Гистогенез и регенерация мышечных тканей
- Патогенез инфаркта миокарда

Общая характеристика и классификация мышечных тканей

Мышечные ткани относятся к специализированным тканям, которые обеспечивают движение организма, его позу и сокращение внутренних органов

Морфофизиологическая классификация

	Скелетная	**Сердечная**	**Гладкая**
Локализация	скелетная мускулатура	сердце	внутренние органы
Строение	симпластическое	клеточное	клеточное
Миофибриллы	исчерченные	исчерченные	без исчерченности
Источник развития	миотомы сомитов	миоэпикарди-альная пластинка	спланхнотом и мезенхима
Характер сокращений	произвольные	непроизвольные	непроизвольные

Гистогенетическая классификация мышечных тканей

Эктодермальная ткань		**Мезодермальная ткань**		
Эпидермаль-ная	Нейральная	Спланхно-томная	Миотомная	Целомическая
гладкие мышечные клетки экзокринных желез	гладкие мышечные клетки радужной оболочки глаза	гладкие мышечные клетки во внутренних органах и сосудах	поперечно-полосатые мышечные волокна	поперечно-полосатые сердечные мышечные клетки

Скелетная мышечная ткань



Скелетная мышечная ткань - 2

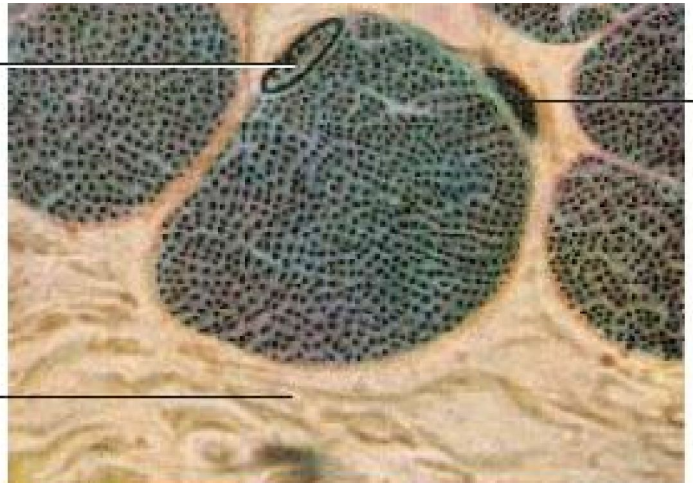

Поперечный срез скелетной мышцы. Метиленовый синий-азур II, 800х.
1 – ядро миона, 2 – капилляр,
3 – фиброцит

Продольный срез скелетной мышцы. Азан, 1250х.
1– ядро миона,
2– эндомизий

Скелетная мышечная ткань - 3



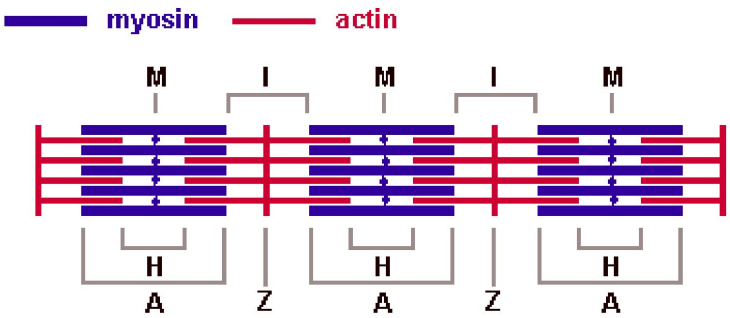

Схема саркомеров

Электронная микрофотография миона, 25 000х. 1 – Z-полоска, 2 – I-диск, 3 – А-диск

Скелетная мышечная ткань - 4

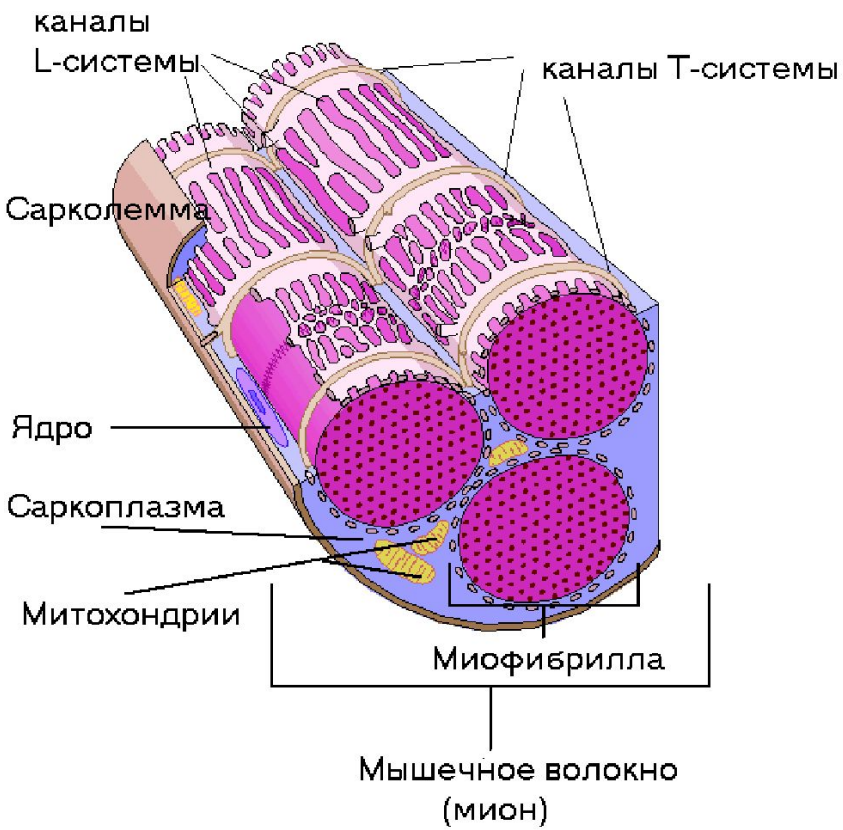

Красные и белые мионы

Свойство	Белые мионы	Красные мионы
цвет	белый	красный
диаметр	большой	небольшой
миоглобин	мало	много
митохондрии	мало	много
липиды	мало	много
гликоген	много	мало

Сердечная мышечная ткань

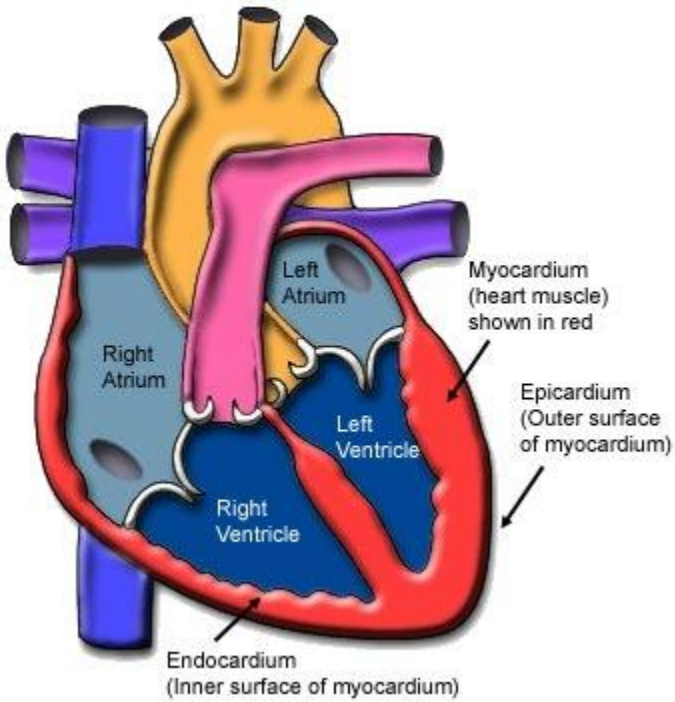

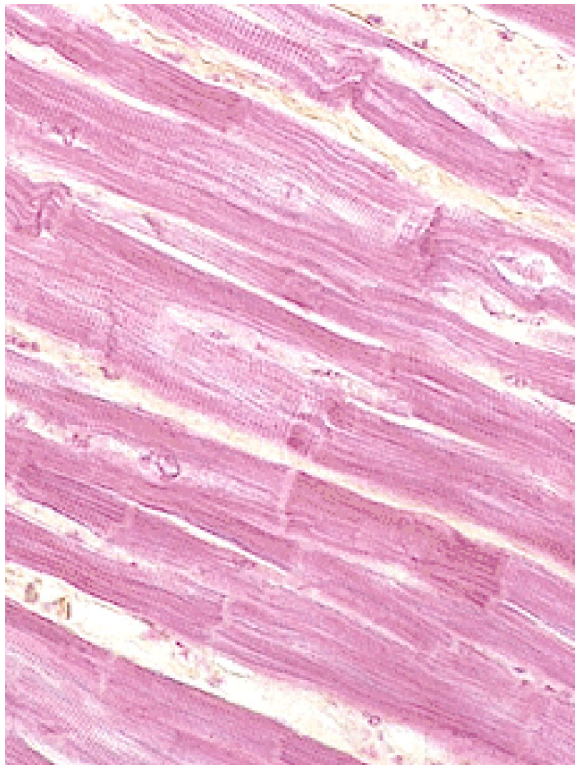

Рабочие кардиомиоциты.
Гематоксилин – эозин, 200х

Сердечная мышечная ткань -2

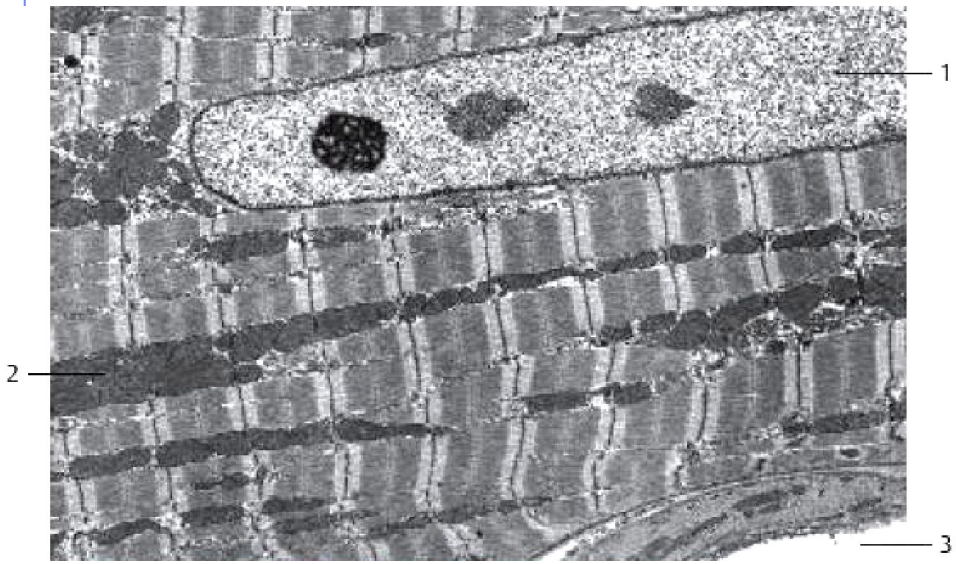

Электронная микрофотография рабочего кардиомиоцита, 2500х.
1 – ядро, 2 – митохондрия,
3 - капилляр



Межклеточные контакты в миокарде, 3000х.
1 – вставочный диск,
2 –десмосома,
3 – нексус, 4 – митохондрия,
5 – плазмалемма,
6 – базальная пластинка

Сердечная мышечная ткань - 3

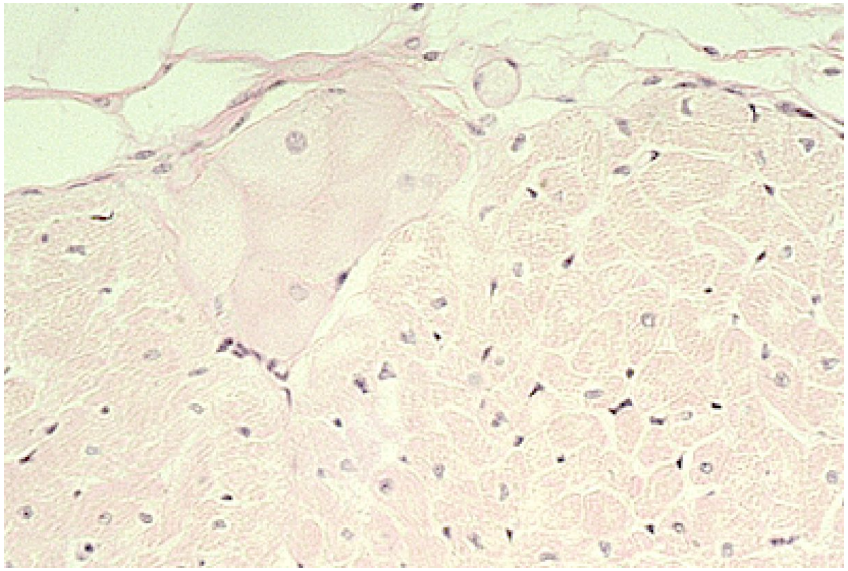

Поперечный срез через рабочие и проводящие кардиомиоциты. Гематоксилин-эозин, 200х.

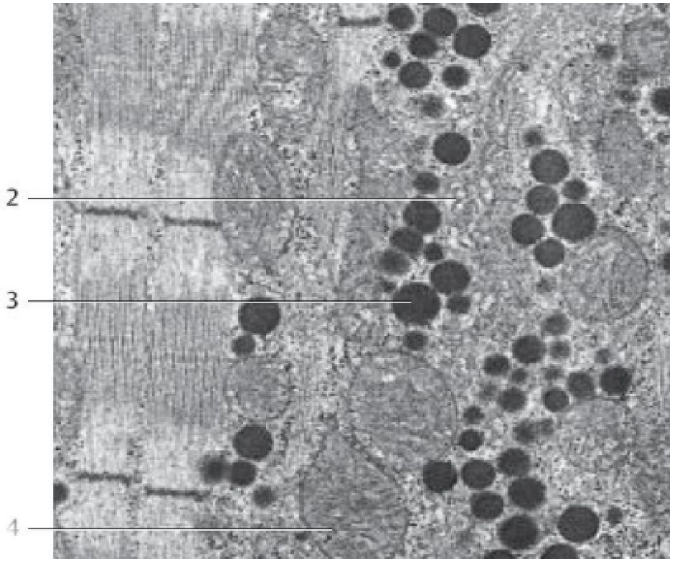

Секреторный кардиомиоцит, 11 000х.
1 – митохондрия,
2 – комплекс Гольджи,
3 – секреторные гранулы.

Гладкая мышечная ткань

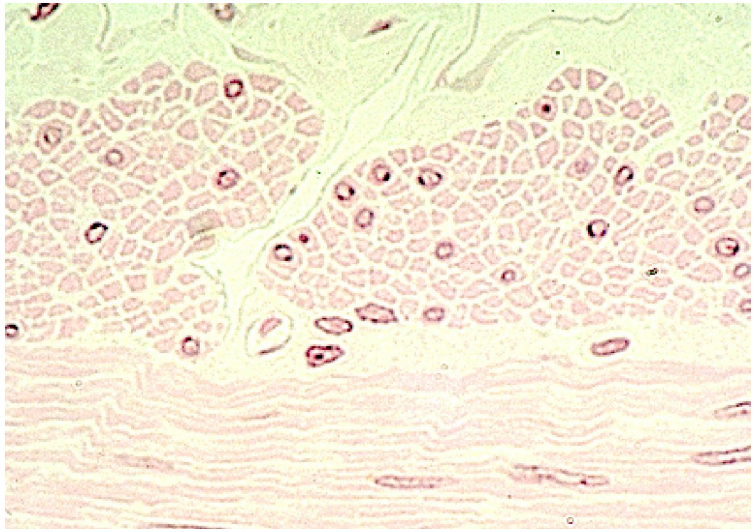

Гладкая мышечная ткань.
Гематоксилин – эозин, 200х

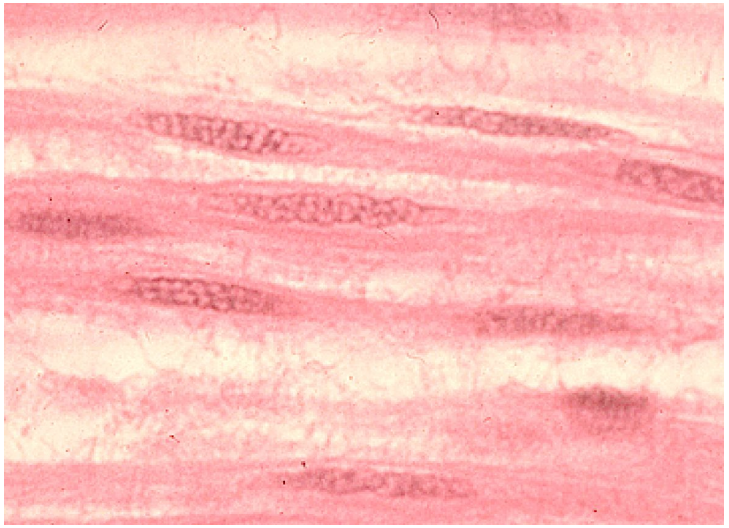

Продольный срез гладкой мышечной ткани.
Гематоксилин – эозин, 400х

Гладкая мышечная ткань - 2

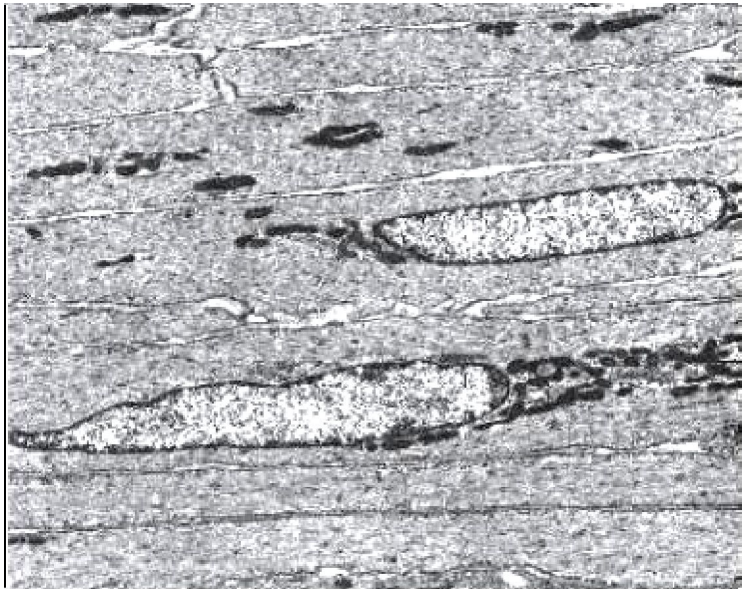

Гладкомышечные клетки.
Ультратонкий срез, 9500х.
1 – эндотелий, 2 – ядро,
3 – эндомизий, 4 – фиброцит

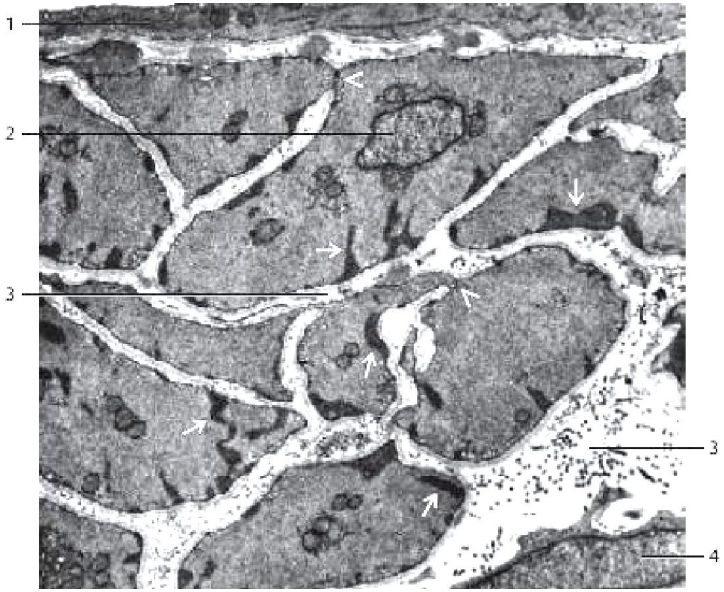

Гладкомышечные клетки,
Ультратонкий срез, 9500х.
1- эндотелий, 2 – ядро,
3- эндомизий, 4 - фиброцит

Гистогенез мышечных волокон

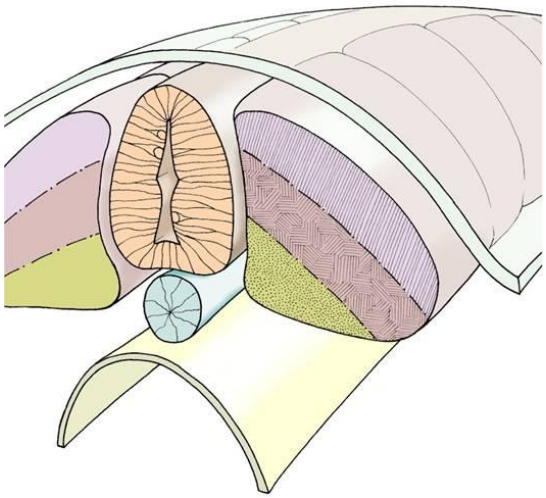

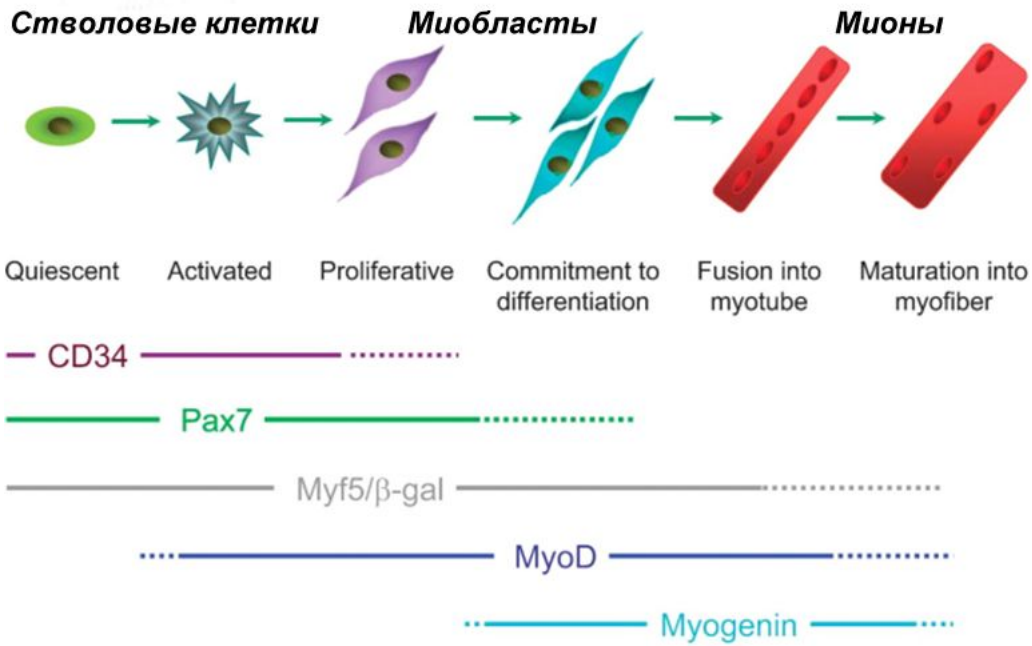

Регенерация миона

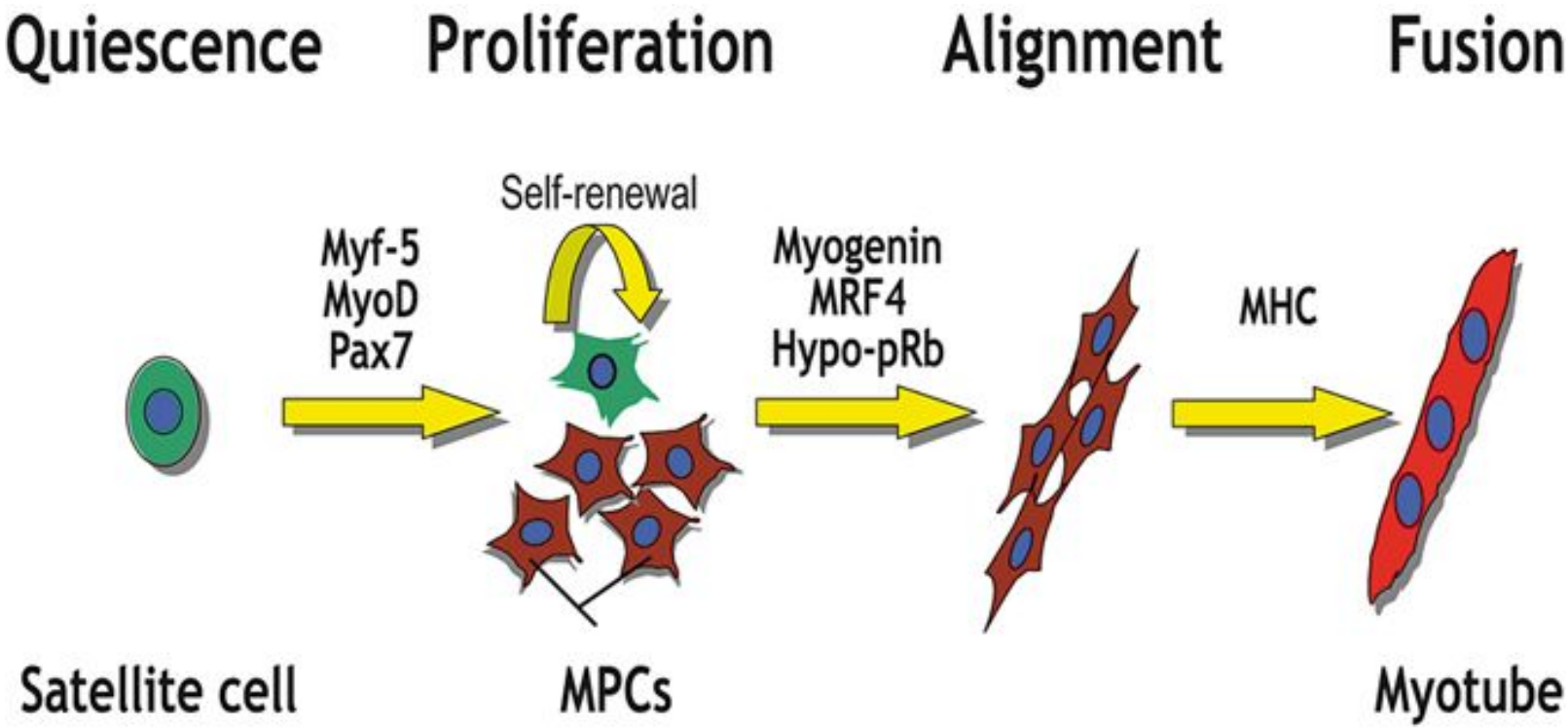

Особенности восстановленного миона

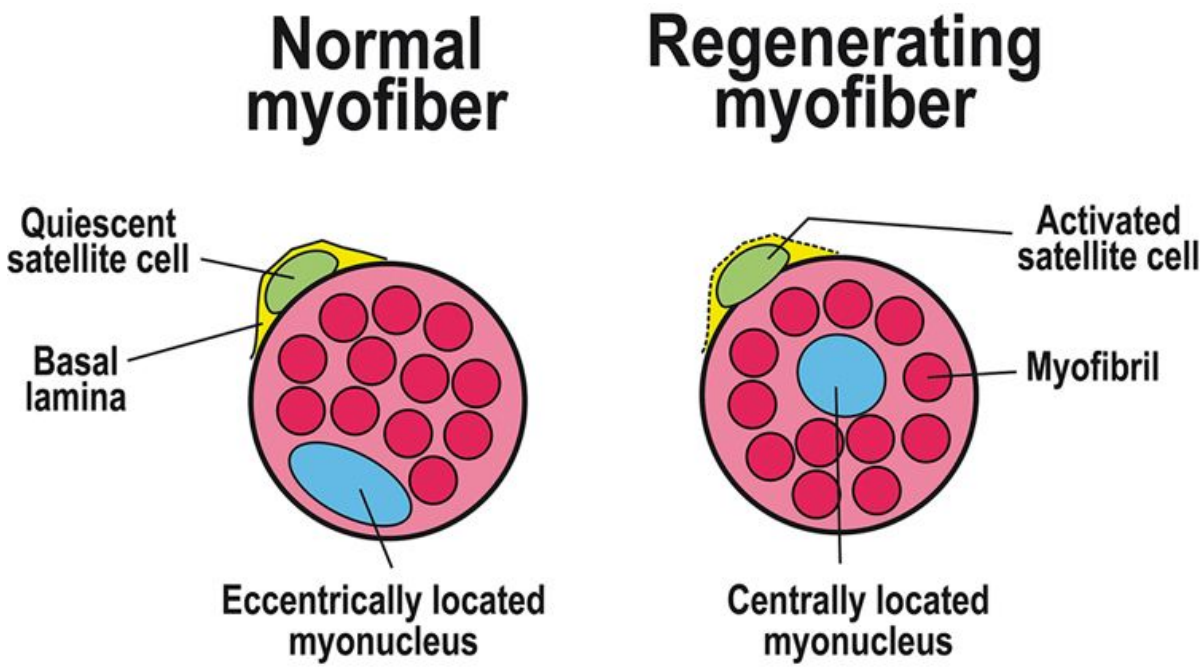

Гистогенез миокарда

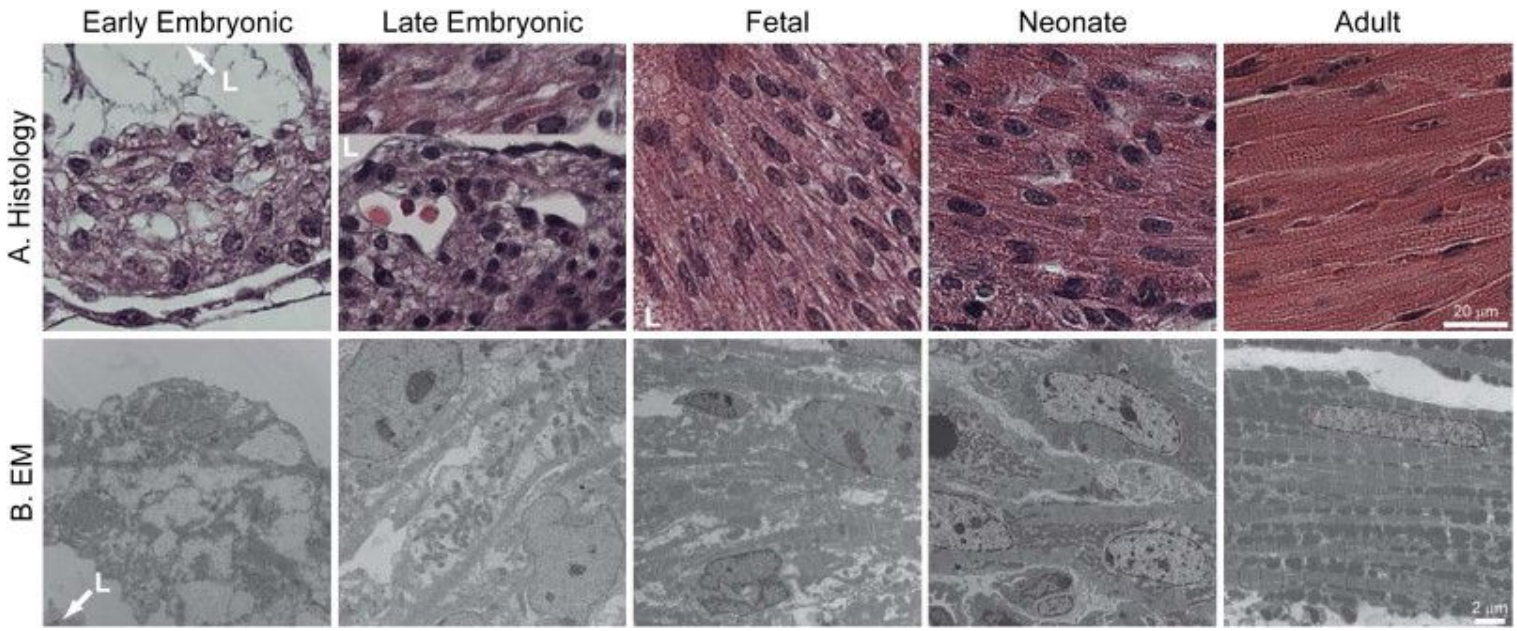

Дифференцировка мышечных тканей

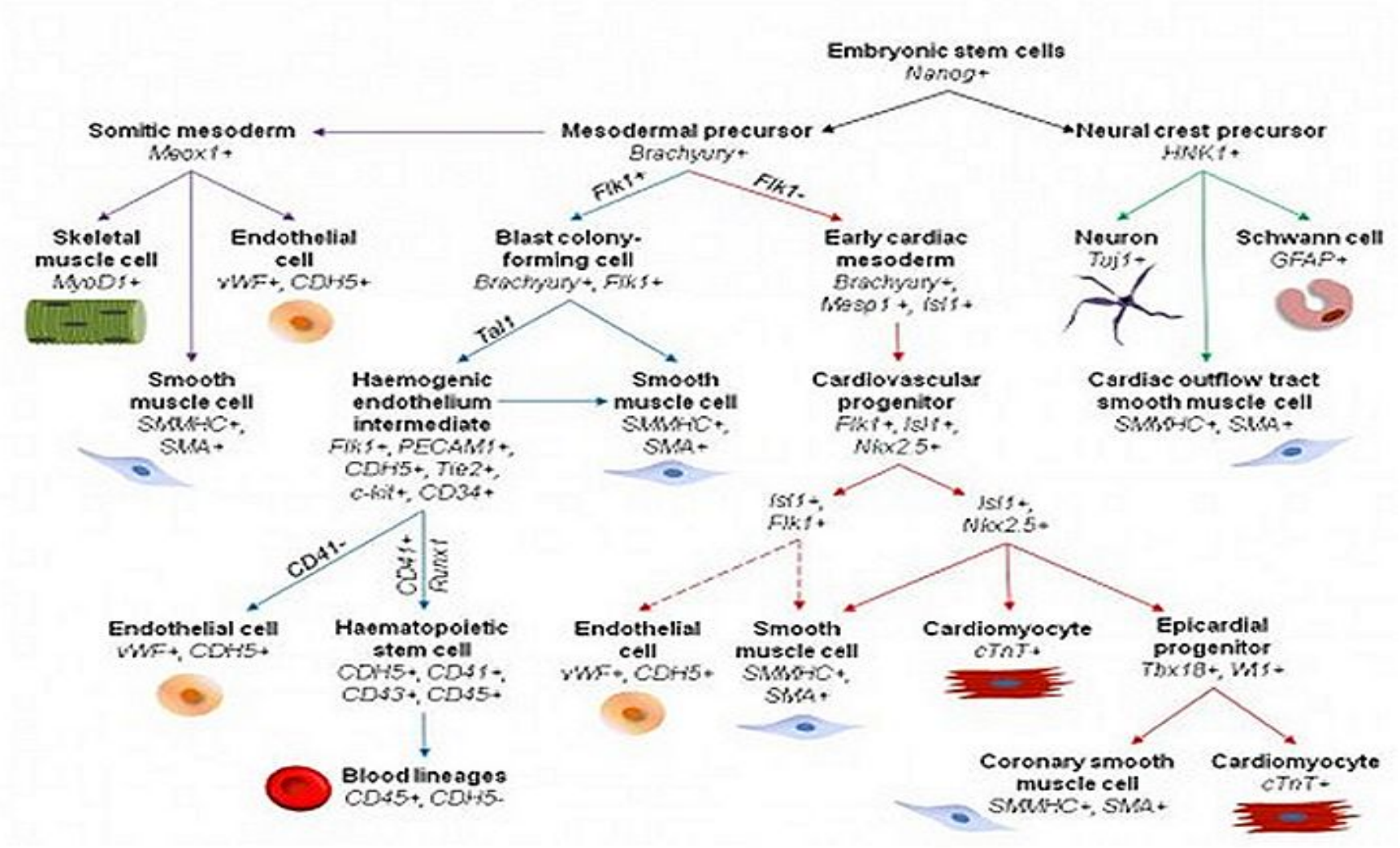

Патогенез инфаркта миокарда

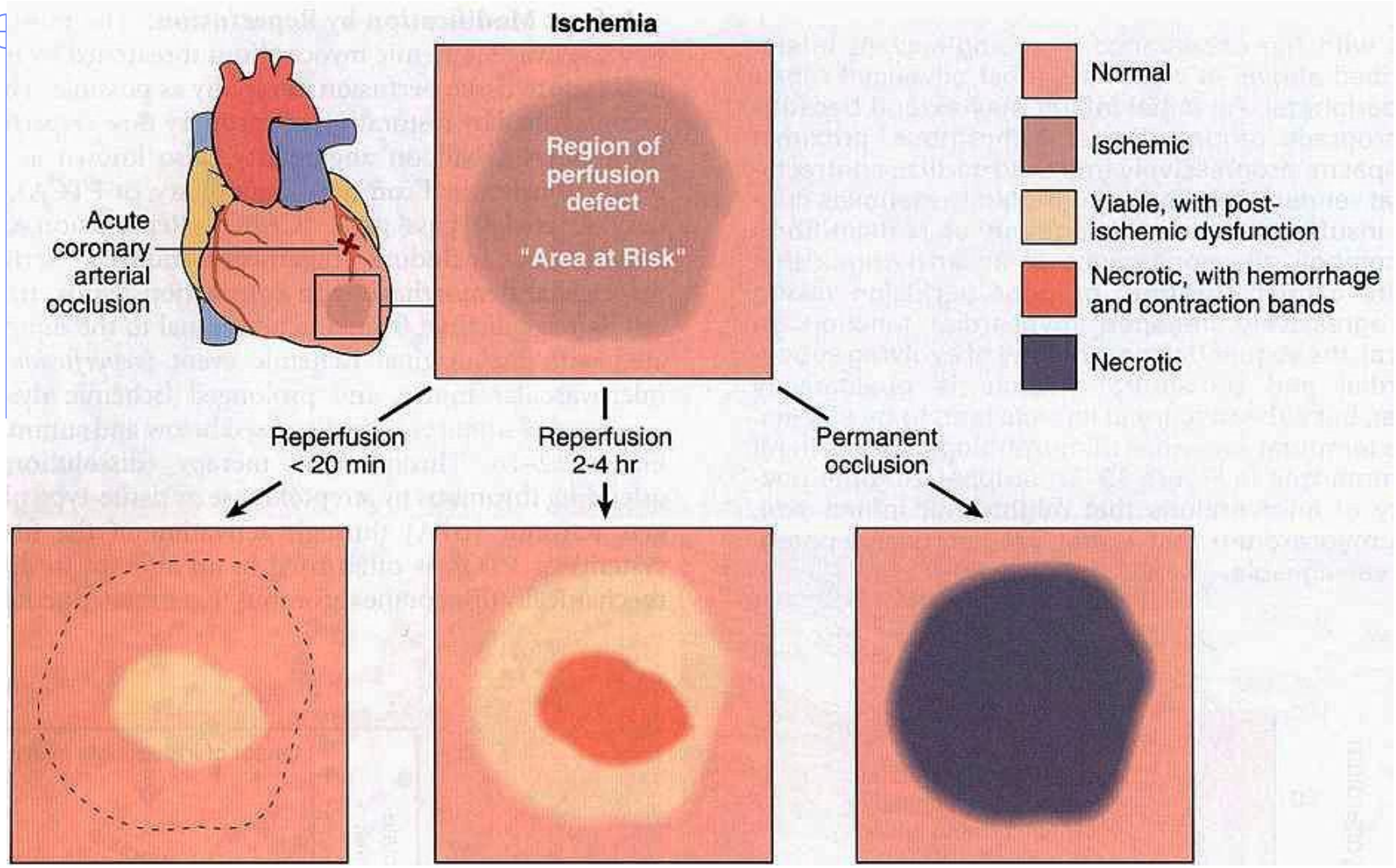

Патоморфология инфаркта миокрада

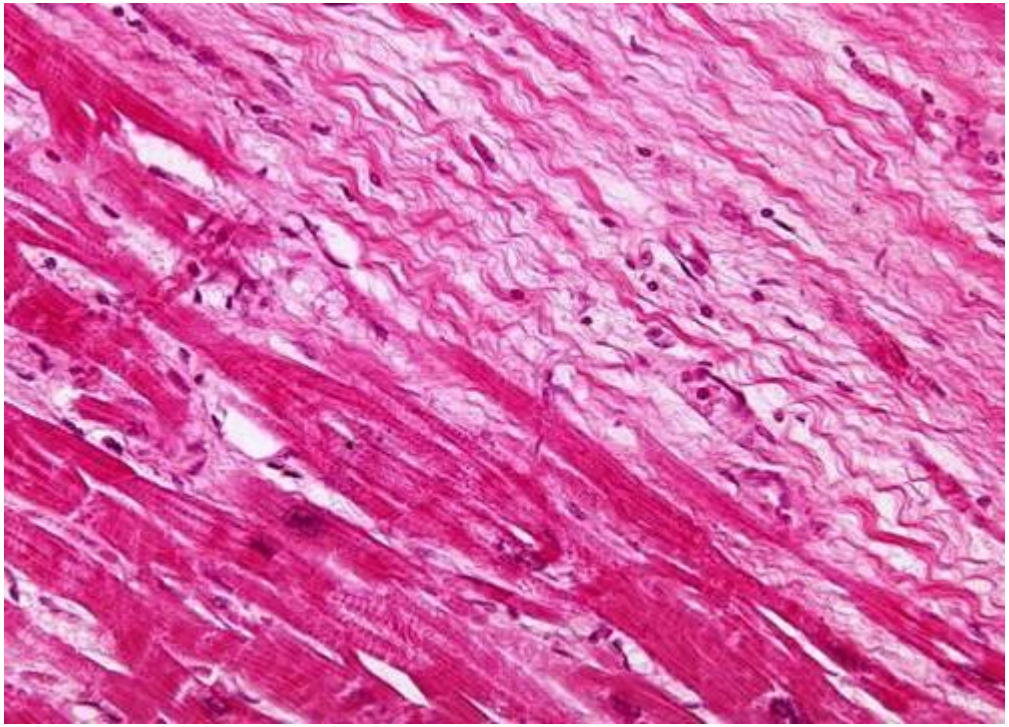
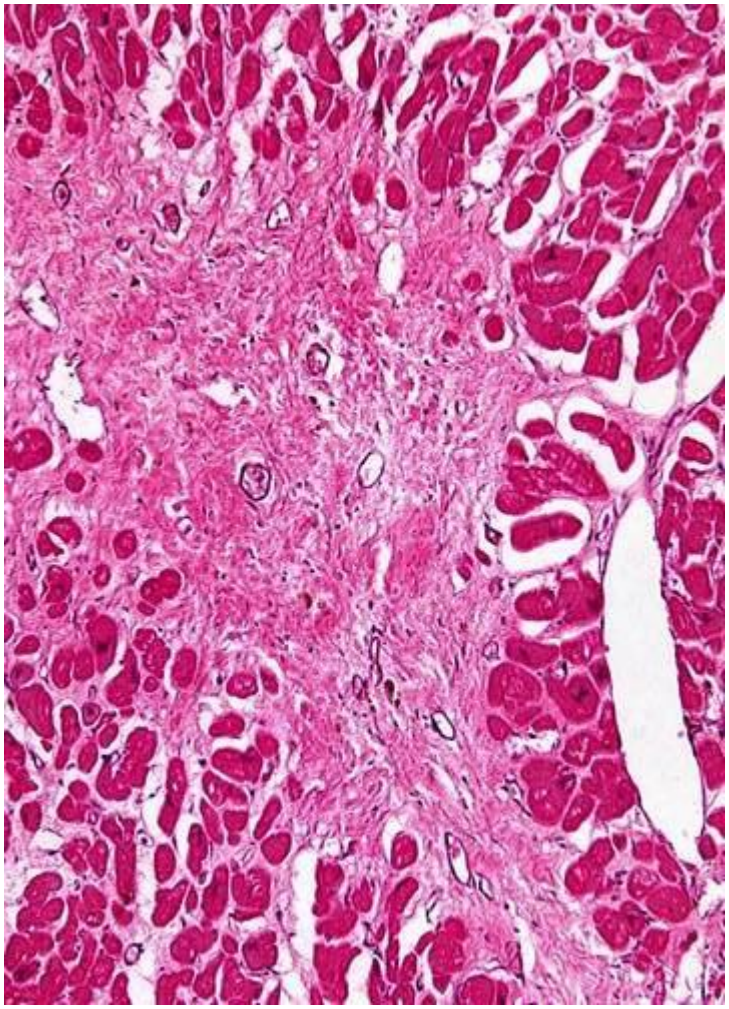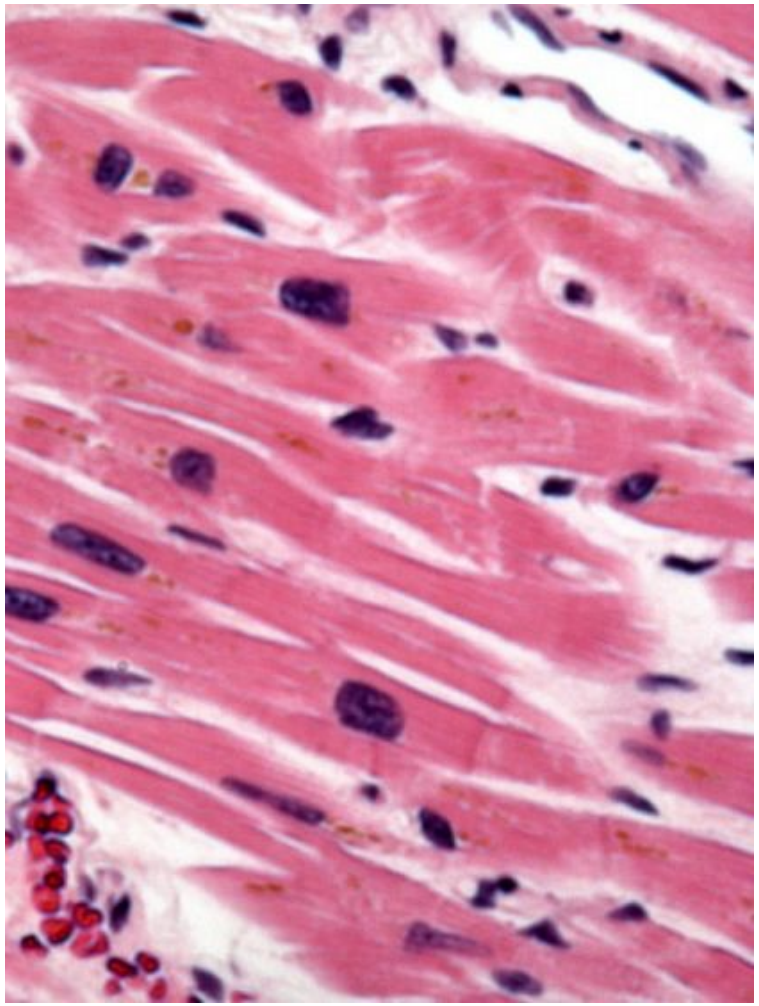
Регенерация миокрада