ГУ ЛНР «ЛГМУ ИМ. СВЯТИТЕЛЯ ЛУКИ»
Кафедра хирургической стоматологии

Лекция №3
По пропедевтике

Тема: Анатомия и физиология челюстно-лицевой области. Строение и функции твердых тканей зуба, пульпы и периодонта. Артикуляция, окклюзия, прикус. Височно-нижнечелюстной сустав.

ОБЛАСТЬ РТА (REGIO ORIS)

Область рта состоит из полости рта и ее стенок.

Границы: сверху - дном полости носа снизу – подъязычная кость, кзади распространяется до передней стенки глотки.

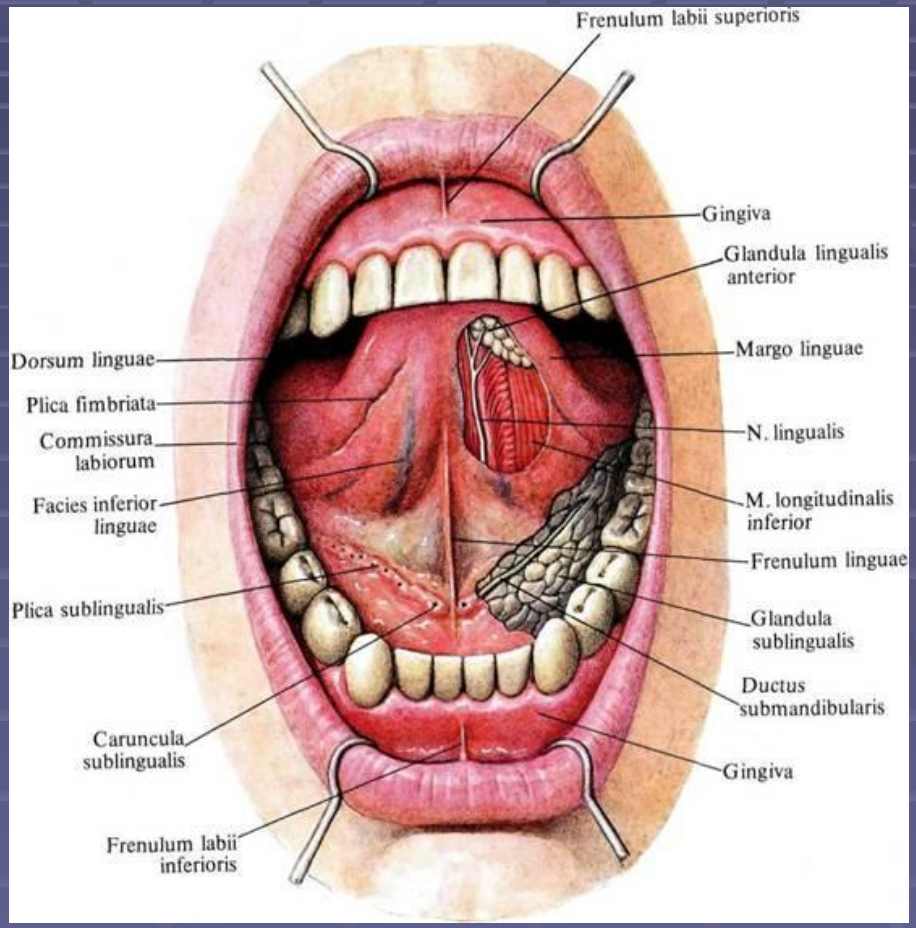

ГРАНИЦА ОБЛАСТИ РТА:

<u>сверху</u> – горизонтальная линия, проведенная через основание перегородки носа

<u>снизу</u> – горизонтальная линия, проведенная через подбородок

<u>с боков</u> - носогубные складки.

ОСНОВНЫЕ КОМПОНЕНТЫ :

- Губы
- Преддверие рта
- Полость рта
- Зубы
- Язык
- Зев

Полость рта

Альвеолярные отростки челюстей,
покрытые деснами и зубы,
делят ротовую полость на преддверие полости рта и собственно полость рта

Преддверие полости рта

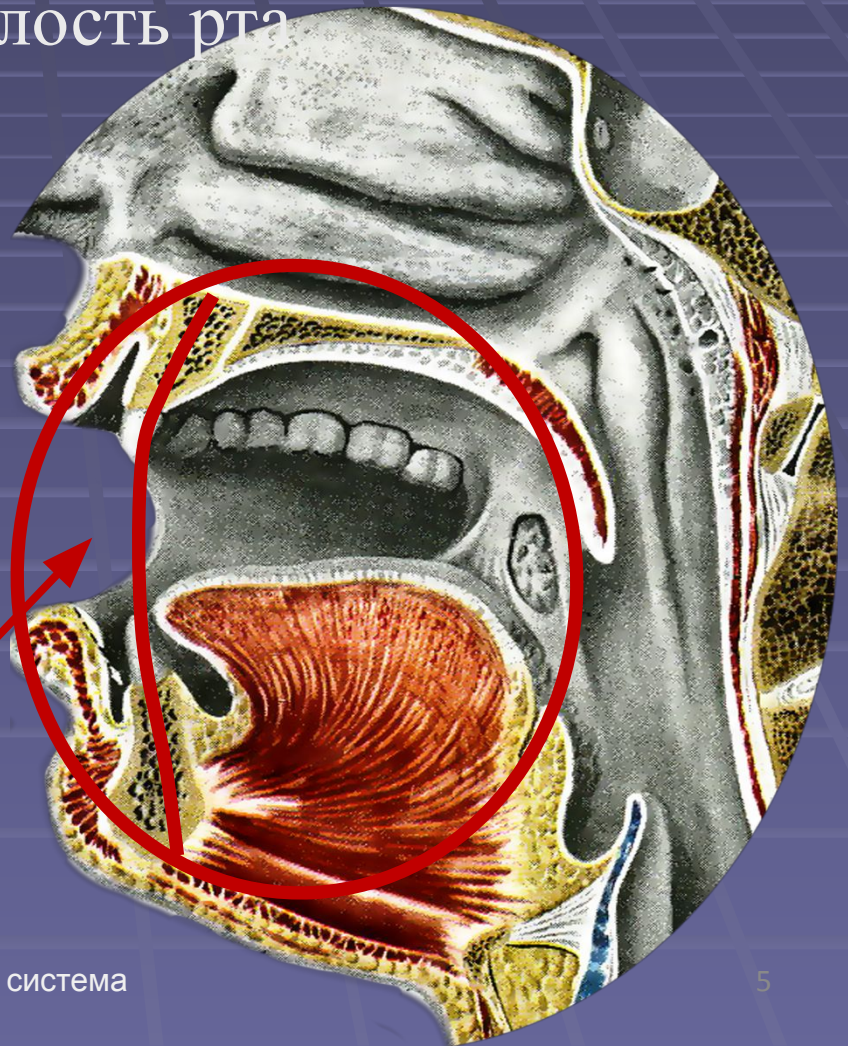

ПРЕДДВЕРИЕ РТА (VESTIBULUM ORIS)

- Представляет собой щель подковообразную при сомкнутых челюстях. **Границы:**
- **спереди и** сбоков - губами и щеками **снутри (сзади) -** альвеолярными отростками челюстей с зубами и деснами.
- Подслизистая отсутствует. Сообщение с собственно полостью рта осуществляется через межзубные промежутки и щелевидные пространства позади третьих больших коренных зубов.

ПОЛОСТЬ РТА (CAVUM ORIS)

- **Ограничена:** сверху твердым небом, кзади переходящим в мягкое небо
- С боков – альвеолярными отростками челюстей с зубами и деснами
- Снизу – диафрагмой рта и мышцами языка.
- Выстлана слизистой оболочкой.

ГУБЫ

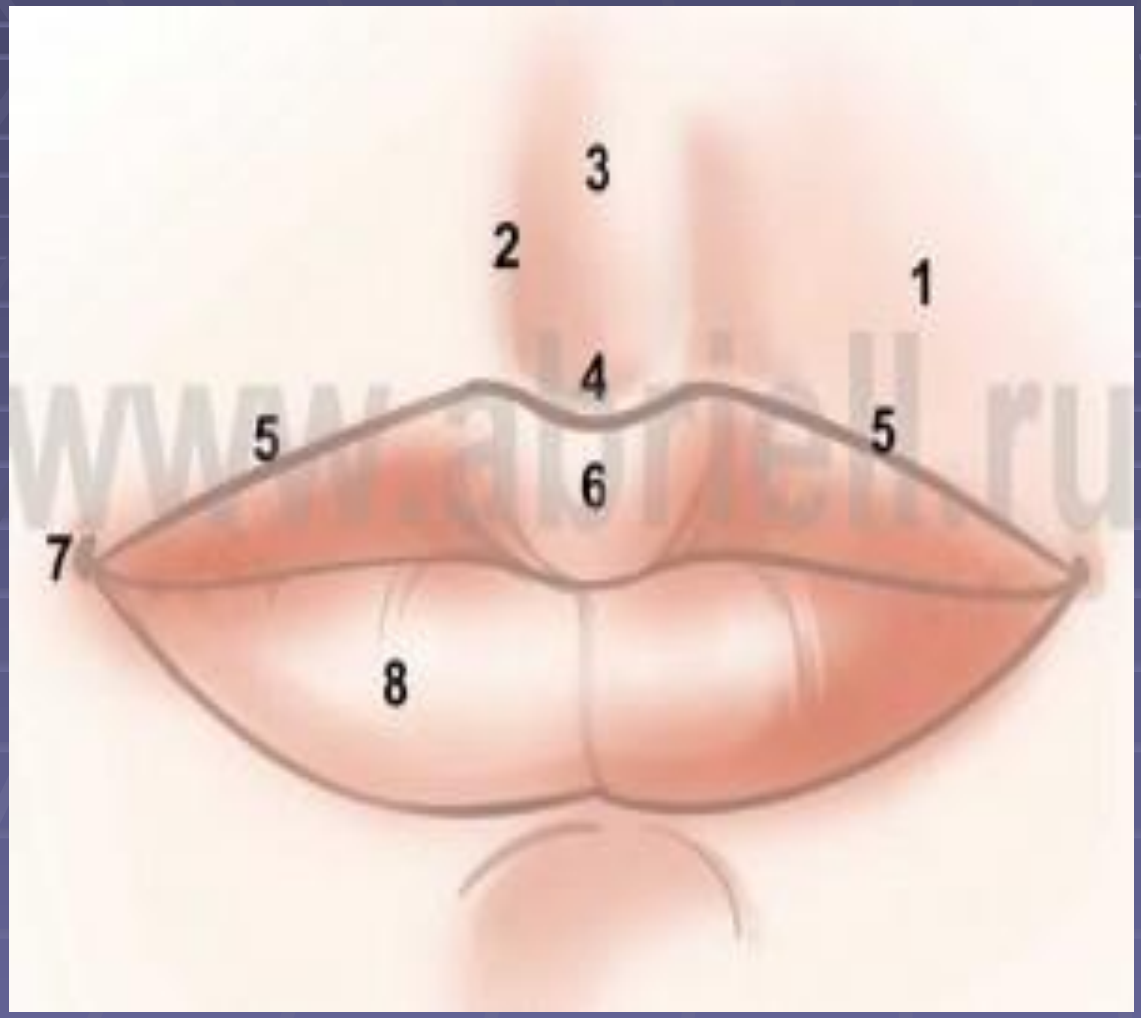

1 - кожная часть верхней губы
2 - колонна фильтрума
3 - бороздка фильтрума
4 - лук купидона
5 - белый валик
6 - бугорок
7 - комиссура
8 - вермилион (красная кайма губ)

На границе преддверия и собственно полости рта располагаются зубы

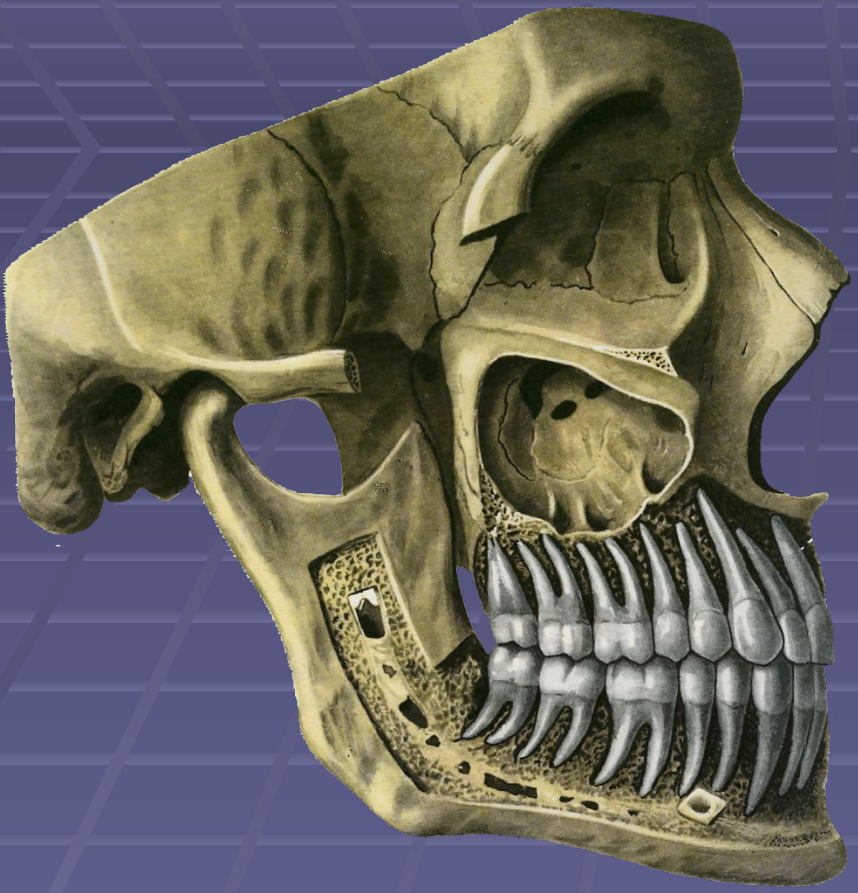

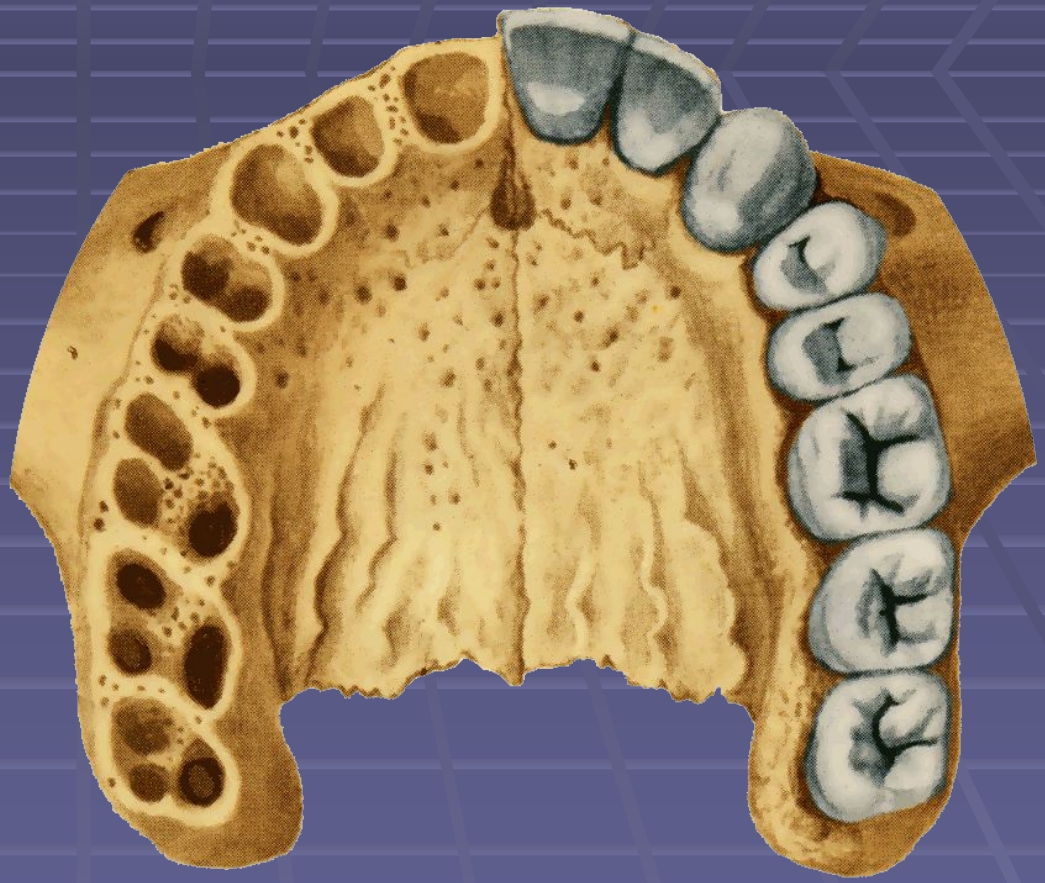

Два типа зубов: временные и постоянные

Временные зубы

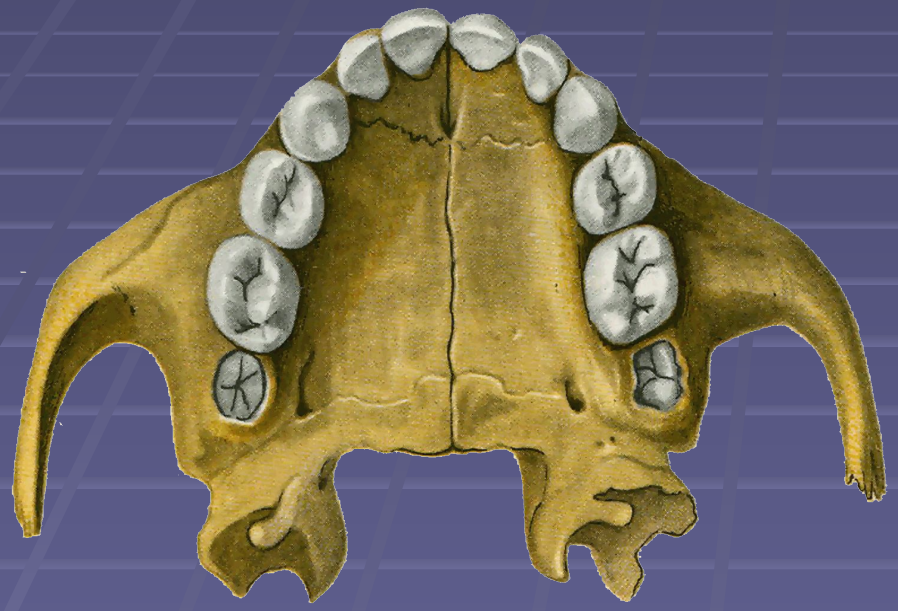

Постоянные зубы

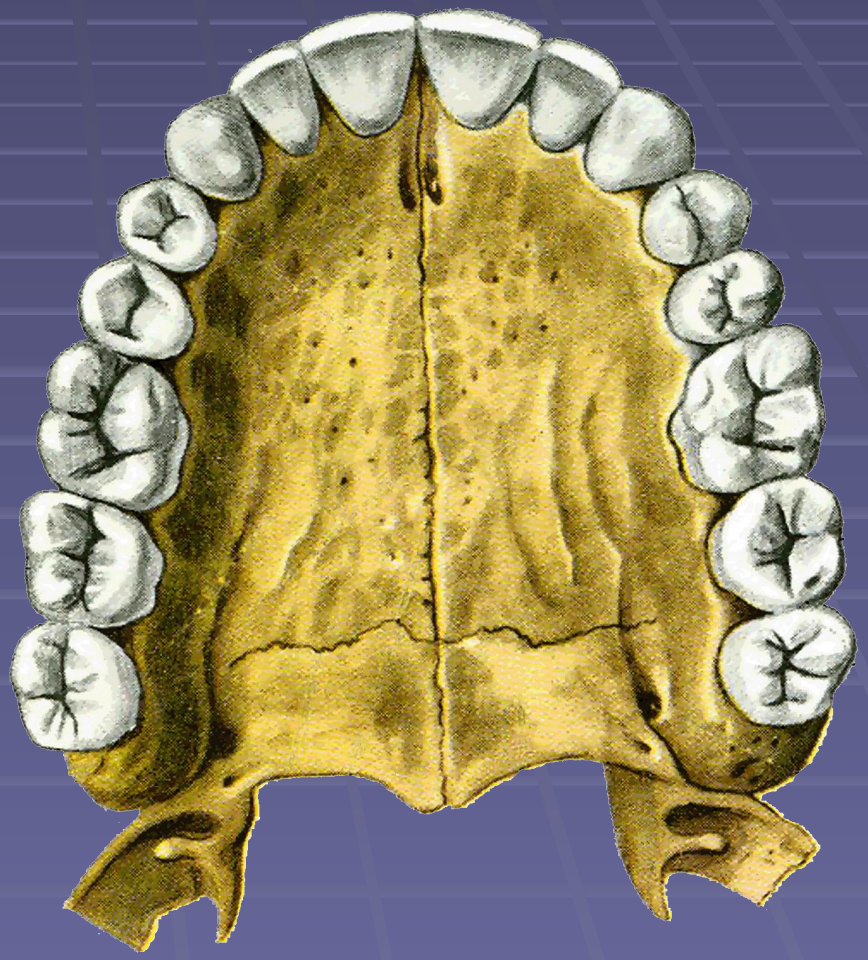

Временных зубов 20

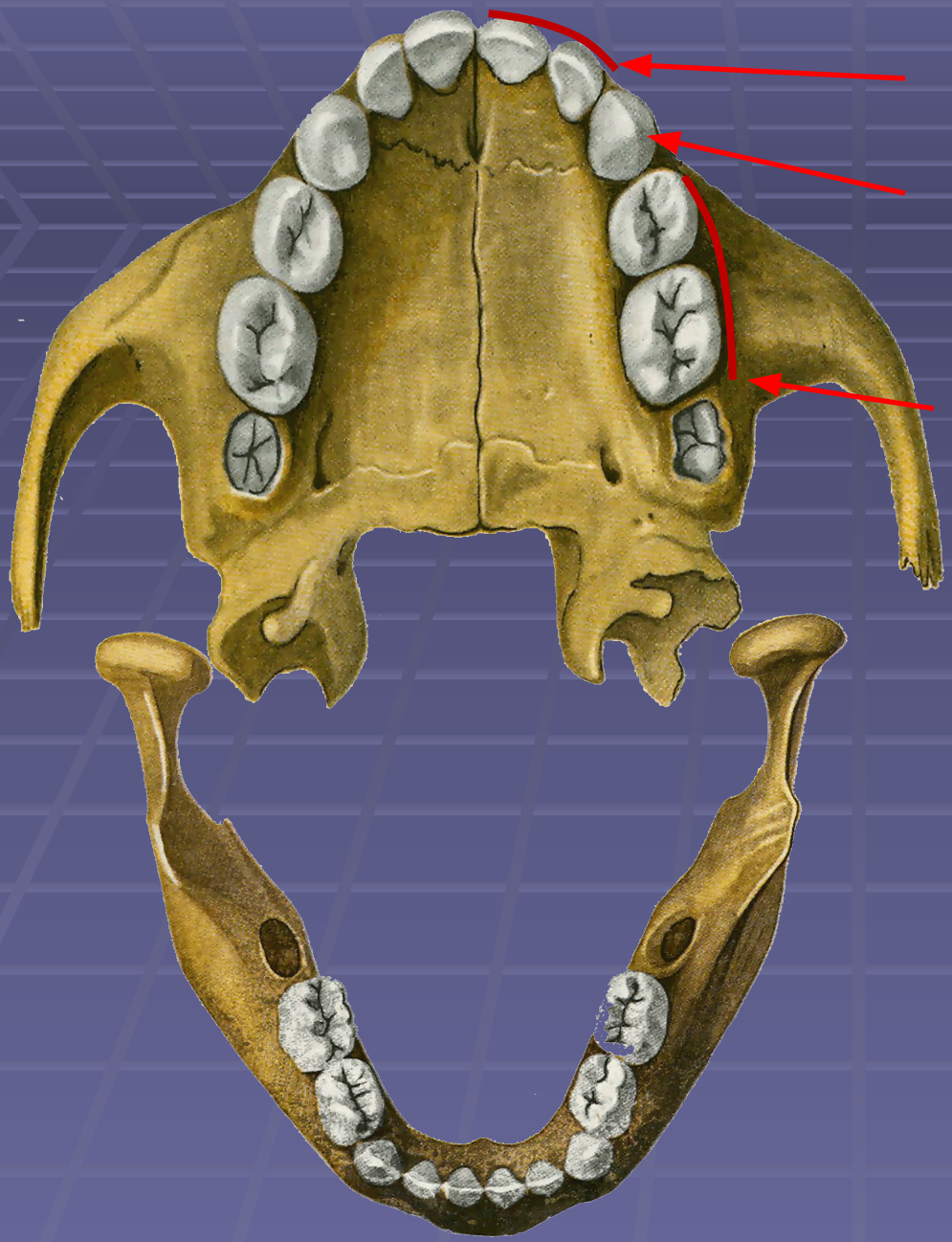

2 резца

1 клык

2 больших коренных

Прорезывание молочных зубов

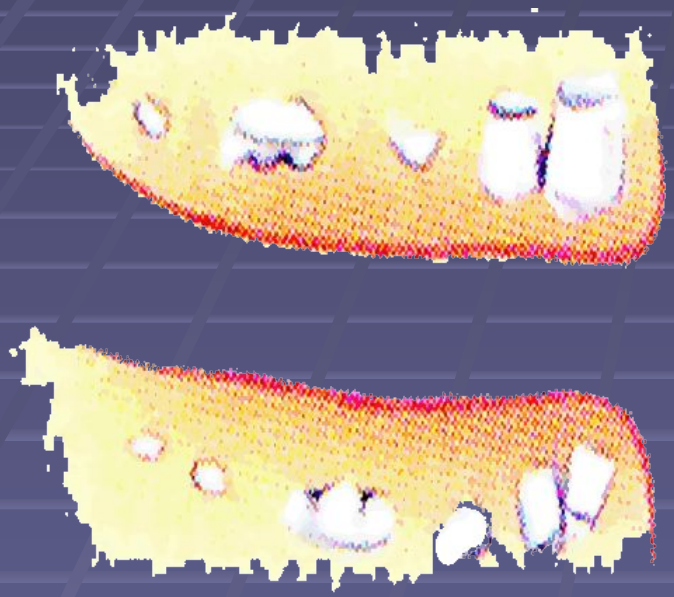

3 месяца

Обычно начинается с 6- месячного возраста

Прорезывание молочных зубов

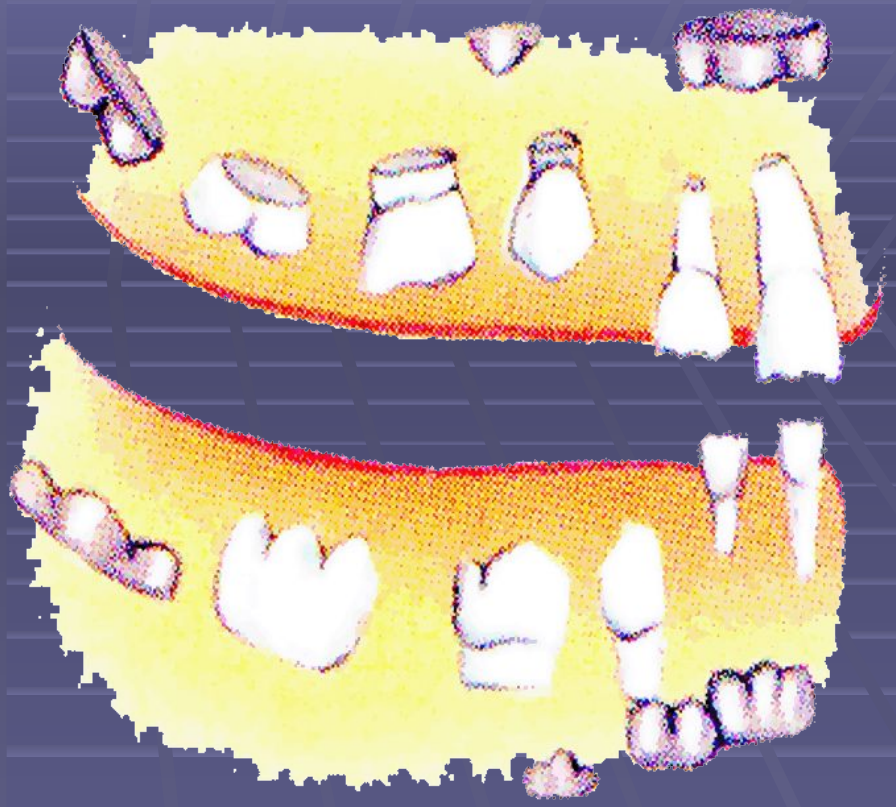

К 9 месяцам должны прорезаться резцы

Завершается формирование зубного ряда молочных зубов к 2 годам.

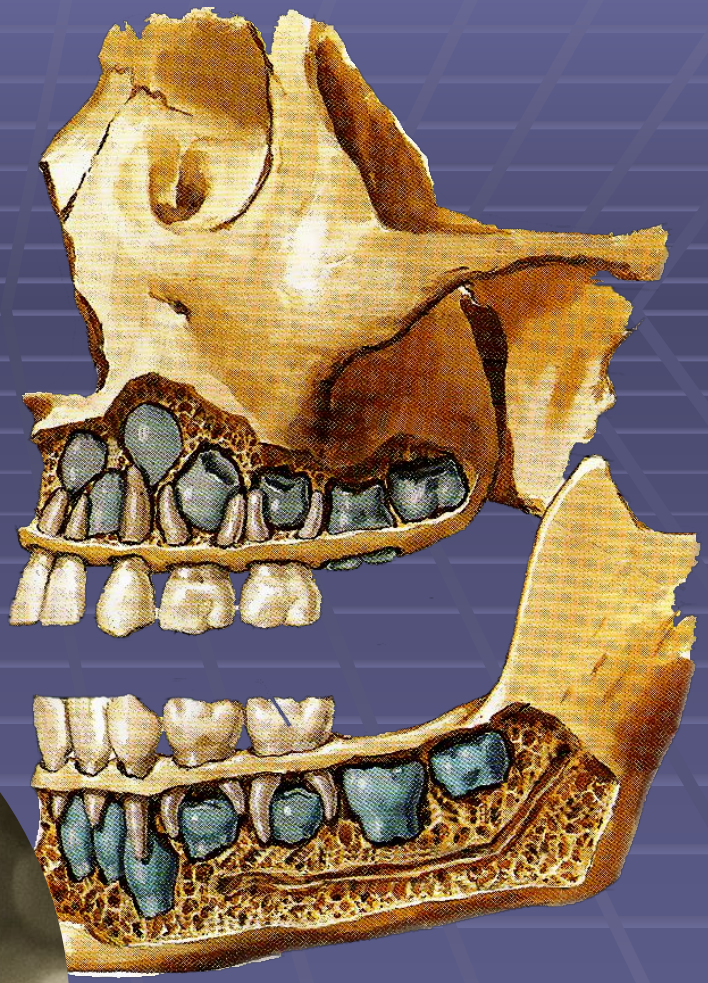

Обычно, смена молочных зубов на постоянные начинается с прорезывания первого большого коренного зуба позади второго молочного большого коренного зуба.

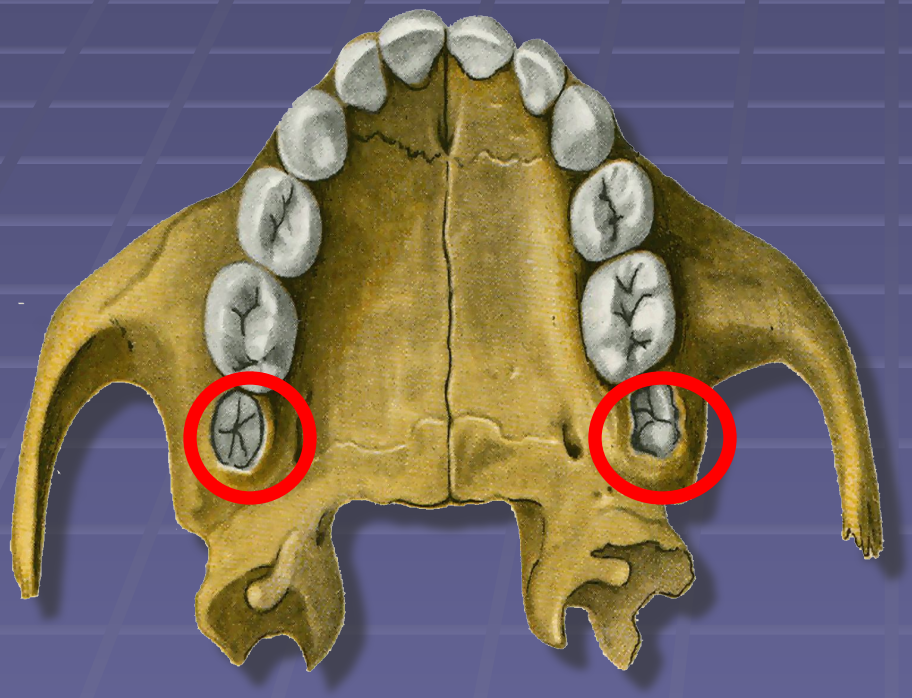

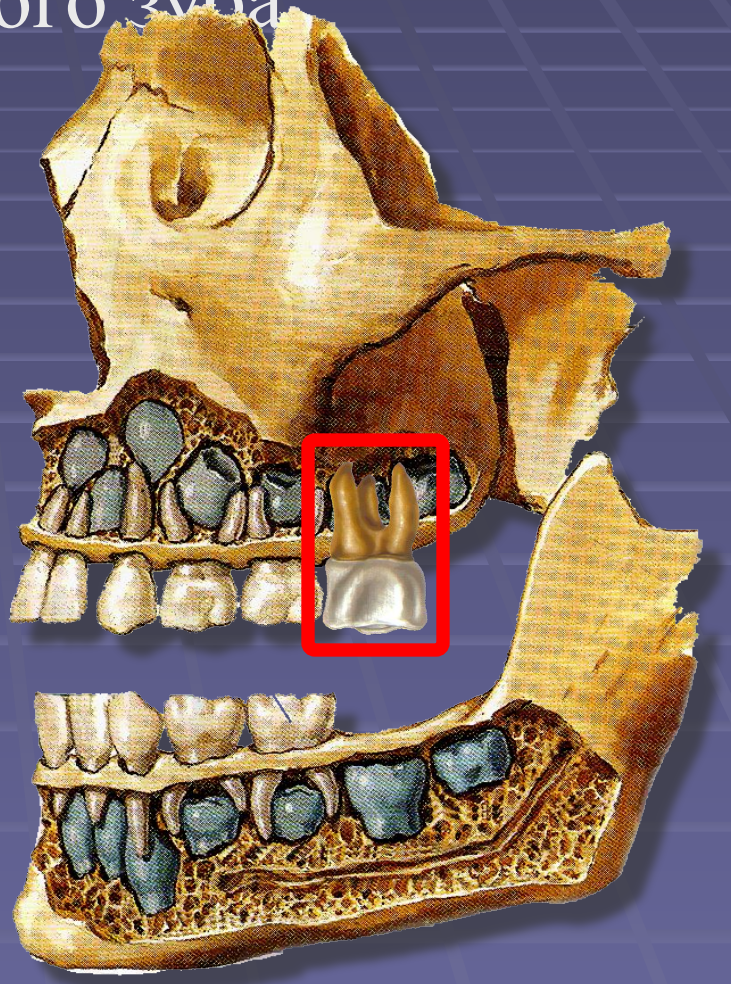

Обычно с 7 до 9 лет идет смена резцов молочных на постоянные

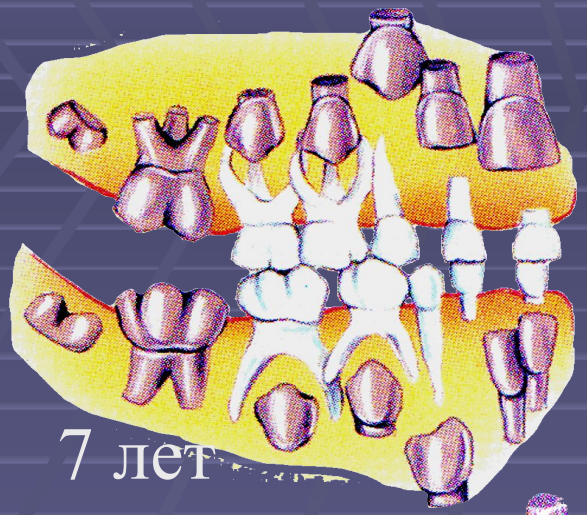

7 лет

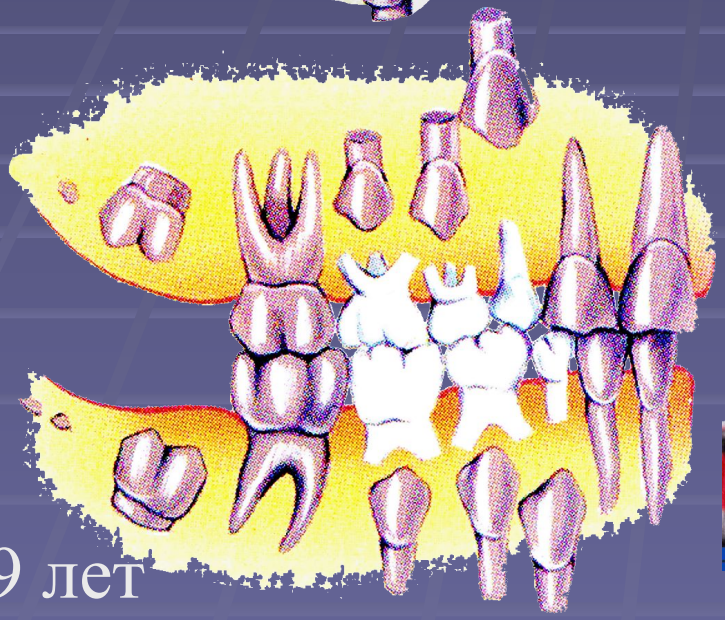

9 лет

Как правило формирование зубного ряда постоянных зубов завершается к 12-14 годам.
Исключение - 3 большой коренной зуб прорезывается чаще после 18 лет («зуб мудрости»).

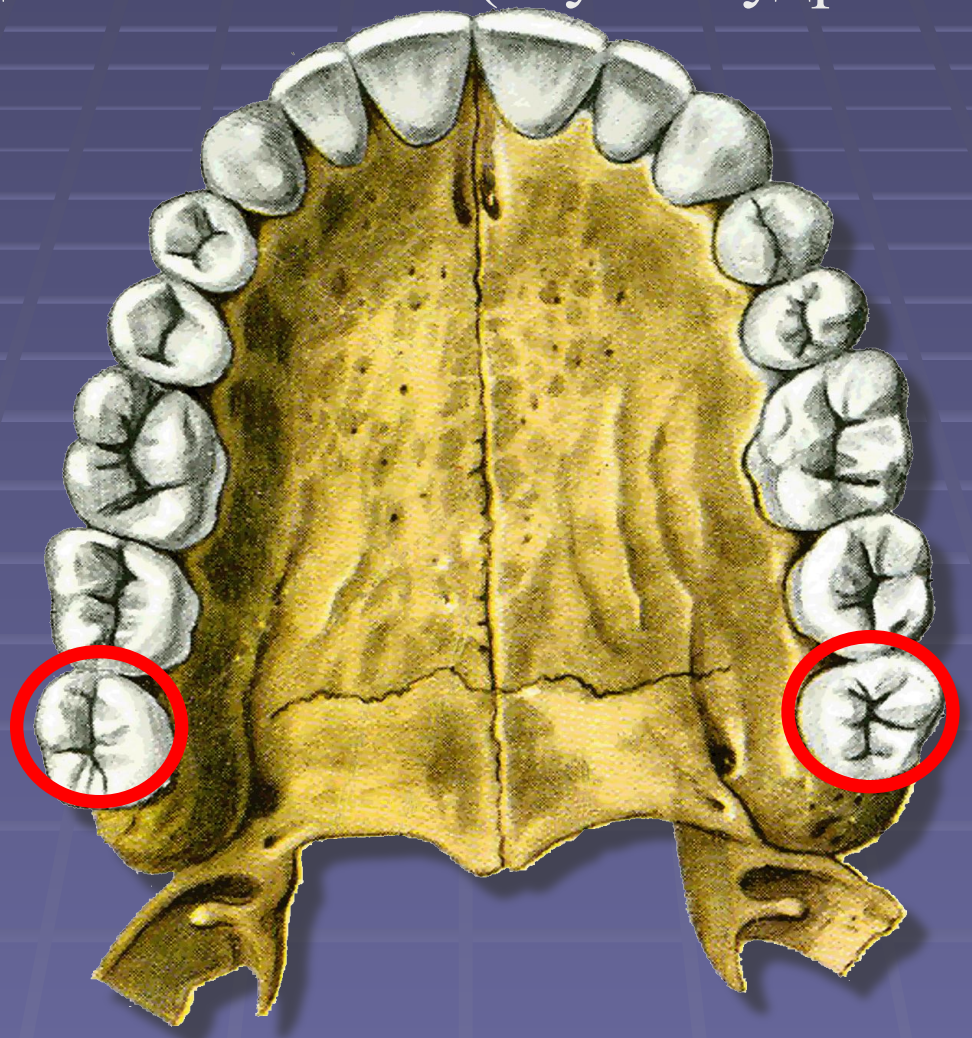

Постоянных зубов у человека 32 –

Выделяют -

2 резца

1 клык

2 малых коренных

3 больших коренных

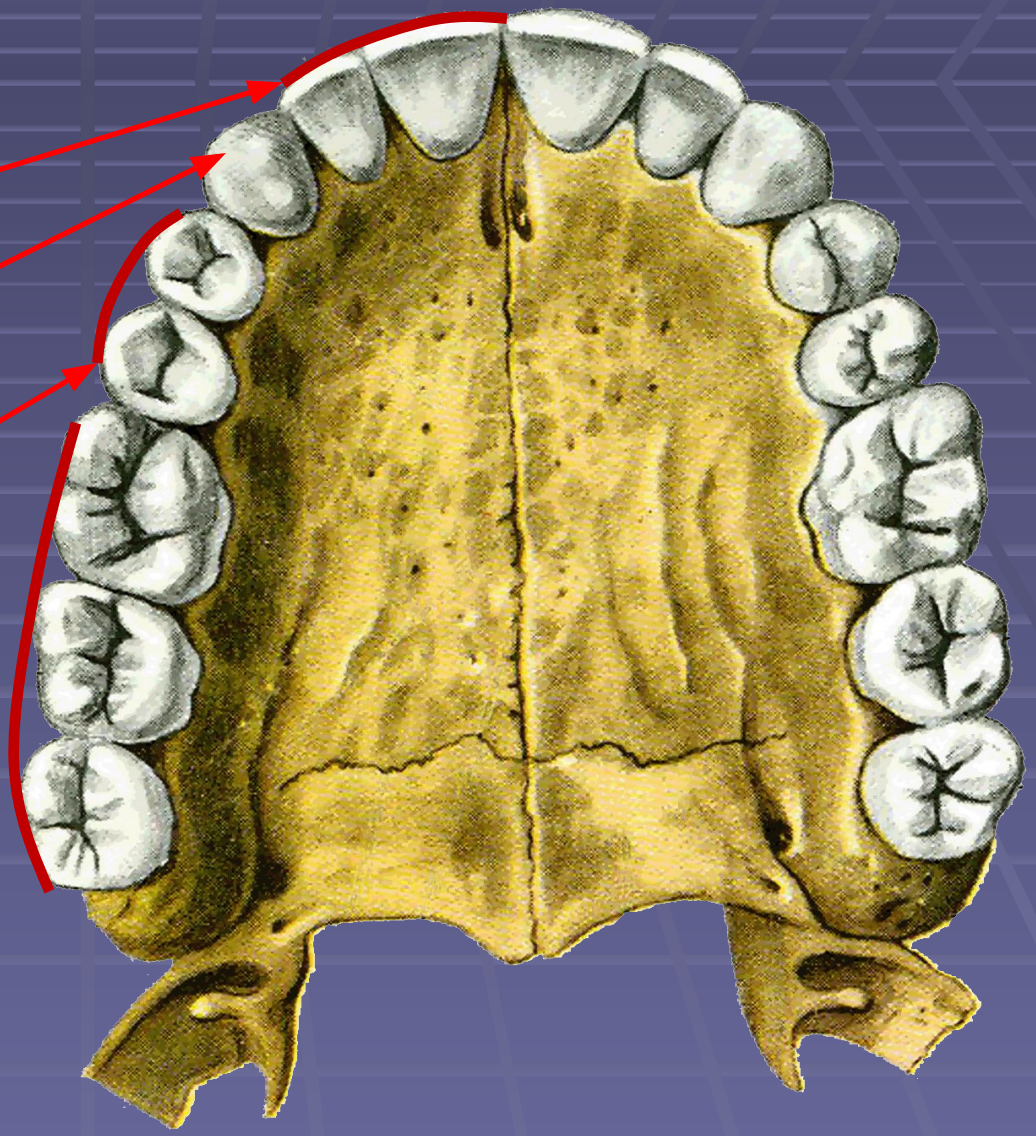

ФУНКЦИИ ЗУБОВ

- Резец *dens incisivus – отрезание, откусывание*
- Клык *dens caninus – разрывание*
- Премоляр *dens premolaris – дробление*
- Моляр *dens molaris – измельчение, растирание*

СРОКИ РАЗВИТИЯ ВРЕМЕННЫХ ЗУБОВ

Зуб	Первые рентгенологические признаки минерализации коронки зуба, месяцы эмбрионального развития	Сроки прорезывания, месяцы жизни	Окончание формирования корня, возраст	Начало резорбции корня
I	5	6-8	1,5-2	4
II	5	8-12	2	5
III	6	16-20	4,5-5,0	8
IV	5	12-16	3,5-4,0	6,5-7,0
V	6	20-30	4,5-5,0	7,5-8,0

СРОКИ РАЗВИТИЯ ПОСТОЯННЫХ ЗУБОВ

Челюсть	Зуб	Первые рентгенологические признаки минерализации коронки		Окончание внутри челюстного формирования коронки, возраст	Сроки прорезывания зубов, возраст	Окончание роста корней, возраст
		Месяцы	Годы			
Нижняя челюсть	1	3-4		4-5	6-7	9
	2	3-4		4-5	7-8	10
	3	4-5		6-7	10-12	12-14
	4		13/4-2	5-6	10-11	12-13
	5		21/4-21/2	6-7	11-12	13-14
	6	При рождении		21/2-3	5-6	9-10
	7		21/2-3	7-8	12-13	14-15
Верхняя челюсть	1	3-4	1	4-5	7-8	10
	2			4-5	8-9	11
	3	4-5		6-7	11-13	13-15
	4		11/2-13/4	5-6	9-10	12-13
	5		2-21/2	6-7	10-11	12-14
	6	При рождении		21/2-3	6-7	9-10
	7		21/2-3	7-8	12-13	14-16

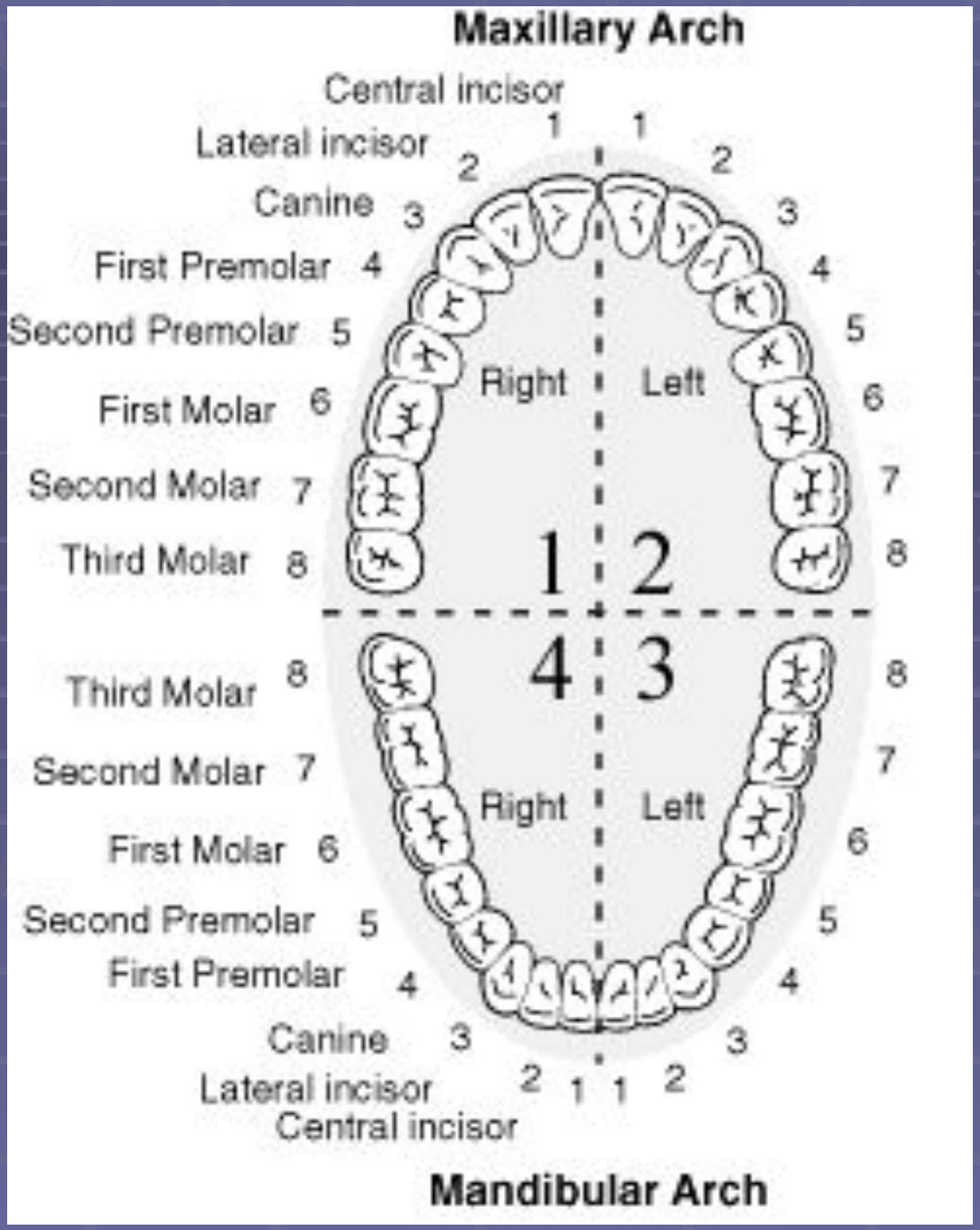
Maxillary Arch
Central incisor
Lateral incisor
Canine
First Premolar
Second Premolar
First Molar
Second Molar
Third Molar
Right
Left
1
2
4
3
Third Molar
Second Molar
First Molar
Second Premolar
First Premolar
Canine
Lateral incisor
Central incisor
Right
Left
Mandibular Arch

МЕДпресс

BLIZKO.ru

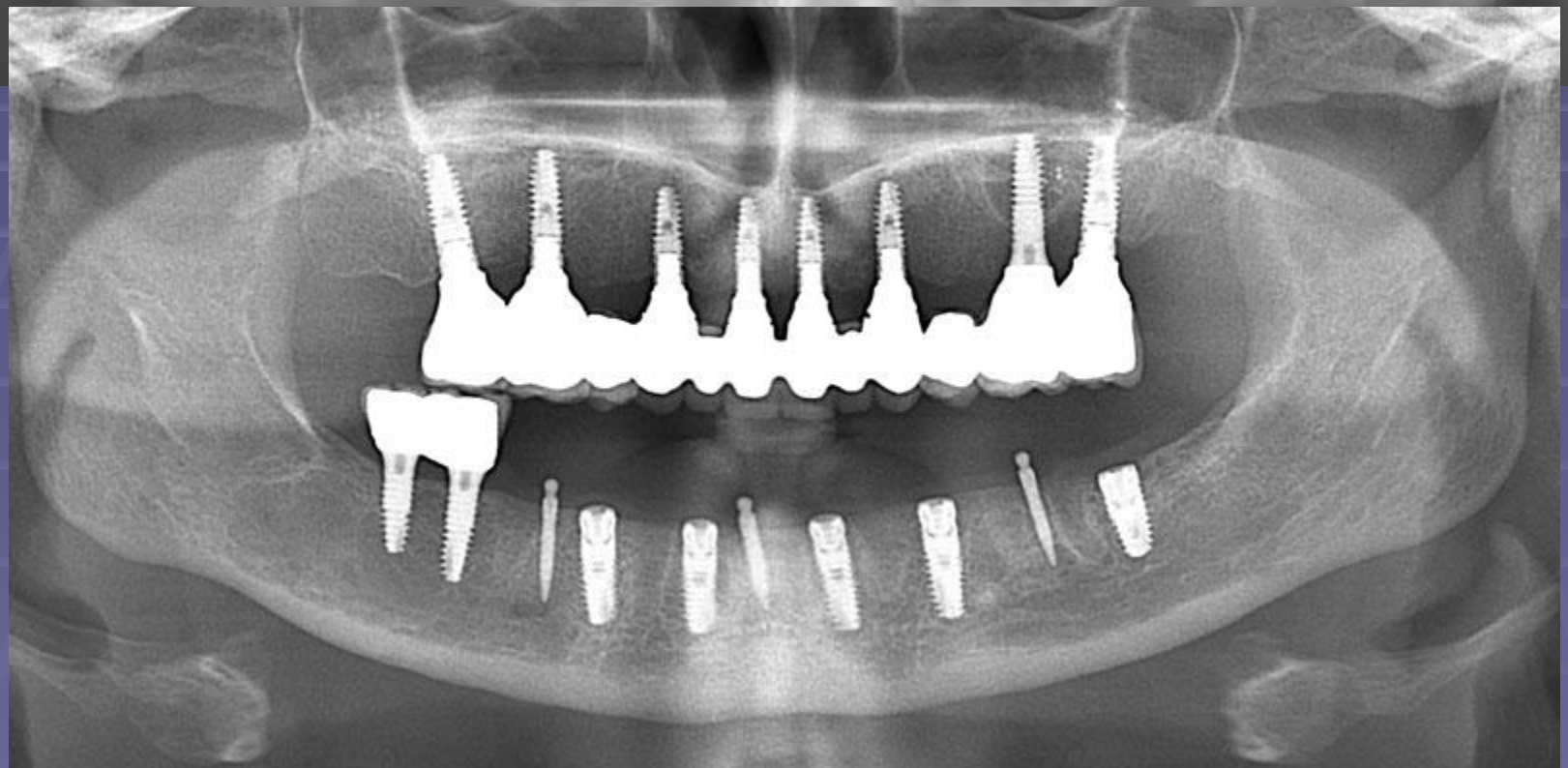

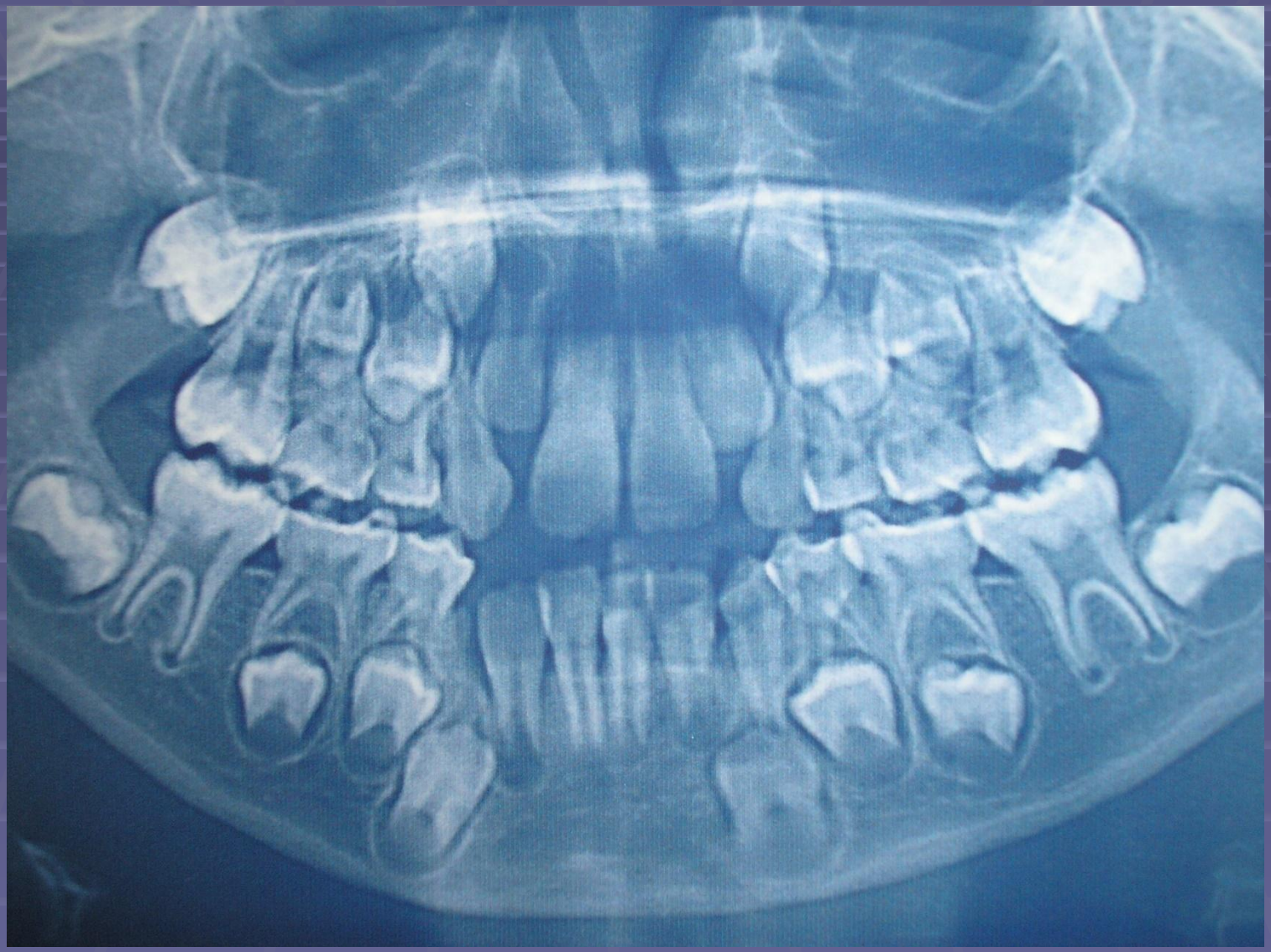

Зуб состоит из

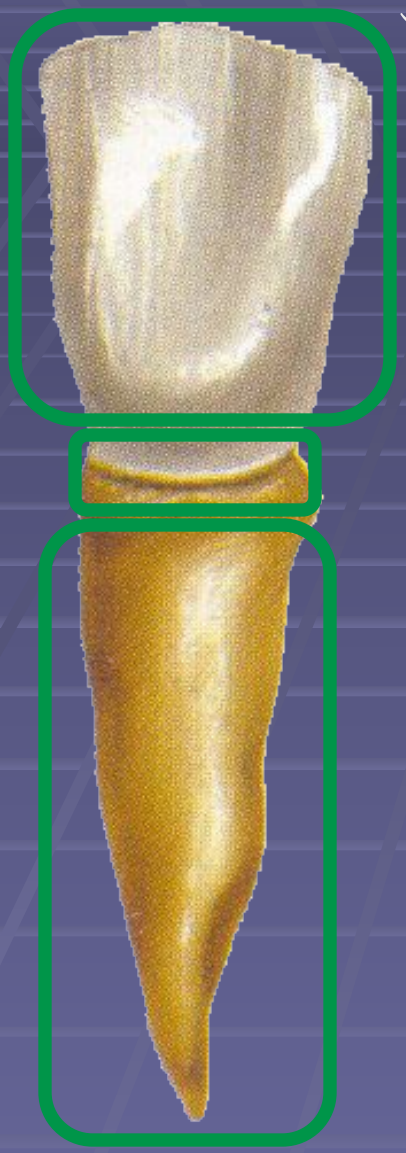

Коронки

Шейки

Корня

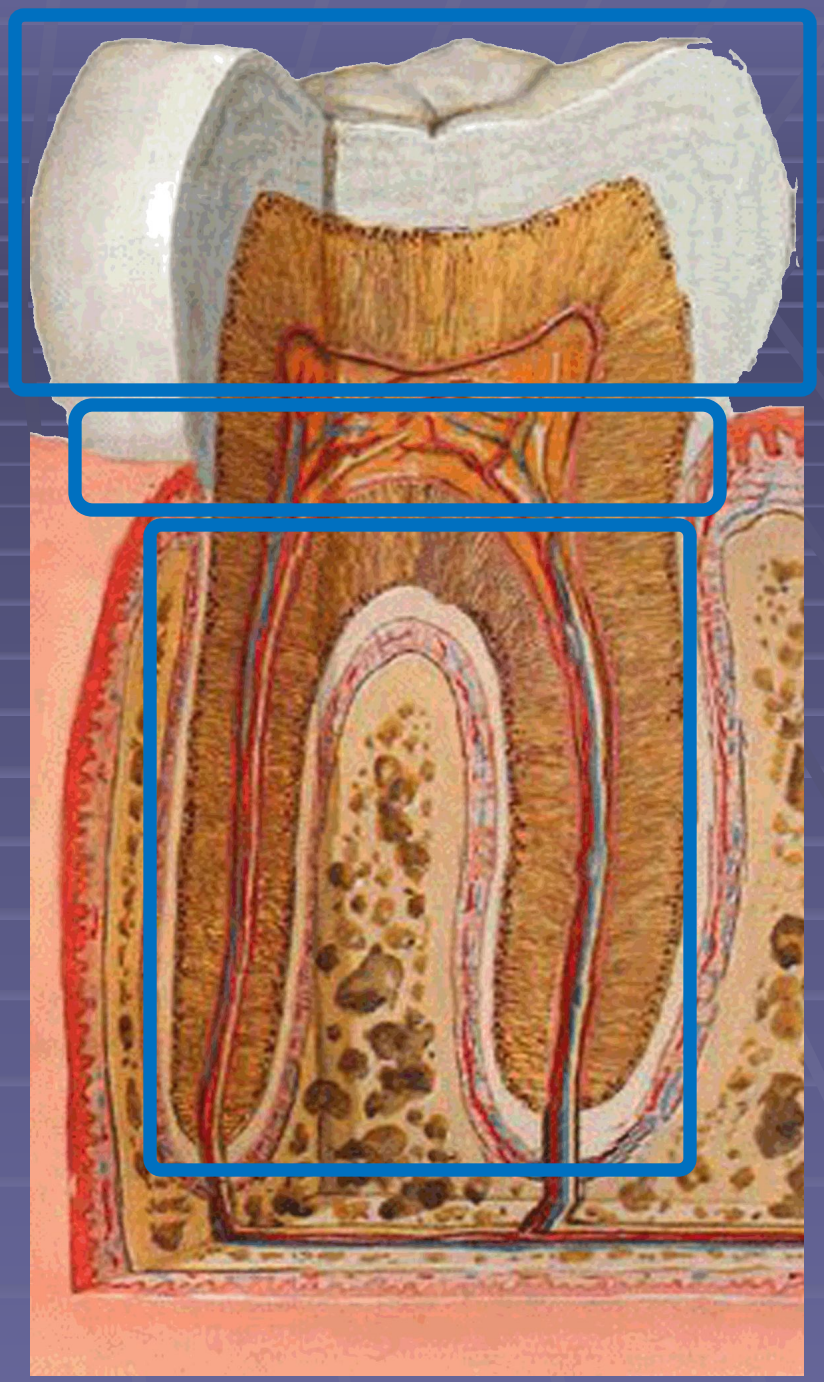

Внутри зуба располагается полость, заполненная пульпой.

Пульпа содержит кровеносные сосуды, нервы и соединительную ткань.

У коронки зубов различают поверхности:

Вестибулярная

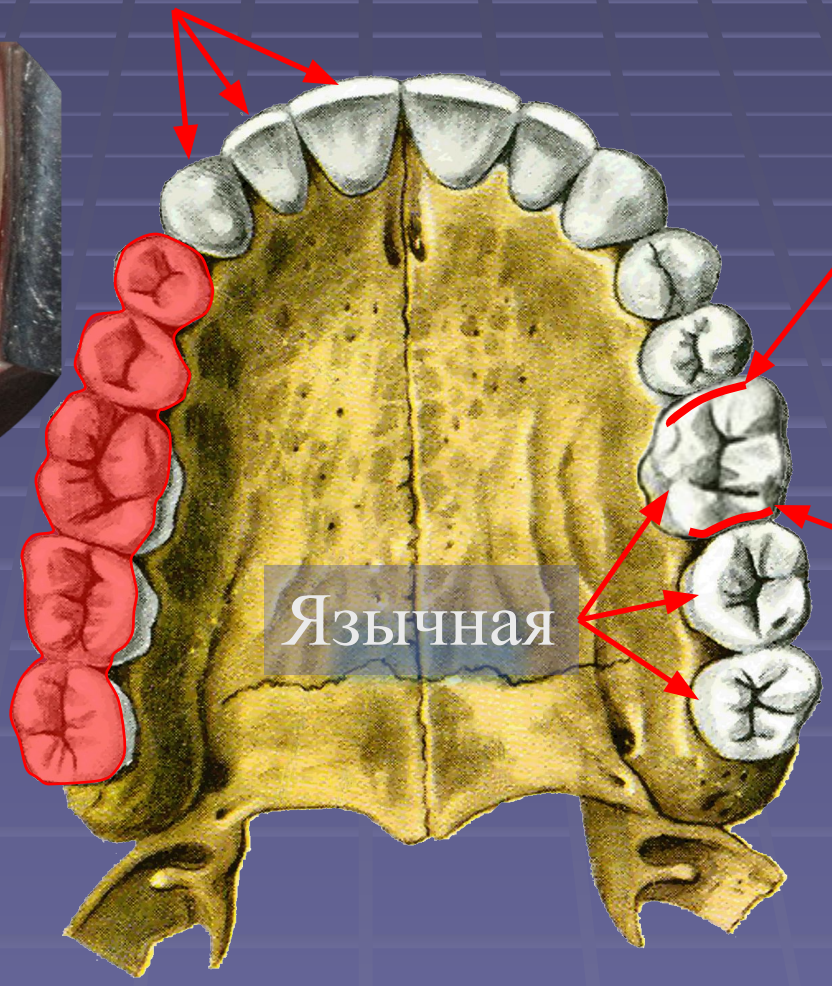

Окклюзионная
(жевательная)

Зуб построен из

Эмали

Дентина

Цемента

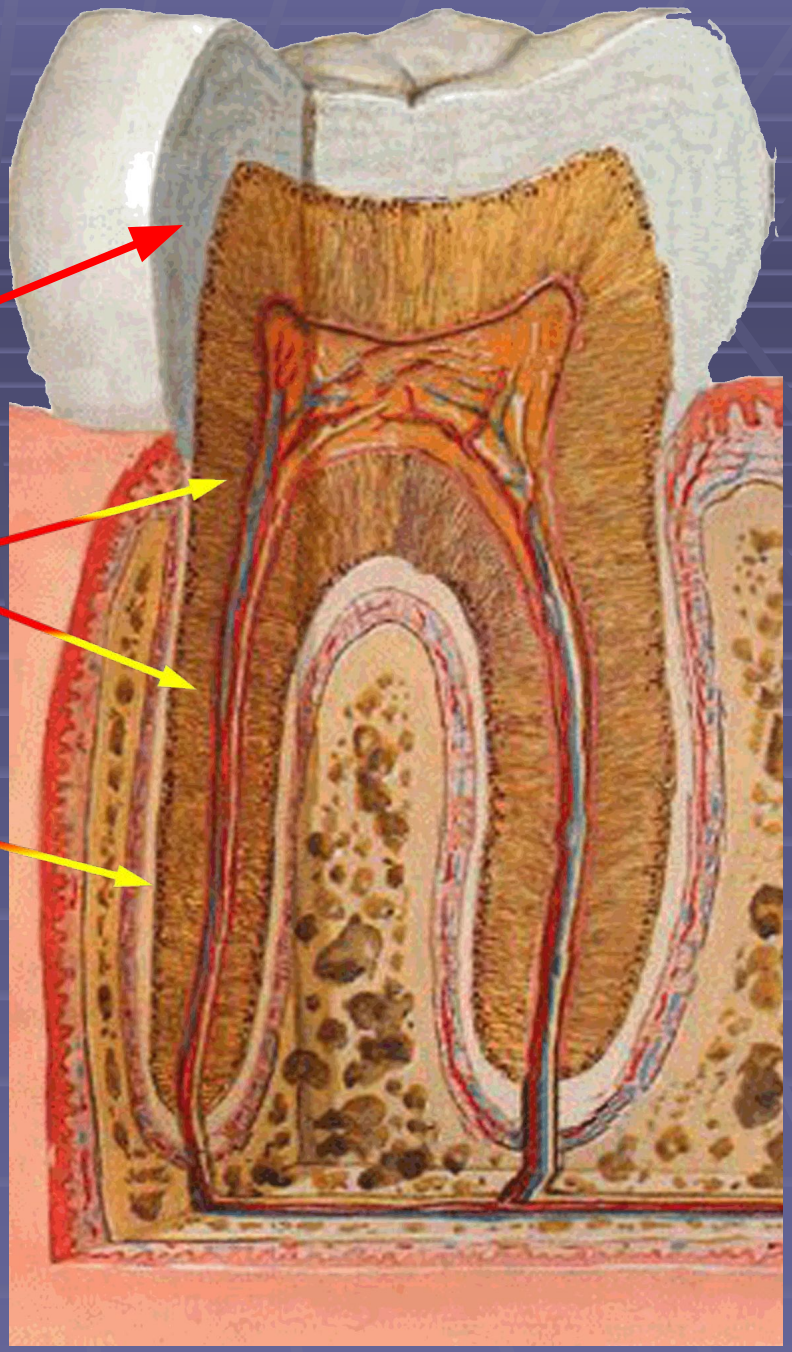

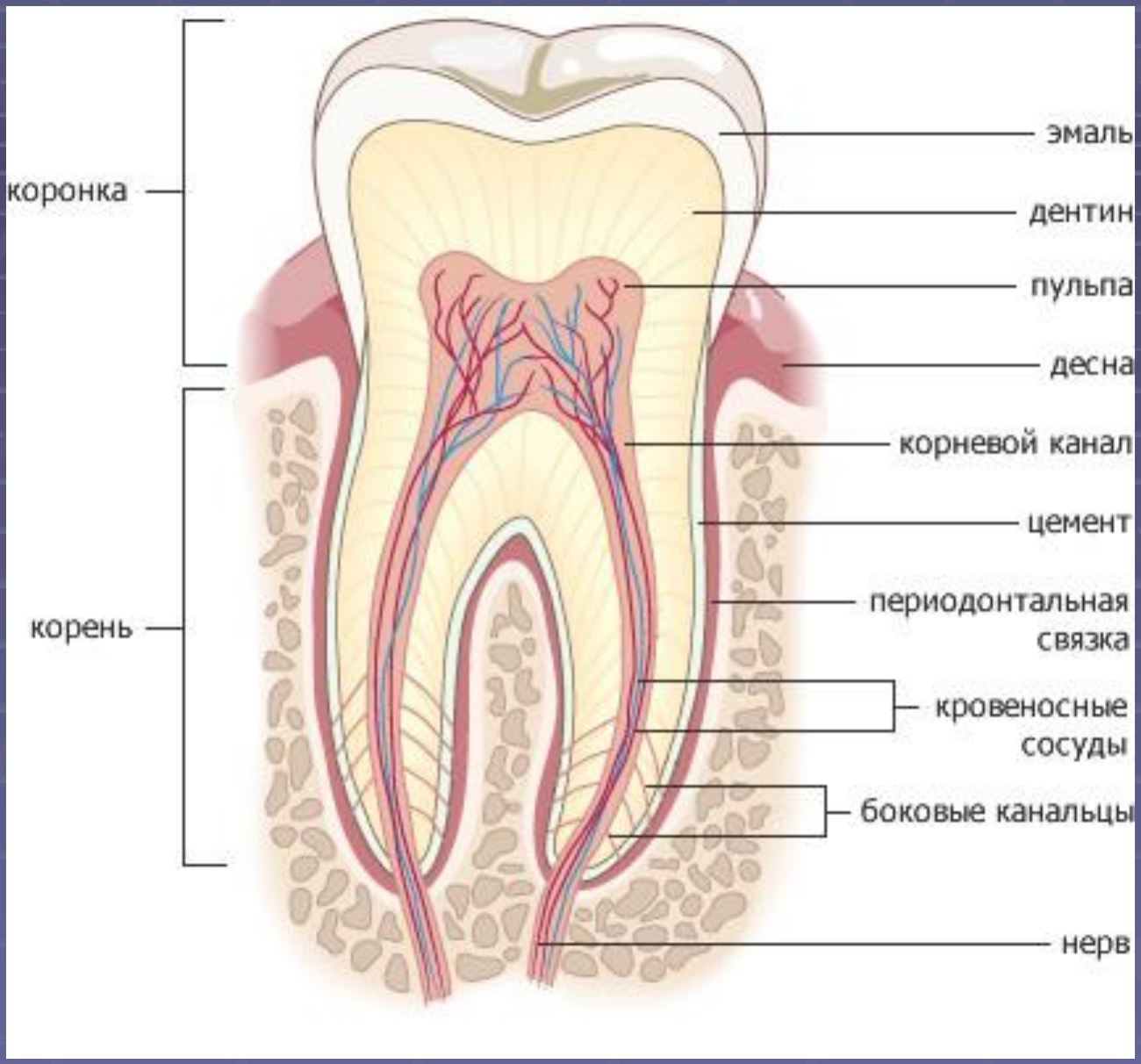
коронка
корень
эмаль
дентин
пульпа
десна
корневой канал
цемент
периодонтальная связка
кровеносные сосуды
боковые канальцы
нерв

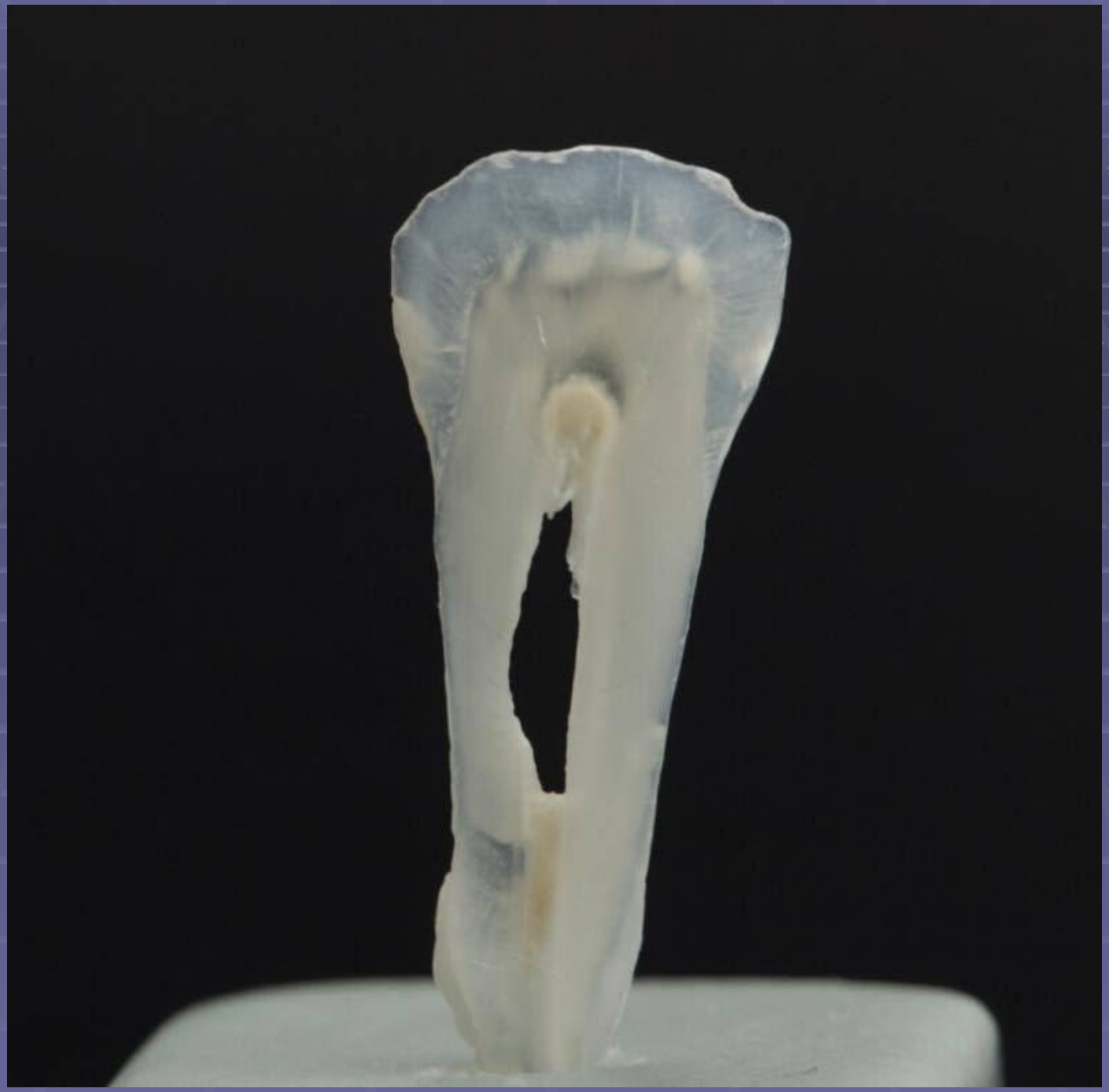

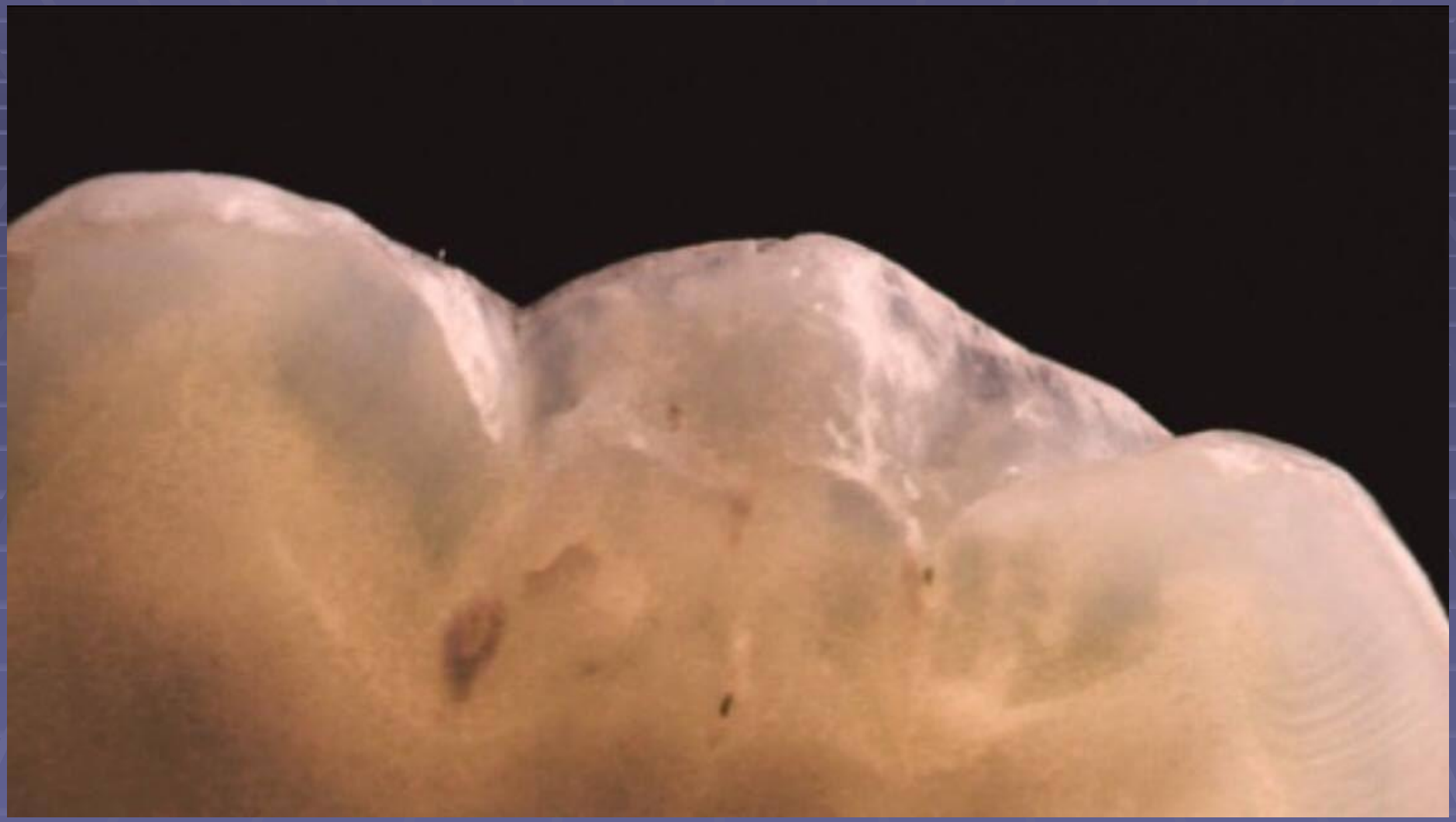

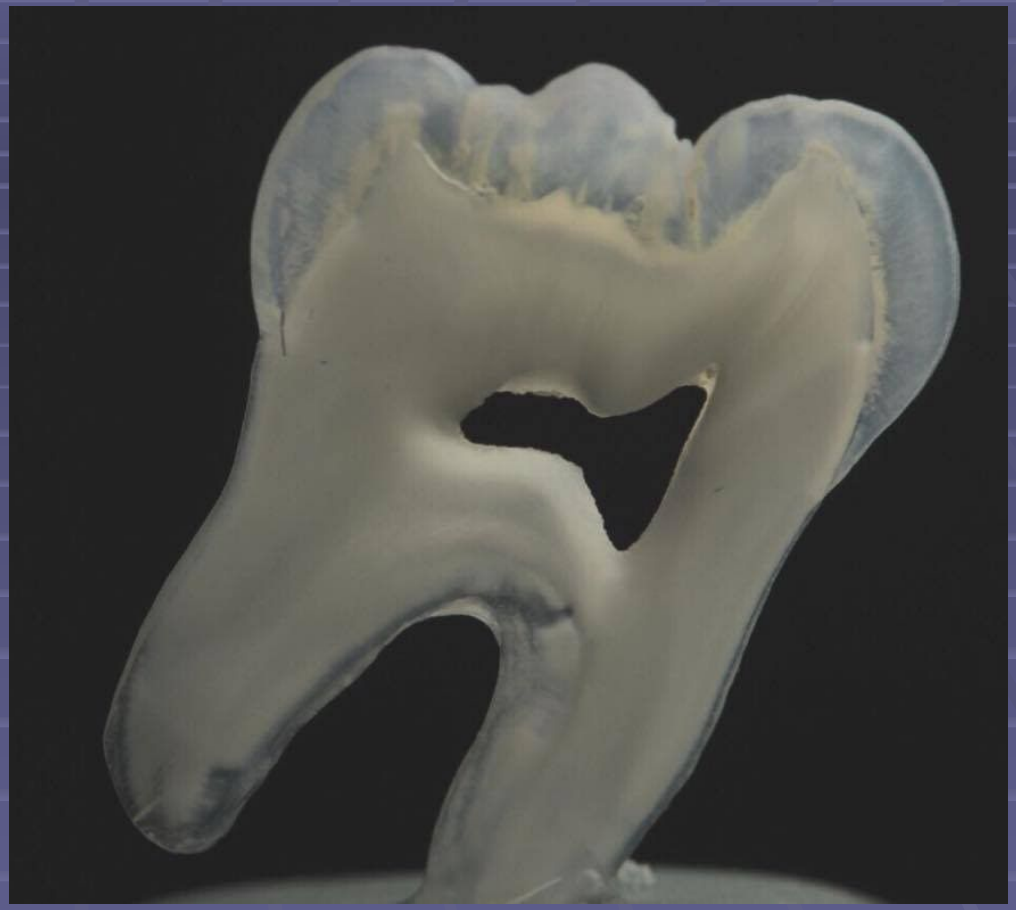

Толщина слоя **эмали** в различных отделах коронки колеблется от 1,62-1,7 мм на уровне жевательных бугорков моляров до 0,01 мм в области шейки зуба.

Зачаток зуба

1-амелобласты

2- одонтобласты

3- эмаль,

4- дентин

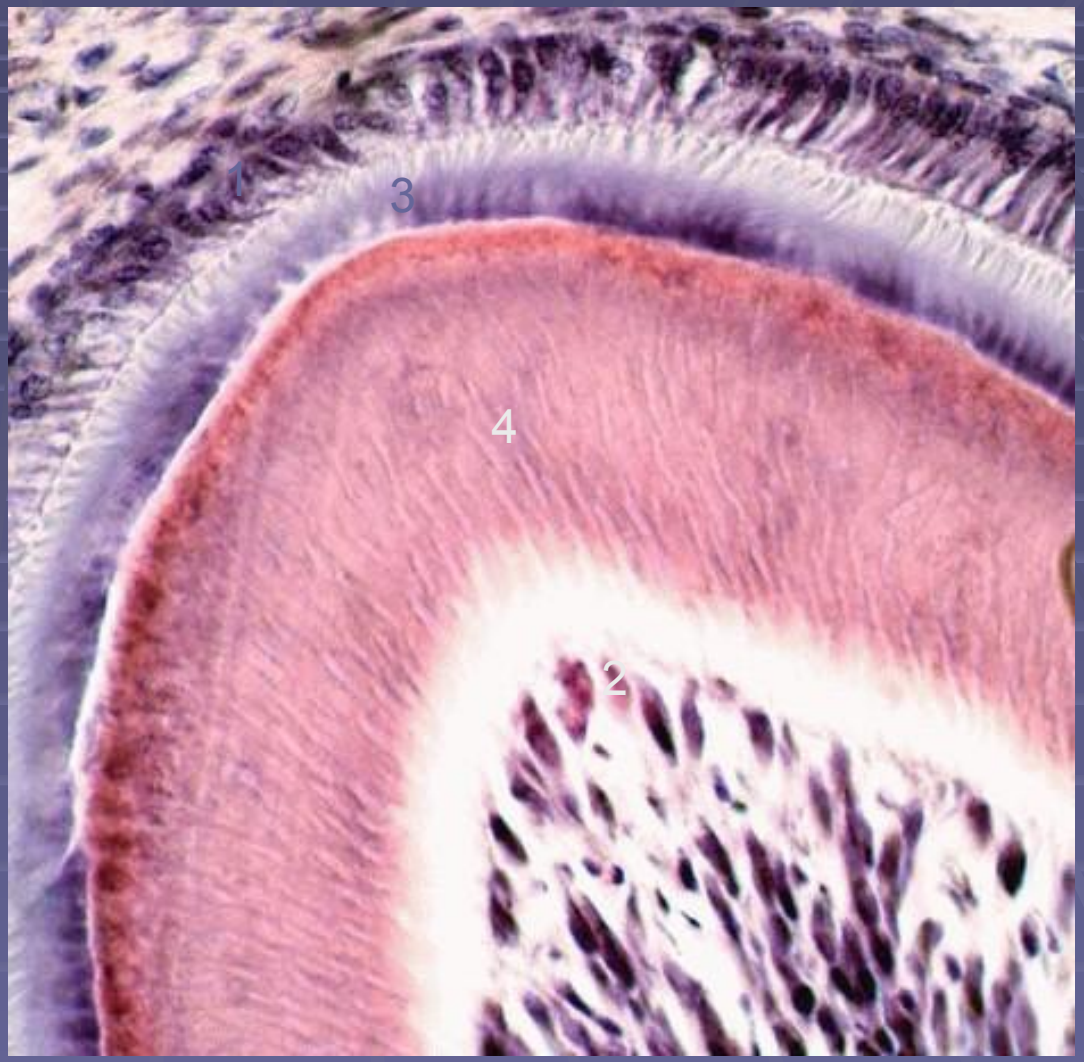

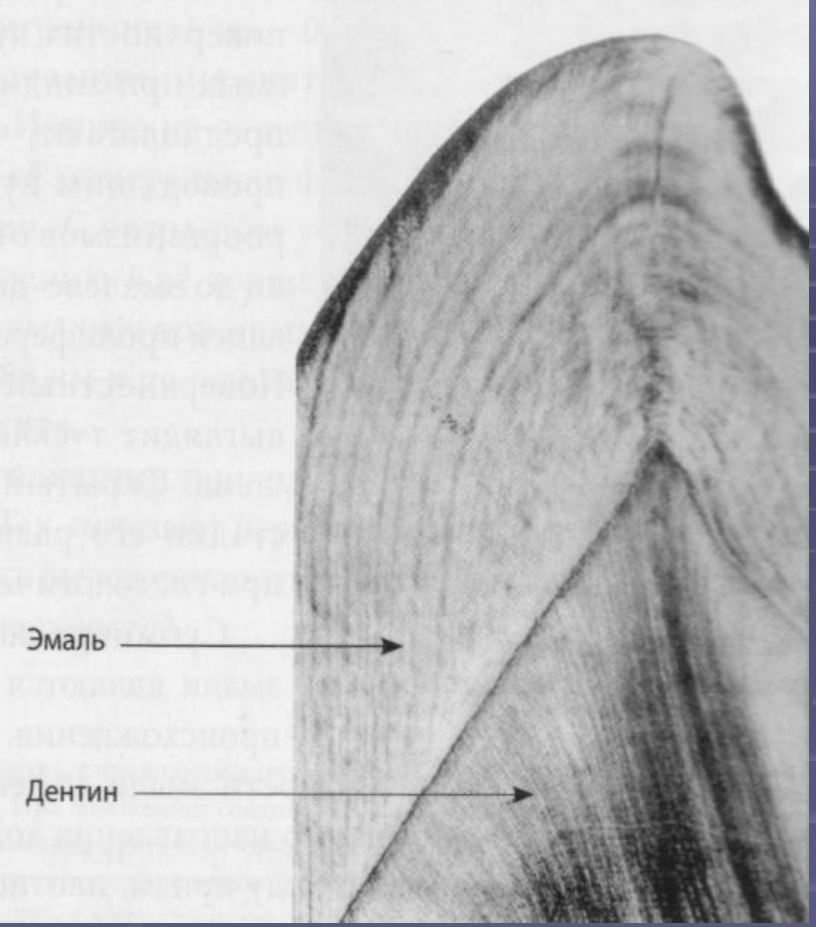

Эмалевая призма - основное структурное образование эмали - кристаллизованные волокна, изогнутые в толще эмали и выпрямляющиеся в ее поверхностном слое. Толщина призм - от 3 до 6 мкм. Эмалевые призмы соединены в пучки (по 10-20), направленные радиально от дентино-эмалевого соединения к наружной поверхности, имеют S-образную изогнутость, что на продольном шлифе выглядит как правильное чередование поперечных (диазоны) и продольных (паразоны) полос.





- **Органическое вещество эмали:**

ламеллы (пластинки) – белковые оболочки призм - проникают в эмаль на значительную глубину;
пучки – проникают в эмаль на меньшую глубину;
веретёна – белковые образования, проникающие в эмаль через дентинно-эмалевое соединение.

С возрастом увеличивается уровень белка в наружном слое эмали и при этом снижается кариесрезистентность твёрдых тканей зуба.

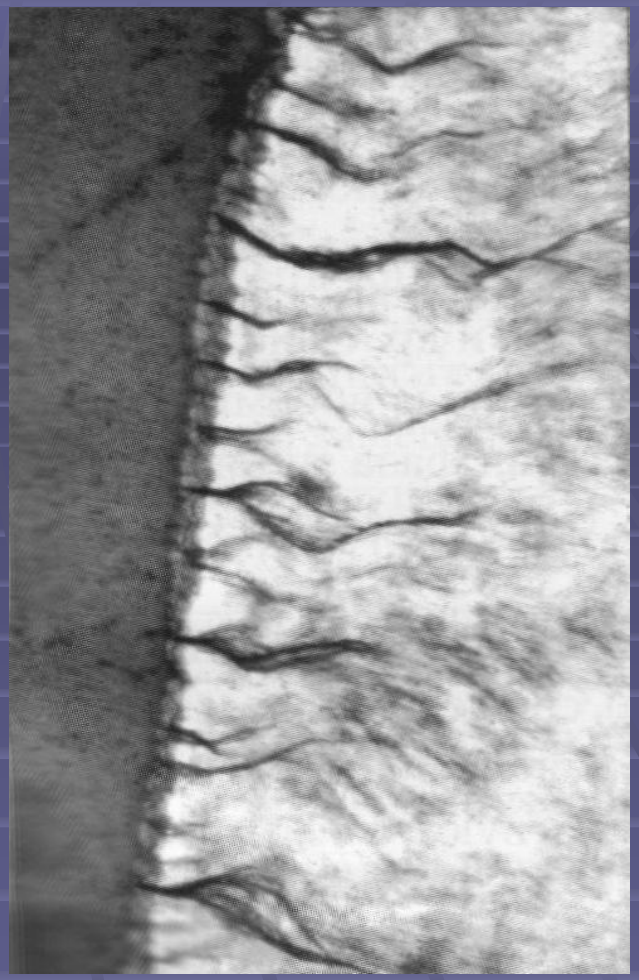

Ламеллы и эмалевые пучки в поляризационном микроскопе

Сканирующаям электронная микроскопия эпоксидного шлифа экватора моляра с частично протравленной эмалью:

1 - дентин;

2 - разграничительная – эмалево-дентинная пластинка

3 - базальный слой эмали;

4 - срединный слой эмали;

5 - пелликула.

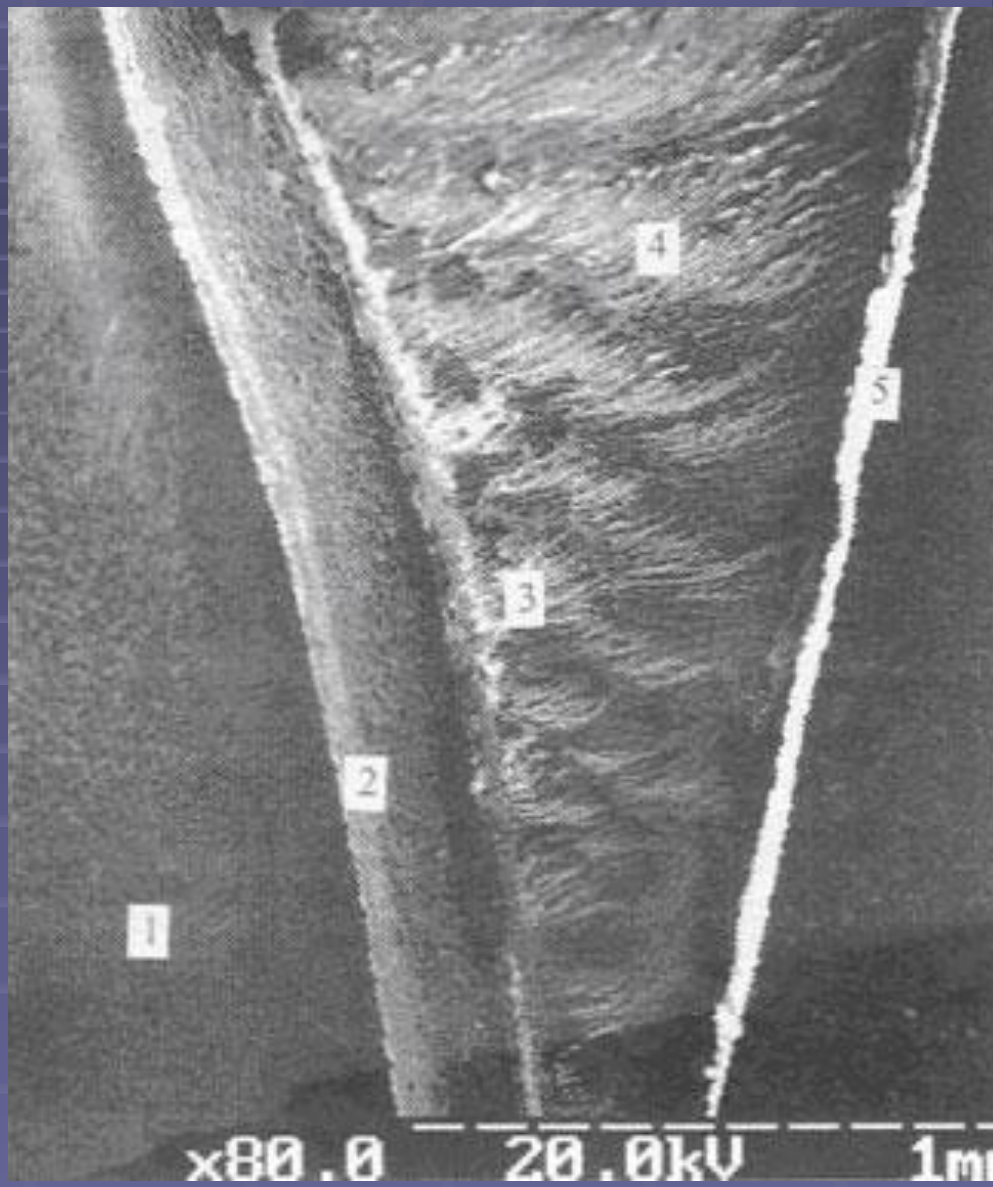

Химический состав эмали зубов:

- Гидроксиапатит — 75,04%
- Карбонапатит — 12,06%
- Хлорапатит — 4,39%
- Фторапатит — 0,66%
- Карбонат кальция — 1,33%
- Карбонат магния —1,62%
- Органические вещества — 1,2%
- Вода — 3,8%

Кроме солей фосфата кальция в составе эмали обнаружены свыше 30 разных элементов. В относительно больших количествах присутствуют ионы Mg^{2+}, Na^{+}, а также Cl^{-}, K^{-}, Zn^{2+}, Fe^{2+}, Sr^{2+}, Pb^{2+}.

Минеральные вещества в эмали распределены неравномерно. Поверхностные более плотные слои содержат меньше воды, карбонатов и больше фтора. Количество неорганических компонентов уменьшается в направлении от поверхности к зоне перехода эмали в дентин

Гидроксиапатит (гидроксилапатит) - основной кристалл мине- рализованных тканей; составляет 95-97% в эмали зуба, 70-75% в дентине и 60-70% в костной ткани. Формула гидроксиапатита - Ca10(PO4)6(OH)2. В этом случае молярное соотношение Ca/P (кальциево-фосфатный коэффициент) равно 1,67

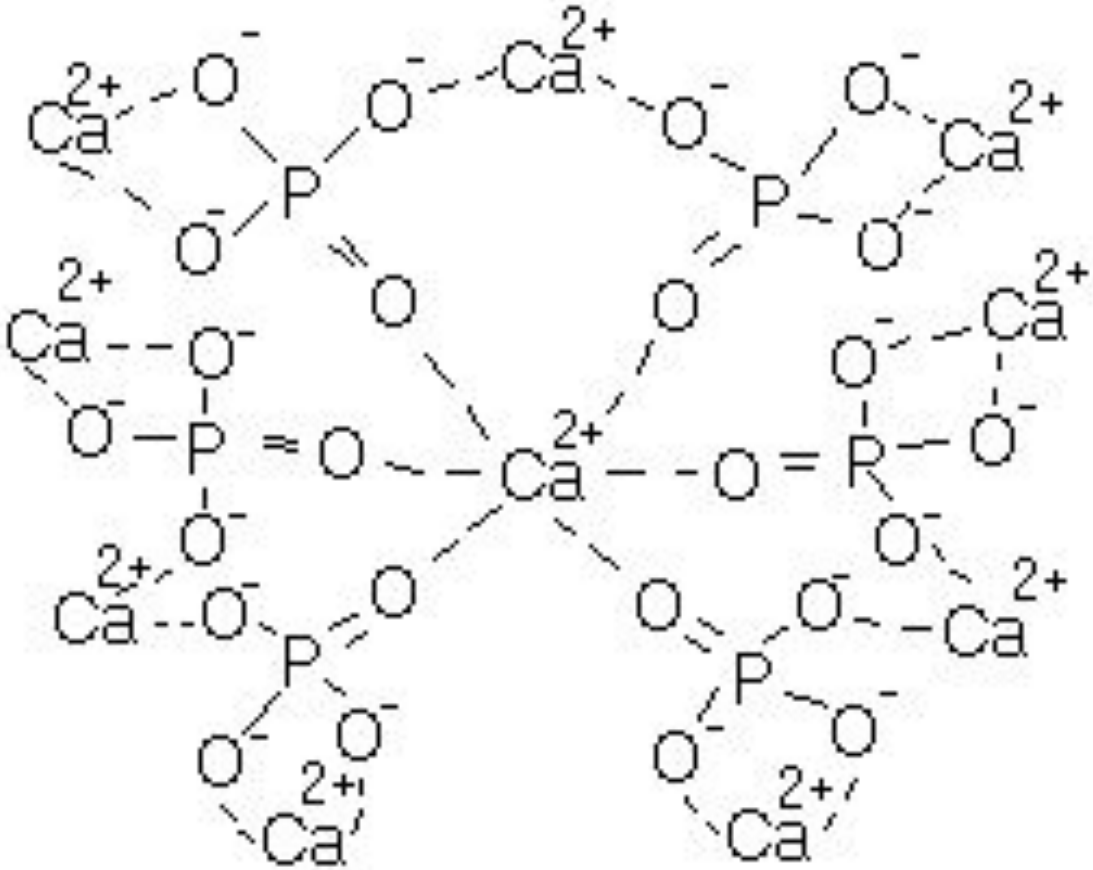

Строение кристалла $Ca_{10}(PO_4)_6(OH)_2$

Hydroxyapatite SP-1 — минерал природного происхождения, ячейка его кристалла включает в себя две молекулы

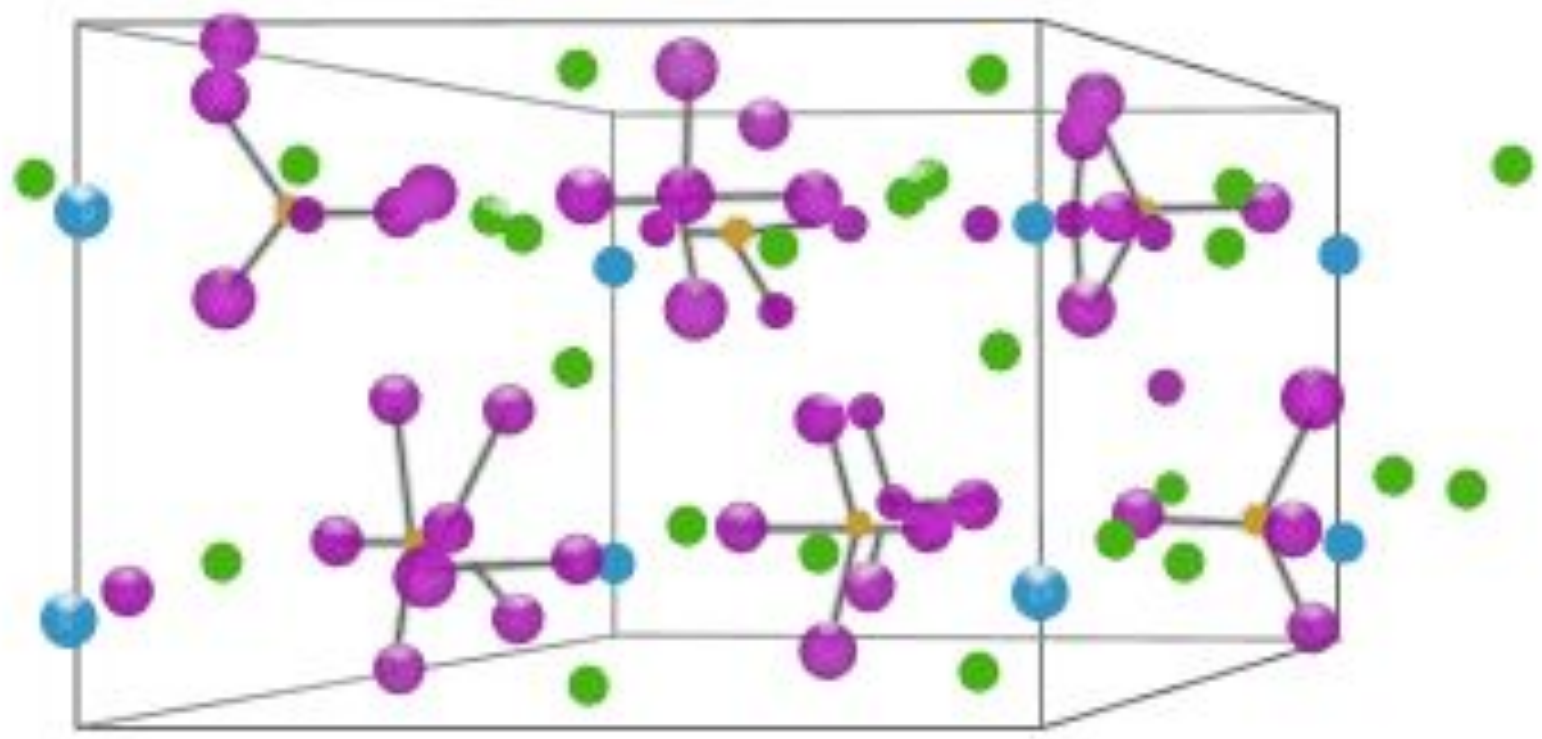

$Ca_{10}(PO_4)_6(OH)_2$

Минерализация эмали:

- Преэруптивная:

- Первичная – образование и рост кристаллов энамелобластами

- Вторичная (созревание эмали)

- Постэруптивная:

- Третичная - происходит после прорезывания зуба, и особенно интенсивно - в течение первого года нахождения коронки зуба в полости рта. Часть неорганических веществ поступает со стороны дентина, но основное их количество поставляет слюна. В связи с этим для полноценной третичной минерализации очень важен минеральный состав и pH слюны.

Элементы кристаллической решётки апатитов могут обмениваться с ионами раствора, окружающего кристалл и изменяться за счёт ионов, находящихся в этом растворе

Замещаемые ионы	Замещающие ионы
PO_4^{3-}	AsO_3^{2-}, HPO_4^{2-}, CO_2
Ca^{2+}	Sr^{2+}, Ba^{2+}, Pb^{2+}, Na^{+}, K^{+}, Mg^{2+}, H_2O
OH^{-}	F^{-}, Cl^{-}, Br^{-}, I^{-}, H_2O
2OH	CO_3^{2-}, O_2^{-}

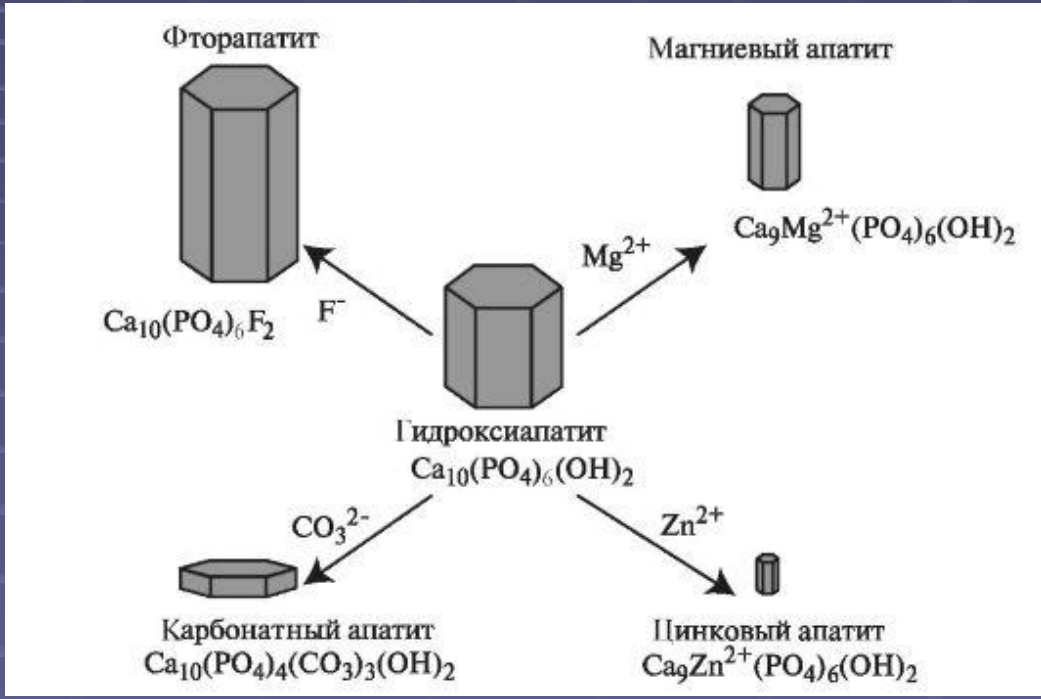

Фторапатиты Ca10(PO4)6F2
наиболее стабильные из всех апатитов.

Дентин (dentinum)

- это грубо-волокнистая соединительная ткань, состоящую из основного вещества, пронизанного дентинными трубочками (канальцами) 1-5 мкм диаметром 15 000 - 75 000 на 1м2 .
- В дентине содержится 70-72% неорганических и 28-30% органических веществ и воды.
- Основу неорганического вещества составляет фосфат кальция (гидроксиапатит), карбонат кальция, и в небольшом количестве фторид кальция, магния, натрия.
- Самый глубокий слой дентина, расположенный на границе с пульпой зуба, называется предентином. Это тонкий слой неминерализованной органической матрицы, которая состоит в основном из коллагеновых белков.

Химический состав дентина:

Основу неорганического вещества дентина составляет

- фосфат кальция (гидроксиапатит),
- карбонат кальция,
- фторид кальция, магния, натрия.

Органическую основу дентина образует

- коллаген,
- мукополисахариды
- жиры.

Различают:

- плащевой
- околопульпарный
- предентин

- Плащевой дентин (поверхностный) – радиальное направление коллагеновых волокон (волокна Корфа)
- Околопульпарный дентин (глубокий) – коллагеновые волокна имеют тангенциальное направление (волокна Эбнера)
- Предентин – необызвествлённый участок коллагеновых волокон и основного вещества, который находится на границе дентина и пульпы.
- Интерглобуллярные пространства – необызвествлённые участки плащевого дентина (больше в корне зуба).

MyShared

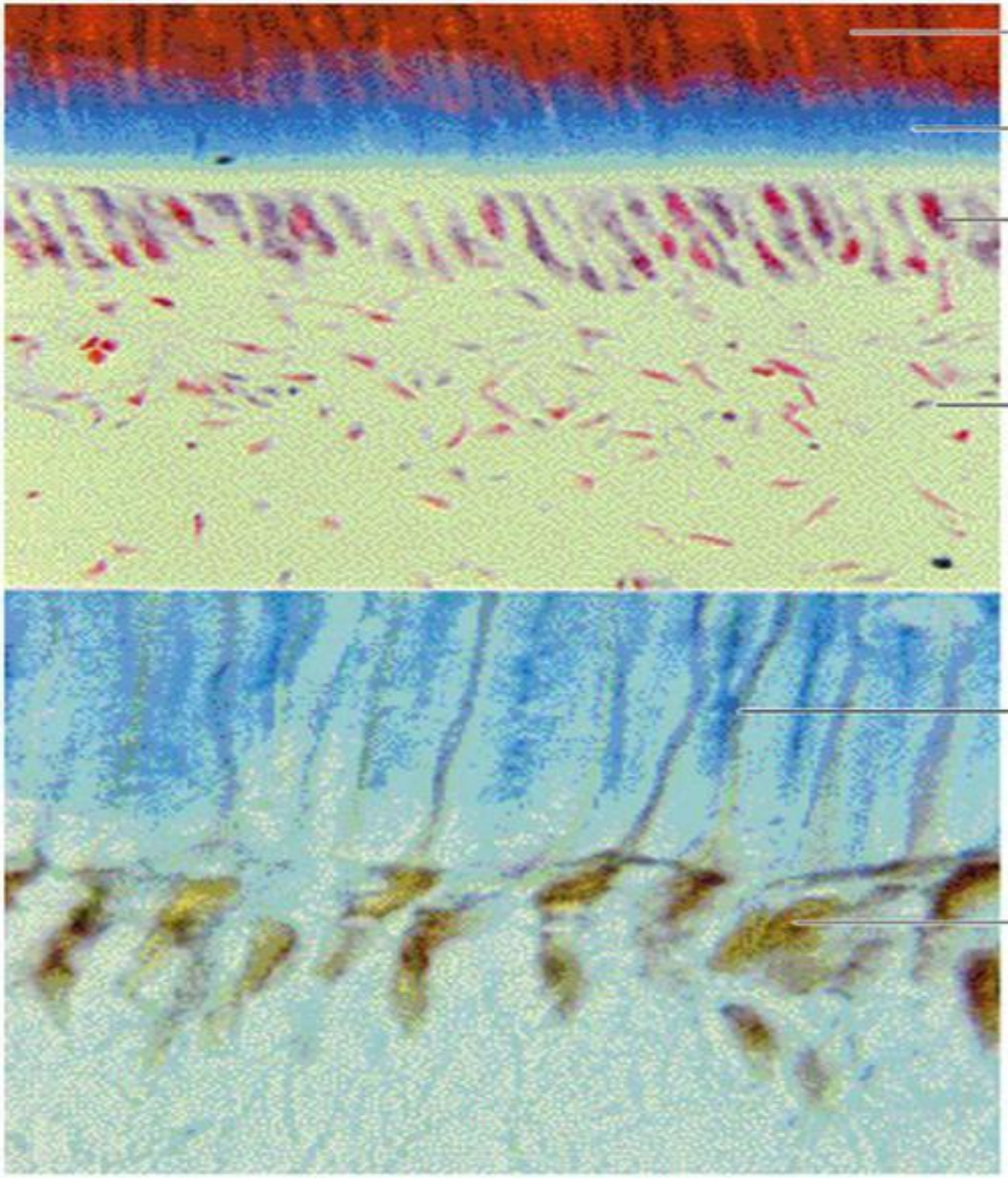
Dentin
Predentin
Odontoblasts
Pulp
Odontoblast process
Odontoblast nucleus

MyShared

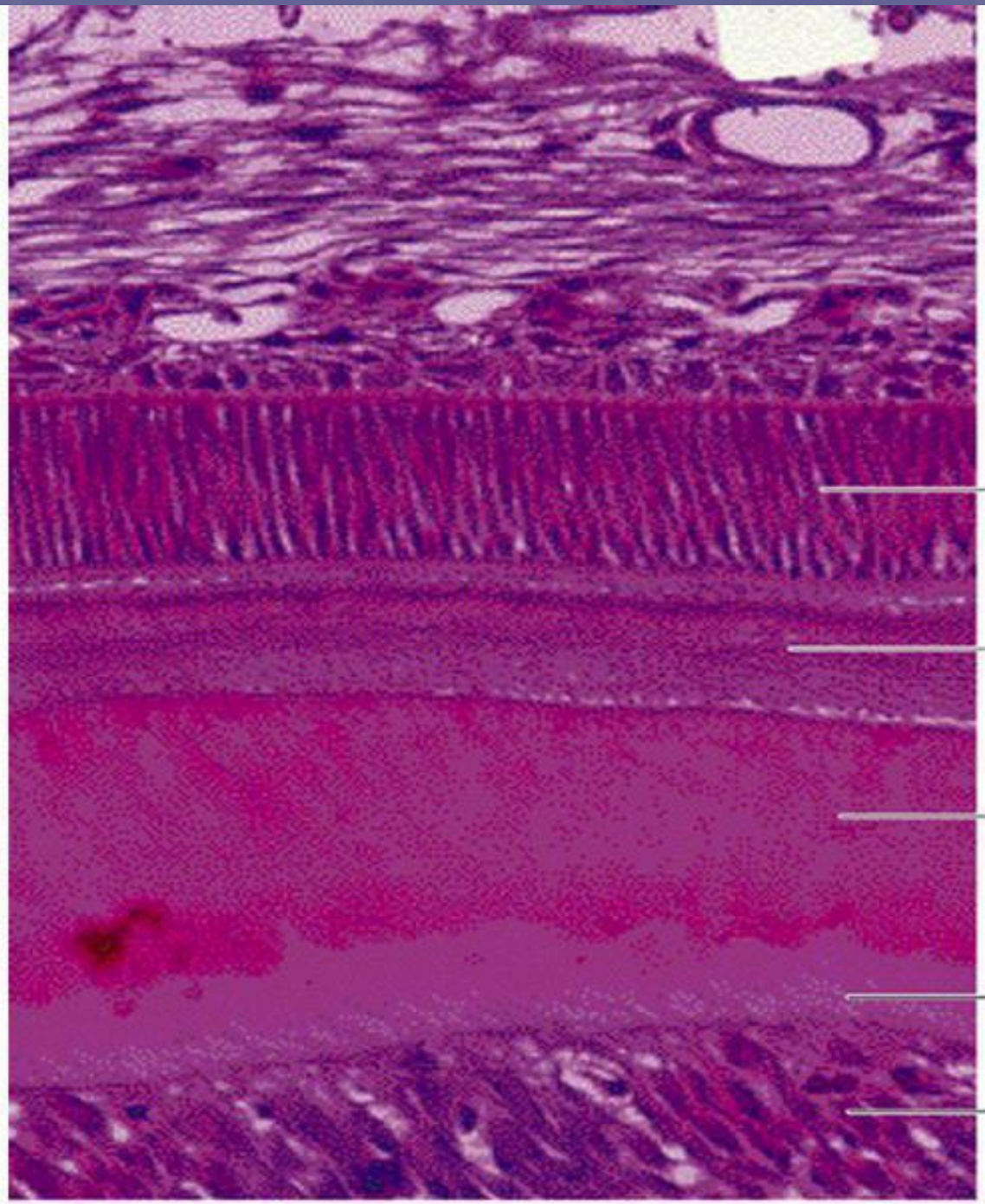

MyShared

Образование дентина

- Первичный дентин — образуется в период формирования твёрдых тканей зуба;
- Вторичный дентин (заместительный) — образуется в процессе жизнедеятельности зуба;
- Третичный дентин (иррегулярный, заместительный, репаративный) — образуется при патологических изменениях;
- Предентин — наименее обызветвлённая часть дентина, прилегающая к пульпе;
- Склерозированный дентин — прозрачный дентин, характеризуется отложением солей кальция в дентинных канальцах;
- Дентикли;
- Конкременты.


ULTR08 7.0 kV X5.00K 3.60µm


20KV X2000
10.0U ORU


20 µm

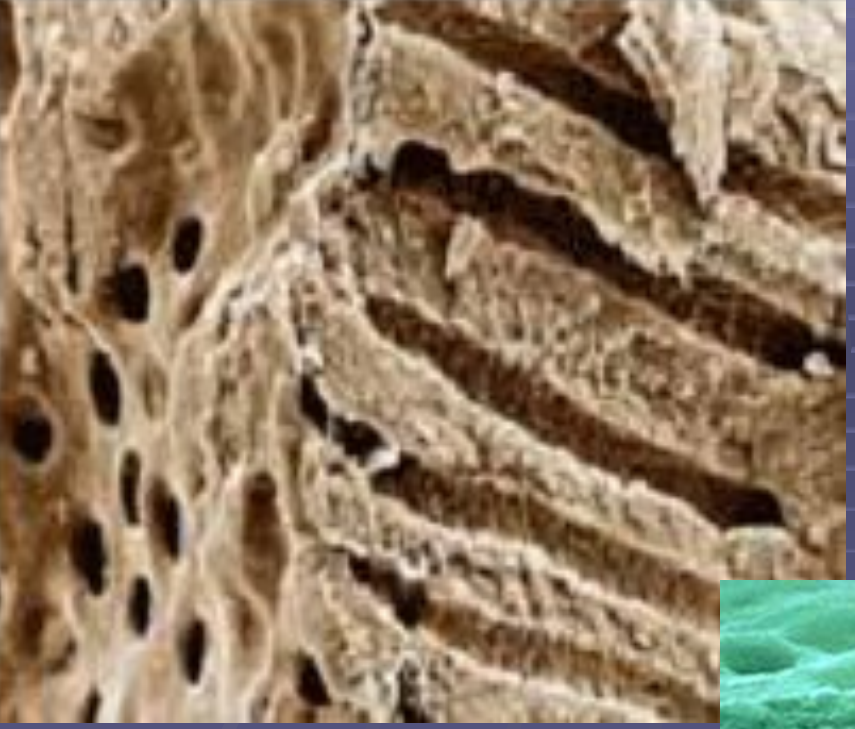

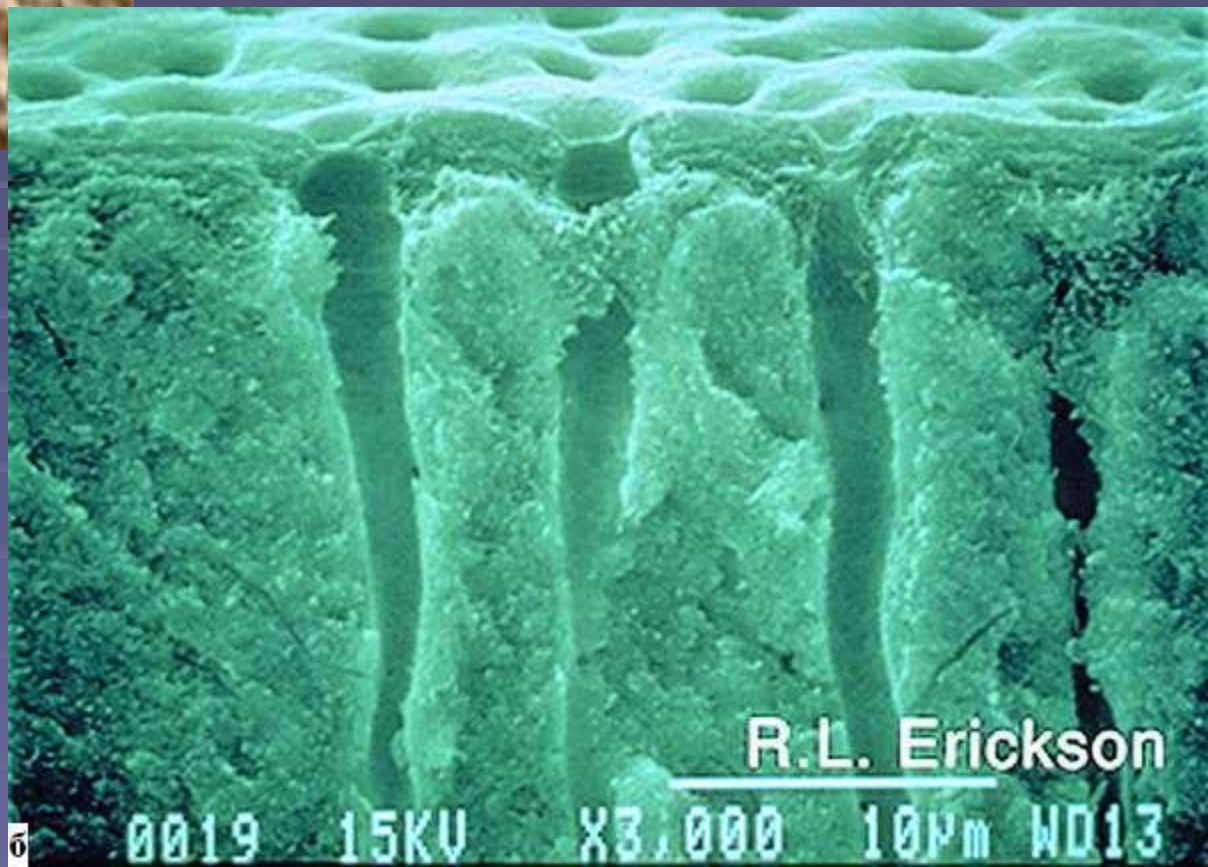
R.L. Erickson
0019 15KV X3,000 10µm WD13



Эмаль и дентин. Шлиф зуба: 1 - эмаль; 2 - цемент; 3 - цементо-эмалевое соединение; 4 - дентин. На вставке: полоски Гунтера-Шрегера (5) и линии Ретциуса (6) в эмали

ЦЕМЕНТ

- Твёрдая ткань, которая покрывает дентин корня.

Химический состав:

1) 65 % – минеральные вещества ($Ca(PO_3)_2$, $CaCO_3$);
2) 23 % – органические вещества (коллагеновые волокна и основное вещество);
3) 12 % – вода.

- Коллагеновые волокна имеют продольную и радиальную ориентацию.

MyShared

Цемент

- Цемент покрывает корень зуба на всём протяжении, по своему строению напоминает грубоволокнистую кость, образуется при обызвествлении структуированных коллагеновых волокон, продуцированных цементобластами (бесклеточный цемент), и цементоцитами (клеточный цемент).
- Различают цемент:

- первичный
- вторичный.

В норме цемент не рассасывается, медленное отложение новых слоёв происходит в течение всей жизни.

Вторичный цемент обеспечивает допрорезывание зуба при физиологическом (возрастном) истирании.

Различают два вида цемента:

- бесклеточный (первичный) – ближе к шейке, образован коллагеновыми волокнами и основным веществом;
- клеточный – на верхушке корня, образован межклеточным веществом и цементоцитами (лежат в лакунах, отростки анастомозируют между собой).

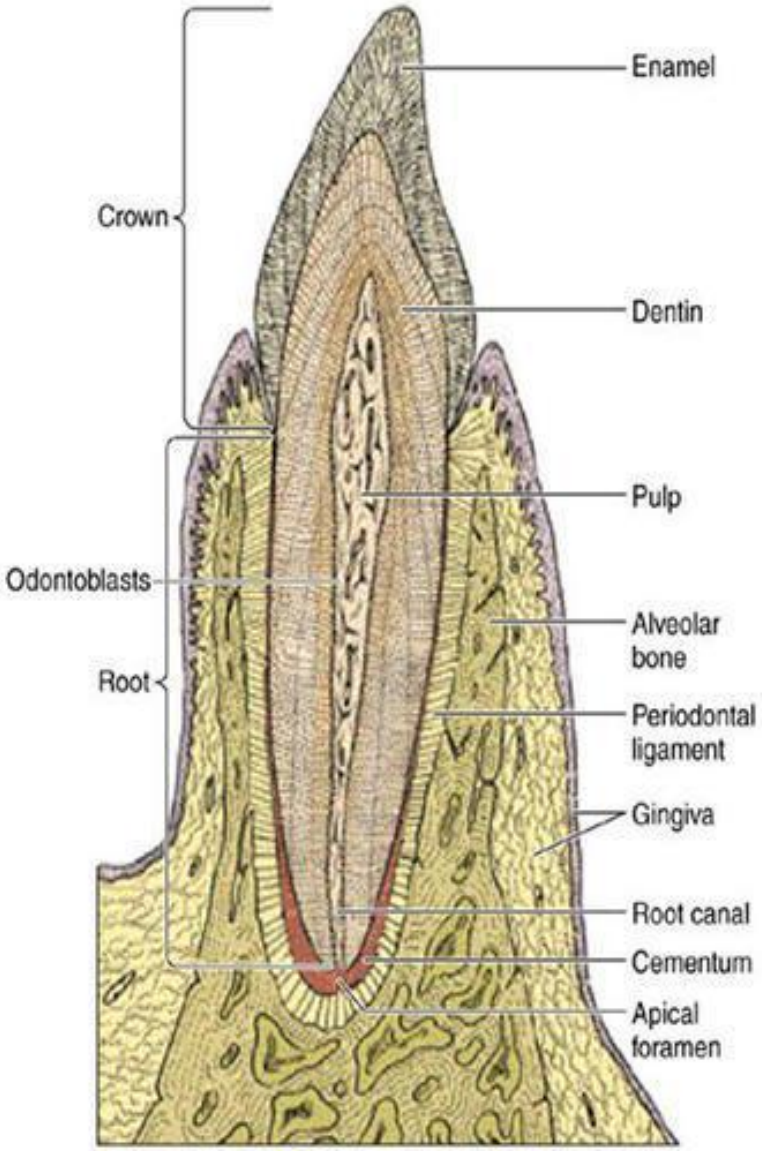

MyShared

- В основном веществе цемента обнаруживаются коллагеновые волокна, идущие в в радиальном направлении, которые с одной стороны соединяются с радиальными волокнами дентина, а с другой — вплетаются в волокна периодонта (прободающие волокна).
- Гиперцементоз - неравномерное избыточное отложение цемента на поверхности корня.

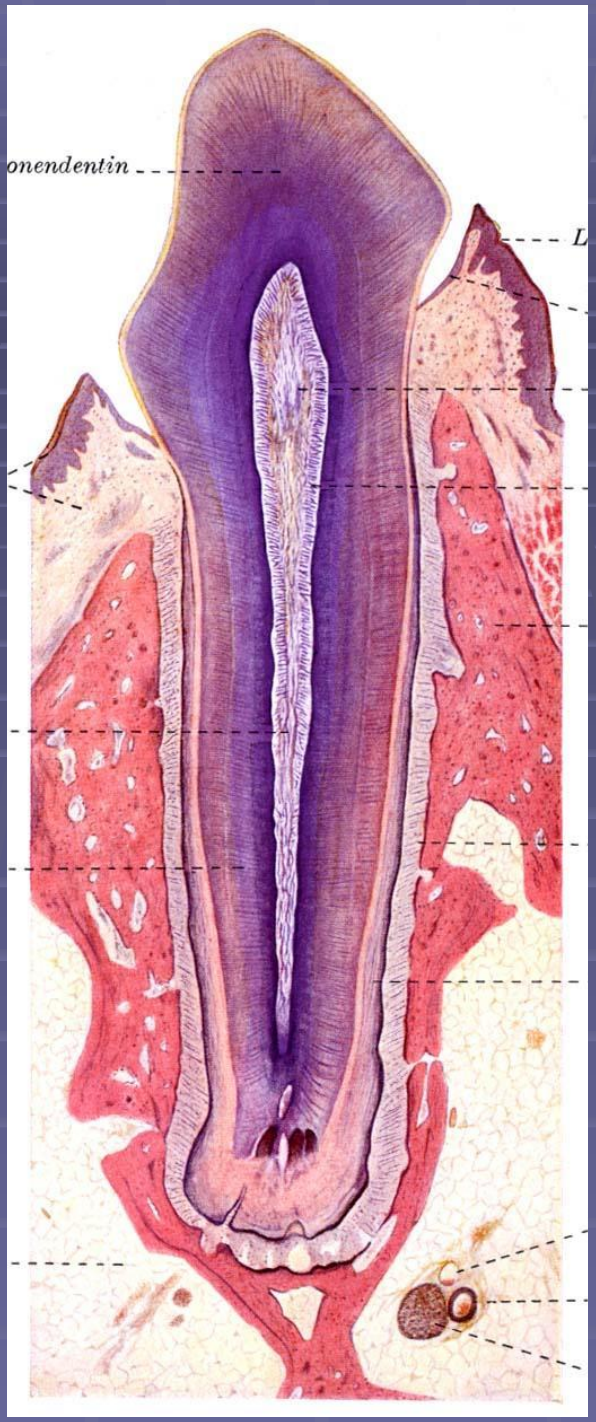
onendentin
L

ПУЛЬПА

- Мягкая ткань, которая заполняет полость зуба и обеспечивает: трофику, иннервацию, иммунную защиту, регенерацию его тканей.

  Строение: рыхлая соединительная ткань (звёздчатые фибробласты, ретикулярные волокна, незрелые коллагеновые волокна и много основного межклеточного вещества. Содержит гемокапилляры, нервные сплетения.

Делится на:

- ***коронковую***
- ***корневую***

MyShared

Гистологически различают 3 слоя пульпы:

- *периферический* – содержит незрелые коллагеновые волокна и тела дентинобластов;
- *промежуточный* – содержит тела предентинобластов и преколагеновые волокна;
  - безклеточная зона Вейля – в коронковой пульпе старых зубов, расположена между дентинобластами и предентинобластами.
- *центральный* – рыхлая соединительная ткань с сосудами, нервными сплетениями.

Мёртвый зуб – это депульпированный зуб.

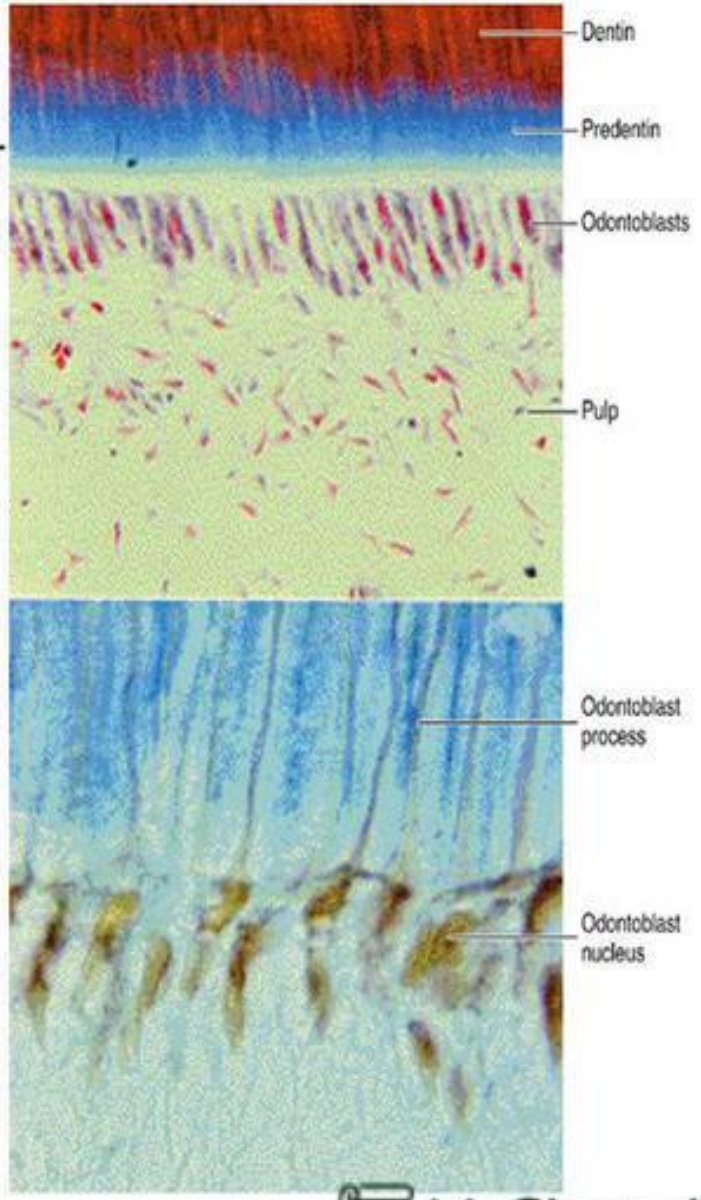

MyShared

Функции пульпы

Пластическая – образование дентина.

Трофическая – питание дентина.

Сенсорная – содержит большое количество нервных окончаний.

Защитная – развитие гуморальных и клеточных иммунных реакций, воспаления.

Репаративная – выработка заместительного дентина.

ПЕРИОДОНТ
(зубная связка)

Плотная соединительная ткань, которая обеспечивает:

- фиксацию зуба в альвеоле челюсти;
- условия для перестройки кости в процессе прорезывания зубов;
- функционирование зубов;
- рецепцию;
- питание пародонта.

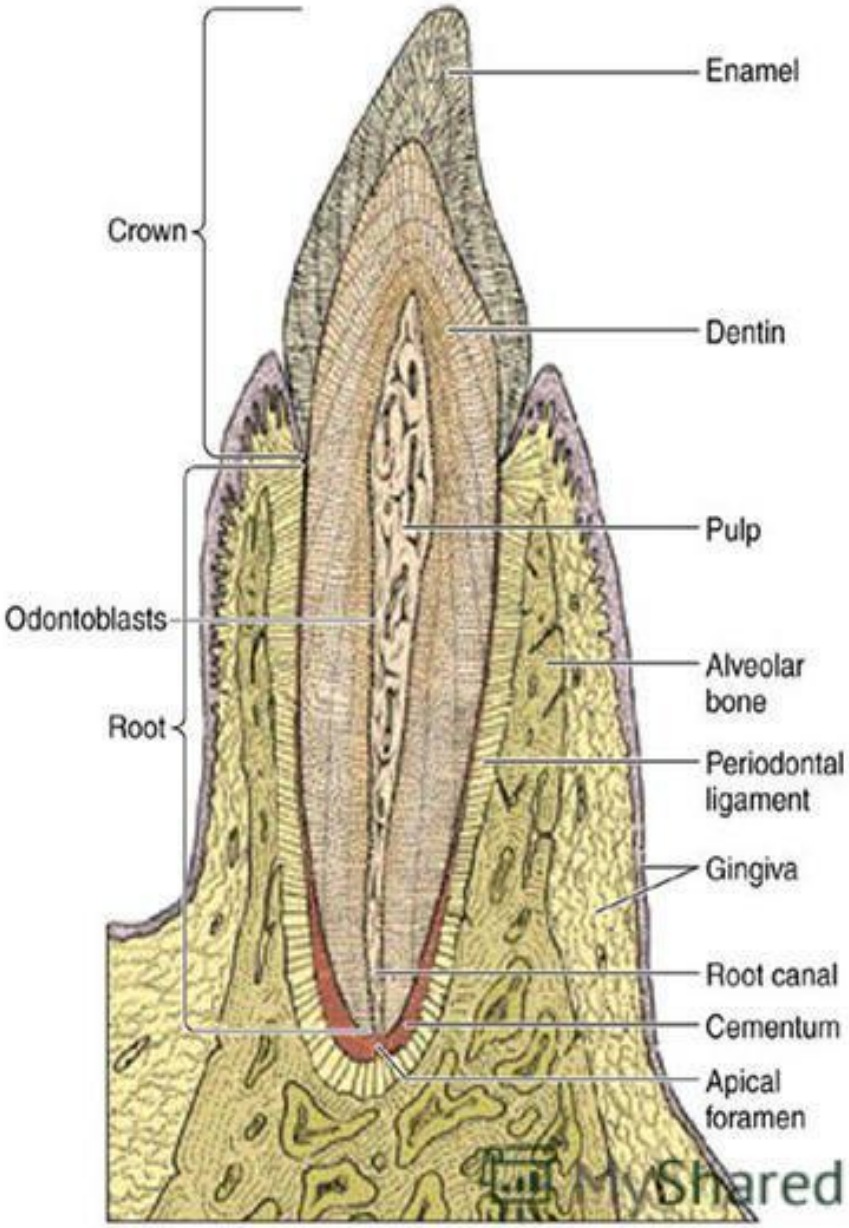

Строение: толстые пучки S-образно расположенных коллагеновых волокон, между которыми – прослойки рыхлой соединительной ткани с сосудами и нервами. Эти структуры постоянно перестраиваются и это создаёт условия для постоянного ортодонтического лечения (исправление аномалий положения зуба).

- ***Прободающие (Шарпеевые) волокна*** – коллагеновые волокна, которые имеют радиальное направление в области шейки зуба и формируют циркулярную зубную связку.
- ***Эпителиальные остатки (островки) Малассе – остатки эпителиального*** влагалища Гертвига эмалевого органа.
- ***Цементикли*** – скопление цемента в периодонте.
- ***Герметизм*** периодонта обеспечивается плотным соединением многослойного плоского эпителия дна дёсневого кармана с кутикулой эмали шейки зуба (при нарушении – ***периодонтит, парадонтит***).

MyShared

ПАРОДОНТ

- это комплекс морфологически и функционально взаимосвязанных структур, которые окружают зуб и удерживают его в альвеолярном отростке.

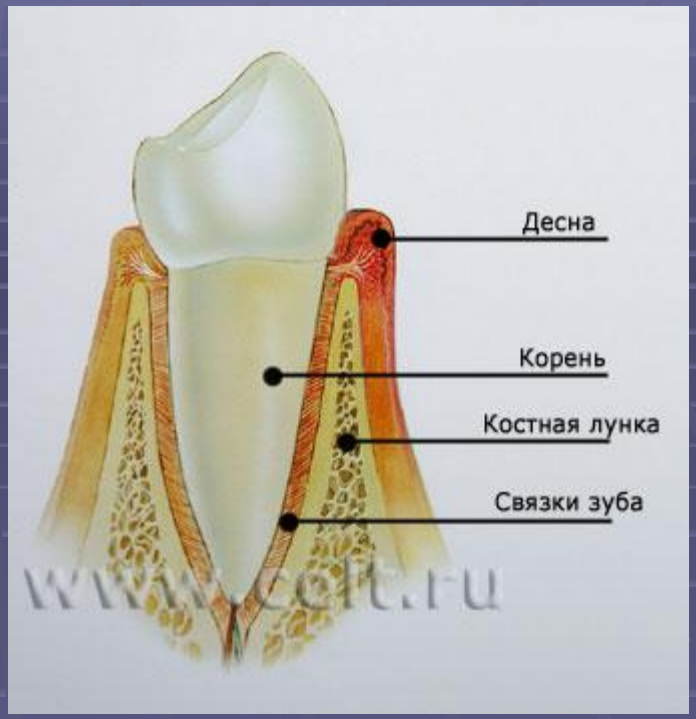

К ним относятся:

- десна,
- костная ткань альвеолы (вместе с надкостницей),
- волокна периодонта,
- цемент корня зуба

Височно-нижнечелюстной сустав (articulation temporomandibularis) образован головкой нижней челюсти и нижнечелюстной ямкой височной кости. Его суставные поверхности покрыты волокнистым хрящом.

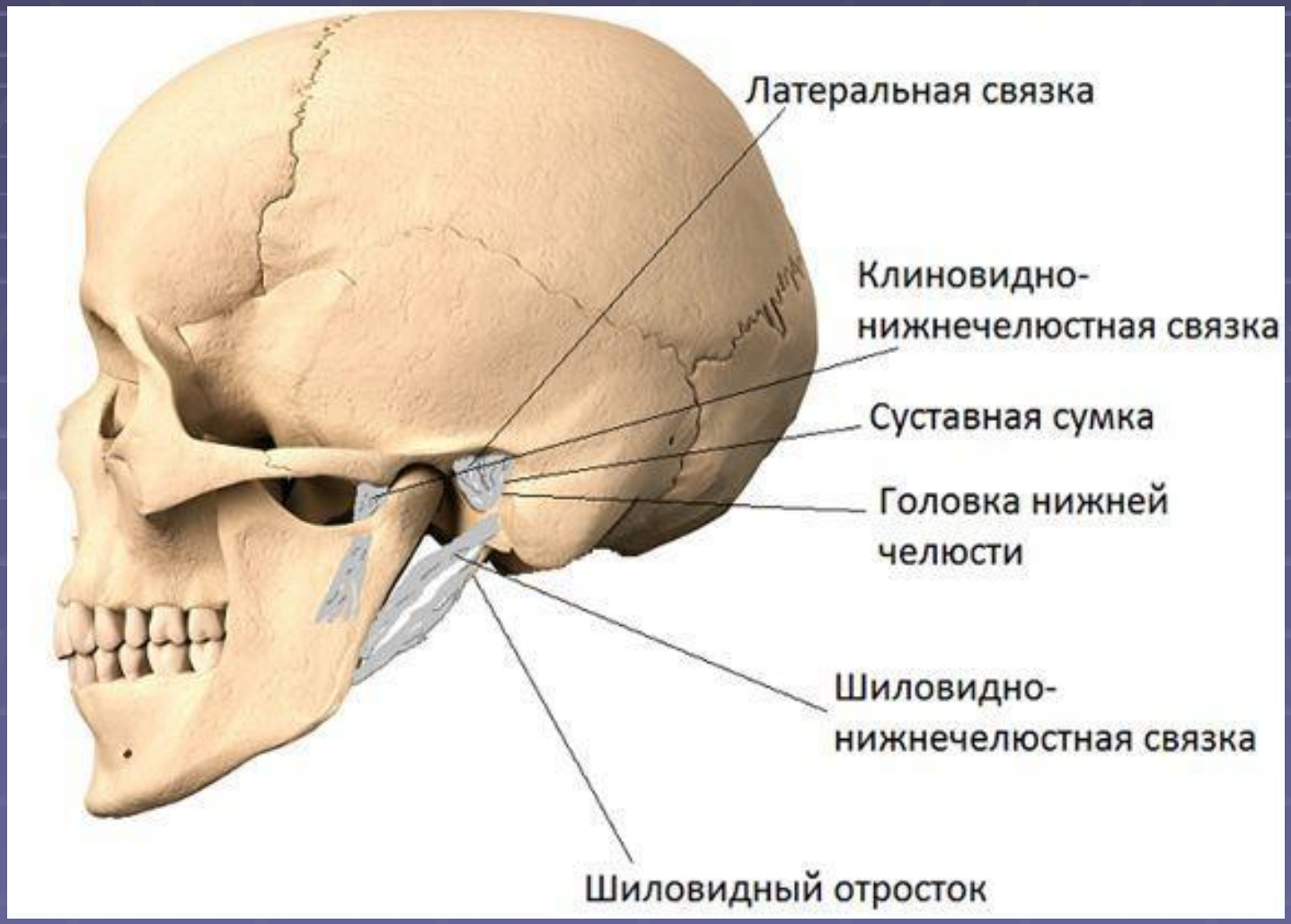

ВНЧС – имеет сложное и уникальное строение, он не мешает работе органов слуха, не задевая нервов и сосудов.

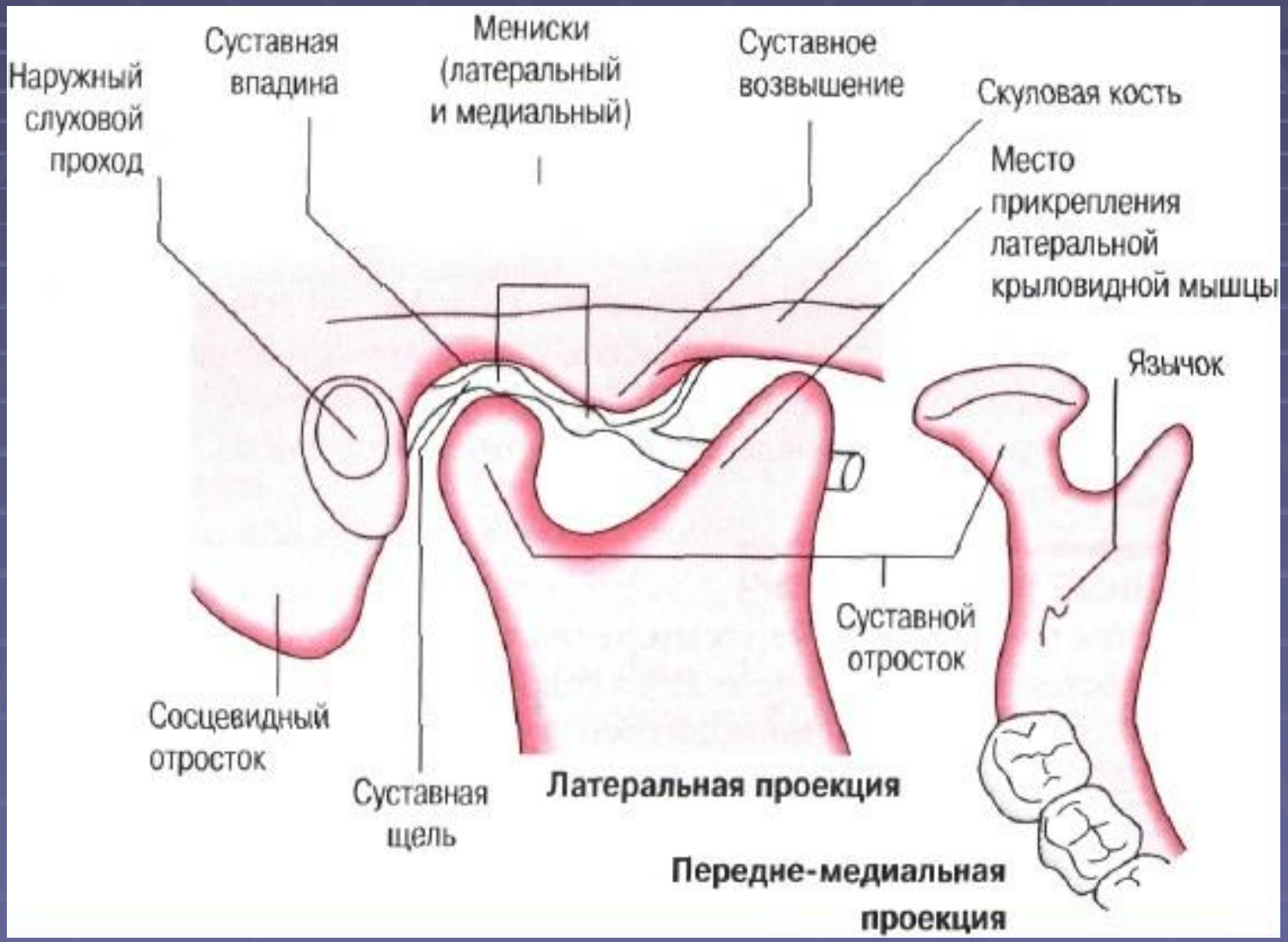

Височно-нижнечелюстной сустав

А — вид снаружи;

Б — вид изнутри;

1 — скуловая дуга (arcus zygomaticus);
2 — венечный отросток нижней челюсти (processus coronoideus mandibulae);

3 — мыщелковый отросток нижней челюсти (processus condylaris mandibulae);

4 — сосцевидный отросток височной кости (processus mastoideus ossis temporalis);

5 — шиловидный отросток височной кости (processus styloideus ossis temporalis);

6 — латеральная связка (lig. laterale);

7 — шило-нижнечелюстная связка (lig. styloman-dibulare);

8 — клиновидно-нижнечелюстная связка (lig. spheno-mandibulare)

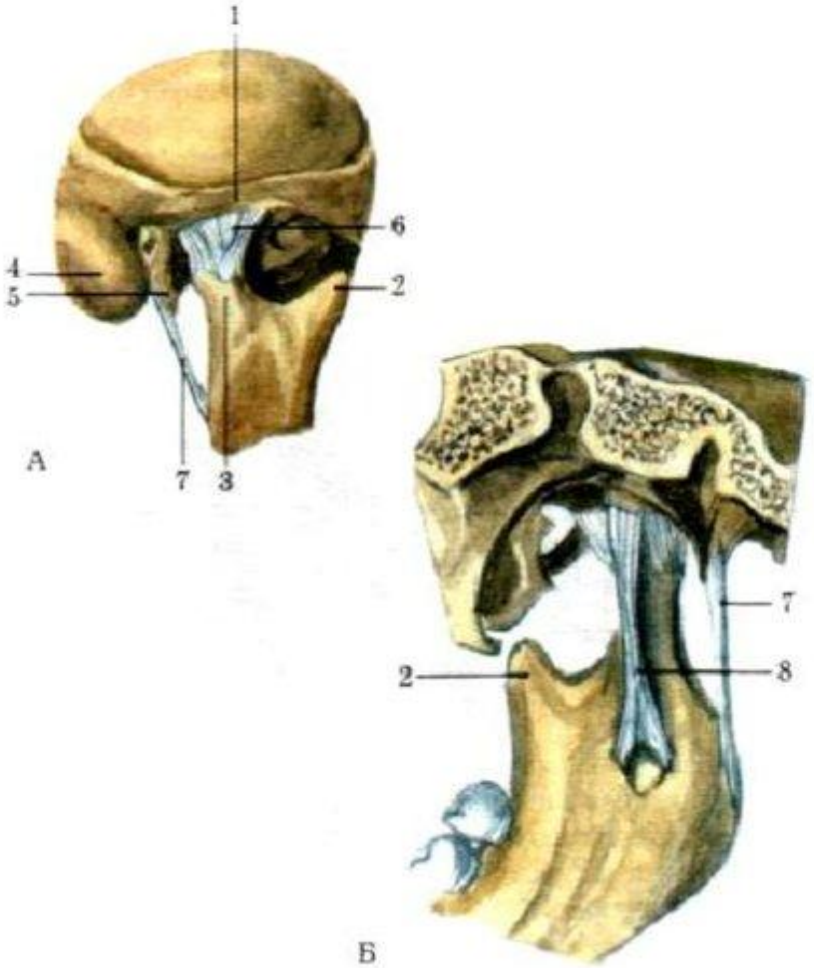

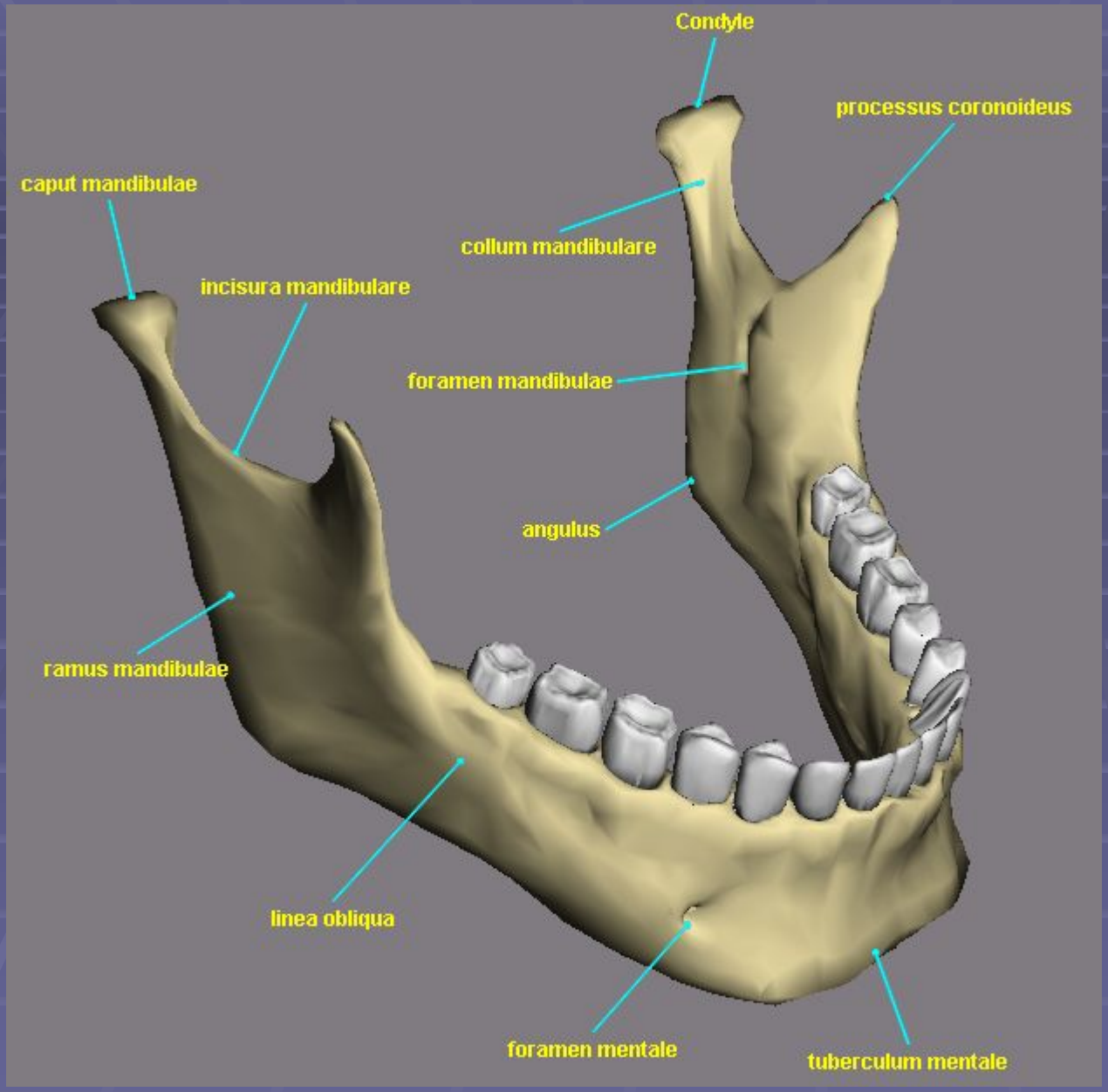

Головка н/ч (caput mandibulae)— валикообразное утолщение эллипсовидной формы, вытянутое в поперечном направлении.

Головка нижней челюсти по форме напоминает эллипс, немного удлиненный, это дает возможность двигать н/ч по отношению к в/ч в разные стороны: назад-вперед, вправо-влево, вверх-вниз.

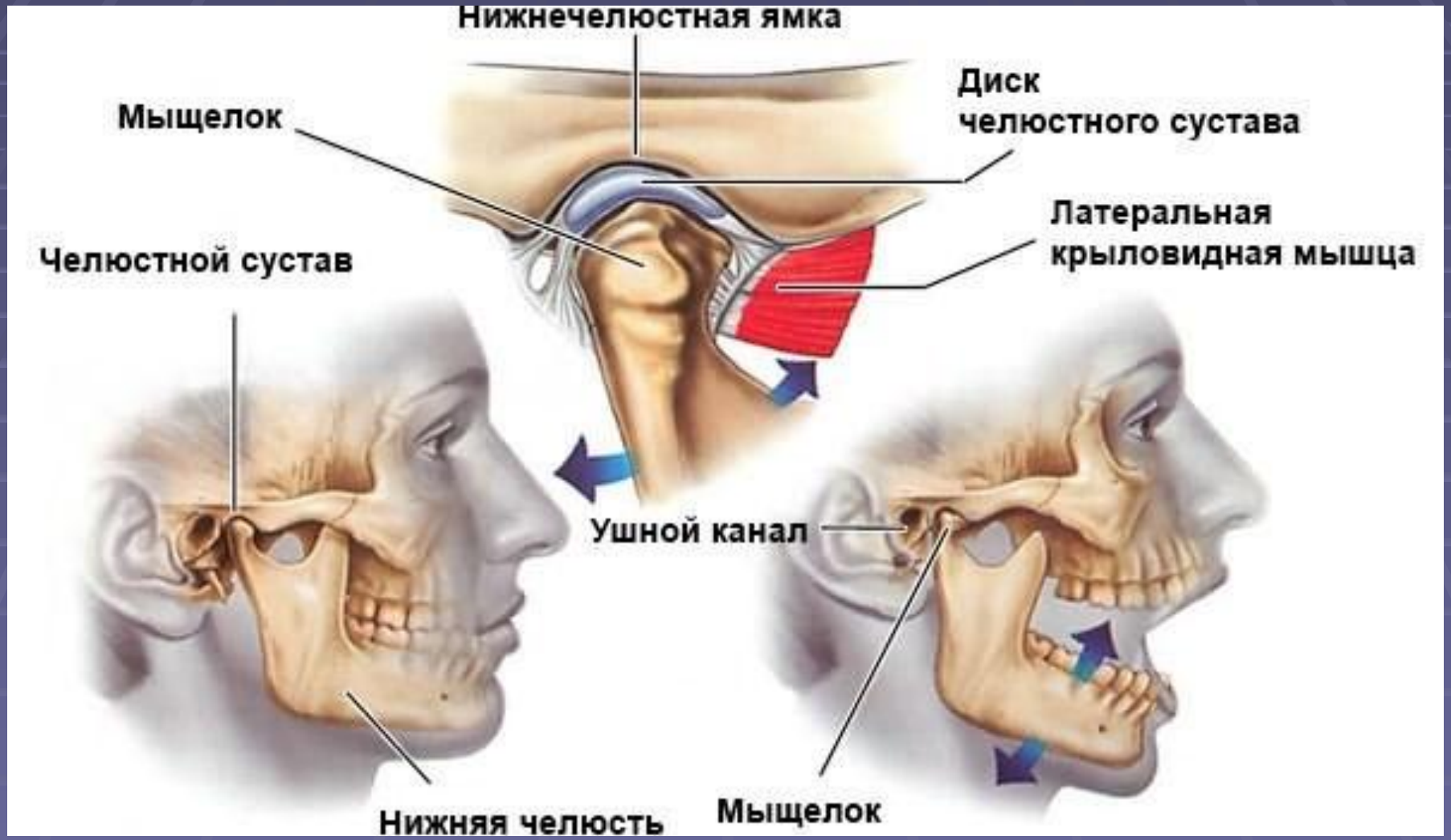

Нижнечелюстная ямка (fossa mandibularis) – образуется между частью височной кости, бугорком и скуловым отростком. В 2—3 раза больше головки н/ч.

1 – суставной бугорок, 2 – суставное возвышение, 3 – нижнечелюстная ямка,
4 – барабанная часть, 5 – наружный слуховой проход,
6 – задний суставной бугорок,
7 – барабанно-чешуйчатая шель.

Суставной диск (discus articularis), состоящий из волокнистой хрящевой ткани, залегает между ямкой и головкой сустава и делит его полость на 2 изолированные щели — верхнюю и нижнюю.

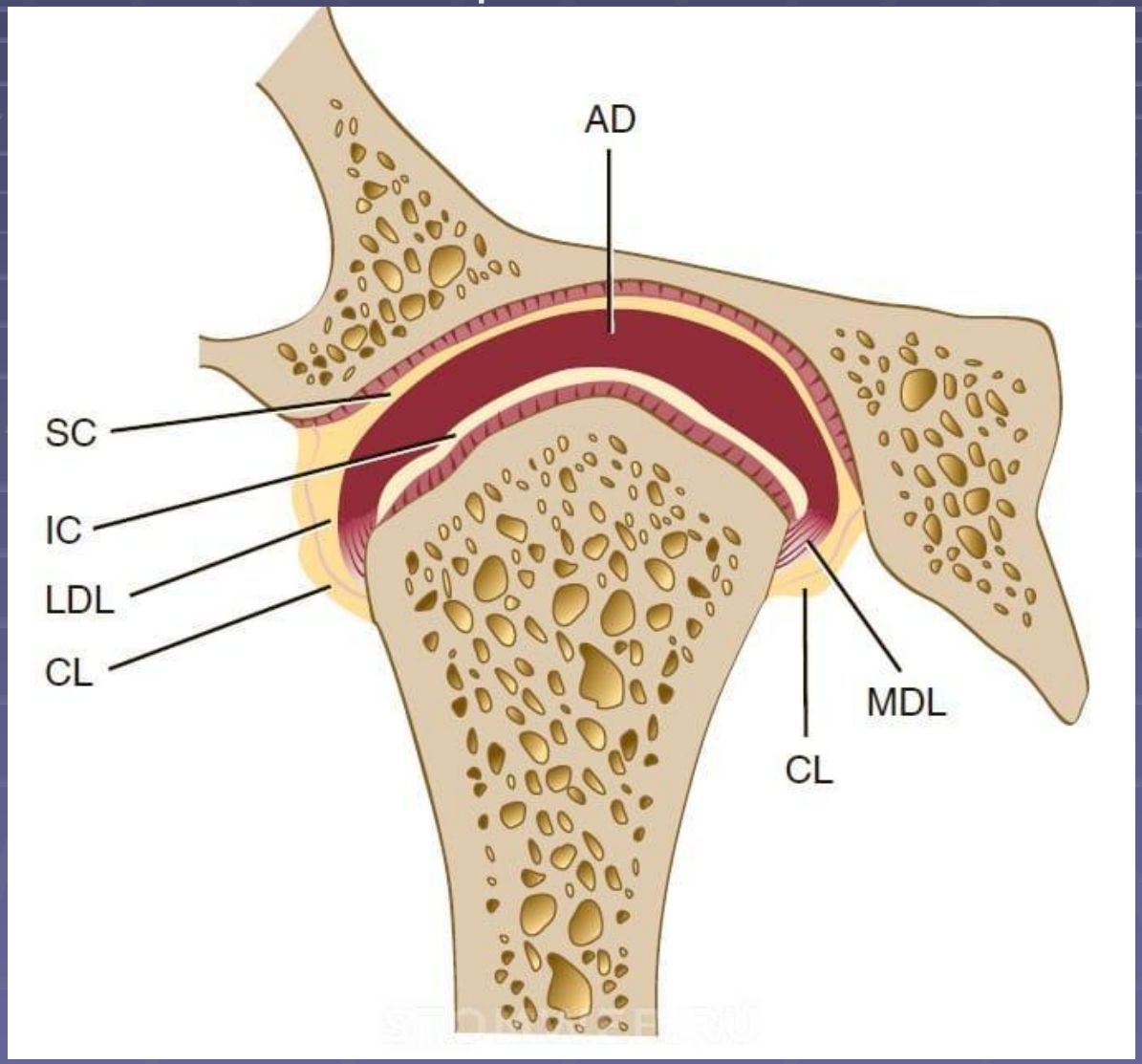

Суставная капсула ВНЧС обширна и податлива, допускает значительные движения н/ч. Вверху капсула прикрепляется латерально по корню скуловой дуги, сзади — по fissura petrosquamosa, медиально — к spina ossis sphenoidalis и спереди по переднему скату суставного бугорка.

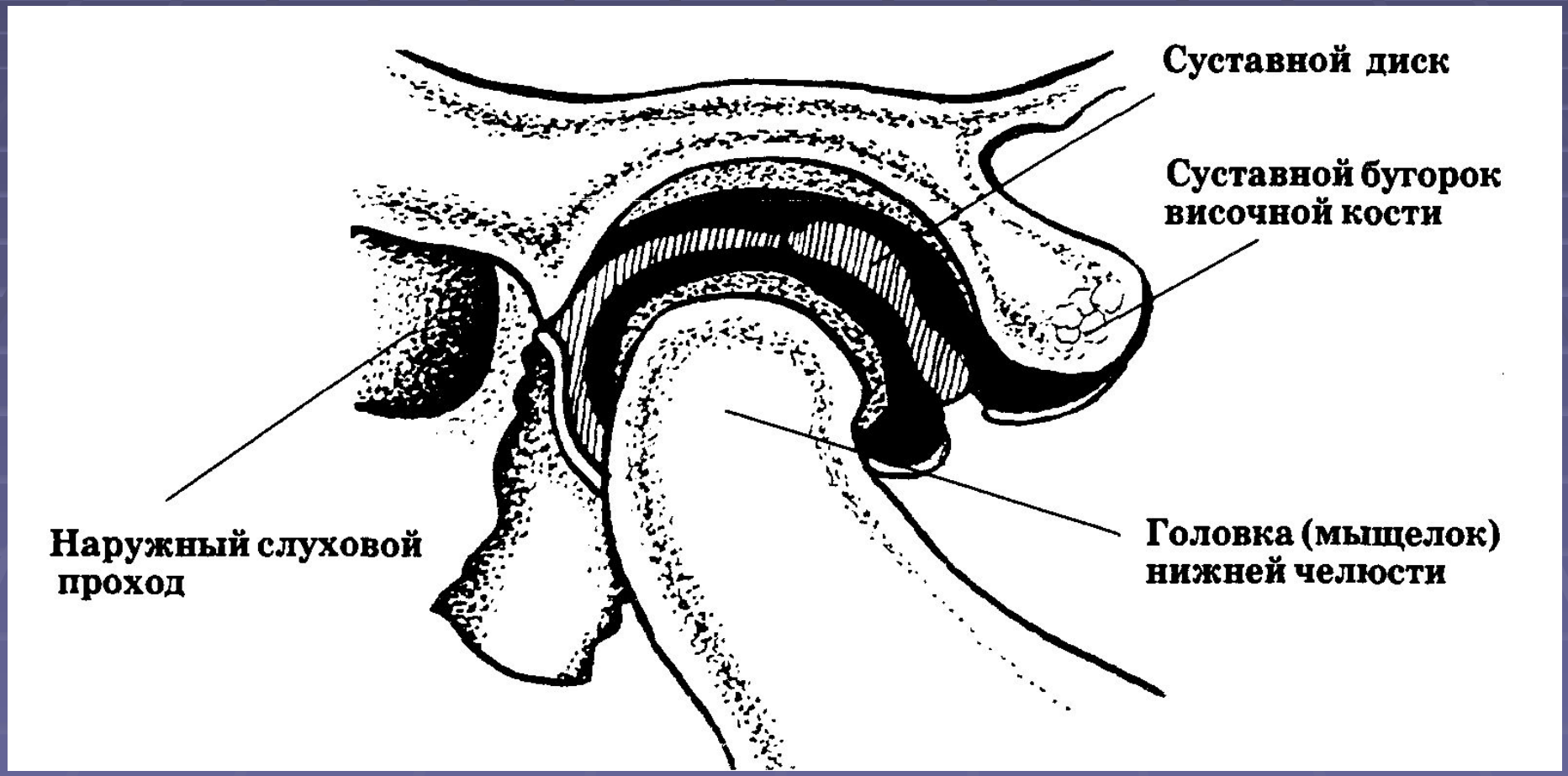

Височно-нижнечелюстной сустав, правый (скуловая кость удалена, капсула вскрыта)

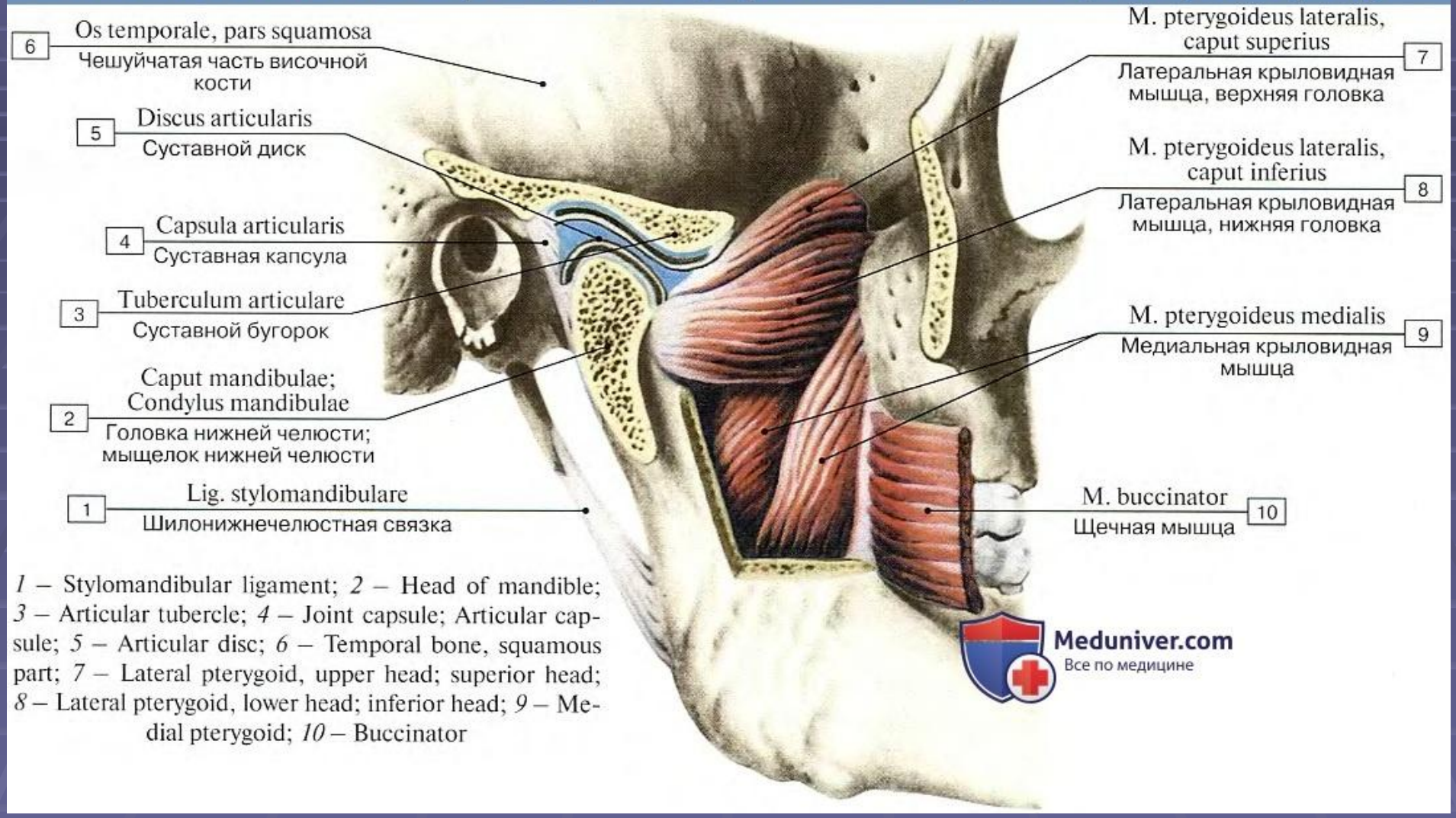

1 – Stylomandibular ligament; *2* – Head of mandible; *3* – Articular tubercle; *4* – Joint capsule; Articular capsule; *5* – Articular disc; *6* – Temporal bone, squamous part; *7* – Lateral pterygoid, upper head; superior head; *8* – Lateral pterygoid, lower head; inferior head; *9* – Medial pterygoid; *10* – Buccinator

Связки височно-нижнечелюстного сустава подразделяются на внутрикапсульные и внекапсульные.

К внутрикапсульным связкам относятся:

а) передняя и задняя дисковисочные;

б) латеральная и медиальная дисконижнечелюстные.

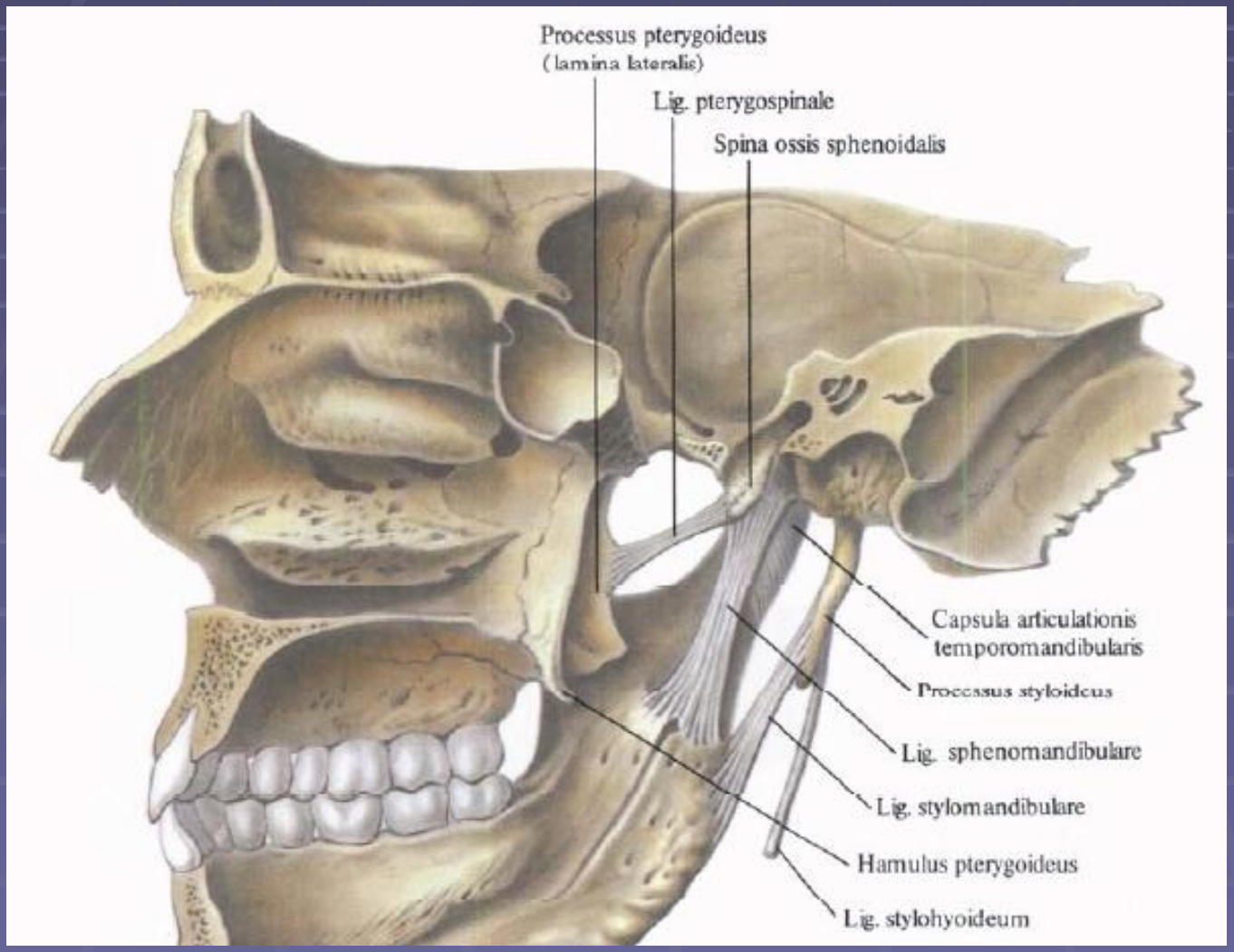

Височно-нижнечелюстной сустав, левый

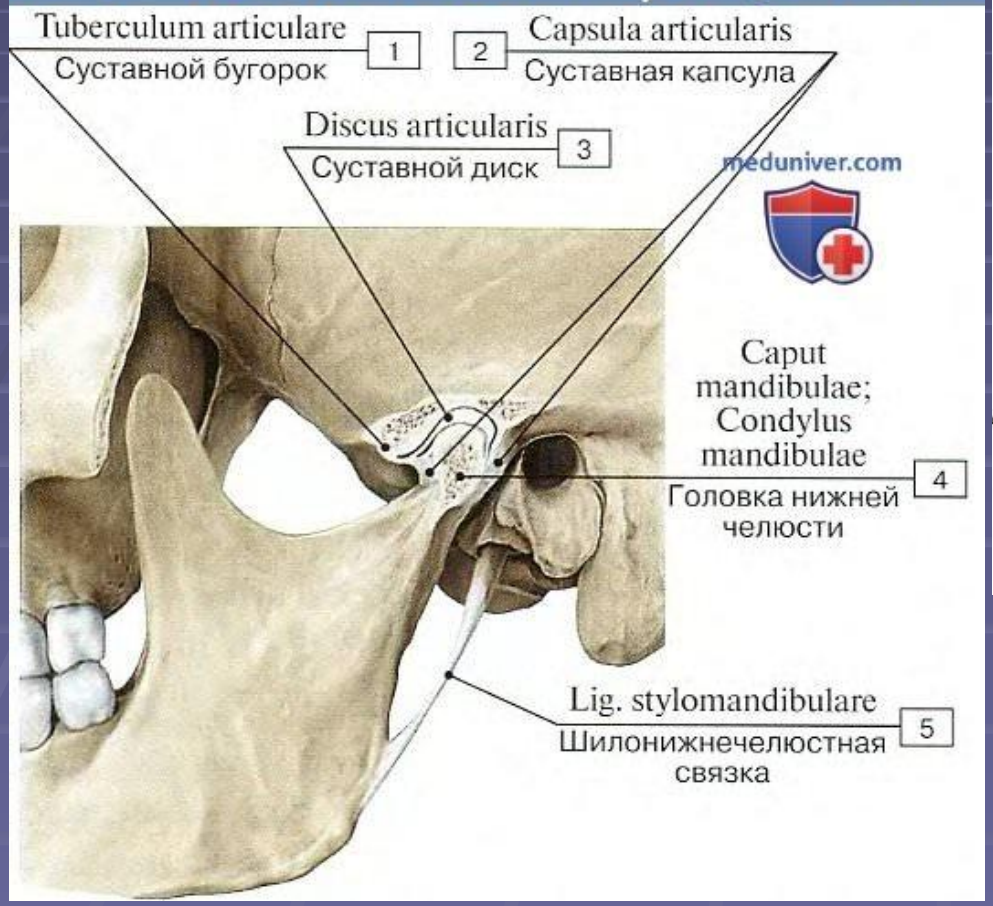

Височно-нижнечелюстной сустав, правый

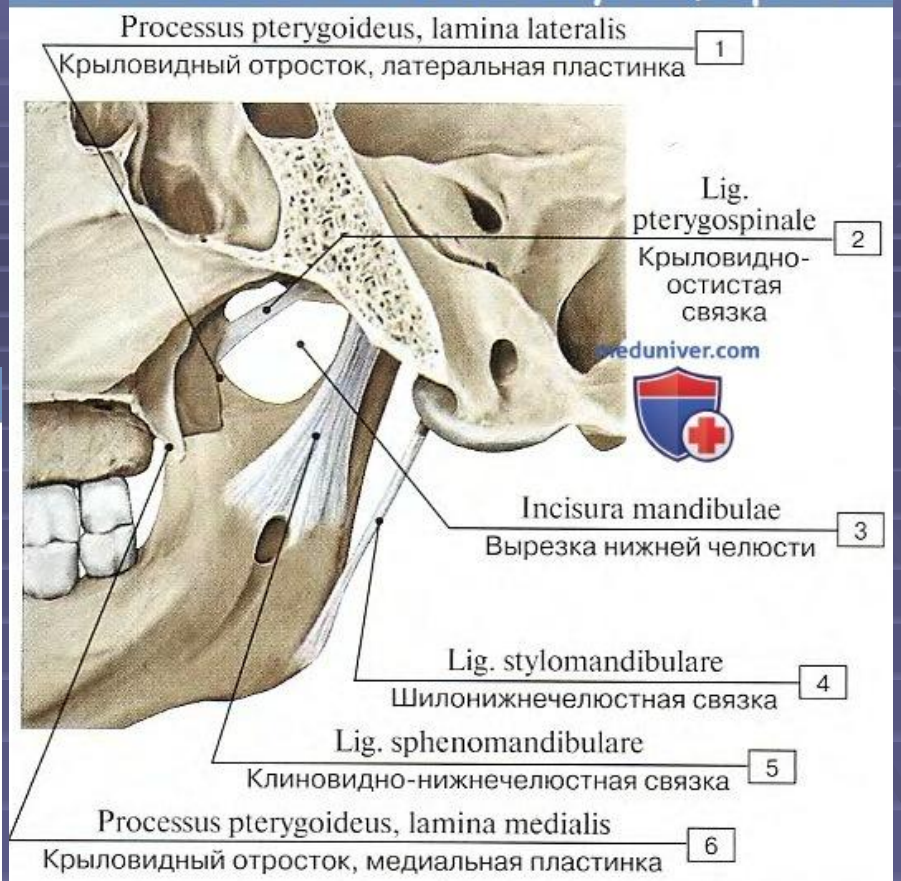

1 – Pterygoid process, lateral plate; *2* – Pterygospinous ligament; *3* – Mandibular notch; *4* – Stylomandibular ligament; *5* – Sphenomandibular ligament; *6* – Pterygoid process, medial plate

Внекапсульными являются 3 связки:

1.ligamentum laterale – имеет форму треугольника

2. ligamentum sphenomandibulare

3. ligamentum stylomandibulare

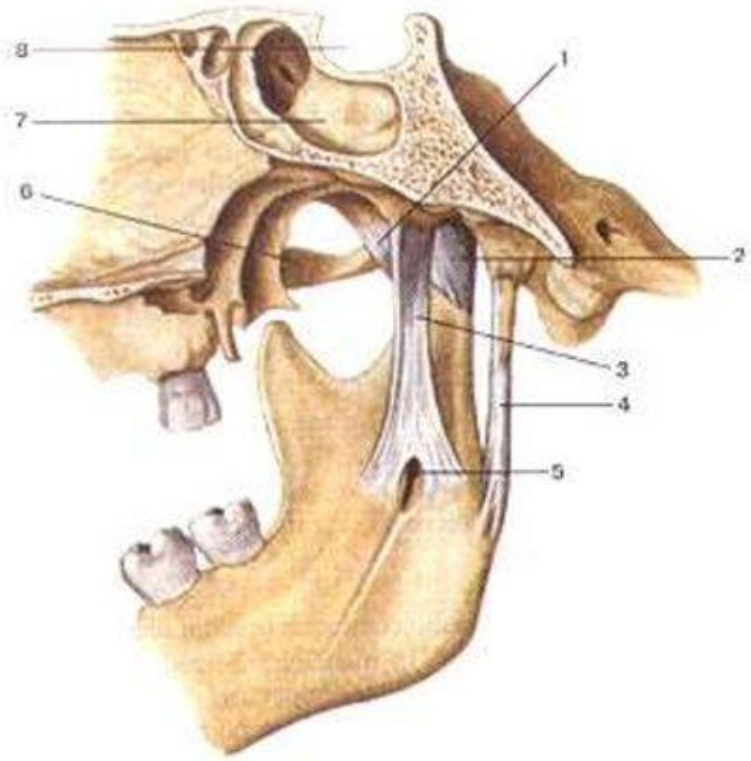

1-латеральная связка (височно-нижнечелюстного сустава);

2-капсула височно-нижнечелюстного сустава;

3-клиновидно-нижнечелюстная связка;

4-шило-нижнечелюстная связка;

В норме все движения суставных головок в суставных ямках являются комбинированными и имеют следующие компоненты: вертикальный - открывание и закрывание рта, сагиттальный –движение н/ч вперед и назад, боковой (трансверсальной) - смещение челюсти вправо и влево.

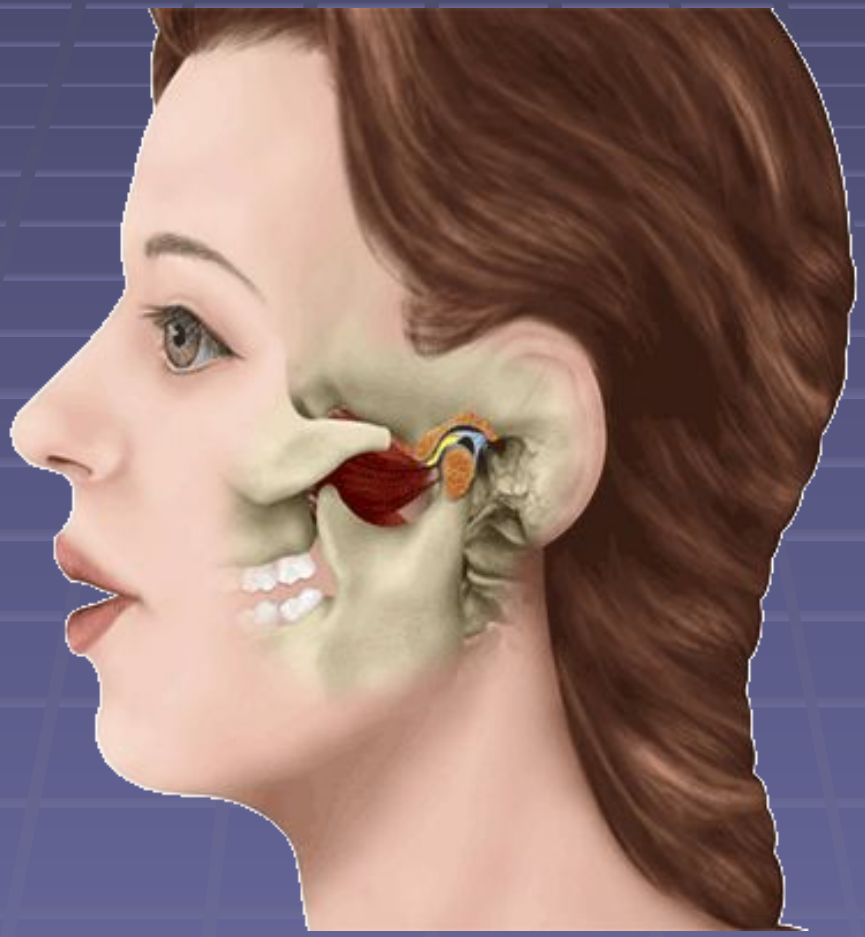

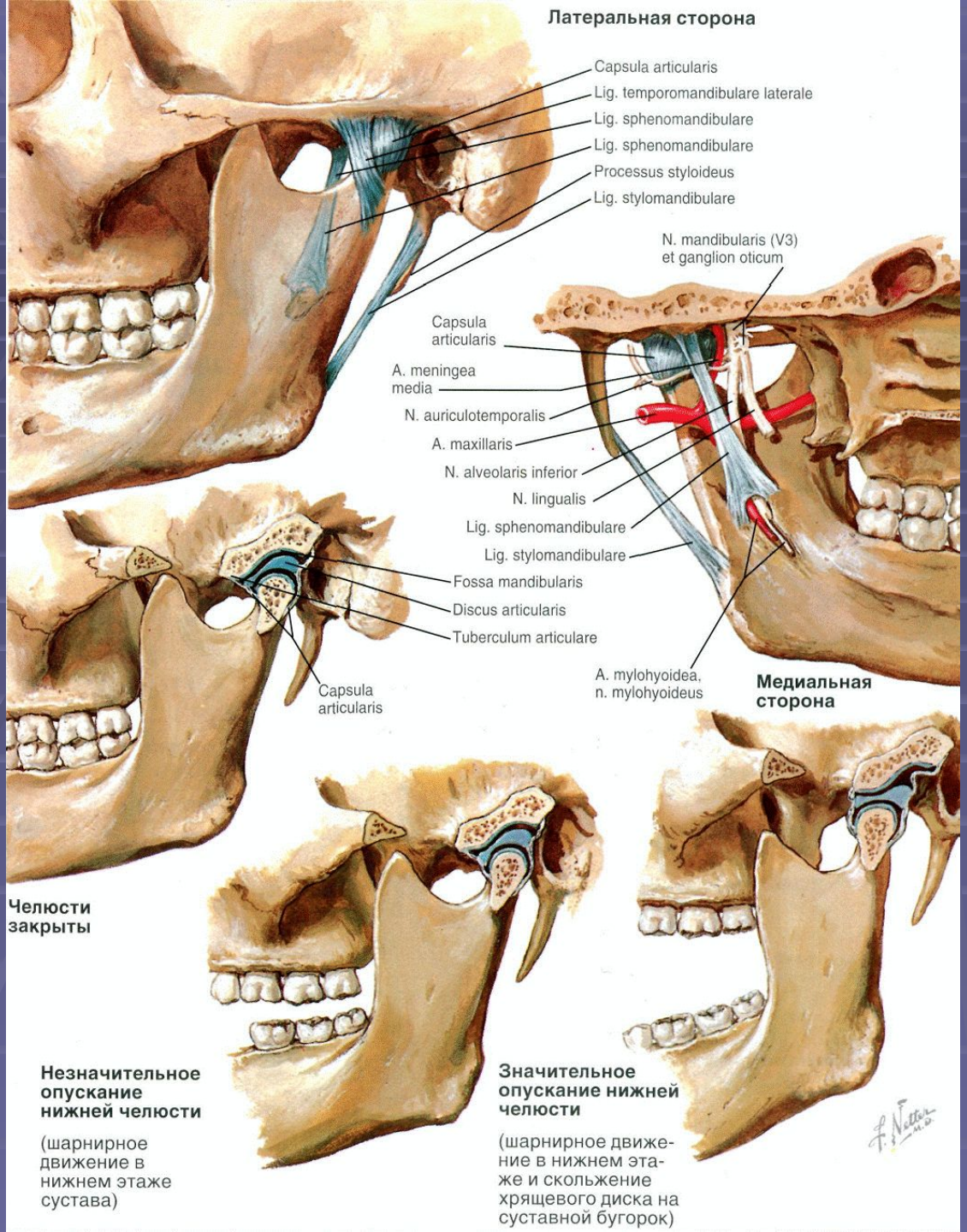

Особенностью движений головки нижней челюсти является комбинация поступательных и вращательных движений в суставах.

Другой функциональной особенностью височно-нижнечелюстного сустава является синхронность движений в двух суставах, так как оба сустава (правый и левый) связаны между собой непарной нижнечелюстной костью.

Внутренние нарушения могут иметь 9 клинических форм:

1 – хронический вывих суставной головки;
2 – подвывих суставного диска;
3 – рецидивирующий вывих суставного диска;
4 – хронический вывих суставного диска;
5 –хронический вывих суставного диска, вторичный остеоартроз;
6 – хронический задний вывих суставного диска;
7 – хронический вывих суставной головки с подвывихом суставного диска;
8 – хронический вывих ВНЧС;
9 – привычный вывих ВНЧС.

Сустав	Суставные поверхности	Вид сустава	Оси движения	Движения в суставах
Височно-нижнечелюстной	Нижнечелюстная ямка височной кости, головка нижней челюсти (имеется внутрисуставной диск)	Эллипсоидный, двухосный, комбиниро-ванный	Фронтальная, вертикальная	Опускание и поднимание нижней челюсти, смещение вперед и назад, боковые движения