

# Лазерная абляция гигром крупных суставов

---

---

Специальность: 14.03.08  
Травматология и ортопедия



# Актуальность

---

- Гигрома являются довольно распространенным заболеванием. По данным J. Kolar и B. Drugova (годы), они встречаются в 20,8% случаев патологически измененных синовиальных образований.
- До настоящего времени основными методами лечения данных образований являлись оперативный и консервативный.

# Цель

---

- Улучшить результаты лечения гигром с использованием лазерной абляции.

# Задачи

---

1. Провести анализ результатов традиционного консервативного и оперативного лечения гингивом.
2. Предложить методику оригинального способа лечения гингивом с использованием лазерной абляции.
3. С использованием физикальных, УЗИ и МРТ исследований изучить динамику редукции образования после проведения лазерной абляции.
4. Провести сравнительный анализ результатов лечения гингивом по предложенной методике и традиционных методов лечения этой патологии.
5. Разработать практические рекомендации по использованию предложенного способа лечения гингивом в хирургической практике.

# Исучаемые явления

---

Редукция патологического процесса после проведенной лазерной аблации, реакция окружающих тканей на инвазивное вмешательство для удаления образования.

# Объект исследования

---

- Пациенты, имеющие гигрому крупных суставов (40 чел).

# Методы исследования

---

Для решения поставленных задач в работе будут использоваться физикальный и инструментальный (УЗИ, МРТ) методы исследования, а также общеклинические, биохимические, бактериологические исследования больных с гигромами. Полученные данные будут подвергнуты статистическому анализу.

# Используемые средства

---

Хирургический лазер Лахта-Милон  
аппараты для УЗИ и МРТ исследования,  
оборудования для биохимического и  
бактериалогического исследования



# Научная новизна исследования

---

В работе для абляции гигром используется хирургический лазер Лахта-Милон (параметры). Этот метод является малотравматичным, приводит к быстрой редукции образования, и позволяет выполнять лечение данных образований в амбулаторных условиях без анестезиологического пособия.

# Годовые этапы

---

1. Информационная проработка темы 1.09.2019 - 1.12.2019
2. Подбор и освоение методик исследования 1.12.2019 - 1.05.2020
3. Сбор клинического материала 1.05.2020 - 1.05.2021
4. Статистическая обработка и анализ материала 1.05.2021 - 1.01.2022
5. Оформление диссертации, подготовка к защите 1.01.2022 - 1.06.2023

# Ожидаемые результаты

---

- Ускорение сроков редукции образования после лазерной абляции;
- Уменьшение количества лечебных манипуляций в процессе лечения;
- Снижение частоты рецидивов;
- Косметический эффект.

# Этапы внедрения

- 
- ❖ Написание обзорной статьи, написание вводного раздела диссертационной работы 1.09.2019 - 1.12.2019
  - ❖ Написание статьи, выступления на конференциях, написание обзорного раздела диссертационной работы 1.12.2019 - 1.05.2020
  - ❖ Написание статьи о материалах и методах используемых в данной научной работе, выступление на конференции, написание следующего раздела диссертационной работы 1.05.2020 - 1.05.2021
  - ❖ Написание статьи в журналы, рецензируемые в международных изданиях, выступление на тематической конференции, редактирование написанных разделов диссертационной работы. Статистическая обработка и анализ материала с подготовкой статьи по данному направлению. 1.05.2021 - 1.01.2022
  - ❖ Оформление диссертации, подготовка к защите 1.01.2022 - 1.06.2023
  - ❖ Сбор информации и подача на патент с 1.11.22 -1.06.23

# Материал и методы

---

В течение 2019–2021 гг. нами пролечено 40 пациентов с гигромами различной локализации, которых разделили на две группы. В первую группу вошли 23 (80%) больных, которым проводилась чрескожная лазерная абляция гигромы под УЗ-контролем. Во вторую группу были включены 17 (20%) пациента, которым проводилась традиционная хирургическая операция.

Средний возраст пациентов первой группы составил  $39,5 \pm 2,6$  года, второй группы –  $45 \pm 2,3$  года ( $p > 0,05$ ).

В обеих группах преобладали женщины, составив в первой группе 89% ( $n = 10$ ), во второй группе – 73% ( $n = 3$ ) ( $p < 0,05$ ). Лазерную абляцию применяли при гигромах области лучезапястного сустава у 92% пациентов, а хирургическое иссечение было использовано у 8% больных с гигромами в области голеностопного сустава и стопы. Критерием включения в первую группу было согласие пациентов на проведение этапного лазерного лечения. Критерии исключения – отказ пациентов от этапного лазерного лечения, непереносимость местных анестетиков.

# Материал и методы

---

Всем пациентам проведено клиническое и ультразвуковое исследование ганглиона, при котором определялось овальное полостное образование с тонкой капсулой и анэхогенным содержимым, приподнимающее кожу над уровнем остальных тканей, диаметром от 9 до 40 мм.

Все пациенты жаловались на косметический дефект, редко – на дискомфорт или незначительные боли при физической нагрузке в области локализации гигромы.

# Материал и методы

Таблица 1 -Расчетные параметры мощности и длительности лазерного воздействия

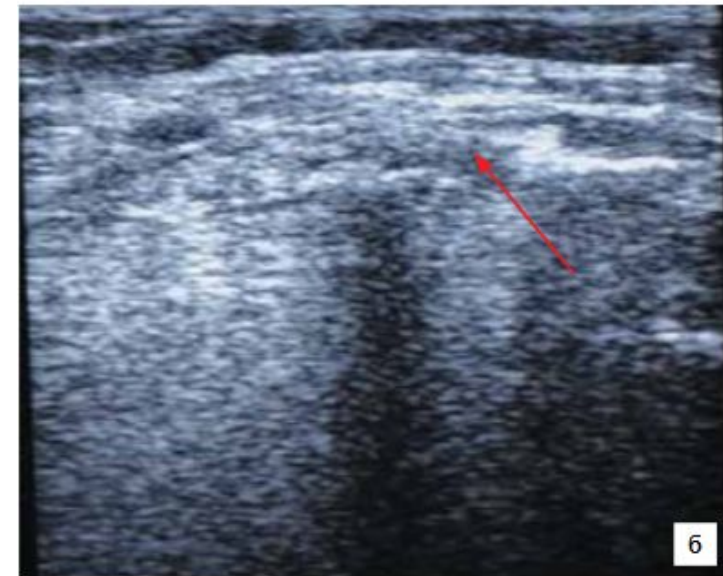
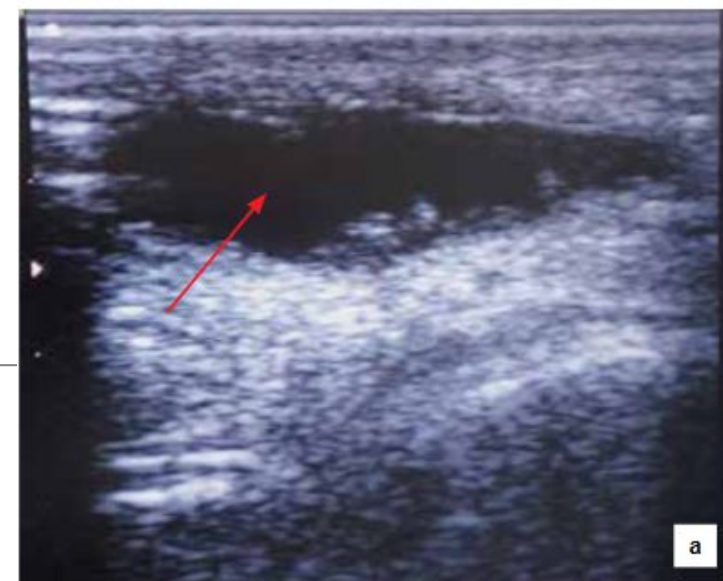
Диаметр гигромы (d, см)	Мощность излучения (P0, Вт)	Длительность воздействия (t, мин)
Около 1	2,5	2
Около 2	3	3
Около 3	4	4
Около 4	5	5

Для проведения лазерной деструкции методом внутрисполостной термотерапии применяли отечественный квантовый генератор – скальпель лазерный портативный одноволновой «Лахта-Милон» с длиной волны 1,56 мкм. Доставка лазерной энергии проводилась при помощи оптоволоконного световода с диаметром кварцевого волокна 0,4 мм. Навигация и оценка эффективности лазерного воздействия проводились под контролем портативного ультразвукового сканера SonoScapeA6 линейным датчиком с частотой 7,5 МГц апертурой 36 мм.

# Материал и методы

---

При заполнении гиперэхогенной тенью всего объема полости гигромы лазерное воздействие прекращали (рис.).



Сонографическая картина гигромы: а – анэхогенная полость до лазерного лечения, б – отсутствие полости и гиперэхогенная тень после лазерного лечения



# Материал и методы

---

Во второй группе традиционную операцию иссечения гигромы проводили в условиях операционной стационара под местной инфильтрационной анестезией 0,5% раствором новокаина классическими хирургическими приемами: разрез кожи и подкожной клетчатки до капсулы гигромы, тщательная мобилизация образования до устья, отсечение, швы на послеоперационную рану, асептическая наклейка, иммобилизация эластическим бинтом или ортезом до снятия швов с кожи. Швы снимали на 10-е сутки.

# Эффективность внедрения

---

Ожидается, что применение лазерной абляции в комплексном лечении гигром обеспечит :

1. Научно – технический эффект – повышение уровня подготовки медицинских работников в вопросах лечения гигром
2. Медицинский эффект – улучшение качества лечения больных с указанной патологией, уменьшение количества осложнений;
3. Экономический эффект – сокращение сроков лечения и нетрудоспособности в 1,5 – 2 раза

# Результаты

---

В ходе исследования была выполнена лазерная абляция 23 пациентам.

Были ускорены сроки редукции образования после лазерной абляции.

Уменьшено количество лечебных манипуляций в процессе лечения.

Рецидивов не было.

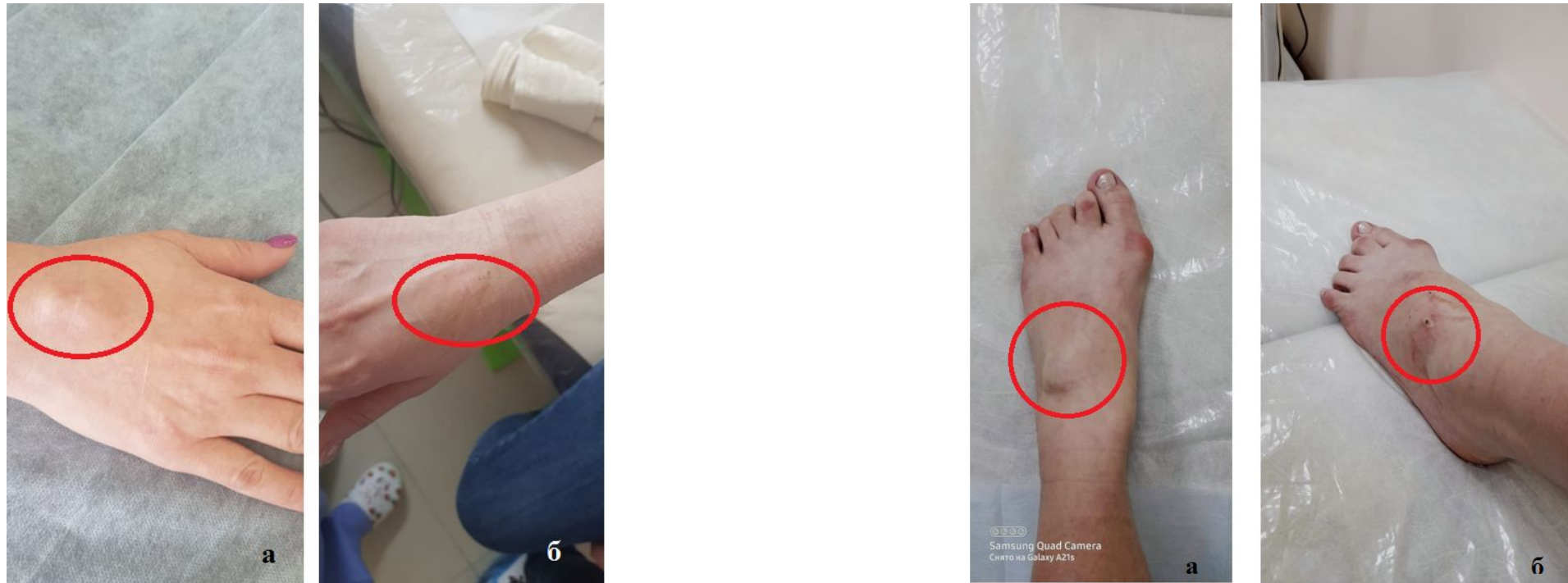# Результаты и обсуждение

Таблица 2 - Сравнительная характеристика результатов лечения гигром у пациентов первой и второй групп

Показатели	Группы пациентов	
	1-я группа (лазерная абляция) (n = 15)	2-я группа (ганглионэктомия) (n = 8)
Длительность операции (мин)	10 ± 0,2*	30 ± 1,5
Продолжительность послеоперационного болевого синдрома (сутки)	0,3 ± 0,01*	2,6 ± 0,3
Интенсивность боли в первые сутки по шкале ВАШ (баллы)	0,2 ± 0,01*	3,6 ± 0,2
Сроки госпитализации (сутки)	0	4 ± 0,3
Сроки временной нетрудоспособности (сутки)	2,7 ± 0,2*	17 ± 0,5
Наличие послеоперационного рубца	Нет	Есть

Примечание. \* –  $p < 0,05$  – достоверный уровень различия показателей.

# Результаты и обсуждение



Визуальная картина области операции: а – до лазерной абляции; б –вторые сутки после лазерной абляции, без компрессионной повязки

# Результаты и обсуждение

---

Во второй группе результаты лечения были прослежены у 70,5% (n = 8) также в сроки от полугода до 3 лет. Хирургическая операция – ганглионэктомия проводилась в операционной и требовала госпитализации. Средний срок госпитализации пациентов этой группы составил  $4 \pm 0,3$  суток. Длительность операции при хирургическом иссечении трехкратно превышала время лазерной операции у пациентов первой группы.

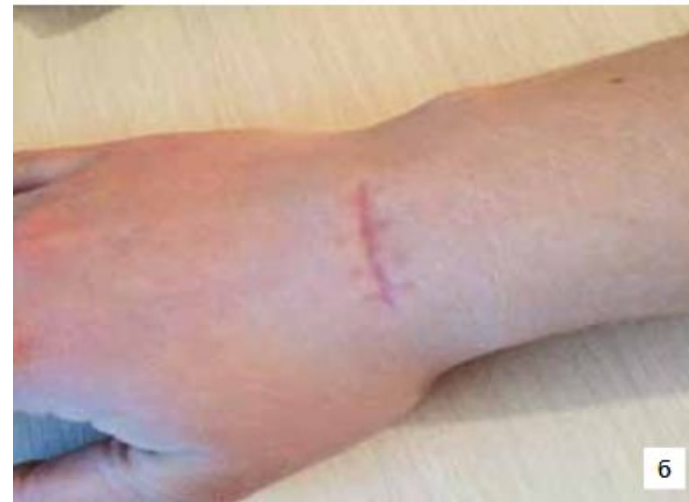Все пациенты второй группы в послеоперационном периоде принимали анальгетики в течение 1–2 суток (интенсивность боли  $3,6 \pm 0,2$  балла по ВАШ).

Средний срок временной нетрудоспособности в этой группе был в 6 раз длиннее, чем у пациентов первой группы. Осложнений в послеоперационном периоде не выявлено. При динамическом наблюдении в намеченные нами сроки в области операции отсутствовали клинические и сонографические признаки рецидива гигромы. Лишь у 1 (3,2%) пациента через два года после традиционной хирургической операции возник рецидив гигромы. От повторного оперативного лечения больной отказался.

# Результаты и обсуждение

---

Пациенты-женщины на любом сроке наблюдения отмечали наличие косметического дефекта в виде послеоперационного рубца длиной 2–4 см, что негативно сказывалось на удовлетворенности результатами хирургического лечения (рис.)



Результат лечения гигромы через 2 месяца: а – после лазерной облитерации; б – после хирургической операции

# Заключение

---

Чрескожная лазерная абляция гигромы под ультразвуковым контролем, выполненная в амбулаторных условиях, обеспечивает эффективные результаты лечения с хорошим косметическим исходом, отсутствием боли и незначительным сроком временной нетрудоспособности в послеоперационном периоде. Это операция выбора у молодых пациентов, особенно женщин, с локализацией ганглиона на открытых участках тела.


Многокамерное строение гигромы и размеры более 30 мм могут потребовать этапного лазерного лечения, которое приводит к желаемому результату.



# Апробация НИР

- 16 апреля 2020 года, в г. Липецке был представлен доклад на тему: «Методы лечения гигром кисти » в формате офлайн
- 20 мая 2020 года , в г. Липецке был представлен доклад на тему «Пациент с патологией суставов - 2020» в формате офлайн
- 27 мая 2020 тема «Один в боли не воин»
- 19 сентября 2020 года IV международный конгресс ассоциации ревмоортопедов в формате офлайн
- 1 февраля 2021 в отеле «Лагуна», г. Липецк, участвовала в программе «Код активности»
- 1 июля 2021 года участвовала в программе цикл ревмоортопедии тема «Боли в крупных суставах»
- 17 декабря 2021 года в Липецкой гостинице «Mercury», тема «Мировые медицинские новости»

# Научные статьи

 Научный Лидер

## СВИДЕТЕЛЬСТВО

о публикации научной статьи

настоящим подтверждается, что

**Анточи Галина Геннадьевна**

Аспирант

ВГМУ им.Н.Н.Бурденко

является автором статьи, опубликованной в международном научном журнале «Научный Лидер» №42 (44), Декабрь 2021 г.

**«ЛАЗЕРНАЯ АБЛЯЦИЯ ГИГРОМ КРУПНЫХ СУСТАВОВ»**

<https://scilead.ru/public-journal/44>

Ген. директор -  
«ВОРЛДСАЙПАБЛ»



Кадыров -  
Марсель  
Алмазеевич

# ВИДЕО

