



РОСТОВСКИЙ ГОСУДАРСТВЕННЫЙ МЕДИЦИНСКИЙ
УНИВЕРСИТЕТ

Кафедра детской хирургии и ортопедии




АНОРЕКТАЛЬНЫЕ ПОРОКИ РАЗВИТИЯ

Составитель; доцент.к.м.н. Чепурной М.Г.

1. ЭКТОПИЯ АНУСА
2. СВИЩИ ПРИ НОРМАЛЬНО СФОРМИРОВАННОМ АНУСЕ
 - а) в половую систему
 - б) в мочевую систему
 - с) на промежность
3. СУЖЕНИЯ АНУСА И ПРЯМОЙ КИШКИ
4. АГРЕЗИИ
 - А. простые
 - а) низкие
 - б) высокие
 - В. со свищами
 - а) в половую систему
 - б) в мочевую систему
 - с) на промежность
5. РЕДКИЕ ФОРМЫ (клоака и д.р.)



Аноректальные пороки

- Частота порока 1:4000 - 5000
 - Редко диагностируются антенатально
 - Чаще встречаются у мальчиков
 - Диагноз должен быть установлен сразу после рождения
 - Форма порока определяется на основании внешнего осмотра и дополнительных методов обследования
- 
- 
- 

Процесс лечения аноректальных пороков включает в себя решение трех основных задач

- установление типа аномалии сразу после рождения ребенка, выявление сочетанных пороков развития
- определение срока проведения радикального вмешательства и необходимости колостомии
- выбор метода проведения радикального оперативного вмешательства

Классификация аноректальных пороков

Крикенберг 2005

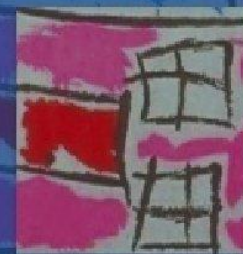
Основные клинические группы

- Промежностная (кожная) фистула
- Ректоуретральная фистула
 - простатическая
 - бульбарная
- Ректовезикальная фистула
- Вестибулярная фистула
- Клоака
- Без фистулы
- Анальный стеноз

Редкие варианты

- Ректальный мешок
- Ректальная атрезия
- Ректальный стеноз
- Ректовагинальная фистула
- Н – фистула

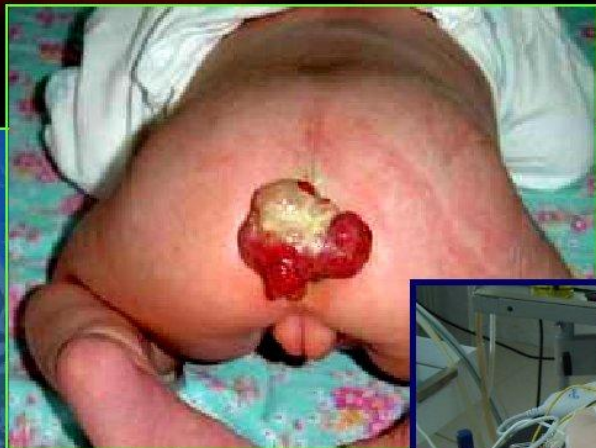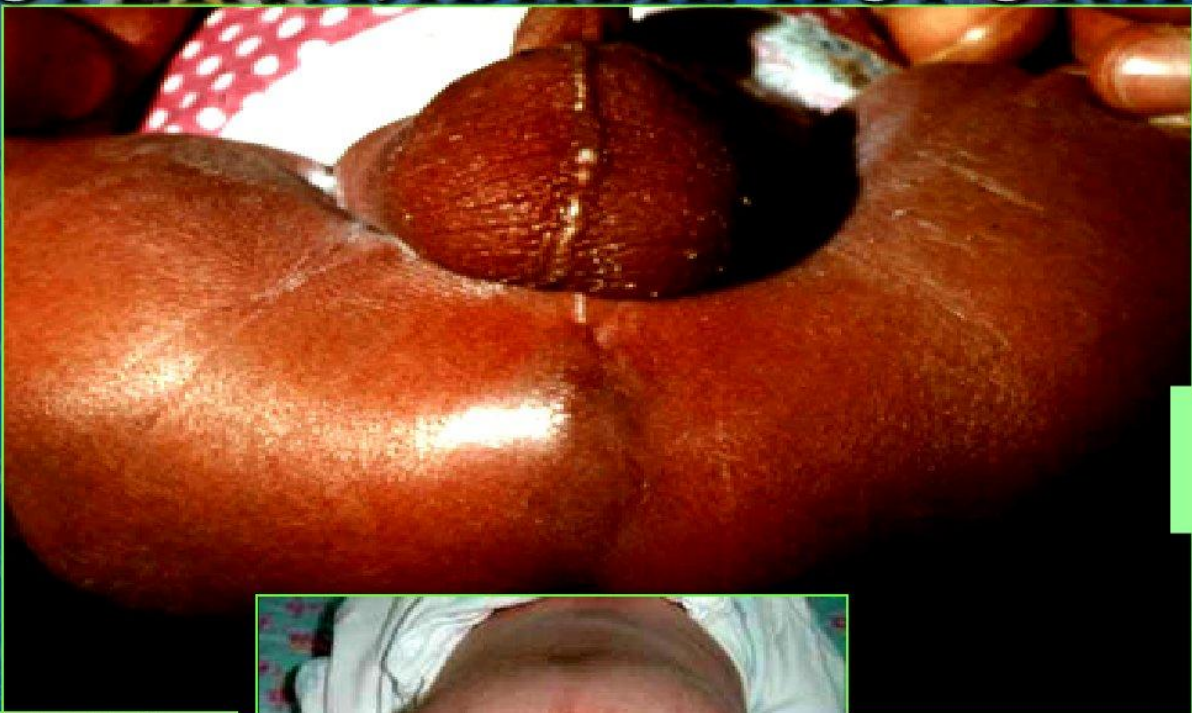Прочие



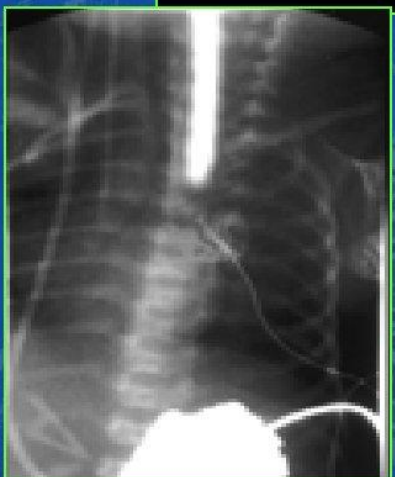
Методы обследования детей с аноректальными пороками развития

- Клинические (осмотр, зондирование, катетеризация мочевого пузыря)
- Ультрасонография (проежности, органов брюшной полости и забрюшинного пространства, сердца, головного мозга)
- Рентгенологические (инвертограмма, ирригография, фистулография)
- Компьютерная томография
- Магнитно-резонансная томография

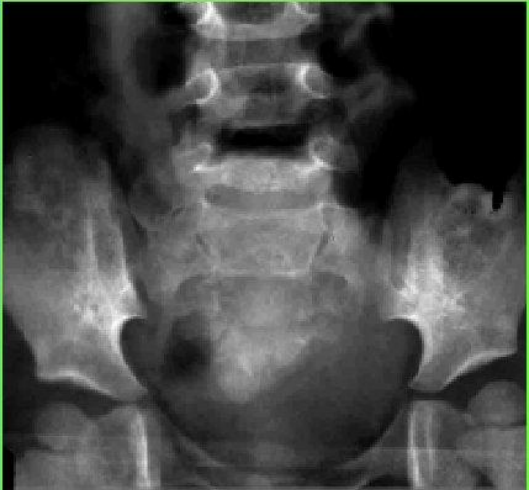АНОРЕКТАЛЬНЫЕ ПОРОКИ



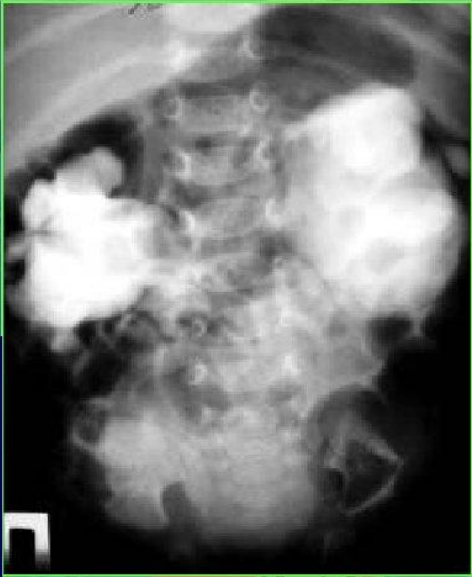Тератома



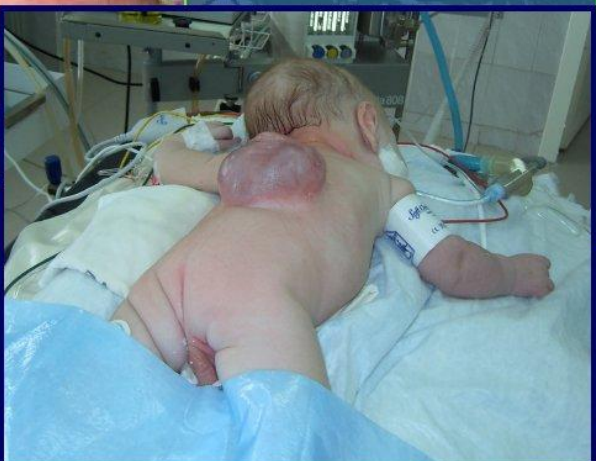Агрезия пищевода



Аномалии позвоночника



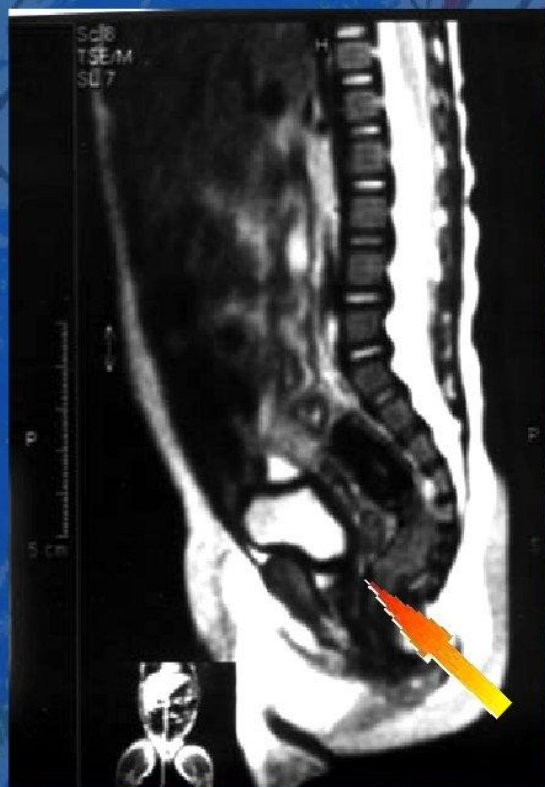Пороки почек



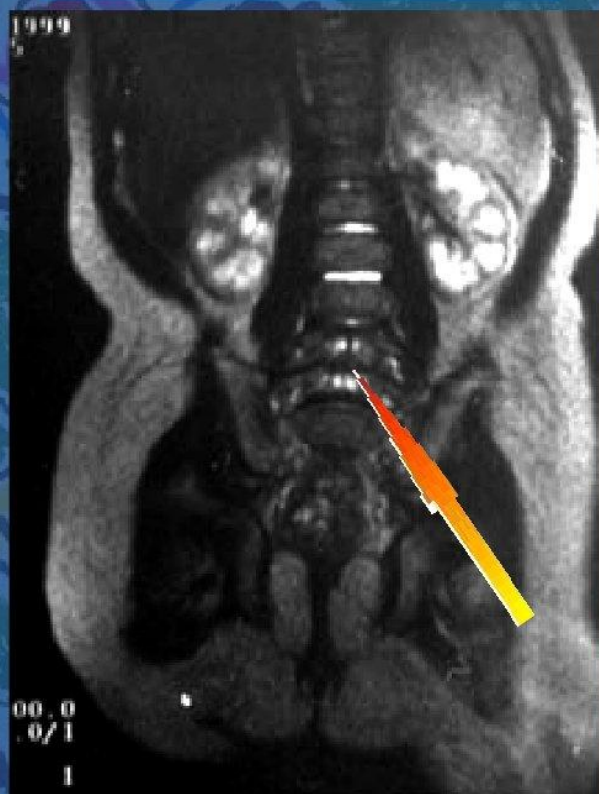

MRT малого таза

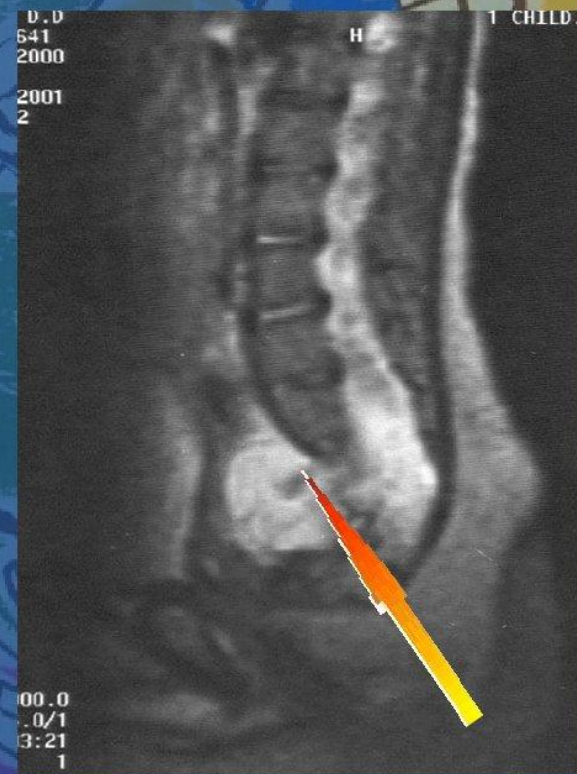Ректоуретральная фистула



Spina bifida

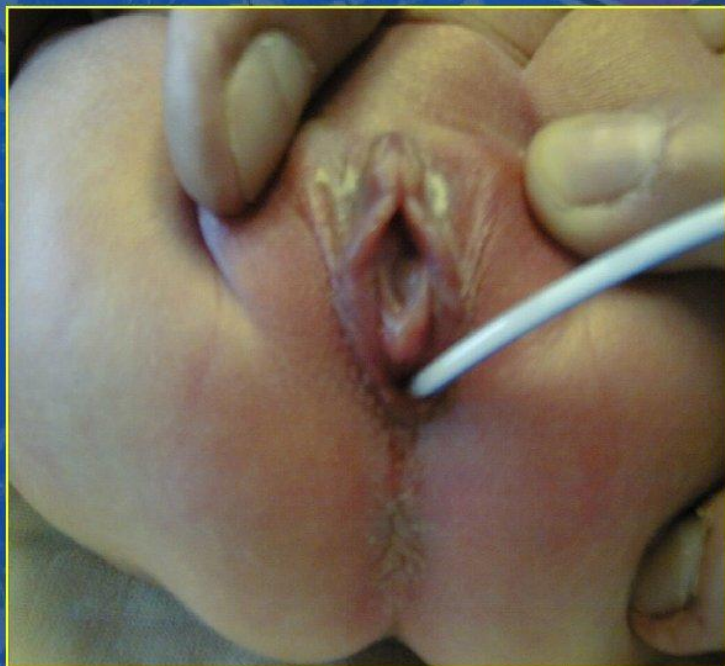

Липома крестцово-копчиковой области



Клинические варианты патологии

Вестибулярный свищ

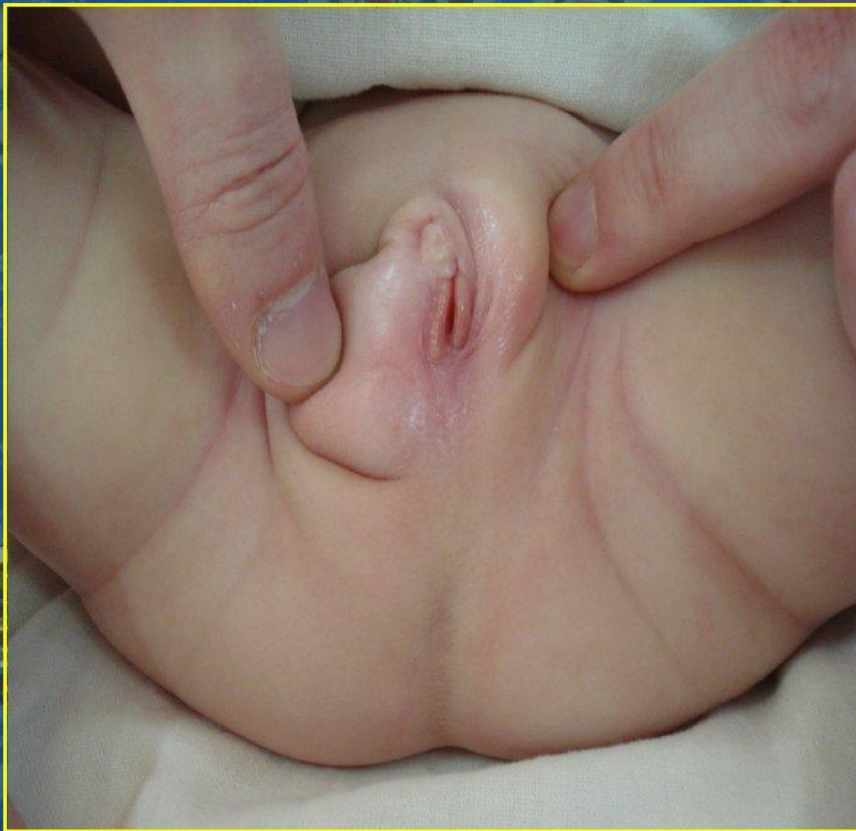

Промежностный свищ



Клинические варианты патологии

Клоака

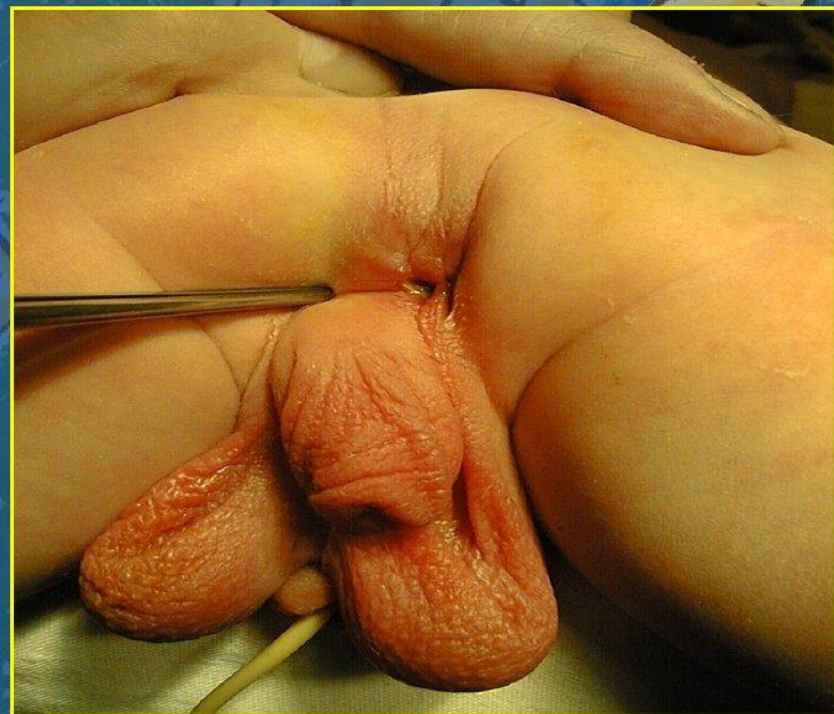
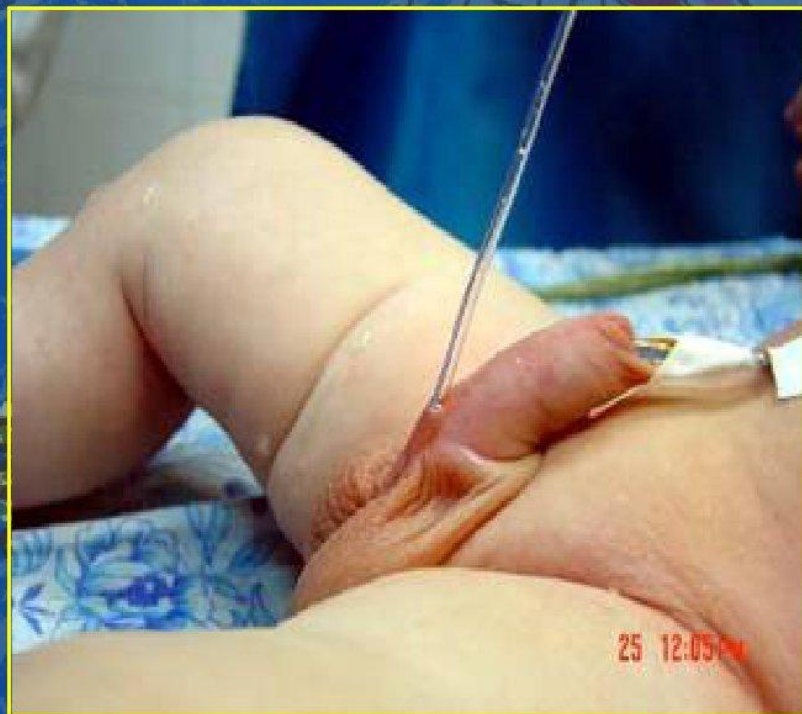

Без фистулы



Клинические варианты патологии

Ректомошоночный свищ



Как оперировать новорожденных ?

Всех радикально!? Всем выполнять колостомию!?

Первично радикально:

- промежностные свищи
- анальная мембрана
- атрезия ануса и прямой кишки с диастазом до 1 см

Первично консервативное ведение:

- вестибулярные свищи
- широкие промежностные свищи

Показания к колостомии у новорожденных

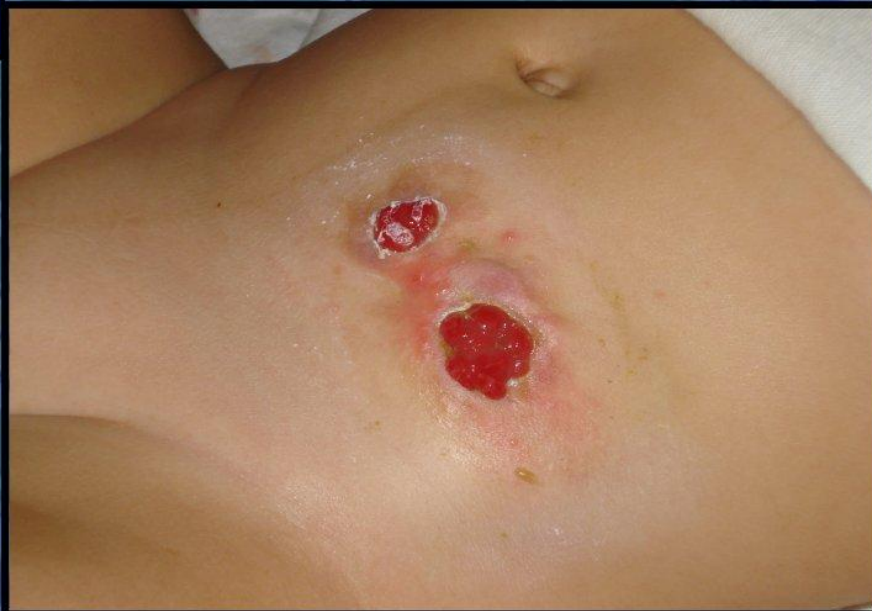
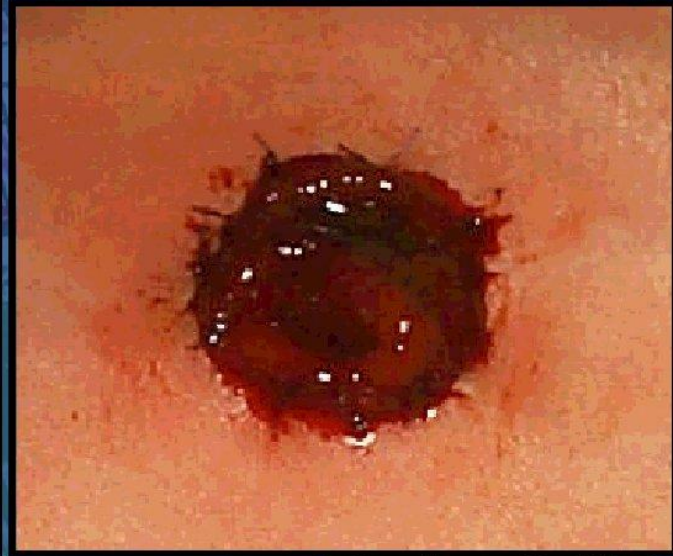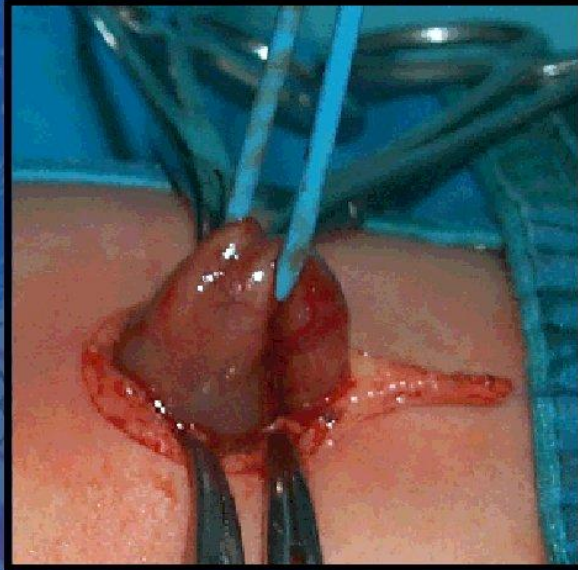
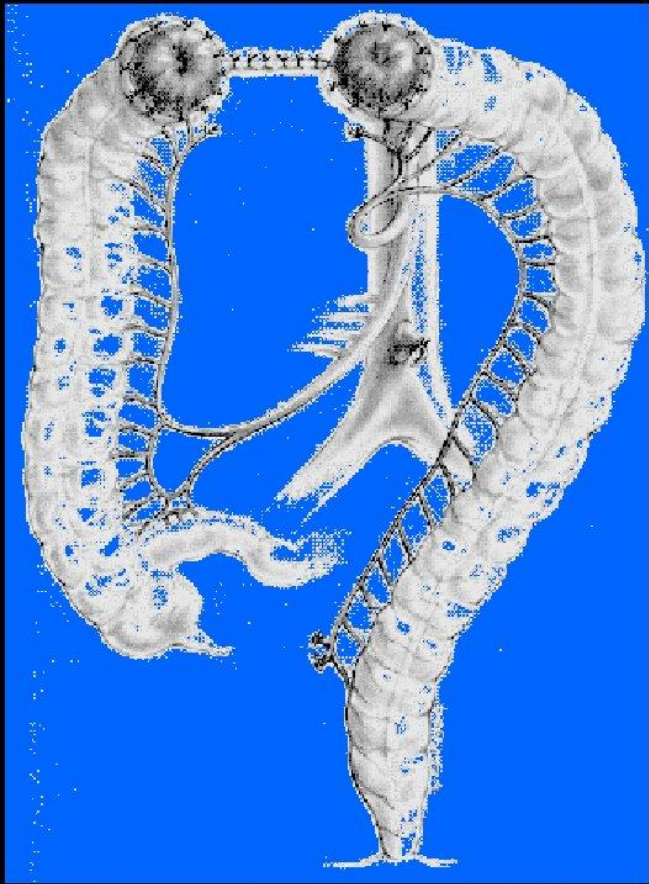
Мальчики

- Со свищами в мочевую систему
- Атрезия ануса и прямой кишки с расстоянием от промежности более 1 см
- Атрезия прямой кишки

Девочки


- Атрезия прямой кишки
- Атрезия ануса и прямой кишки с расстоянием от промежности более 1 см
- Клоака
- Ректовагинальный свищ
- Ректовестибулярный свищ ?


Двойная колостомия






Когда оперировать радикально?

- Сразу после рождения
 - Через 1 месяц после рождения
 - **В возрасте 3-6 месяцев**
 - **До 1 года**
 - Старше 1 года
- 



При определении возраста радикальной операции необходимо учитывать развитие ребенка, массу тела, характер сочетанных пороков развития и сроки их коррекции



Каким методом лучше производить коррекцию порока?

История вопроса

- Древние времена — создание отверстия на промежности
- XX век — Брюшно - промежностная проктопластика
- Сакральный доступ — Сакро-брюшно-промежностная проктопластика (F.D.Stephens, 1953)
- Задний сагиттальный доступ (A. Pena, 1982; P. de Vries, 1982)
- Передний сагиттальный доступ (P.Mollard et al., 1978)
- Лапароскопически — ассистированная брюшно-промежностная проктопластика (Georgeson et al.)
- Индивидуальный подход

Выбор метода радикального лечения в зависимости от анатомического варианта порока

Передняя проктопластика

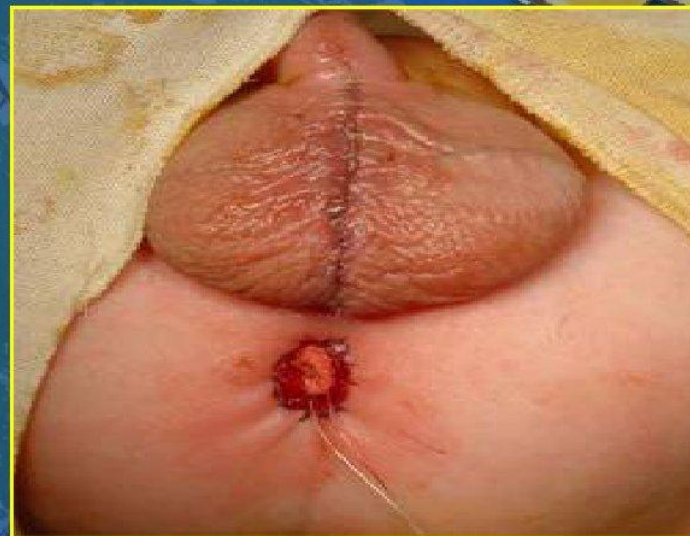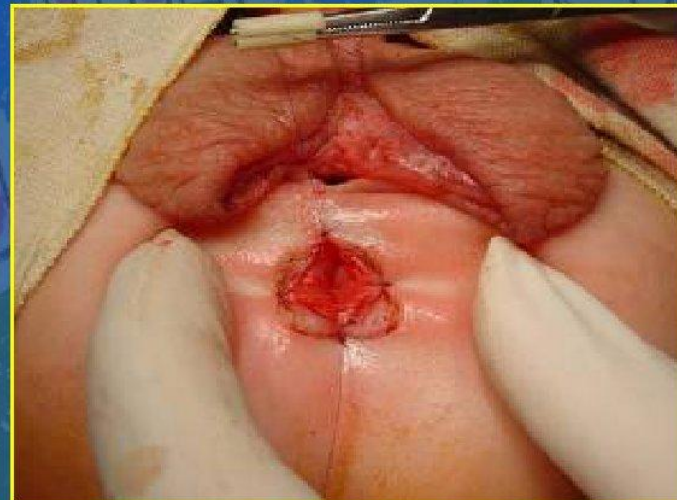
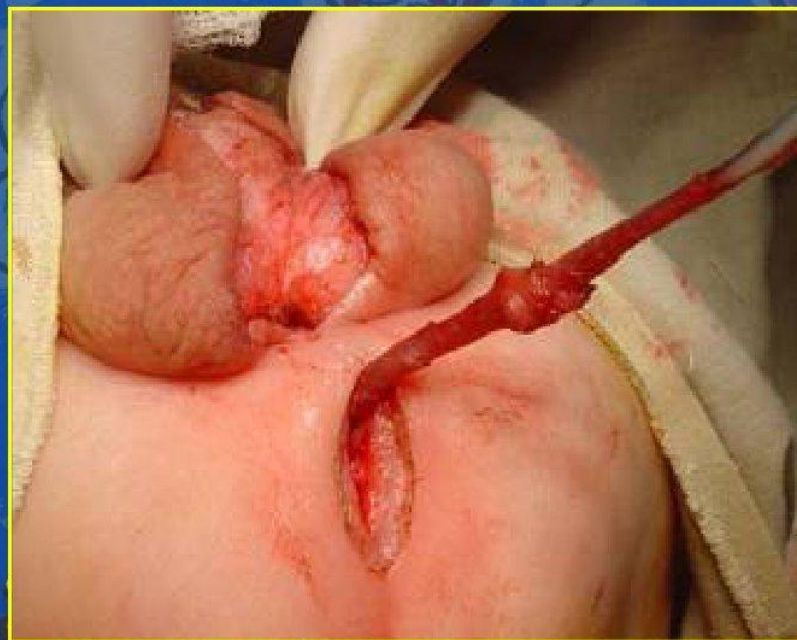- Промежностный свищ
- Вестибулярный свищ

Заднесагиттальный доступ

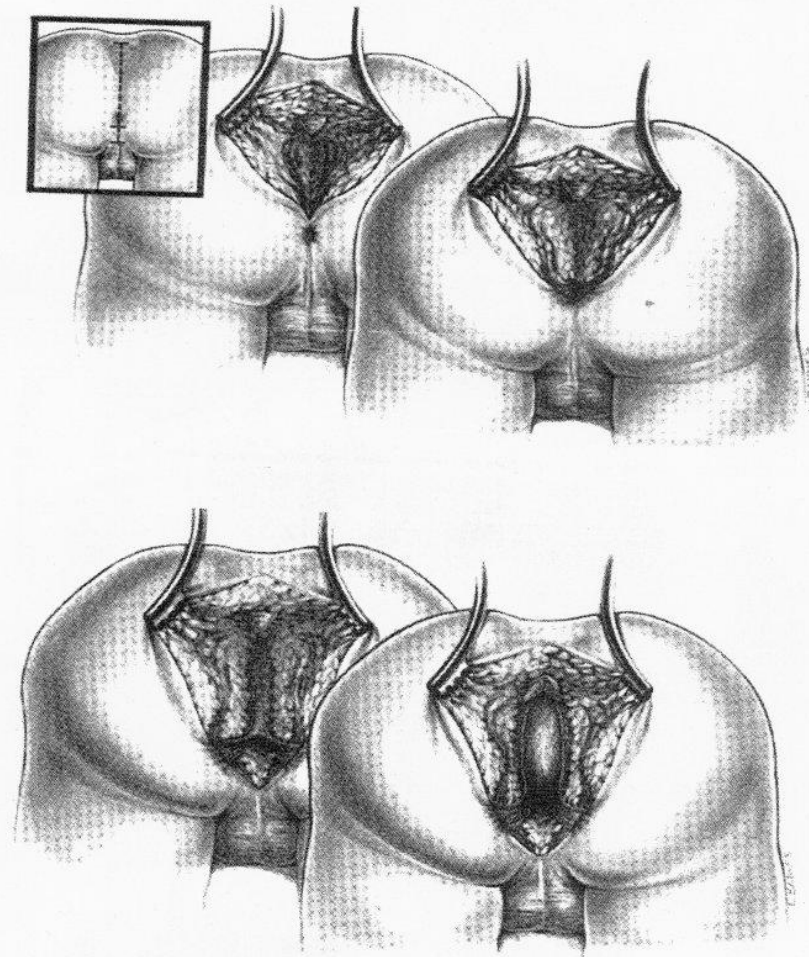
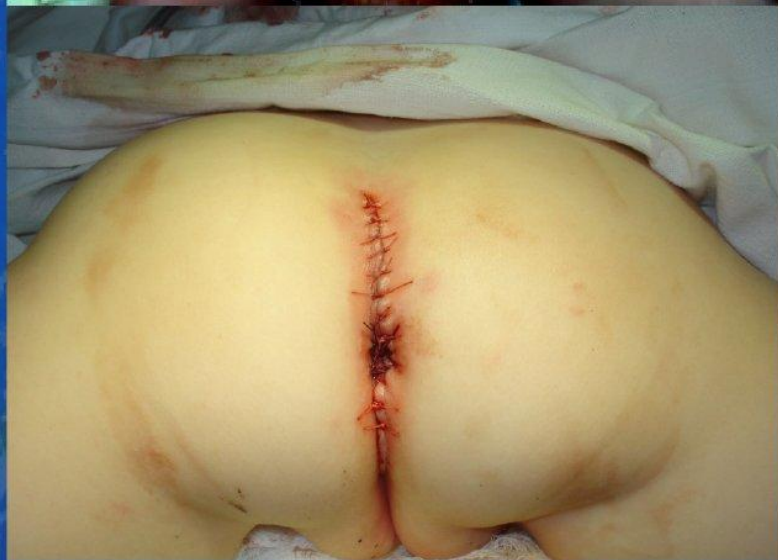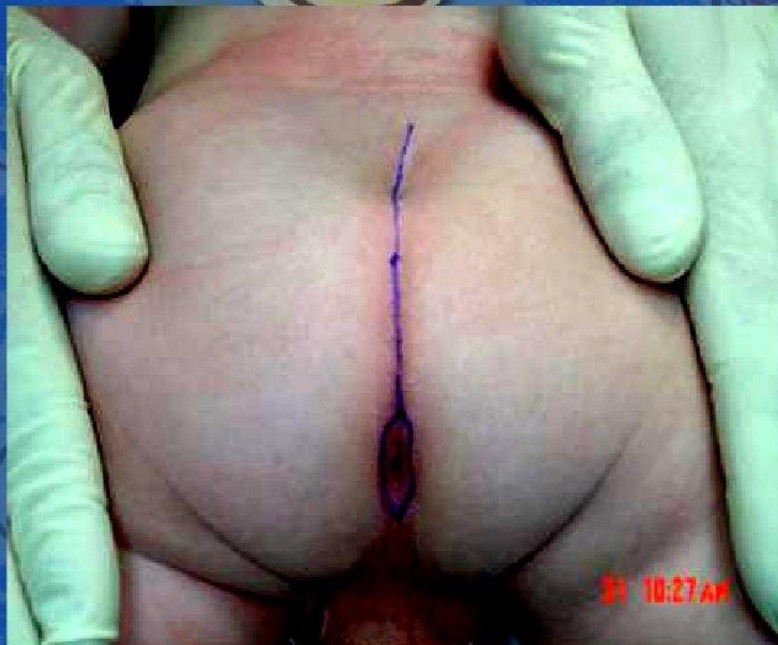- Ректоуретральные свищи
- Ректовезикальный свищ
- Клоака
- Ректовагинальный свищ
- Атрезия, стеноз прямой кишки



Передняя проктопластика



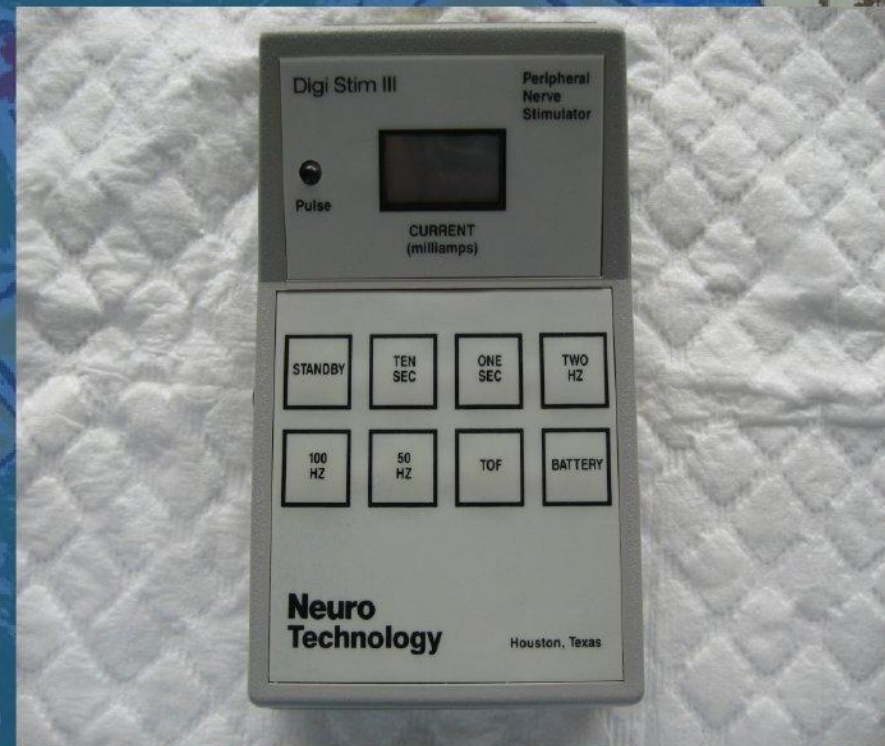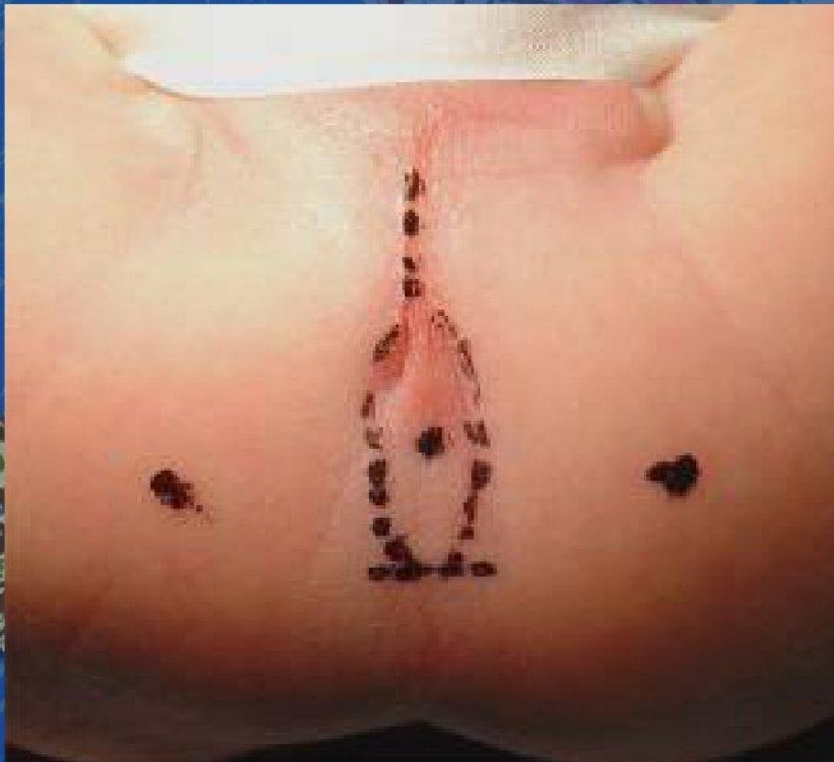
Заднесагиттальный доступ



Особенности хирургической техники

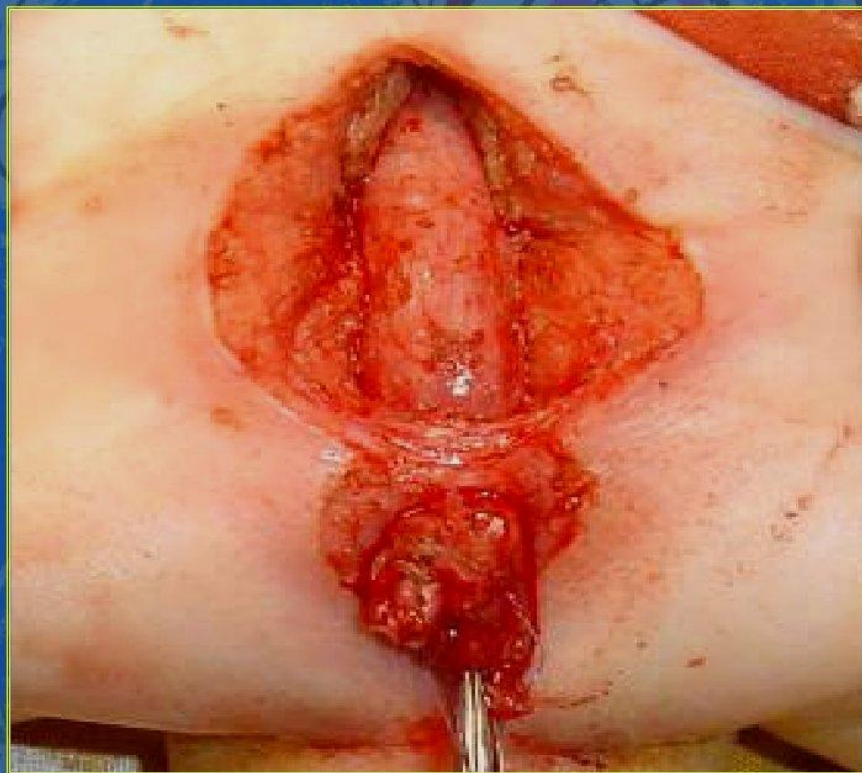
Определение
центра наружного
сфинктера

Использование
нейромышечного
стимулятора

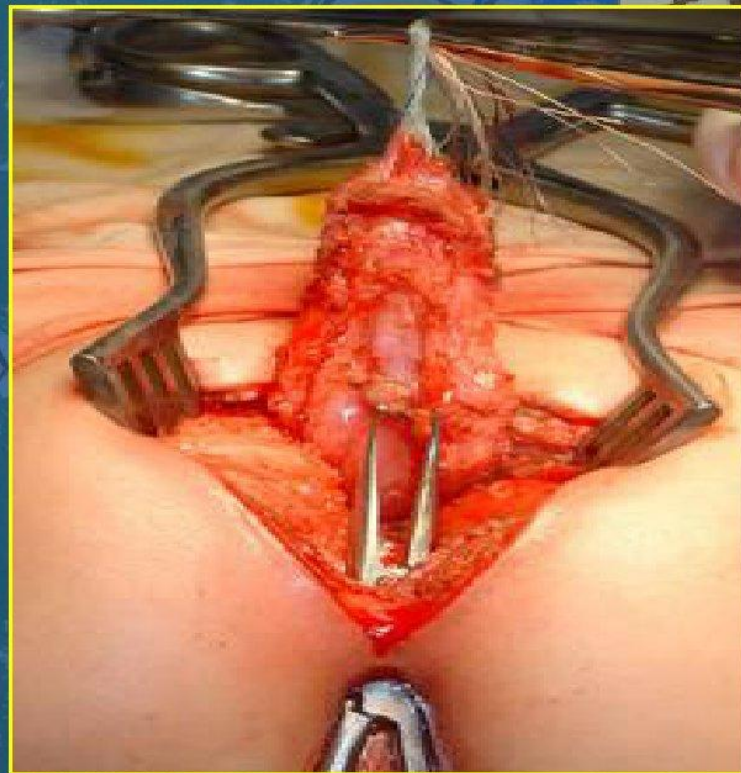


Особенности хирургической техники

Сохранение наружного сфинктера

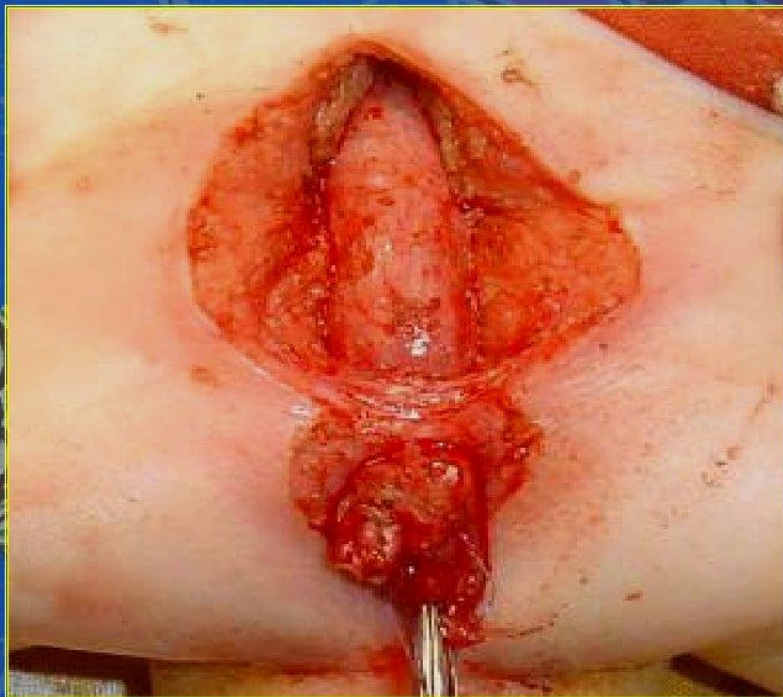

Мобилизация кишки

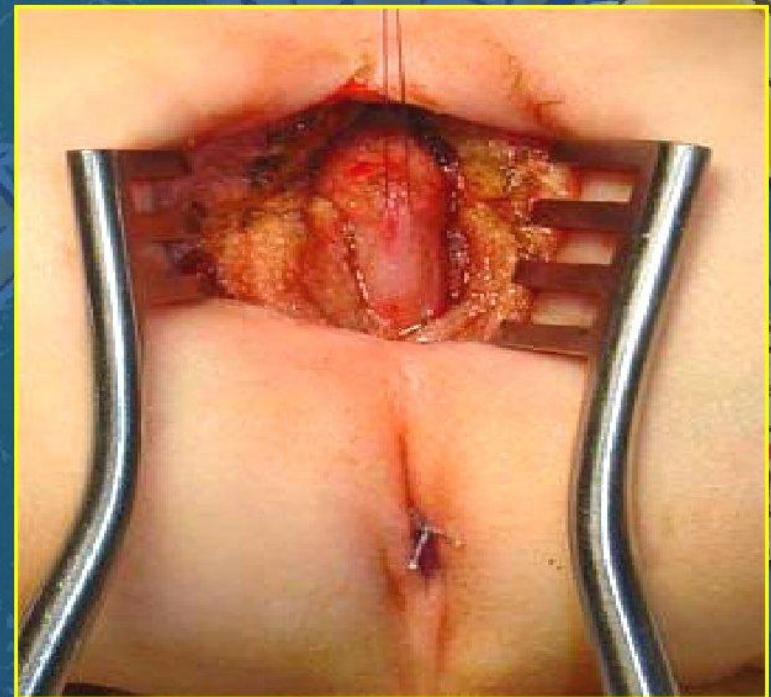


Особенности хирургической техники

Соответствие размера
низводимой кишки
диаметру наружного
сфинктера



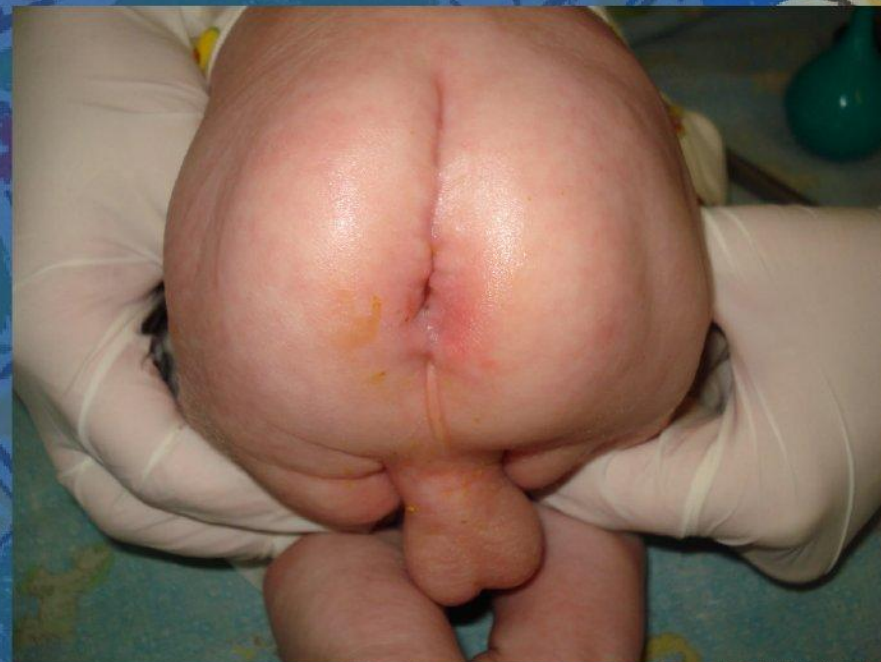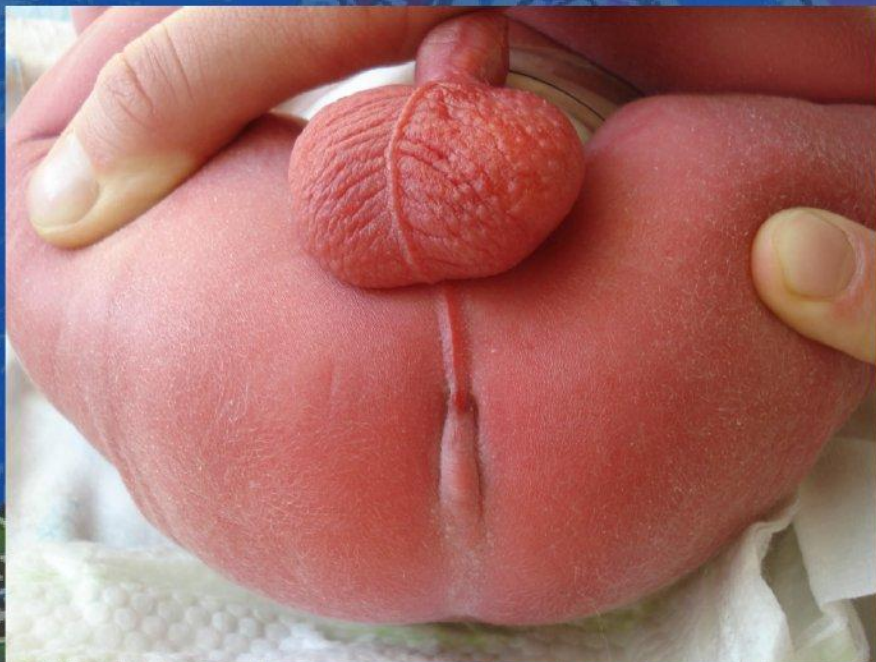Адекватная
леваторопластика на
протяжении 3-3.5 см



Результаты оперативного лечения

До операции

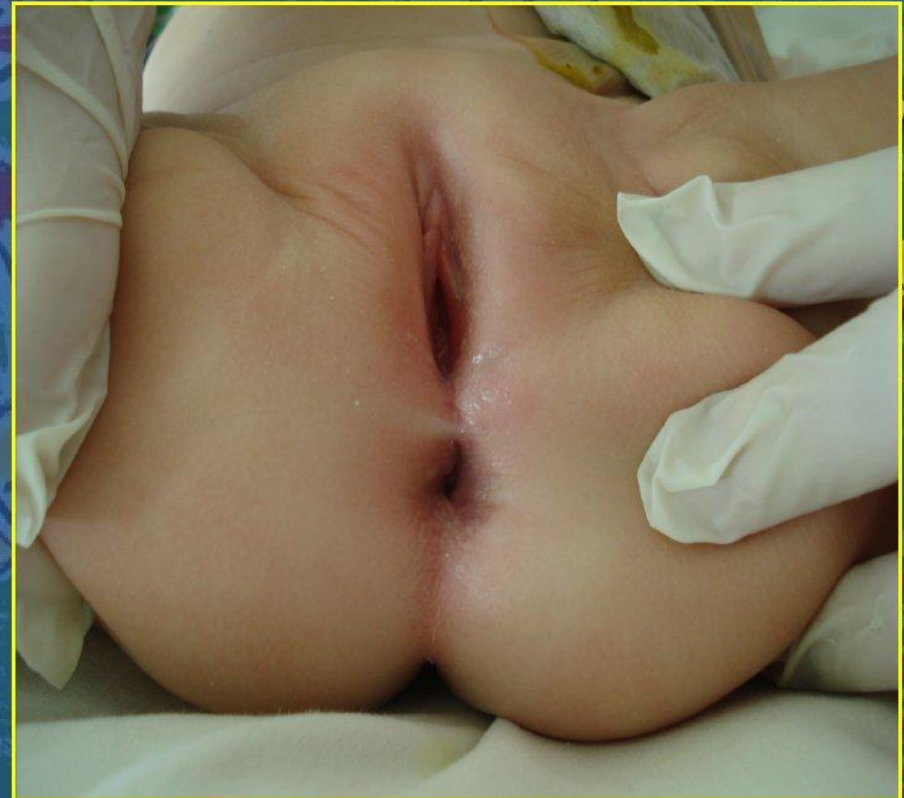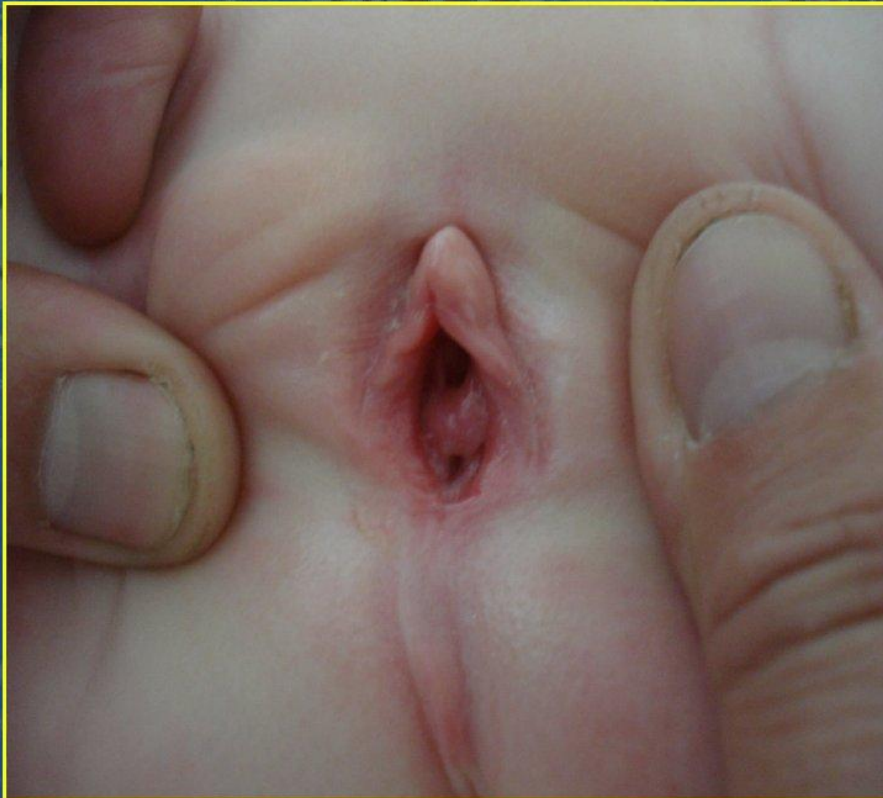После операции



Результаты оперативного лечения

До операции

После операции



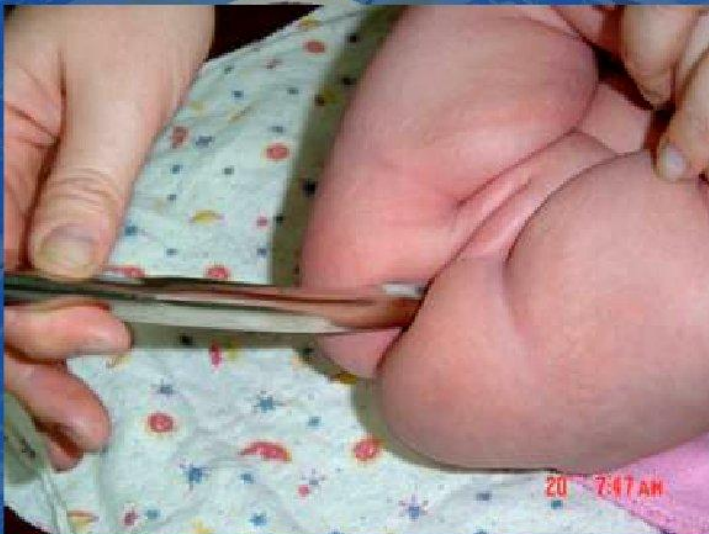РЕАБИЛИТАЦИОННОЕ ЛЕЧЕНИЕ

- Бужирование анального канала бужами возрастающего диаметра с 14 дня после оперативного лечения. Использование мази и ректальных свечей с лидазой.
- Массаж, ФТЛ
- Курсы неврологического лечения нейрогенной дисфункции толстой кишки и мочевого пузыря
- Ректальная гимнастика и тренировочные клизмы с использованием принципов биологически обратной связи у детей старше 3-5 лет
- Выработка индивидуального стиля жизни для больного с крайне тяжелой формой порока

Бужирование

Режим бужирования

- После калибровки – ежедневно постепенно до достижения возрастного размера
- После достижения возрастного размера бужа ежедневно 1 месяц
- Затем через день – 1 месяц
- Через 2 дня - 1 месяц
- 2 раза в неделю - 1 месяц
- 1 раз в неделю - 1 месяц
- 1 раз в месяц - 3 месяца

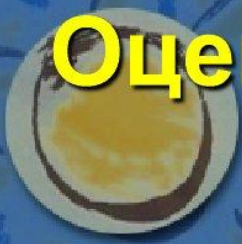

Возрастные размеры

- 1 – 4 мес. = буж № 12
- 4 – 8 мес. = буж № 13
- 8 – 12 мес. = буж № 14
- 1 – 3 года = буж № 15
- 3 - 12 лет = буж № 16
- Старше 12 лет = буж № 17

Оценка результатов лечения

- Эстетическое восприятие
- Функциональная полноценность вновь сформированного заднепроходного отверстия, влагалища и уретры
 - произвольное мочеиспускание
 - наличие самостоятельного стула
 - наличие позыва к дефекации
 - способность к удержанию каловых масс, газов и мочи
 - функция влагалища



Варианты функционального результата после операции

- Анальное недержание
- Запор
- Отсутствие недержания и запора

Возможно ли получить идеальный результат после проктопластики?

В каком возрасте можно адекватно оценить результат лечения?

Причины неудовлетворительных результатов

Управляемые

■ Технические погрешности выполнения хирургического и реабилитационного лечения:

- низведение кишки вне центра мышечного комплекса
- избыточная травматизация тканей при мобилизации кишки
- ишемия дистального отдела низведенной кишки
- пролапс слизистой
- рубцовый стеноз вновь сформированного заднего прохода
- рецидив свищей