КОРА ГОЛОВНОГО МОЗГА

Национальный Центр патологии мозгового кровообращения ФГБУ «Национальный медико-хирургический центр им. Н.И. Пирогова» Министерства здравоохранения Российской Федерации

Врач нейрохирург Есин А.И.

- **Кора больших полушарий головного мозга,** слой серого вещества толщиной 1—5 *мм,* покрывающий полушария большого мозга.

Это высший интегративный отдел соматической нервной системы – участвующий в переработке и интерпретации чувствительной информации, в управлении сложными мышечными движениями, а также в процессах мыслительной деятельности, памяти, речи.

- Поверхность коры состоит из складок - извилин . Они разделены канавками; неглубокие называются бороздами головного мозга , глубокие - щелями головного мозга .

- Благодаря складкам существенно увеличивается площадь поверхности коры. Многие корковые образования скрыты в их глубине.

- Масса полушарий составляет около 78% общей массы головного мозга.

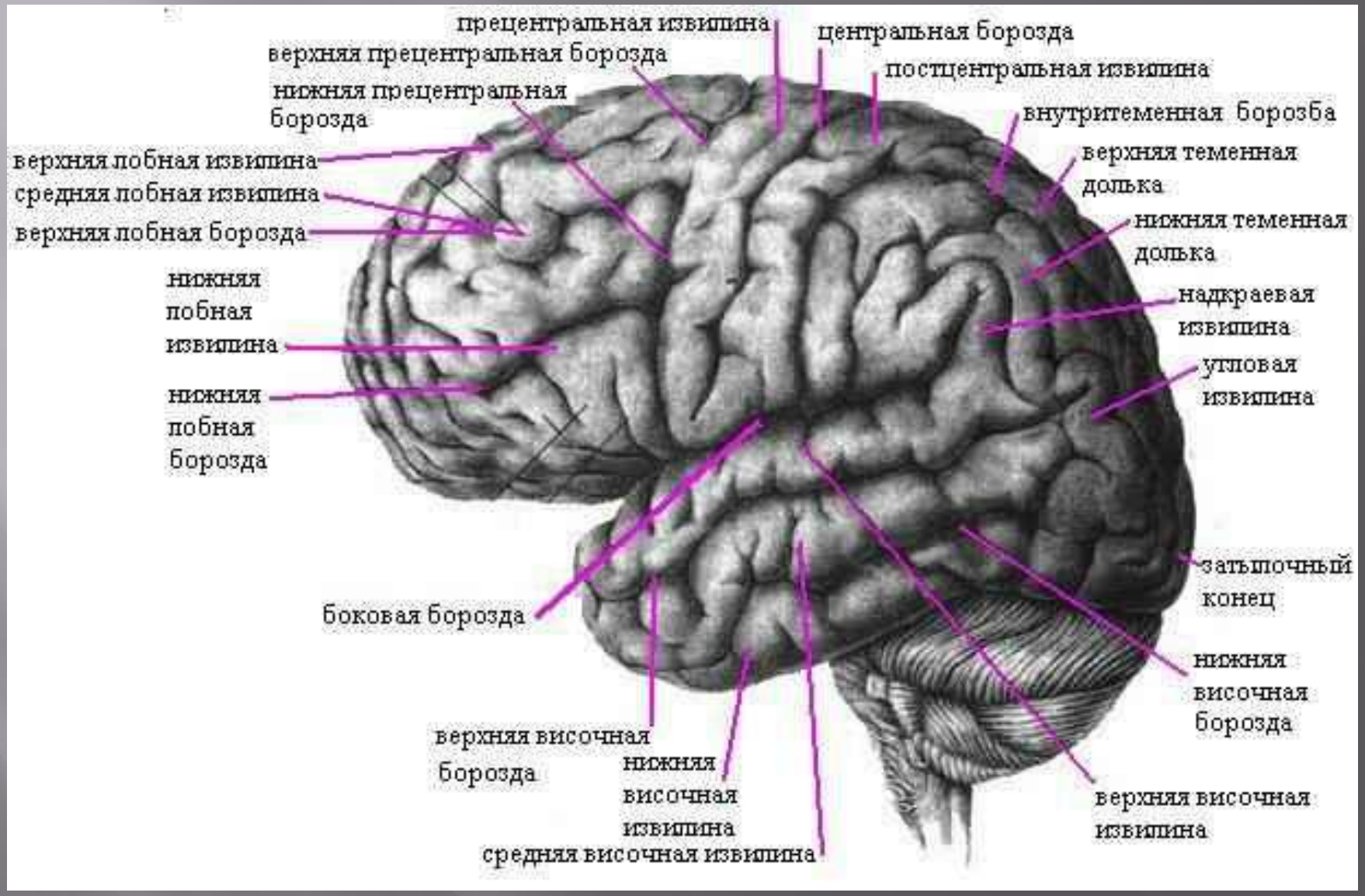
прецентральная извилина
центральная борозда
верхняя прецентральная борозда
постцентральная извилина
нижняя прецентральная борозда
внутритеменная борозба
верхняя лобная извилина
верхняя теменная долька
средняя лобная извилина
верхняя лобная борозда
нижняя теменная долька
нижняя лобная извилина
надкраевая извилина
угловая извилина
нижняя лобная борозда
затылочный конец
боковая борозда
нижняя височная борозда
верхняя височная борозда
нижняя височная извилина
верхняя височная извилина
средняя височная извилина

Кора головного мозга (неокортекс)

Делится на полушария и на доли

лобная

теменная

Височная

затылочная

Кора больших полушарий

разделена на правое и левое ПОЛУШАРИЯ , а каждое полушарие на доли. В свою очередь каждая из которых подразделяется на проекционные и ассоциативные зоны.

Проекционные – это совокупность моторных и сенсорных областей коры, к ним поступают сигналы преимущественно от специфических ядер таламуса.

Ассоциативные зоны – включают 50% всех клеток коры, у которых

нет связи непосредственно с двигательной функцией, но все они имеют связи между корковыми полями и ассоциативными ядрами в таламусе (более всего в IV слое).

Ассоциативных зон три: лобная, височная, затылочно-теменная.

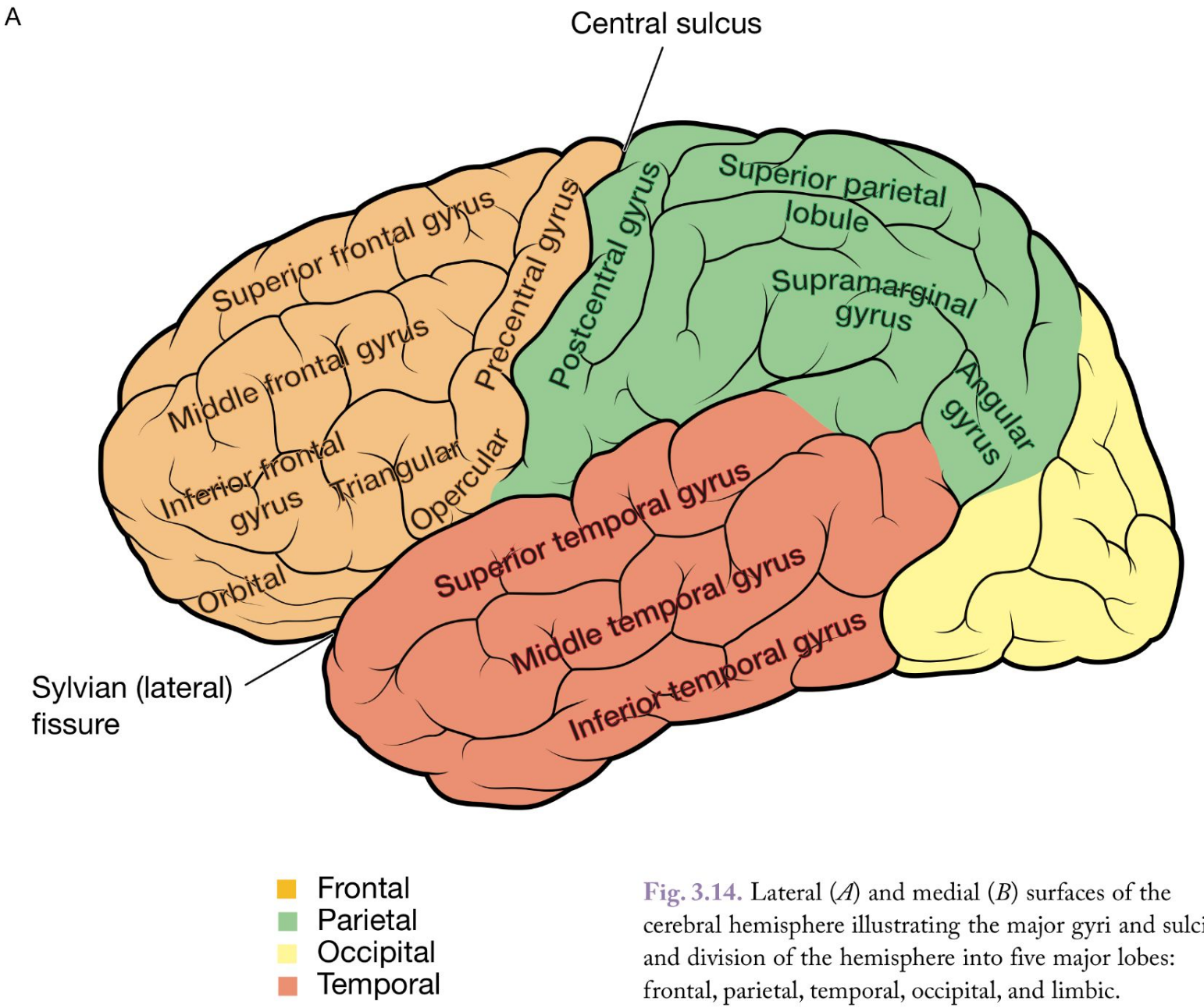

Fig. 3.14. Lateral (*A*) and medial (*B*) surfaces of the cerebral hemisphere illustrating the major gyri and sulci and division of the hemisphere into five major lobes: frontal, parietal, temporal, occipital, and limbic.

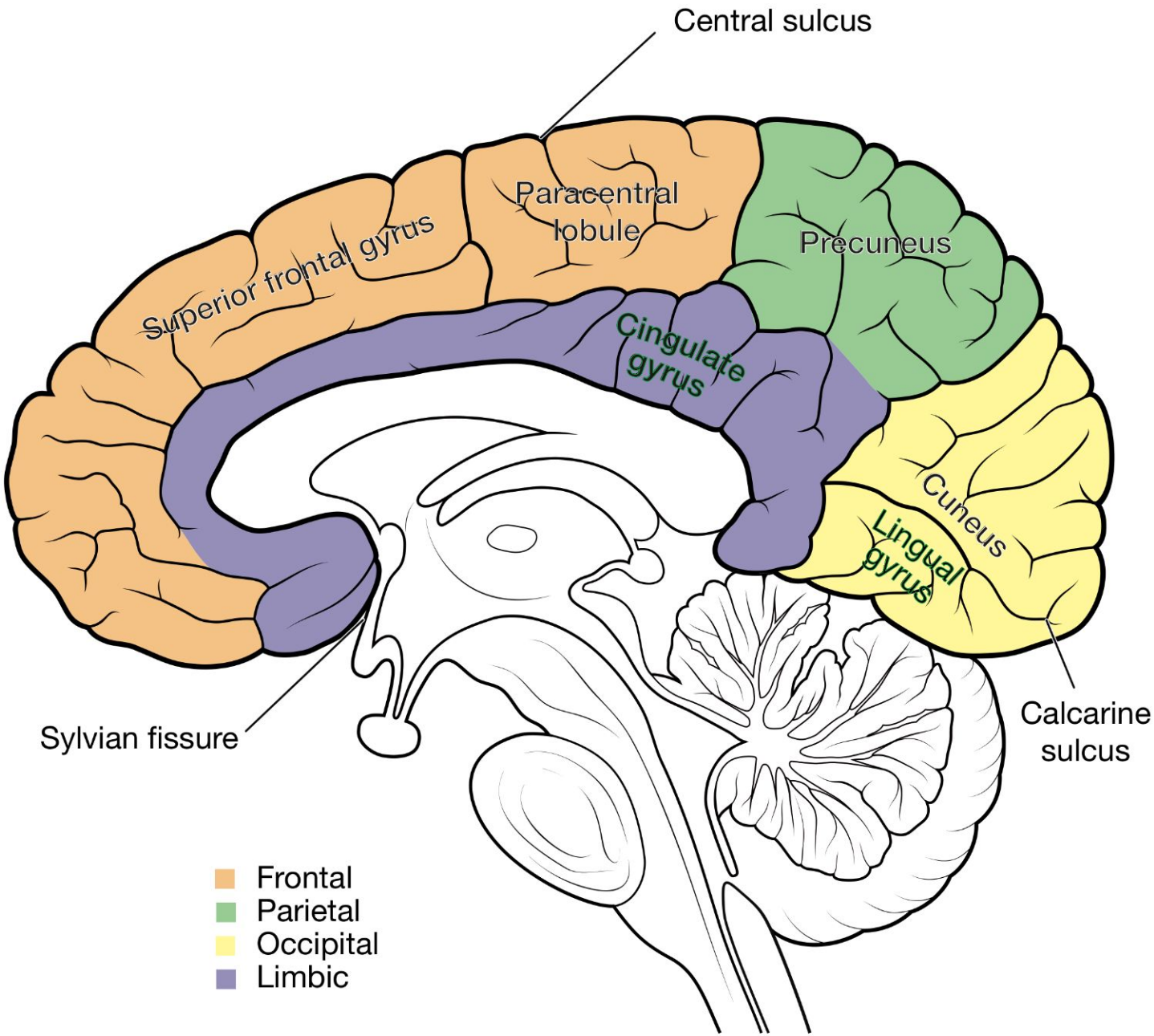
B
Central sulcus
Paracentral lobule
Precuneus
Superior frontal gyrus
Cingulate gyrus
Cuneus
Lingual gyrus
Sylvian fissure
Calcarine sulcus
Frontal
Parietal
Occipital
Limbic

В коре расположены центральные отделы анализаторов, т.е. корковая проекция периферических рецептивных полей.

Главный афферентный вход в кору – таламокортикальные проекции (III-IV слои), особенно из вентромедиального ядра таламуса. Связь коры с базальными ядрами осуществляется также через таламус.

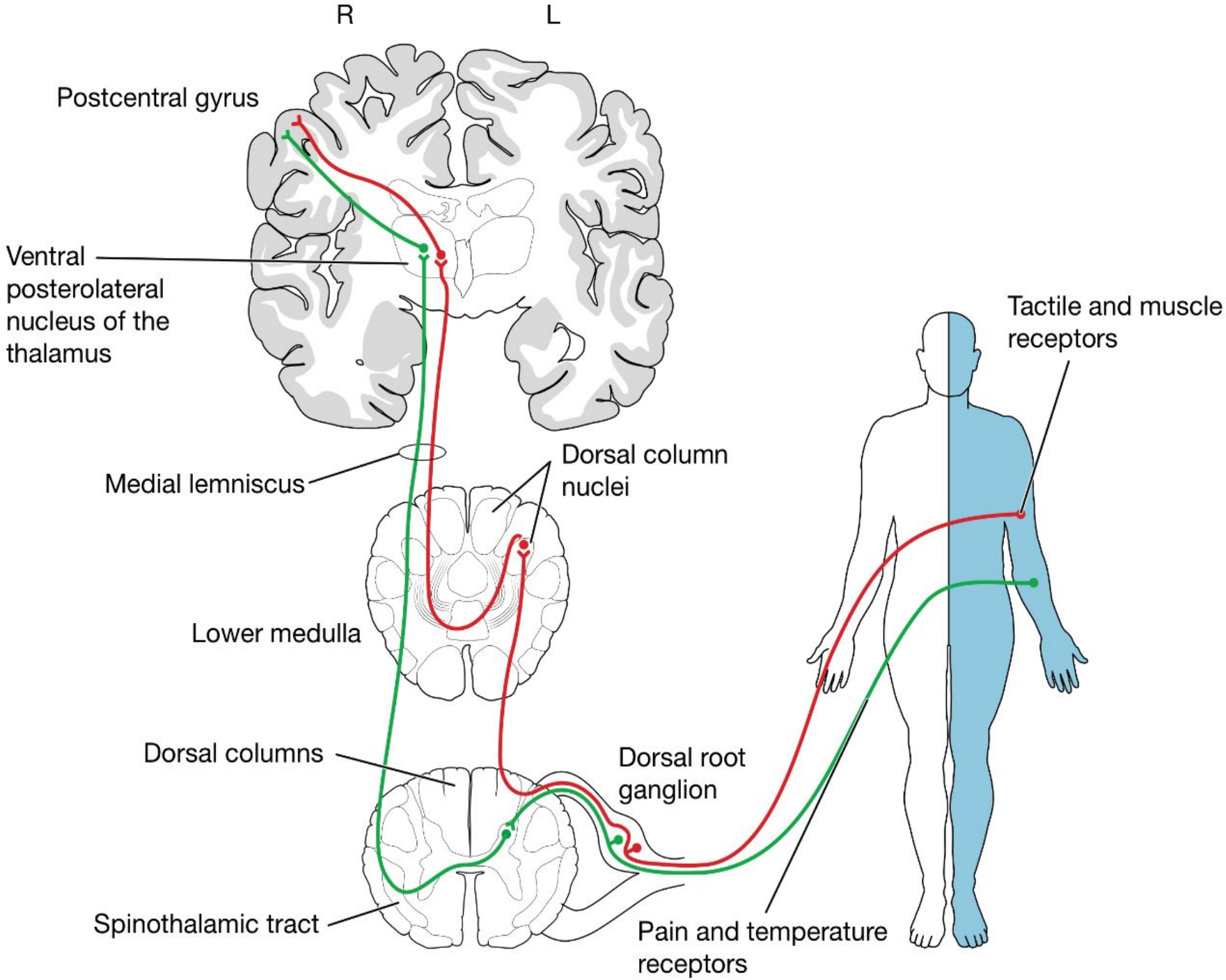
R
L
Postcentral gyrus
Ventral posterolateral nucleus of the thalamus
Medial lemniscus
Dorsal column nuclei
Lower medulla
Dorsal columns
Dorsal root ganglion
Spinothalamic tract
Pain and temperature receptors
Tactile and muscle receptors

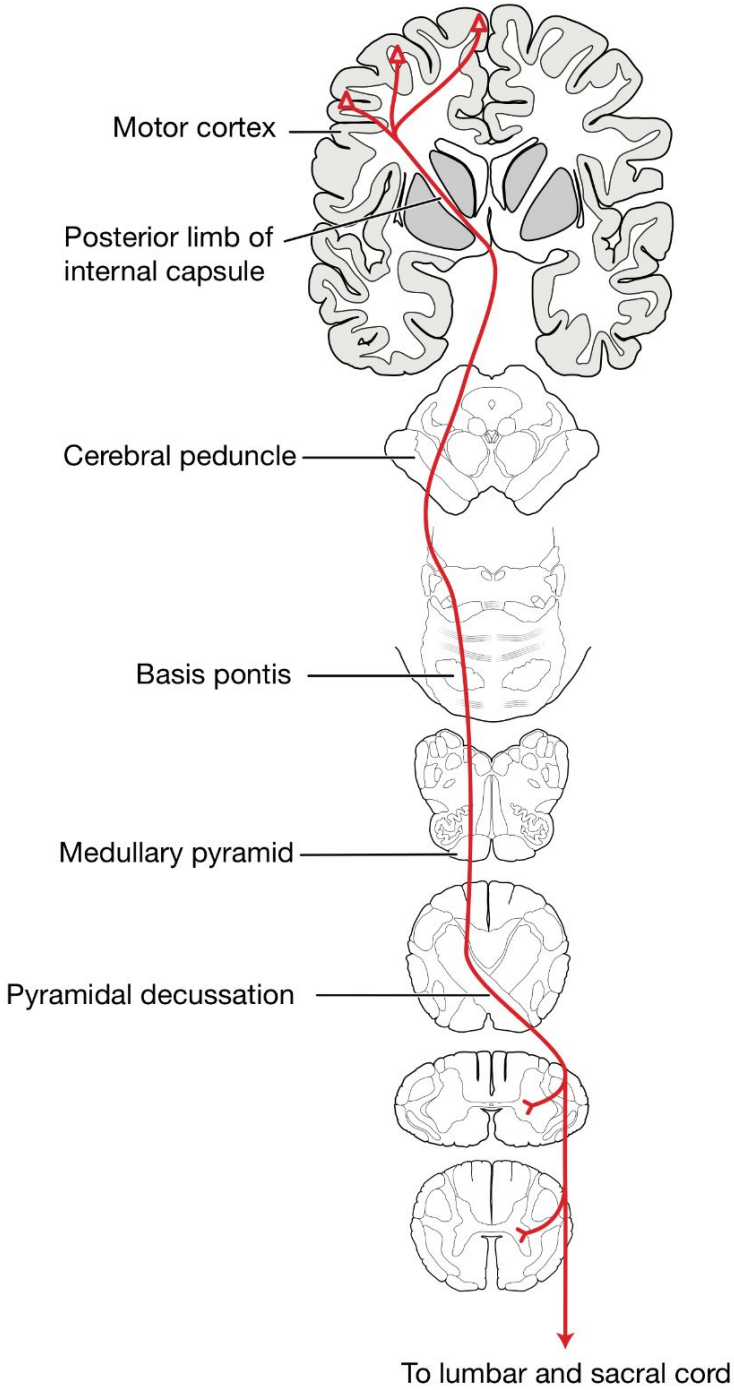
Motor cortex
Posterior limb of internal capsule
Cerebral peduncle
Basis pontis
Medullary pyramid
Pyramidal decussation
To lumbar and sacral cord

Взаимосвязь с пирамидной и экстрапирамидной системой

Пирамидный (кортикоспинальный) путь – прямой канал регуляции корой двигательной активности спинного мозга с перекрестом большинства волокон в продолговатом мозге, а также через латеральный и передний пирамидный пути.

Импульсы идущие по пирамидальным путям возбуждают мотонейроны мышц-сгибателей и тормозят мотонейроны мышц-разгибателей (как рубро- и ретикуло-спинальные пути). Перерезка снижает тонус мышц и угнетает активность спинного мозга.

Функция пирамидальной системы состоит в осуществлении тонких движений.

Кортикоспинальный и кортикобульбарный пути начинаются от всех областей сенсомоторной коры, отдавая многочисленные коллатерали к другим образованиям ЦНС: таламусу, красному ядру, ретикулярной формации, мозжечку, ядрам моста, а от них к нижней оливе и ядрам задних столбов.

Кортикобулабарный путь оканчивается на мотонейронах черепно-мозговых нервов.

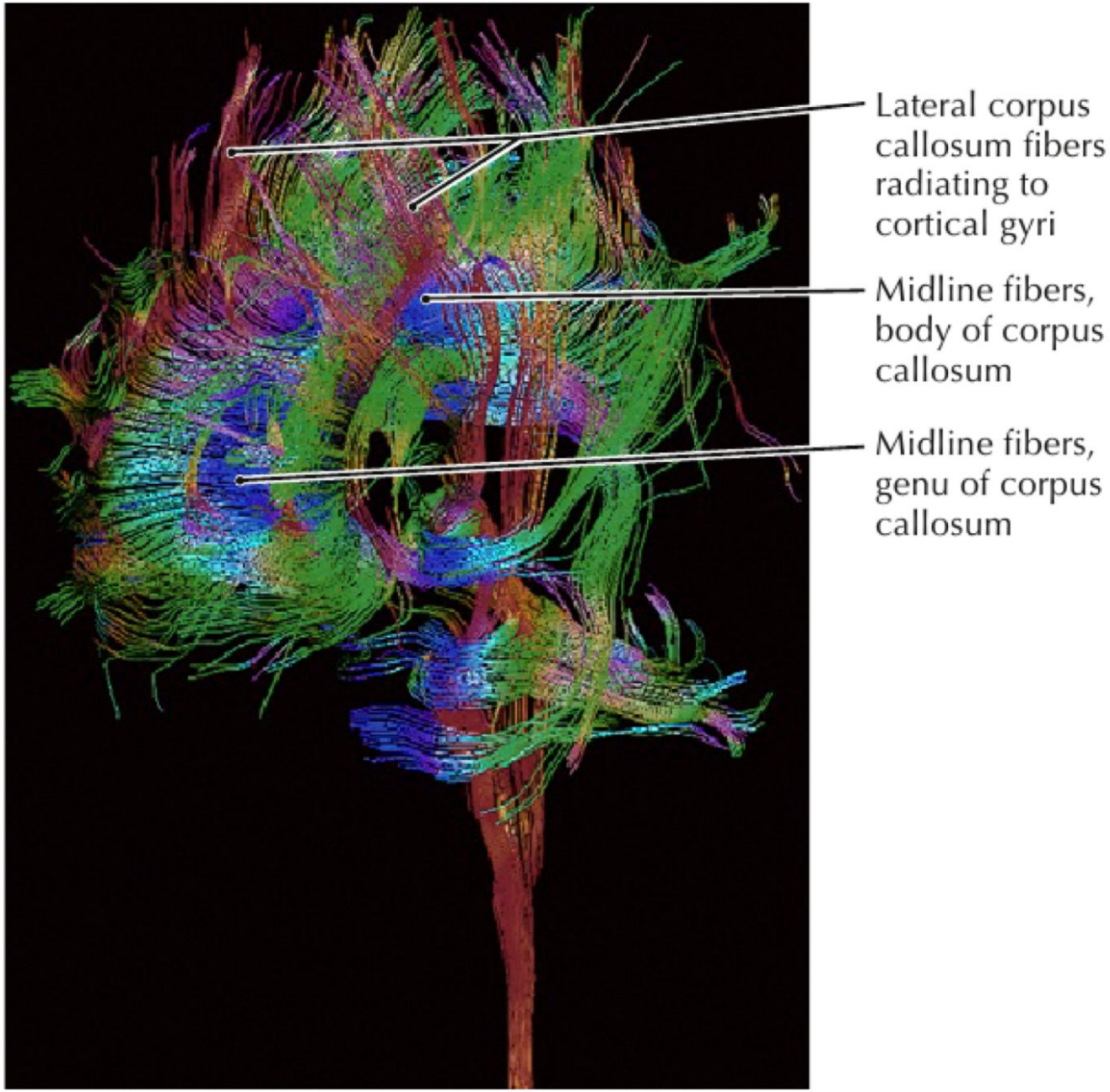

B. Oblique sagittal view

Экстрапирамидная система

включает все двигательные ядра и пути, по которым двигательные команды коры проводятся к спинному мозгу, за исключением пирамидных. Это сложная сеть двигательных ядер и соединяющих их между собой трактов, по которым сигналы из коры больших полушарий передаются на мотонейроны спинного мозга. Это пучки, соединяющие кору с красным (руброспинальный), вестибулярным (вестибулоспинальный) ядрами, ретикулярной формацией (ретикулоспинальный). Волокна экстрапирамидных путей воспринимают сигналы от всех областей коры: первичной и вторичной моторной, премотрной, соматосенсорной, от чувствительных и ассоциативных зон (лобной, теменной, затылочной, височной).

Участвует экстрапирамидная система в регуляции позы и в локомоторных актах: ходьба, стояние, бег, прыжки, плавание: обеспечивает грубые непроизвольные движения.

Ассоциативные и сенсорные зоны коры головного мозга

Ассоциативные зоны коры больших полушарий – отзываются на раздражение рецепторов разной модальности. Удаление ассоциативных зон приводит не к потере чувствительности, а к нарушению правильно интерпретировать значения (не понимает написанное, слышимое).

Сенсорная зона – задняя центральная извилина, проекция заднего вентрального ядра таламуса, куда поступает информация от кожных, проприо – и висцеро-рецепторов противоположной стороны (I соматосенсорная зона). От роландовой до сильвиевой борозды воспринимаются также от заднего вентрального ядра таламуса ощущения давления, прикосновения, тепла с противоположной стороны (II соматосенсорная зона).

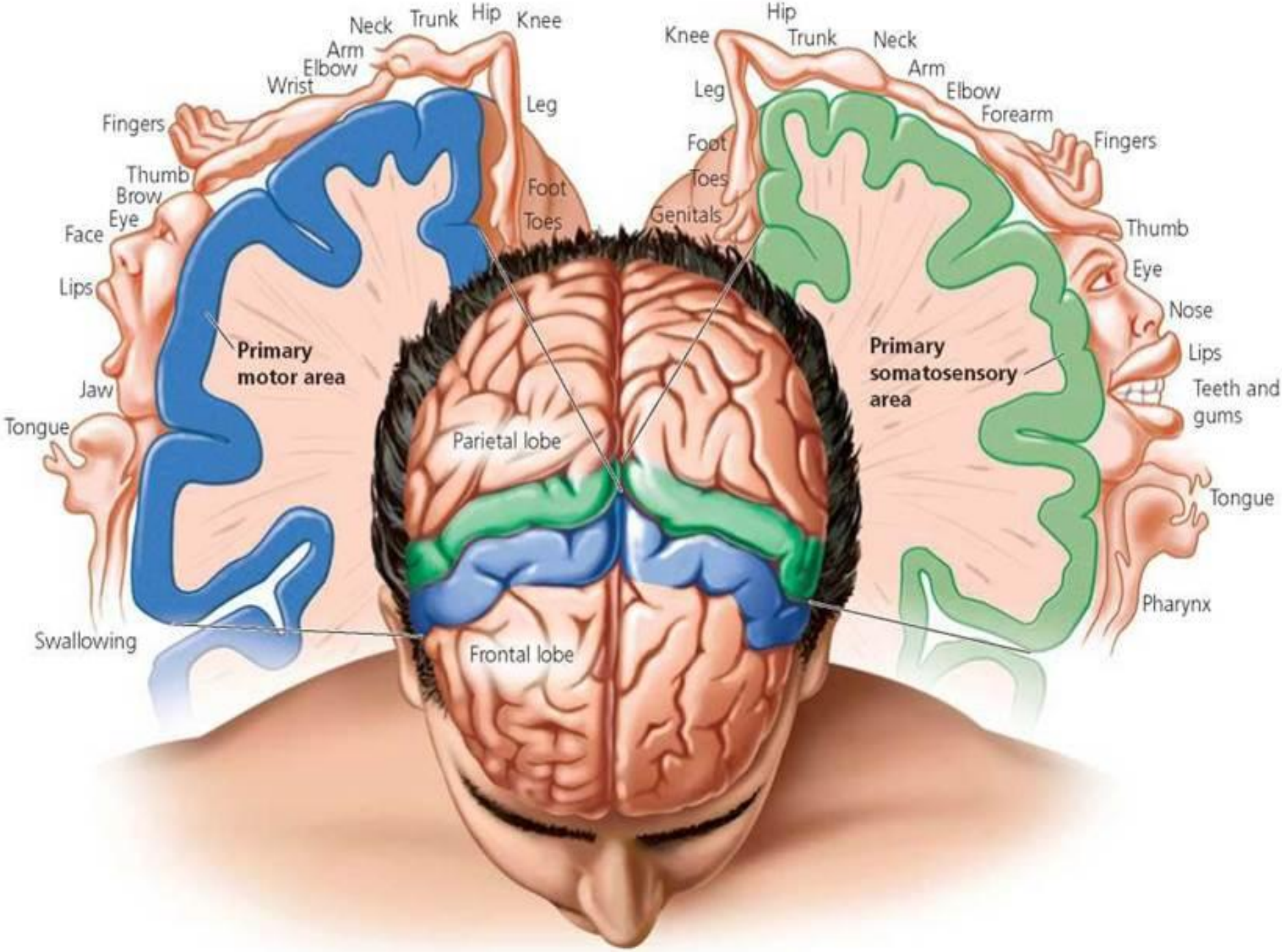
Neck
Trunk
Hip
Knee
Arm
Elbow
Wrist
Fingers
Thumb
Brow
Eye
Face
Lips
Jaw
Tongue
Swallowing
Leg
Foot
Toes
Primary motor area
Knee
Hip
Trunk
Neck
Arm
Elbow
Forearm
Fingers
Leg
Foot
Toes
Genitals
Thumb
Eye
Nose
Lips
Teeth and gums
Tongue
Pharynx
Primary somatosensory area
Parietal lobe
Frontal lobe

Площадь проекционных полей разных частей определяется не их размерами, а биологическим значением получаемой от них информации. Так, у человека зона проекции указательного и большого пальцев оказывается большей, чем зона проекции всех поверхности туловища, непропорционально велики также зоны губ и языка. Следовательно, размер корковой области, отвечающей за регуляцию какой-либо группы мышц определяется степенью участия этих мышц в тонких движениях.

Строение коры

- Характерной особенностью строения коры является ориентированное, горизонтально-вертикальное распределение составляющих её нервных клеток по слоям и колонкам; таким образом, корковая структура отличается пространственно упорядоченным расположением функционирующих единиц и связей между ними. Пространство между телами и отростками нервных клеток коры заполнено *нейроглией* и сосудистой сетью (капиллярами).

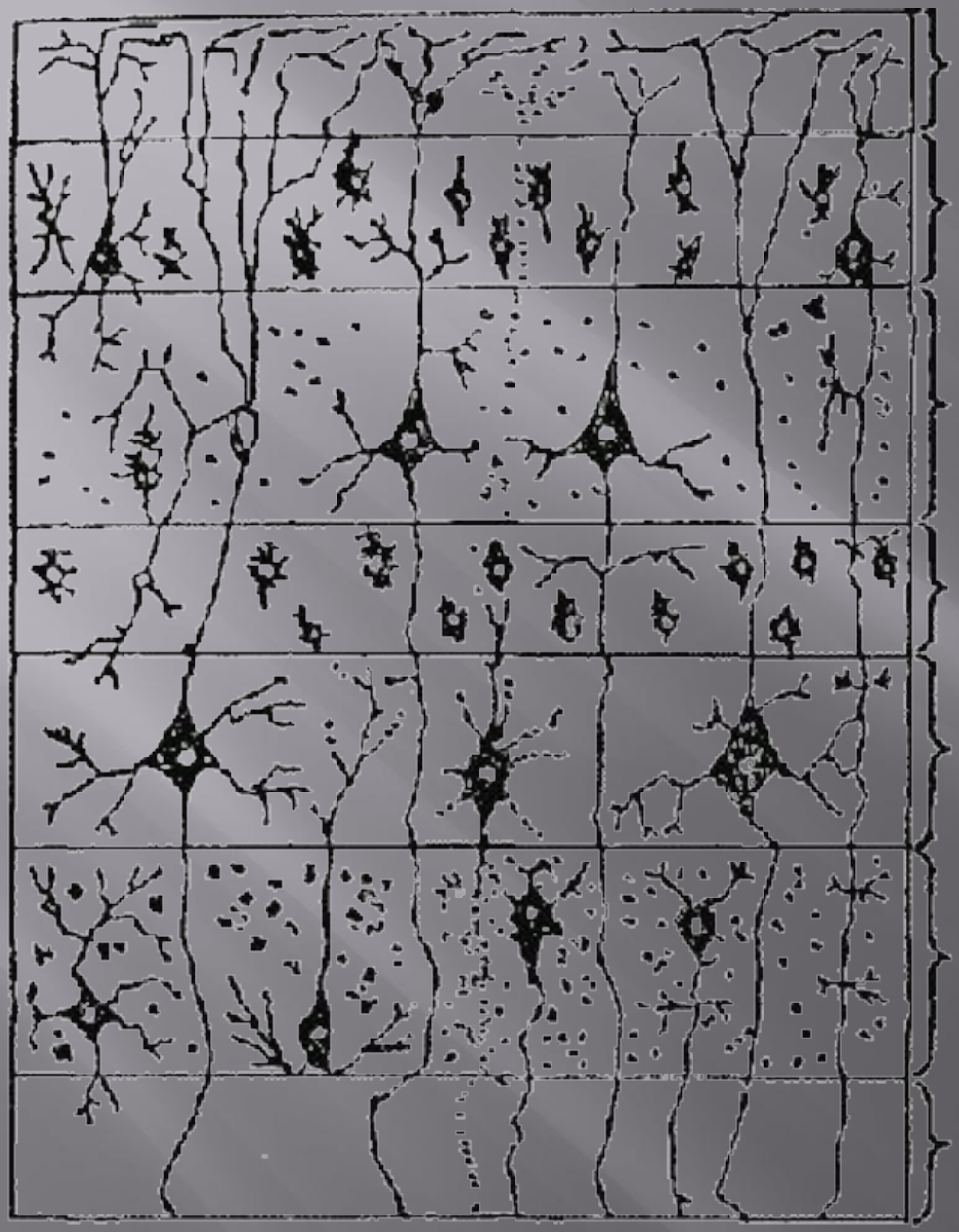

I. Молекулярный слой

II. Наружный зернистый

III. Пирамидальный

IV. Внутренний зернистый

V. Ганглиозный слой

VI. Слой полиморфных клеток

VII. Белое вещество

- *Нейроны* коры подразделяются на 3 основных типа: пирамидные (80—90% всех клеток коры), звездчатые и веретенообразные.
- Основные функциональный элемент коры — афферентно-эфферентный (т. е. воспринимающий центростремительные и посылающий центробежные стимулы) длинноаксонный пирамидный нейрон.
- Звездчатые клетки отличаются слабым развитием *дендритов* и мощным развитием *аксонов*, которые не выходят за пределы поперечника коры и охватывают своими разветвлениями группы пирамидных клеток. Звездчатые клетки выполняют роль воспринимающих и синхронизирующих элементов, способных координировать (одновременно тормозить или возбуждать) пространственно близкие группы пирамидных нейронов. Корковый нейрон характеризуется сложным субмикроскопическим строением.

- Наиболее крупные подразделения территории коры — древняя (палеокортекс), старая (архикортекс), новая (неокортекс) и межуточная кора. Поверхность новой коры у человека занимает 95,6%, старой 2,2%, древней 0,6%, межуточной 1,6%.

Неокортекс

- подразделяется на следующие области: прецентральную, постцентральную, височную, нижнетеменную, верхнетеменную, височно-теменно-затылочную, затылочную, островковую и лимбическую. В свою очередь, области подразделяются на подобласти и поля.

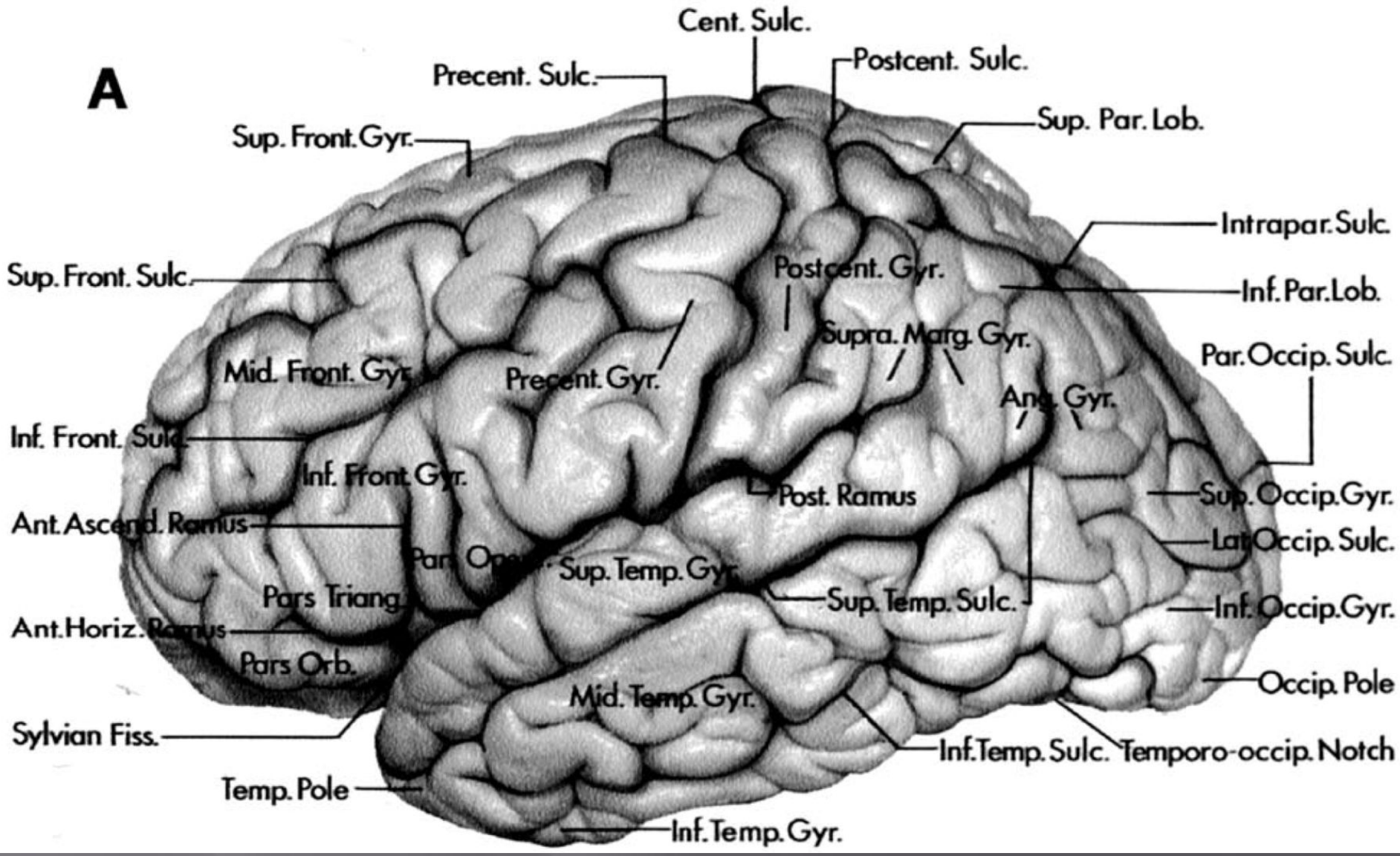
A
Cent. Sulc.
Precent. Sulc.
Postcent. Sulc.
Sup. Front. Gyr.
Sup. Par. Lob.
Intrapar. Sulc.
Sup. Front. Sulc.
Postcent. Gyr.
Inf. Par. Lob.
Supra. Marg. Gyr.
Par. Occip. Sulc.
Mid. Front. Gyr.
Precent. Gyr.
Ang. Gyr.
Inf. Front. Sulc.
Inf. Front. Gyr.
Post. Ramus
Sup. Occip. Gyr.
Ant. Ascend. Ramus
Lat. Occip. Sulc.
Sup. Temp. Gyr.
Pars Triang.
Sup. Temp. Sulc.
Inf. Occip. Gyr.
Ant. Horiz. Ramus
Pars Orb.
Occip. Pole
Mid. Temp. Gyr.
Sylvian Fiss.
Inf. Temp. Sulc.
Temporo-occip. Notch
Temp. Pole
Inf. Temp. Gyr.

- Основной тип прямых и обратных связей новой коры — вертикальные пучки волокон, приносящие информацию из подкорковых структур к коре и посылающие её от коры в эти же подкорковые образования. Наряду с вертикальными связями имеются внутрикортикальные — горизонтальные — пучки ассоциативных волокон, проходящие на различных уровнях коры и в белом веществе под корой. Горизонтальные пучки обеспечивают обмен информацией как между полями, расположенными на соседних извилинах, так и между отдалёнными участками коры (например, лобной и затылочной).

Анатомические ориентиры расположения долей головного мозга

- Лобная и теменная доли разделяются центральной бороздой головного мозга (sulcus centralis) , а от височной доли их отделяет латеральной

бороздой

головного мозга .

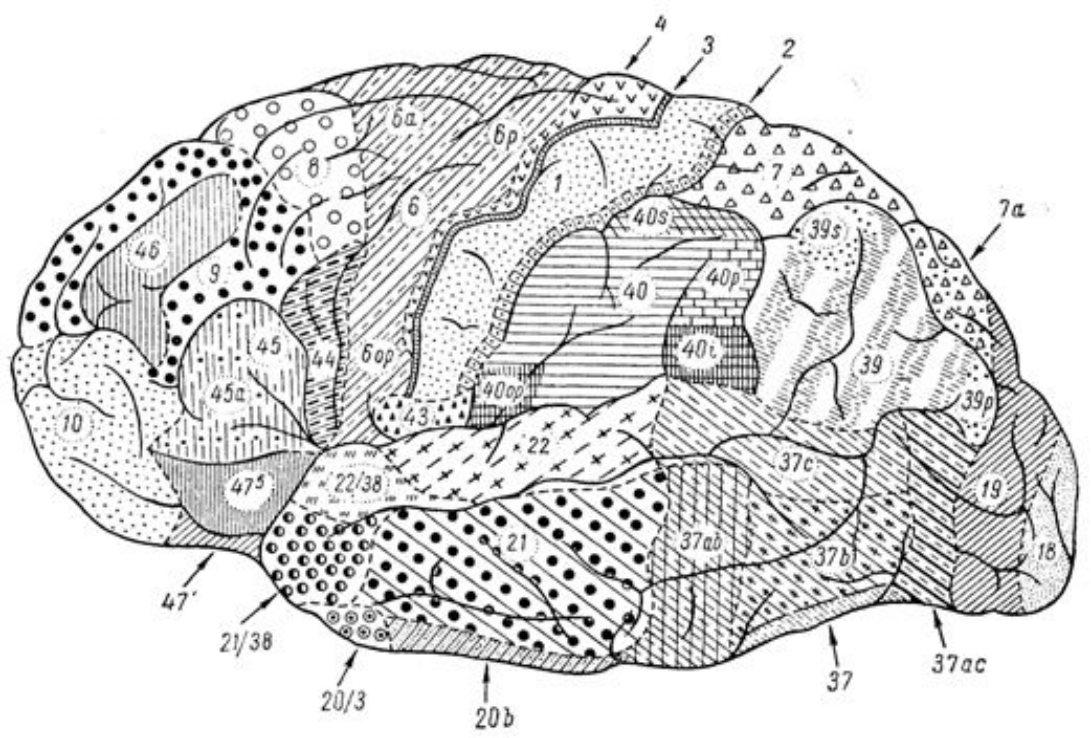

- Затылочная и
- теменная доли разделены на медиальной поверхности полушария теменно-затылочной бороздой (sulcus parietooccipitalis) .

- На дне латеральной борозды долю головного мозга находится еще одна доля - островковая доля (островок, lobus insularis; insula) .
- На медиальной части полушария, граничащей со стволом мозга, расположена лимбическая доля . Ее гиппокампальная формация , погружена в височную долю.
- На нижней поверхности мозга находится обонятельная кора головного мозга , в состав которой входят обонятельный бугорок, переднее перфорированное вещество (substantia perforata rostralis - переднее продырявленное вещество) и препериформная доля .

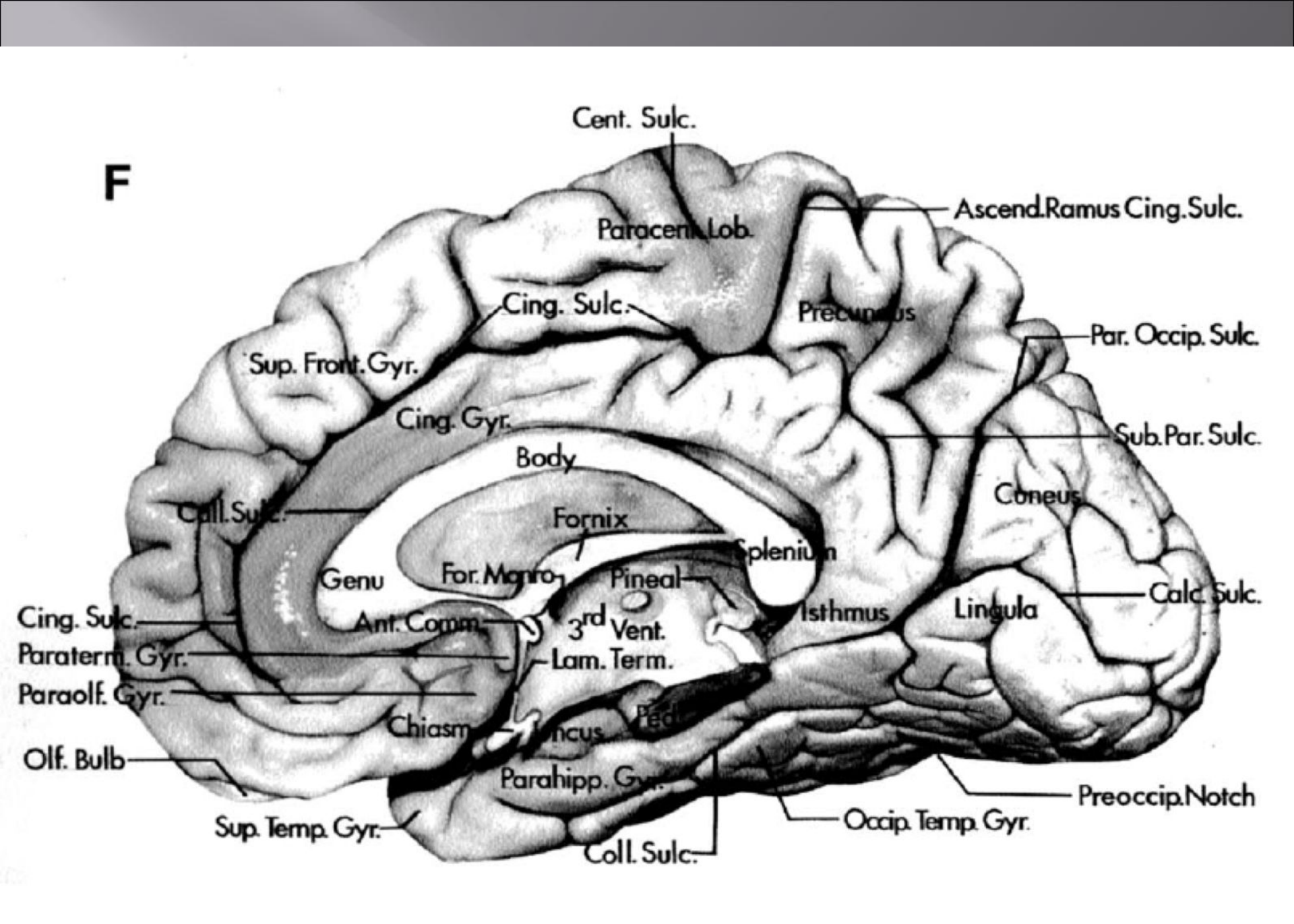
F
Cent. Sulc.
Ascend.Ramus Cing.Sulc.
Paracent.Lob.
Cing. Sulc.
Precuneus
Par. Occip. Sulc.
Sup. Front. Gyr.
Cing. Gyr.
Sub.Par. Sulc.
Body
Coneus
Call.Sulc.
Fornix
Splenium
Genu
For. Monro
Pineal
Calc. Sulc.
Cing. Sulc.
Ant. Comm.
3rd Vent.
Isthmus
Lingula
Paraterm. Gyr.
Lam. Term.
Paraolf. Gyr.
Chiasm
Olf. Bulb
Parahipp. Gyr.
Preoccip.Notch
Occip. Temp. Gyr.
Sup. Temp. Gyr.
Coll. Sulc.

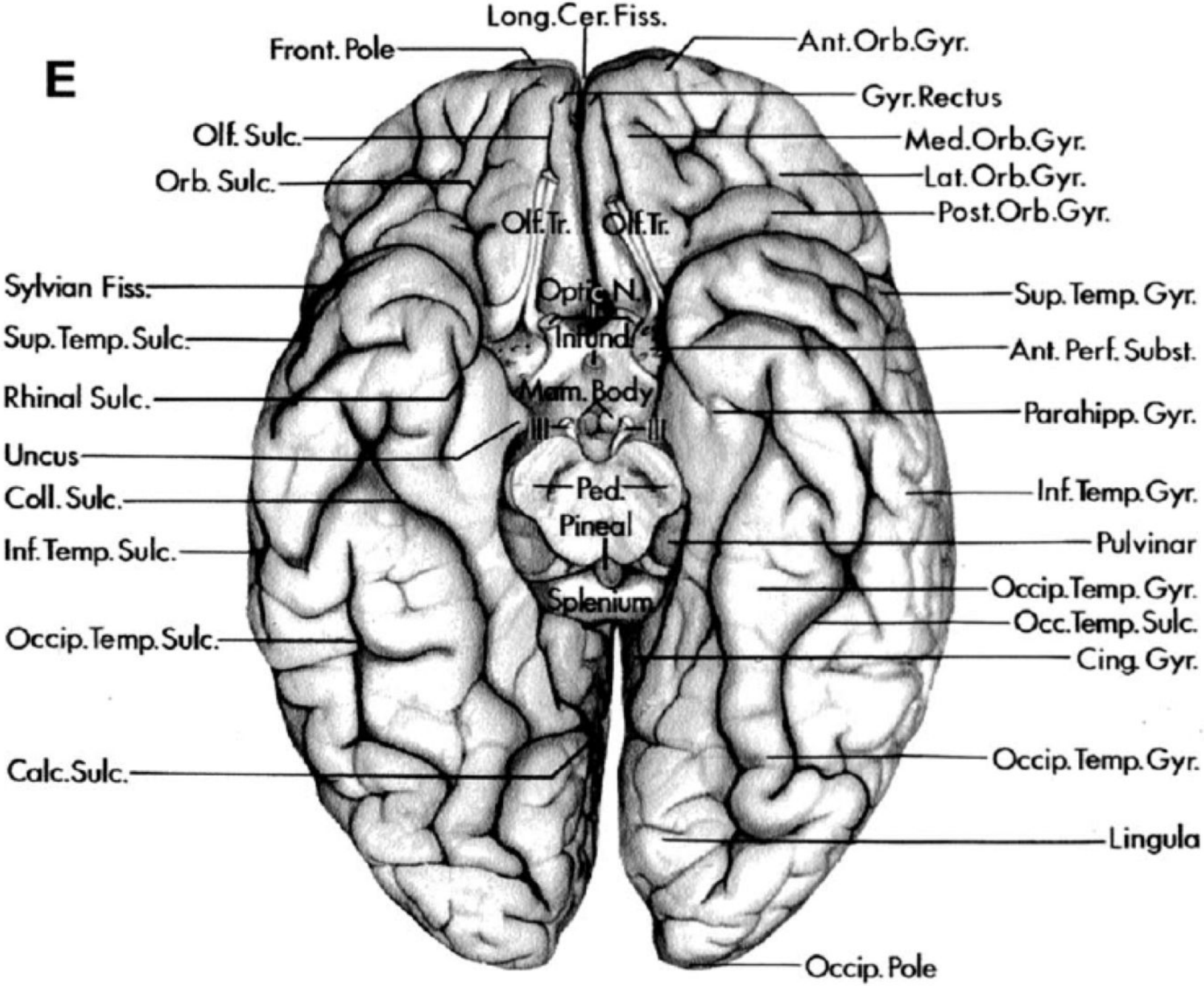
E
Long.Cer.Fiss.
Front. Pole
Ant.Orb.Gyr.
Gyr.Rectus
Olf. Sulc.
Med.Orb.Gyr.
Orb. Sulc.
Lat.Orb.Gyr.
Olf.Tr.
Olf.Tr.
Post.Orb.Gyr.
Sylvian Fiss.
Optic N.
Sup.Temp.Gyr.
Sup.Temp.Sulc.
Infund.
Ant. Perf. Subst.
Rhinal Sulc.
Mam. Body
Parahipp. Gyr.
Uncus
Ped.
Inf.Temp.Gyr.
Coll. Sulc.
Pineal
Pulvinar
Inf.Temp.Sulc.
Occip.Temp.Gyr.
Splenium
Occ.Temp.Sulc.
Occip.Temp.Sulc.
Cing. Gyr.
Occip.Temp.Gyr.
Calc.Sulc.
Lingula
Occip. Pole

- Деятельность коры двух полушарий мозга координируется благодаря тому, что она связана спайками (комиссурами) . Две половины новой коры головного мозга (neocortex) соединены массивным мозолистым телом (corpus callosum) . Правая и левая височные доли сообщаются через переднюю спайку (comissura rostralis) , две половины гиппокампальной формации - через гиппокампальную спайку (комиссуру) (между сводами под мозолистым телом).

Лобная доля

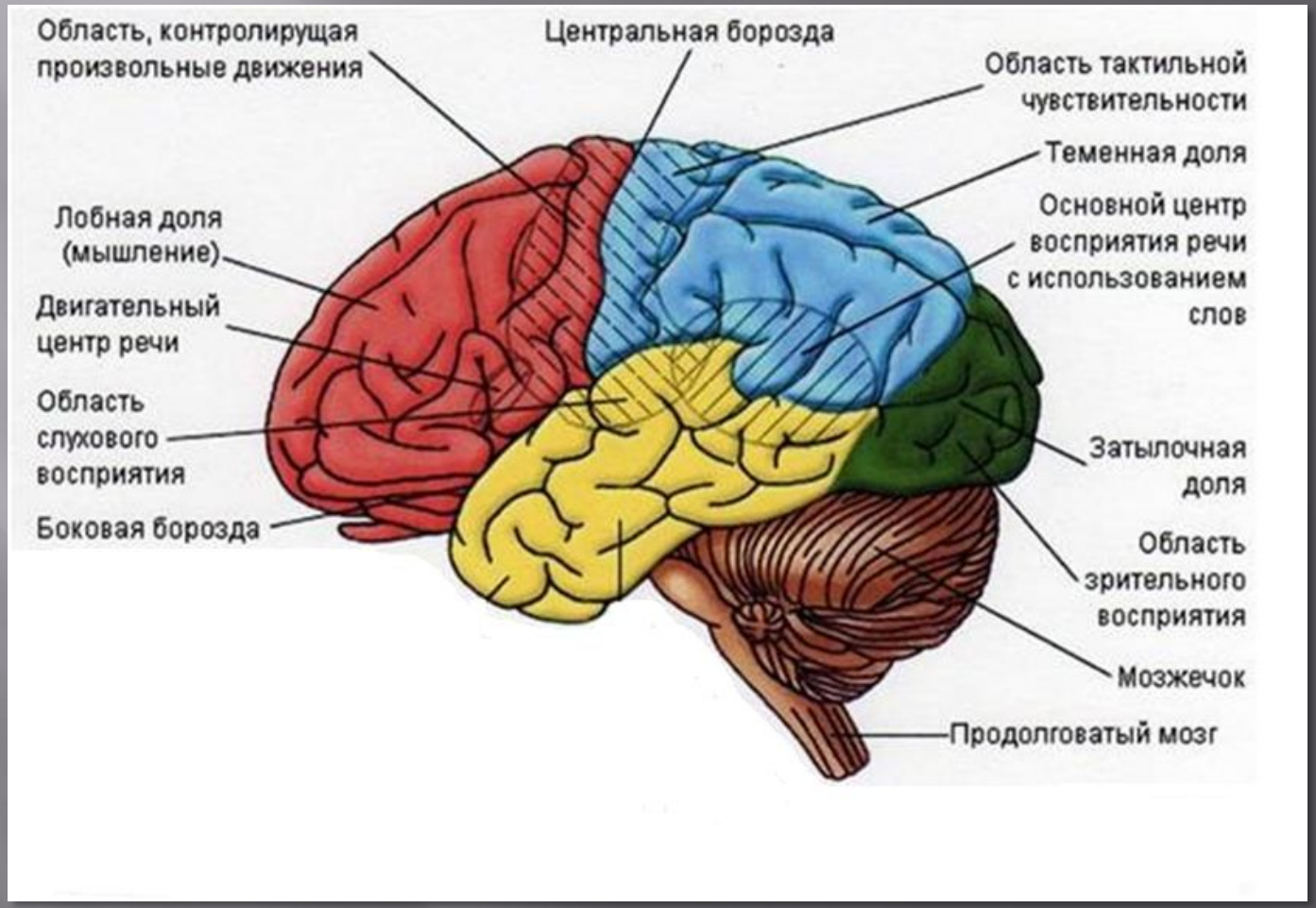
Область, контролирущая произвольные движения
Центральная борозда
Область тактильной чувствительности
Теменная доля
Основной центр восприятия речи с использованием слов
Лобная доля (мышление)
Двигательный центр речи
Область слухового восприятия
Боковая борозда
Затылочная доля
Область зрительного восприятия
Мозжечок
Продолговатый мозг

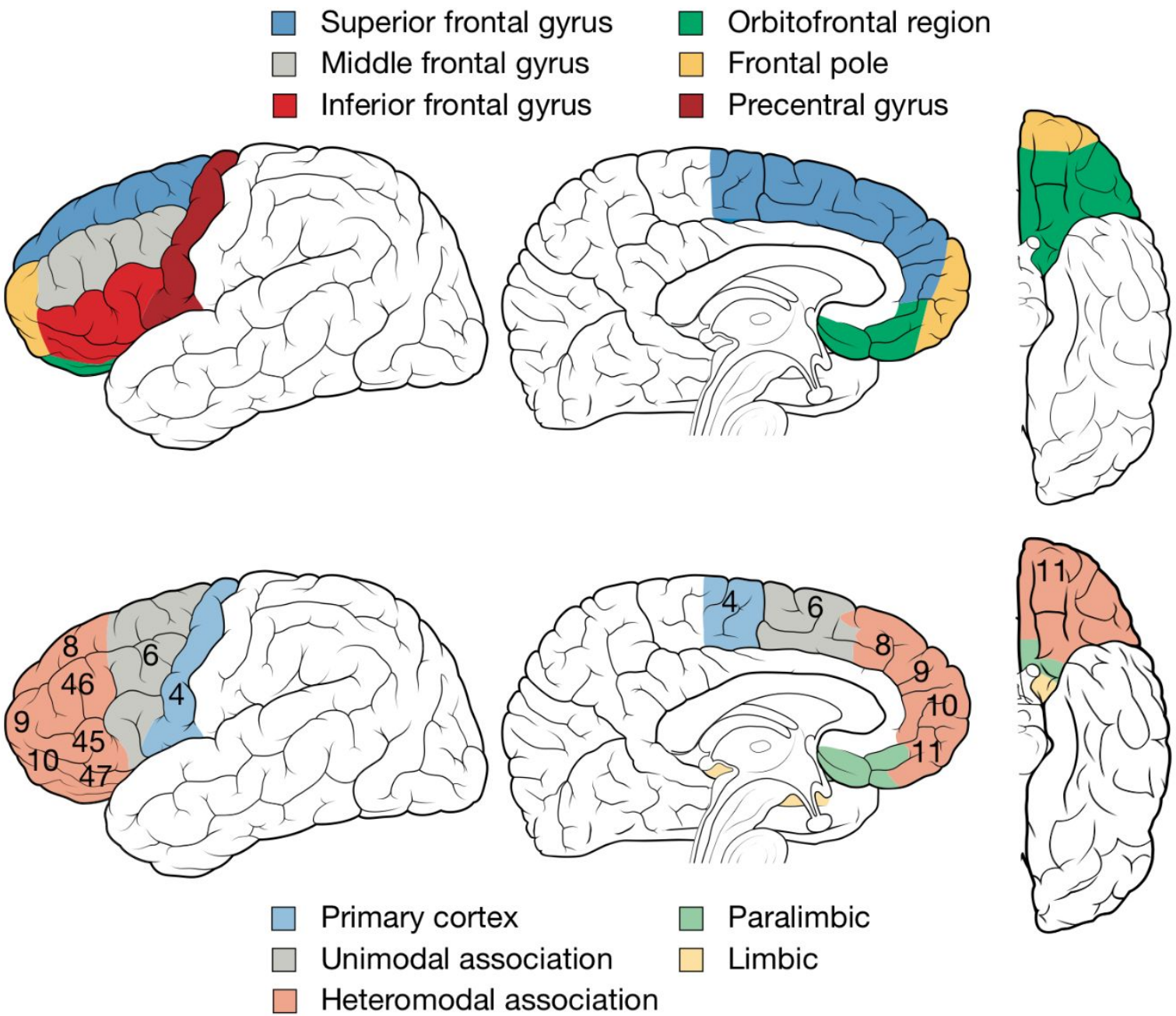
Superior frontal gyrus
Middle frontal gyrus
Inferior frontal gyrus
Orbitofrontal region
Frontal pole
Precentral gyrus
8
6
46
4
9
45
10
47
4
6
8
9
10
11
11
Primary cortex
Unimodal association
Heteromodal association
Paralimbic
Limbic

Повреждения лобной коры

Приводит к поведенческим и психическим нарушениям. При поражении премоторный коры возникает инертность, пассивность, гипокинезия. Более обширное поражение ведет к замене сложных двигательных актов на упрощенные. Появляются атаксия Брунса (Лобная атаксия с «лисьей» походкой, отклонением туловища назад, что иногда приводит к падениям), Астазия-абазия (Пациент не может стоять и ходить, хотя парезов и параличей нет). Все вышеперечисленное является следствием поражения фронто-понто-церебеллярных путей. Поражение полюса лобной доли приводит к расстройствам внимания, расторможенности, асоциальным поступкам.

При лобном синдроме характерны расстройства активного восприятия, абстрактного мышления, переключения с одного вида действия на другой. Характерны персеверации (Повторение действий, слов букв). Отмечается снижение критики к собственному состоянию и поведению, мотивации биологического характера.

Поражение доминантного полушария в зоне Брока ведет к аферентной моторной афазии. Поражение левой премоторной области приводит динамической афазии, фонетико-артикуляционным расстройствам (Корковая дизартрия). При поражении передней части поясной извилины возможны: речевая амнезия.

При поражениях лобных долей могут появиться хватательные рефлексы, рефлексы орального автоматизма, длительное застывание конечности в приданном ему положении, склонность к прикосновениям к носу, слабость противоположной лицевой мускулатуры, особенно нижней ее части: «выразительные непроизвольные и невыразительные произвольные движения».

При поражении коркового центра взора (Обычно задние отделы средней лобной извилины) а иногда и отдаленных зон возникает поворот взора в горизонтальном направлении. В острейшем периоде (Эпиприпадок, инсульт, травма) взор кратковременно может быть повернут в противоположную сторону, а в дальнейшем в сторону очага (Симптом Прево).

Вышеперечисленное позволяет выделить 2 варианта течения лобной симптоматики

1 - Апатико-абуллический (Corpus callosum).

2 - Синдром психической расторможенности (Полюс лобной доли, менингиомы ольфакторной ямки, глиальные опухоли, ЧМТ).

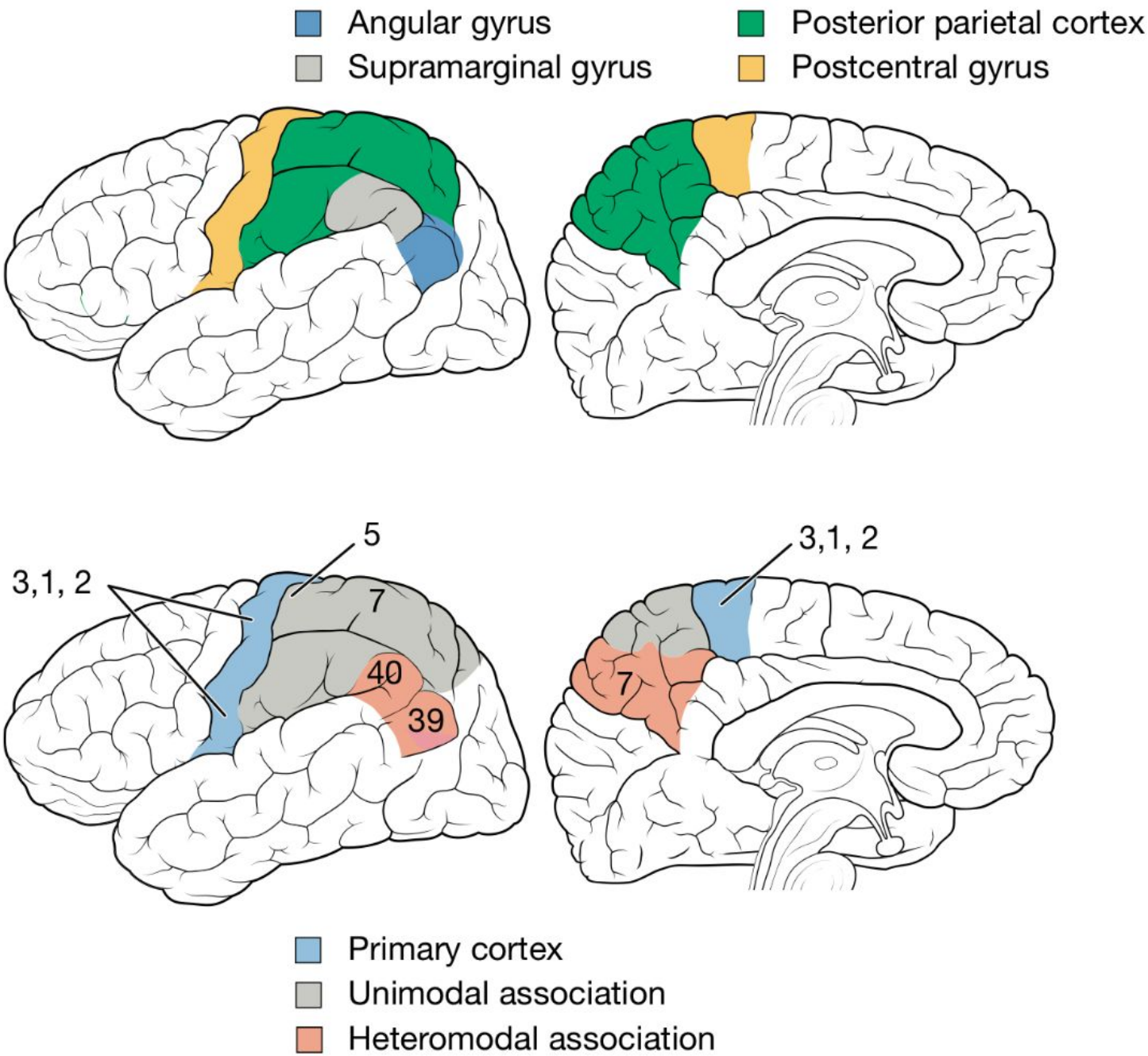
Angular gyrus
Supramarginal gyrus
Posterior parietal cortex
Postcentral gyrus
5
3,1, 2
7
40
39
3,1, 2
7
Primary cortex
Unimodal association
Heteromodal association

В случае поражения постцентральной извилины могут возникать парестезии, проявляющиеся в форме сенситивных, локальных эпилептических пароксизмов Джексоновского типа. Возникает неловкость движений, которая может быть компенсирована зрительным контролем. Поражение верхней теменной доли (Поля 5 и 7) может привести к теменному парезу. Возникает слабость противоположной стороны тела, обычно ее части (Дистальной), тонус паретичных мышц незначительно снижен, сухожильные рефлексы могут быть повышены, пирамидных знаков нет. Атаксия позы: Больной не в состоянии копировать движения врача. Теменной парез не распространяется на лицевую мускулатуру.

При поражении других центров коры теменной области на первый план выходит теменной сенсорный синдром (Поражение ассоциативных зон). Расстройства сложных видов чувствительности (Положения, локализации, тактильной дискриминации, стереогнозис).

Синдром нижней теменной дольки: Астереогнозия, пространственная или конструктивная апраксия,нарушение схемы тела. При локализации очага слева: Пальцевая агнозия, возможна буквенная агнозия, вследствие чего амнестическая и семантическая афазия, алексия, аграфия.

Поражение надкраевой извилины приводит к оральной апраксии и следовательно к афферентной моторной афазии.

Синдром Ленца: При очаге справа: игнорирование левой половины тела, чувство наличия дополнительной конечности или ощущение дефформации и изменения размеров конечностей.
Иногда при поражениях теменных долей может возникать аутотопагнозия: отсутствие защитных реакций на боль.
При поражении теменно-затылочной области коры: Апракто-агностический синдром. Сочетание левосторонней пространственной агнозии, аутотопагнозии, апраксии одевания.
Поражение коры теменно-височной области приводит к сенсорной афазии, буквенной агнозии и акалькулии.
При поражении теменно-затылочной области доминантного полушария возможно развитие синдрома Дежерина: Буквенная агнозия, алексия, аграфия, амнестическая афазия, пальцевая агнозия и возможно гемианопсия.
При поражении островка Рейля (Insular region) появляется оперкулярный синдром (жевательные движения, причесывания, облизывания, глотательные движения).

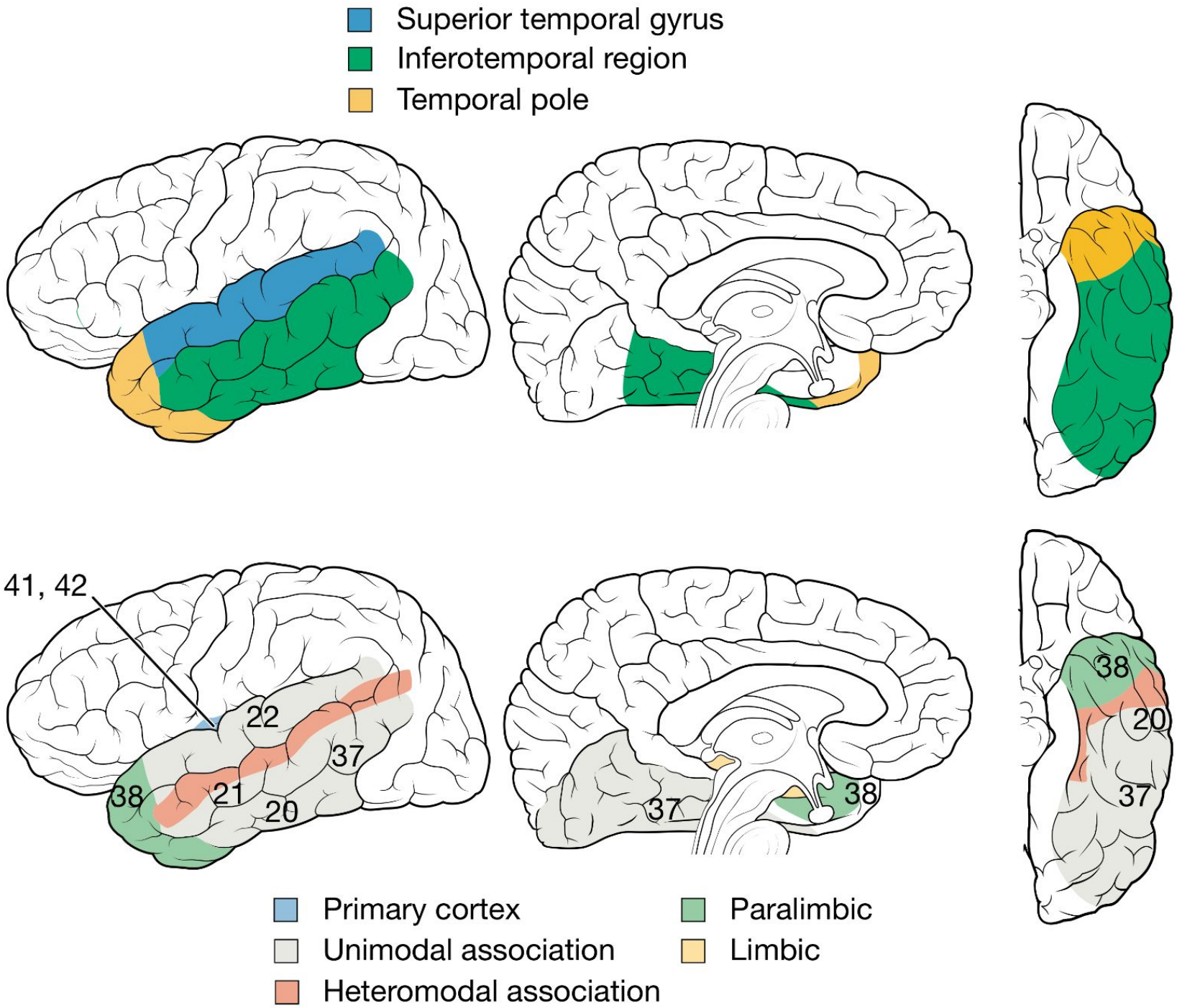
Superior temporal gyrus
Inferotemporal region
Temporal pole
41, 42
22
37
38
21
20
37
38
38
20
37
Primary cortex
Unimodal association
Heteromodal association
Paralimbic
Limbic

Поражение височной доли в доминантном полушарии ведет к речевой агнозии, сенсорной афазии, алексии, аграфии, реже к семантической афазии. Поражение правой височной области может привести к амузии.

При раздражении височной доли могут возникать галлюцинации, которые могут являться аурой височной эпилепсии. При височной эпилепсии очаг чаще локализуется в медиальной поверхности. Может проявляться в фоорме психических эквивалентов, метаморфопсий, амбулаторного автоматизма, дереализаций, Déjà vu, Jamais vu, обычно имеются выраженные вегетативные расстройства, изменения личности, неадекватные эмоциональные реакции.

Двустороннее поражение медиобазальных отделов височной доли (Гиппокампов круг) ведет к фиксационной амнезии (Например синдром Корсакова). При поражении глубинных отделов височной доли может возникнуть верхнеквадрантная гемианопсия (Конгруэнтная: симметричная), гемианопсия. При поражениях миндалевидного тела возникают сложные эмоциональные и психические нарушения вегетативные расстройства (Повышение АД).

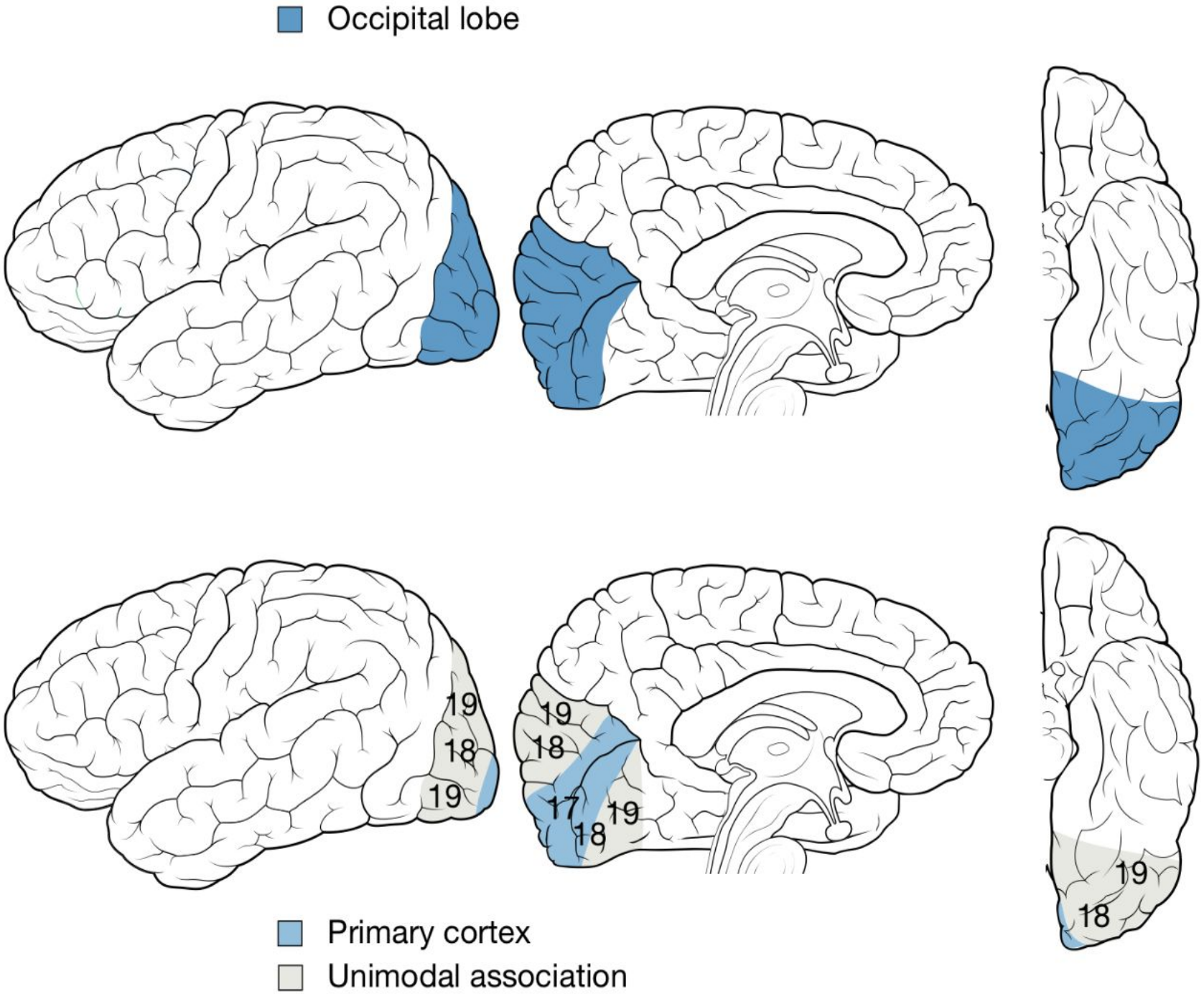
Occipital lobe
19
18
19
19
18
17
19
18
19
18
Primary cortex
Unimodal association

Раздражение медиальной части коры затылочной доли вызывает фотопсии в противоположных половинах полей зрения. Фотопсии могут быть аурой затылочной эпилепсии, и могут быть проявлением выраженной ангиодистонии в ЗМА в дебюте приступа офтальмической мигрени. Деструктивные изменения в одной из затылочной долей приводят к гомонимной конгруэнтной гемианопсии на противоположной стороне.

Поражение верхней губы sulcus calcarinus ведет к нижней, а нижней губы – к верхнеквадрантной гемианопсии. Даже полная гомонимная гемианопсия не приводит к потере центрального зрения.

Поражение конвекситальных отделов может привести к зрительным галлюцинациям. Если имеют место поражение tractus thalamo-corticalis или зрительной лучистости, это приводит к снижению внимания, нарушению ориентации в местности, способности локализовать увиденные предметы, особенно это влияет на периферическое зрение. При этом больные не осознают свою патологию (Синдром Риддоха).

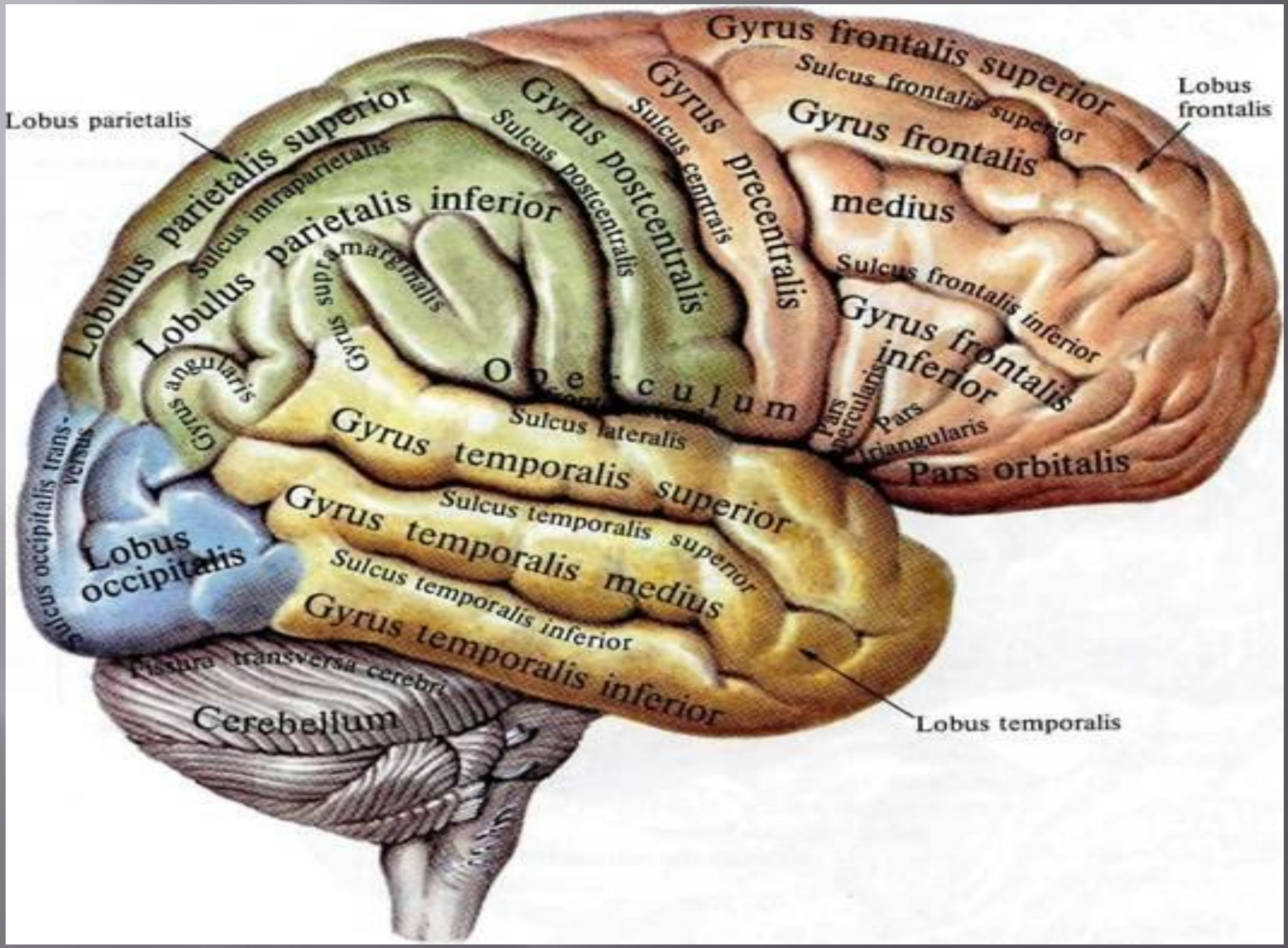
Gyrus frontalis superior
Sulcus frontalis superior
Lobus frontalis
Lobus parietalis
Lobulus parietalis superior
Sulcus intraparietalis
Gyrus postcentralis
Sulcus postcentralis
Sulcus centralis
Gyrus precentralis
Gyrus frontalis medius
Lobulus parietalis inferior
Gyrus supramarginalis
Sulcus frontalis inferior
Gyrus frontalis inferior
Gyrus angularis
Operculum
Pars opercularis
Pars triangularis
Sulcus lateralis
Pars orbitalis
Gyrus temporalis superior
Sulcus temporalis superior
Sulcus occipitalis transversus
Lobus occipitalis
Gyrus temporalis medius
Sulcus temporalis inferior
Gyrus temporalis inferior
Fissura transversa cerebri
Cerebellum
Lobus temporalis

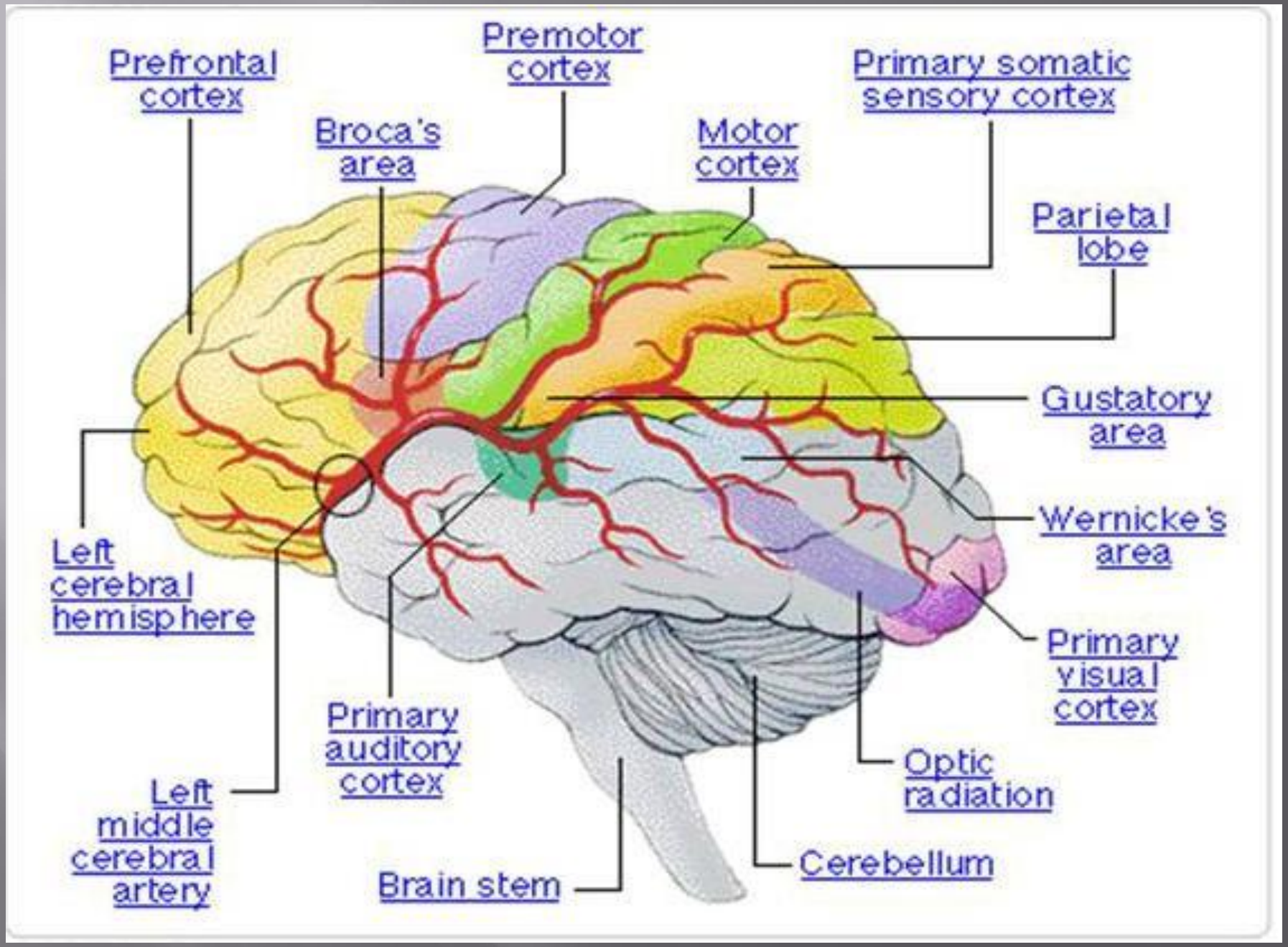
Prefrontal cortex
Premotor cortex
Primary somatic sensory cortex
Broca's area
Motor cortex
Parietal lobe
Gustatory area
Wernicke's area
Left cerebral hemisphere
Primary visual cortex
Primary auditory cortex
Optic radiation
Left middle cerebral artery
Cerebellum
Brain stem

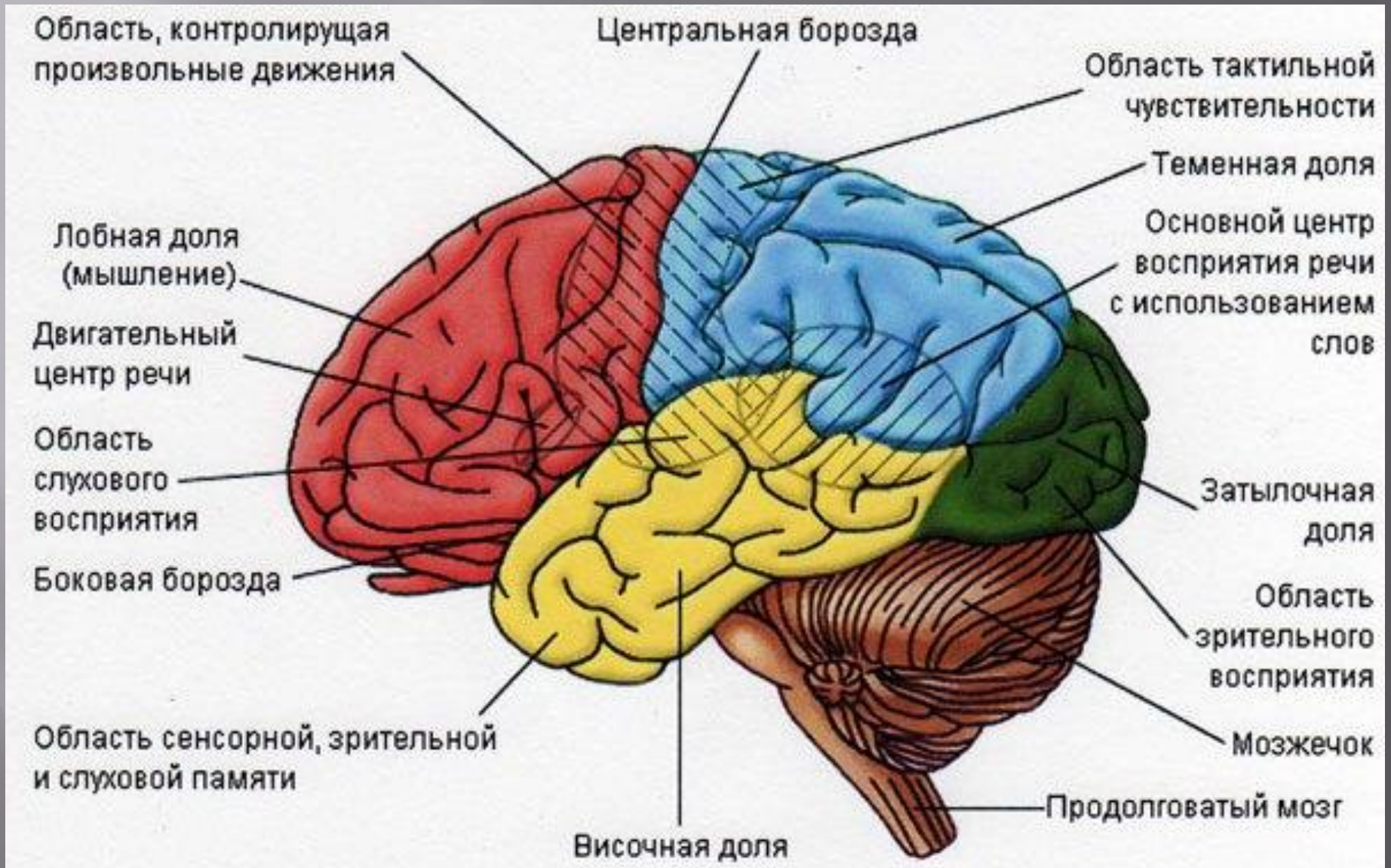

Двигательный центр речи так же называется извилиной (центром) Брока, а центр восприятия речи так же называется полем (центром) Вернике. Появились у архантропов.

- Принято выделять в зоне того или иного анализатора проекционные, или первичные, и вторичные, поля, а также третичные поля, или ассоциативные зоны. Первичные поля получают информацию, опосредованную через наименьшее количество переключений в подкорке (в зрительном бугре, или таламусе, промежуточного мозга). На этих полях как бы спроецирована поверхность периферических рецепторов. В свете современных данных, проекционные зоны нельзя рассматривать как устройства, воспринимающие раздражения «точку в точку». В этих зонах происходит восприятие определенных параметров объектов, т. е. создаются (интегрируются) образы, поскольку данные участки мозга отвечают на определенные изменения объектов, на их форму, ориентацию, скорость движения и т. п.

- Первичные и отчасти вторичные поля — определяют сложные формы мозговой деятельности, включающие и профессиональные навыки (нижнетеменная область), и мышление, планирование и целенаправленность действий (лобная область), и письменную и устную речь (нижняя лобная подобласть, височная, височно-теменно-затылочная и нижнетеменная области).

Цитоархитектонические поля левого полушария большого мозга; верхнелатеральная поверхность.

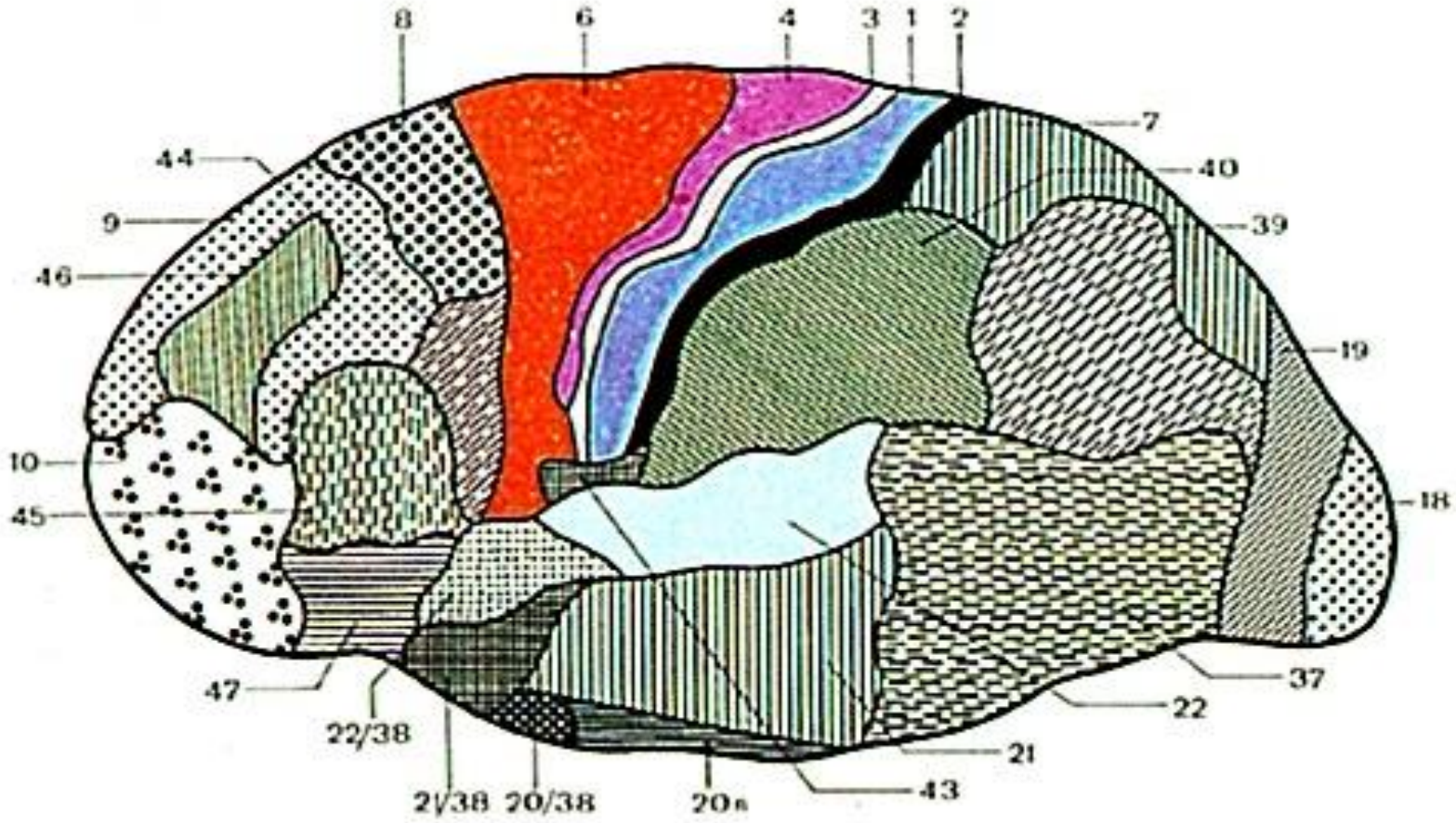

- Корковые структуры играют первостепенную роль в обучении животных и человека. Однако образование некоторых простых *условных рефлексов*, главным образом с внутренних органов, может быть обеспечено подкорковыми механизмами. Эти рефлексы могут образовываться и на низших уровнях развития, когда ещё нет коры. Сложные условные рефлексы, лежащие в основе целостных актов поведения, требуют сохранности корковых структур и участия не только первичных зон корковых концов анализаторов, но и ассоциативных — третичных зон. Корковые структуры имеют прямое отношение и к механизмам *памяти*.

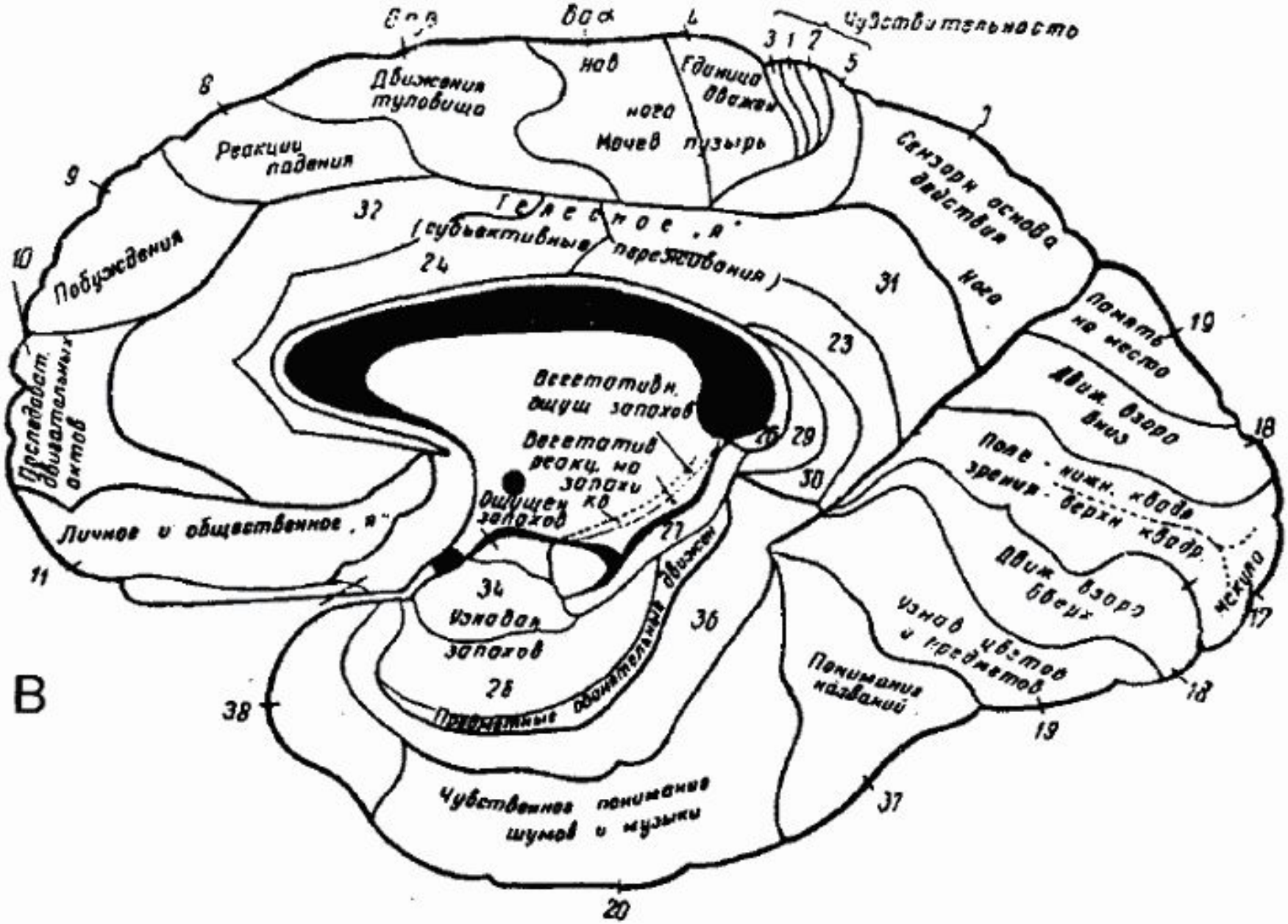

А. В. Локализационная карта Клейста.

СПАСИБО
ЗА
ВНИМАНИЕ!

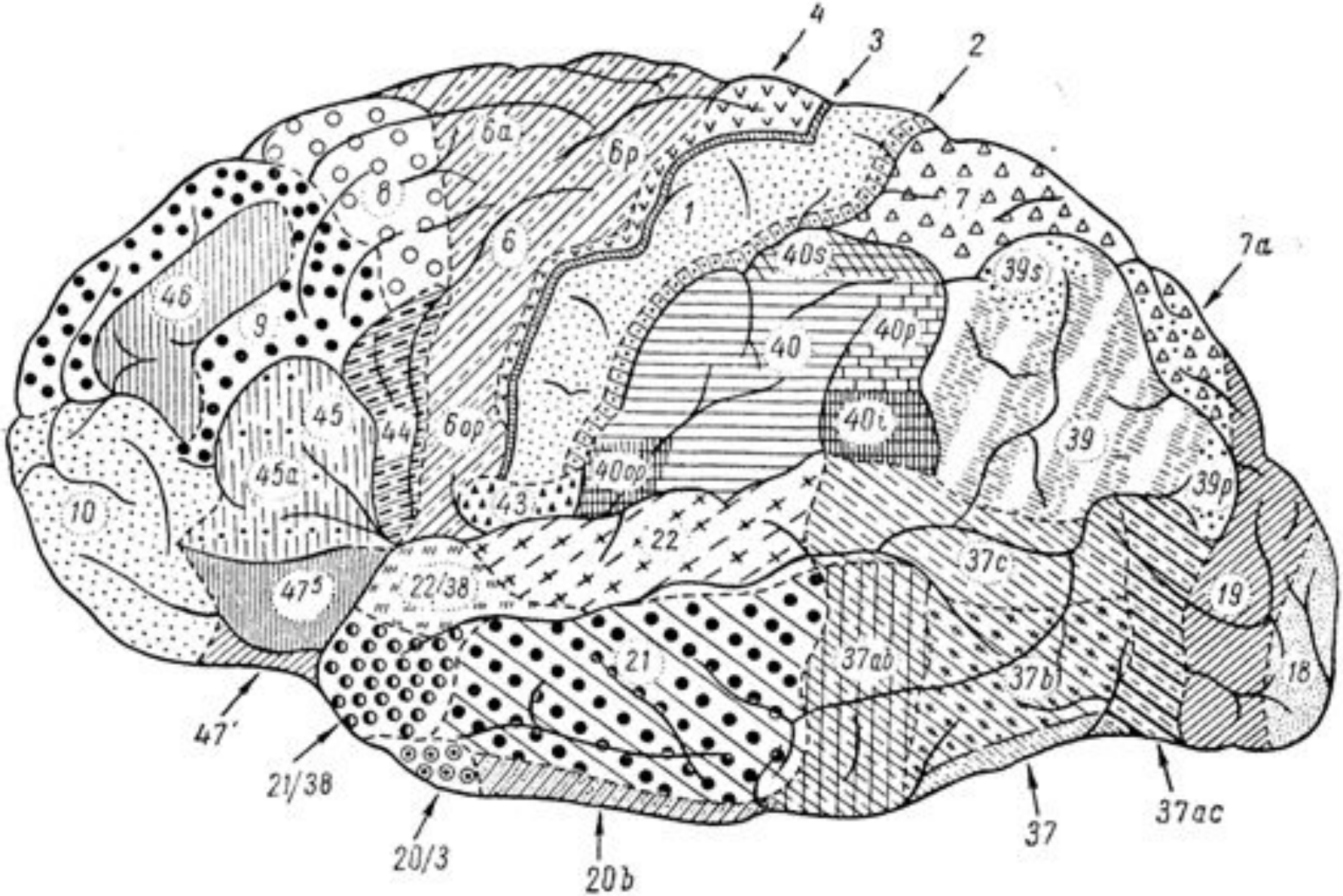
4
3
2
6a
6p
8
6
1
7
7a
40s
39s
46
9
40
40p
45
44
6op
40t
39
45a
40op
39p
10
43
22
37c
47s
22/38
19
21
37ab
37b
18
47'
21/38
20/3
20b
37
37ac

Лимбическая система (от лат. *limbus* — граница, край) — совокупность ряда структур головного мозга. Окутывает верхнюю часть ствола головного мозга, будто поясом, и образует его край (лимб). Участвует в регуляции функций внутренних органов, обоняния, автоматической регуляции, эмоций, памяти, сна, бодрствования и др.

Включает в себя:
обонятельную луковицу (Bulbus olfactorius)
обонятельный тракт (Tractus olfactorius)
обонятельный треугольник (Trigonum olfactorium)
переднее продырявленное вещество (Substantia perforata anterior)
поясная извилинапоясная извилина (Gyrus Cinguli) (англ. *Cingulate gyrus*): автономные функции регуляции частоты сердцебиений): автономные функции регуляции частоты сердцебиений и кровяного давления;
парагиппокампальная извилина (Gyrus parahippocampalis)
зубчатая извилина (Gyrus dentatus)
гиппокампгиппокамп (Hippocampus): требуемый для формирования долговременной памяти
миндалевидное теломиндалевидное тело (Corpus amygdaloideum) (англ. *Amygdala*): агрессия и осторожность, страх
гипоталамусгипоталамус (Hypothalamus): регулирует автономную нервную системугипоталамус (Hypothalamus): регулирует автономную нервную систему через гормоны, голод, жажду, половое влечение, цикл сна и пробуждения

ретикулярную формацию среднего мозга (Formatio reticularis)
регуляция функции внутренних органов (через гипоталамус);
формирование мотиваций, эмоций, поведенческих реакций;
играет важную роль в обучении;
обонятельная функция;
организация кратковременной и долговременной памяти;
участие в формировании ориентировочно-исследовательской деятельности (синдром Клювера-Бьюси);
организация простейшей мотивационно-информационной коммуникации (речи);
участие в механизмах сна.