

МЕББМ Қазақстан – Ресей
Медициналық университеті




НУО Қазақстанско –
Российский медицинский
университет

СРС на тему :Осложнения при ортодонтическом лечении

Подготовила: Тыныбек Динара
Гр 405 «а» стом фак
Проверил: Алыбаев Ф.А

План

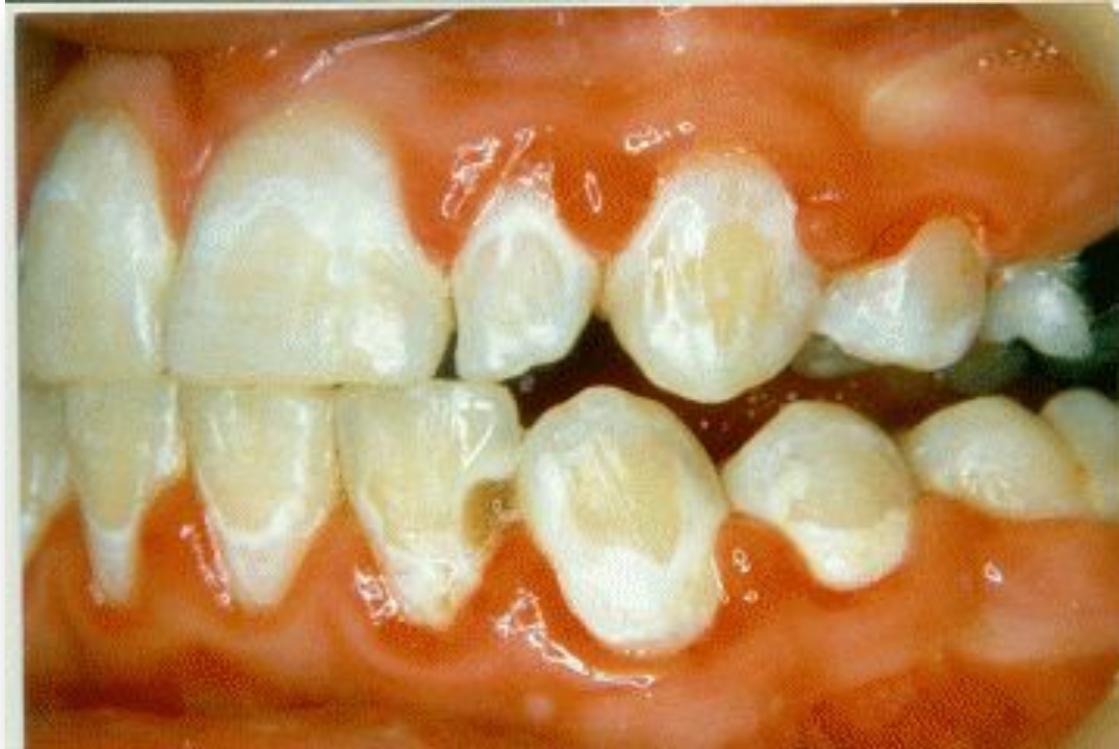- 1) Введение
 - 2) Осложнения при ортодонтическом лечении:
 - а) Появление очаговой деминерализации эмали и гингивита
 - б) Рецессия десны
 - в) Дисфункция ВНЧС
 - г) Резорбция корней зубов
 - 3) Рецидив после ортодонтического лечения
 - 4) Литература
- 

Введение

- Как и при любом методе лечения в медицине, при проведении ортодонтического лечения возможно развитие различных осложнений. При этом каждый этап лечения связан с определенными рисками. К счастью, в ортодонтии, осложнения бывают редко, и при своевременном обнаружении приводят к незначительным последствиям. Тем не менее, все возможные риски и осложнения необходимо тщательно учитывать при принятии решения провести ортодонтическое лечение. Как можно максимально снизить риск осложнений в процессе ортодонтического лечения?
- В первую очередь, требуется тщательная диагностика для выявления показаний и противопоказаний к проведению лечения. В зависимости от результатов диагностики мы рекомендуем методы лечения, которые максимально снизят риск возможных осложнений. Необходимо тщательно соблюдать и выполнять все рекомендации врача-ортодонта. Применение современных технологий, проведение лечения у опытного врача - ортодонта, соблюдение общепринятых стандартов лечения, позволит гарантировать качественное лечение с минимальными рисками и осложнениями. Какие же осложнения могут возникнуть при проведении ортодонтического лечения?

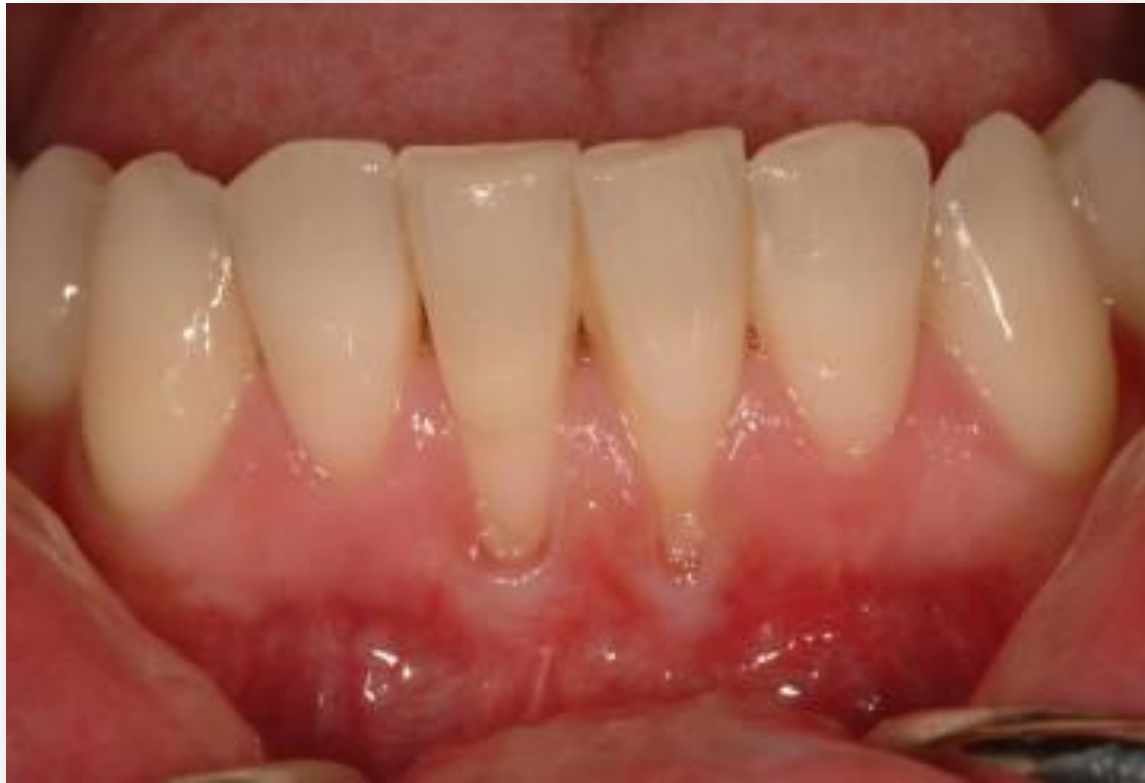Осложнения при ортодонтическом лечении

- Появление очаговой деминерализации эмали и гингивита
- Установленная в полости рта ортодонтическая аппаратура не является причиной появления начального кариеса и гингивита. Причиной возникновения кариеса является диета с чрезмерным употреблением сахаров, низкая резистентность эмали и неудовлетворительная гигиена полости рта. Ортодонтический аппарат всего лишь аккумулирует мягкий зубной налет, который при неадекватной личной гигиене приводит к развитию начального кариеса и гингивиту. Поэтому, для профилактики осложнений, необходимо очень тщательное проведение гигиенических процедур, рекомендуемых лечащим врачом.



□ Рецессия десны

- Рецессия десны - это смещение десны вдоль корня зуба, возникающая при аномалиях положения зубов и прикуса, нарушении архитектоники преддверия рта, парафункциях, неудовлетворительной гигиене рта, воспалительно - деструктивных процессах в тканях периодонта, травме пародонта при чистке зубов, химических и физических воздействиях и возрастных изменениях. В клинической практике рецессию десны чаще всего диагностируют при вестибулярном положении зубов. По данным литературы, адекватное ортодонтическое лечение не оказывает негативного влияния на ткани периодонта и не является причиной рецессии. Однако у некоторых пациентов с тонким "биотипом" десны в период ортодонтического лечения и после его окончания может возникать апикальная миграция десневого края. Анализируя механизмы рецессии десны, мы пришли к выводу, что для профилактики подобных осложнений у пациентов с тонким биотипом десны необходимо минимизировать смещение фронтальных зубов вперед, добиваться идеальной функциональной окклюзии, применять очень слабые силы, тщательно и адекватно проводить индивидуальную гигиену полости рта.



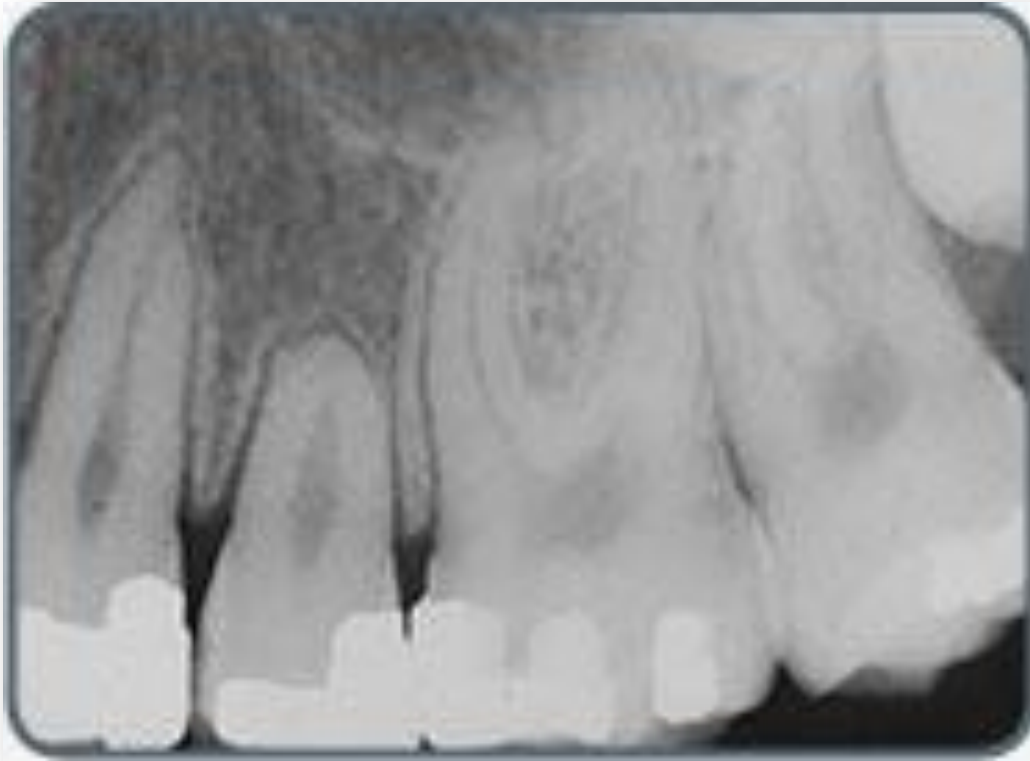□ Дисфункция ВНЧС

Патология сустава может быть вызвана смещением суставного диска в переднем или заднем направлении. Это приводит к нарушению плавного функционирования сустава и созданию аномальной позиции суставной головки. Клинически это проявляется в виде щелканья, хруста при открывании и закрывании рта. Дегенерация суставных поверхностей приводит к перфорации суставного диска, проявляемой крепитацией и скрежетом. Исключительно важно устранить дисфункцию нижней челюсти, восстановить здоровое состояние и добиться нормального функционирования мышц зубочелюстной системы перед проведением ортодонтического лечения. По данным Американской Стоматологической Ассоциации дисфункцией ВНЧС в США страдают около 75 миллионов человек. Мышечные дисфункциональные нарушения диагностируются у 23% пациентов, с возрастанием частоты нарушений с 15 до 45 лет. Женщины в 3-9 раз больше чем мужчины подвержены этим нарушениям. В США затраты на лечение TMD (дисфункции височно-нижнечелюстного сустава) находятся на втором месте, уступая только терапии злокачественных опухолей. Аналогичная ситуация наблюдается и в Германии.

- Причины появления дисфункции ВНЧС:
- Снижение способности к адаптации, особенно в периоды стресса
- Быстрое изменение окклюзии с появлением преждевременных контактов
- Занижение или завышение окклюзионной высоты при лечении
- Снижение межзубной высоты при бруксизме, длительное ношение кап (внедрение жевательных зубов, выдвигание фронтальных)
- Отсутствие контактов резцов при движении нижней челюсти
- Суперконтакты на нерабочей стороне при движении нижней челюсти
- Смещение нижней челюсти назад.
- Любое исправление аномалии прикуса приводит к изменению соотношения челюстей, функций мышц, топографии элементов ВНЧС. Адаптация зубо-челюстной системы к этим изменениям или патологическая реакция зависит от воздействия ортодонтической аппаратуры, длительности лечения и возраста пациента. Никогда нельзя однозначно сказать, как ВНЧС отреагирует на ортодонтическое лечение, поэтому во время такого вмешательства необходимо постоянно контролировать функциональное состояние мышц и ВНЧС.

□ Резорбция корней зубов

- По данным литературы, резорбция (рассасывание) корней зубов возникает у 16,5% подростков и 40% взрослых пациентов. У взрослых корневая резорбция встречается чаще чем у детей, а у мужчин реже чем у женщин. Большинство исследований отмечают, что количество резорбируемых тканей зависит от продолжительности лечения. По мнению Goldin B. (1989) потеря костной ткани в процессе ортодонтического лечения составляет 0,9 мм в год. Основной причиной появления данной патологии является передозировка сил, направленных на перемещение зубов. Предрасполагающими к резорбции зубов факторами являются: короткие и закругленные корни зубов, крупные или мелкие зубы, отсутствие зачатков. В целях профилактики корневой резорбции необходимо проведение рентгенологического обследования через 6-8 месяцев ортодонтического лечения. Если после 6 месяцев лечения признаков резорбции не выявлено, то никаких серьезных изменений в зубах не наблюдается и в конце лечения. При обнаружении резорбции необходимо устранить механическое воздействие на перемещаемые зубы, снять оборудование и дать возможность для физиологического восстановления тканей периодонта.



Рецидив после ортодонтического лечения

- Рецидив в ортодонтии - это возникновение нарушений после окончания активного ортодонтического лечения, частичный или полный возврат перемещенных зубов в исходное положение. Для предотвращения рецидива необходимо обеспечить адаптацию зубных рядов к новым физиологическим условиям с помощью ретенционных аппаратов, действие которых направлено на сохранение достигнутых результатов. Тщательная диагностика, составление адекватного плана лечения, проведение ортодонтического лечения по мировым стандартам гарантирует стабильный результат в течение максимально длительного времени после окончания лечения.

Литература

- ▣ <http://orthodont-profi.ru>
- ▣ <http://medconfer.com>
- ▣ С.Д. Дьякова-М.