МИНИСТЕРСТВО ЗДРАВООХРАНЕНИЯ РОССИЙСКОЙ ФЕДЕРАЦИИ

ФЕДЕРАЛЬНОЕ ГОСУДАРСТВЕННОЕ БЮДЖЕТНОЕ ОБРАЗОВАТЕЛЬНОЕ УЧРЕЖДЕНИЕ ВЫСШЕГО ОБРАЗОВАНИЯ

«РОССИЙСКИЙ НАЦИОНАЛЬНЫЙ ИССЛЕДОВАТЕЛЬСКИЙ МЕДИЦИНСКИЙ УНИВЕРСИТЕТ ИМЕНИ Н.И.ПИРОГОВА»

СНК Кафедры рентгеноэндоваскулярных методов диагностики и лечения ФДПО

Артериальные доступы в рентгенохирургии. Методы гемостаза.

Подготовил: Григорян Г.С.

Бедренный доступ

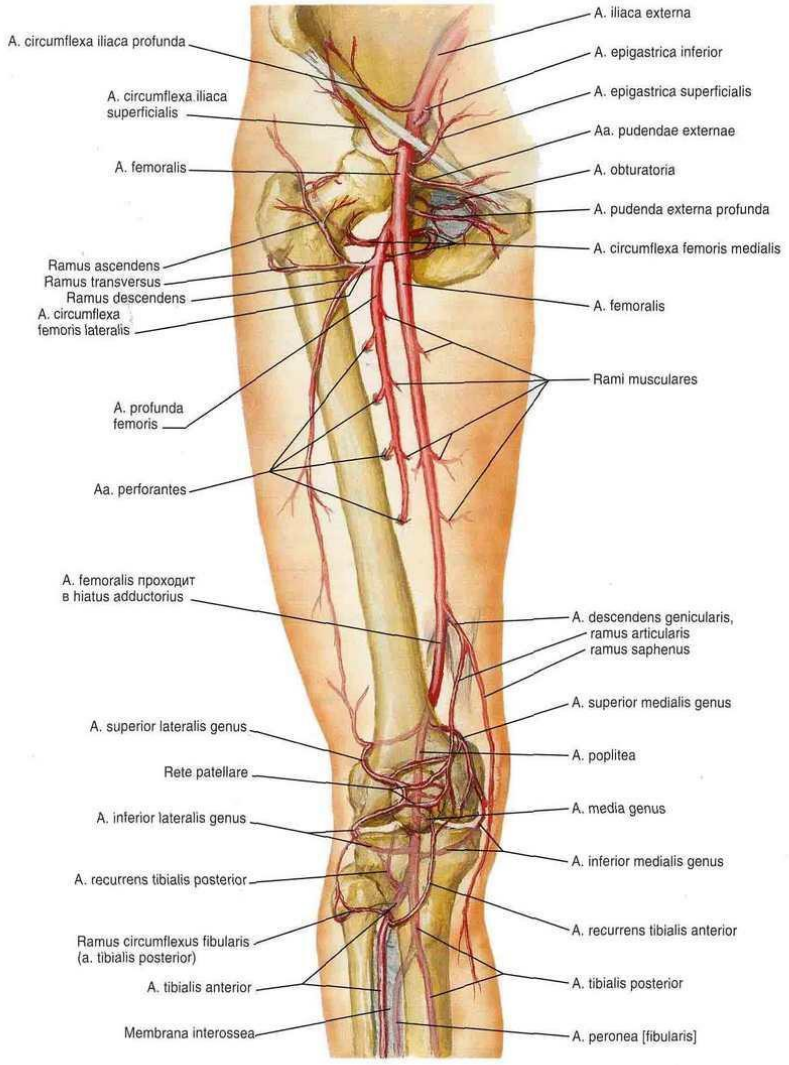

A. femoralis, бедренная артерия, представляет продолжение ствола наружной подвздошной артерии, получая свое название от места прохождения под паховой связкой через сосудистую лакуну. Медиально от бедренной артерии лежит бедренная вена, вместе с которой она проходит в бедренном треугольнике.

Техника пункции

1. Первоначально следует провести обработку места пункции антисептиком, после чего область пункции обкладывается стерильным бельем.

2. Необходимо найти паховую связку, мысленно разделить ее на три части. Проекция прохождения бедренной артерии чаще располагается на границе средней и медиальной трети паховой связки. Найти ее пальпаторно, как правило, не представляет труда. У тучных пациентов могут быть проблемы - при этом может помочь легкая ротация ноги кнаружи. Помните, что медиально от бедренной артерии располагается бедренная вена, а латерально - бедренный нерв.

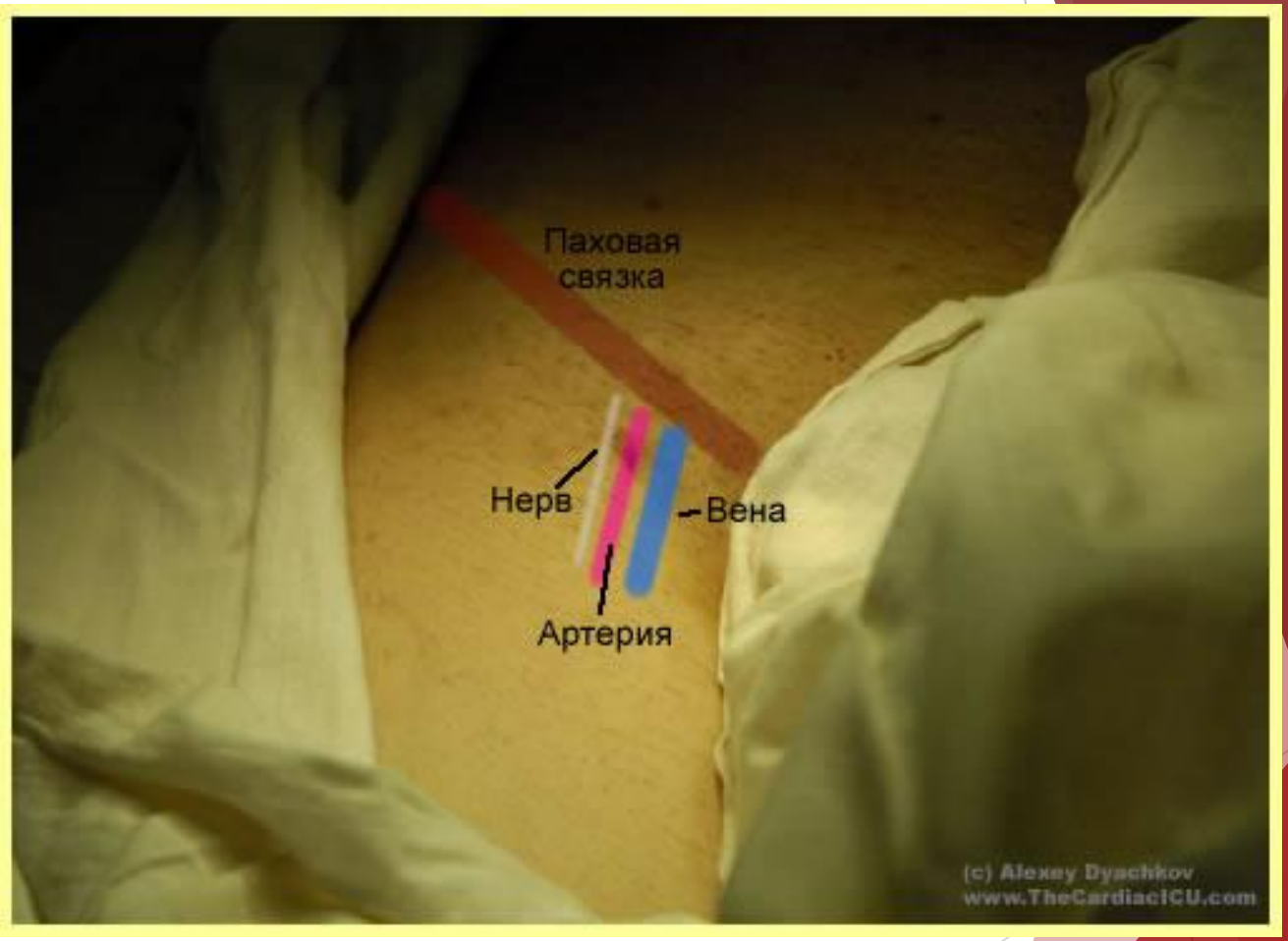

3. Манипуляция болезненна, поэтому пациенту в сознании необходима местная анестезия. 2% лидокаин вполне подходит для этой цели

5. Пальпаторно находим пульсацию бедренной артерии.

6. Инфильтрируем кожу и глубже лежащие ткани, аккуратно, имея в виду структуры, расположенные по обе стороны от бедренной артерии.

7. Игла для пункции вводится в направлении пульсации, под углом не превышающим 45 градусов, что снижает вероятность избыточного перегиба катетера после его фиксации к коже

8. Получив кровь из павильона иглы, измените угол наклона до 20-30 градусов и продвиньте иглу вперед еще на 1-2 мм - Вы окажетесь надежно в просвете артерии. Старайтесь избегать прокалывания задней стенки бедренной артерии, это может осложниться развитием гематомы или кровотечением из места пункции.

9. Перехватив иглу левой рукой и удерживая ее неподвижно (опирайтесь кистью на пациента), не слишком мешкая (из пациента вытекает кровь под давлением) возьмите проводник, заблаговременно расположенный в пределах досягаемости, и введите его в павильон иглы. После этого кровотечение прекратится

10. Продвигайте проводник осторожными движениями, оценвая наличие сопротивления. При правильном положении иглы в просвете артерии сопротивления быть не должно. Вы можете лишь ощущать изредка трение рифленой поверхности проводника о срез иглы при выходе проводника из нее под острым углом.

11. Удалив иглу не забывайте надавить на место пункции пальцем для профилактики кровотечения.

12. Возьмите катетер или интродъюсер и наденьте его на проводник, старайтесь браться пальцами ближе к кончикам катетера и проводника.

13. Проведите катетер в артерию.

14. Удалите проводник.

Радиальный доступ

Рис. 52. Артерии предплечья.

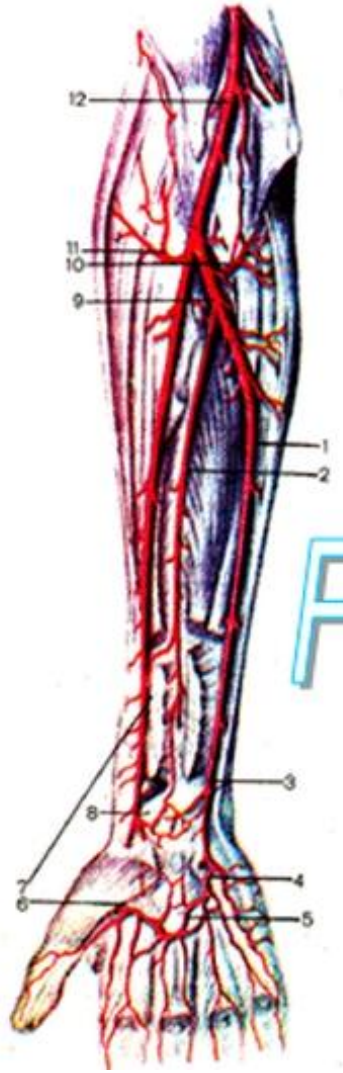

1 - a. ulnaris;
2 - a. interossea anterior;
3 - rr. carpeus [carpales] palmares;
4 - r. palmaris profundus;
5 - arcus palmaris protundus;
6 - a. princeps pollicis;
7 - a. radialis;
8 - r. palmaris superficialis;
9 - a. interossea posterior;
10 - a. recurrens ulnaris;
11 - a. recurrens radians;
12 - a. brachialis.

FireAiD - все по медицине.

1. Кисть фиксируется в положении разгибания в лучезапястном суставе с помощью какой-либо подкладки (пакет с раствором или пеленка). После этого место пункции обрабатывается раствором антисептика.

2. Для местной анестезии оптимально использовать 2-х % раствор лидокаина

3. Артерия пальпируется на протяжении 2-3 см в предполагаемом месте пункции, это помогает правильно выбирать направление пункции, т.к. направление хода артерии часто вариабельно. После этого проводится внутрикожная анестезия.

4. Небольшое количество лидокаина (так, чтобы не сместить артерию и не потерять пульсацию) вводится глубже, инфильтрируя параартериальную ткань артерии для профилактики ее спазма. В случаях, когда пульсация артерии пальпируется с трудом, глубокую инфильтрацию можно не проводить.

5. После проведения местной анестезии пульсация артерии может смещаться и точка введения иглы для пункции может не совпадать с точкой вкола при проведении местной анестезии. Рекомендуется вновь пропальпировать артерию на протяжении перед окончательным выбором точки пункции.

6. Игла калибра 20 G вводится примерно под углом в 30 градусов и медленно продвигается в направлении пульсации артерии Если после продвижения иглы достаточно глубоко не появилось признаков пункции артерии рекомендуем уменьшить угол наклона иглы и вынимать ее также медленно и отдельными тракциями, т.к. возможно Вы прошли артерию насквозь и сможете оказаться в ее просвете на обратном пути.

7. При попадании в артерию из павильона иглы появляется пульсирующая струйка крови. При слабой и невыраженной пульсации обратите внимание на цвет вытекающей крови, т.к. Вы могли пропунктировать вену. После появления пульсирующей струйки крови рекомендуем уменьшить наклон иглы до 5-10 градусов и продвинуть ее еще на 1 мм, игла окажется надежно в просвете артерии.

8. Игла перехватывается левой рукой. Старайтесь опираться кистью руки, которая перехватывает иглу, на предплечье пациента - это уменьшит дрожание пальцев, а игла с большей вероятностью будет по-прежнему находиться в просвете аретрии после перехватывания.

(c) Alexey Dyachkov
www.TheCardiacICU.com

(c) Alexey Dyachkov
www.TheCardiacICU.com

Преимущества и недостатки

Бедренный доступ

Преимущества

1) Возможность выполнения любых видов эндоваскулярных процедур и проведения интрументов с большим радиусом
2) Прямолинейность бедренной артерии
3) Анатомически более стабильна
4) Нет склонности к спазму

Радиальный доступ

Преимущества

1)Уменьшает риск периферических сосудистых осложнений и кровотечений

2)У пациентов с ИМ уменьшается риск смерти в 2 раза (исследование RIVAL)

3) Уменьшение время постельного режима пациента

Локтевой доступ

Рис. 52. Артерии предплечья.

1 - a. ulnaris;
2 - a. interossea anterior;
3 - rr. carpeus [carpales] palmares;
4 - r. palmaris profundus;
5 - arcus palmaris protundus;
6 - a. princeps pollicis;
7 - a. radialis;
8 - r. palmaris superficialis;
9 - a. interossea posterior;
10 - a. recurrens ulnaris;
11 - a. recurrens radians;
12 - a. brachialis.

FireAiD - все по медицине.

Причины малой распространенности локтевого доступа



- Наличие рядом с артерией локтевого нерва (медиальнее)
- Более глубокое расположение и слабая пульсация локтевой артерии делает пункцию технически более сложной
- Ме́ньшая «платформа» для гемостаза локтевой кости
- Небольшой опыт применения локтевого артериального доступа в мире

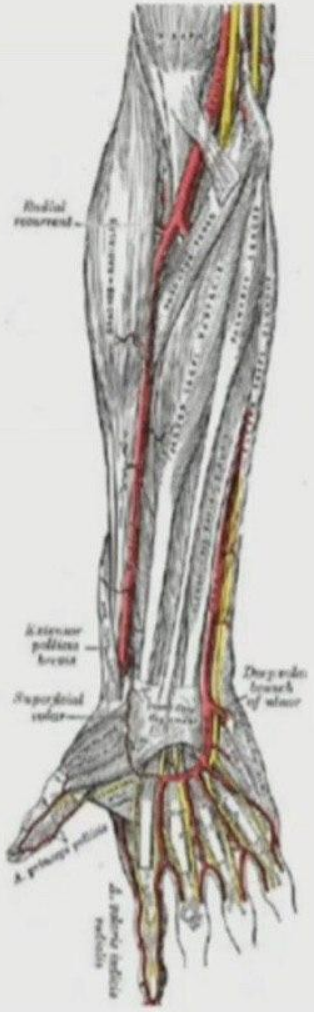

Доминантная локтевая артерия

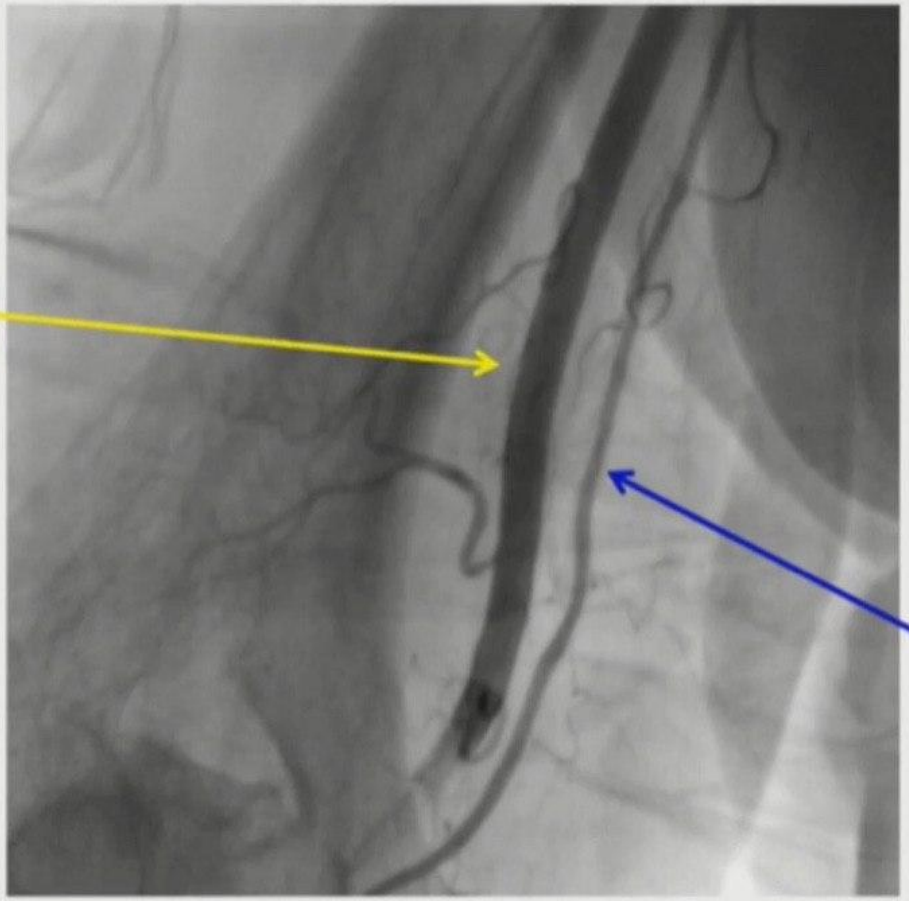

Особенности пункции локтевой артерии:

- Кисть находится в положении разгибания (70°) и отведения относительно предплечья (15°)

- Место пункции на 1-2 см проксимальнее гороховидной кости
- Направление иглы - от медиального края запястья к латеральному

Результаты рандомизированного исследования PCVI-CUBA, n=374*

	Локтевой доступ	Радиальный доступ	P
Количество больных, n	186	188	НД
Успех доступа	94.3	96.2	НД
ТБКА, n	94	89	НД
ТБКА (успех), %	97.1	96.7	НД
MACE**, %	3.8	4.2	НД

* - 116 б-ных ds КАГ, 94 больных - ЧКВ
** - MACE = смерть, ИМ, экстренная реваскуляризация целевой артерии в течение 1 мес после процедуры

Aptecar E. et al. Catheter. Cardiovasc. Intervention 2006; 67:711-20

Результаты рандомизированного исследования PCVI-CUBA (продолжение)

	Локтевой доступ	Радиальный доступ	P
Осложнения со стороны места пункции			
Тромботическая окклюзия n(%)	5 (5.3)	4 (4.5)	НД
Малые кровотечения n(%)	5 (5.3)	7 (7.9)	НД
Большие кровотечения n(%)	1 (1.1)	0	-
Перфорация артерии n (%)	0	0	-
Ложные аневризмы n(%)	0	0	-
Артерио-венозные фистулы n(%)	1 (1.1)	0	-
Повреждение локтевого нерва	0	-	-
Диаметр артерии в области запястья (мм)			
	3.03 ±0.63	3 ± 0.85	НД

Aptecar E. et al. Catheter. Cardiovasc. Intervention 2006; 67:711-20

- Мета-ананализ
- 112 исследований, 46 631 больной
- Лучевой или локтевой доступ
- Оценка частоты окклюзии артерии доступа
- Оценка роли антикоагулянтной терапии во время процедуры

Radial Artery and Ulnar Artery Occlusions Following Coronary Procedures and the Impact of Anticoagulation: *ARTEMIS* (Radial and Ulnar *ARTE*ry Occlusion *M*eta-Analys*IS*) Systematic Review and Meta-Analysis

Georgi Hahalis, MD, PhD; Konstantinos Aznaouridis, MD, PhD; Gregory Tsigkas, MD, PhD; Purikis Davlouros, MD, PhD; Ioanna Xanthopoulou, MD, PhD; Nikolaos Koutsogiannis, MD; Ioanna Koniari, MD, PhD; Marianna Leopoulou, MD; Olivier Costorousse, PhD; Dimitris Tousoulis, MD, PhD; Olivier F. Bertrand, MD, PhD, FSCAI

Background—Incidence of radial artery occlusions (RAO) and ulnar artery occlusions (UAO) in coronary procedures, factors predisposing to forearm arteries occlusion, and the benefit of anticoaggulation vary significantly in existing literature. We sought to determine the incidence of RAO/UAO and the impact of anticoagulation intensity.

Methods and Results—Meta-analysis of 112 studies assessing RAO and/or UAO (N=46 631) were included. Overall, there was no difference between crude RAO and UAO rates (5.2%; 95% confidence interval [CI], 4.4–6.0 versus 4.0%; 95% CI, 2.8–5.8; *P*=0.171). The early occlusion rate (in-hospital or within 7 days after procedure) was higher than the late occlusion rate. The detection rate of occlusion was higher with vascular ultrasonography compared with clinical evaluation only. Low-dose heparin was associated with a significantly higher RAO rate compared with high-dose heparin (7.2%; 95% CI, 5.5–9.4 versus 4.3%; 95% CI, 3.5–5.3; Q=8.81; *P*=0.003). Early occlusions in low-dose heparin cohorts mounted at 8.0% (95% CI, 6.1–10.6). The RAO rate was higher after diagnostic angiographies compared with coronary interventions, presumably attributed to the higher intensity of anticoagulation in the latter group. Hemostatic techniques (patent versus nonpatent hemostasis), geography (US versus non-US cohorts) and sheath size did not impact on vessel patency.

Conclusions—RAO and UAO occur with similar frequency and in the order of 7% to 8% when evaluated early by vascular ultrasonography following coronary procedures. More-intensive anticoagulation is protective. Late recanalization occurs in a substantial minority of patients. (*J Am Heart Assoc.* 2017;6:e005430. DOI: 10.1161/JAHA.116.005430.)

Частота тромботических окклюзий

	No of cohorts	Event rate	95% CI
Radial artery (pooled)	99	5.2	4.4 – 6.0
Ulnar artery (pooled)	20	4.0	2.8 – 5.8

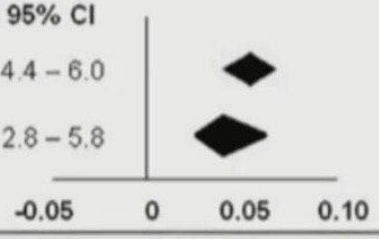

Radial vs ulnar artery occlusion: Q=1.85, P=0.171

Результаты сравнения радиального и локтевого доступов

	Радиальный доступ, n=225	Локтевой доступ, n=220	P
Первичные точки			
Окклюзия	21 (9.3%)	6 (2.7%)	0.007
Вторичные точки ч/з 48 ч			
Гематома	13 (5.8%)	29 (13.2%)	0.01
Дискомфорт	13 (5.8%)	34 (15.5%)	0.002
Спазм	28 (12.4%)	19 (8.6%)	0.25
Переход на др. доступ	16 (7.1%)	20 (9.1%)	0.55
Время процедуры, мин	38 (14-95)	40 (15-100)	0.81

Аксиллярый доступ

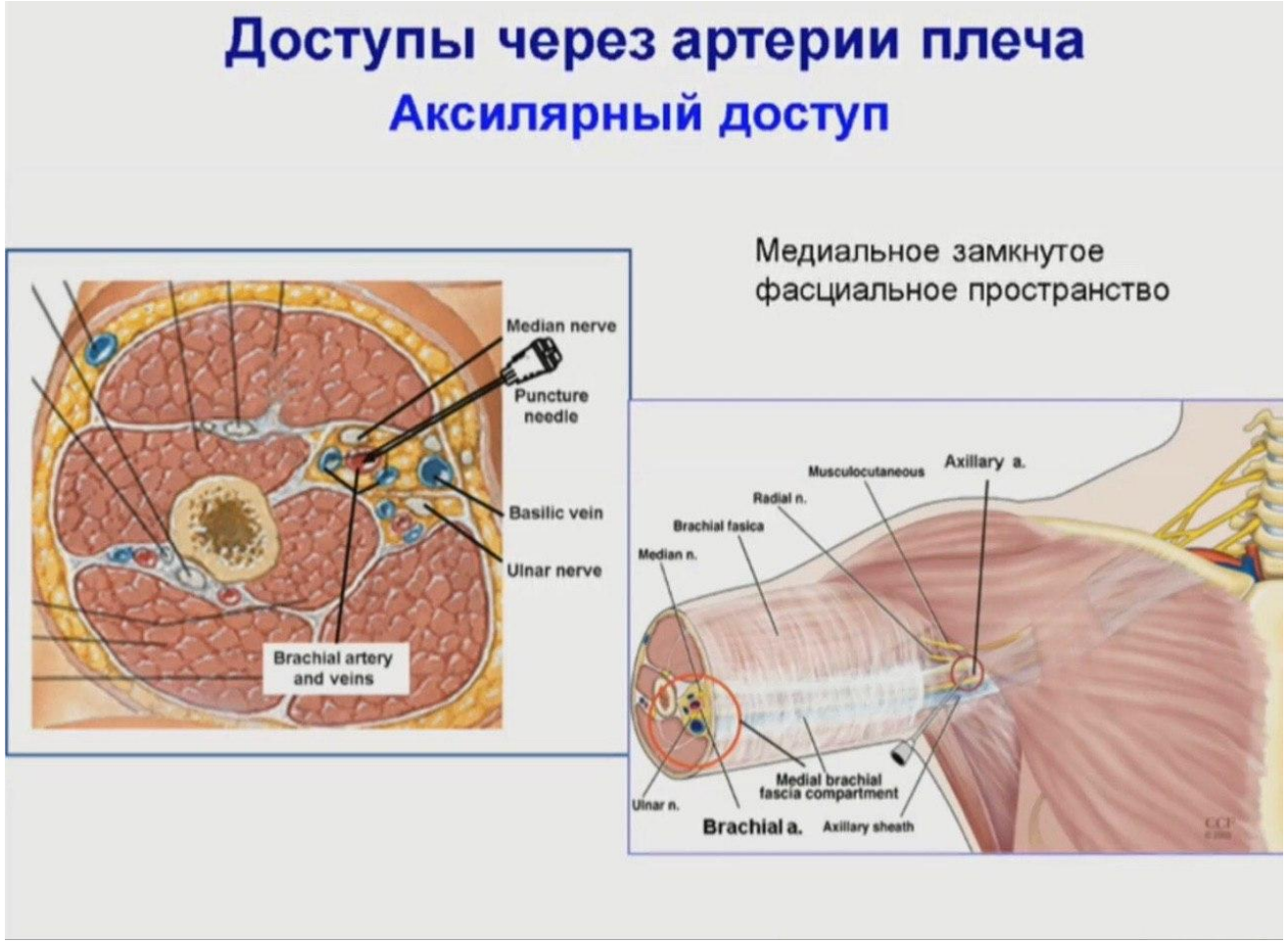

Плечевые доступы

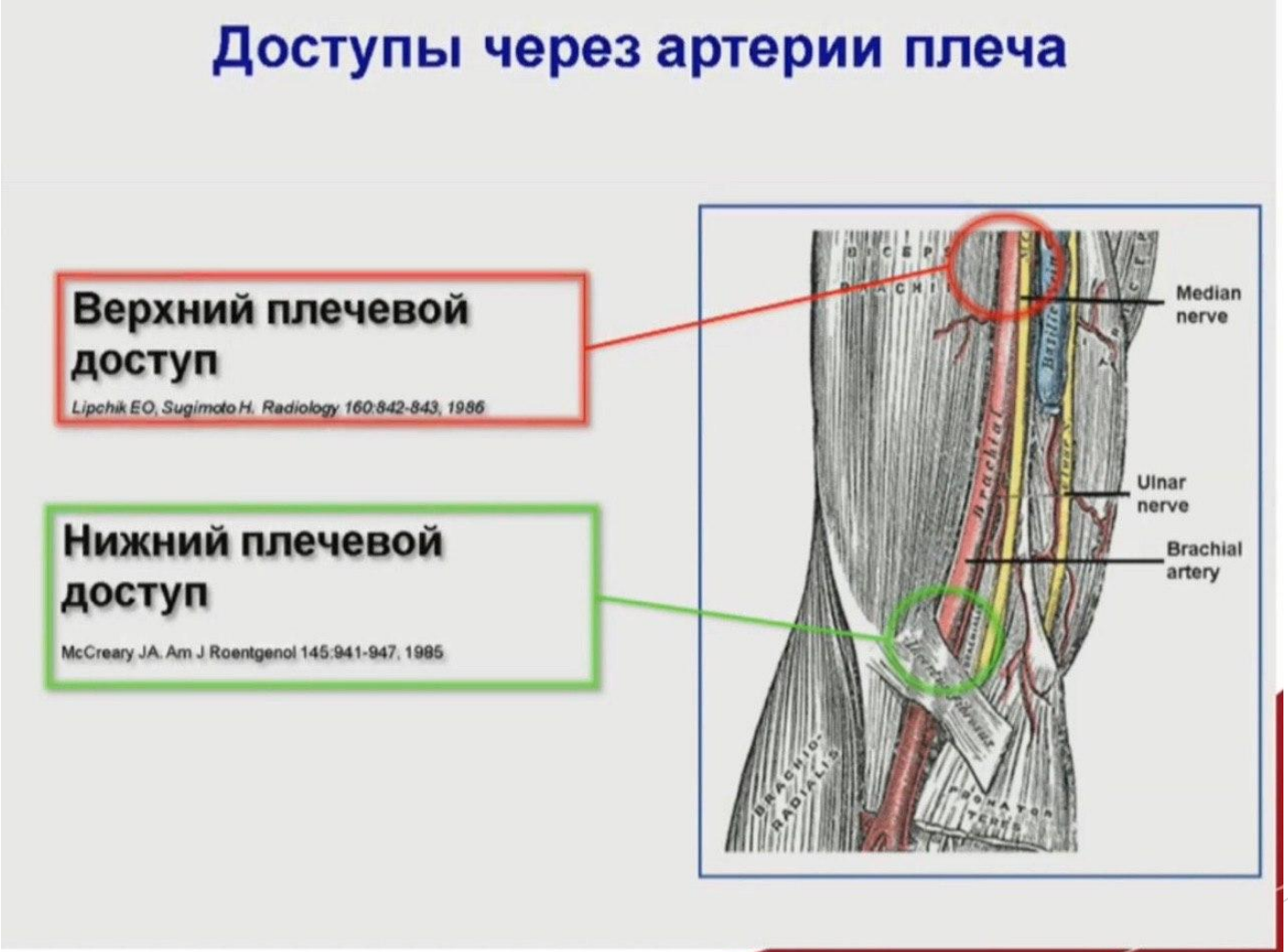

Нижний плечевой доступ

Особенности процедуры

- При пункции рука выпрямлена и в положении супинации
- Анестезия 3-5 мл 1-2 раствора лидокаина
- Пункция на 1-2 см выше антекубитальной ямки, при возможности под контролем УЗИ
- Множественные попытки пункции увеличивают риск осложнений (гематомы, спазм, тромбоз)
- Адекватная гепаринизация во время процедуры
- Иммобилизация руки 24 ч после катетеризации

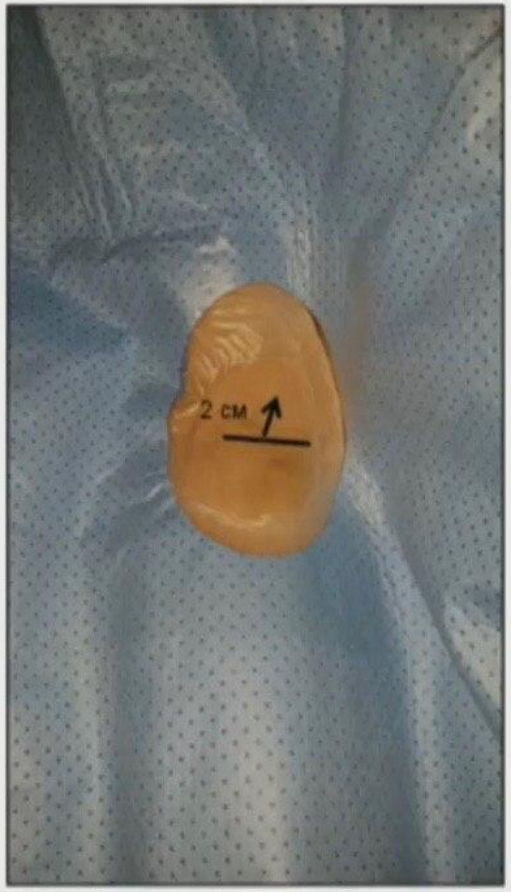

Методы гемостаза

Types of closure devices

TR band, Terumo Corporation

Finale, Merit Medical Systems

Types of closure devices



Pressing bandage

Comfort level

	PATIENT	STAFF
PERFECT	Painless, secure, comfortable day and night	Device is convenient to work with
ACCEPTABLE	Tolerable	Device needs too much care or attention
UNACCEPTABLE	Painful, insecure	Device needs to be readjusted more than 2 times.

Radial artery occlusion

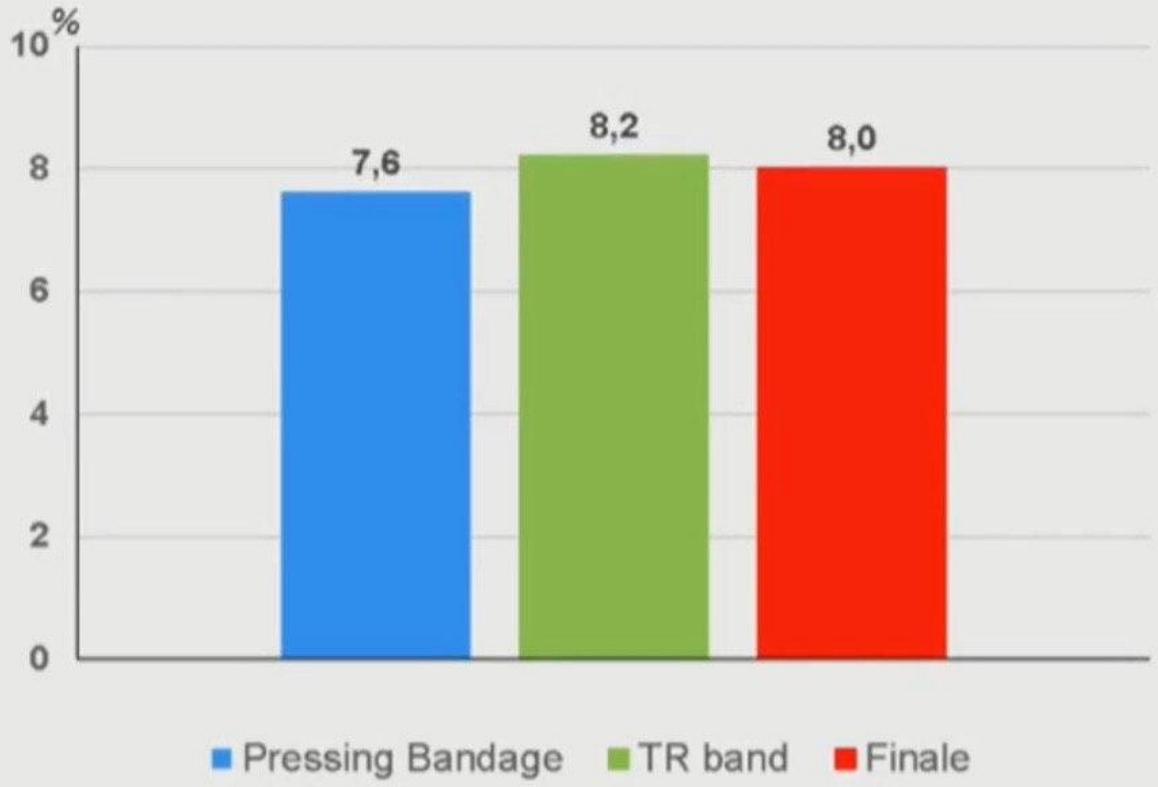

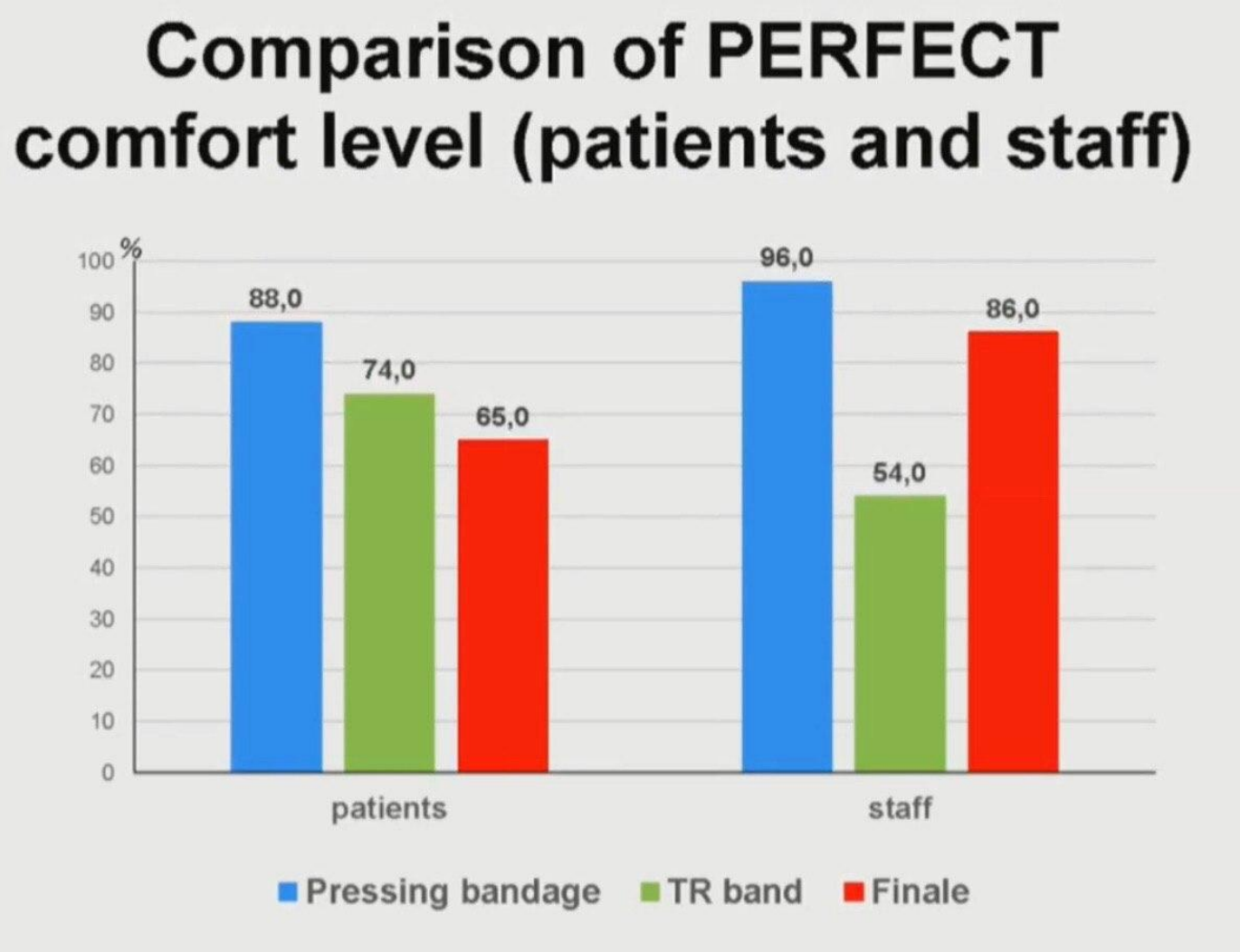
Comparison of PERFECT comfort level (patients and staff)
%
100
90
80
70
60
50
40
30
20
10
0
88,0
74,0
65,0
96,0
54,0
86,0
patients
staff
Pressing bandage
TR band
Finale

Спасибо за внимание!