ПРО
ДВИ
ЖЕ
НИЕ

Центр дополнительного профессионального образования

8-950-911-11-98
300024, г. Тула, Пушкинский проезд, 4-а
fitnesstula

8-950-911-11-98
300024, г. Тула, Пушкинский проезд, 4-а
fitnesstula

АНАТОМИЧЕСКАЯ ТЕРМИНОЛОГИЯ

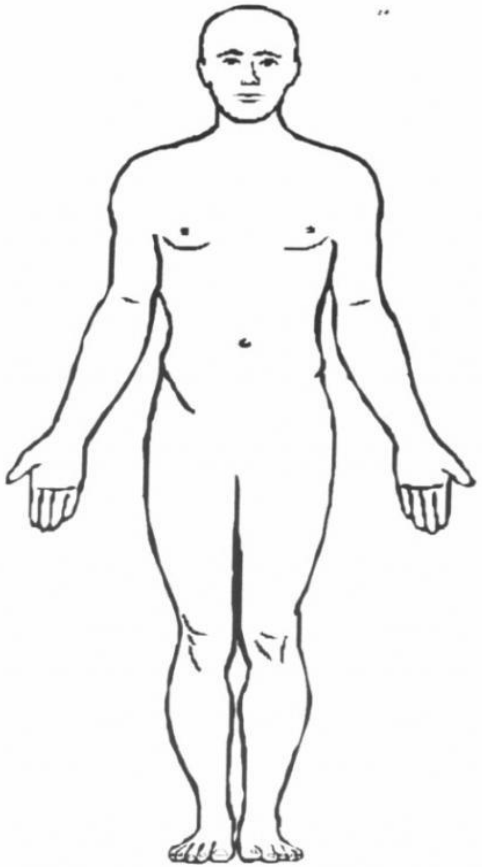

A

B

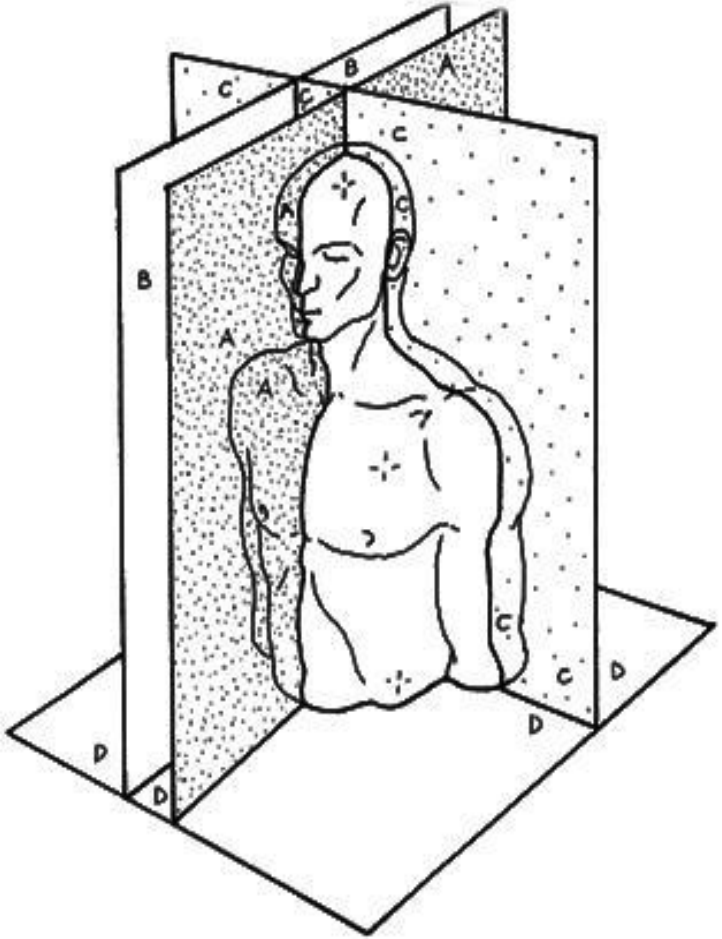
A
B
C
D

C

D

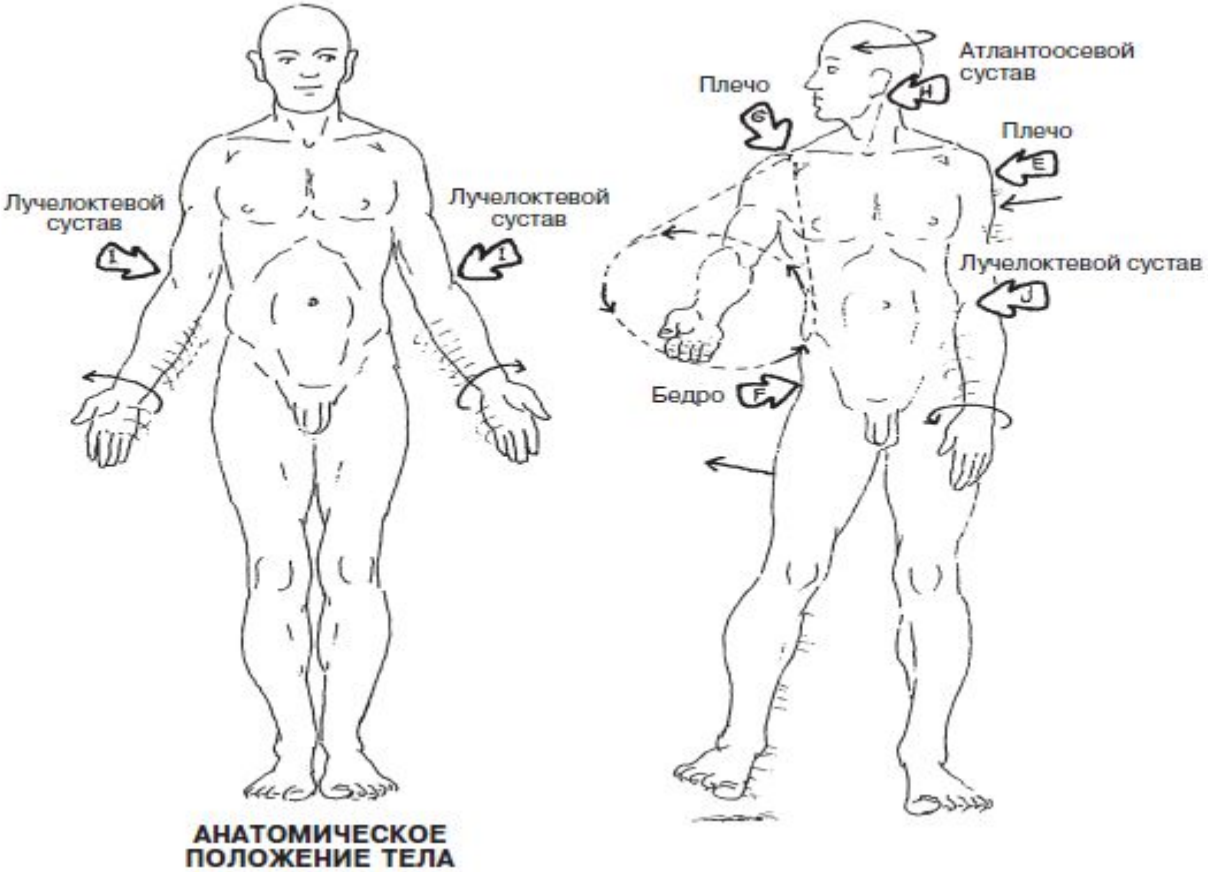
Лучелоктевой сустав
Лучелоктевой сустав
Плечо
Атлантоосевой сустав
Плечо
Лучелоктевой сустав
Бедро
АНАТОМИЧЕСКОЕ ПОЛОЖЕНИЕ ТЕЛА

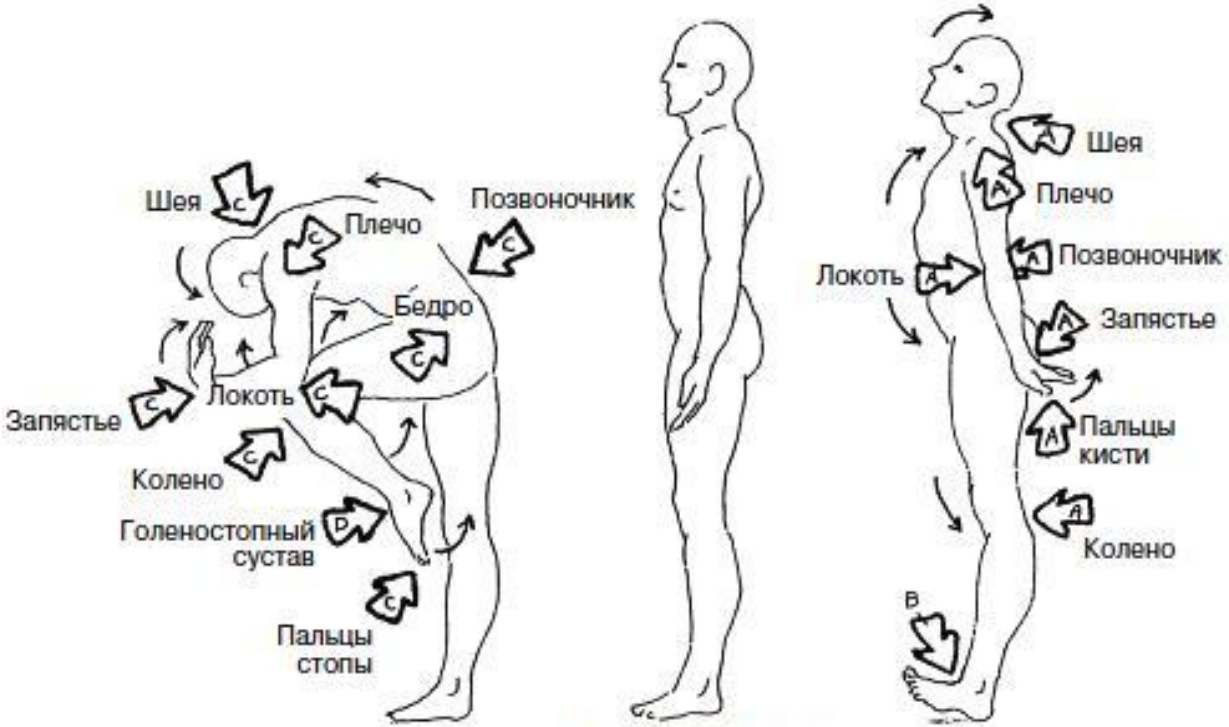

АНАТОМИЧЕСКОЕ ПОЛОЖЕНИЕ ТЕЛА

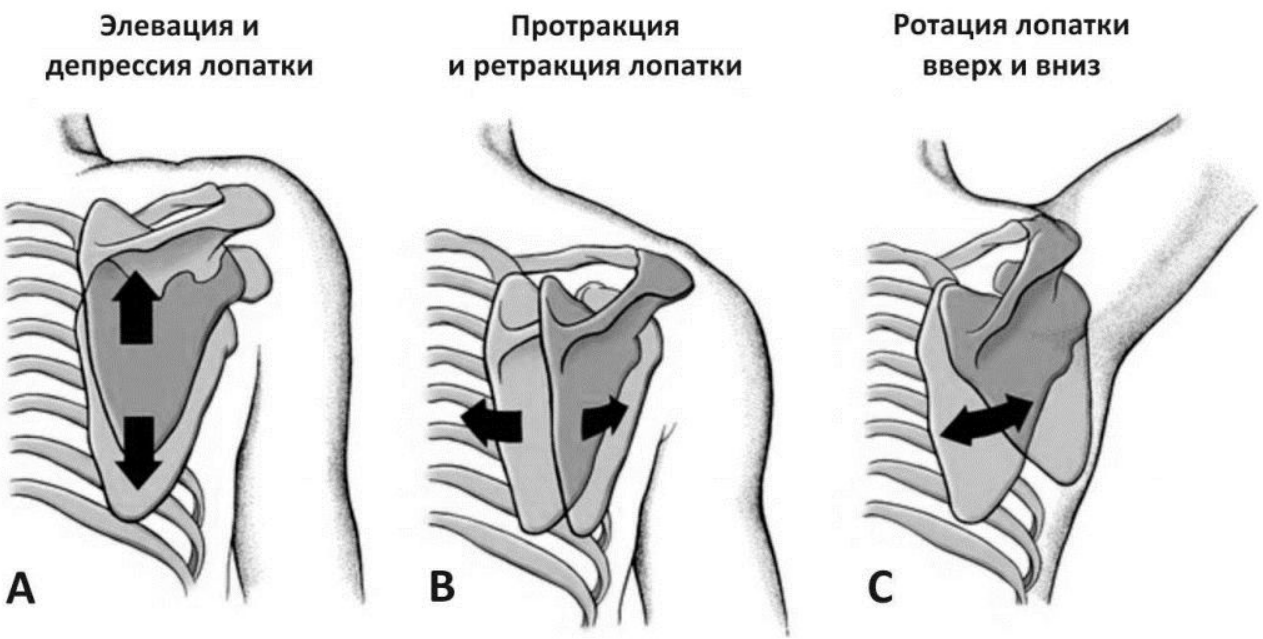
Элевация и депрессия лопатки
Протракция и ретракция лопатки
Ротация лопатки вверх и вниз
A
B
C

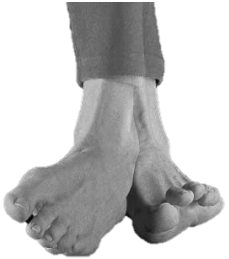

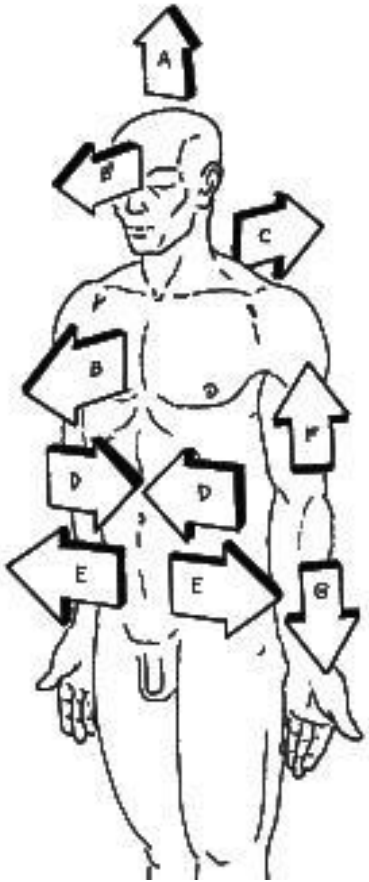
A
B
C
B
F
D
D
E
E
G

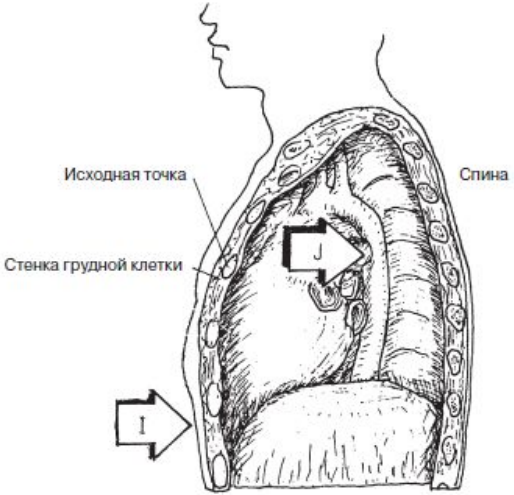
Исходная точка
Спина
Стенка грудной клетки
J
I

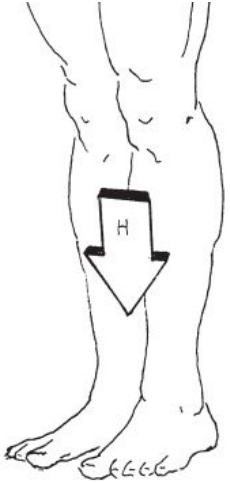
H

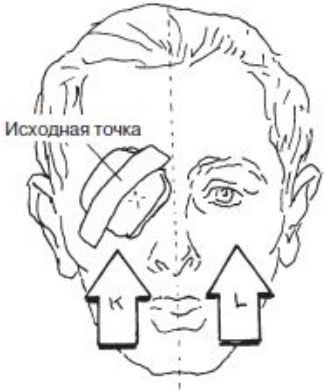
Исходная точка
K
L

НЕРВНАЯ СИСТЕМА

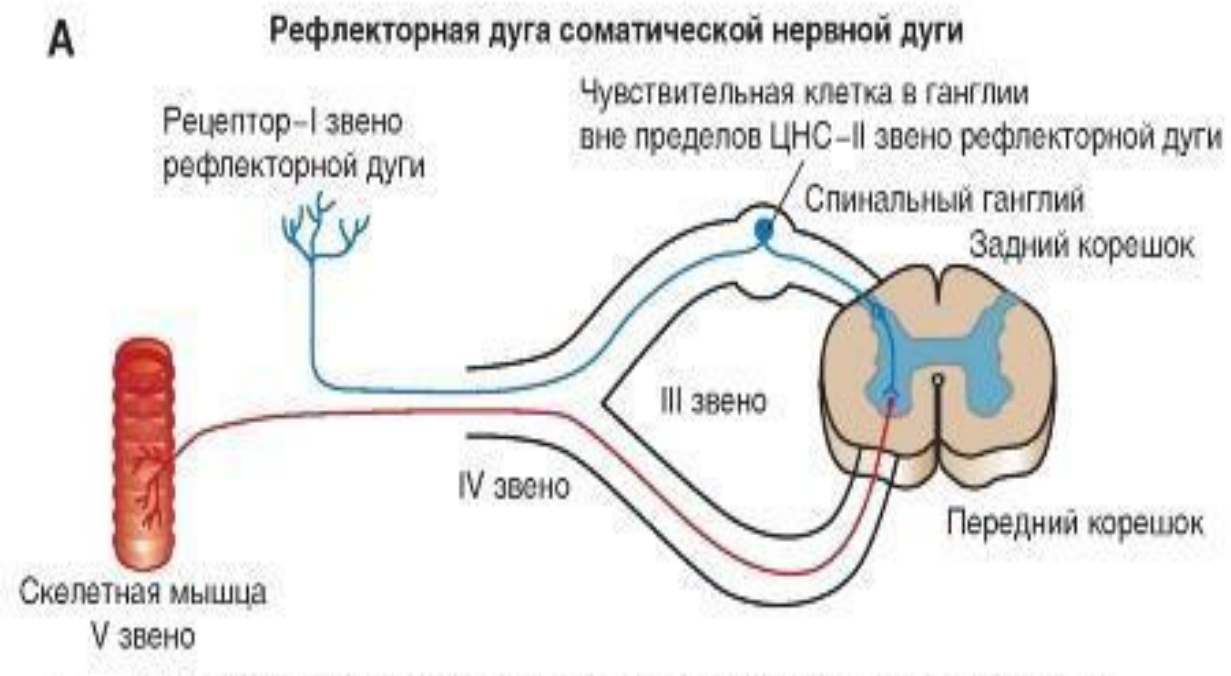
A
Рефлекторная дуга соматической нервной дуги
Рецептор–I звено рефлекторной дуги
Чувствительная клетка в ганглии вне пределов ЦНС–II звено рефлекторной дуги
Спинальный ганглий
Задний корешок
III звено
IV звено
Передний корешок
Скелетная мышца
V звено

НЕРВНАЯ СИСТЕМА

ЦЕНТРАЛЬНАЯ НЕРВНАЯ СИСТЕМА (ЦНС)

ГОЛОВНОЙ МОЗГ
Получает и обрабатывает сенсорную информацию, запускает реакцию, запоминает информацию, генерирует мысли, эмоции и двигательный контроль

СПИННОЙ МОЗГ
Проводит сигналы от головного мозга и к нему, контролирует рефлекторную деятельность

ПЕРИФЕРИЧЕСКАЯ НЕРВНАЯ СИСТЕМА (ЦНС)

ДВИГАТЕЛЬНЫЕ НЕЙРОНЫ
От ЦНС к мышцам и железам

ЧУВСТВИТЕЛЬНЫЕ НЕЙРОНЫ
От сенсорных органов к ЦНС

СОМАТИЧЕСКАЯ НЕРВНАЯ СИСТЕМА
Контролирует произвольные движения

АВТОНОМНАЯ НЕРВНАЯ СИСТЕМА
Контролирует непроизвольные реакции

СИМПАТИЧЕСКИЙ ОТДЕЛ
Fight or Flight (борись или беги)

ПАРАСИМПАТИЧЕСКИЙ ОТДЕЛ
Rest and Digest (отдыхай и переваривай)

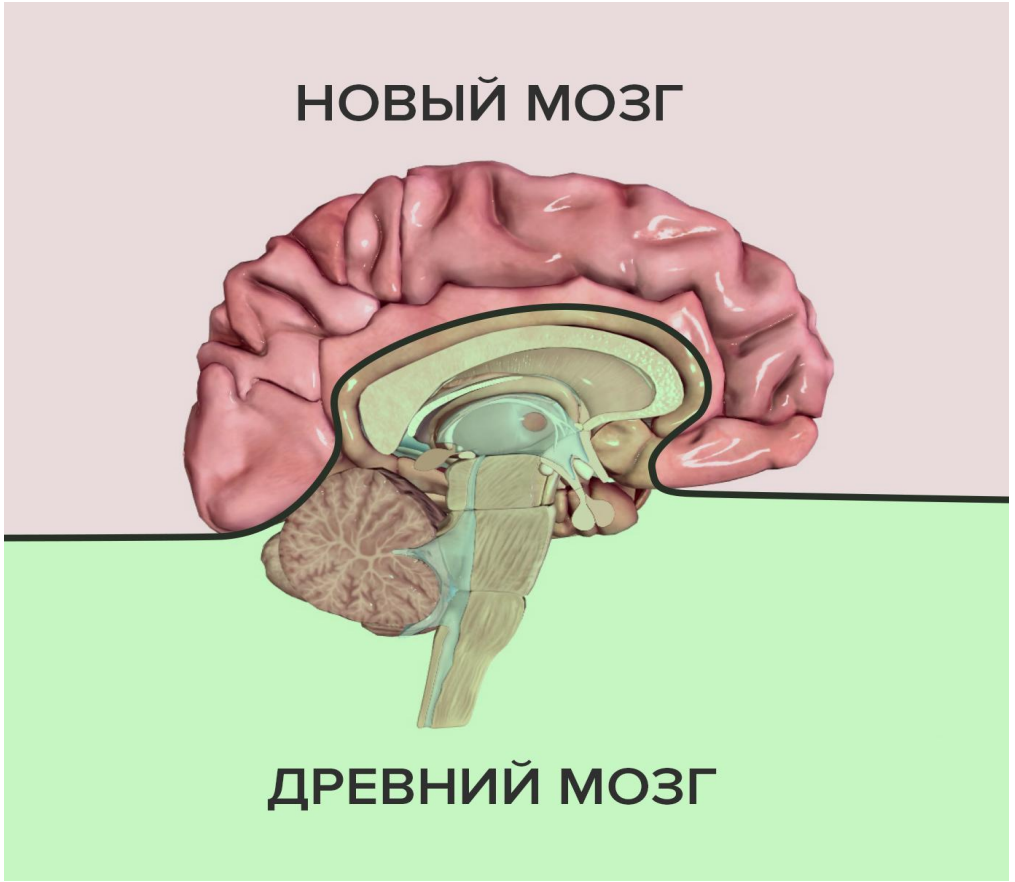
НОВЫЙ МОЗГ
ДРЕВНИЙ МОЗГ

8-950-911-11-98
300024, г. Тула, Пушкинский проезд, 4-а
fitnesstula

КОСТНАЯ СИСТЕМА

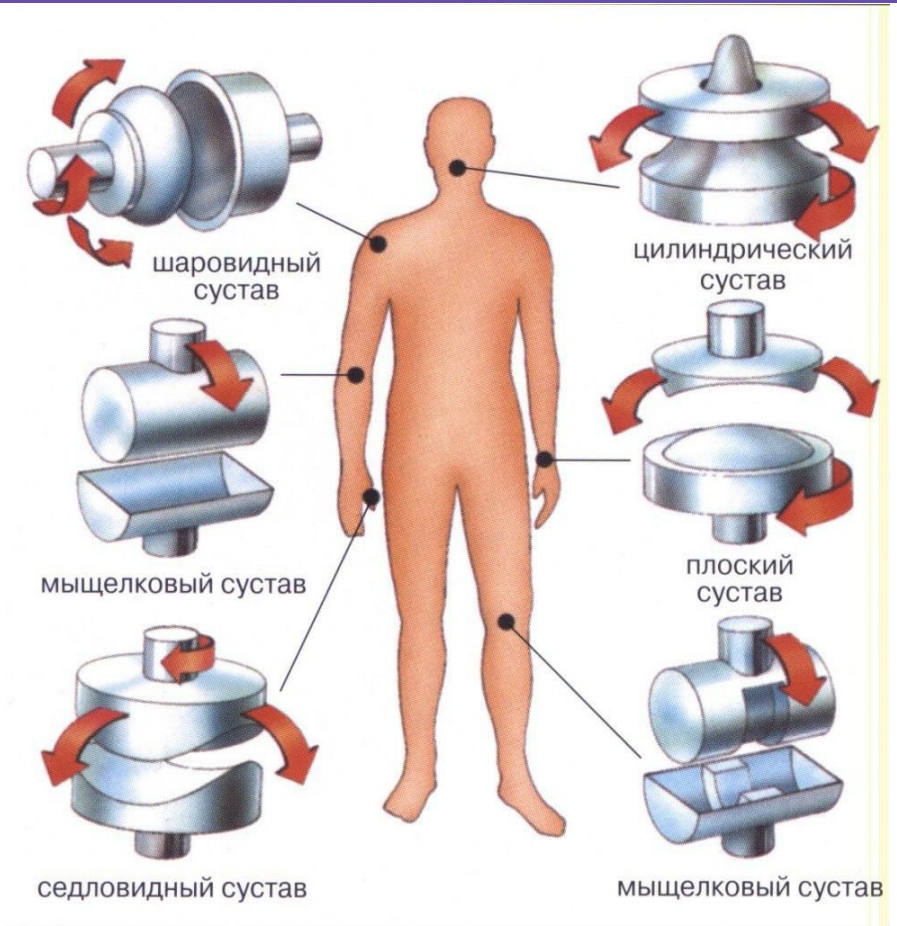
шаровидный сустав
цилиндрический сустав
мыщелковый сустав
плоский сустав
седловидный сустав
мыщелковый сустав

ВИДЫ СУСТАВОВ

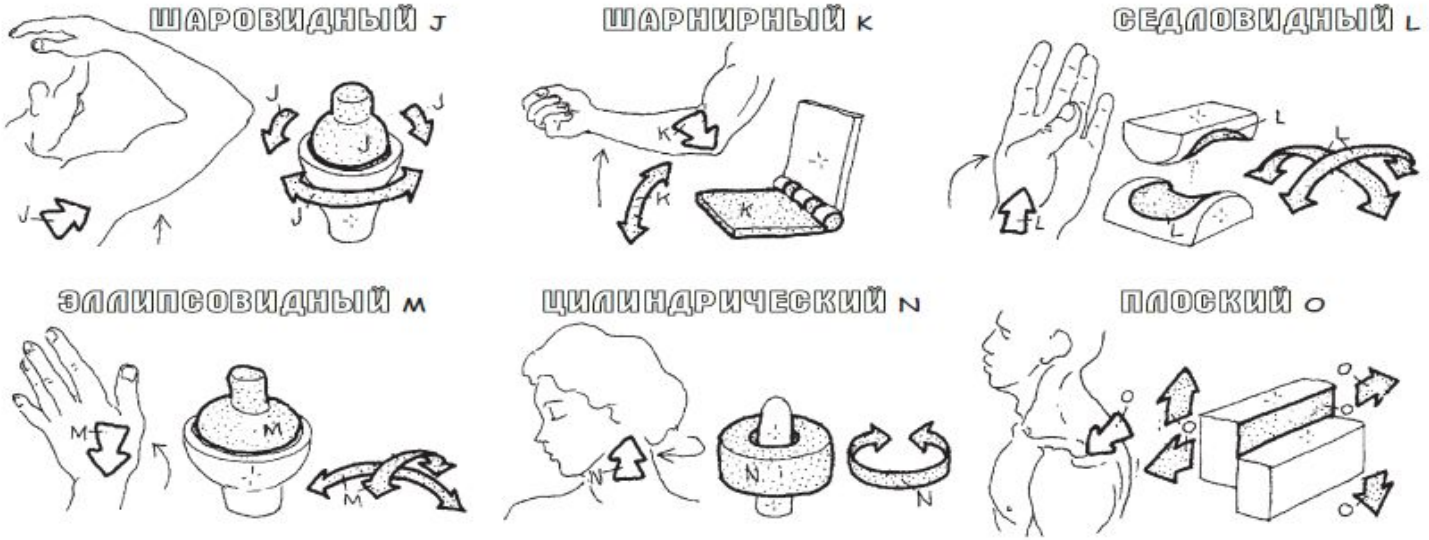

8-950-911-11-98
300024, г. Тула, Пушкинский проезд, 4-а
fitnesstula

ПОЗВОНОЧНИК

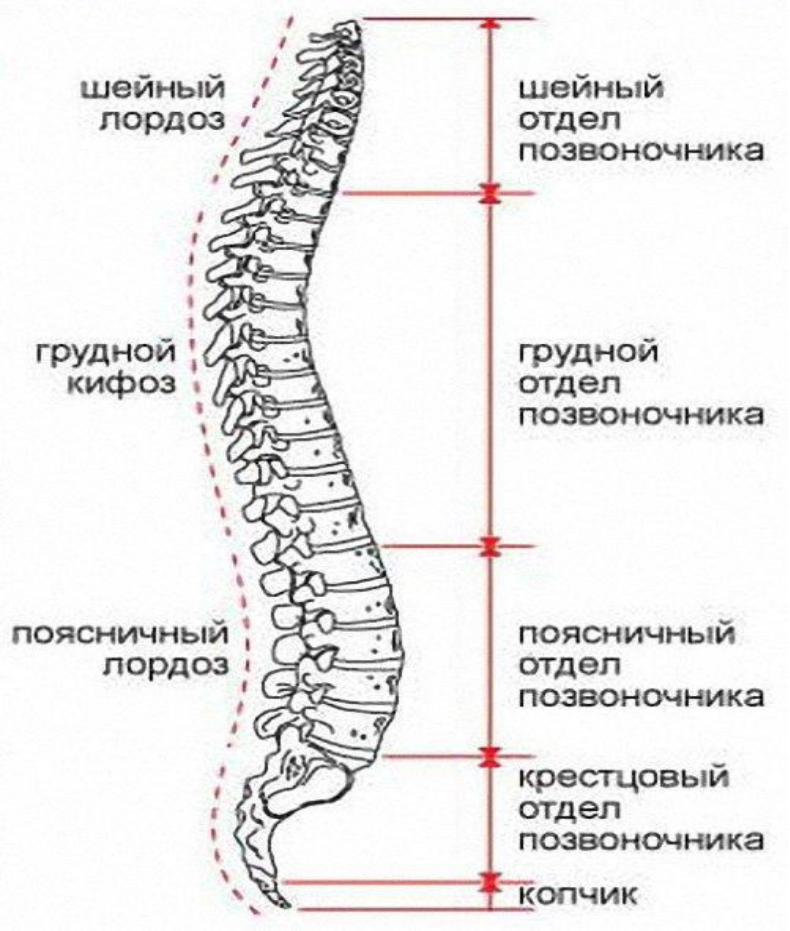
шейный лордоз
грудной кифоз
поясничный лордоз
шейный отдел позвоночника
грудной отдел позвоночника
поясничный отдел позвоночника
крестцовый отдел позвоночника
копчик

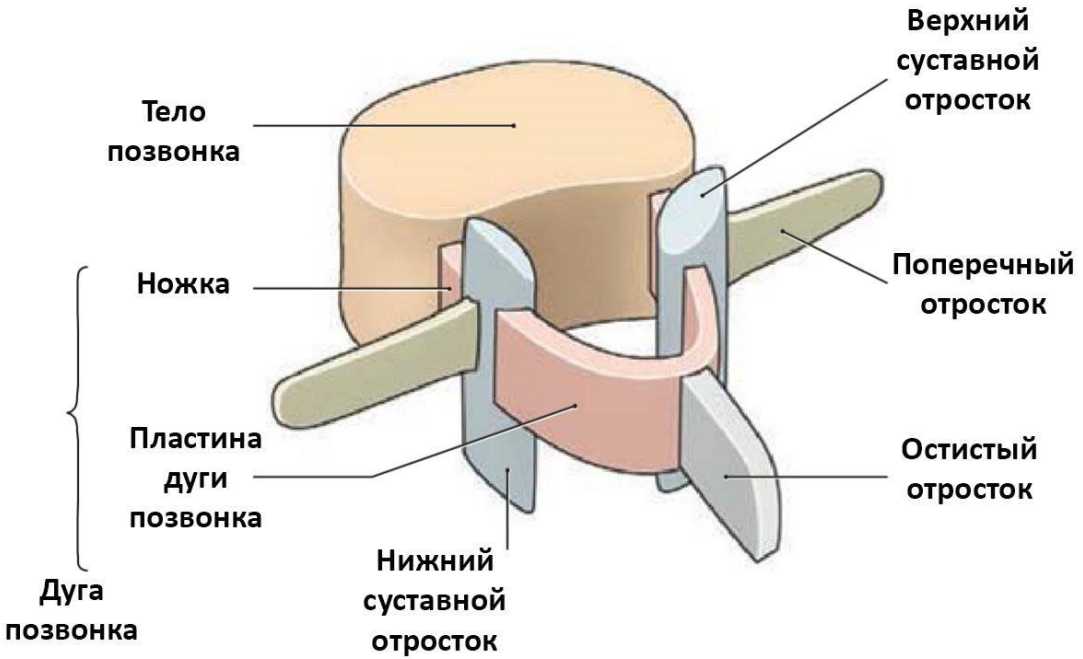
Тело позвонка
Верхний суставной отросток
Ножка
Поперечный отросток
Пластина дуги позвонка
Остистый отросток
Нижний суставной отросток
Дуга позвонка

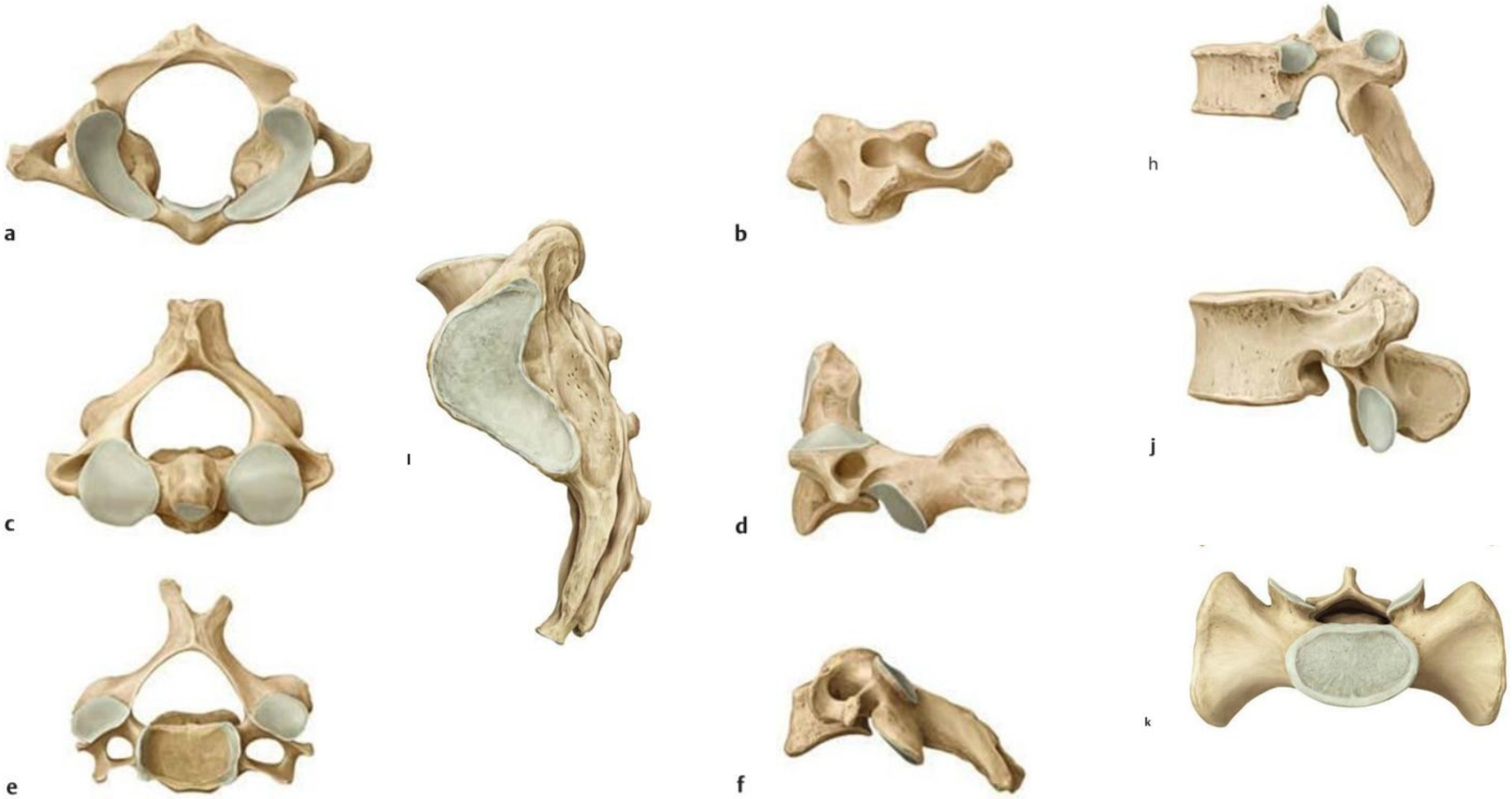
a
b
h
c
i
d
j
e
f
k

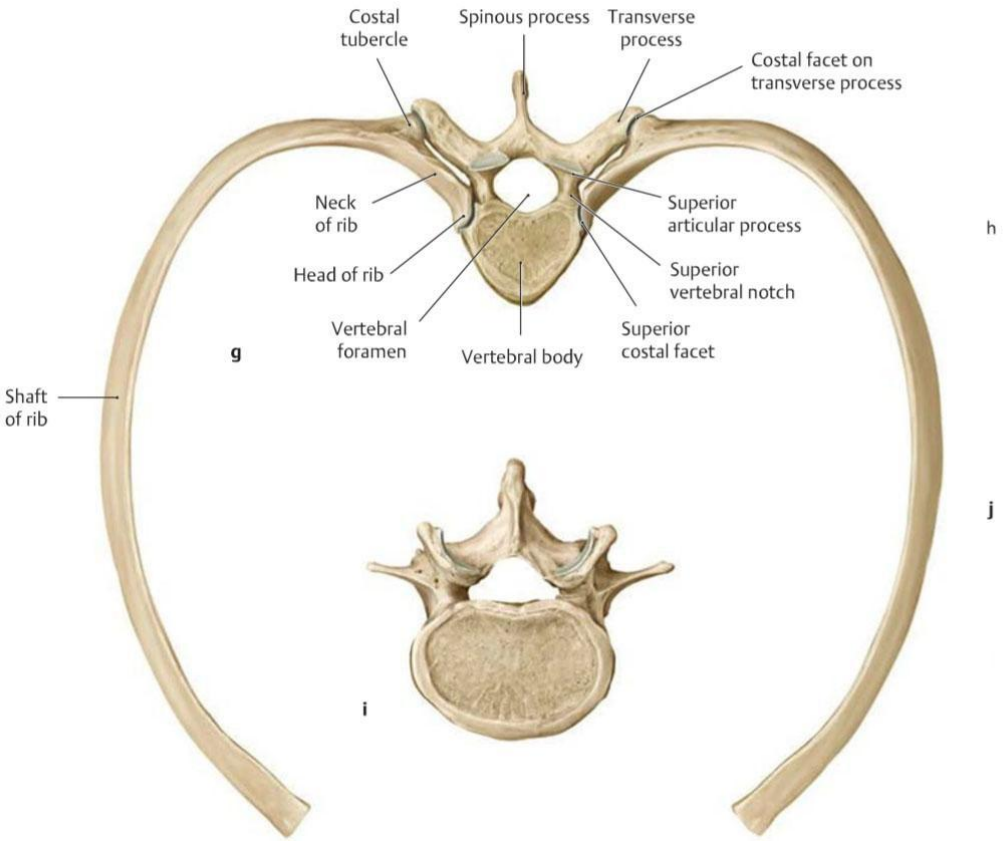
Costal tubercle
Spinous process
Transverse process
Costal facet on transverse process
Neck of rib
Superior articular process
h
Head of rib
Superior vertebral notch
Vertebral foramen
Vertebral body
Superior costal facet
g
Shaft of rib
j
i

передний бугорок
задний бугорок
С1 (атлант)
задняя дуга атланта
С2 (осевой п-к)
остистый отросток
борозда спинномозгового нерва
тело позвонка
дугоотростчатый сустав
верхний суставной отросток
нижний суставной отросток
поперечный отросток
остистый отросток
С7 (выступающий позвонок)
поперечное отверстие

ЗАДНЯЯ/ВЕРХНЯЯ ПРОЕКЦИЯ

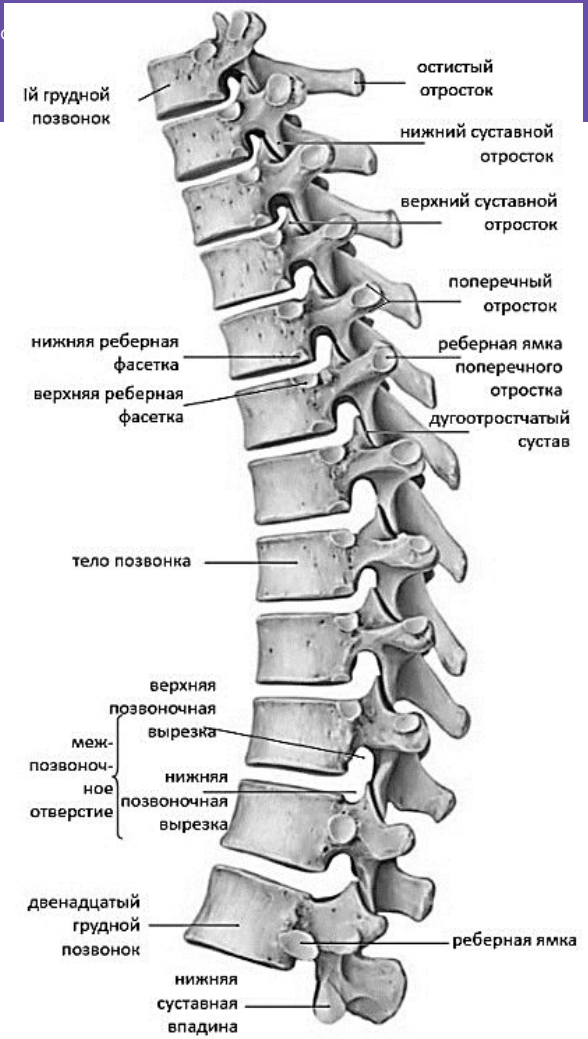
ій грудной позвонок
остистый отросток
нижний суставной отросток
верхний суставной отросток
поперечный отросток
нижняя реберная фасетка
верхняя реберная фасетка
реберная ямка поперечного отростка
дугоотростчатый сустав
тело позвонка
верхняя позвоночная вырезка
меж-позвоноч-ное отверстие
нижняя позвоночная вырезка
двенадцатый грудной позвонок
реберная ямка
нижняя суставная впадина

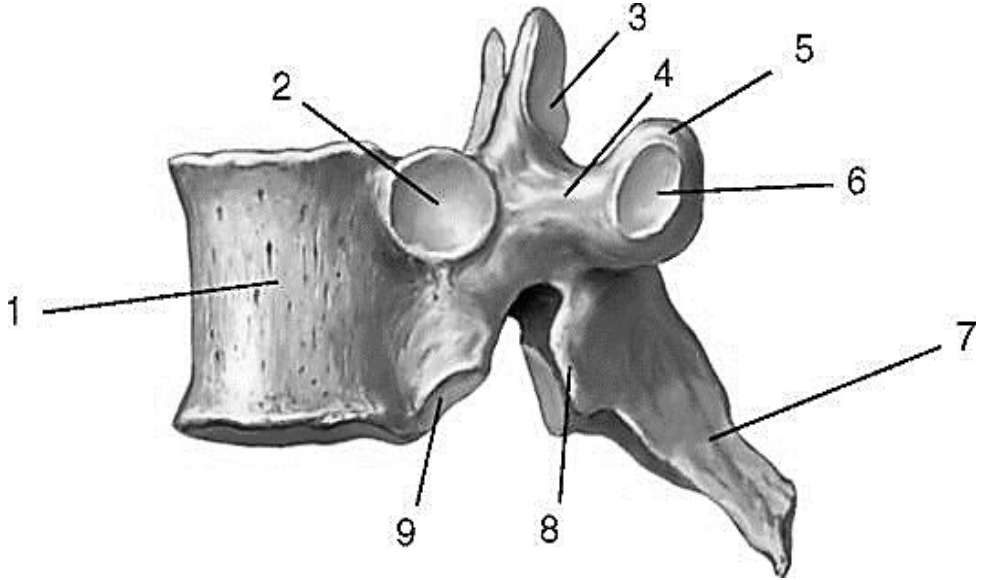
1
2
3
4
5
6
7
8
9

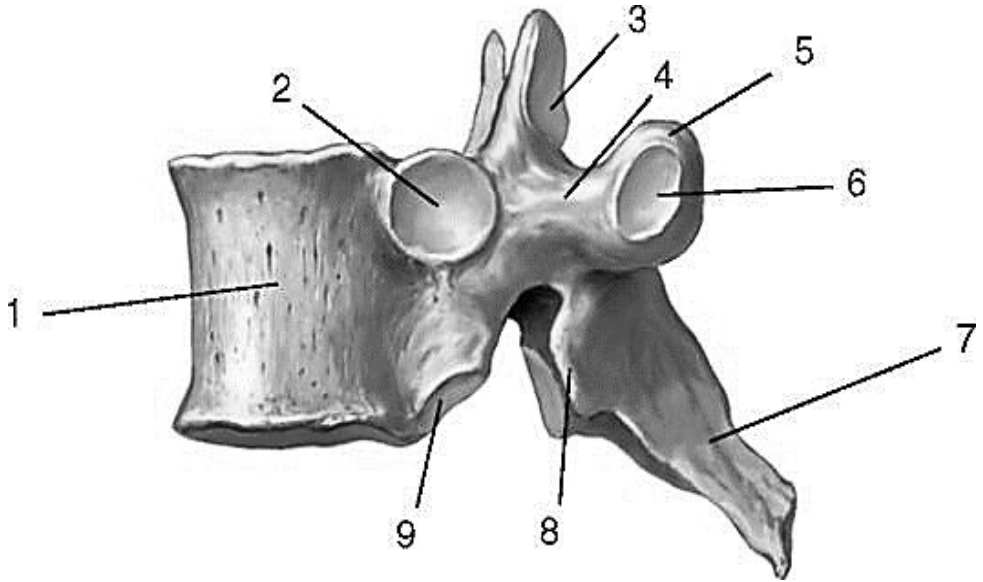

1 – тело позвонка, 2 верхняя реберная полуямка, 3 – верхний суставной отросток, 4 – дуга позвонка, 5 – поперечный отросток, 6 – реберная ямка поперечного отростка, 7 – остистый отросток, 8 – нижний суставной отросток, 9 – нижняя реберная ямка.

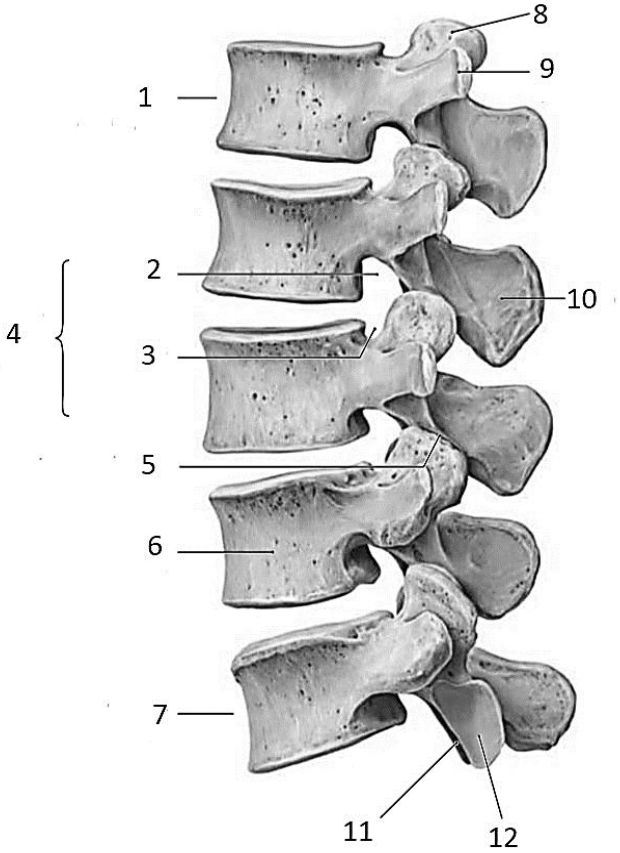
8
9
1
2
10
4
3
5
6
7
11
12

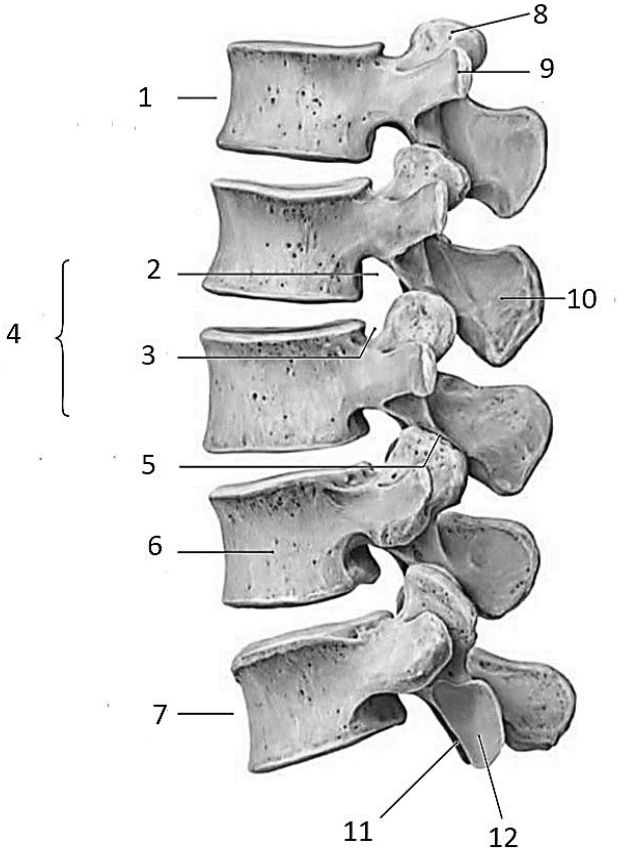

1 – первый поясничный позвонок, 2 – верхняя межпозвонковая вырезка, 3 – нижняя межпозвонковая вырезка, 4 – межпозвонковое отверстие, 5 – дугоотростчатый сустав, 6 – тело позвонка, 7 – пятый поясничный позвонок, 8 – верхний суставной отросток, 9 – реберный отросток, остистый отросток, 11 – нижний суставной отросток, 12 – нижняя суставная впадина

СРЕДИННЫЙ СРЕЗ
Суставная поверхность
S
S
E'
Срединный крестцовый гребень
Подвздошная кость
S
Co
Межпозвоночные диски, замещенные костной тканью
S
Co
Бедренная кость

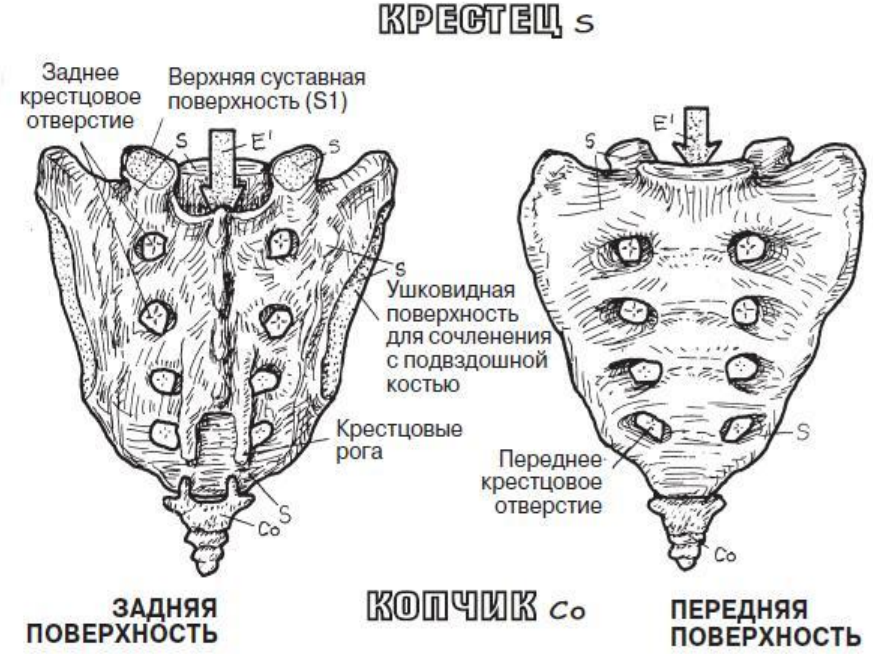
КРЕСТЕЦ S
Заднее крестцовое отверстие
Верхняя суставная поверхность (S1)
S
E'
S
S
Ушковидная поверхность для сочленения с подвздошной костью
Крестцовые рога
S
Co
S
E'
S
S
Переднее крестцовое отверстие
Co
ЗАДНЯЯ ПОВЕРХНОСТЬ
КОПЧИК Co
ПЕРЕДНЯЯ ПОВЕРХНОСТЬ

наружная зона
внутренняя зона
пульпозное ядро
фиброзное кольцо

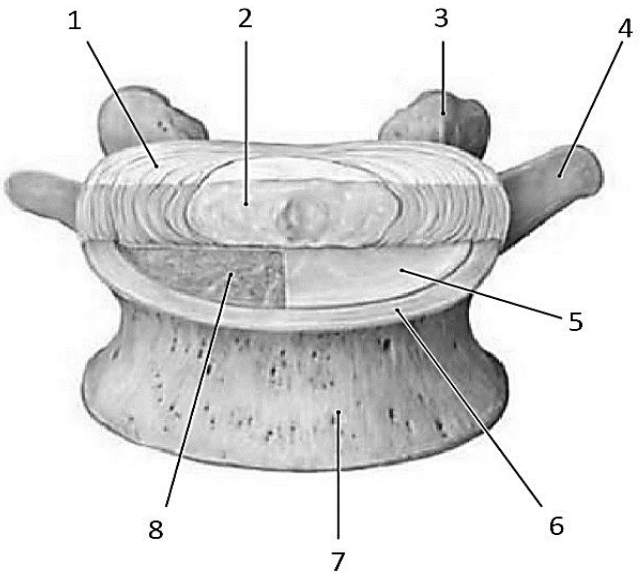
1
2
3
4
5
6
7
8

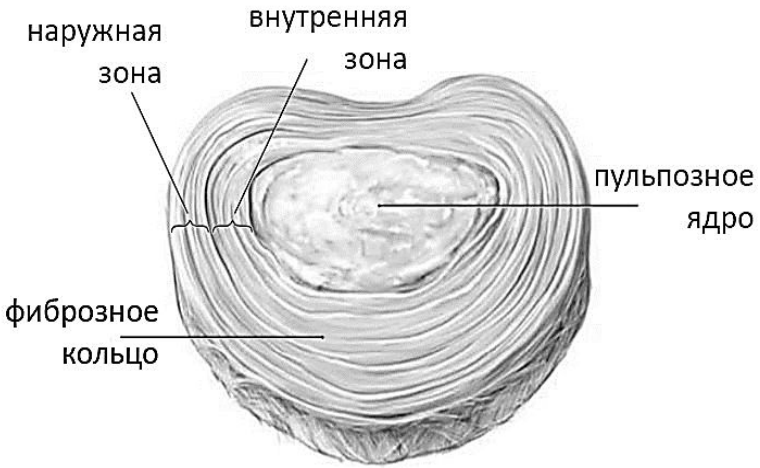

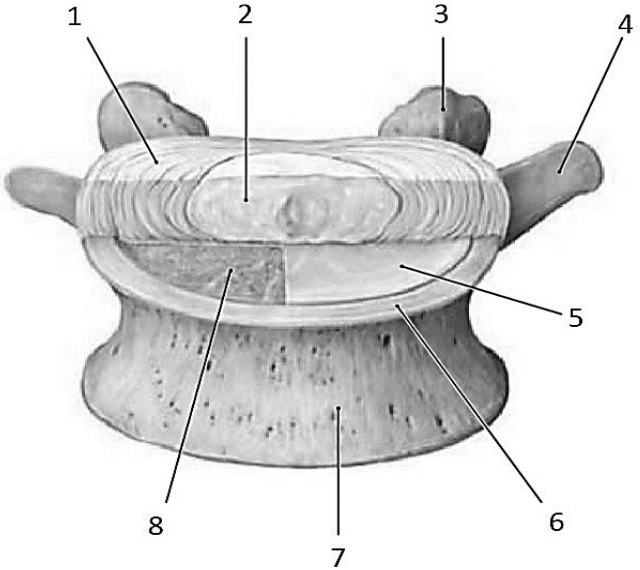

1 – фиброзное кольцо, 2- пульпозное ядро, 3 – верхний суставной отросток, 4 – поперечный отросток, 5 – гиалиновый хрящ, 6 – маргинальное (эпифизарное) кольцо, 7 – тело позвонка, 8 – межпозвонковая поверхность.

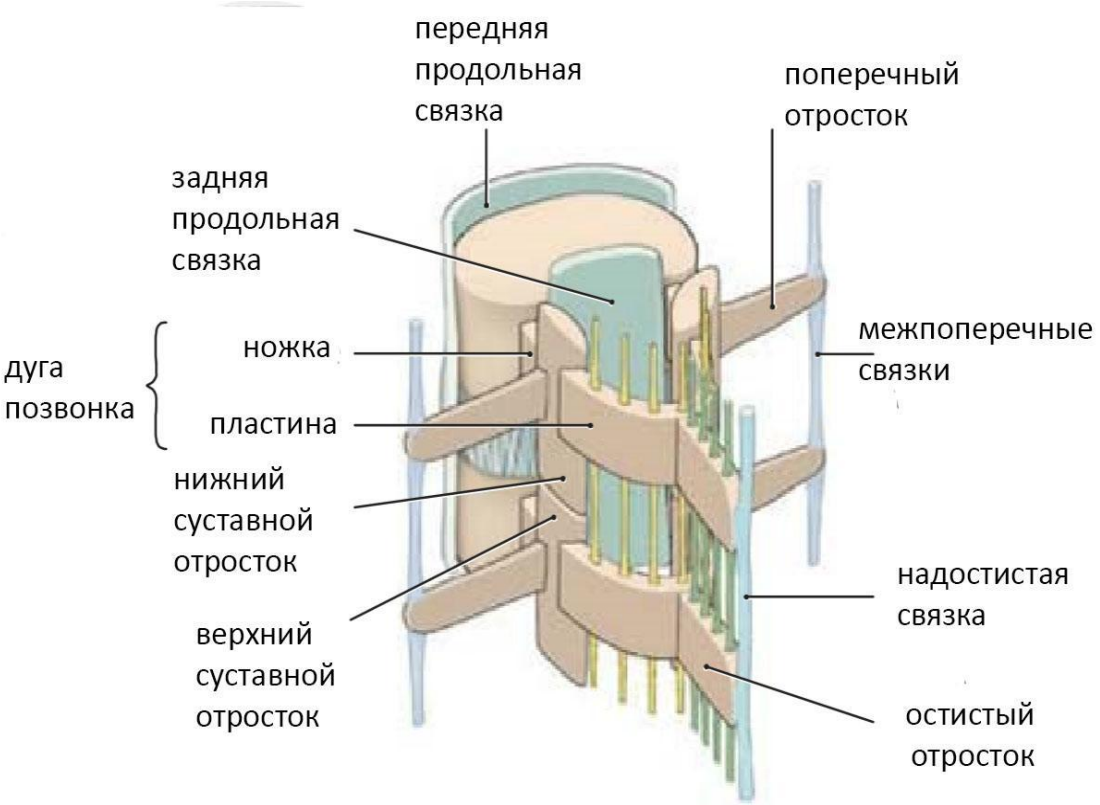
передняя продольная связка
поперечный отросток
задняя продольная связка
дуга позвонка
ножка
пластина
межпоперечные связки
нижний суставной отросток
верхний суставной отросток
надостистая связка
остистый отросток

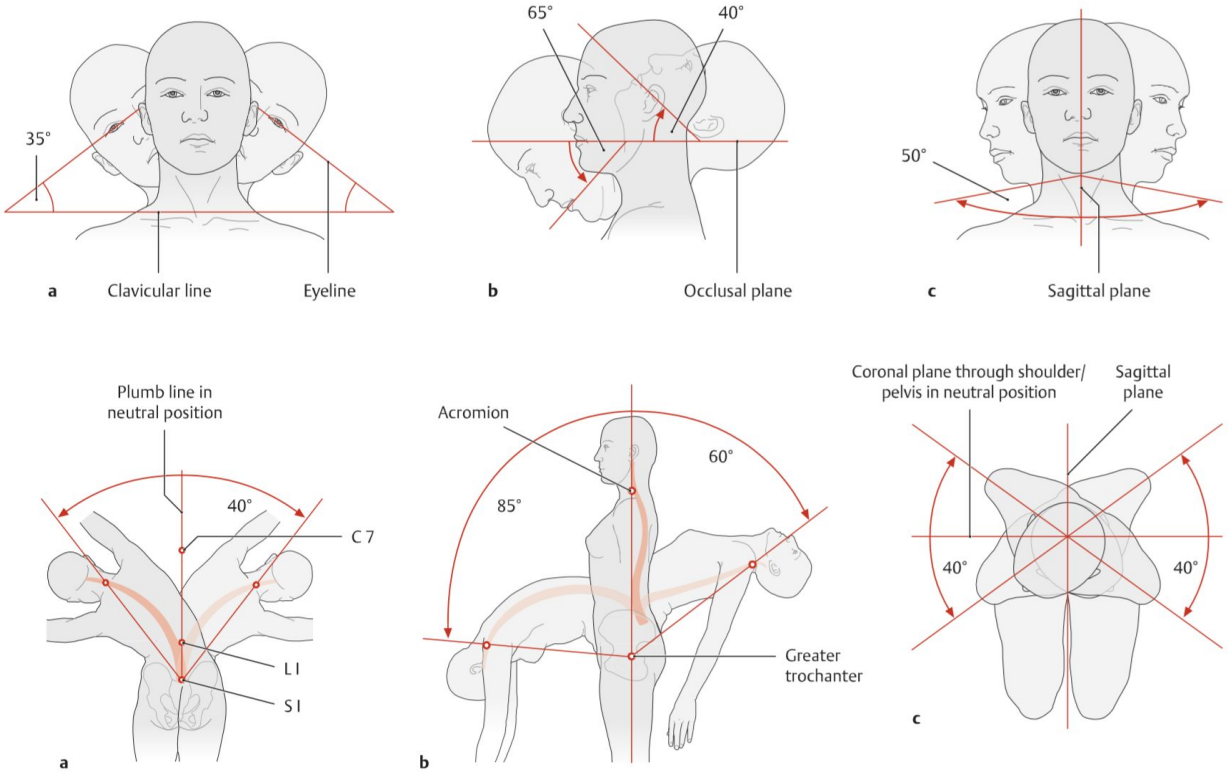
35°
a
Clavicular line
Eyeline
65°
40°
b
Occlusal plane
50°
c
Sagittal plane
Plumb line in neutral position
40°
C 7
L I
S I
a
Acromion
60°
85°
Greater trochanter
b
Coronal plane through shoulder/ pelvis in neutral position
Sagittal plane
40°
40°
c

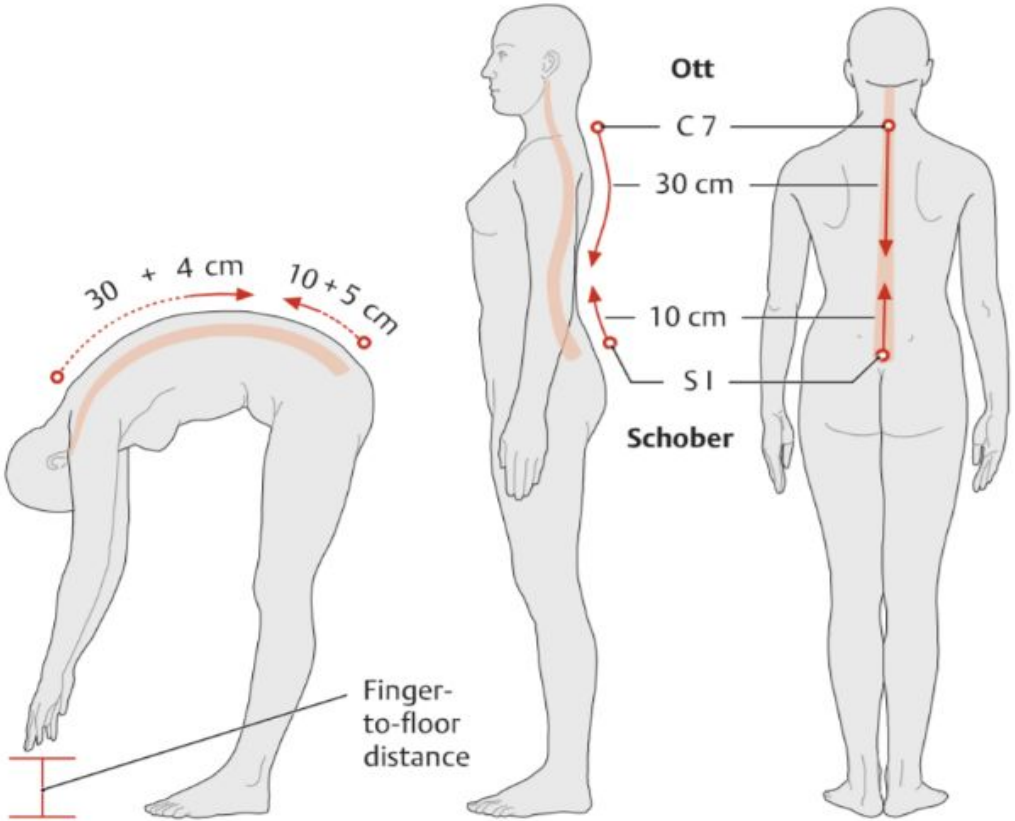
30 + 4 cm
10 + 5 cm
Finger-
to-floor
distance
Ott
C 7
30 cm
10 cm
S I
Schober

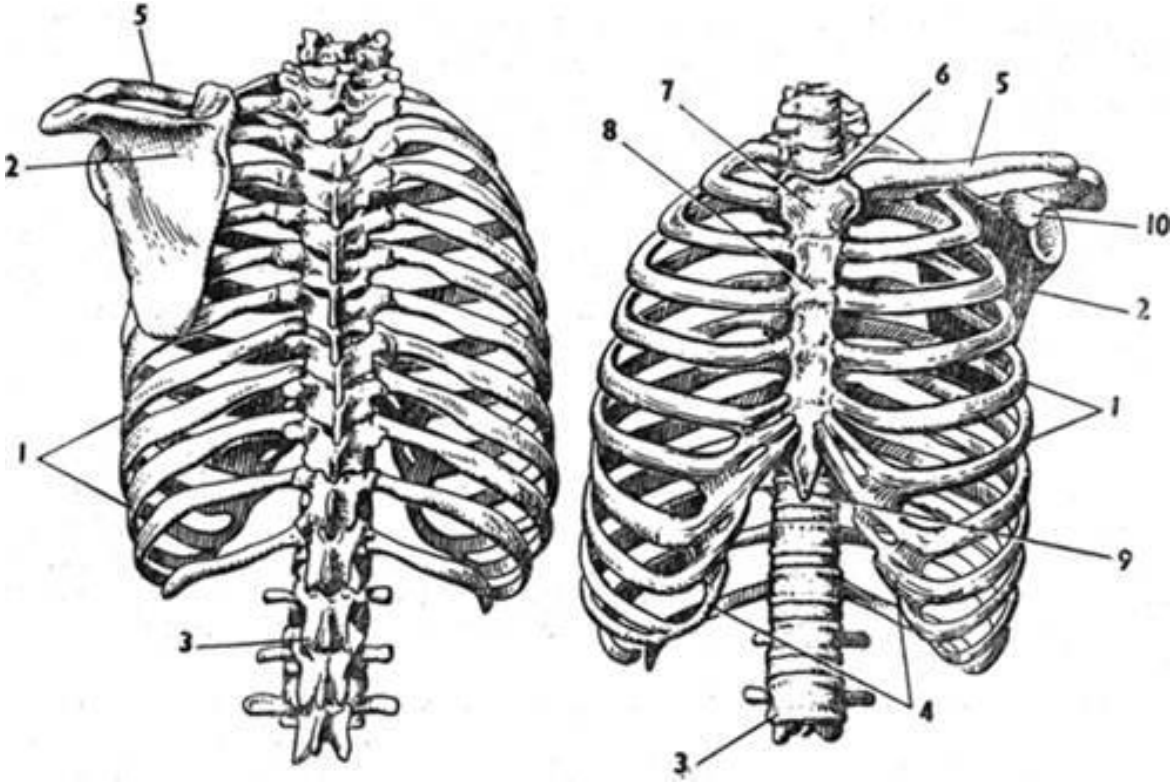
5
2
1
3
7
6
5
8
10
2
1
9
4
3

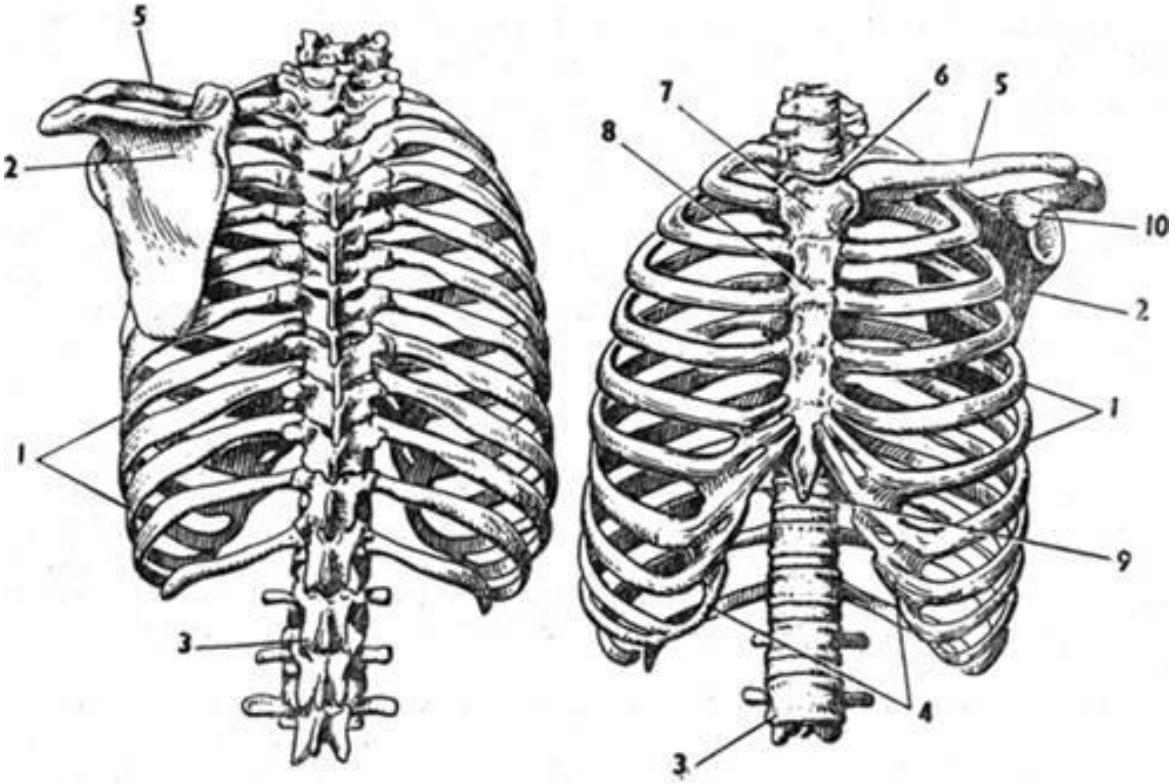

Рисунок 2-11. Грудная клетка

А—сзади; Б — спереди:

1 —ребра. 2 — лопатка. 3 — позвоночник, 4 — нижняя апертура грудной клетки. 5—ключица, 6 — яремная выемка. 7 — рукоятка грудины, 8 — тело грудины. 9 — мечевидный отросток. 10 — клювовидный

Таблица 1 Мышечные характеристики	
Локальные	Глобальные
Глубокое размещение	Поверхностные
Апоневротический	Веретенообразные
Медленносокращающиеся	Быстросокращающиеся
Активны в упражнениях на выносливость	Активны в силовых упражнениях
Выборочно ослаблены	
Плохое задействование, могут подавляться	Хорошо задействуются
Удлинены	Укорочены и зажаты
Активируются при низких уровнях сопротивления (30-40% от максимального произвольного сокращения)	Активируются при более высоких уровнях сопротивления (выше 40% от максимального произвольного сокращения)

Мышцы кора		
Локальная мускулатура		Глобальная мускулатура
Первостепенные	Втостепенные	Прямая живота Латеральные волокна наружной косой Большая поясничная М. выпрямляющая позвоночник Подвздошно-реберная (грудная часть)
Поперечная живота Многораздельные	Внутренняя косая Медиальные волокна наружной косой Квадратная мышца поясницы Диафрагма Мышцы тазового дна Подвздошно-реберная и длиннейшая (поясничная часть)	

Лопатка, вид сзади

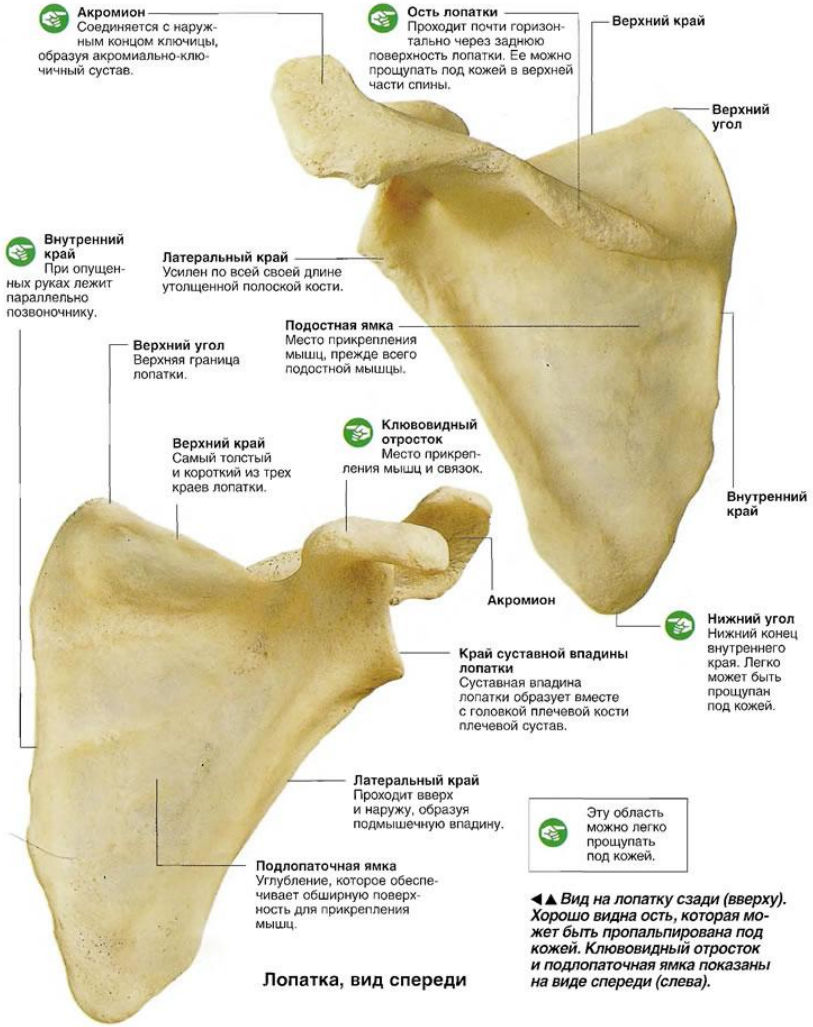

Лопатка, вид спереди

◄▲ *Вид на лопатку сзади (вверху). Хорошо видна ость, которая может быть пропальпирована под кожей. Клювовидный отросток и подлопаточная ямка показаны на виде спереди (слева).*

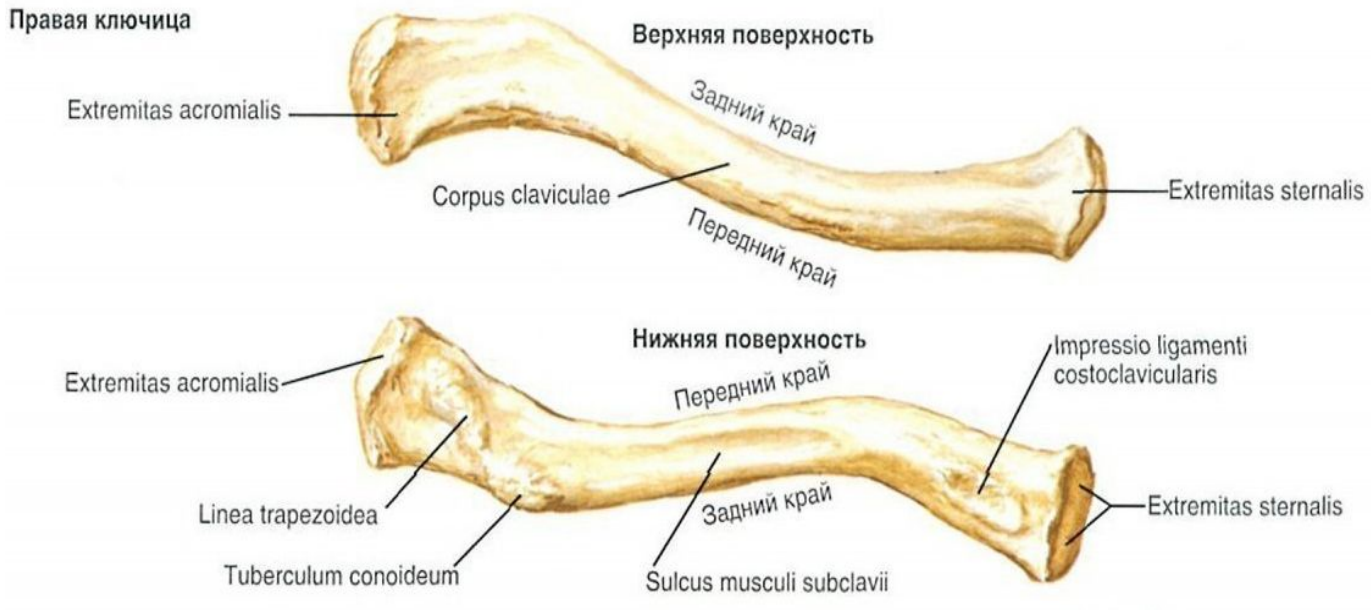
Правая ключица
Верхняя поверхность
Extremitas acromialis
Задний край
Corpus claviculae
Extremitas sternalis
Передний край
Нижняя поверхность
Extremitas acromialis
Передний край
Impressio ligamenti costoclavicularis
Linea trapezoidea
Задний край
Extremitas sternalis
Tuberculum conoideum
Sulcus musculi subclavii

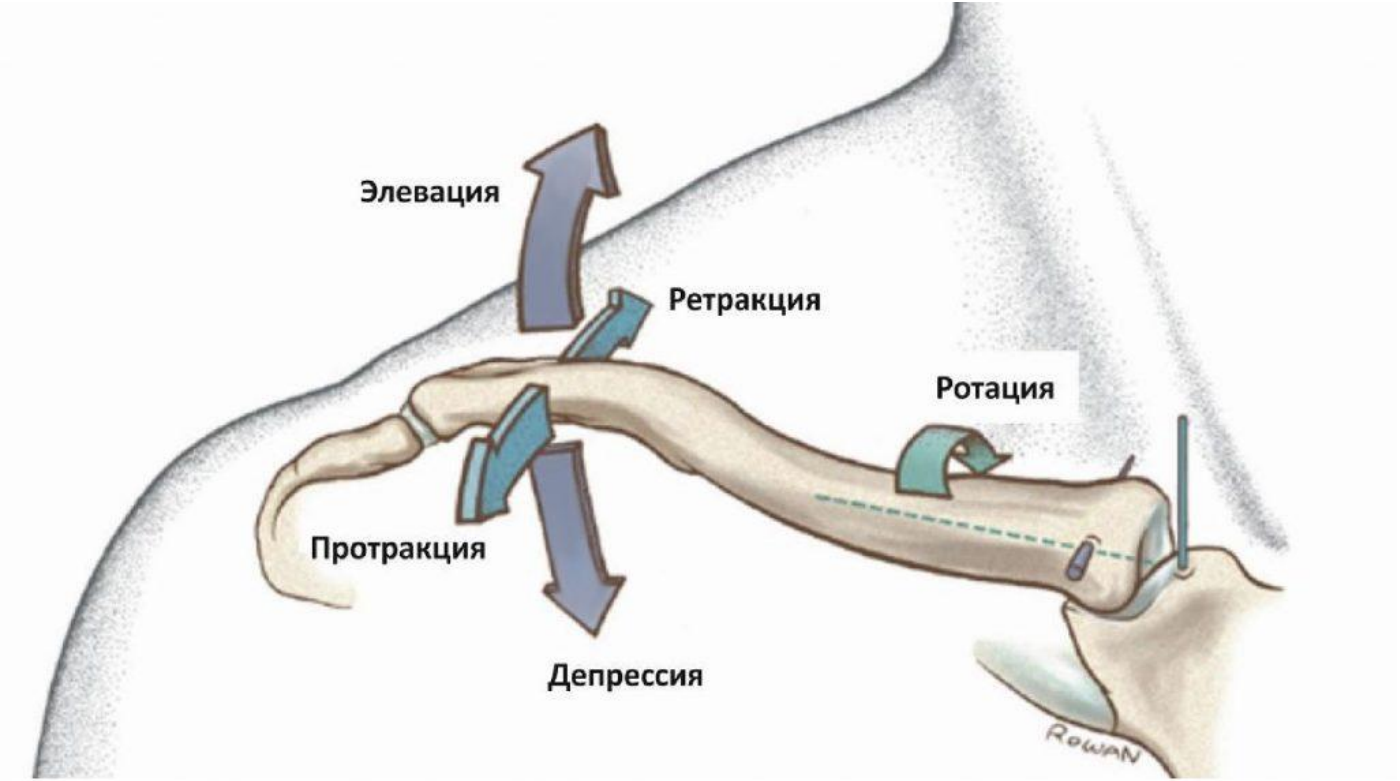
Элевация
Ретракция
Ротация
Протракция
Депрессия
ROWAN

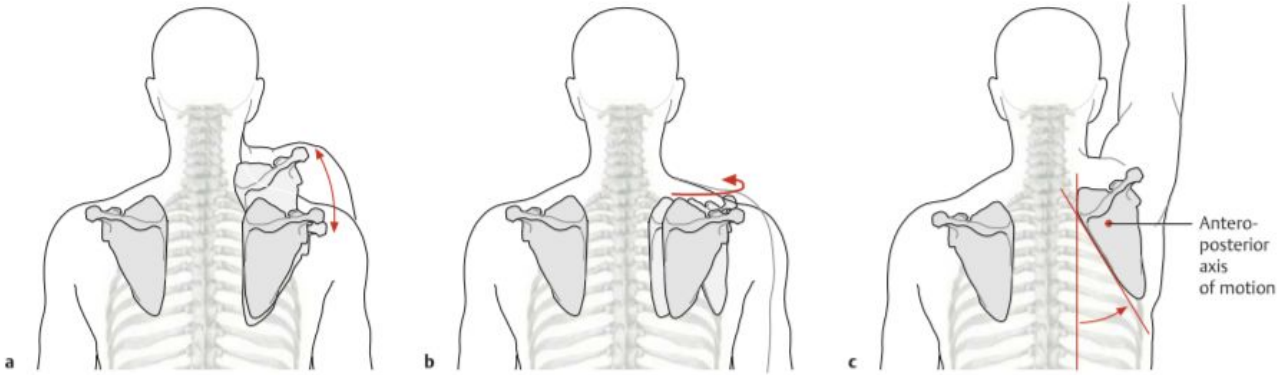
a
b
c
Antero-
posterior
axis
of motion

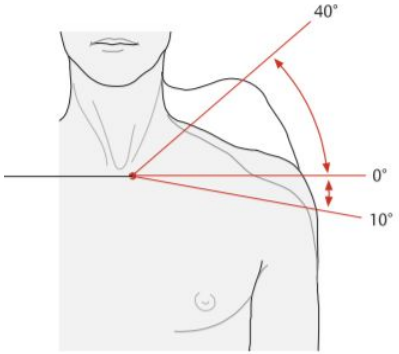
40°
0°
10°
a

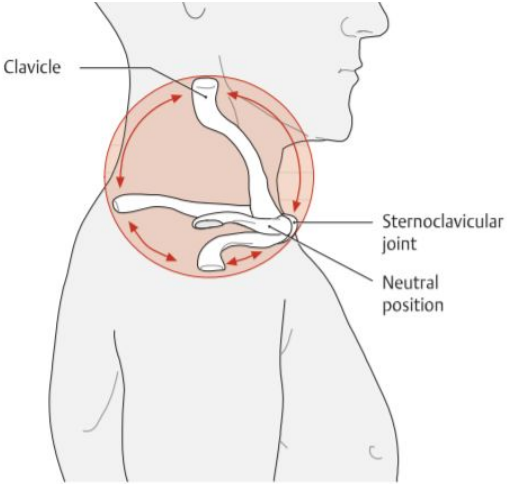
Clavicle
Sternoclavicular
joint
Neutral
position

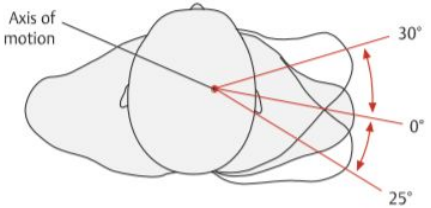
Axis of
motion
30°
0°
25°
b

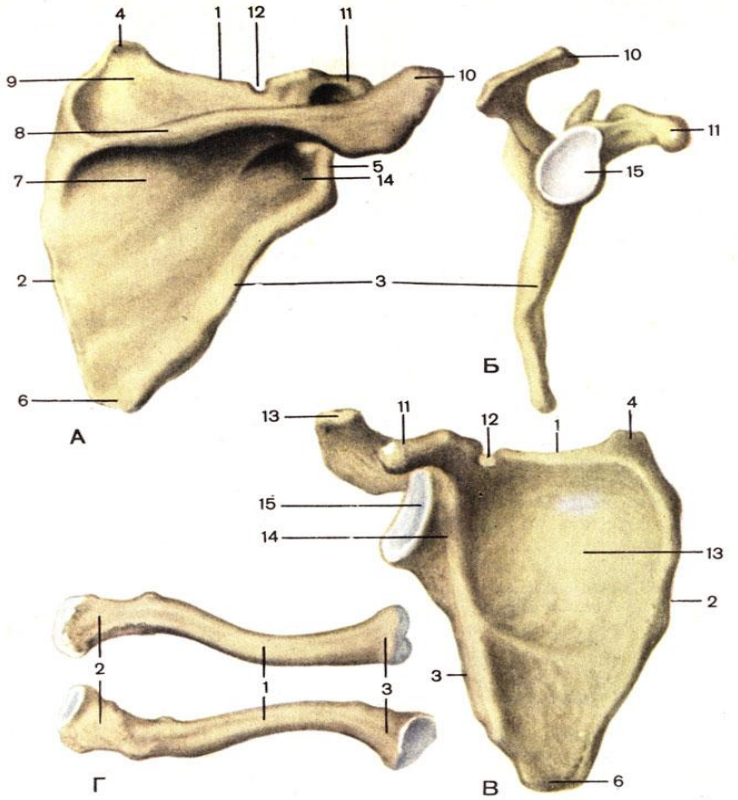
4
1
12
11
9
10
8
5
7
14
2
3
6
А
10
11
15
Б
13
11
12
1
4
15
14
13
2
3
6
В
2
1
3
Г

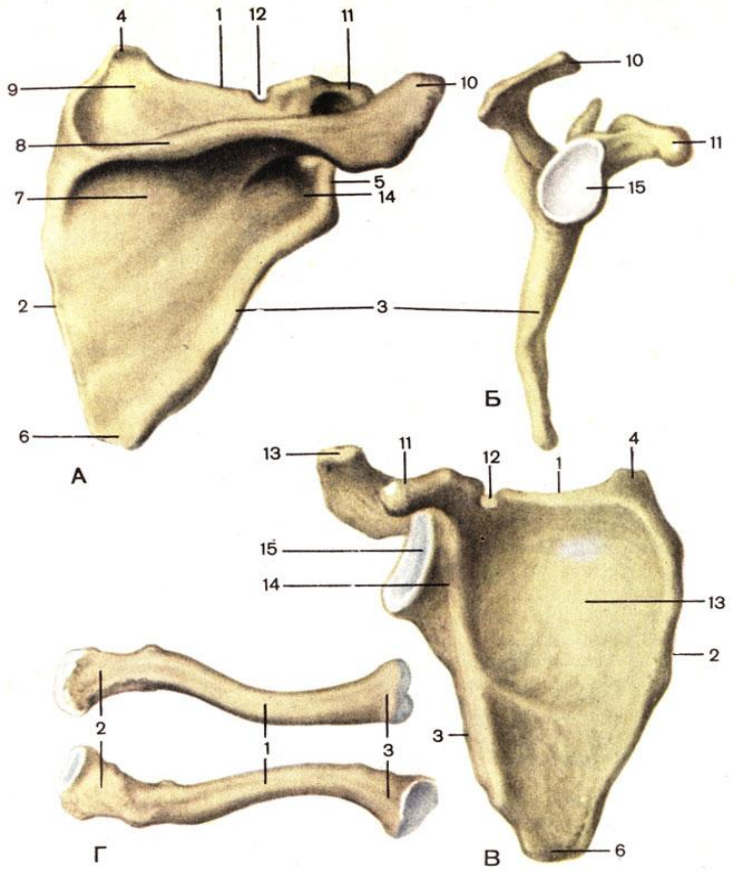

Лопатка (А, Б, В) и ключица (Г) правые. А - вид сзади; Б - вид справа; В - вид спереди;

1 - верхний край (margo superior); 2 - медиальный край (margo medialis); 3 - латеральный край (margo lateralis); 4 - верхний угол (angulus superior); 5 - латеральный угол (angulus lateralis); 6 - нижний угол (angulus inferior); 7 - подостная ямка (fossa infraspinata); 8 - ость лопатки (spina scapulae); 9 - надостная ямка (fossa supraspinata); 10 - акромион (acromion); 11 - клювовидный отросток (processus coracoideus); 12 - вырезка лопатки (incisure scapulae); 13 - подлопаточная ямка (fossa subscapulars); 14 - шейка лопатки (collum scapulae); 15 - суставная впадина (cavitas glenoidalis). Г - ключица (вид спереди, снизу): 1 - тело ключицы (corpus claviculae); 2 - акромиальный конец (extremitas acromialis); 3 - грудинный конец (extremitas sternalis)

- 1 - клювовидно-плечевая связка;
- 2 - клювовидно-акромиальная связка;
- 3 - клювовидный отросток;
- 4 - лопатка;
- 5 - суставная капсула;
- 6 - плечевая кость;
- 7 - сухожилие длинной головки двуглавой мышцы плеча;
- 8 - сухожилие подлопаточной мышцы;
- 9 - акромион

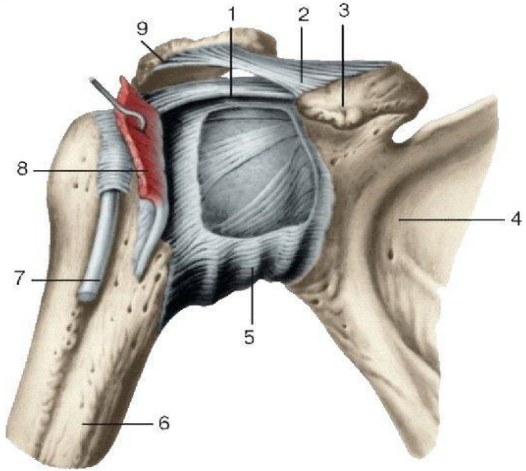

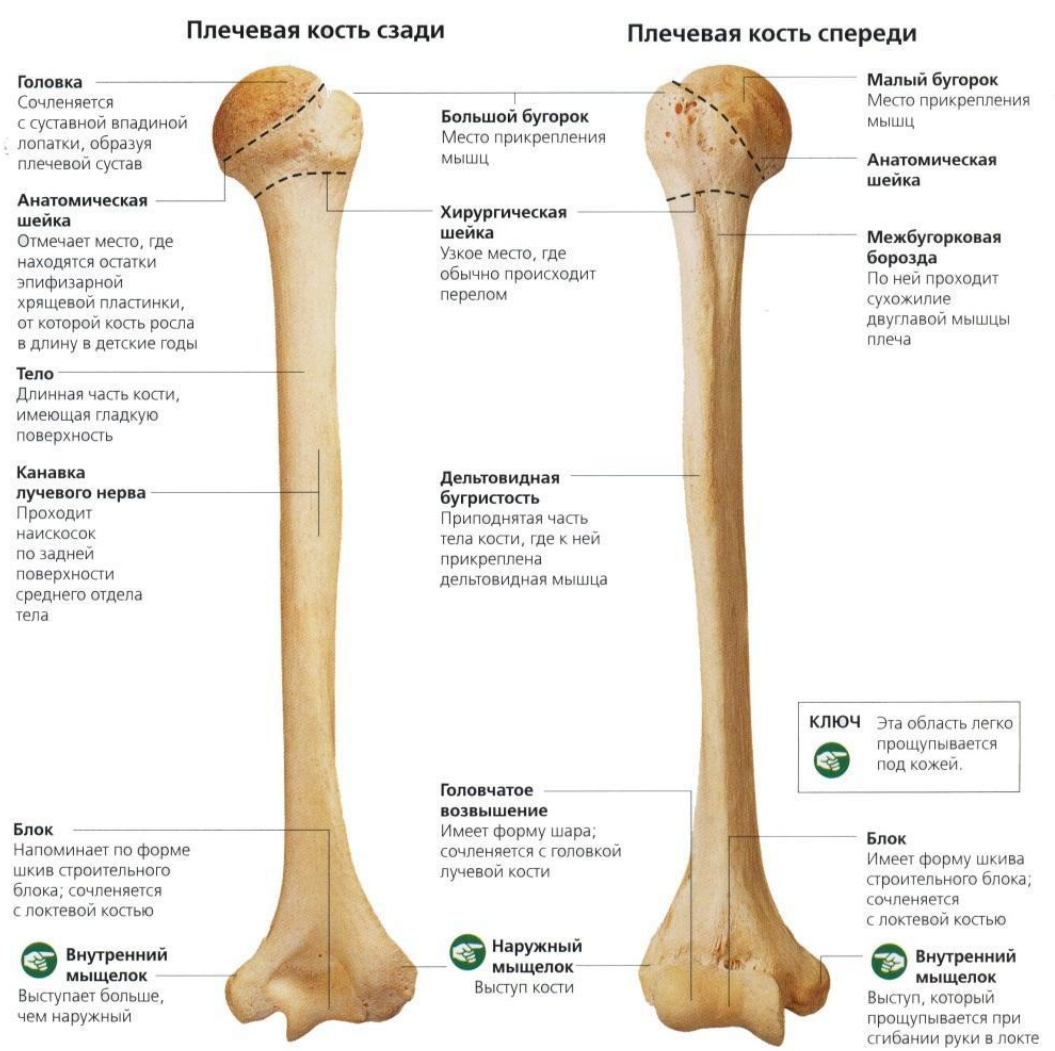

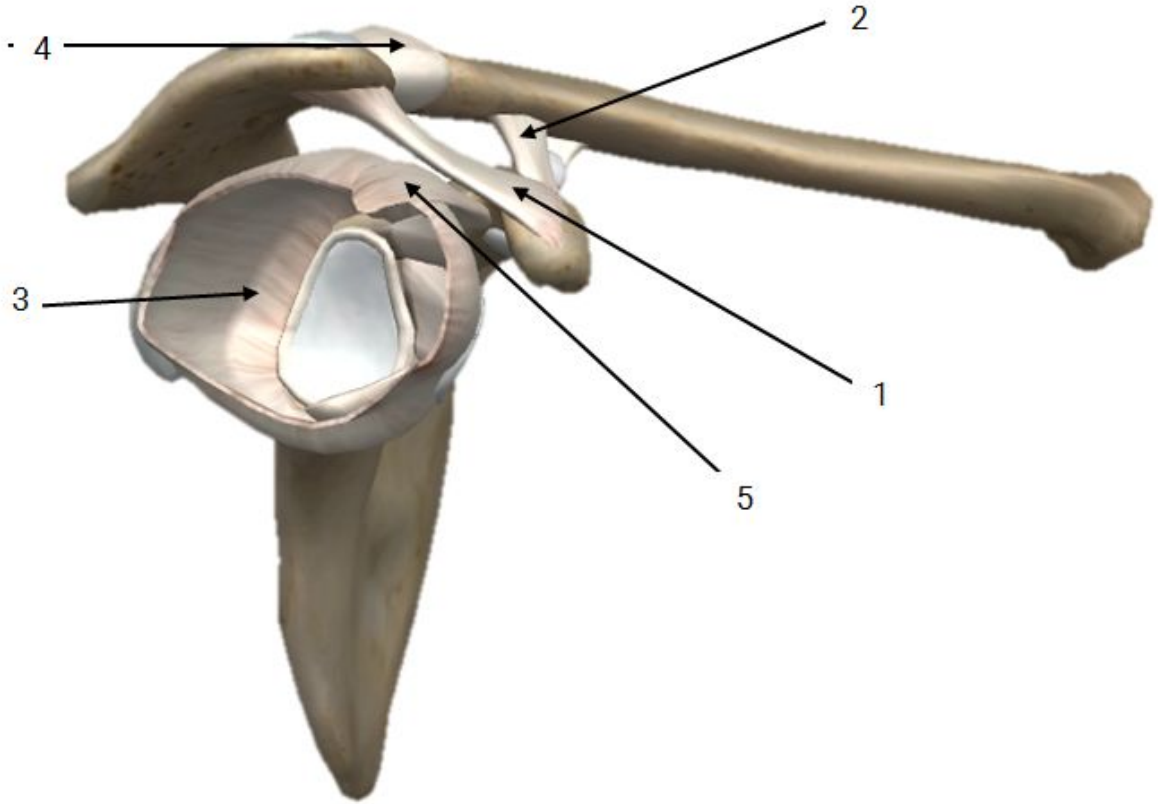

Капсула плечевого сустава

Клюводидно-ключичная связка

Клюововидно-акромиальная связка

Акромиально-ключичная связка

Клюововидно-плечевая связка

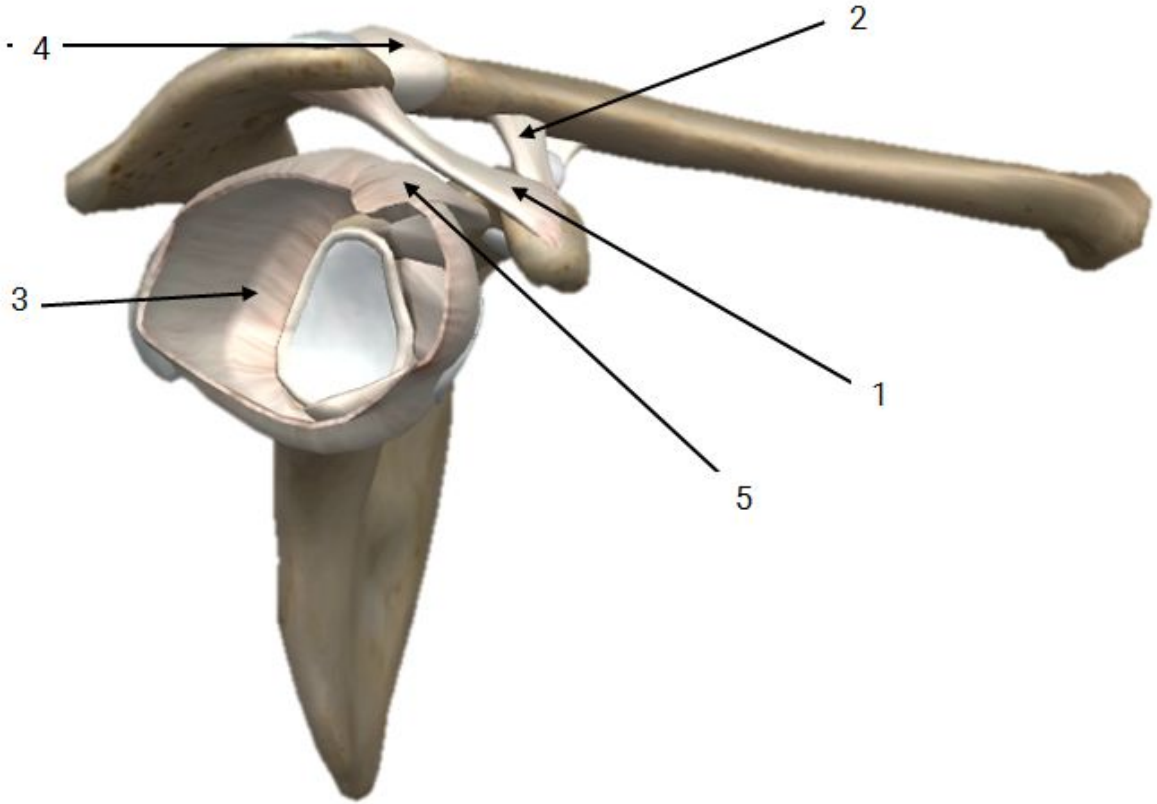

1. Клювовидно-акромиальная связка
2. Клюводидно-ключичная связка
3. Капсула плечевого сустава
4. Акромиально-ключичная связка
5. Клювовидно-плечевая связка

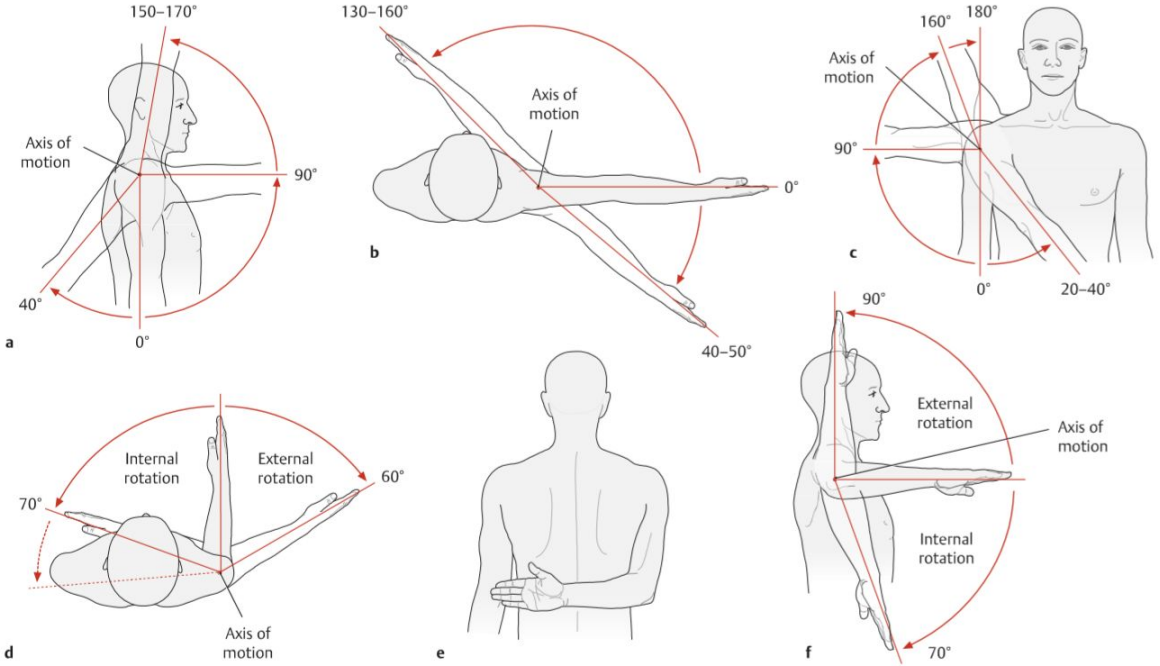
150–170°
Axis of motion
90°
40°
0°
a
130–160°
Axis of motion
0°
40–50°
b
160°
180°
Axis of motion
90°
0°
20–40°
c
Internal rotation
External rotation
60°
70°
Axis of motion
d
e
90°
External rotation
Axis of motion
Internal rotation
70°
f

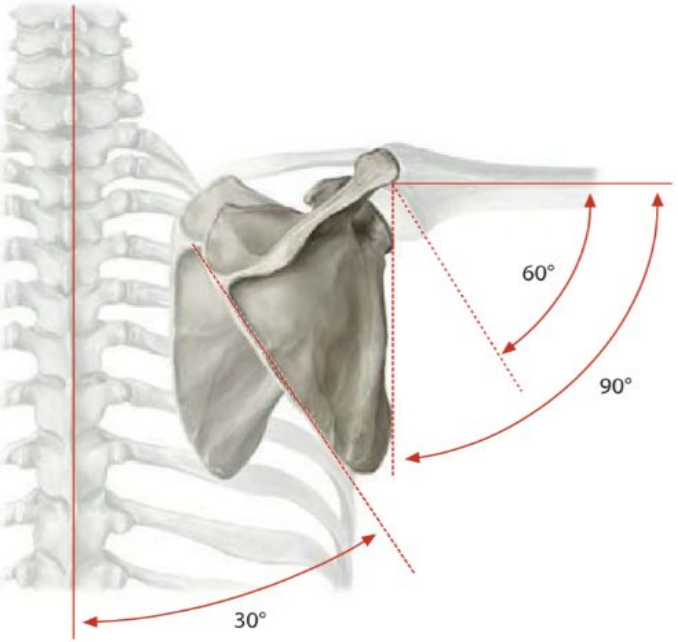
60°
90°
30°

Вид на локтевую кость спереди

Полулунная вырезка
Сочленяется с блоком плечевой кости

Венечный отросток
Имеет треугольную площадку, латерально сочленяется с лучевой костью

Гребень супинатора
Здесь прикреплена одноименная мышца

Бугристость локтевой кости
Отмечает место прикрепления мощной плечевой мышцы

Локтевая кость

Тело локтевой кости
Верхняя его часть утолщена и имеет форму цилиндра; книзу сечение становится почти треугольным

Межкостный гребень
Острый край вдоль межкостной границы с лучевой костью является местом прикрепления прочной межкостной перепонки

Головка локтевой кости
Сочленяется с радиальной костью и хрящевым диском

Шиловидный отросток
На небольшой дискообразной головке кости есть выступ в форме конуса

Вид на локтевую кость сзади

Олекранон
Образует локтевой выступ; обеспечивает место для прикрепления трехглавой мышцы плеча и локтевой мышцы

Внутренняя поверхность

Задняя поверхность
Частично закрыта мышцами предплечья

КЛЮЧ Область легко прощупывается под кожей.

Лучевая кость, вид спереди

Головка лучевой кости
Сочленяется с плечевой и локтевой костями.

Бугристость лучевой кости
Место прикрепления двуглавой мышцы плеча.

Шейка лучевой кости
Сужение под головкой; охватывается кольцевой связкой, которая обеспечивает ротационные движения лучевой кости.

Лучевая кость

Бугорок пронатора
Место прикрепления круглого пронатора.

Тело лучевой кости

Межкостный край
Место прикрепления межкостной мембраны, соединяющей лучевую и локтевую кости.

Локтевая вырезка
Сочленяется с локтевой костью.

Шиловидный отросток
Его можно нащупать у основания большого пальца.

Лучевая кость, вид сзади

Этот участок можно легко нащупать под кожей.

Бугристость лучевой кости
Место прикрепления двуглавой мышцы плеча.

Задний край

Задний бугорок
Имеет бороздку, где проходит сухожилие разгибателя большого пальца.

а - наружный вид:

1 - лучевая кость;

2 - сухожилие двуглавой мышцы плеча;

3 - кольцевая связка лучевой кости;

4 - лучевая коллатеральная связка;

5 - капсула сустава;

6 - плечевая кость;

7 - локтевая коллатеральная связка;

8 - локтевая кость;

б - капсула сустава удалена:

1 - суставной хрящ;

2 - жировая ткань;

3 - синовиальная мембрана

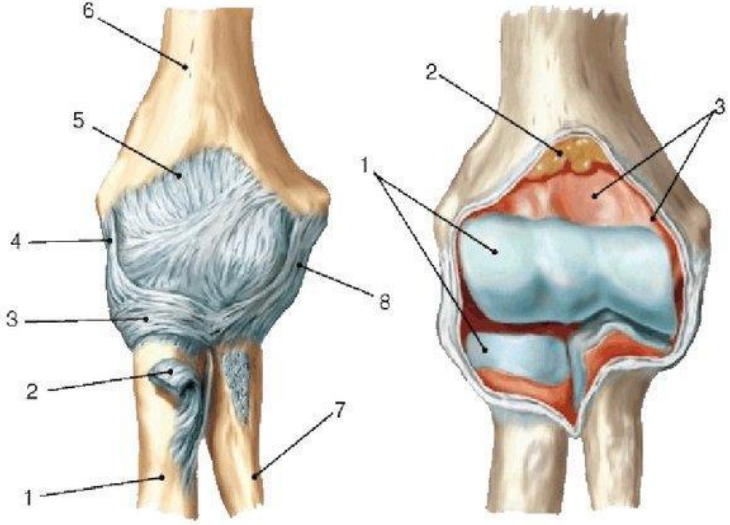

а б

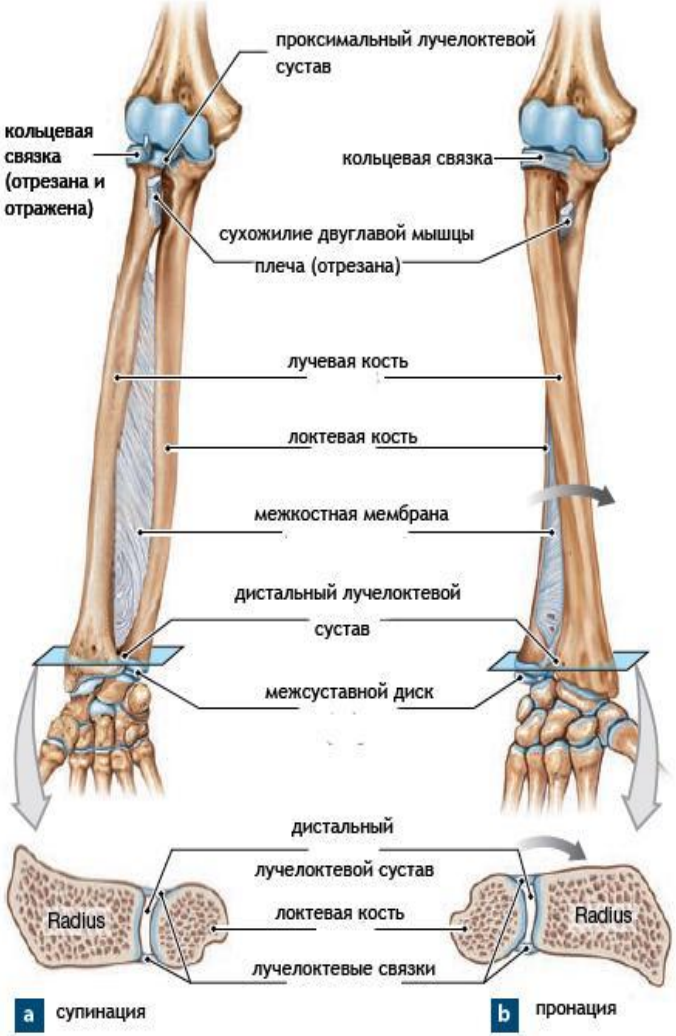

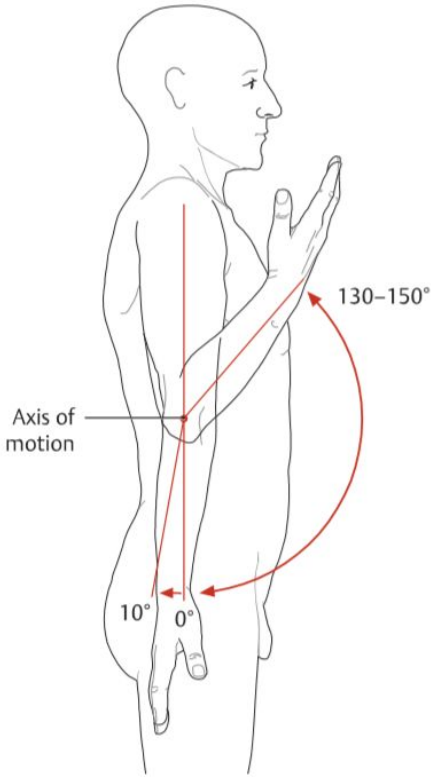
130–150°
Axis of motion
10°
0°

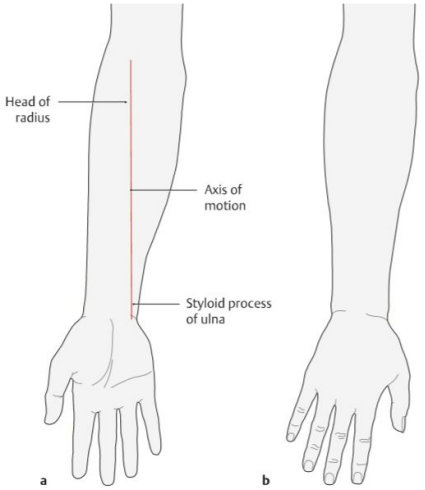
Head of radius
Axis of motion
Styloid process of ulna
a
b

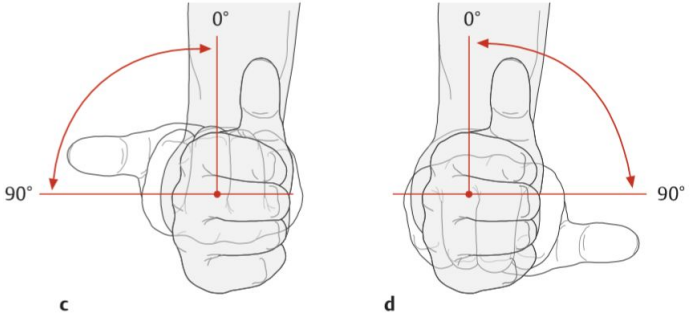
0°
90°
c
0°
90°
d

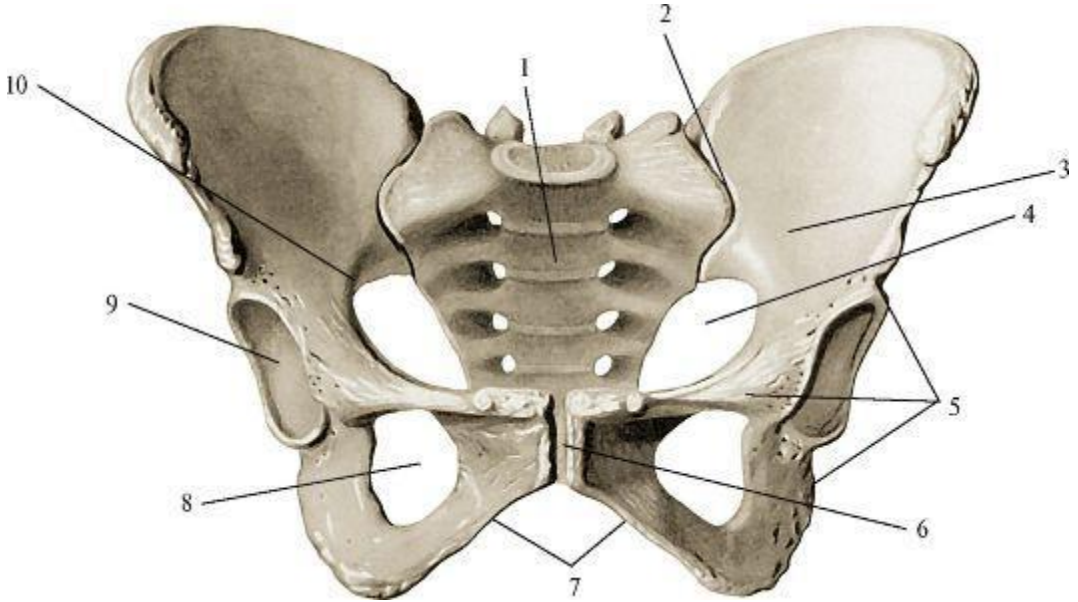
1
2
3
4
5
6
7
8
9
10

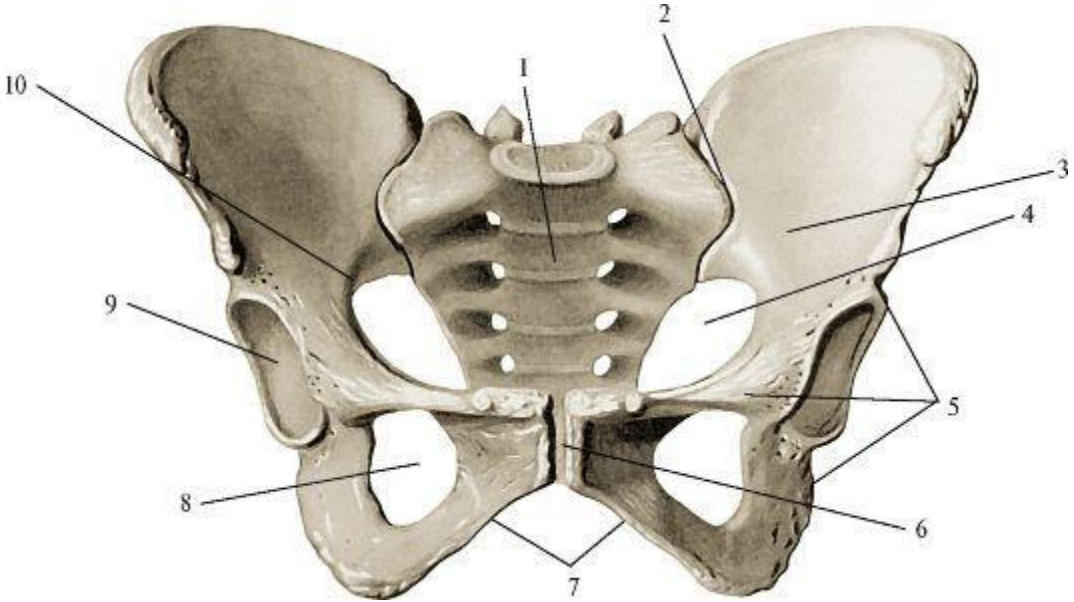

1 - крестец, 2 - крестцово-подвздошный сустав, 3 - большой таз, 4 - малый таз, 5 - тазовая кость, 6 - лобковый симфиз, 7 - подлобковый угол, 8 - запирательное отверстие, 9 - вертлужная впадина, 10 - пограничная линия.

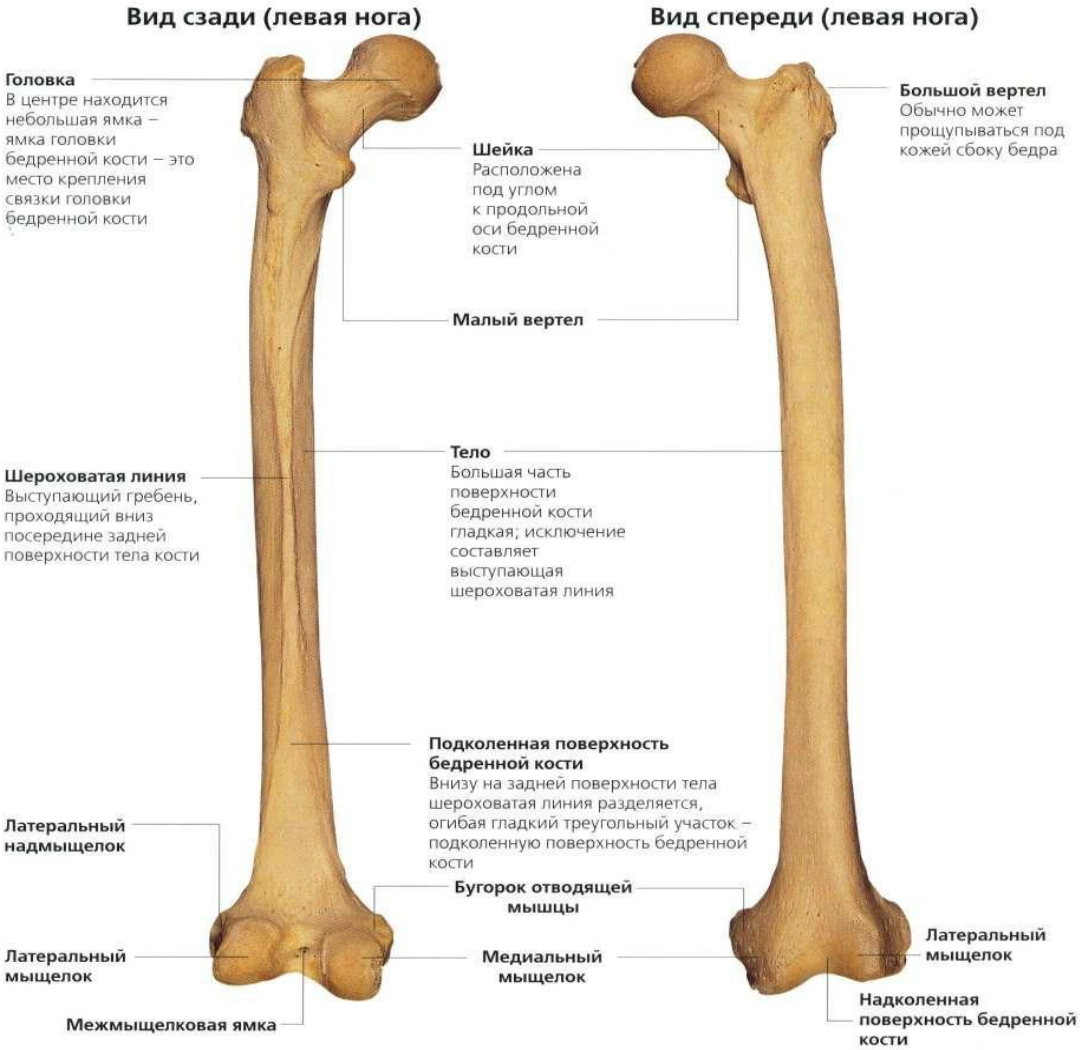
Вид сзади (левая нога)
Вид спереди (левая нога)
Головка
В центре находится небольшая ямка – ямка головки бедренной кости – это место крепления связки головки бедренной кости
Шейка
Расположена под углом к продольной оси бедренной кости
Большой вертел
Обычно может прощупываться под кожей сбоку бедра
Малый вертел
Тело
Большая часть поверхности бедренной кости гладкая; исключение составляет выступающая шероховатая линия
Шероховатая линия
Выступающий гребень, проходящий вниз посередине задней поверхности тела кости
Подколенная поверхность бедренной кости
Внизу на задней поверхности тела шероховатая линия разделяется, огибая гладкий треугольный участок – подколенную поверхность бедренной кости
Латеральный надмыщелок
Бугорок отводящей мышцы
Латеральный мыщелок
Медиальный мыщелок
Латеральный мыщелок
Межмыщелковая ямка
Надколенная поверхность бедренной кости

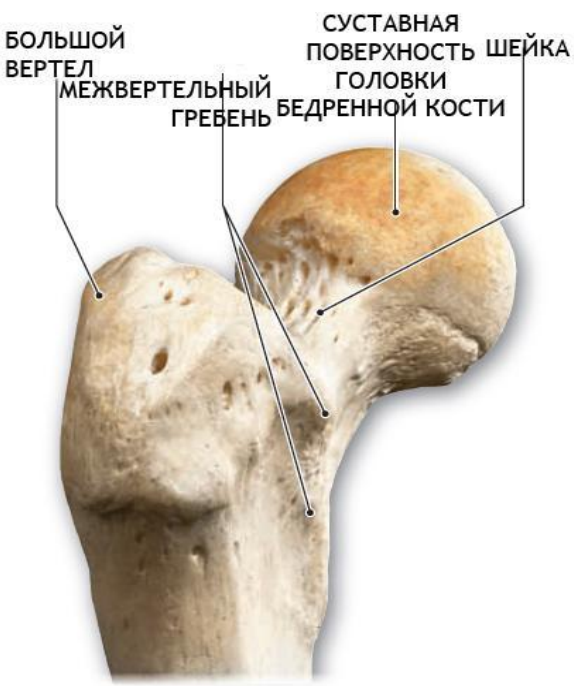

c Lateral view of the femoral head

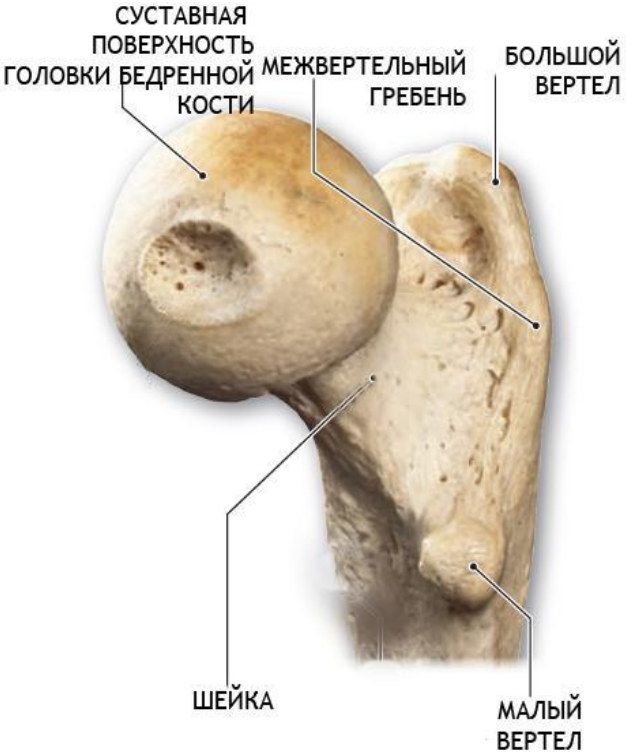

b Medial view of the femoral head

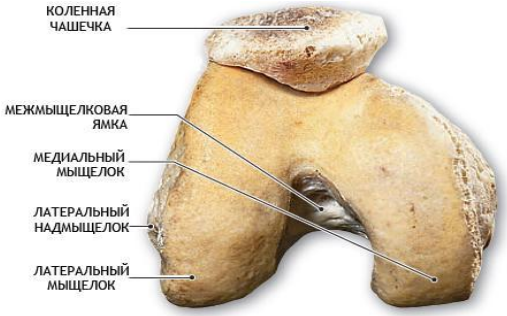

СУСТАВНЫЕ ПОВЕРХНОСТИ ПРАВОЙ БЕДРЕННОЙ КОСТИ, УЧАСТВУЮЩИЕ В ОБРАЗОВАНИИ КОЛЕННОГО СУСТАВА ВИД ИЗНУТРИ

ТАЗОВЫЕ СВЯЗКИ

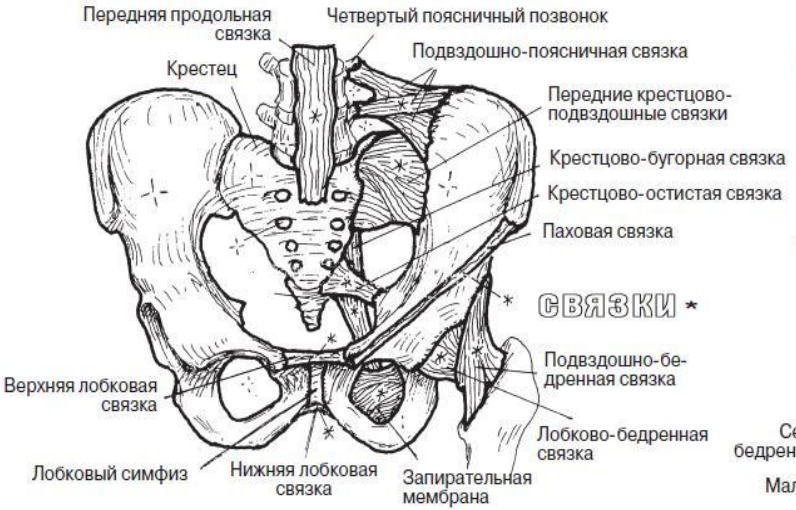

ПЕРЕДНЯЯ ПРОЕКЦИЯ

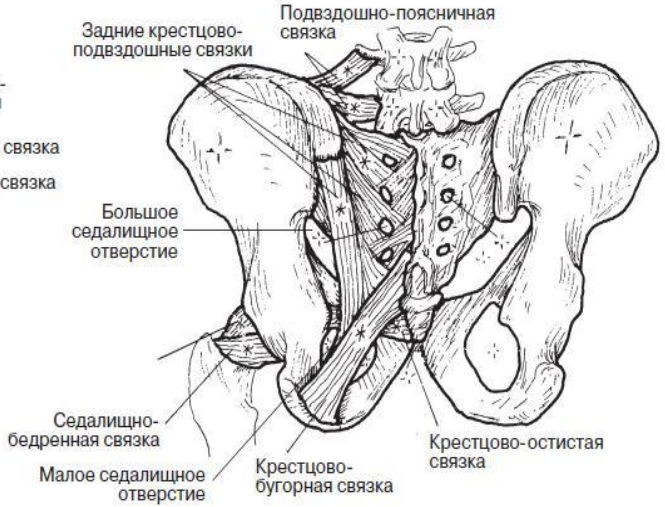

ЗАДНЯЯ ПРОЕКЦИЯ

КРЕСТЦОВО-ПОДВЗДОШНЫЙ СУСТАВ

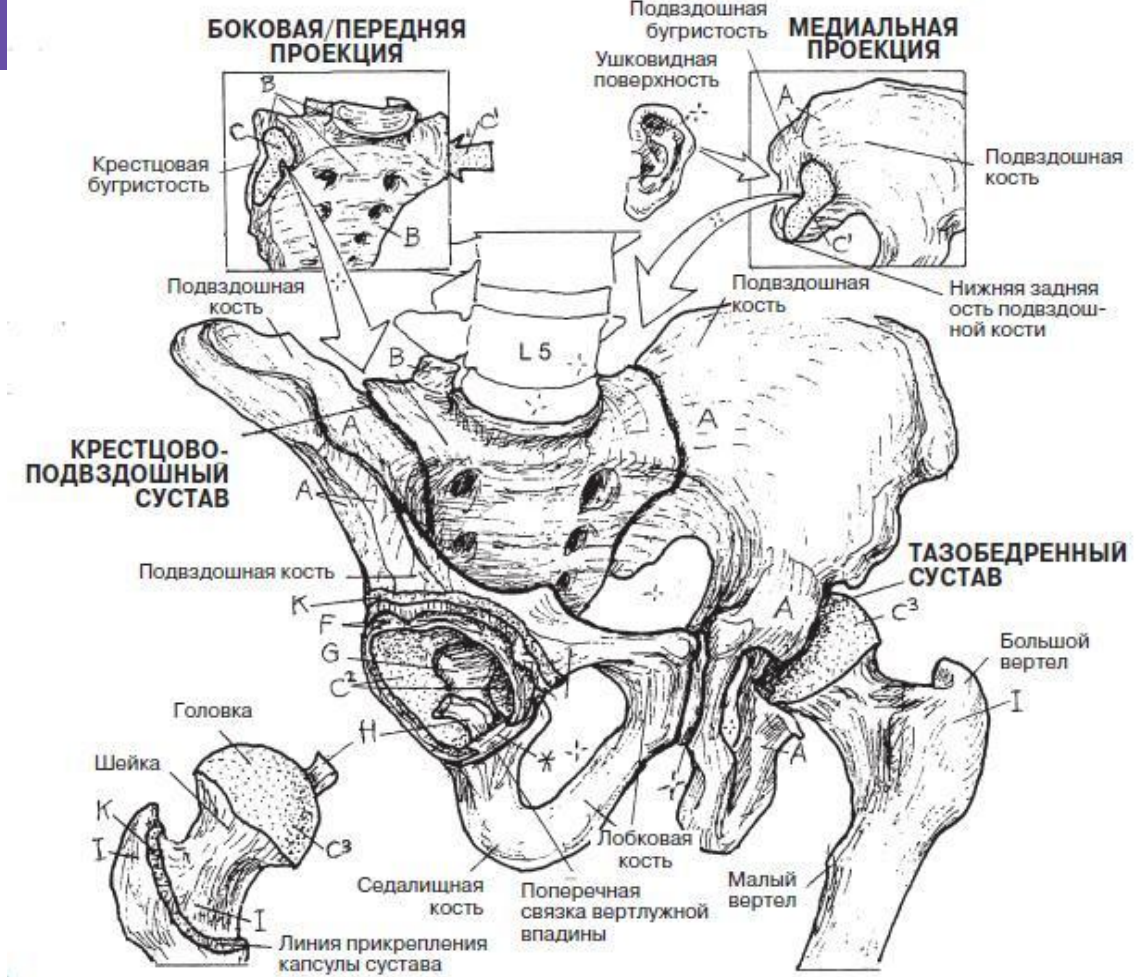

Правый тазобедренный сустав в разрезе

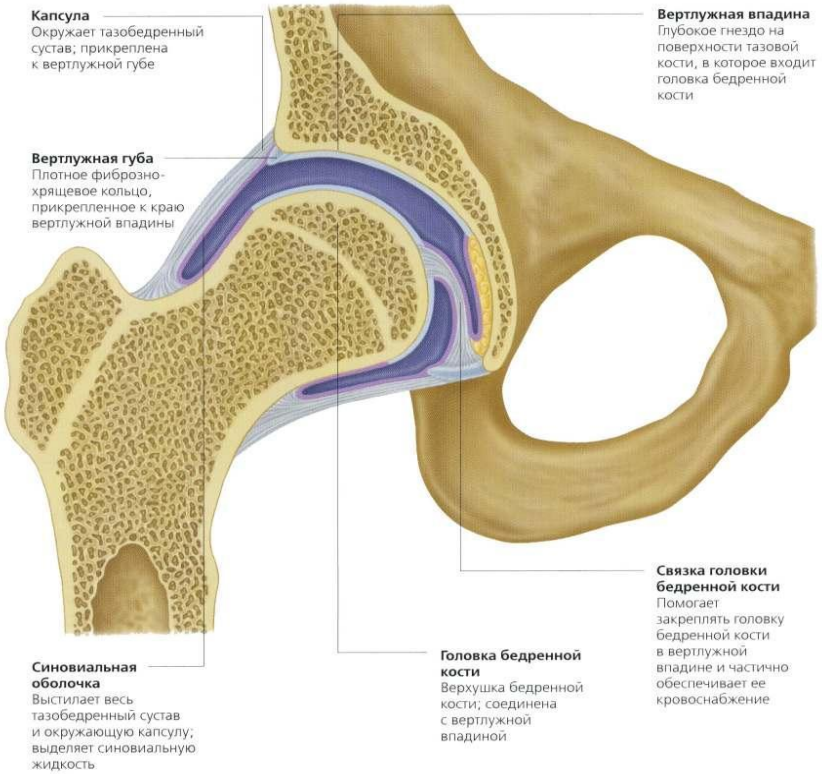

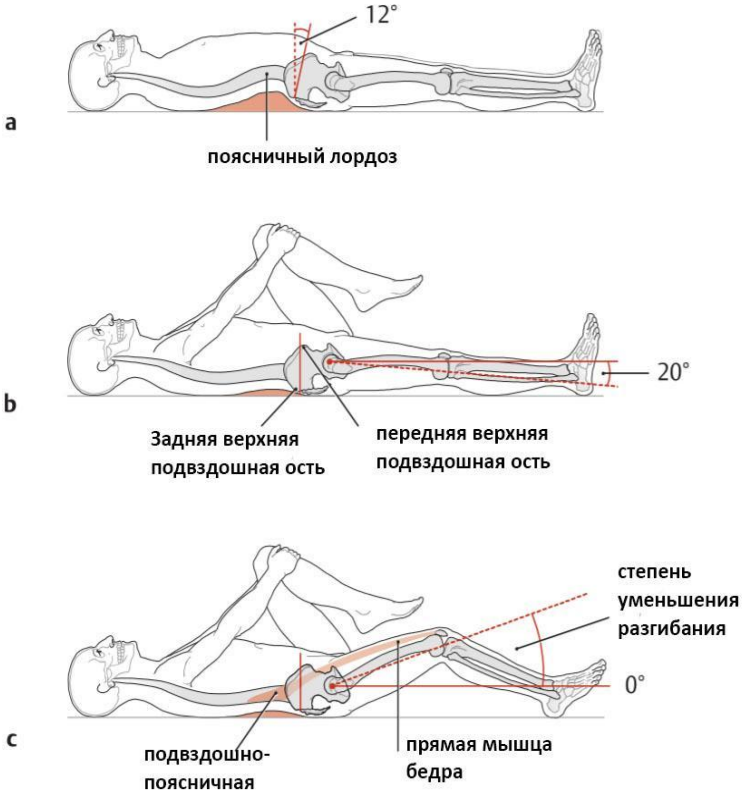
a
12°
поясничный лордоз
b
20°
Задняя верхняя подвздошная ость
передняя верхняя подвздошная ость
c
степень уменьшения разгибания
0°
подвздошно-поясничная
прямая мышца бедра

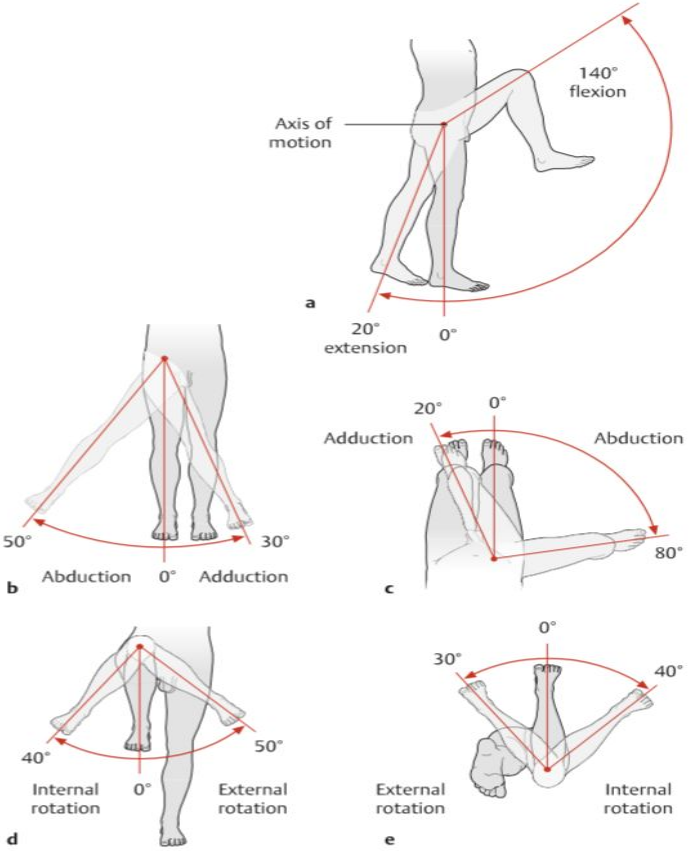
Axis of motion
140° flexion
a
20° extension
0°
50°
30°
Abduction
0°
Adduction
b
20°
0°
Adduction
Abduction
80°
c
40°
50°
Internal rotation
0°
External rotation
d
0°
30°
40°
External rotation
Internal rotation
e

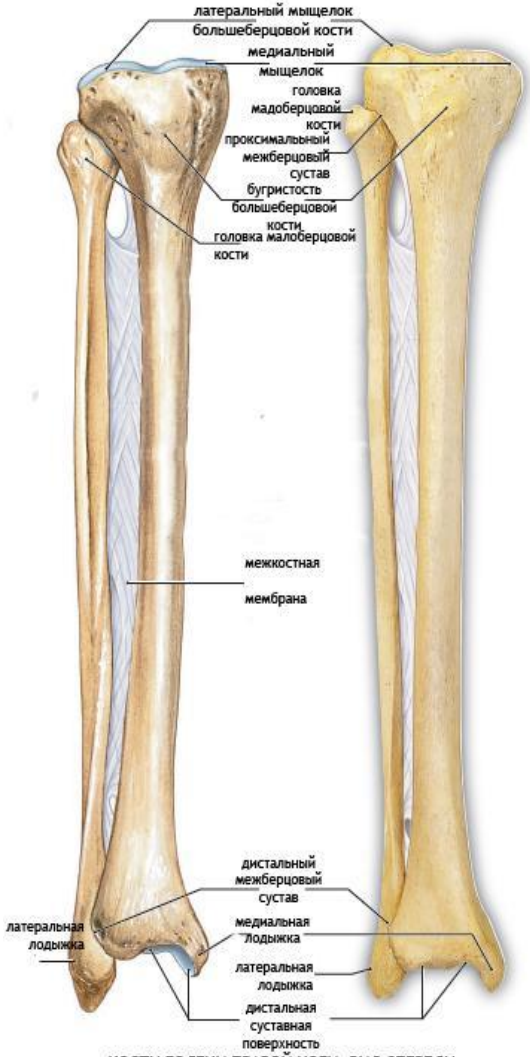

КОСТИ ГОЛЕНИ ПРАВОЙ НОГИ, ВИД СПЕРЕДИ

fitnesstula

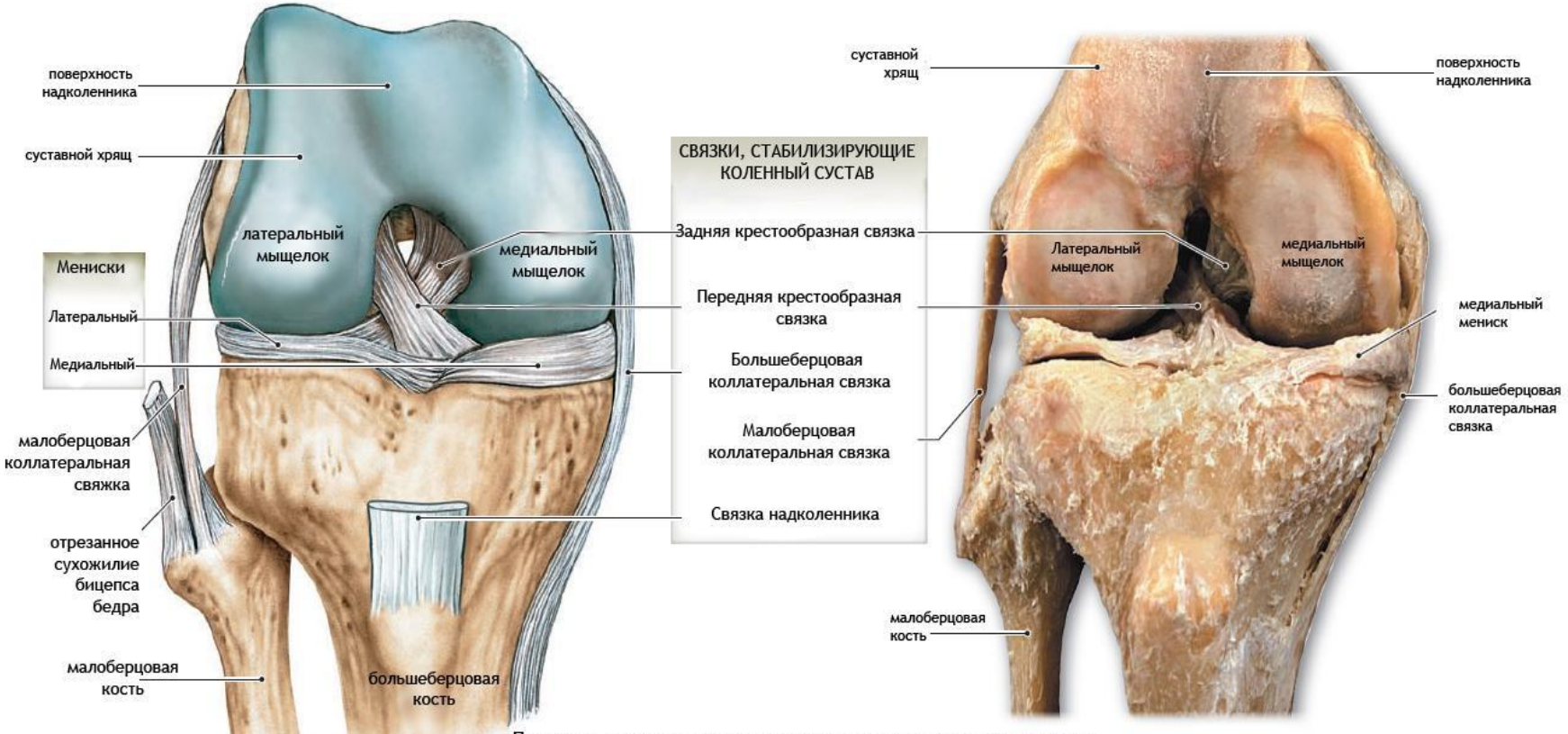

Правое колено в полностью согнутом состоянии после удаления суставной капсулы, коленной чашечки и связанных с ними связок вид спереди

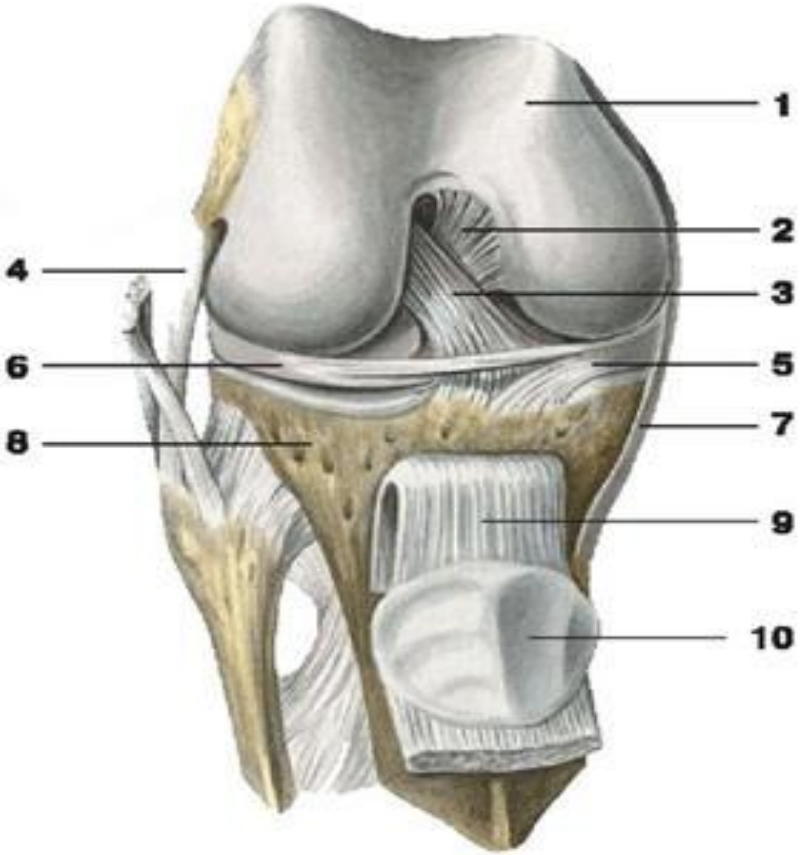
1
2
3
4
5
6
7
8
9
10

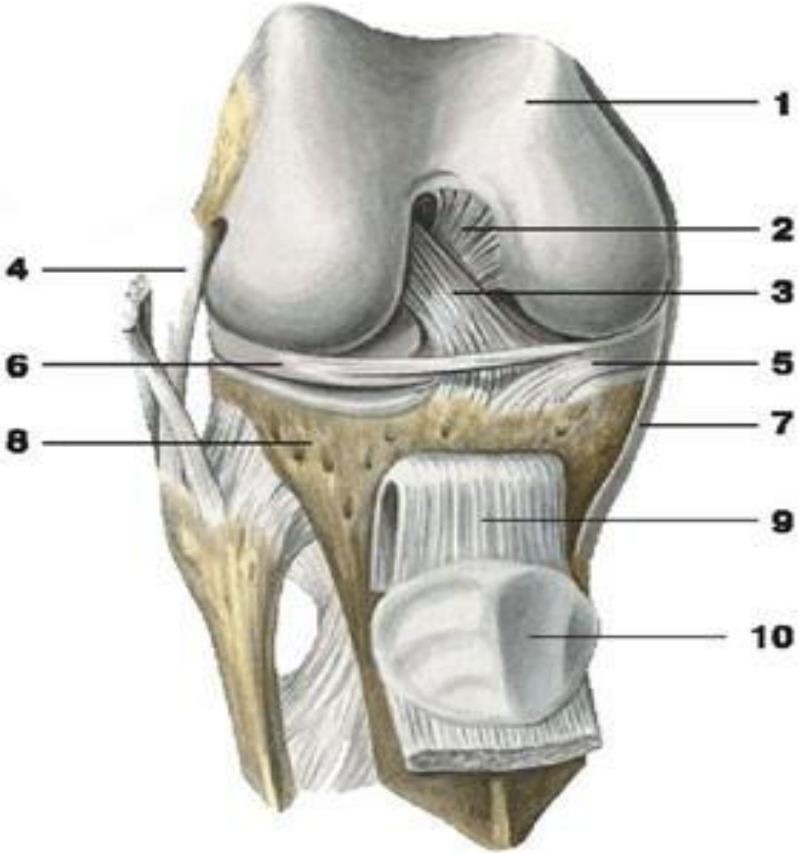

1. Бедренная кость
2. Задняя крестообразная связка
3. Передняя крестообразная связка
4. Малоберцовая коллатеральная связка
5. Медиальный мениск
6. Латеральный мениск
7. Большеберцовая коллатеральная связка
8. Большеберцовая кость
9. Связка надколенника
10. Надколенник

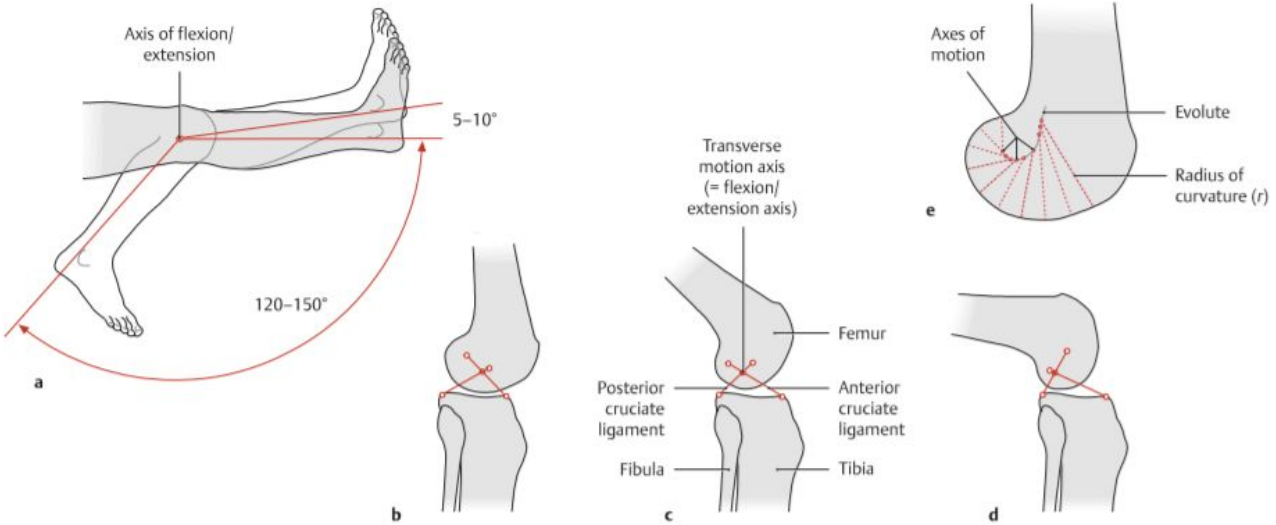
Axis of flexion/ extension
5–10°
120–150°
a
b
Transverse motion axis (= flexion/ extension axis)
Femur
Posterior cruciate ligament
Anterior cruciate ligament
Fibula
Tibia
c
d
Axes of motion
Evolute
Radius of curvature (r)
e

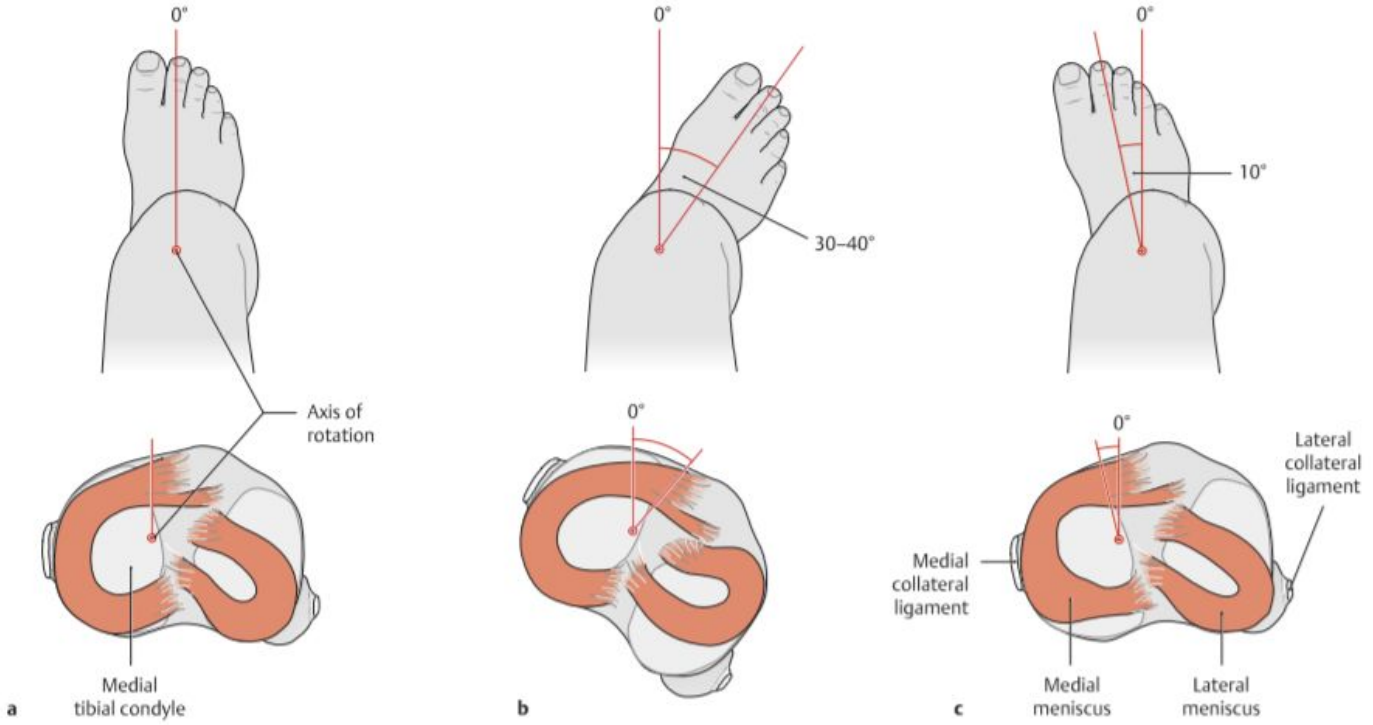
0°
Axis of rotation
Medial tibial condyle
a
0°
30–40°
0°
b
0°
10°
0°
Lateral collateral ligament
Medial collateral ligament
Medial meniscus
Lateral meniscus
c

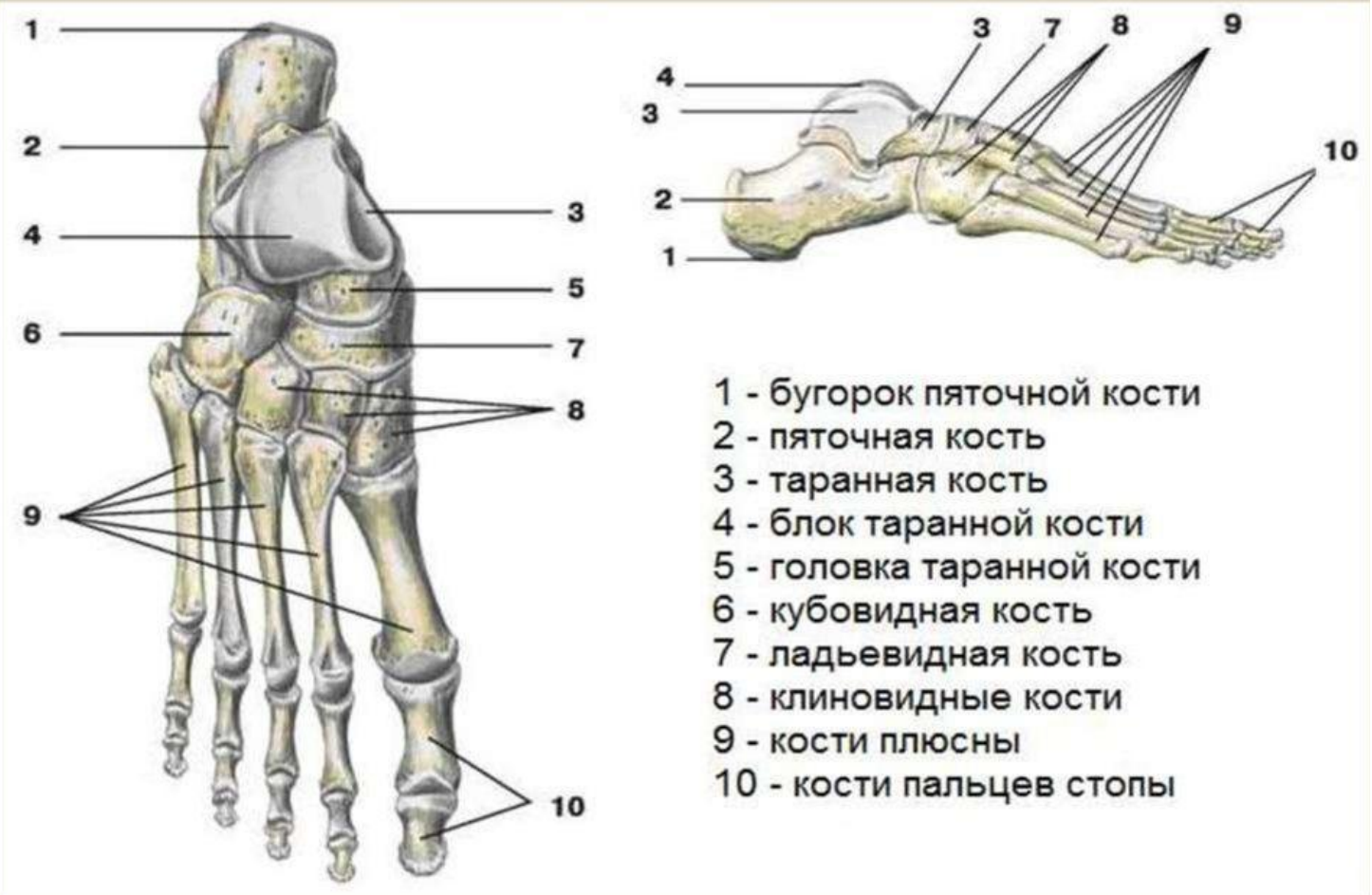

1 - бугорок пяточной кости
2 - пяточная кость
3 - таранная кость
4 - блок таранной кости
5 - головка таранной кости
6 - кубовидная кость
7 - ладьевидная кость
8 - клиновидные кости
9 - кости плюсны
10 - кости пальцев стопы

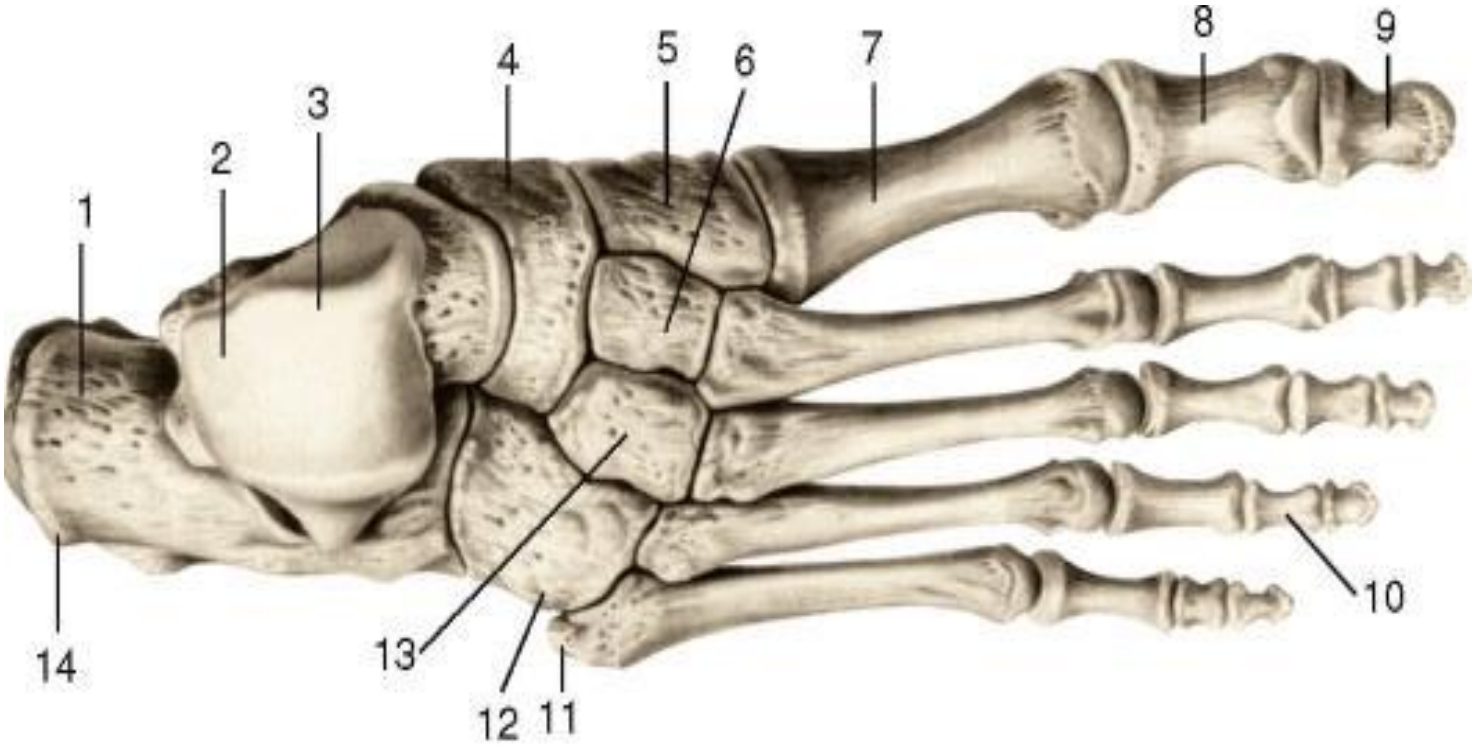
1
2
3
4
5
6
7
8
9
10
11
12
13
14

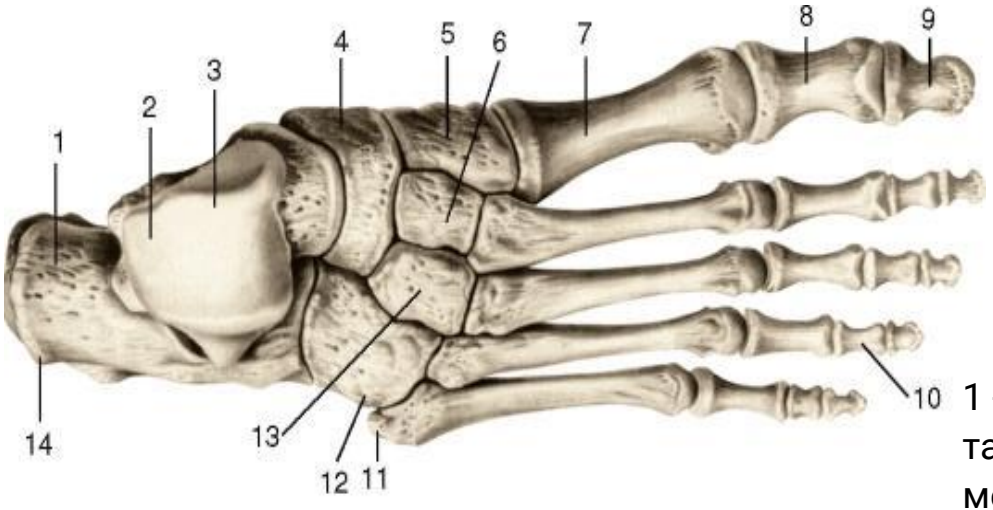

1 - пяточная кость; 2 - блок таранной кости; 3 - таранная кость; 4 - ладьевидная кость; 5 - медиальная клиновидная кость; 6 - промежуточная клиновидная кость; 7 - I плюсневая кость; 8 - проксимальная фаланга; 9 - дистальная (ногтевая) фаланга; 10 - средняя фаланга; 11 - бугристость V плюсневой кости; 12 - кубовидная кость; 13 - латеральная клиновидная кость; 14 - бугор пяточной кости

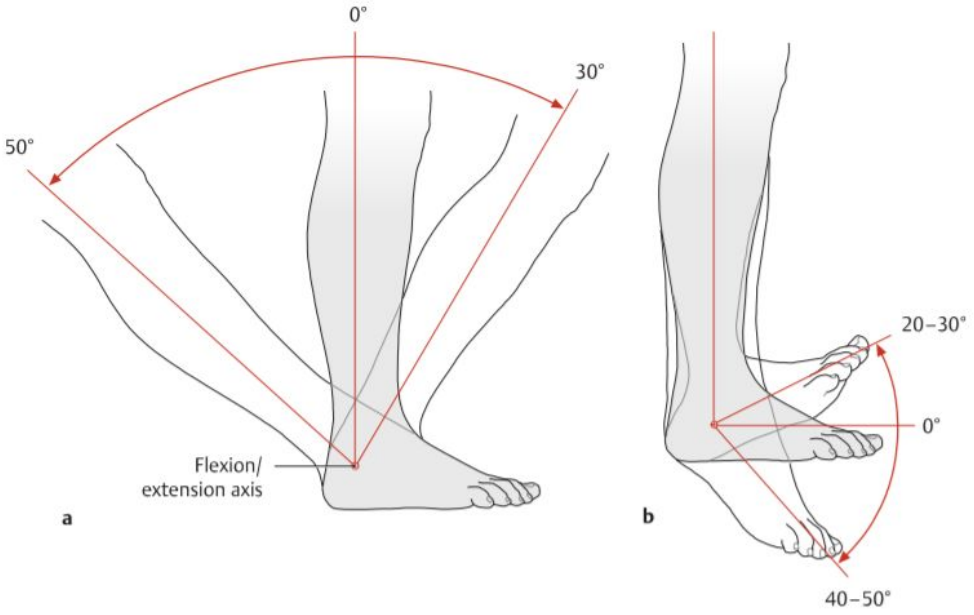
0°
30°
50°
Flexion/
extension axis
a
20–30°
0°
40–50°
b

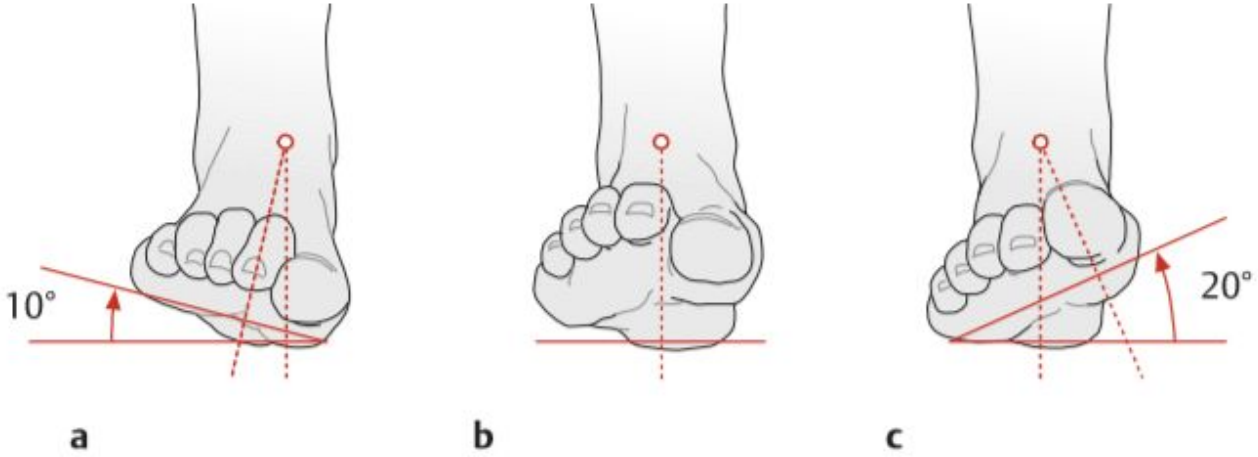
10°
20°
a
b
c

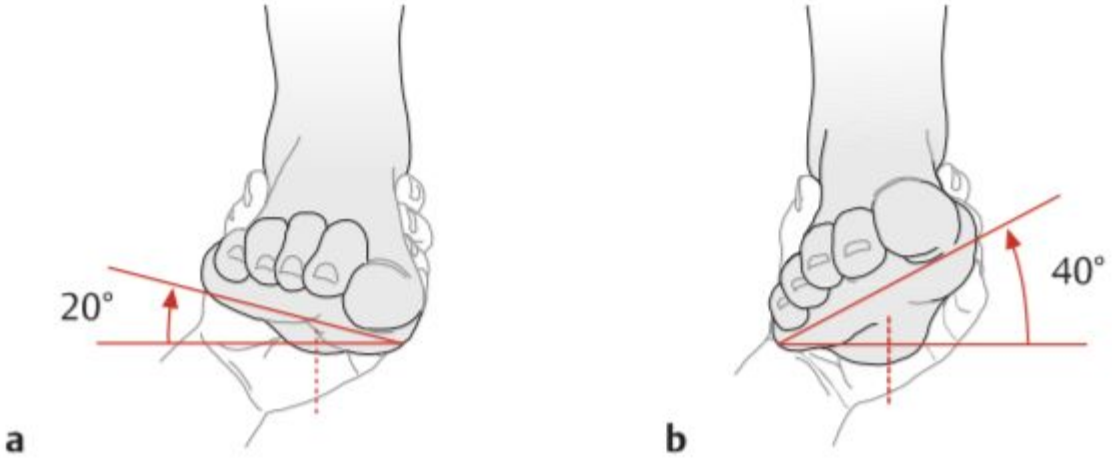
20°
a
40°
b

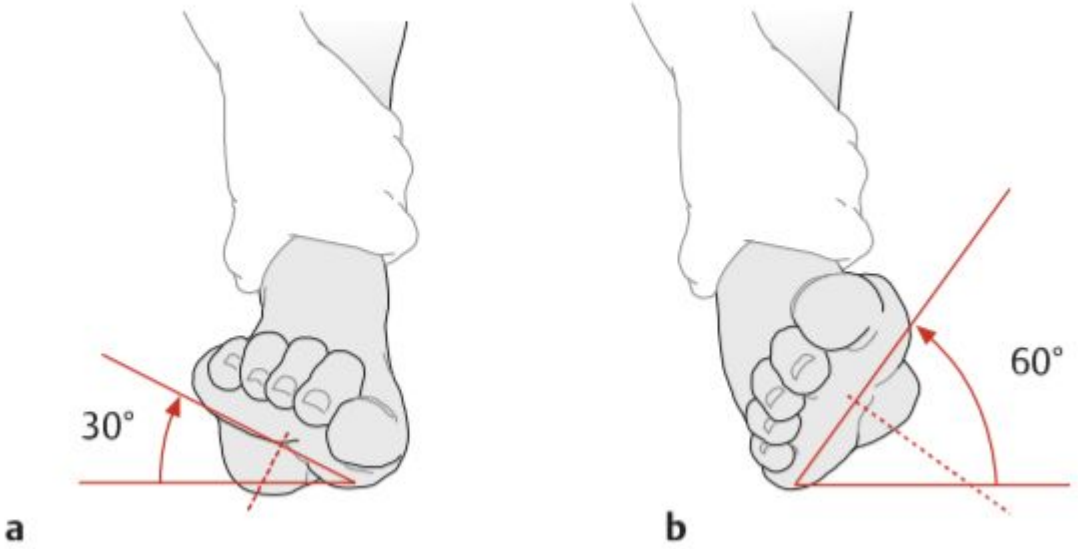
30°
a
60°
b

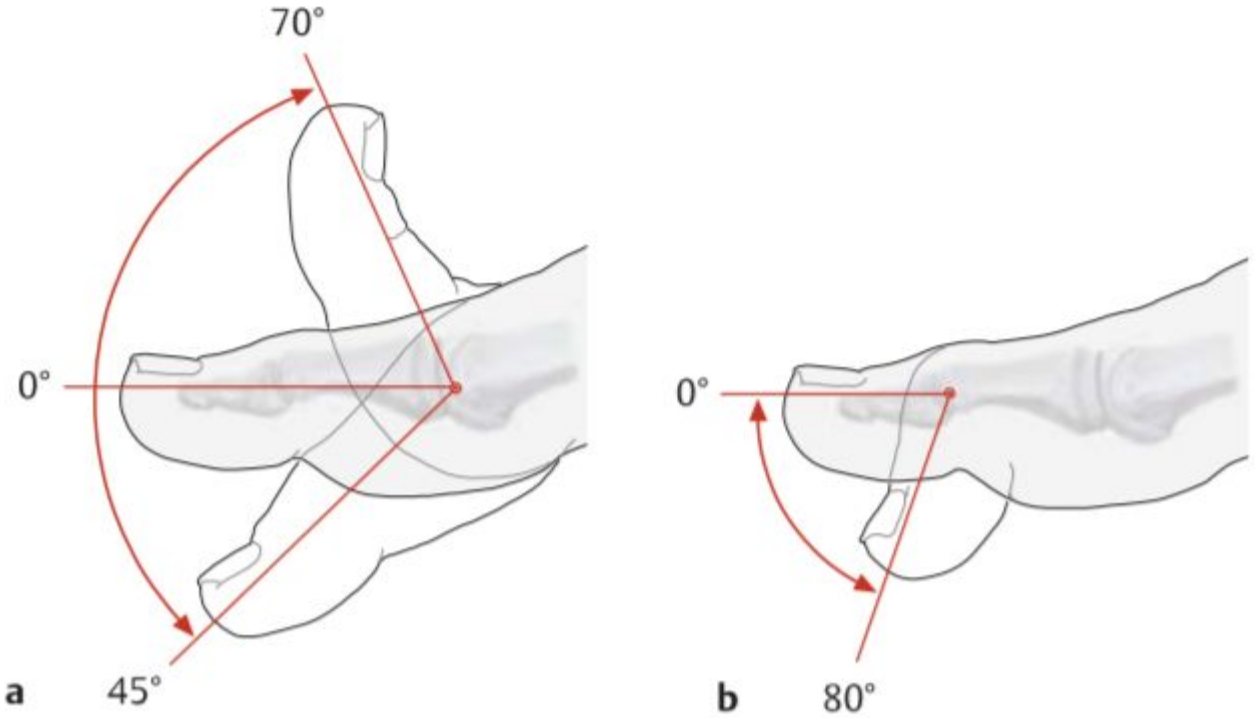
70°
0°
a
45°
0°
b
80°

МЫШЕЧНАЯ СИСТЕМА

ПАРАВЕРТЕБРАЛЬНЫЕ МЫШЦЫ

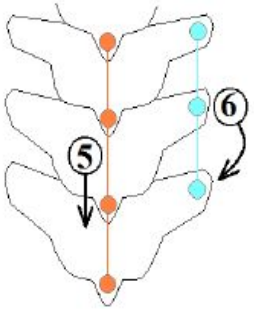

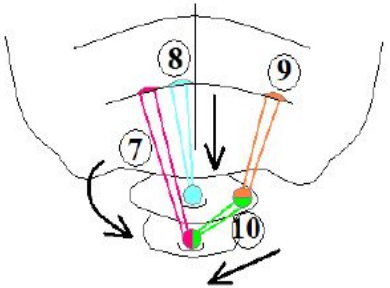

5 – межостистые мышцы
6 – межпоперечные мышцы

7 – большая задняя прямая мышца головы
8 малая задняя прямая мышца головы
9 – верхняя косая мышца головы
10 – нижняя косая мышца головы

ГЛУБОКИЕ МЫШЦЫ ГРУДИ

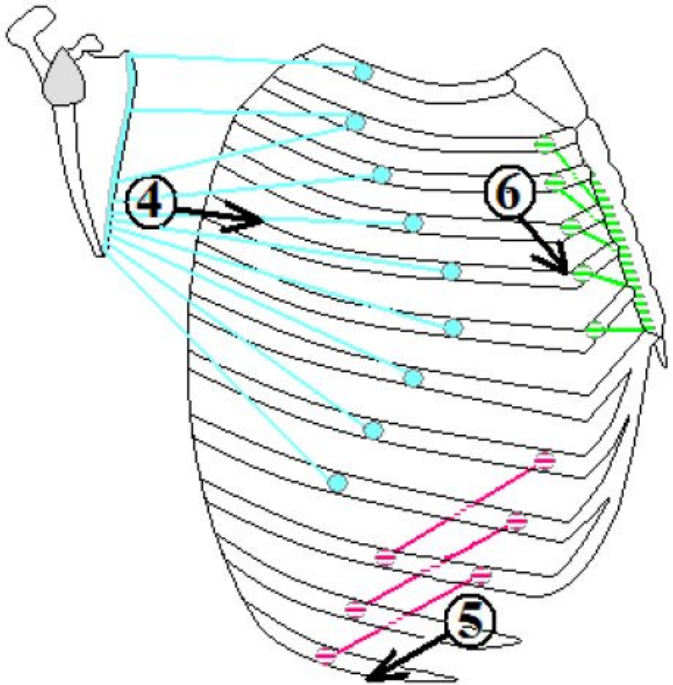

4. передняя зубчатая
5. подреберные мышцы
6. поперечная мышца груди
7. внутренние межреберные
8. наружные межреберные

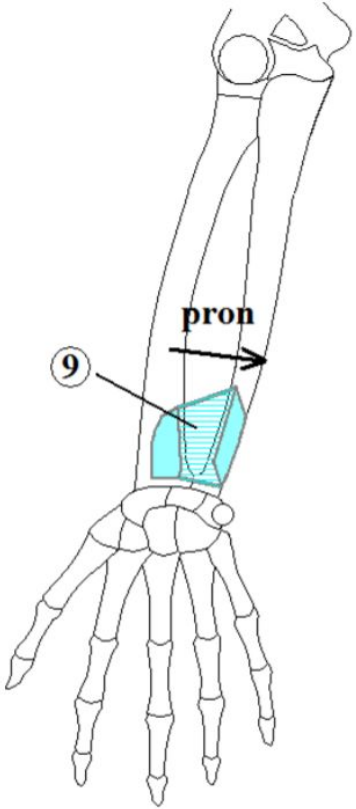

ПЕРЕДНЯЯ ГРУППА МЫШЦ ПРЕДПЛЕЧЬЯ

9. квадратный пронатор

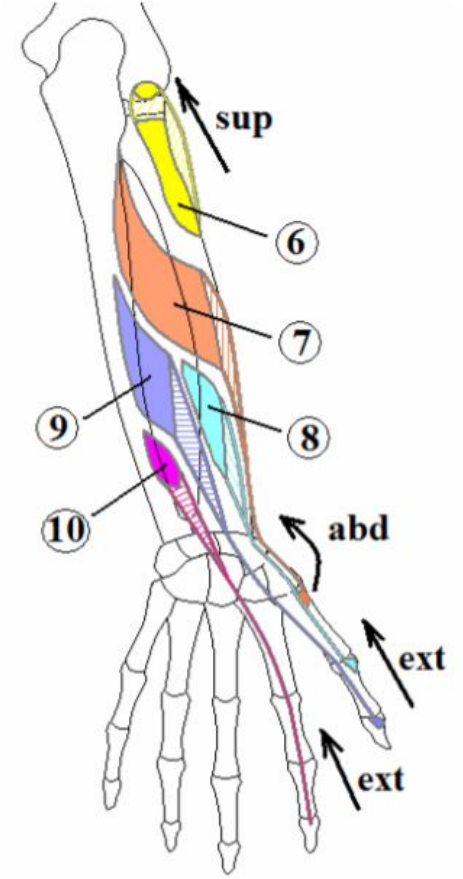

ЗАДНЯЯ ГРУППА МЫШЦ ПРЕДПЛЕЧЬЯ

6. супинатор
7. длинная мышца, отводящая большой палец
8. короткий разгибатель большого пальца кисти
9. длинный разгибатель большого пальца кисти
10. разгибатель указательного пальца

ГЛУБОКИЕ МЫШЦЫ ТАЗА

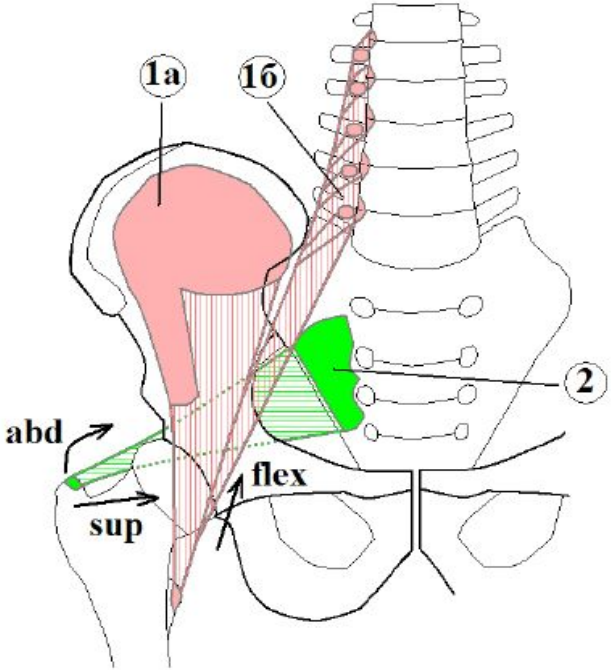

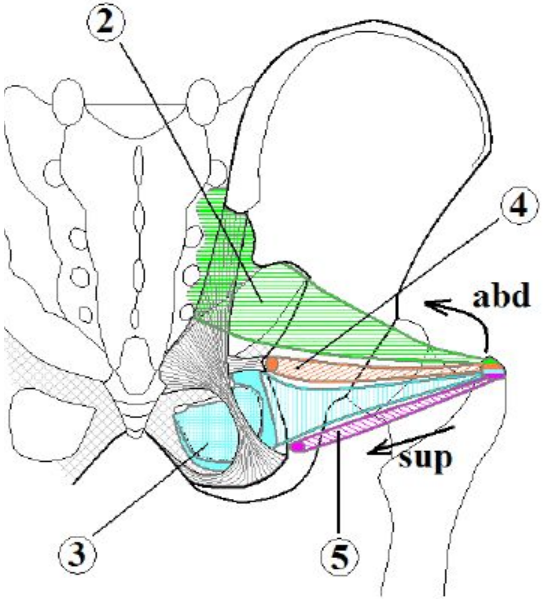

1. Подвздошно-поясничная мышца
1а – подвздошная мышца
1б – поясничная мышца
2. Грушевидная мышца
3. Внутренняя запирательная мышца
4. Верхняя близнецовая
5. Нижняя близнецовая

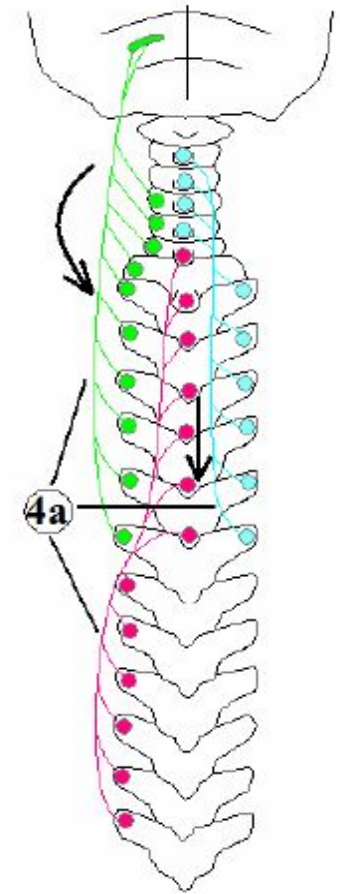

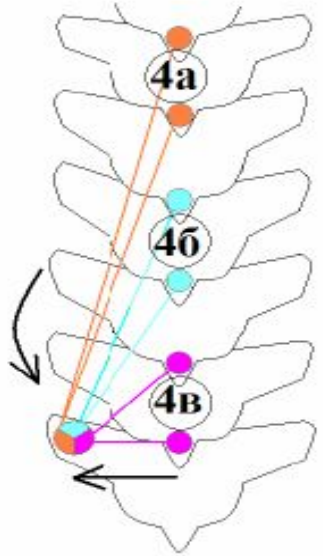

ПАРАВЕРТЕБРАЛЬНЫЕ МЫШЦЫ

1. 4 – поперечно-остистая мышца
2. 4-а – полуостистые мышцы
3. 4-б – многораздельная
4. 4-в – мышцы-вращатели

МЫШЦЫ ШЕИ

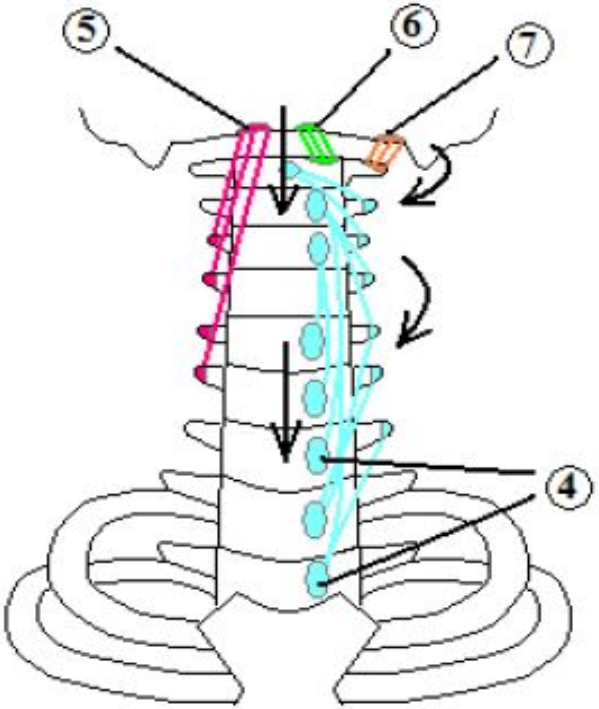

4. длинная мышца шеи
5. длиннная мышца головы
6. передняя прямая мышца головы
7. латеральная прямая мышца головы

МЫШЦЫ ПЛЕЧЕВОГО ПОЯСА

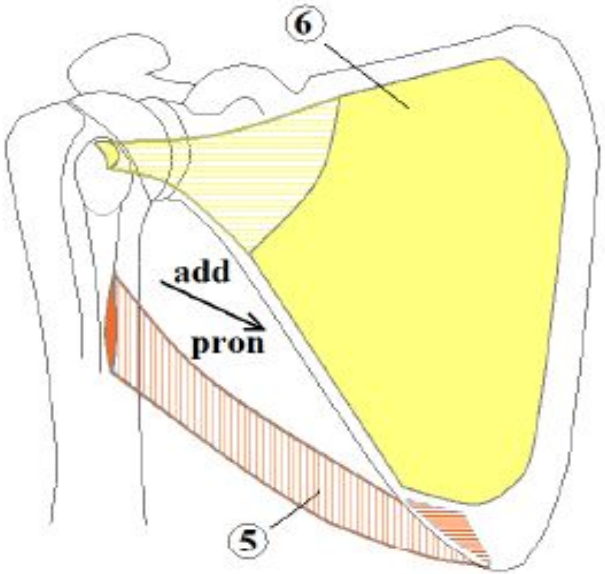

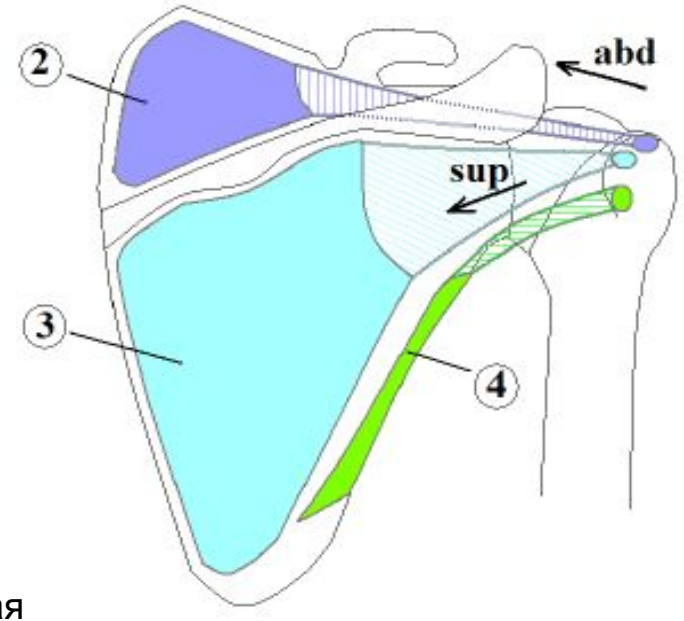

2. Надостная
3. Подостная
4 .Малая круглая
5. Большая круглая
6. Подлопаточная

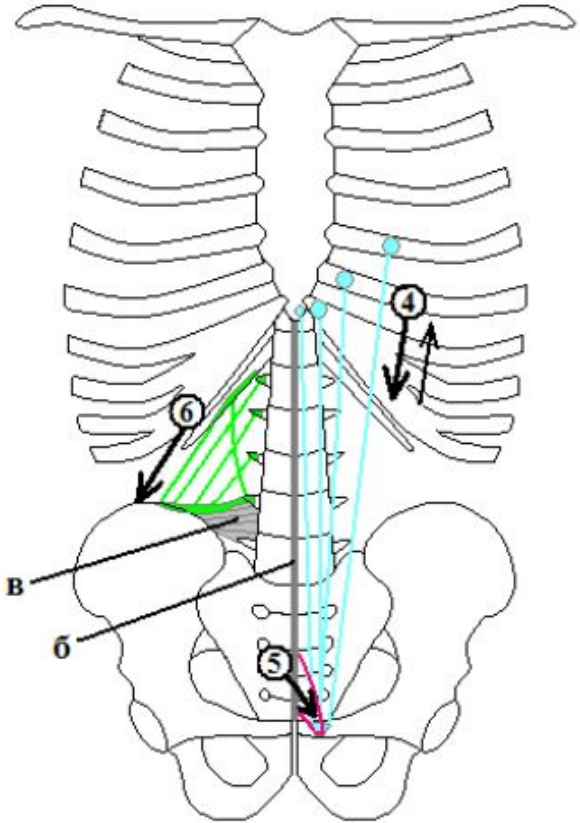

МЫШЦЫ ЖИВОТА

4. Прямая мышца живота
5. Пирамидальная мышца
6. Квадратная мышца поясницы

МЫШЦЫ ГОЛЕНИ

3. Длинный разгибатель большого пальца стопы

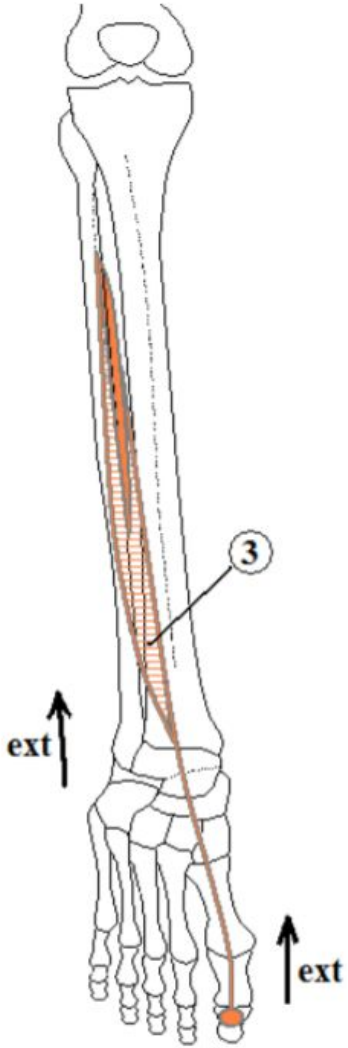

МЫШЦЫ ГОЛЕНИ

3. Длинный разгибатель большого пальца стопы

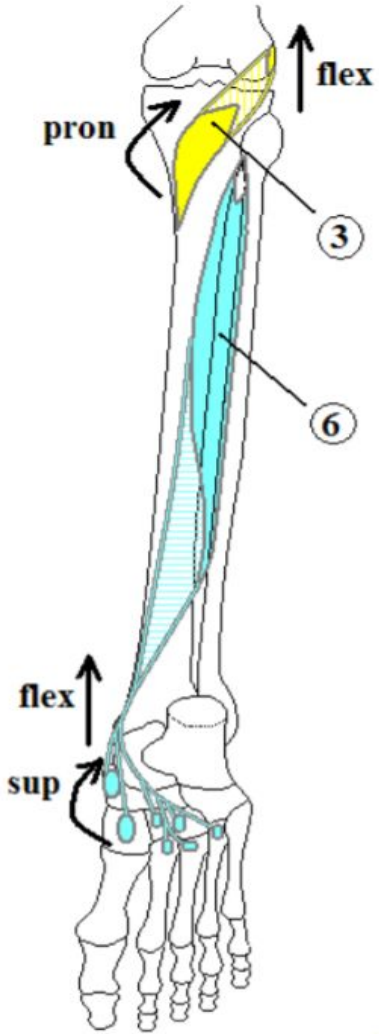

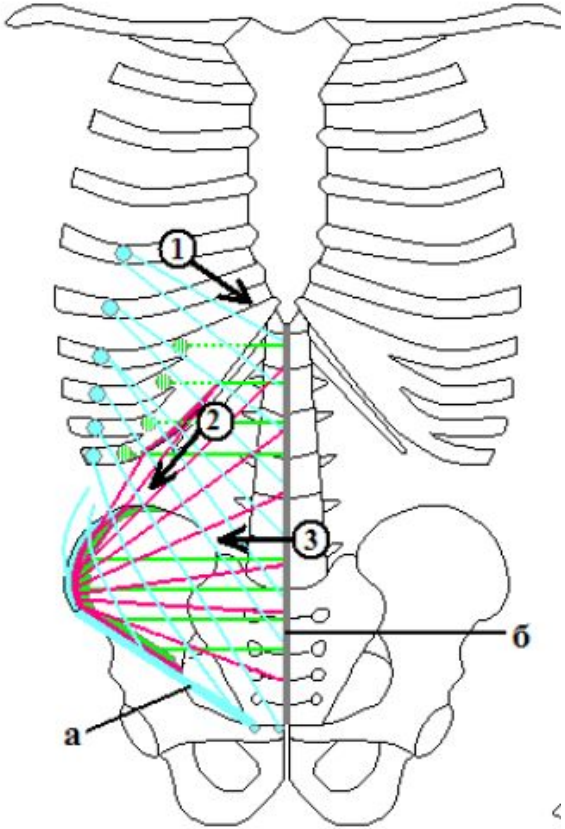

МЫШЦЫ ЖИВОТА

1. Наружная косая мышца живота
2. Внутренняя косая мышца живота
3. Поперечная мышца живота

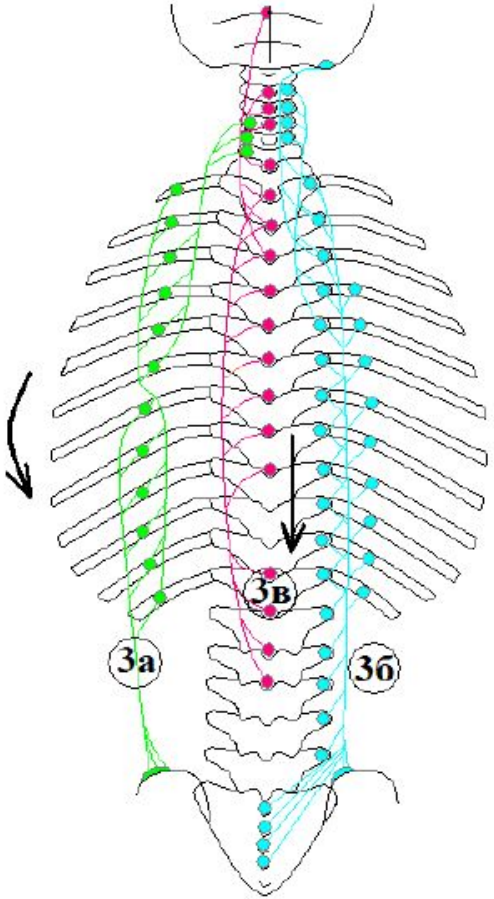

- 3а подвздошно-реберная
- 3б длиннейшая
- 3в остистая

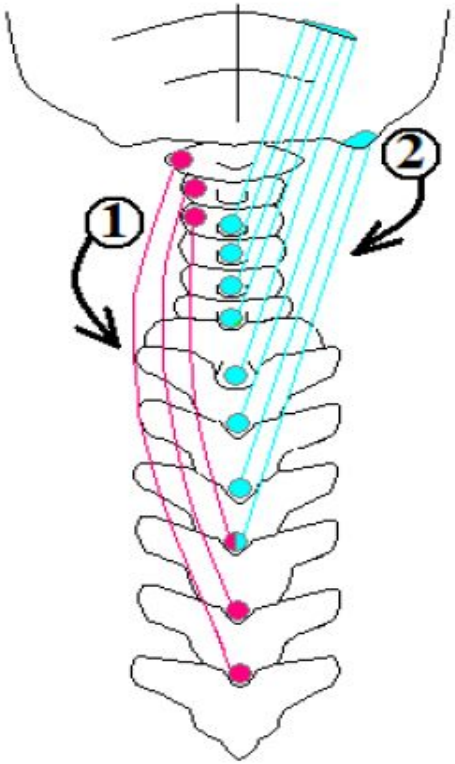

1. Ременная мышца шеи

2. Ременная мышца головы

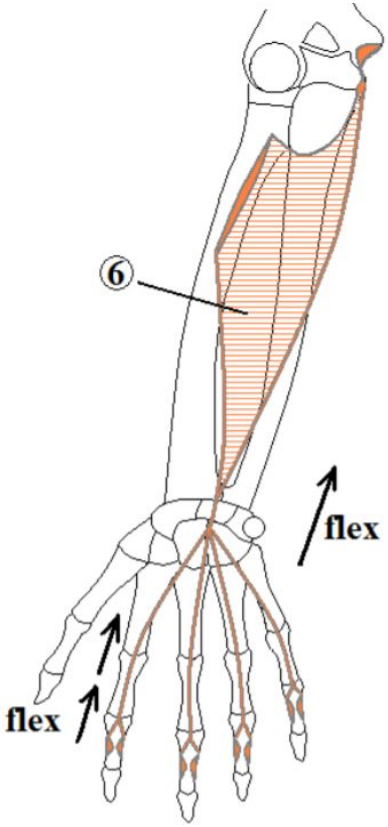

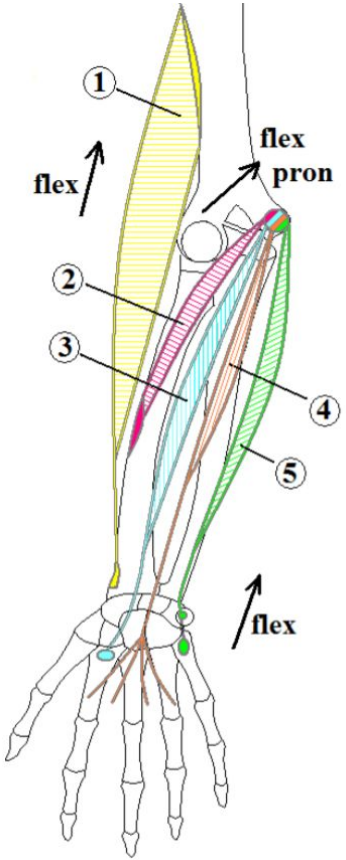

ПЕРЕДНЯЯ ГРУППА МЫШЦ ПРЕДПЛЕЧЬЯ

1. плечелучевая
2. круглый пронатор
3. лучевой сгибатель запястья
4. длинная ладонная
5. локтевой сгибатель запястья
6. поверхностный сгибатель пальцев

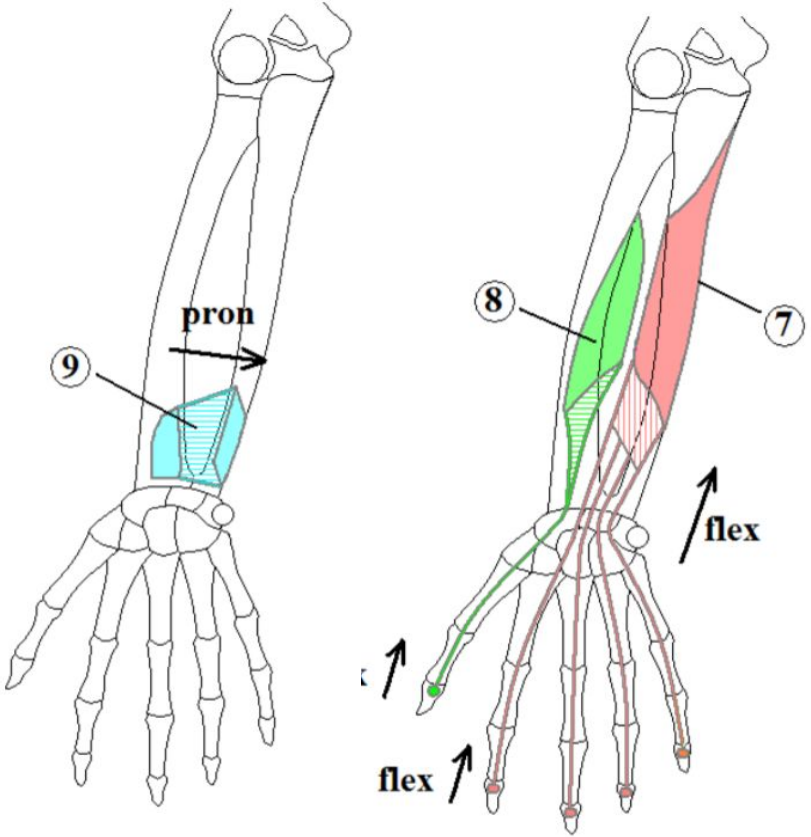

ПЕРЕДНЯЯ ГРУППА МЫШЦ ПРЕДПЛЕЧЬЯ

7. глубокий сгибатель пальцев
8. длинный сгибатель большого пальца кисти
9. квадратный пронатор

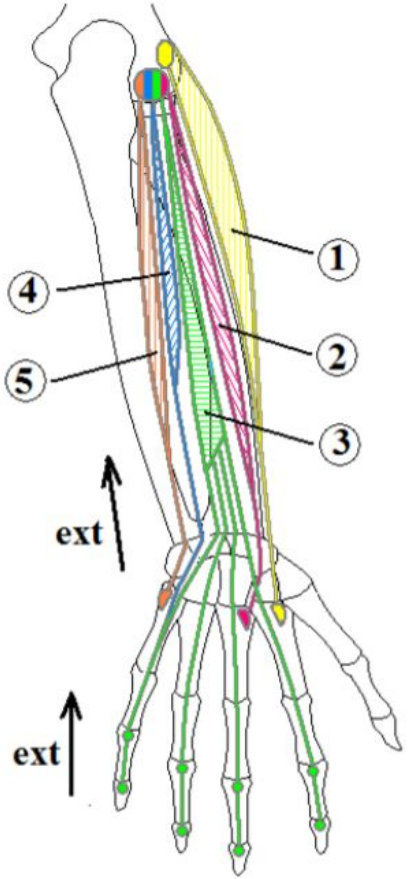

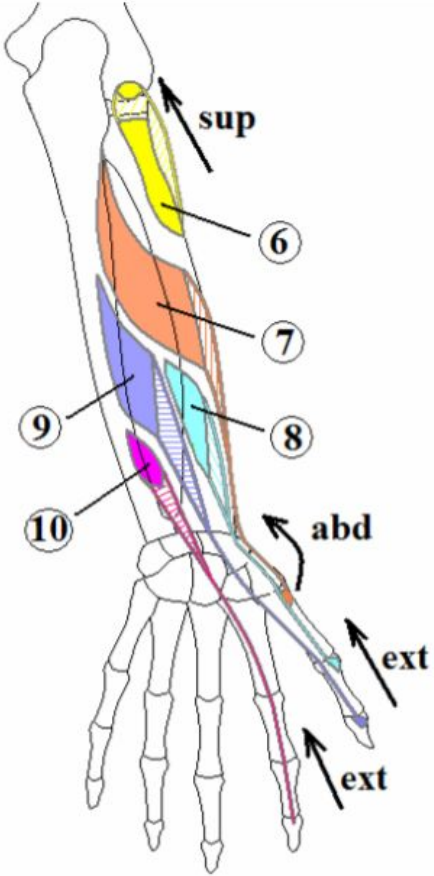

ЗАДНЯЯ ГРУППА МЫШЦ ПРЕДПЛЕЧЬЯ

1. длинный лучевой разгибатель запястья
2. короткий лучевой разгибатель запястья
3. разгибатель пальцев
4. разгибатель мизинца
5. локтевой разгибатель запястья
6. супинатор
7. длинная мышца, отводящая большой палец
8. короткий разгибатель большого пальца кисти
9. длинный разгибатель большого пальца кисти
10. разгибатель указательного пальца

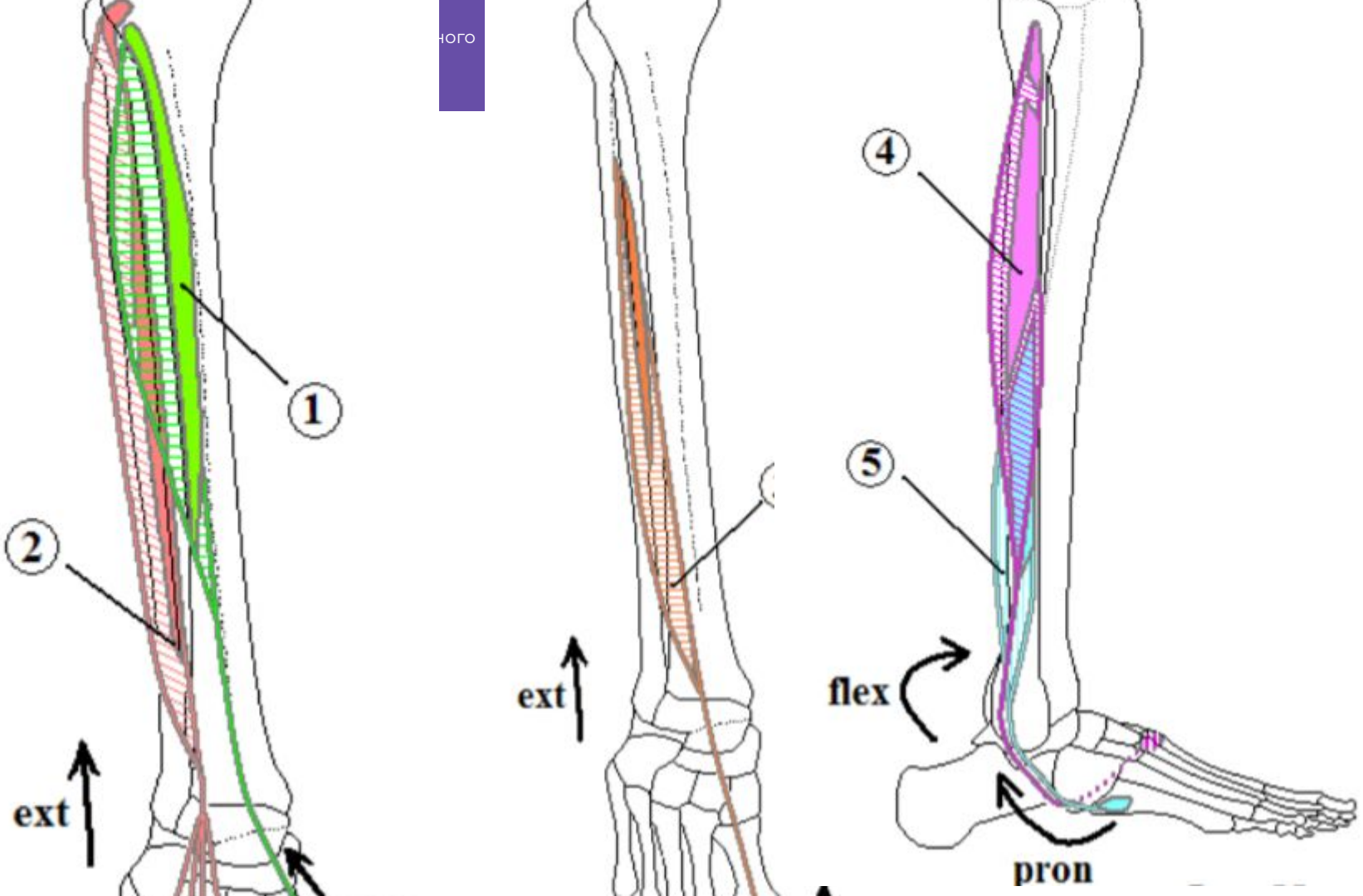
1
2
ext
ext
4
5
flex
pron

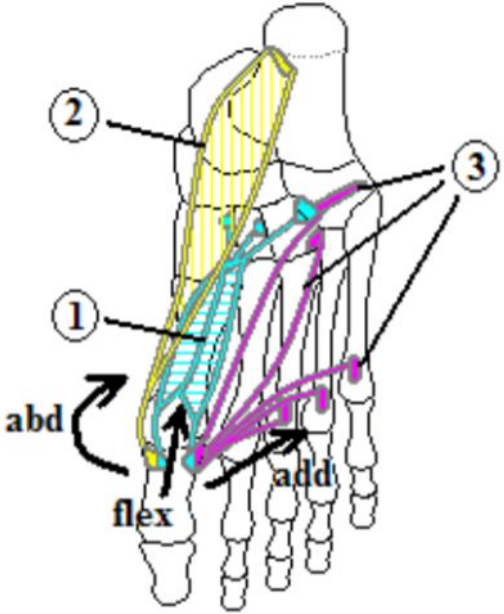
2
3
1
abd
flex
add

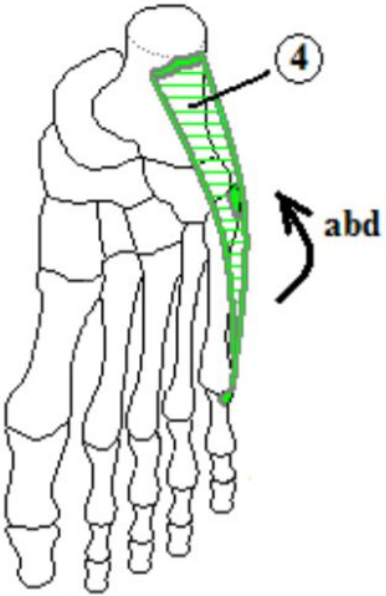
4
abd

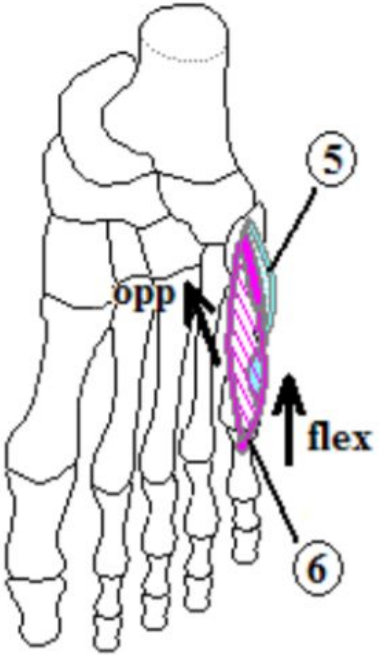
5
opp
flex
6

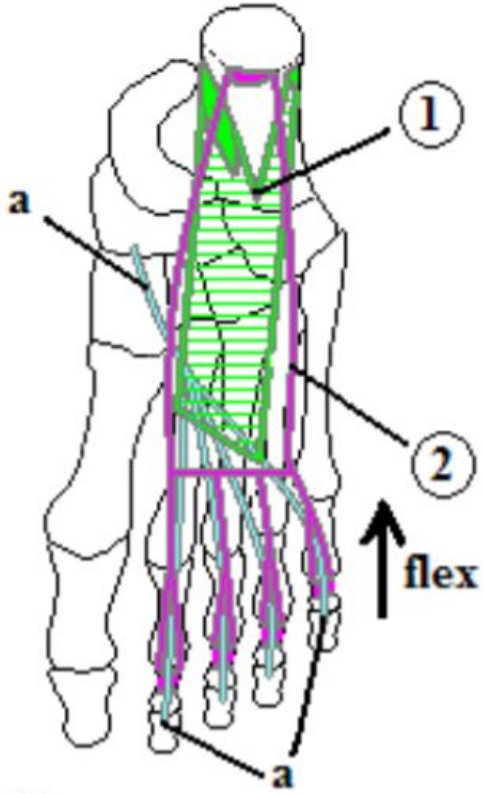
1
a
2
flex
a

МЫШЦЫ ШЕИ

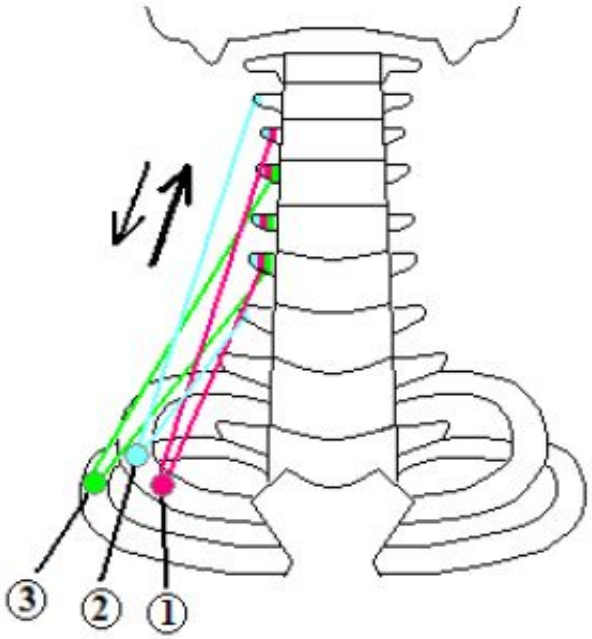

1. Передняя лестничная мышца
2. средняя лестничная мышца
3. задняя лестничная мышца

МЫШЦЫ ШЕИ

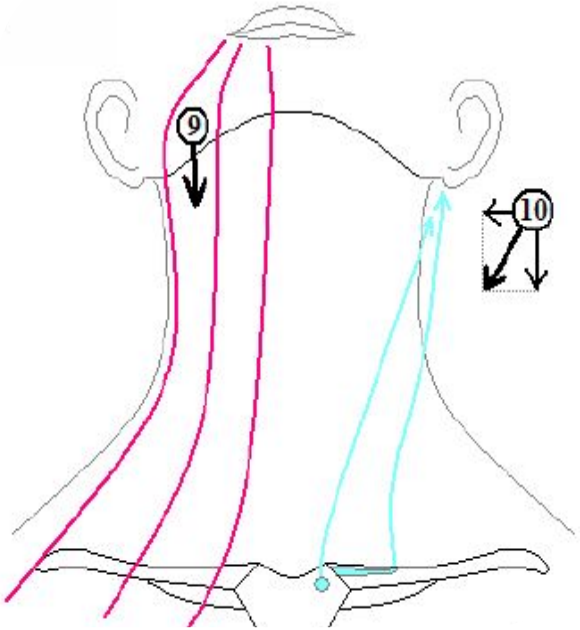

9. подкожная мышца
10. ГКСМ