Гломерулонефриты

Острый гломерулонефрит. Этиология и патогенез. Клинические варианты. Клиника и диагностика. Лечение.

Сайт презентаций

Гломерулонефрит

- Гломерулонефрит – следствие многофакторной стимуляции иммунной системы, которая приводит к воспалению клубочка, а также других компонентов почечной паренхимы.
- Когда этот процесс ограничен почечной паренхимой, он называется «первичным» гломерулонефритом. Если же он является частью распространенного иммунного процесса, то классифицируется как «вторичный» гломерулонефрит.

Клиническая классификация гломерулонефритов

- Острый

- с развернутой клинической картиной(циклическая форма)
- со стертыми клиническими проявлениями (латентная, ациклическая)

- Хронический

- изолированный мочевой синдром(латентный нефрит)
- гипертоническая форма
- гематурический
- нефротический синдром
- нефротически-гипертоническая форма(смешанная форма)

- Быстропрогрессирующий (подострый)

Морфологическая классификация гломерулонефритов

Пролиферативные формы	**Непролиферативные формы**
Острый пострептоккоковый (интракапилярный) ГН	Фокально-сегментарный ГН
Быстропрогрессирующий ГН: с иммунными депозитами; малоиммуннный	Мембранозный ГН
Мезангиопрлиферативный ГН	ГН с минимальными изменениями
Ig A- нефропатия	
Мезангиокапиллярный ГН	

Основные клинические проявления гломерулонефропатий

- Нефротический синдром
- Острый нефритический синдром
- Быстропрогрессирующий нефритический синдром
- Изолированный мочевой синдром (протеинурия и/или гематурия)
- Хронический нефритический синдром (артериальная гипертензия, ХПН)

Этиология

- **Бактериальные инфекции**
- -Стрептококковая
- -Стафилококковая
- -Туберкулез
- -Сифилис
- **Вирусные инфекции**
- -Гепатит С
- -Гепатит В
- -Цитомегаловирус
- -ВИЧ
- **Паразитрные заболевания**
- -трихинелёз
- -альвеококкоз
- **Токсические факторы**
- -Органические растворители
- -Алкоголь, наркотики
- Ртуть
- -Лекарства(золото, Д-пеницилламин)

Острый пострептококковый гломерулонефрит.

Диффузное иммунокомплексное воспаление почечных клубочков, развивающееся через 2 – 3 недели, после воздействия антигена.

Клинически проявляется – остронефритическим синдромом.

Морфологически – диффузный генерализованный эксудативно-пролиферативный гломерулонефрита.

Острый пострептококковый гломерулонефрит: схема развития

Бета -гемолизирующий стрептококк группы А

Тип 12 → Фарингит → 6-20 дней

тип 49 → импетиго → 14-28 дней

Острый гломерулонефрит

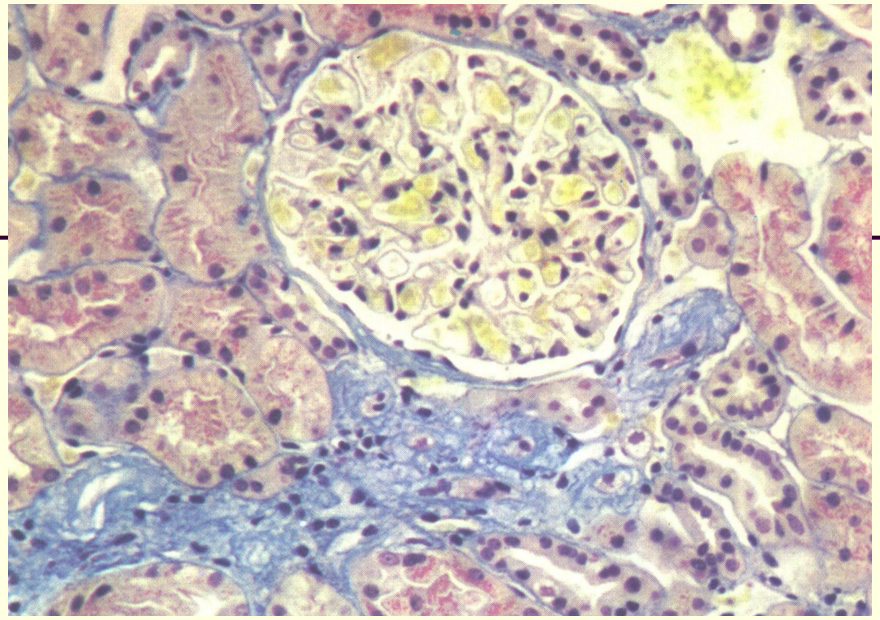

Нормальное строение клубочка

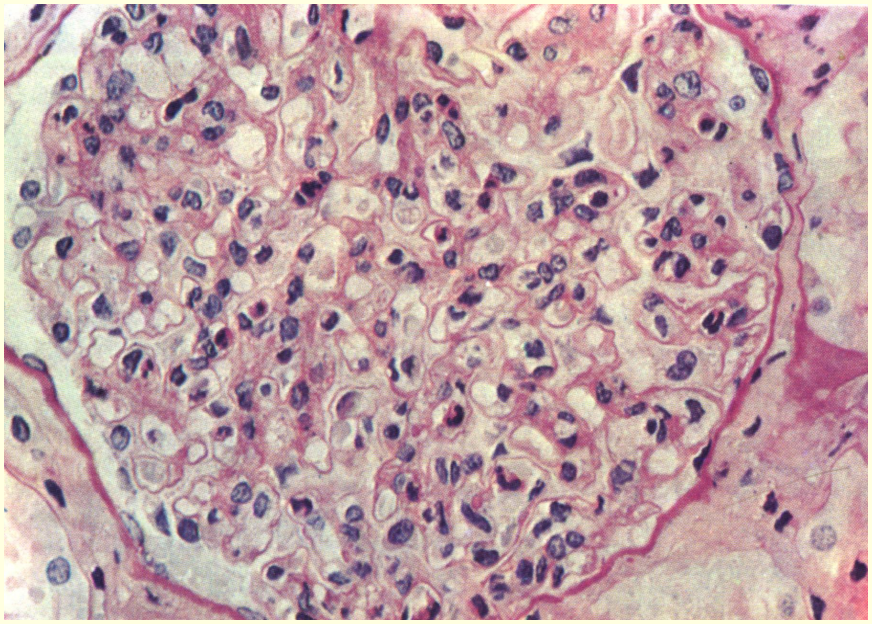

Пролиферативный гломерулонефрит

Основные клинические, лабораторные и инструментальные признаки острого гломерулонефрита

Жалобы больных	Появление отеков, изменение цвета мочи(розовая, красная, «мясных помоев»), уменьшение количества мочи, слабость, одышка, сердцебиение, головная боль.
Объективные данные	Классическая триада нефротического синдрома: отеки, гипертония, гематурия. При моносимптомной форме – только мочевой синдром, при нефротической – нефротический синдром
Данные лабораторных и инструментальных исследований	В ан. крови – небольшое снижение гемоглобина,лейкоцитоз, ускоренное СОЭ. В ан. мочи – протеинурия(1-2,54 г/сут), гематурия(от микро- до макро-), цилиндры гиалиновые и зернистые. В начале заболевания временное умеренное повышение креатинина, мочевины, калия в крови. На УЗИ увеличение размеров почек и диффузные изменения в паренхиме.

Основные дифференциально – диагностические признаки острого гломерулонефрита и обострения хронического гломерулонефрита

Признак	Острый гломерулонефрит	Обострение хронического гломерулонефрита
Связь с инфекцией	Развивается через 2-3 недели после перенесенной инфекции	Чаще обостряется на фоне инфекции
Концентрационная функция почек	Не характерно нарушение концентрационной функции, кроме периода снижение отеков	Концентрационная функция часто нарушена
Гипертрофия левого желудочка	Отсутствует кроме больных с предшествующей АГ	Часто наблюдается гипертрофия левого желудочка
Нефробиопсия	Картина ОГН	Картина ХГН
Прогноз	70 – 90 %полное выздоровление	Выздоровления нет, возможна ремиссия болезни.

Основные мероприятия при острых гломерулонефритах

Варианты ОГН	Основные лечебные мероприятия
ОГН неосложненный	Постельный режим, бессолевая диета с ограничением жидкостей, лечение стрептококковой инфекции, нормализация АД, фурасемид 80-120 мг/сут
ОГН с затяжным течением, нефротическим синдромом	Добавление преднизолона в дозе 1 мг/кг/сут
ОГН с хронизацией,	Добавление к лечению преднизолона в дозе 1 мг/кг/сут
ОГН, Осложненный ОПН	Введение больших доз фурасемида(до 1г/сут), при неэффективности - гемодиализ
ОГН, осложненный отёком лёгких	Введение лазикса в больших количествах, кислород
ОГН, осложненный почечной эклампсией	Лечение АГ(с осторожностью инг. АПФ), лазикс, противосудорожные препараты.

Другие формы острого гломерулонефрита

- При паразитарных заболеваниях- мембранозный гломерулонефрит.
- При злоупотреблении алкоголем- мезангиопролиферативный
- Лекарственные или поствакционные гломерулонефриты.
- ОГН вызванный укусами ядовитых насекомых, различными антигенами