Стопа как фундамент нашего тела

Анатомия стопы

#СОРКИН УЧИТ

Своды стопы

7 сводов стопы;
5 продольных свода;
2 поперечных свода.

4 свода
2 продольных
2 поперечных

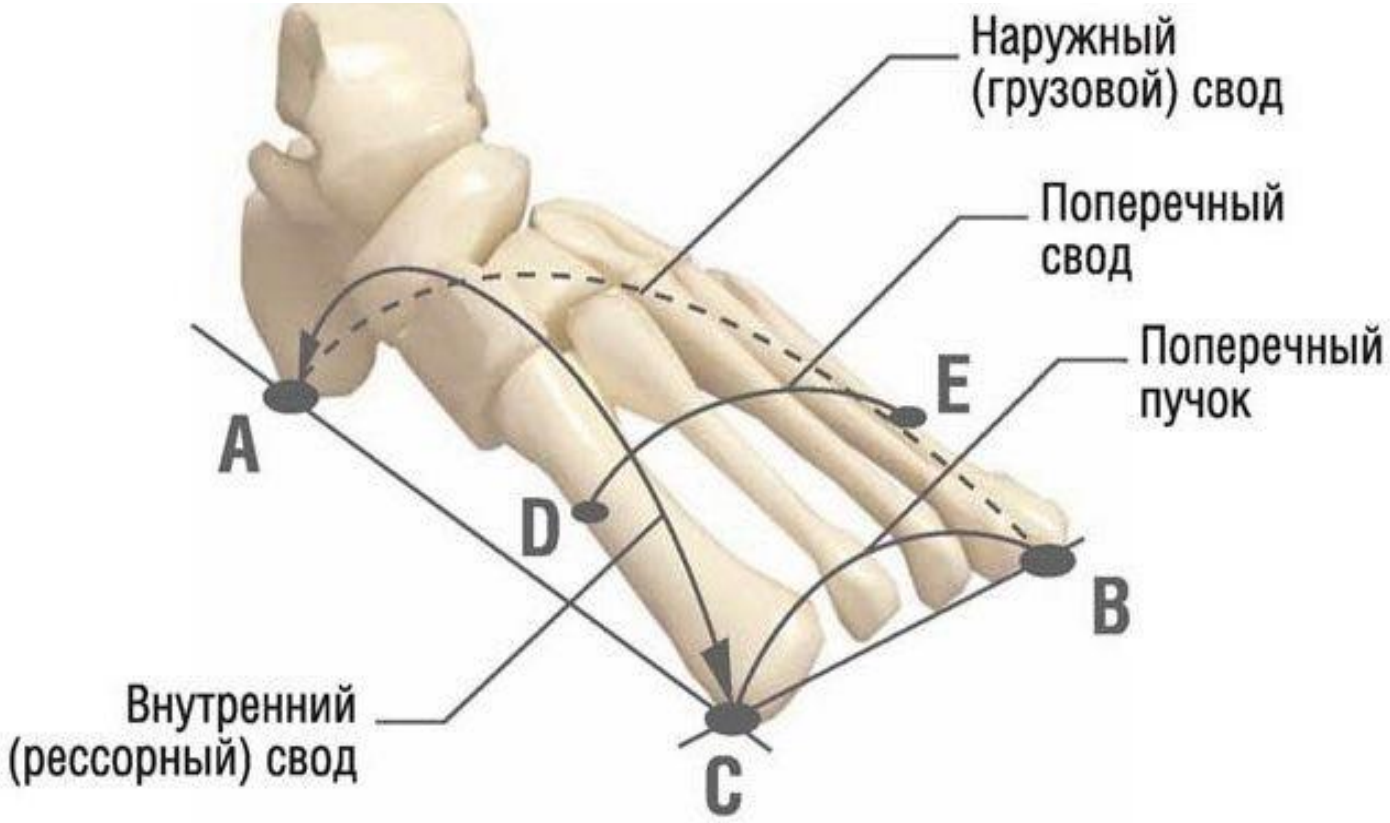

СОРКИН
УЧИТ

Функции стопы

- Опорная функция проявляется в способности стопы удерживать и противостоять реакции опоры при вертикальной нагрузке от массы тела. Опорная функция в ходьбе — толчковая.

- Рессорная функция - смягчение толчков при ходьбе, беге, прыжках. Она возможна благодаря способности стопы упруго распластываться под действием нагрузки с последующим обретением первоначальной формы.

- Балансировочная функция - регуляция позы человека при движениях. Она выполняется благодаря возможности движения в суставах стопы в трех плоскостях и обилию проприорецепторов

#СОРКИНУЧИТ

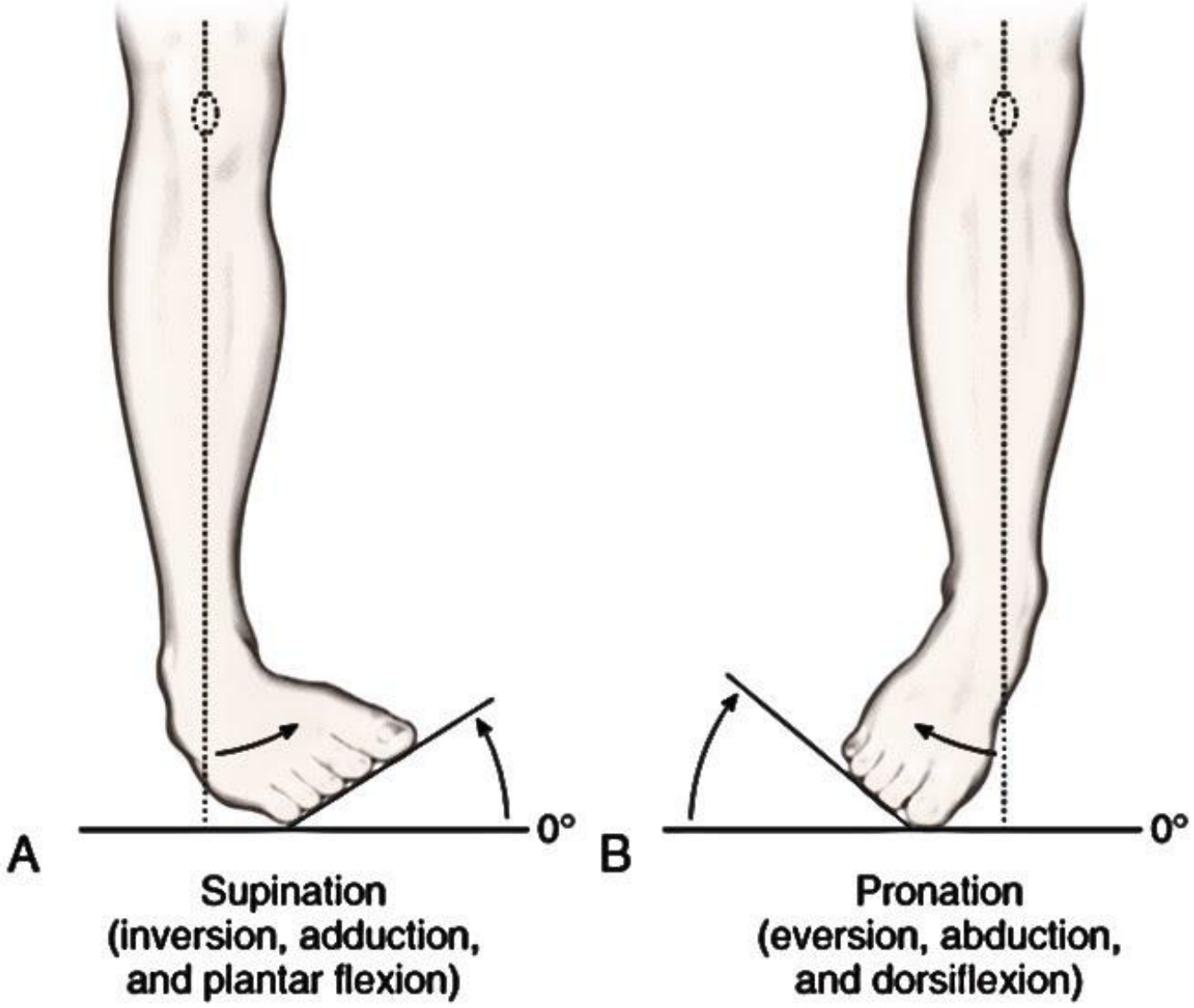
A
0°
Supination
(inversion, adduction,
and plantar flexion)
B
0°
Pronation
(eversion, abduction,
and dorsiflexion)

#СОРКИНУЧИТ

Нормальное положение стопы

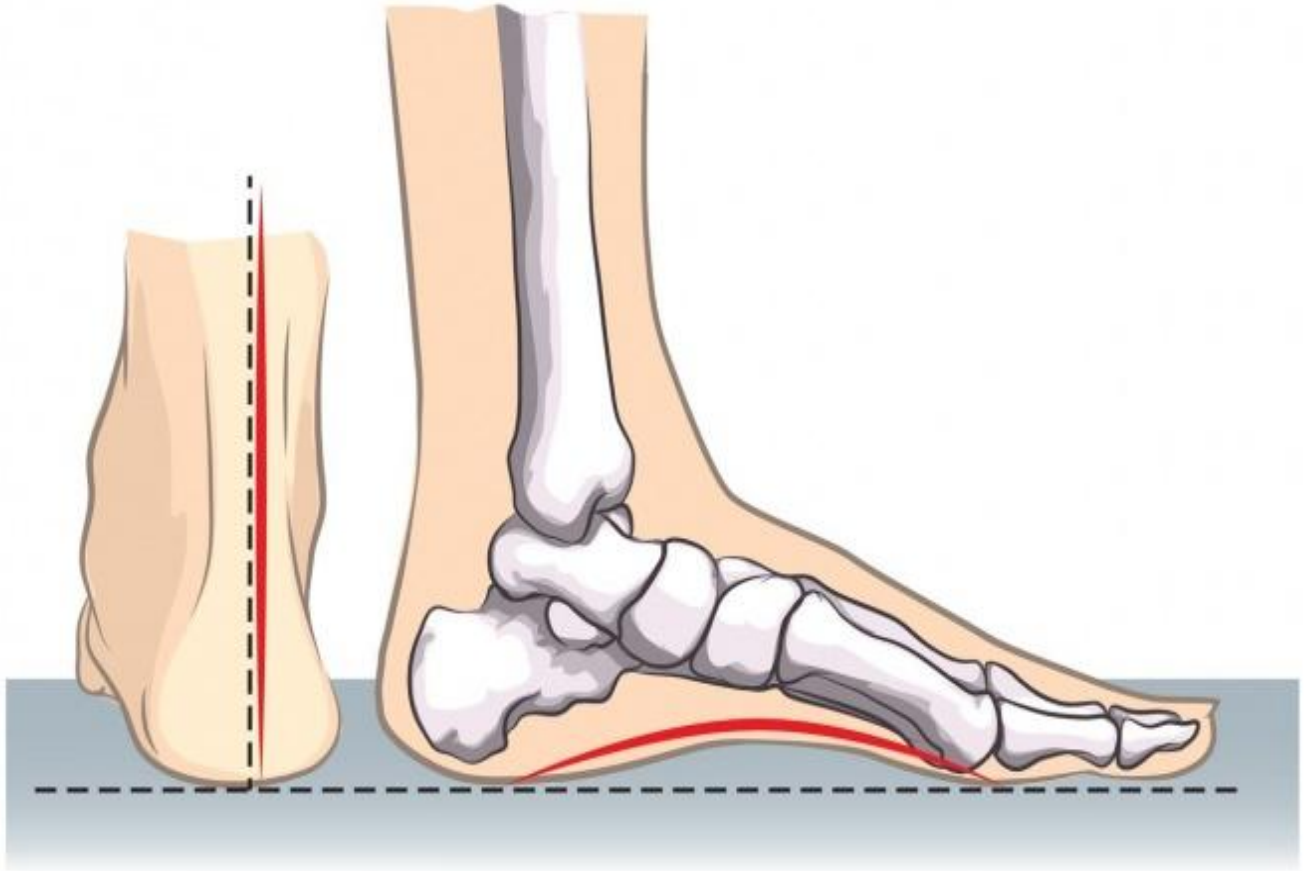

СОРКИН
УЧИТ

Вальгус/варус

СОРКИН
УЧИТ

Мышечные цепи и стопа

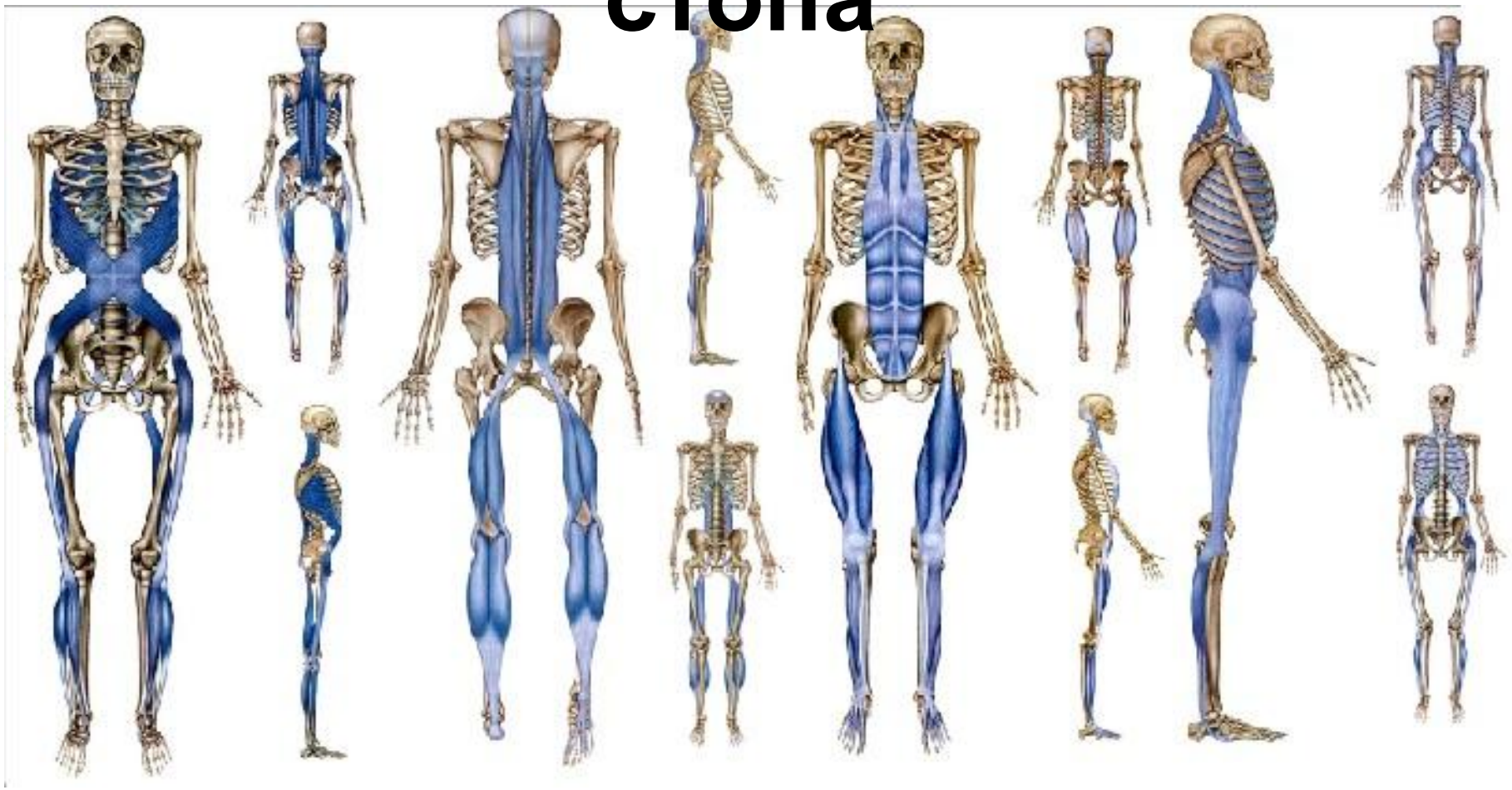

СОРКИН
УЧИТ

Стопа как главная диафрагма тела

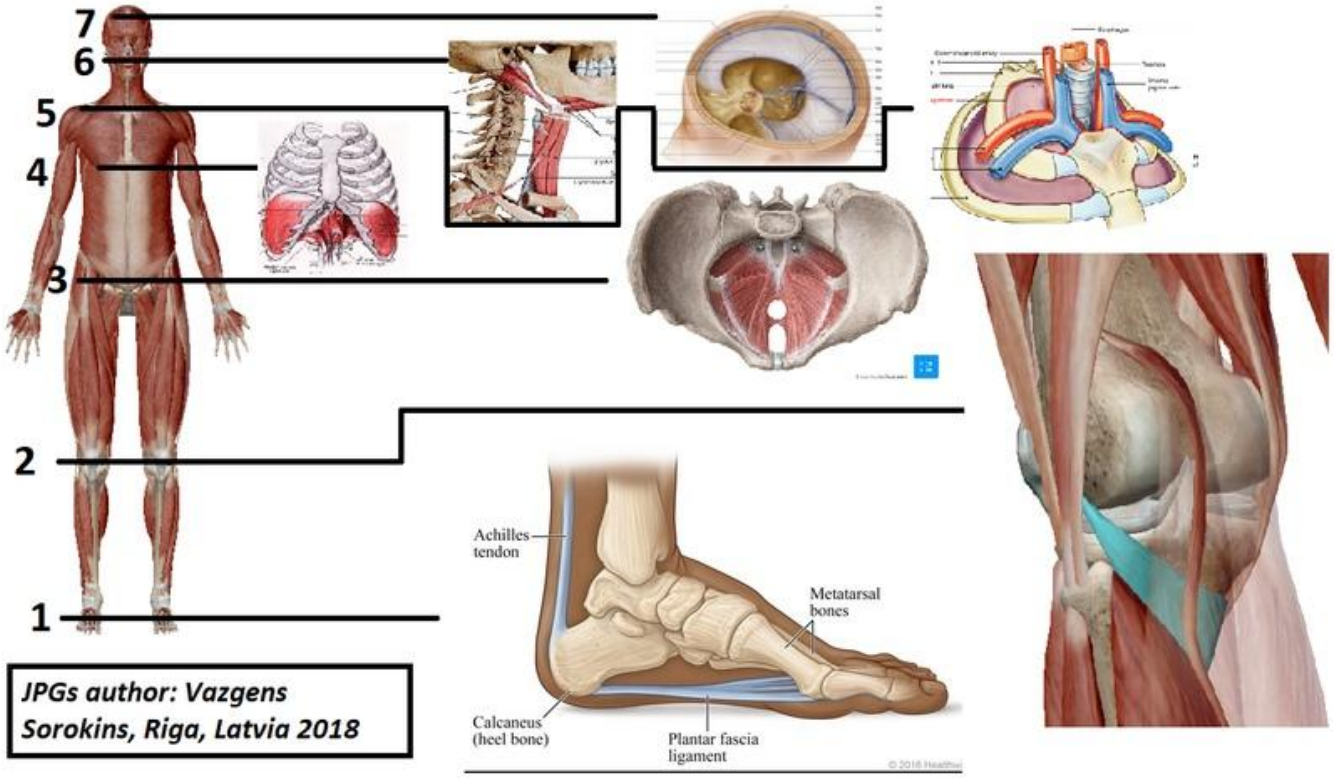

Диафрагмы тела человека

1. Диафрагма стопы (подошвенная фасция - fascia plantaris); 2. Диафрагма коленного сустава; 3. Диафрагма малого таза (diaphragma pelvis); 4. Грудобрюшная диафрагма (diaphragma thoracis); 5. Диафрагма верхней апертуры грудной клетки; 6. Диафрагма рта (подъязычная д., подчелюстная д.); 7. Диафрагма сфенобазилярного синхондроза;

#СОРКИНУЧИТ

Стельки



#СОРКИН УЧИТ

Функции стопы

- С чего начинается ходьба?

Отрыв пальцев от пола.

- Положение и включение пальцев влияет на устойчивость тела в пространстве.

На каждый палец по 30 градусов. (Тест)

#СОРКИНУЧИТ

С чем можем столкнуться?

- Нестабильность малоберцовой кости;
- Вальгусная деформация большого пальца;
- Вальгус/варус;
- Боль в коленном и тазобедренном суставе;
- Онемение в стопе, пальцах;
- Судороги.
- Боль в шейном отделе;
- Боль в поясничной отделе.

#СОРКИН УЧИТ

Тестирование

- Визуальная диагностика:

*В движении;

*В статике (стоя, присед).

#СОРКИН УЧИТ

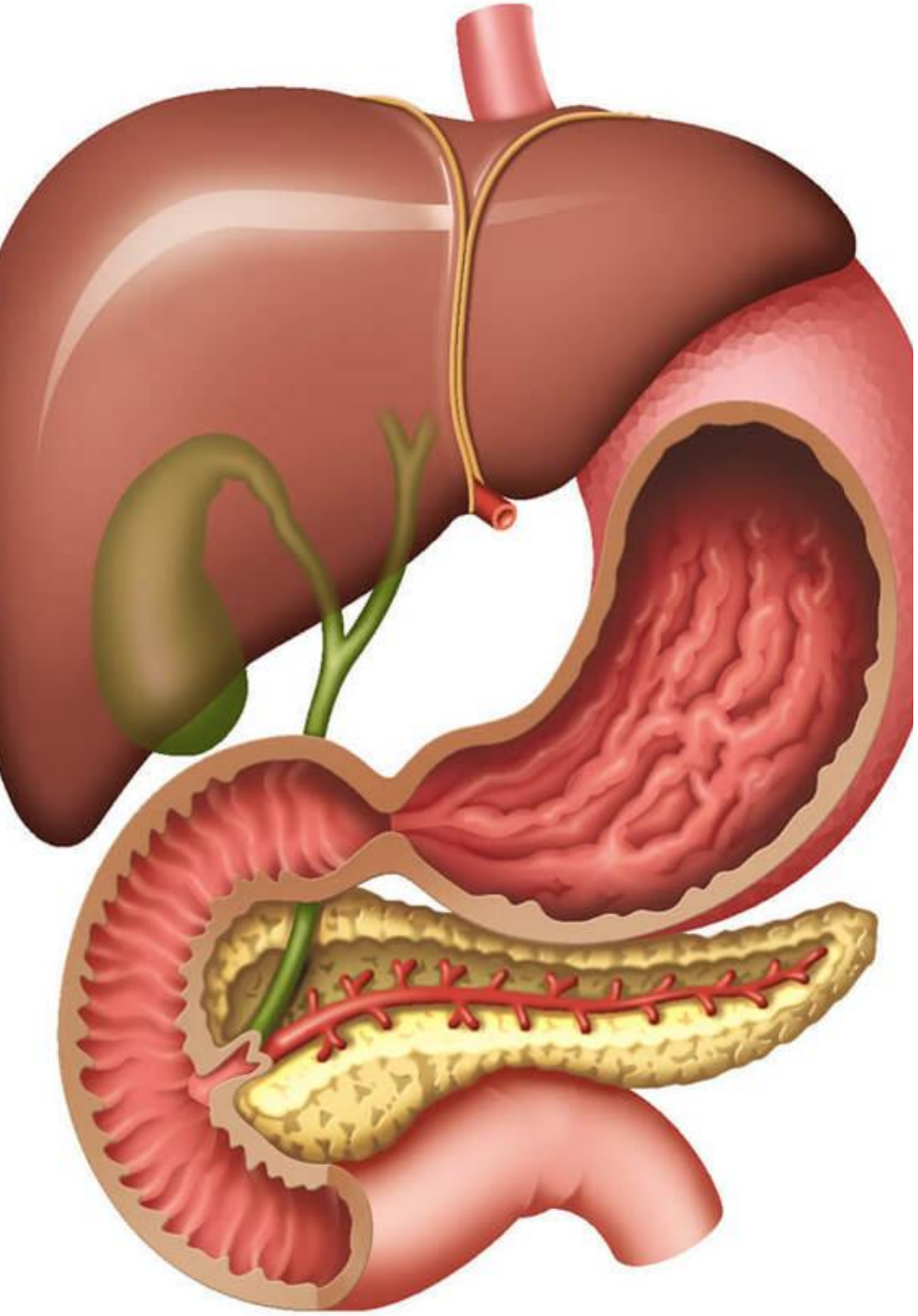

Терапия начитается с диафрагмы

- **Проработка грудобрюшной диафрагмы:**

Диагностика – руки на грудную клетку, смотрим на движение ребер;

Лечение – упражнения с резиной, руками, дыхательные практики;

СОРКИН УЧИТ

Упражнения при вальгусной деформации стопы

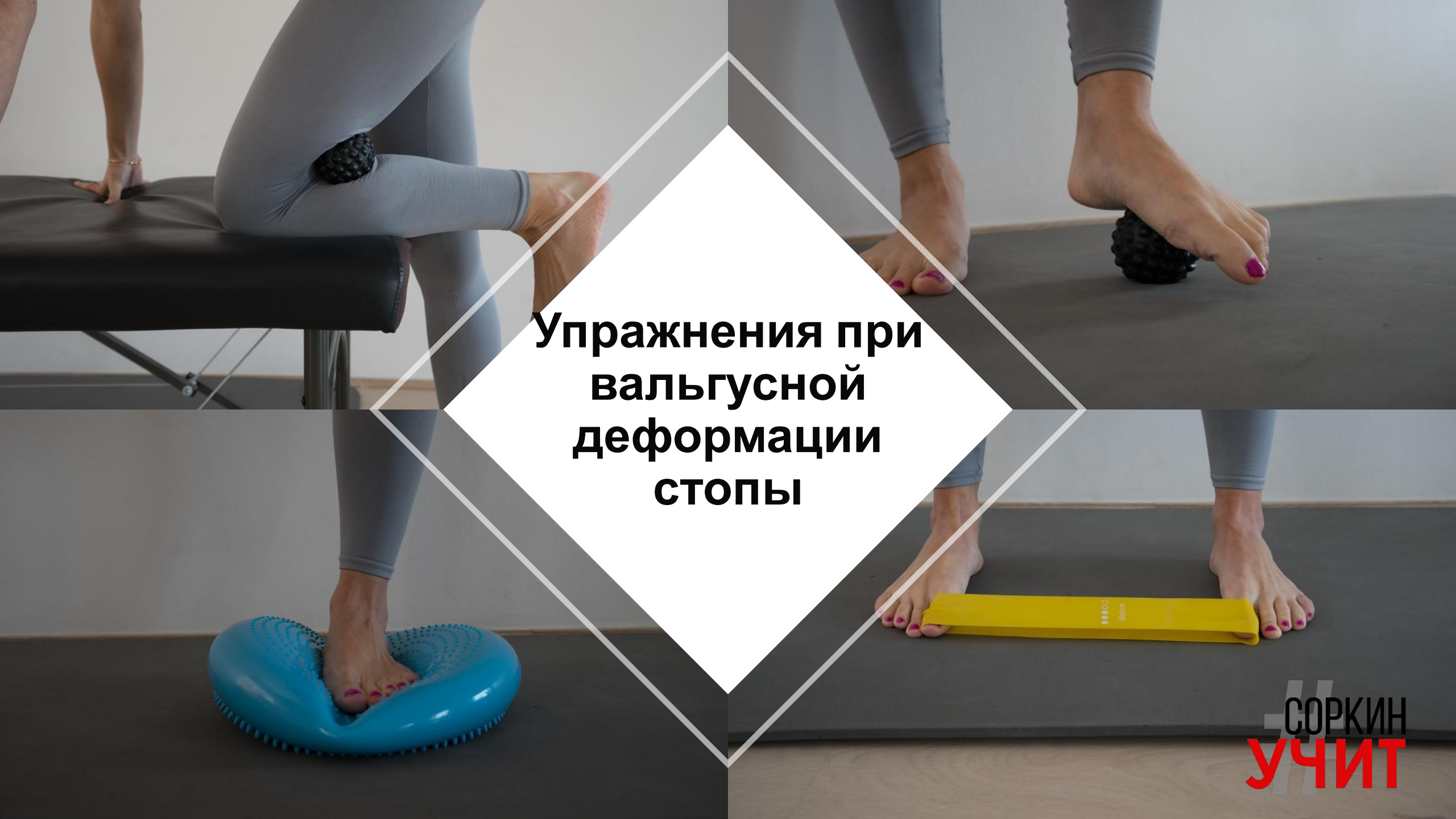

СОРКИН УЧИТ

Тейпирование стопы и голеностопного сустава

- Тейпирование большого пальца;
- Стабилизация таранной кости;
- Тейпирование задней большеберцовой мышцы.

#СОРКИН УЧИТ