ЛАБОРАТОРНО-ИНСТРУМЕНТАЛЬНЫЕ МЕТОДЫ ДИАГНОСТИКИ ПРИ ЗАБОЛЕВАНИЯХ ПЕЧЕНИ И ЖЕЛЕЧЕВЫВОДЯЩИХ ПУТЕЙ

Инструментальные методы диагностики

- Ретроградная холангиопанкреатография
- Рентгенологическое исследование
- Биопсия печени.
- Ультразвуковое исследование
- Лапароскопия

Эндоскопическая ретроградная холангиопанкреатография (ЭРХПГ) — эндоскопическое исследование, в ходе которого вводят контрастное вещество в желчевыводящие протоки и поджелудочную железу.

Показания к ЭРХПГ

- Хронические заболевания желчных протоков
- Механическая желтуха
- Холедохолитиаз
- Подозрение на опухоль панкреатодуоденальной зоны

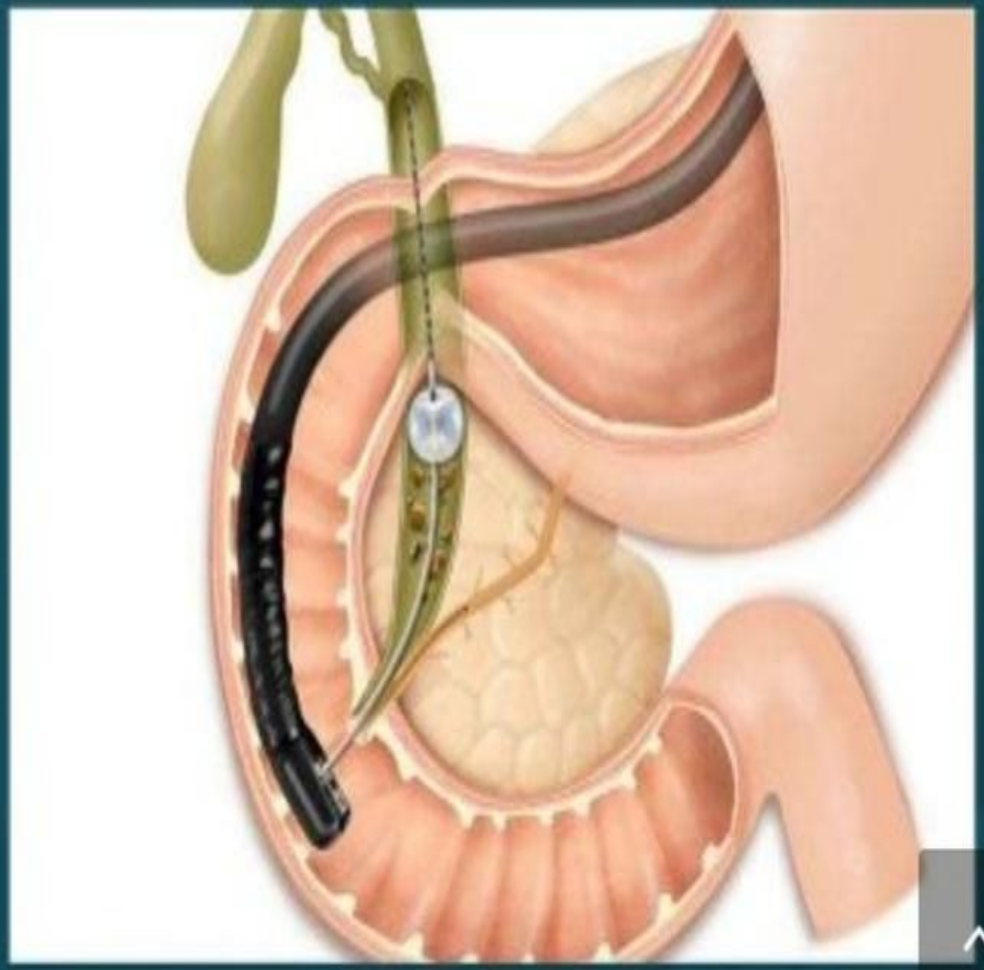

ЭРХПГ обеспечивает детальный осмотр большей части верхних отделов ЖКТ и периампуллярной области, билиарного тракта и поджелудочной железы. Также данный метод может быть использован для забора ткани на биопсию. ЭРХПГ – лучший тест для диагностики рака ампулы Фатерова соска. ЭРХПГ также точна как эндоскопическое УЗИ в диагностике камней общего желчного протока. Т.к. ЭРХПГ – инвазивная процедура, поэтому она чаще используется с лечебной целью (одновременно и с диагностической, и с лечебной), чем отдельно с диагностической целью. ЭРХПГ – процедура выбора для лечения желчных и панкреатических обструктивных поражений, например:

- для удаления камней из желчных протоков;
- стентирования стриктур (воспалительных или злокачественных);
- сфинктеротомии (например, при дисфункции сфинктера Одди)

Инструментальные методы исследования

Ультразвуковое исследование (УЗИ) является обязательным диагностическим методов при заболеваниях печени и желчевыводящих путей.

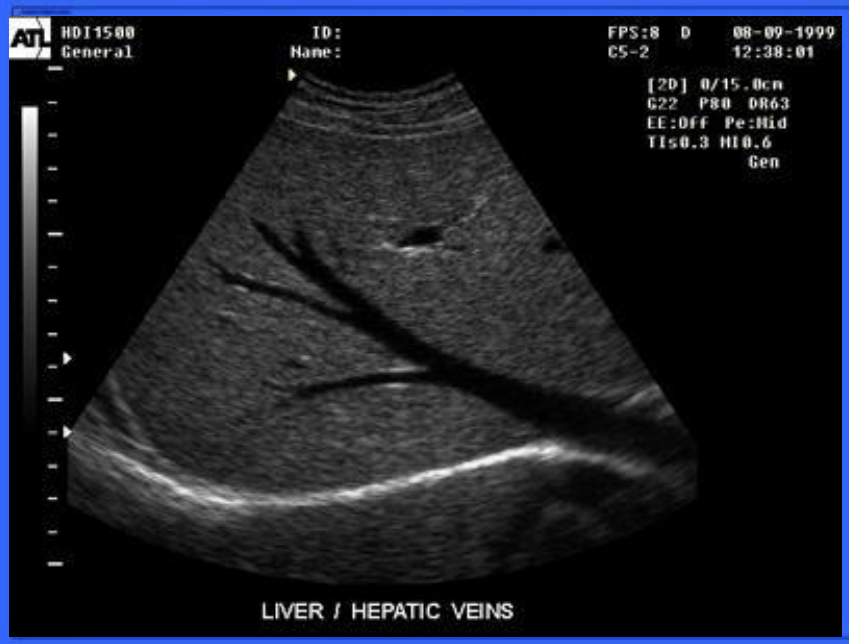

УЗИ позволяет оценить топографию и размеры органов, плотность и структуру паренхимы, выявить наличие очаговых образований, конкрементов, определить состояние сосудов и желчных протоков, диагностировать свободную жидкость в брюшной полости.

Биопсия печени

Для исследования морфологических изменений в печени и верификации диагноза проводят пункционную биопсию печени. Этот метод позволяет диагностировать гепатиты, цирроз, первичную опухоль печени и метастатические очаги. Место пункции находится в области IX межреберья по передней подмышечной линии.

Лапароскопия.

Это метод исследования органов брюшной полости, основанный на прямом осмотре с помощью эндоскопической техники.
Он позволяет осмотреть поверхность печени и желчного пузыря, определить наличие кист, опухолей, абсцессов, провести прицельную биопсию печени при подозрении на онкологический процесс.

Компьютерная томография

КТ в основном используется для выявления образований в печени, в частности мелких метастазов, с точностью примерно в 80%. Она считается самым точным визуальным методом. КТ с внутривенным контрастированием точна при определении кавернозных гемангиом в печени, а также в дифференцировании их от других образований. Ни ожирение, ни метеоризм не влияют на качество КТ-изображения. КТ может определять жировую печень и повышенную плотность печени при перегрузке железом. КТ менее полезна, в отличие от УЗИ, при выявлении билиарной обструкции, но часто дает лучшую оценку состояния поджелудочной железы.

Рентгенанатомия печени и желчного пузыря

При рентгенологическом исследовании печени, желчного пузыря и магистральных желчных протоков используют следующие методики: просвечивание, обзорную рентгенографию, рентгенографию в условиях искусственного пневмоперитонеума, внутривенную выделительную холеграфию. Просвечивание является обязательным этапом почти во всех случаях рентгенологического исследования печени и желчных путей. При этом особое внимание обращают на положение и функцию диафрагмы.

Обзорная рентгенография области печени и желчных путей производится, главным образом, с целью обнаружения камней и патологических изменений, сопровождающихся обызвествлениями. Диагностическое значение обзорной рентгенографии невелико, так как подавляющее большинство конкрементов желчевыводящих путей для рентгеновых лучей являются неконтрастными.