Оценка физического развития

Оценка осанки

Соматоскопия. Осанка.

- ***Осанка*** – это привычная поза человека, манера держаться в положении сидя и стоя. При исследовании осанки необходимо определить положение головы, выраженность физиологических изгибов позвоночника, формы грудной клетки, живота, рук, ног, стопы, оценить степень развития мускулатуры.

Формирование изгибов позвоночника

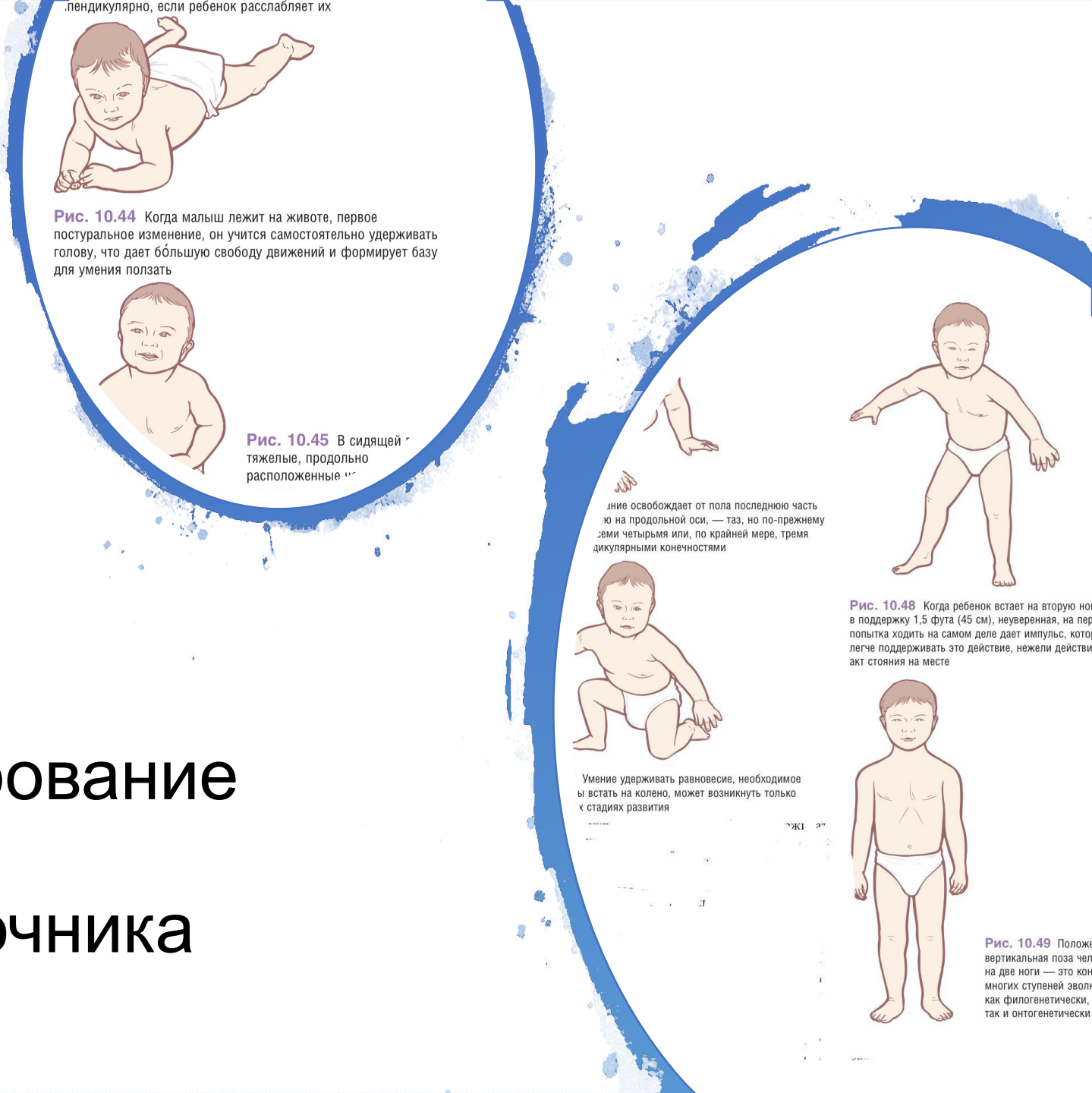

Изгибы позвоночника в норме у взрослого человека

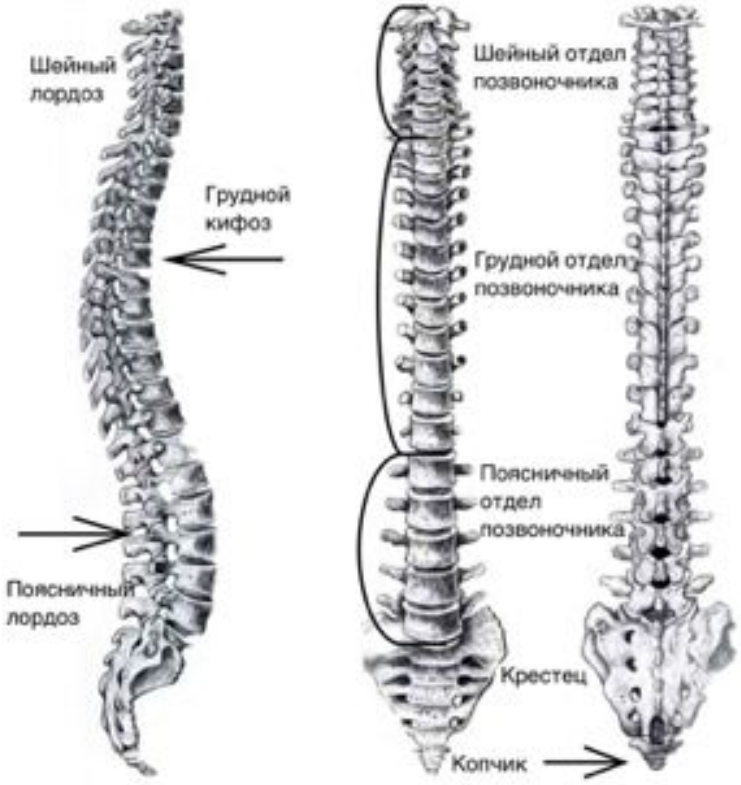

Соматоскопия. Осанка.

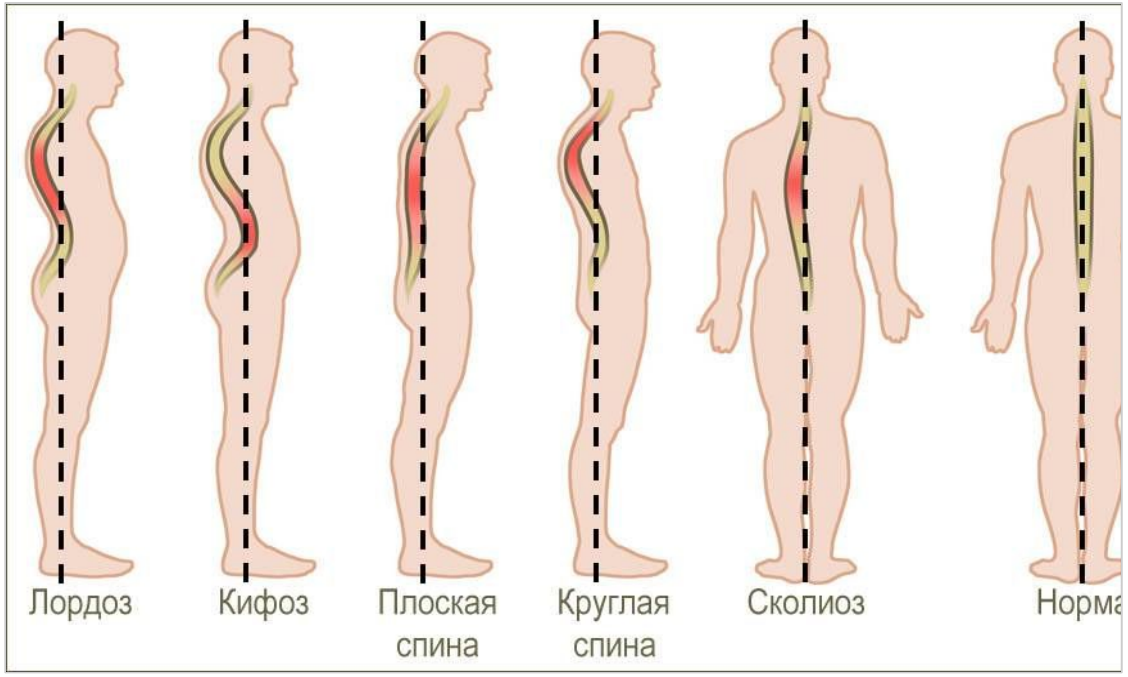

Соматоскопия

- Позвоночник – выраженность изгибов (шейный и поясничный лордозы, грудной и крестцово-копчиковый кифозы – в норме отклонения от вертикали на 3–4 см);
- типы спины – нормальная, круглая (увеличен грудной кифоз), кругло-вогнутая (увеличены грудной кифоз и поясничный лордоз), плоско-вогнутая (уменьшен грудной кифоз, увеличен поясничный лордоз); наличие сколиоза (лево- или правосторонний, С-образный, S-образный).

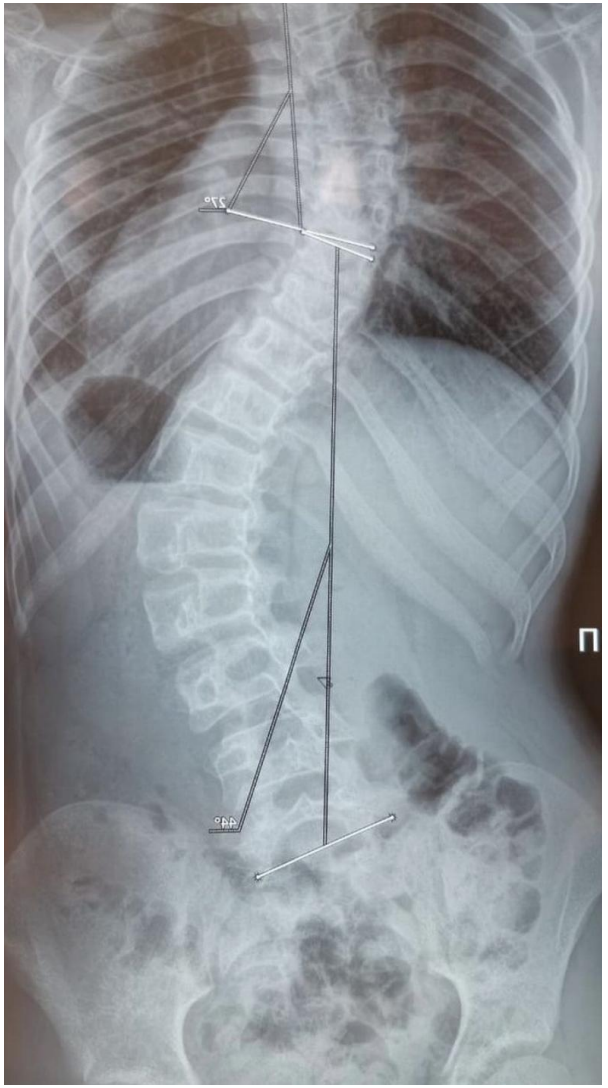

Соматоскопия. Нормальная осанка.

- оси туловища и головы расположены на одной вертикали перпендикулярно к площади опоры;
- прямое положение головы и одинаковые углы, образованные боковой поверхностью шеи и надплечьем;
- углы лопаток расположены на одной горизонтальной линии, сами лопатки - на одинаковом расстоянии от позвоночника, прижаты к туловищу;
- симметричность треугольников талии (пространство между боковой поверхностью тела и внутренней поверхностью свободно опущенной вниз руки);
- грудная клетка симметрична относительно средней линии, при осмотре спереди и сзади не имеет западений или выпячиваний;
- живот симметричен, брюшная стенка вертикальна, пупок находится на передней срединной линии; угол наклона таза находится в пределах 35-55° (он меньше у мужчин, чем у женщин);
- ноги прямые, тазобедренные и коленные суставы разогнуты.

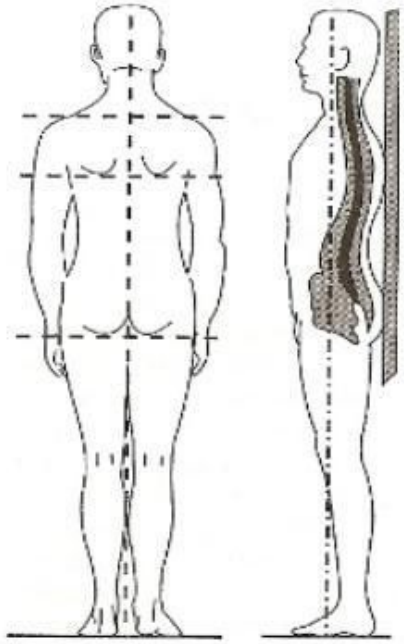

Соматоскопия. Осанка.

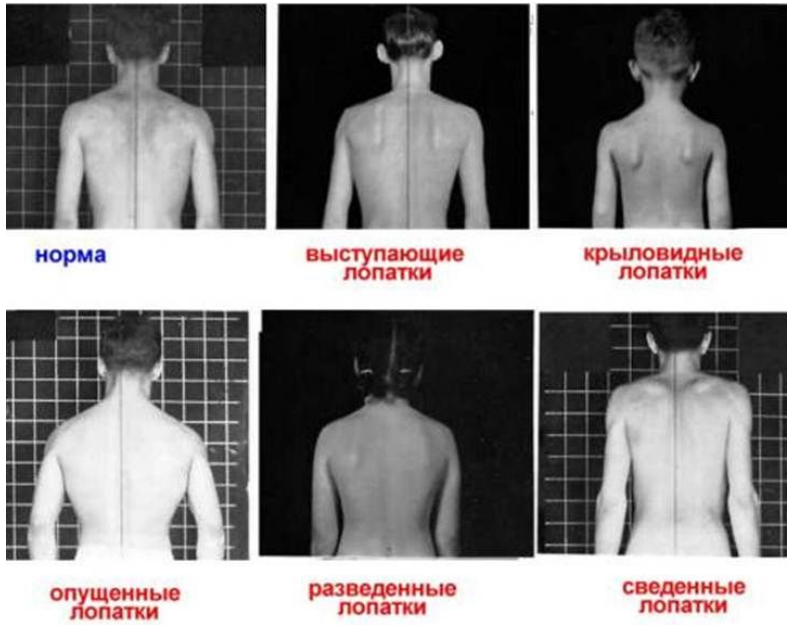

Плечевой пояс (уровень плеч) – расположение плеч (симметрично или нет), симметричность лопаток

Соматоскопия. Формы грудной клетки.

- Цилиндрическая (угол между реберными дугами 90); коническая (угол – больше 90)
- Плоская (угол – меньше 90);
- Патологические формы грудной клетки (асимметричная, куриная, воронкообразная – рахитические; бочкообразная – эмфизематозная и др.);

Состояние опорно-двигательного аппарата. Воронкообразная грудная клетка

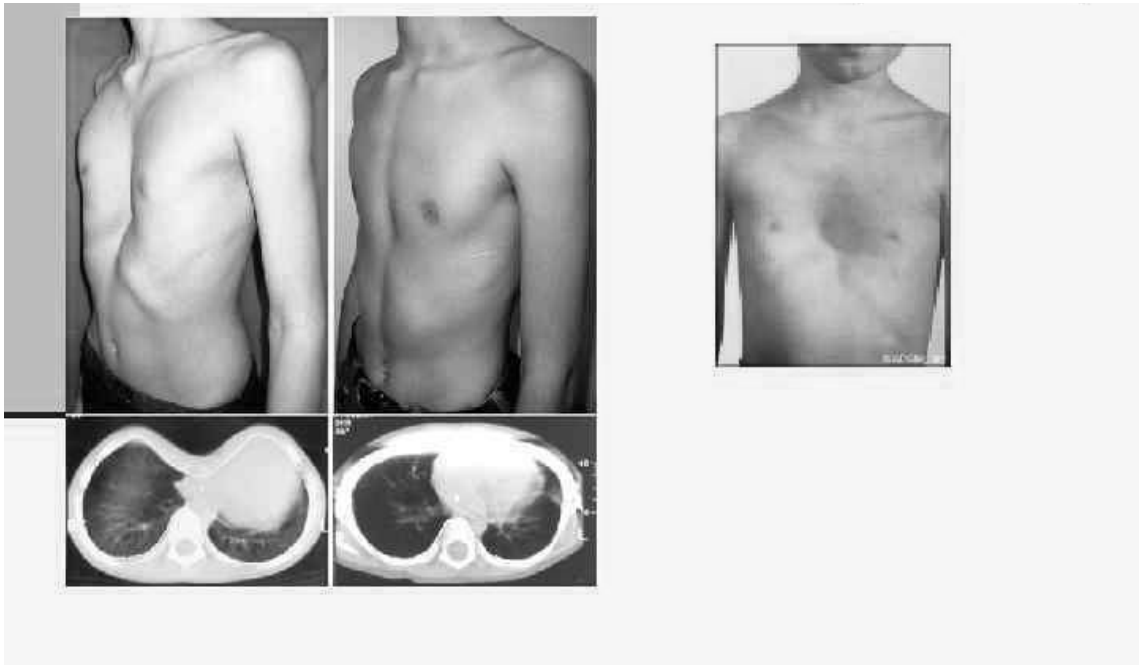

Состояние опорно-двигательного аппарата.

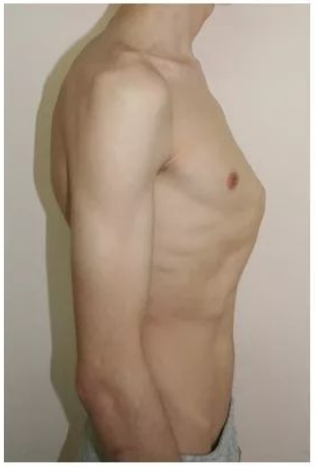

Килевидная грудная клетка «куриная грудь»

Бочкообразная грудная клетка

Воронкообразная грудная клетка «грудь сапожника»

Состояние опорно-двигательного аппарата.

- астенический тип
- нормостенический тип
- гиперстенический тип

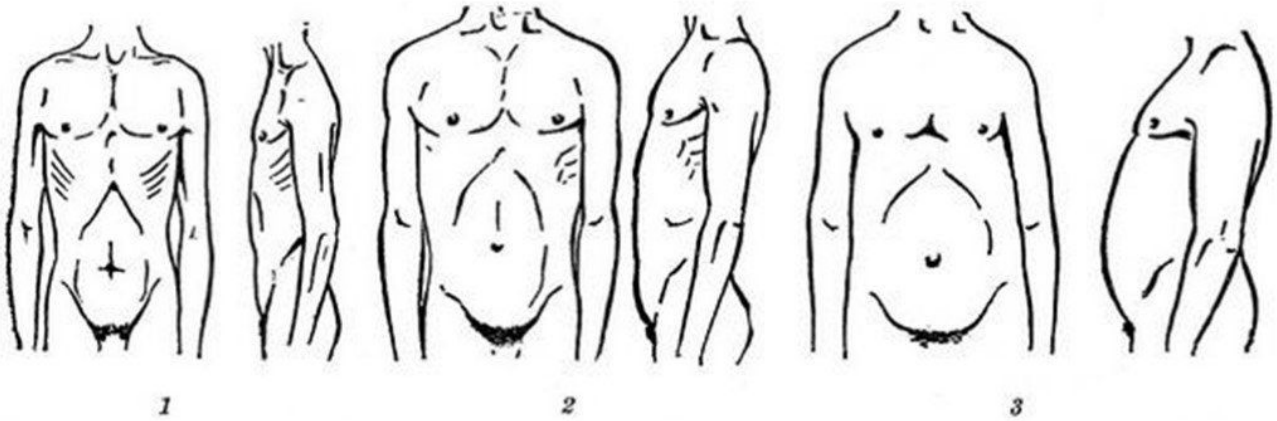

Состояние опорно-двигательного аппарата.

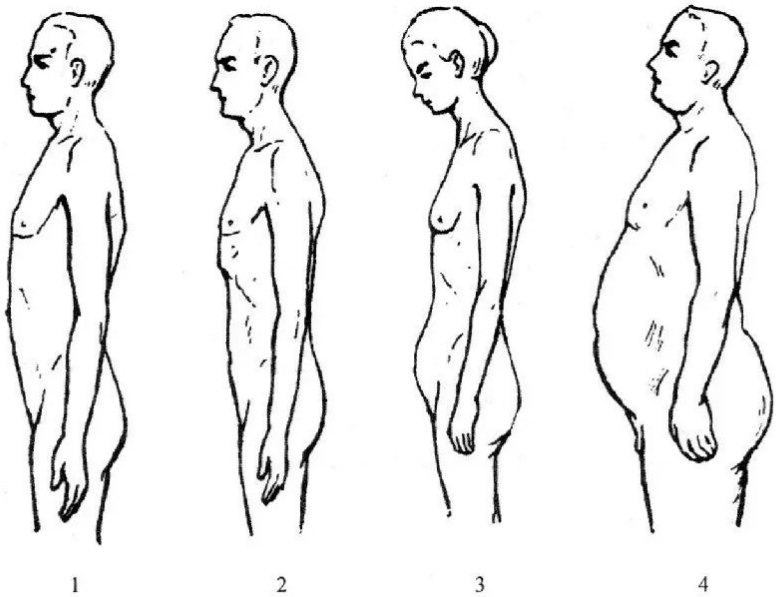

Различные формы живота: *1* – нормальная; *2* – втянутая; *3* – опущенная; *4* – выпяченная [Гиляревский С.А., 1965]

Состояние опорно-двигательного аппарата.

- а) форма рук – прямые, Х-образные;
- б) форма ног – прямые, Х-образные, О-образные;
- в) стопы – формы стопы: нормальная (опорная часть составляет от 1⁄3 до 1⁄2 поперечника стопы), уплощенная (от 1⁄2 до 2/3 поперечника), плоская (более 2/3 поперечника); измерения проводят в положении стоя на коленях на стуле;
- г) подвижность суставов – ее определяют в тазобедренных, коленных, голеностопных, плечевых, локтевых, лучезапястных суставах;
- д) развитие мускулатуры – степени развития: хорошая, удовлетворительная, слабая;
- е) упитанность – степень развития подкожной жировой клетчатки, которую определяют на животе (в месте пересечения среднеключичной линии и горизонтальной линии пупка, на грудной клетке. Для определения упитанности производят измерения калипером, с помощью которого определяют толщину кожно-жировой складки.

Состояние опорно-двигательного аппарата.

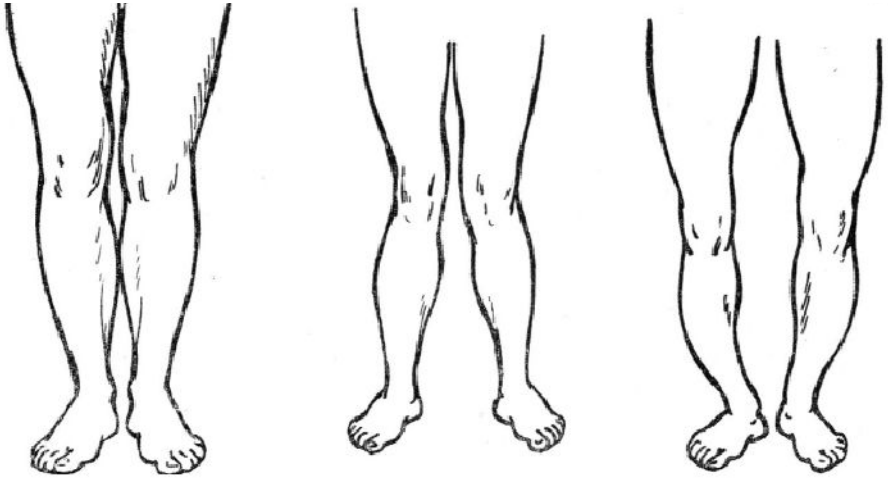

прямая

Х-образная

О-образная

- Для того, чтобы оценить свою осанку необходимо сделать 3 фотографии в трико в профиль, со спины и в фас. Поза должна быть максимально удобной и расслабленной. Не нужно напрягаться!
- Оцените форму грудной клетки и форму живота!
- Берёте фотографии и оцениваете осанку по тем рисункам, которые вы видите. Для удобства можно проводить контрастные линии прямо на фотографиях.
- Выполните фитнес-тест.

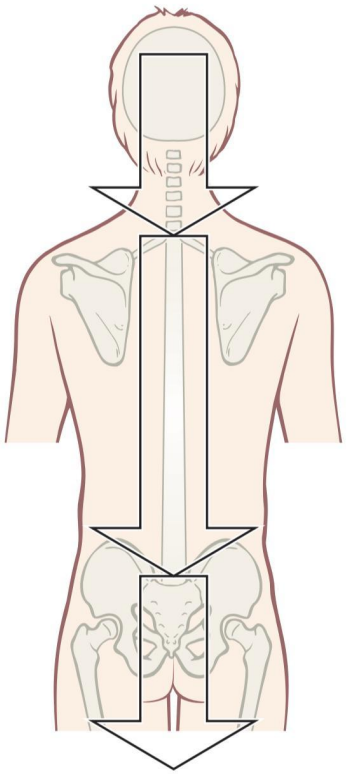

Нормальная осанка

Признаки сутулости (кифоз грудного отдела позвоночника)

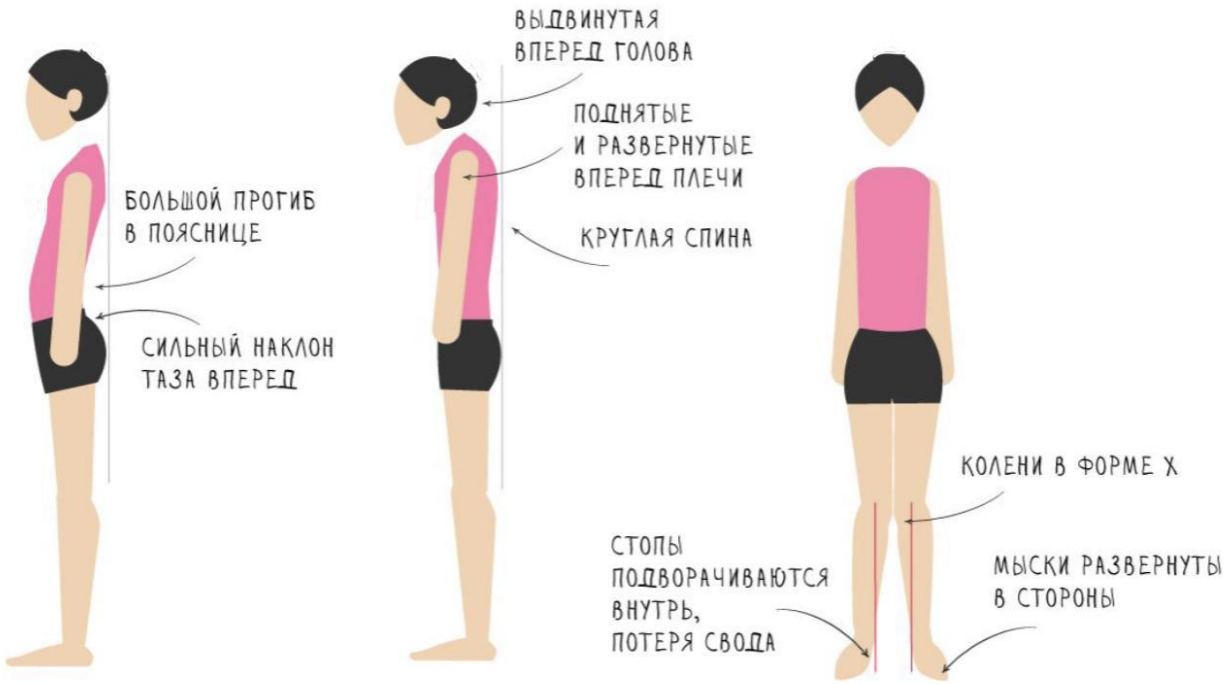

1
СТОПЫ НА ШИРИНЕ КОСТОЧЕК ТАЗА. ВТОРЫЕ ПАЛЬЦЫ НОГ СМОТРЯТ ВПЕРЕД.
2
ПРЯМЫЕ РУКИ НАД ГОЛОВОЙ И НА ОДНОЙ ЛИНИИ СО СПИНОЙ
3
ВЗГЛЯД ПЕРЕД СОБОЙ, ПОДБОРОДОК „В СЕБЯ", ПЛЕЧИ ОПУЩЕНЫ, ЛОПАТКИ СВЕДЕНЫ
4
ТАЗ И ПОЯСНИЦА В НЕЙТРАЛЬНОМ ПОЛОЖЕНИИ, ПРЕСС НАПРЯЖЕН
5
ПРИСЕДАТЬ, ПРИМЕРНО, ДО ПРЯМОГО УГЛА В КОЛЕНЕ

Фитнес-тест

Фитнес-тест в норме

Фитнес тест с опорой на возвышении (проверочный)

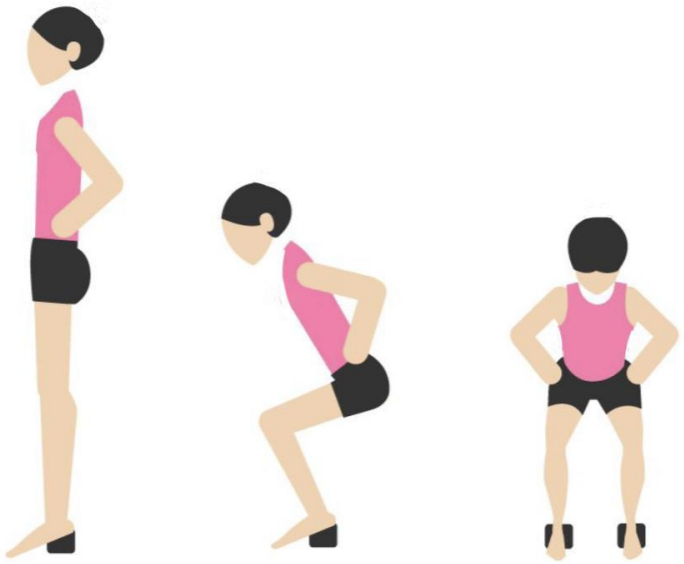

Оценка фитнес-теста

Такие проблемы могут быть в норме при выполнении приседаний, если корпус по отношению к росту слишком длинный, а ноги короткие. Косвенно указывает на кифосколиз шейно-грудного отдела позвоночника.

ПРОБЛЕМА №1

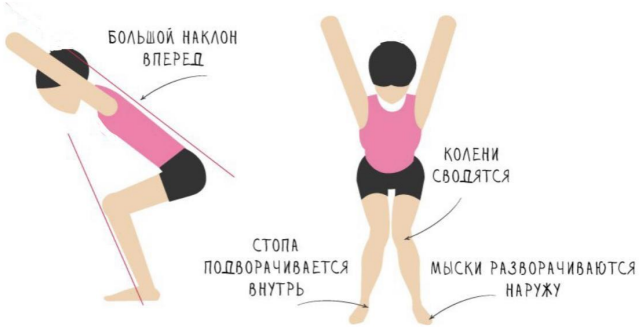

Во время приседания вы обнаружили один или несколько признаков:

- Корпус сильно наклоняется вперед, он не параллелен голени.
- Мыски разворачиваются наружу.
- Стопа “подворачивается” внутрь, вес тела переносится на ее внутренний ее край.
- Колени сводятся.

Сверимся с проверочным тестом.

Гиперлордоз поясничного отдела позвоночника

ПРОБЛЕМА №2

Во время приседания вы обнаружили один или несколько признаков:

- Корпус сильно наклоняется вперед и не параллелен голени.
- Спина прогибается.

ПРОБЛЕМА №3

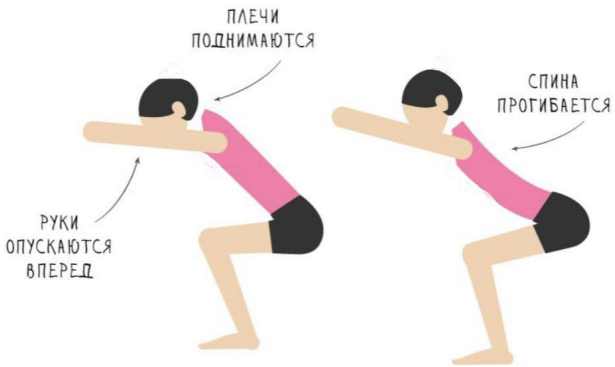

Во время приседания вы обнаружили один или несколько признаков:

- Руки опускаются вперед.
- Плечи поднимаются.
- Большой прогиб в пояснице.

Сверимся с проверочным тестом.

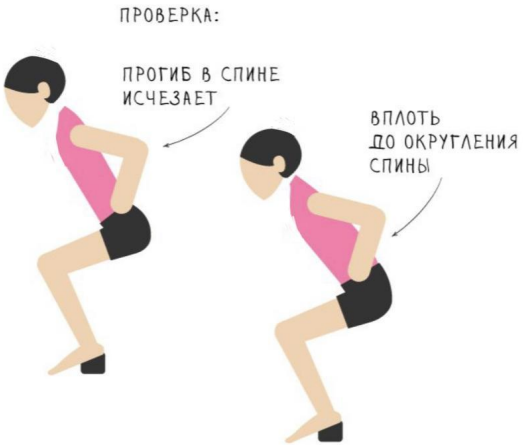

Пример выполнения работы

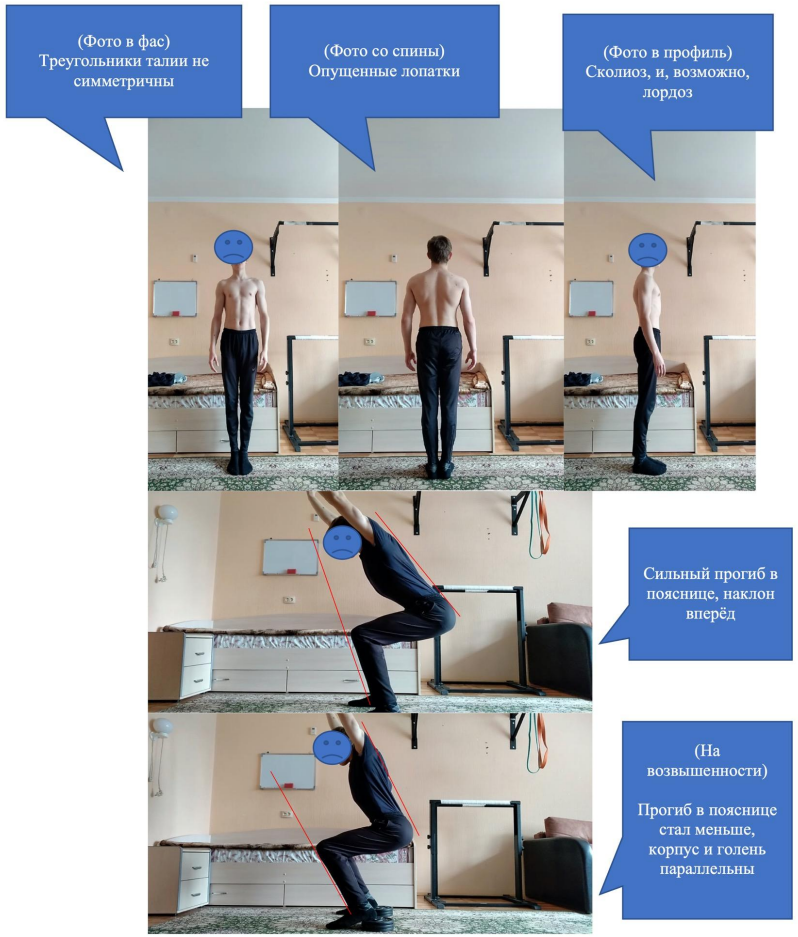

среднее положение линии остистых отростков	**Совпадает с идеалом**
оси туловища и головы расположены на одной вертикали перпендикулярно к площади опоры	
нормальные физиологические кривизны позвоночника (оценивается по фото в профиль)	
прямое положение головы и одинаковые углы, образованные боковой поверхностью шеи и надплечья (фото фас)	
углы лопаток расположены на одной горизонтальной линии, сами лопатки – на одинаковом расстоянии от позвоночника, прижаты к туловищу	
симметричность треугольников талии (пространство между боковой поверхностью тела и внутренней поверхностью свободно опущенной вниз руки)	Треугольники талии не симметричны
грудная клетка симметрична относительно средней линии, при осмотре спереди и сзади не имеет западений или выпячиваний (как правило, молочные железы у девушек и соски у юношей находятся на одном уровне)	Лопатки опущены
живот симметричен, брюшная стенка вертикальна, пупок находится на передней срединной линии	
угол наклона таза находится в пределах 35-55° (он меньше у мужчин, чем у женщин) ноги прямые, тазобедренные и коленные суставы разогнуты	