Морфофункциональная характеристика мышечных тканей

Мышечные ткани – это группа тканей различного происхождения, объединенных на основании выраженной сократительной способности, благодаря которой они могут перемещать тело или его части в пространстве.

Все они обладают общими морфофункциональными характеристиками:

- структурные элементы обладают удлиненной формой
- сократимые структуры располагаются продольно
- с сократимыми структурами связаны элементы цитоскелета и плазмолемма
- содержит много митохондрий
- иннервируются из одного источника

Классификация мышечных тканей

Выделяют две классификации:

1. Морфофункциональная классификация (по строению и функции)

- поперечнополосатые ткани

  -скелетная (соматическая) мышечная ткань

  -сердечная мышечная ткань

- гладкие ткани

2. Гистогенетическая классификация (по происхождению) :

- соматического типа
- целомического типа
- мезенхимного типа
- эпидермального типа
- нейрального типа

Гладкая мышечная ткань

Развитие: мезенхима

Структурно - функциональная единица – гладкий миоцит

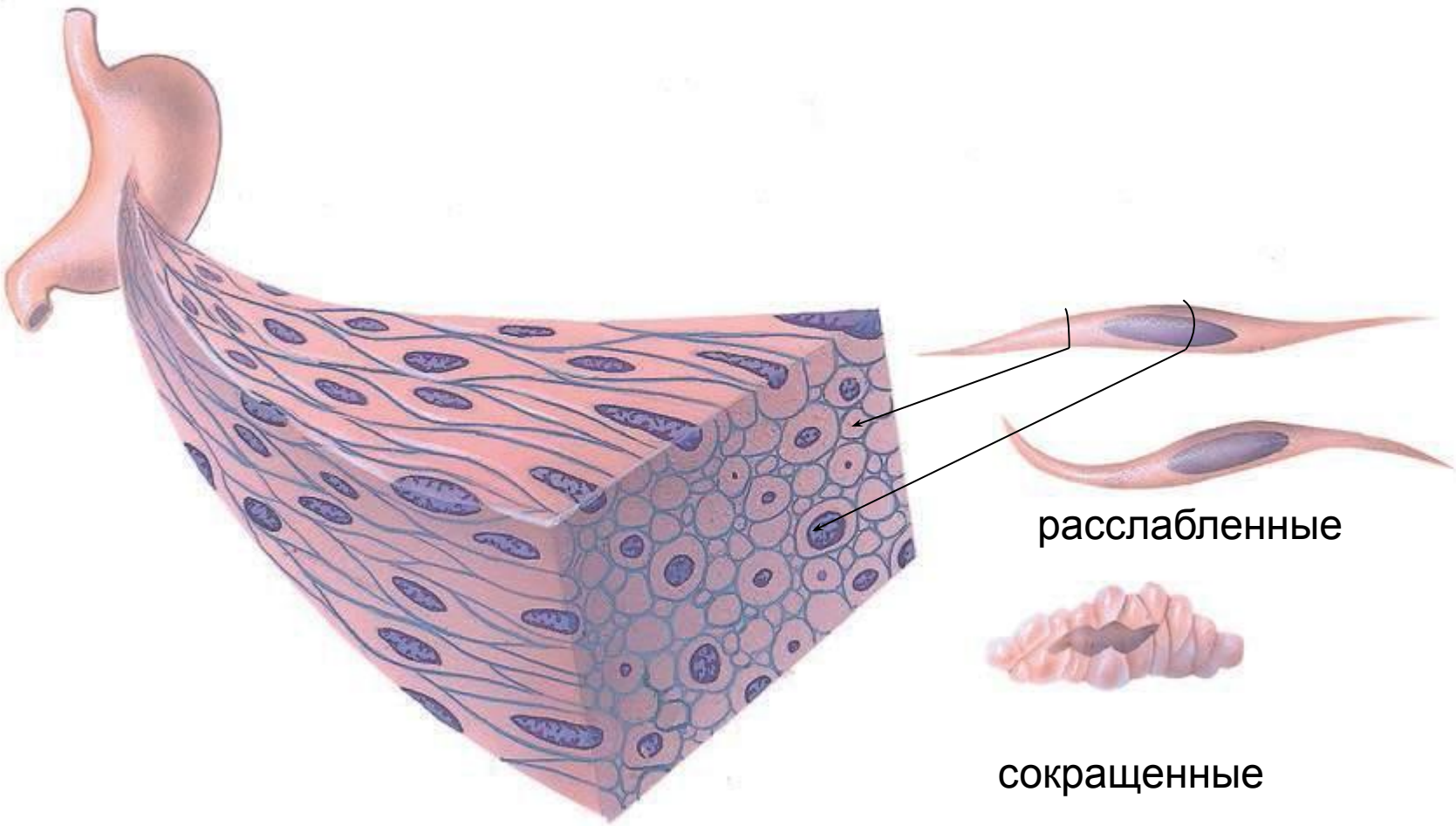

- Гладкомышечные клетки имеют следующие особенности:
- Сигаровидное ядро в середине клетки
- Не имеют исчерченности
- На препарате выглядят как веретено клеток
- Развиваются из мезенхимы
- Медленно сокращаются
- Выстилают стенки сосудов и образуют мышечную оболочку внутренних органов.

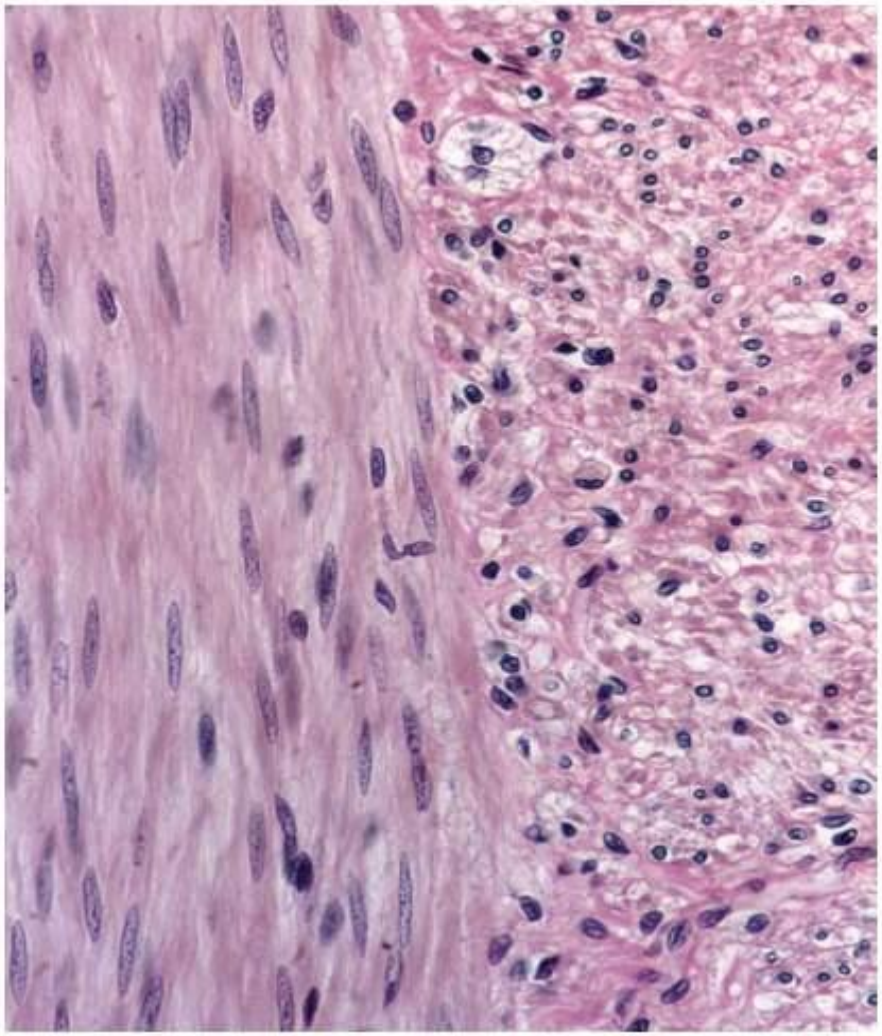

Гладкий миоцит

-одноядерные клетки веретеновидной формы, не обладающие поперечной исчерченностью, окруженные сарколеммой. Содержат – ядро сигарообразной формы и саркоплазму, в которой располагаются органеллы и включения.

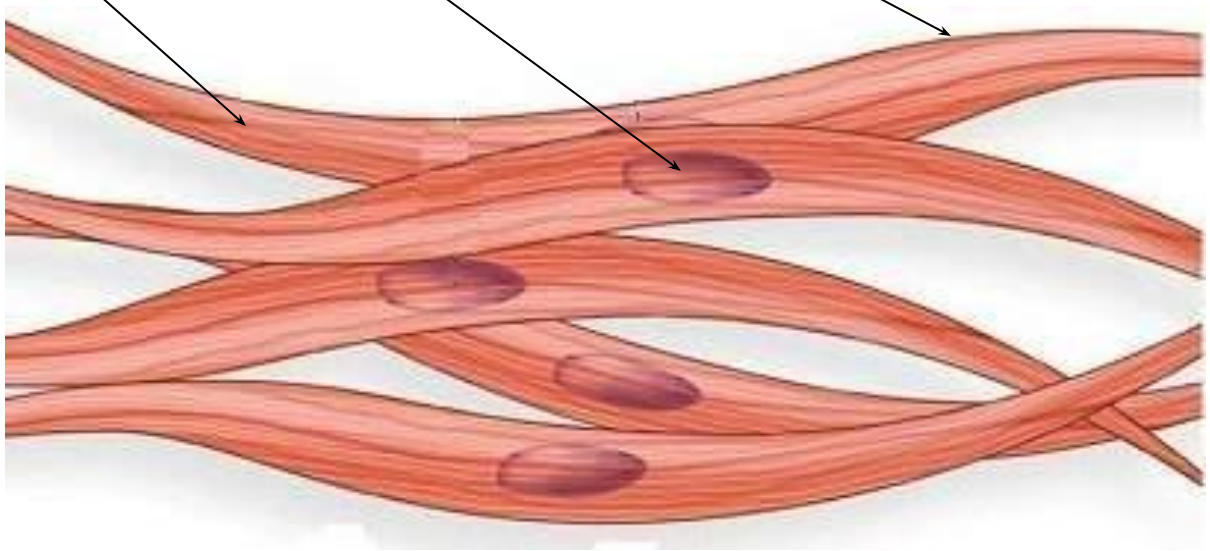

Гладкая мышечная ткань

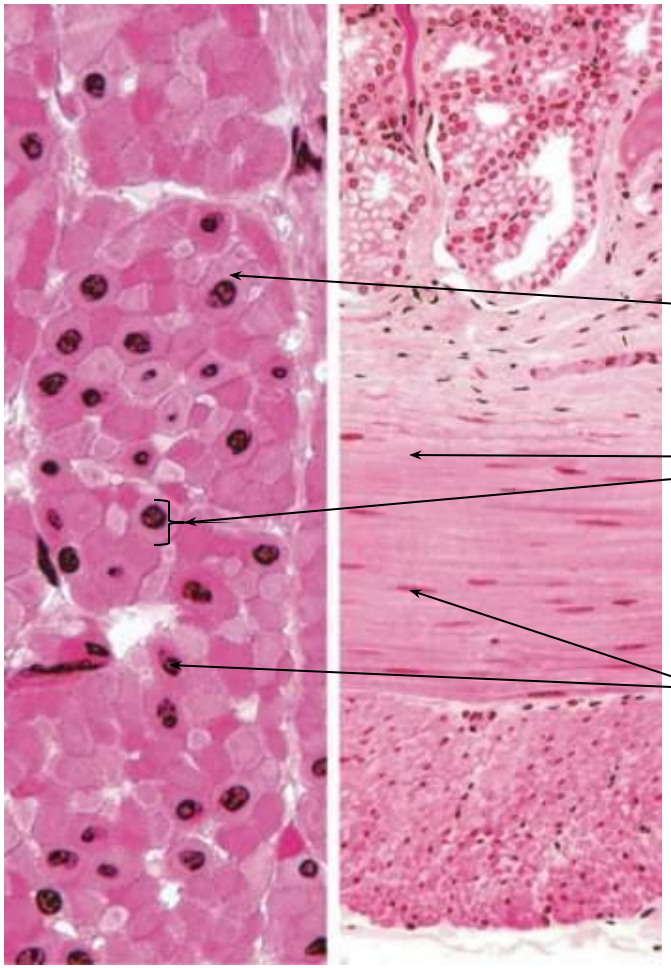

А – поперечный срез
Б – продольный срез

Гладкая мышечная ткань в стенки толстой кишки

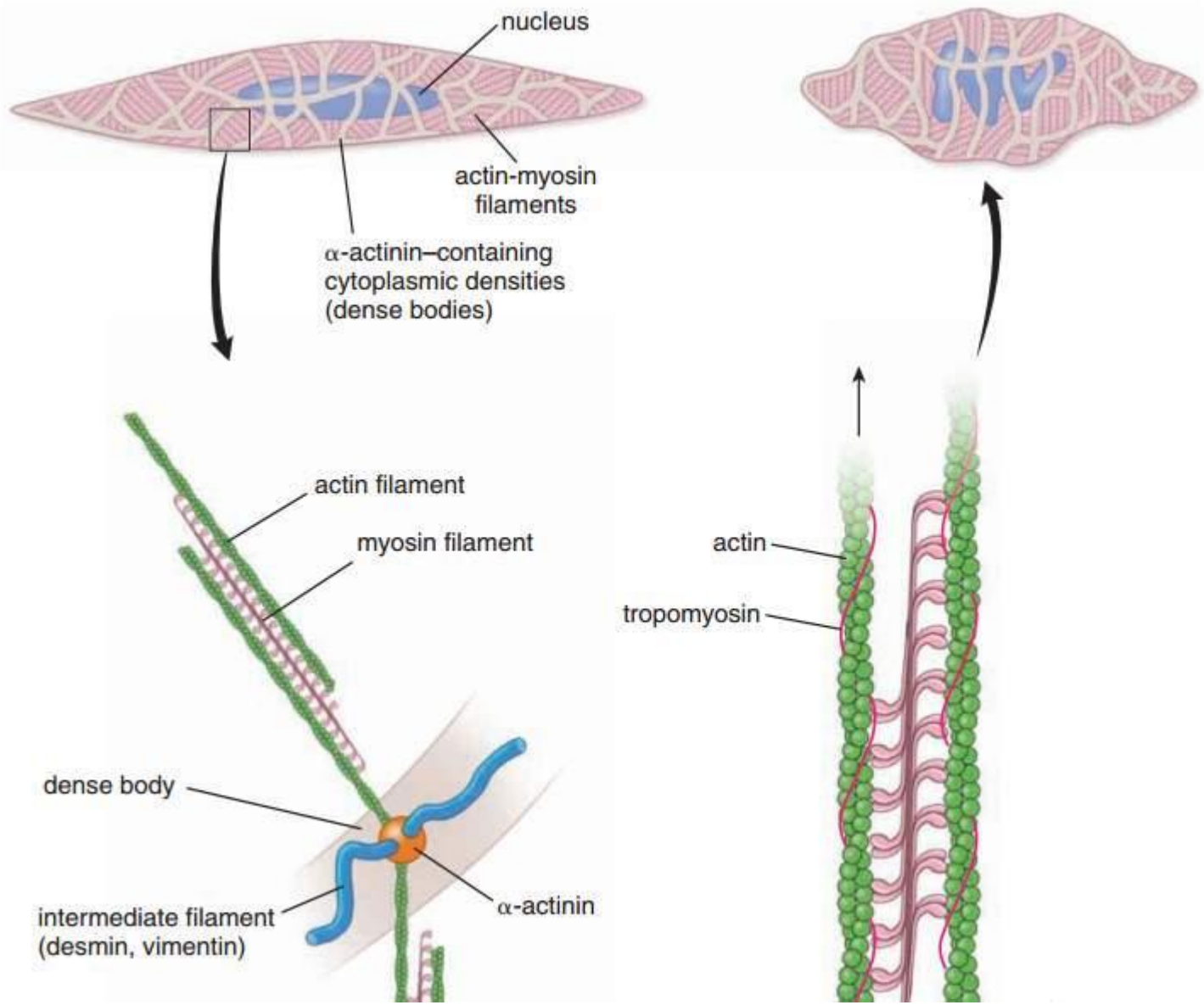
nucleus
actin-myosin filaments
α-actinin–containing cytoplasmic densities (dense bodies)
actin filament
myosin filament
dense body
intermediate filament (desmin, vimentin)
α-actinin
actin
tropomyosin

Гладкая мышечная ткань эпидермального типа

Миоэпителиальные клетки - происходят из эктодермы а так же, частично, из прехордальной пластинки. Представляют видоизмененные эпителиальные клетки, не обладают исчерченностью и входят в состав концевых отделов потовых, молочных, слезных и слюнных желез.

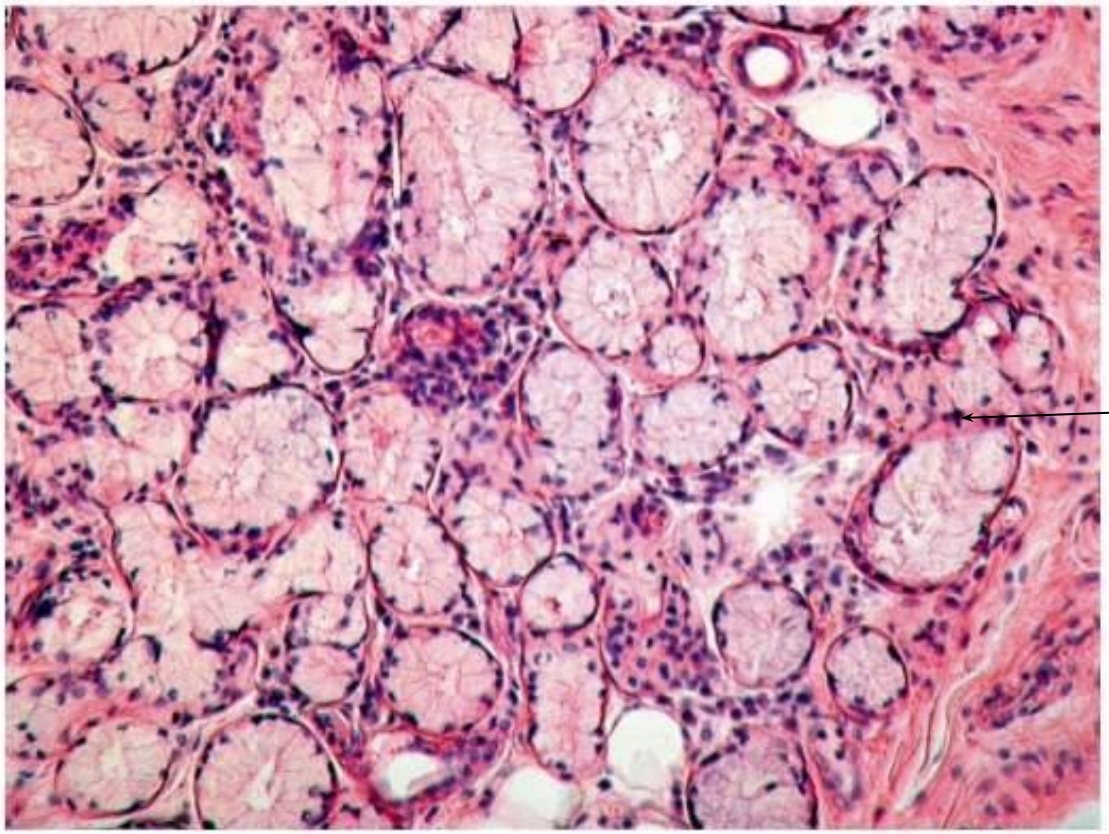

миоэпителиальные клетки

Гладкая мышечная ткань нейрального типа

Мионейральные клетки – развиваются из нейрального зачатка клеток наружного слоя глазного бокала, являются гладкими и образуют мышцы радужки глаза (суживающие и расширяющие зрачок).

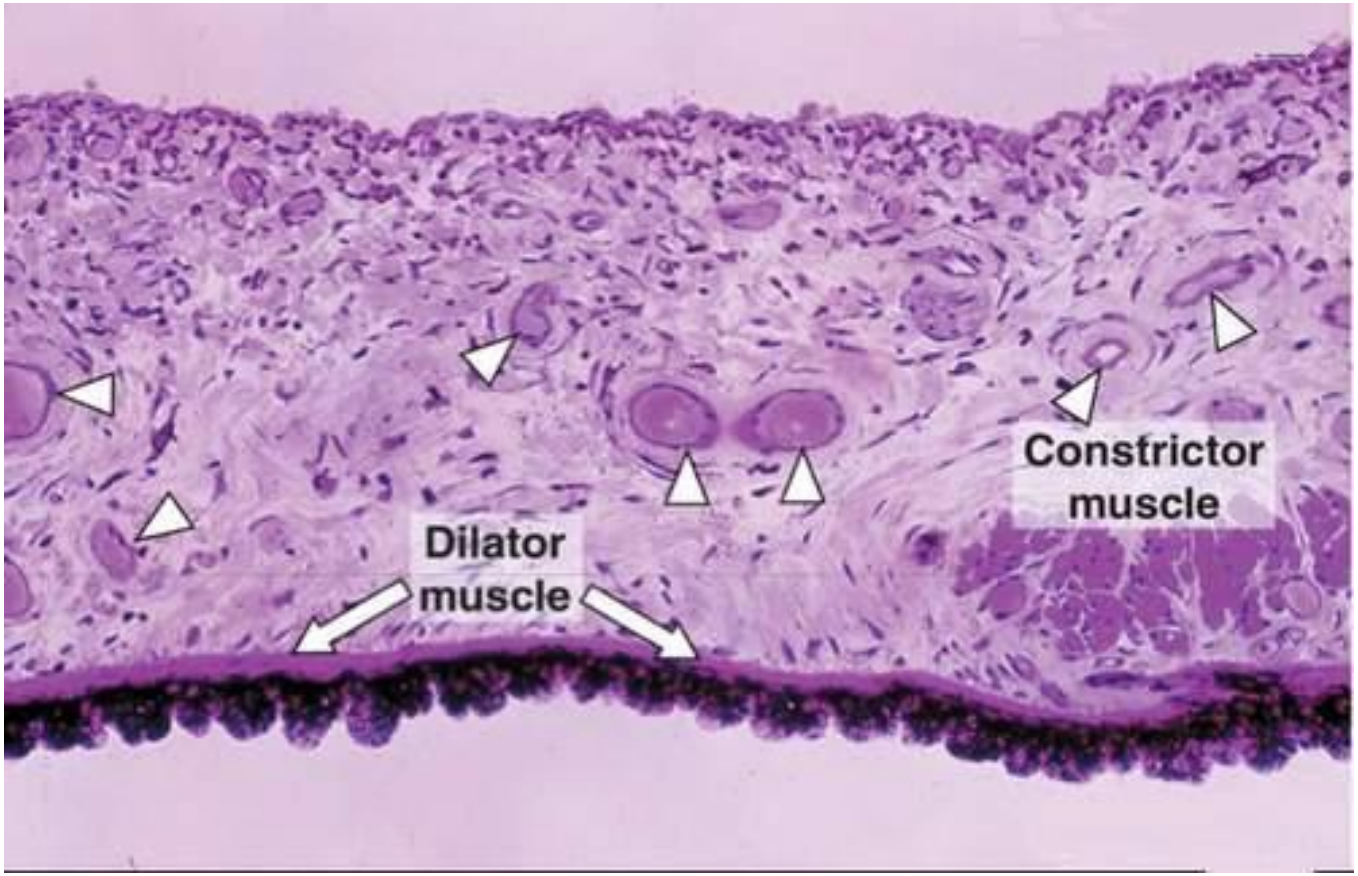

Строение гладких миоцитов и механизм их сокращения

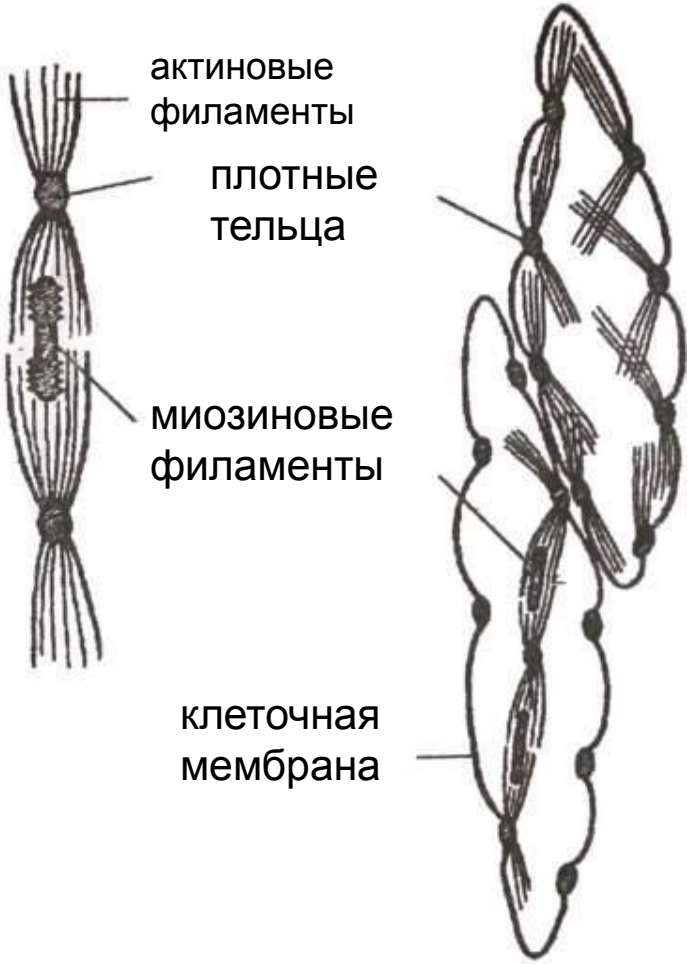

Сокращение индуцируется притоком Ca^{2+} и включает:

-приток Ca^{2+} в саркоплазму и его связывание с кальмодулином

-фосфорилирование легкой цепи миозина

-взаимодействие миозина с актином

-дефосфорилирование миозина

-образование мостиков типа «щеколды»