Хирургическая анатомия поджелудочной железы

Пусть анатом до мельчайших подробностей изучит человеческий труп, и все таки он никогда не будет в состоянии обратить внимание учащихся на те пункты анатомии, которые для хирурга в высшей степени важны, а для него могут не иметь ровно никакого значения.

Николай Иванович Пирогов

Поджелудочная железа — непарный паренхиматозный орган, железа смешанной секреции.

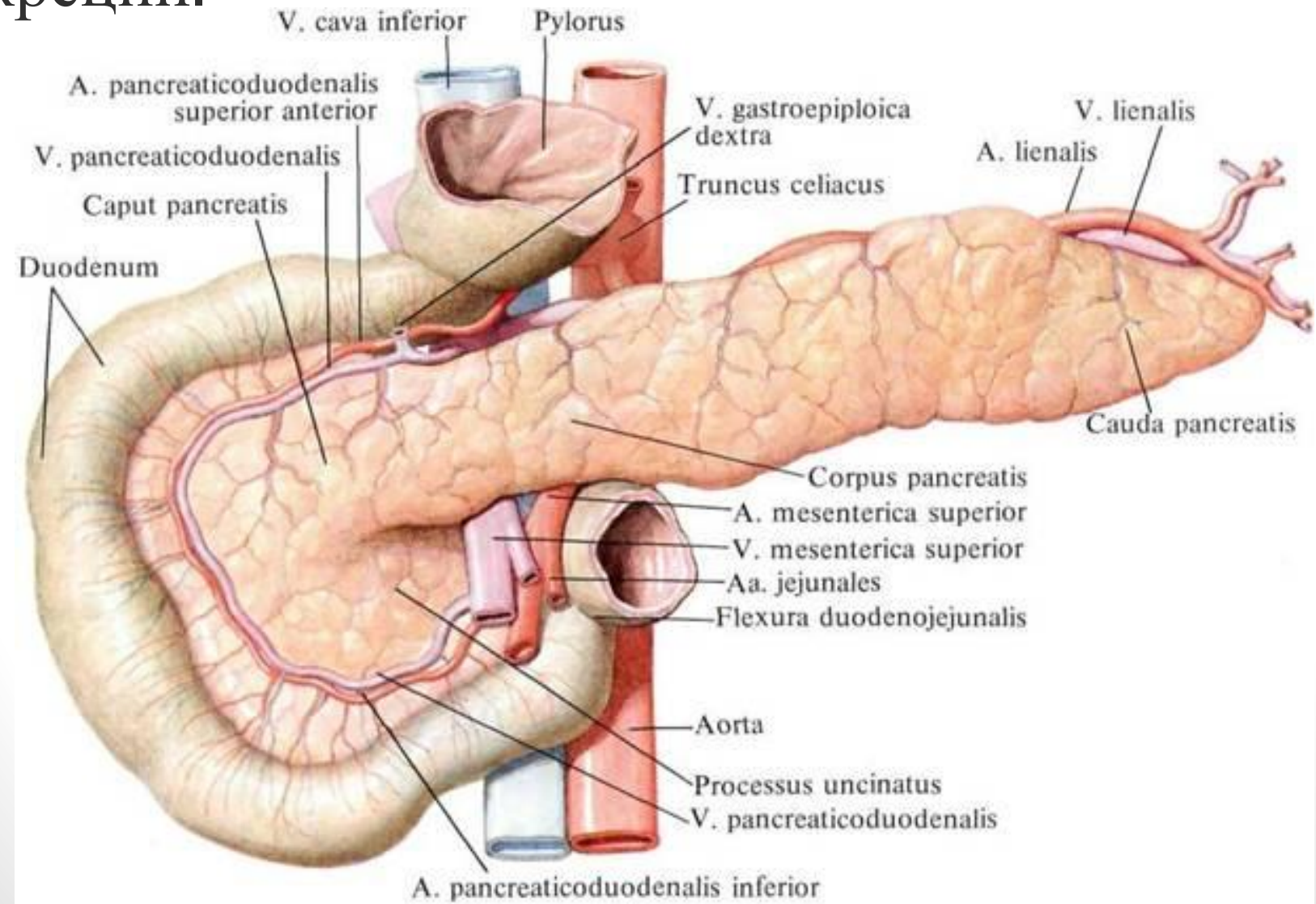

Топография ПЖ

- *<u>Голотопия:</u>* *regio epigastrica, regio hypochondriaca sinistra*
- *<u>Скелетотопия:</u>* *проецируется на уровне L1-L2*

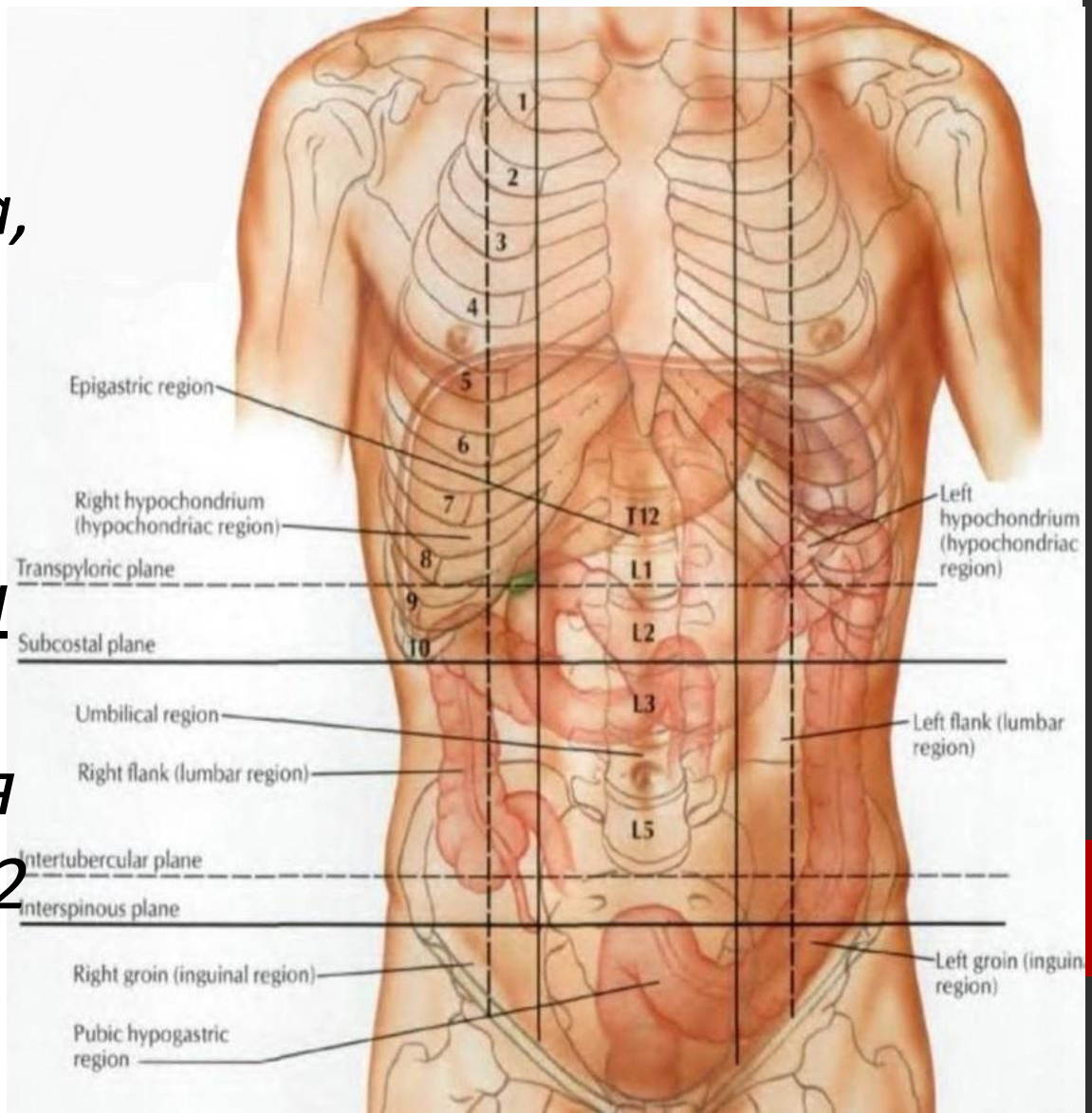

Топография ПЖ

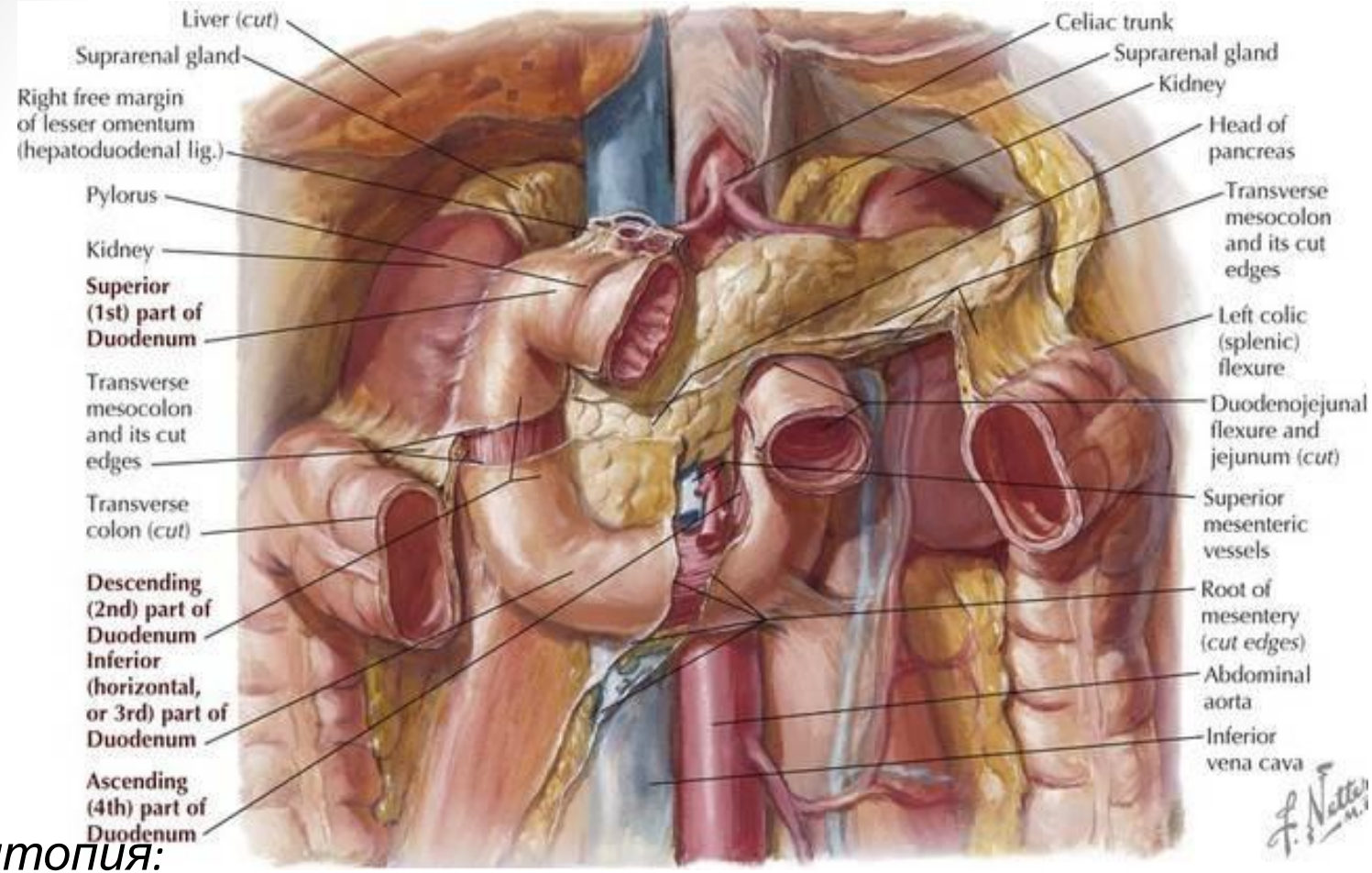

<u>Синтопия:</u>

- справа – головка подковообразно охвачена ДПК
- спереди – париетальная брюшина, задняя стенка желудка
- сзади – аорта, НПВ, верхние брыжеечные артерия и вена, общий желчный проток, левые почка и надпочечник
- слева – селезенка

Внешнее строение ПЖ

- Длина – 12,5-23см
- Ширина – 3-9см
- Толщина – 1,5-4см

- Масса:
  - мужчины – 100г
  - женщины – 85г
  - новорожденные – 5г
  - пожилые – 50-60г

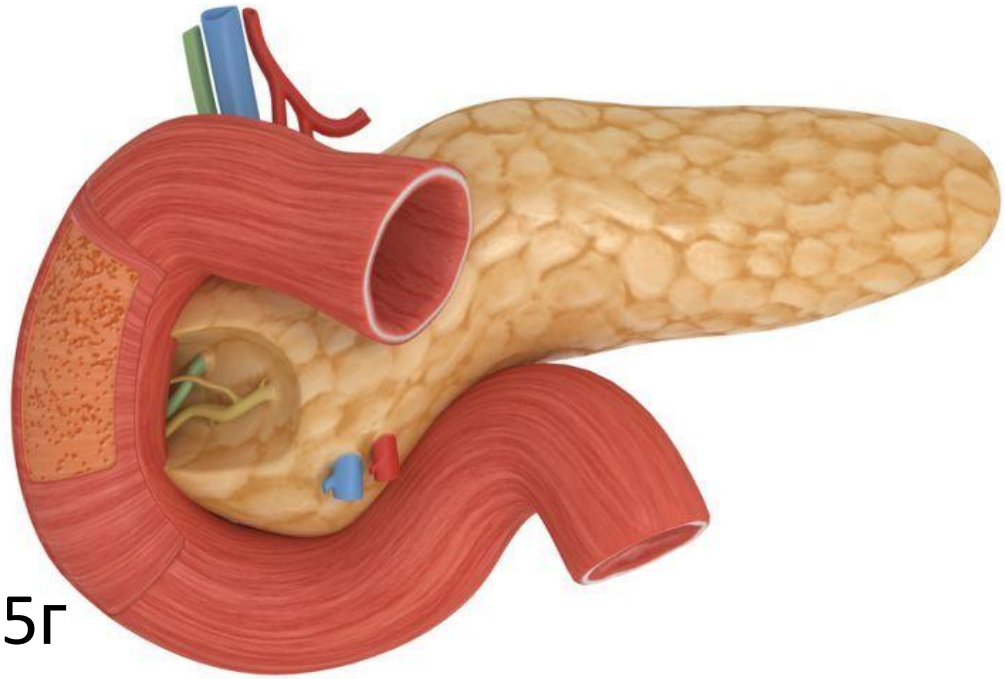

Внешнее строение ПЖ

Части ПЖ:

- Головка
  - язычок
  - подбородок
  - Крючковидный отросток
- Шейка (перешеек)
  - пирамидальный отросток (ушко)
- Тело
- Хвост

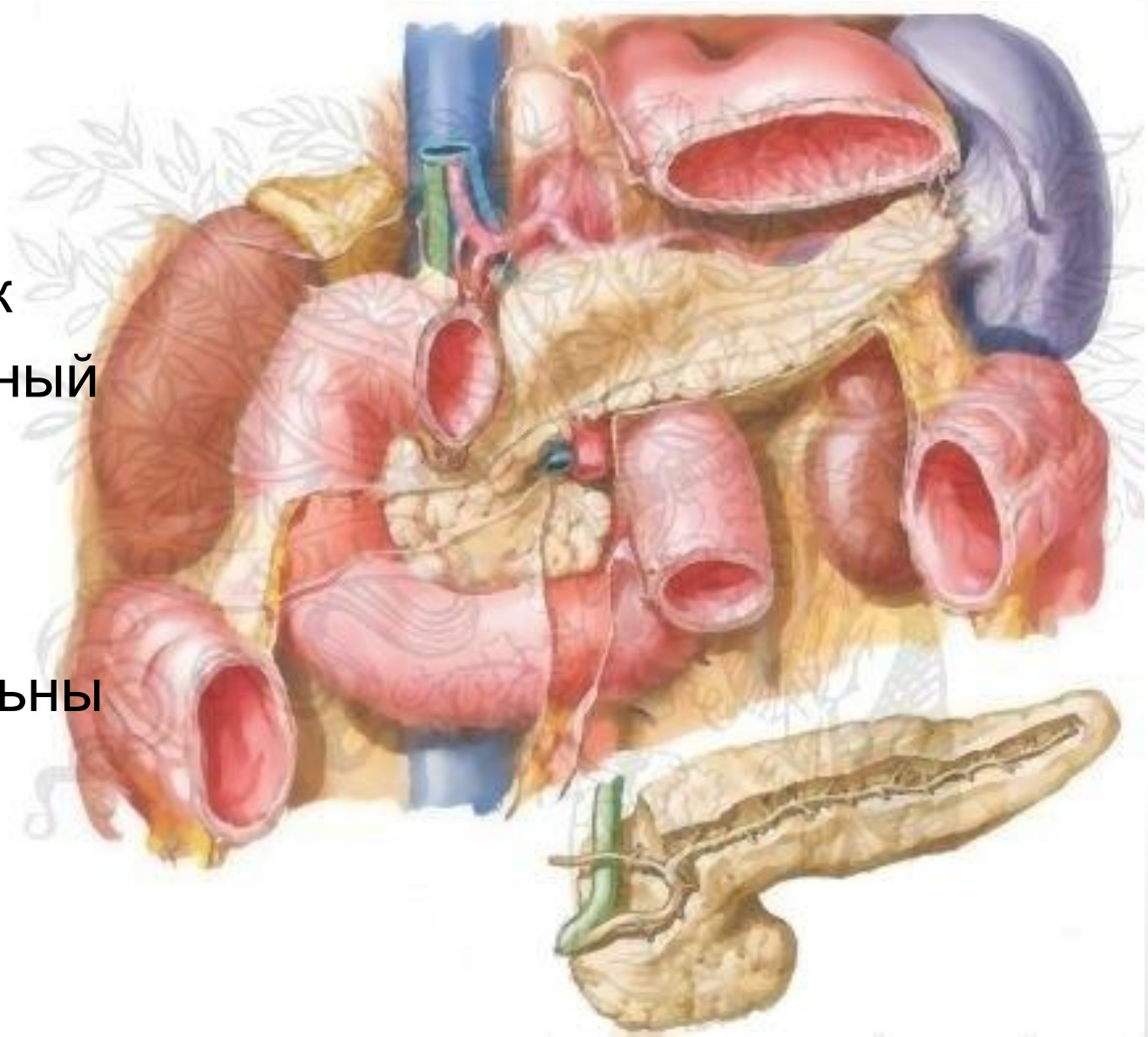

Ушко ПЖ

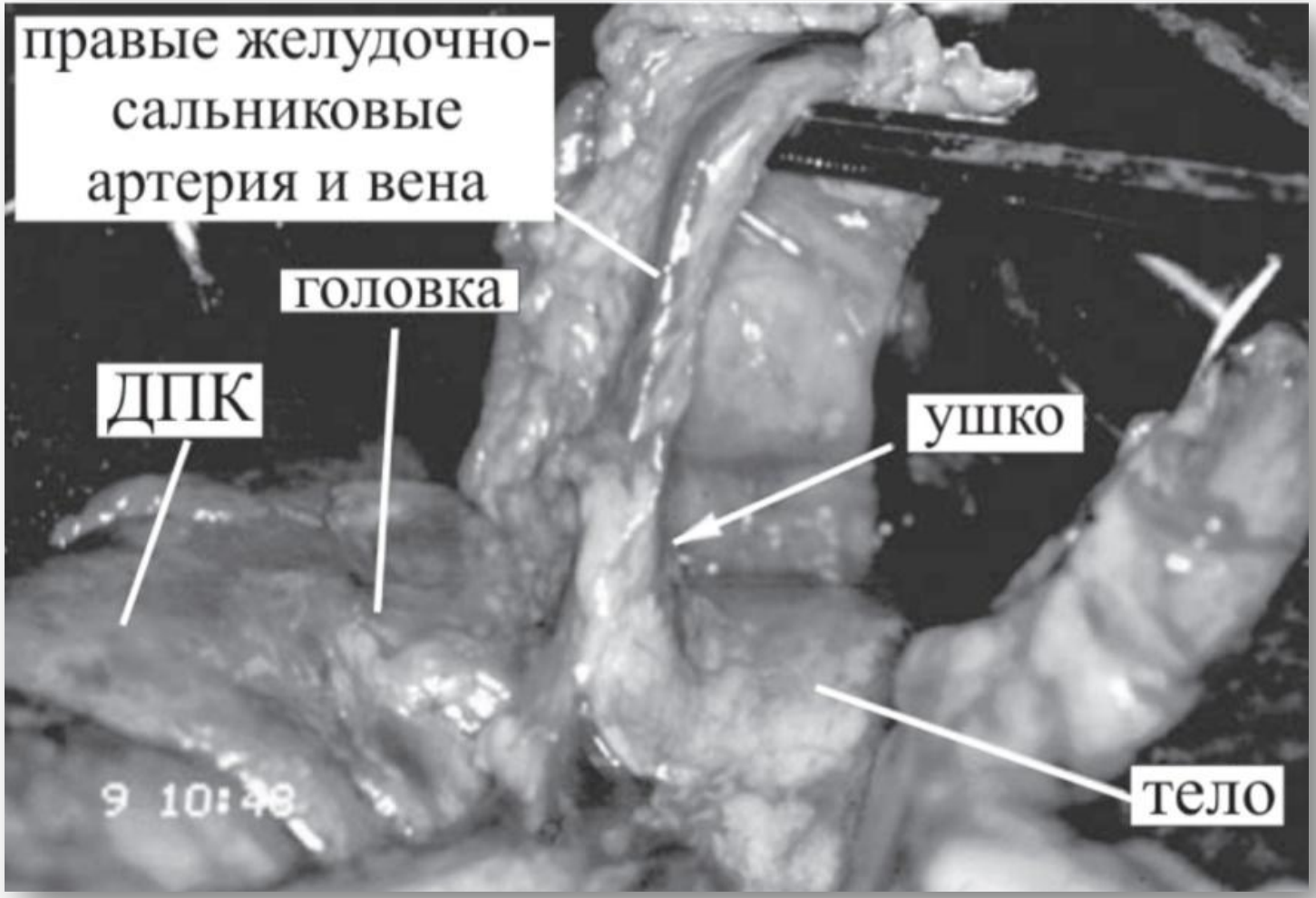

- Распространяется по ходу правых желудочно-сальниковых сосудов от их устий в сторону большой кривизны желудка на протяжении 1–1,5см
- Малозаметный бугорок на поверхности перешейка ПЖ

Подбородок головки ПЖ

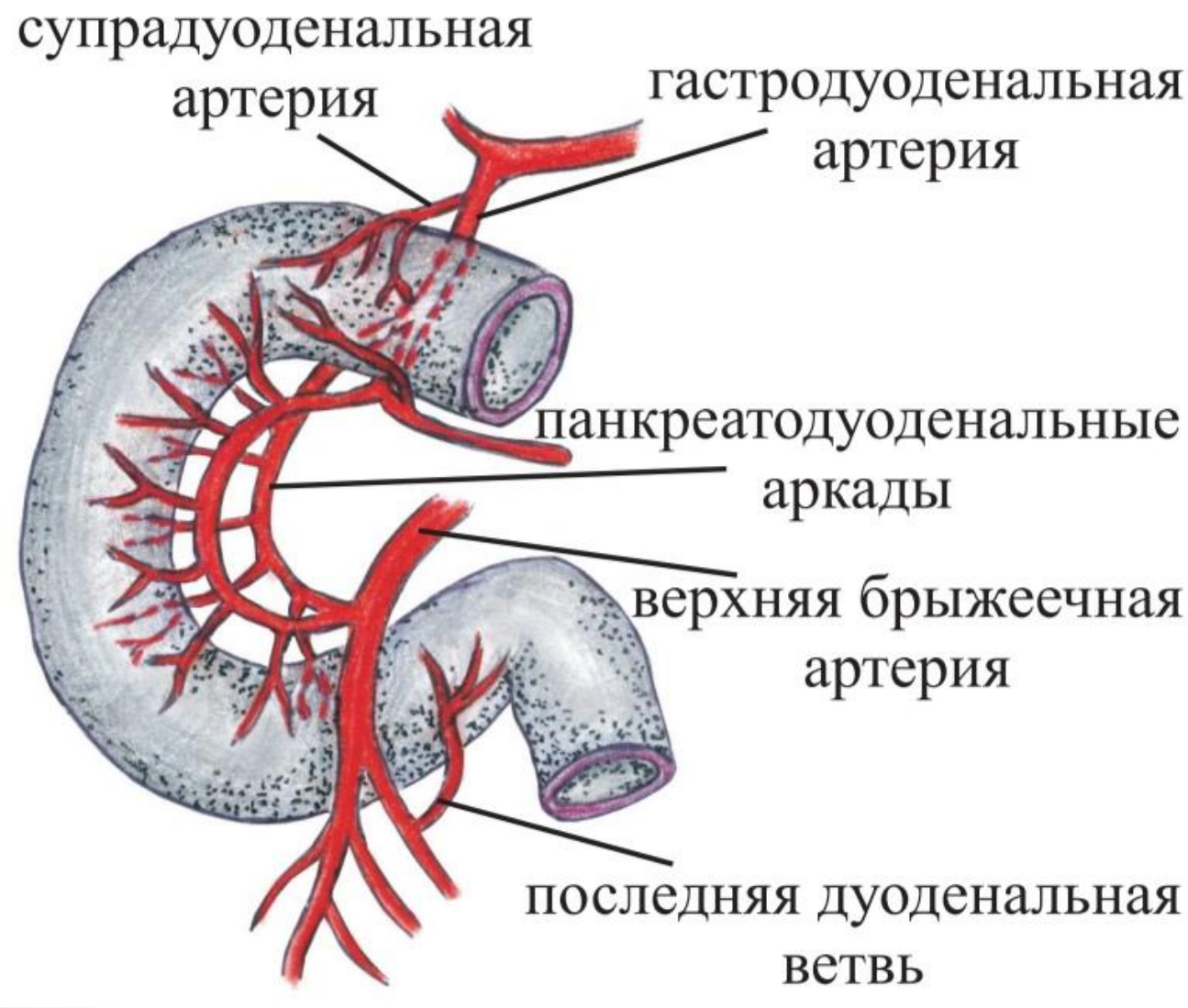

Подбородок головки ПЖ

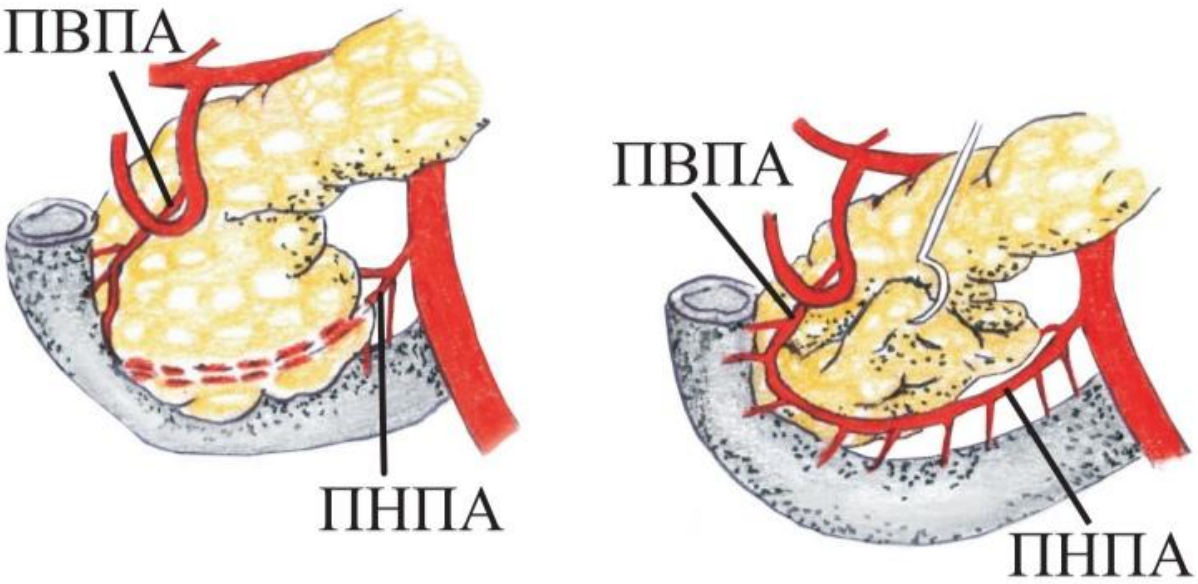

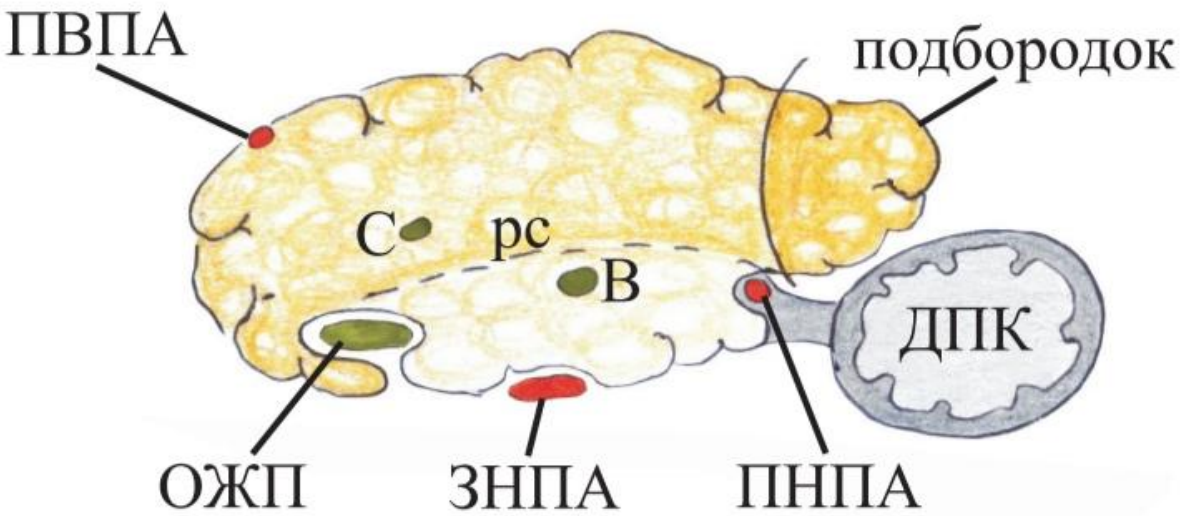

Язычок ПЖ

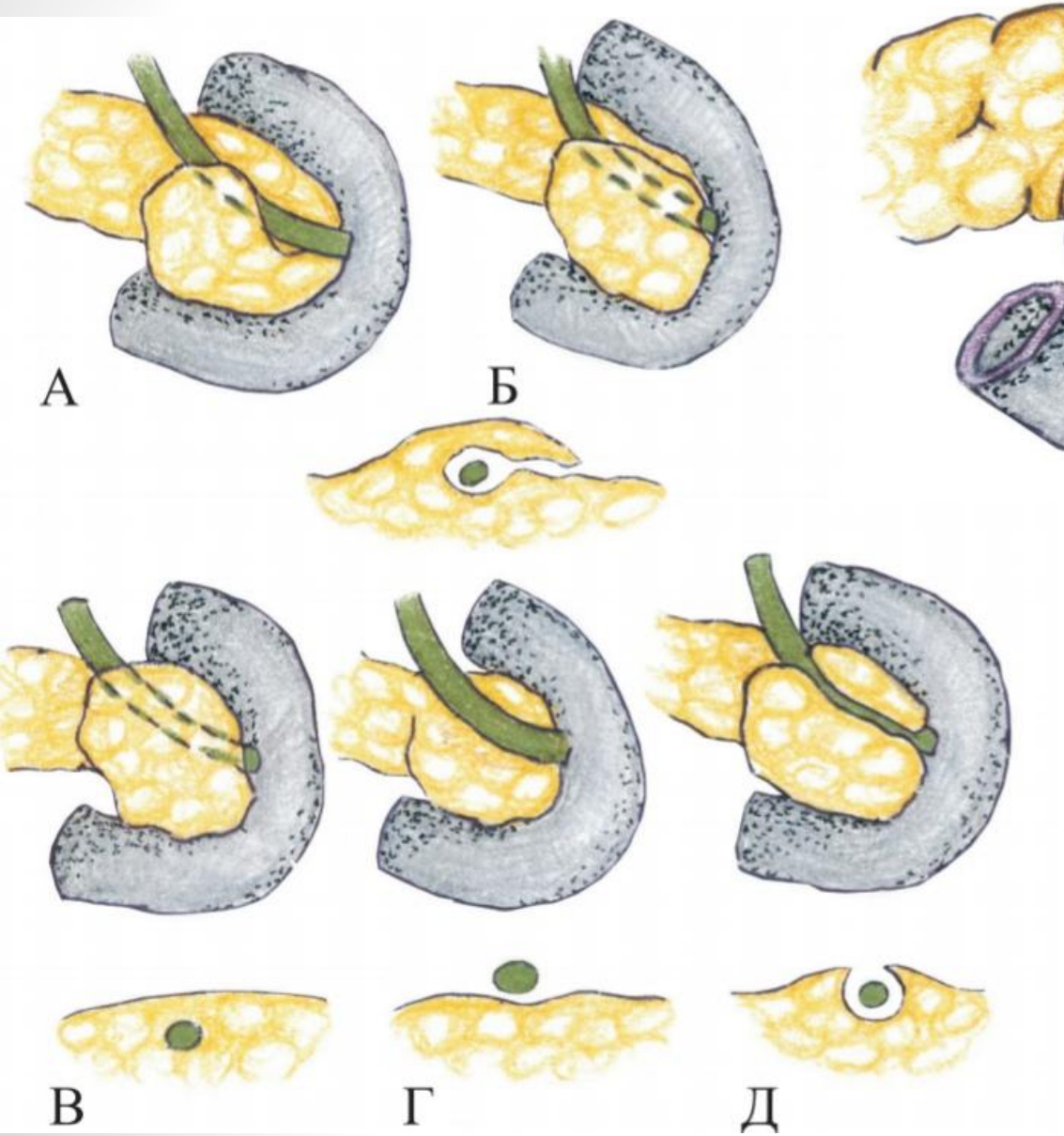

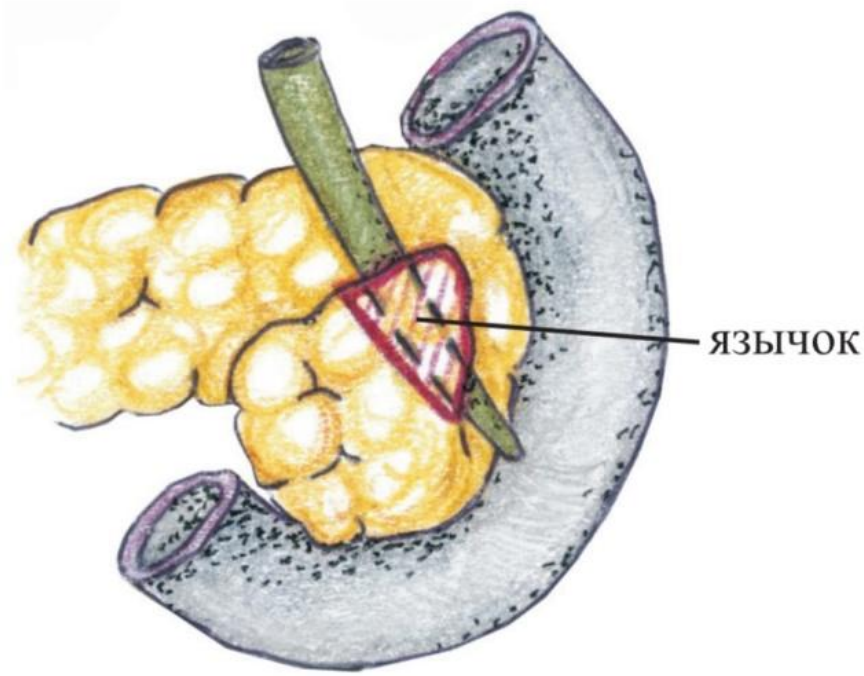

- *А, Б – 44%*
- *В – 30%*
- *Г – 16,5%*
- *Д – 9%*

Язычок ПЖ

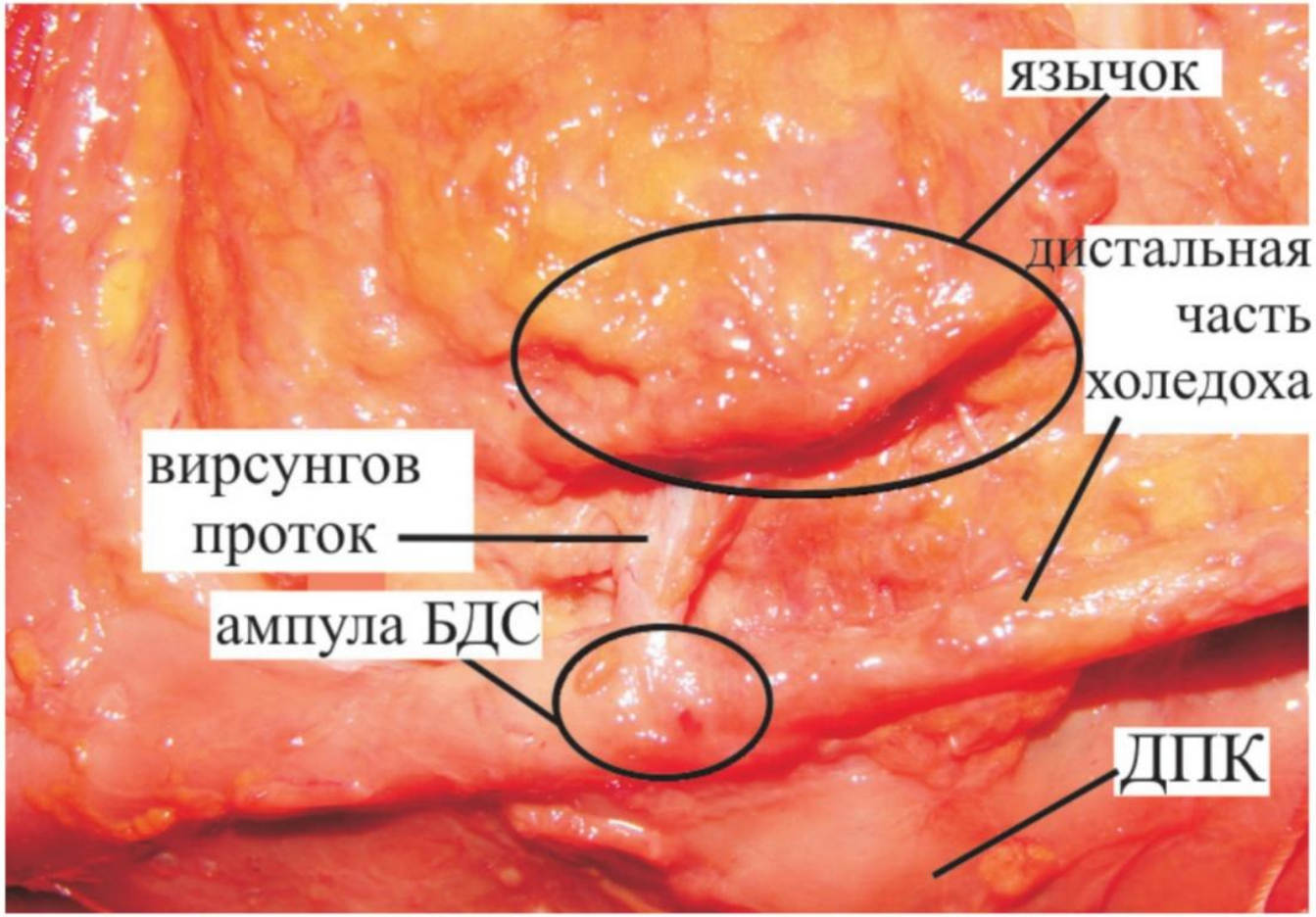

Диссекция язычка ПЖ. Полностью выделена задняя поверхность дистальной части общего желчного протока, вирсунгов проток, ампула большого сосочка ДПК, панкреатодуоденальная зона, вид сзади

Резекция латерального язычка ПЖ (тип Д)

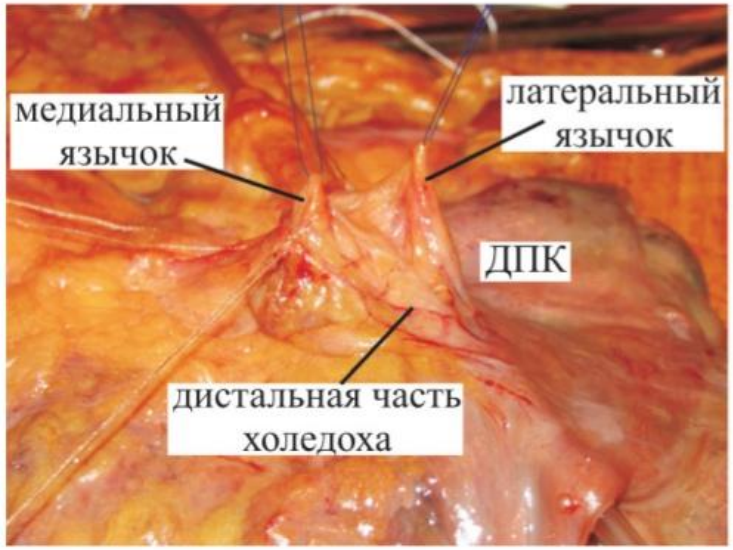

а

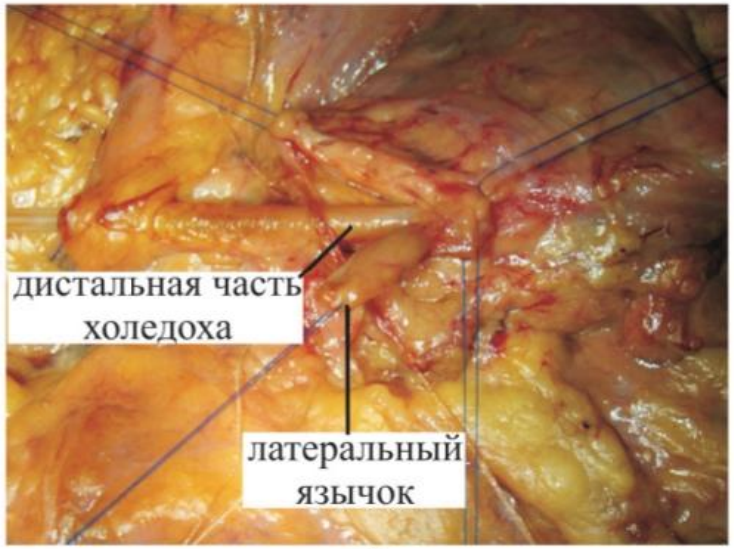

б

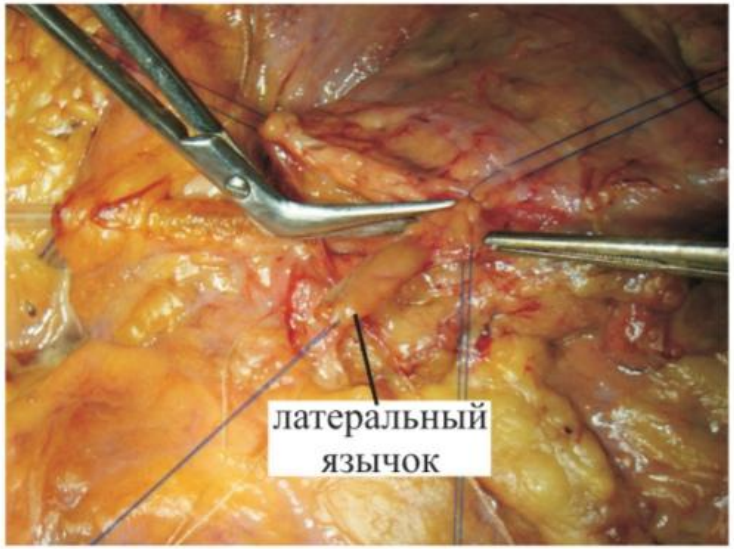

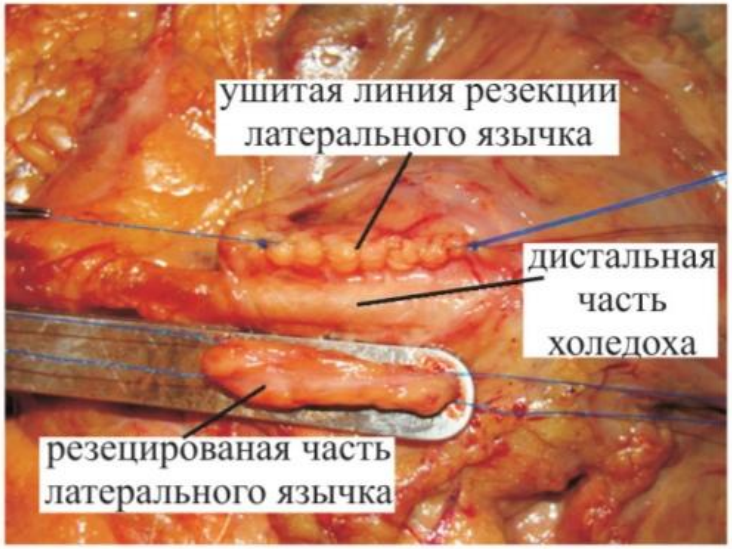

Головка ПЖ – стенка ДПК

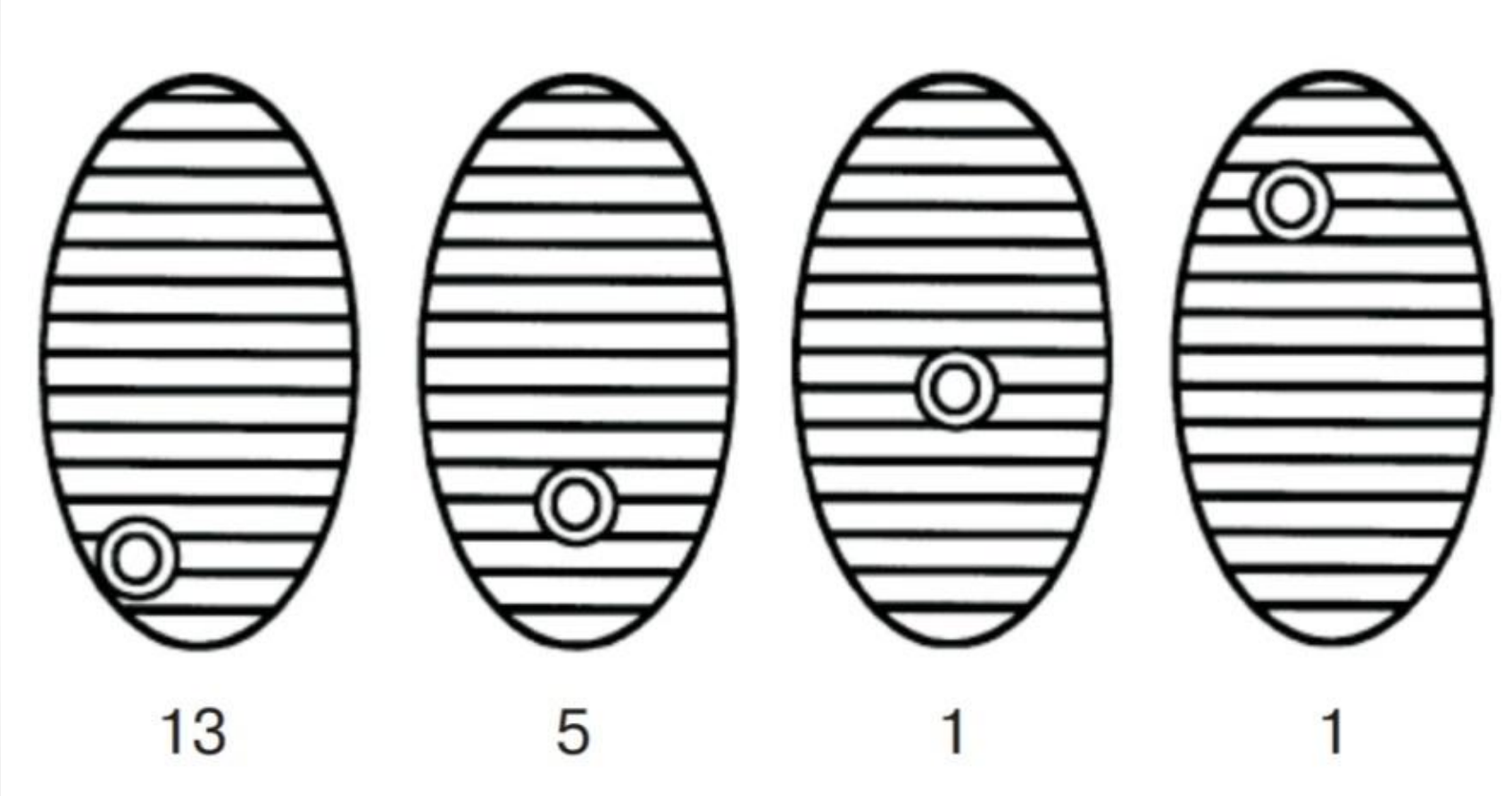

Расположение малого дуоденального сосочка (количество наблюдений)

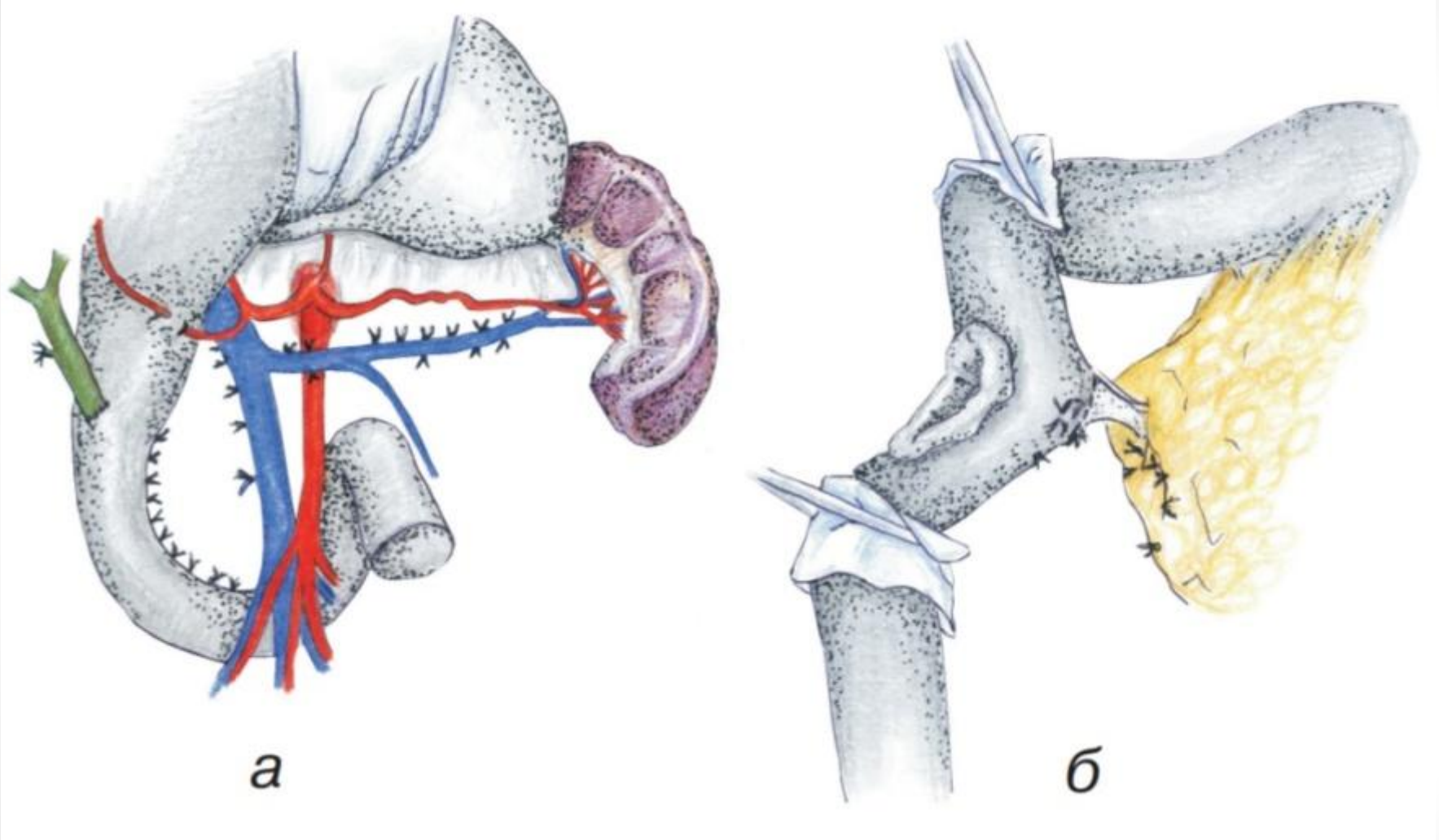

а – дуоденосберегающая панкреатэктомия

б – дуоденэктомия с сохранением головки ПЖ

Варианты анатомии крючковидного отростка

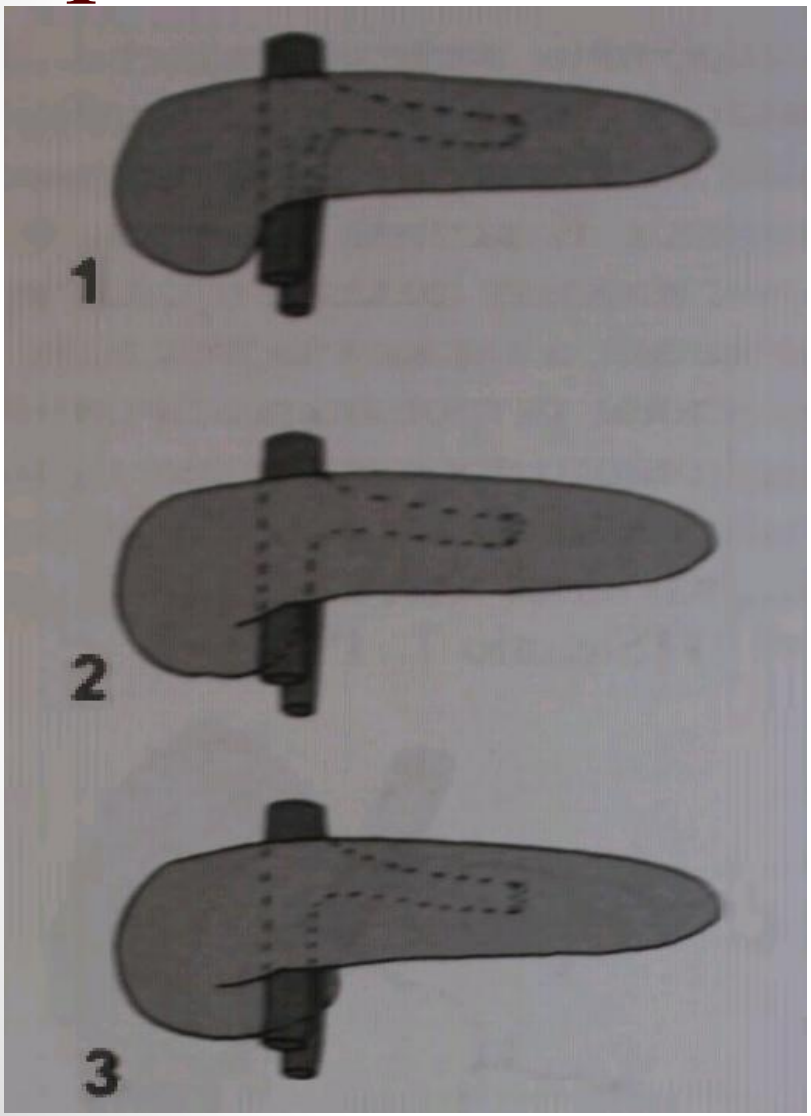

1. КО отсутствует
2. КО охватывает верхнюю брыжеечную вену, не доходя до артерии
3. КО охватывает верхнюю брыжеечную артерию

Сегментарное строение ПЖ

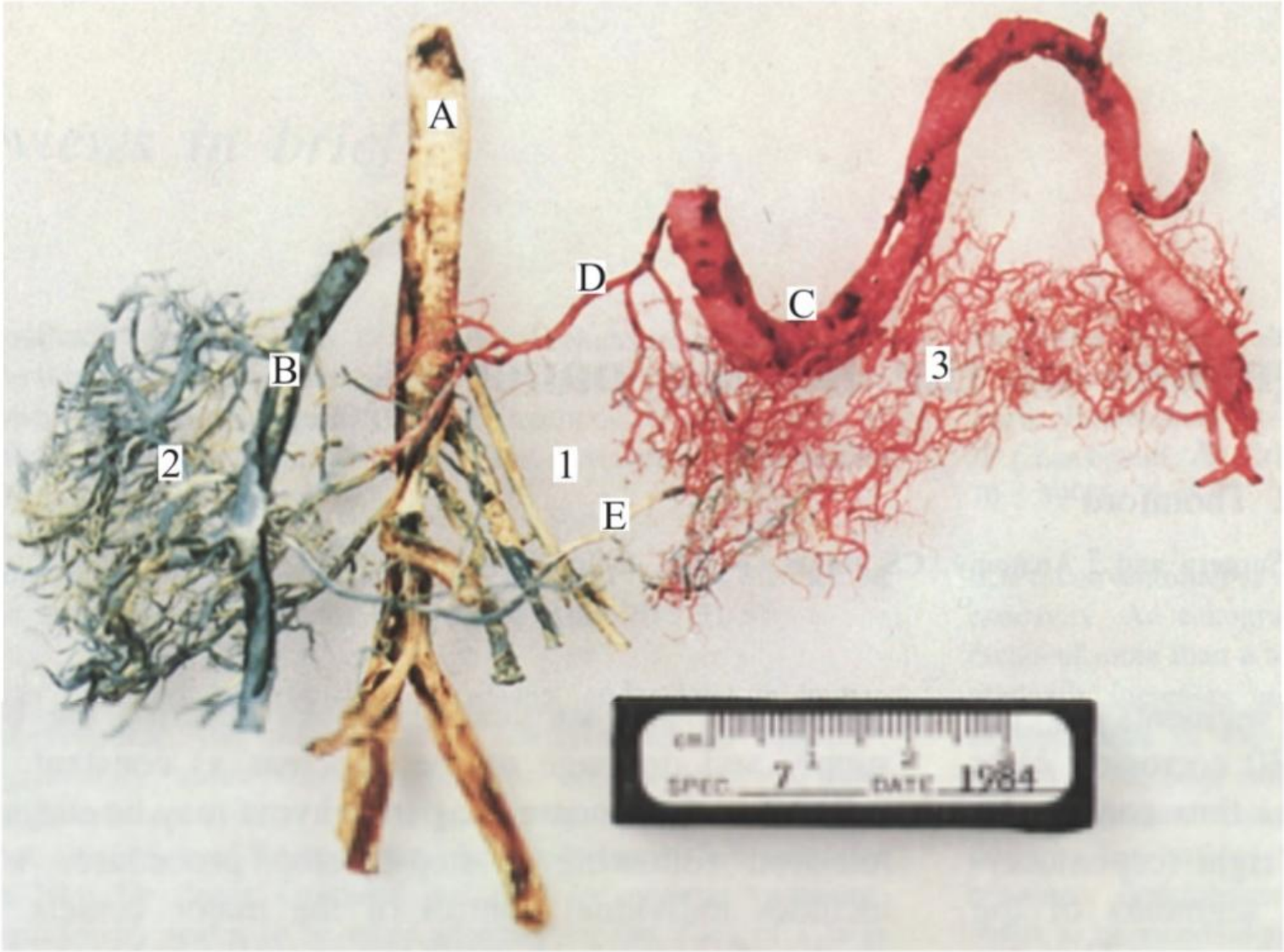

Сегментарное строение ПЖ

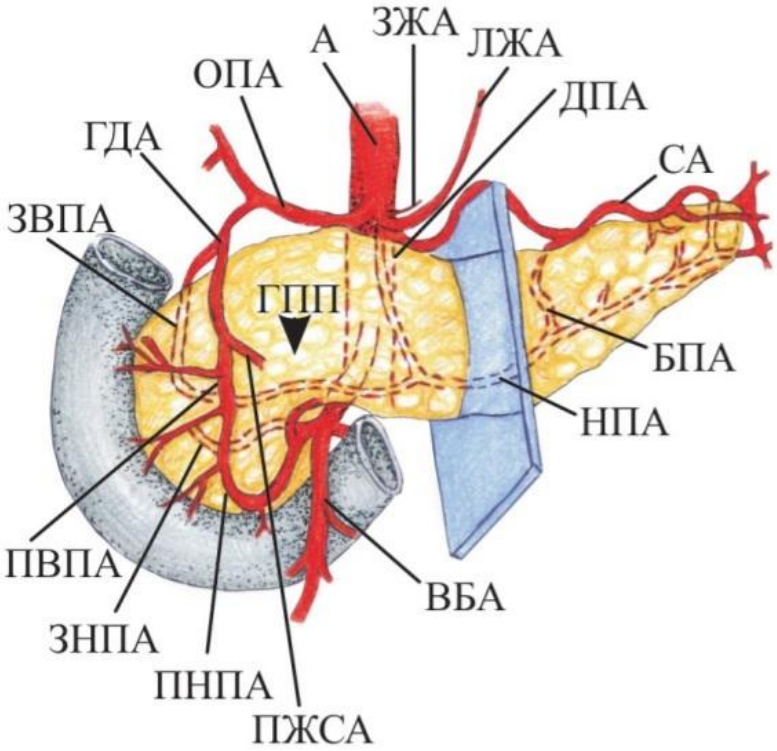

Артерии, снабжающие кровью сегменты ПЖ. Схематически изображена слабоваскуляризированная зона, разделяющая цефало-цервикальный и корпоро-каудальный сегменты. Заметно, что сегменты объединены артерией, исходящей из дорзальной панкреатической артерии, и протоком поджелудочной железы: ЗЖА — задняя желудочная артерия; ЛЖА — левая желудочная артерия; ДПА — дорзальная панкреатическая артерия; СА — селезеночная артерия; БПА — большая панкреатическая артерия; НПА — нижняя панкреатическая артерия; ВБА — верхняя брыжеечная артерия; ПЖСА — правая желудочно-сальниковая артерия; ПНПА — передняя нижняя панкреатодуоденальная артерия; ЗНПА — задняя нижняя панкреатодуоденальная артерия; ПВПА — передняя верхняя панкреатодуоденальная артерия; ЗВПА — задняя верхняя панкреатодуоденальная артерия; ГДА — гастродуоденальная артерия; ОПА — общая печеночная артерія; А — аорта

Сегментарное строение ПЖ

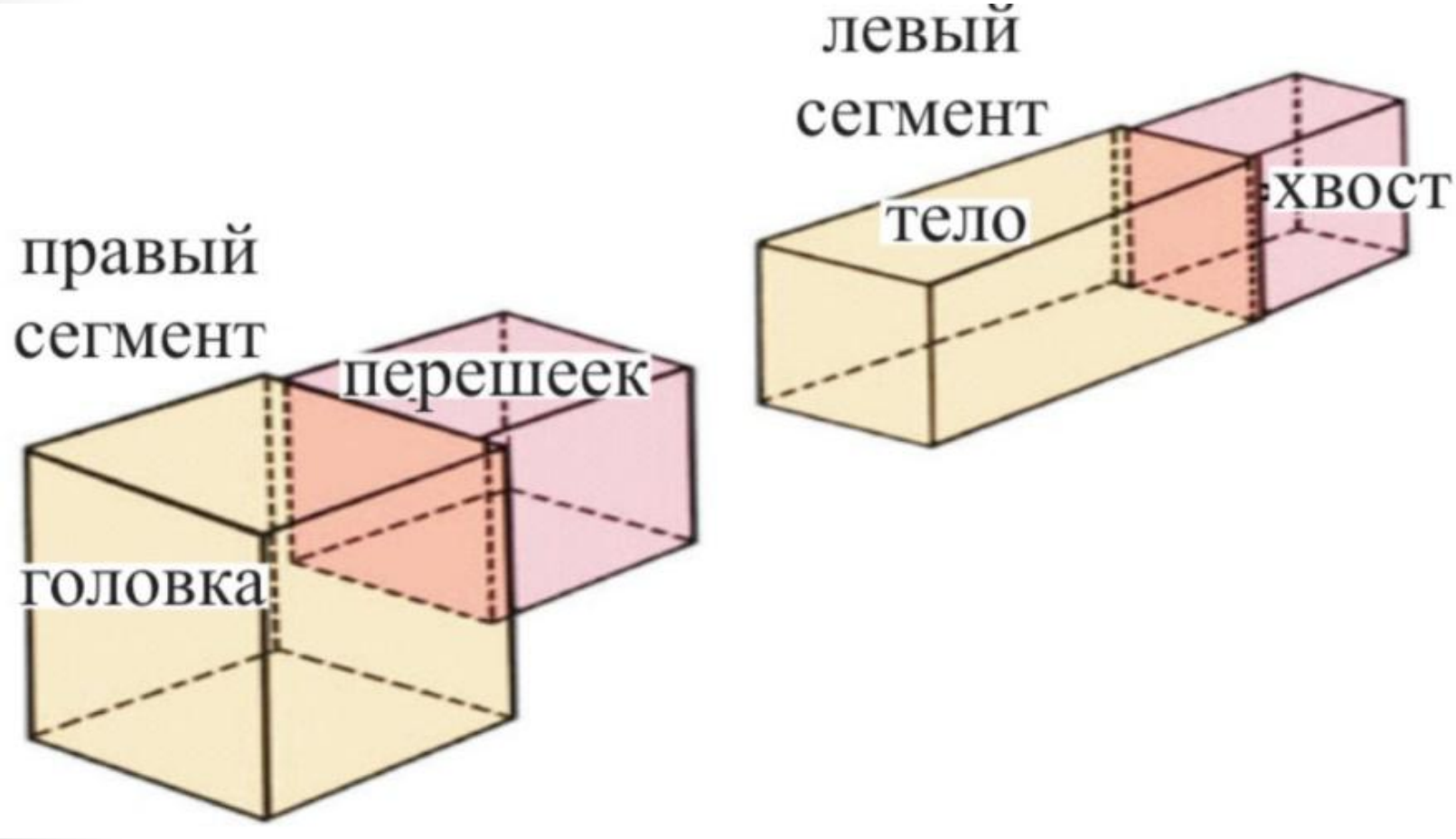

Анатомо-хирургические сегменты

Сегментарное строение ПЖ

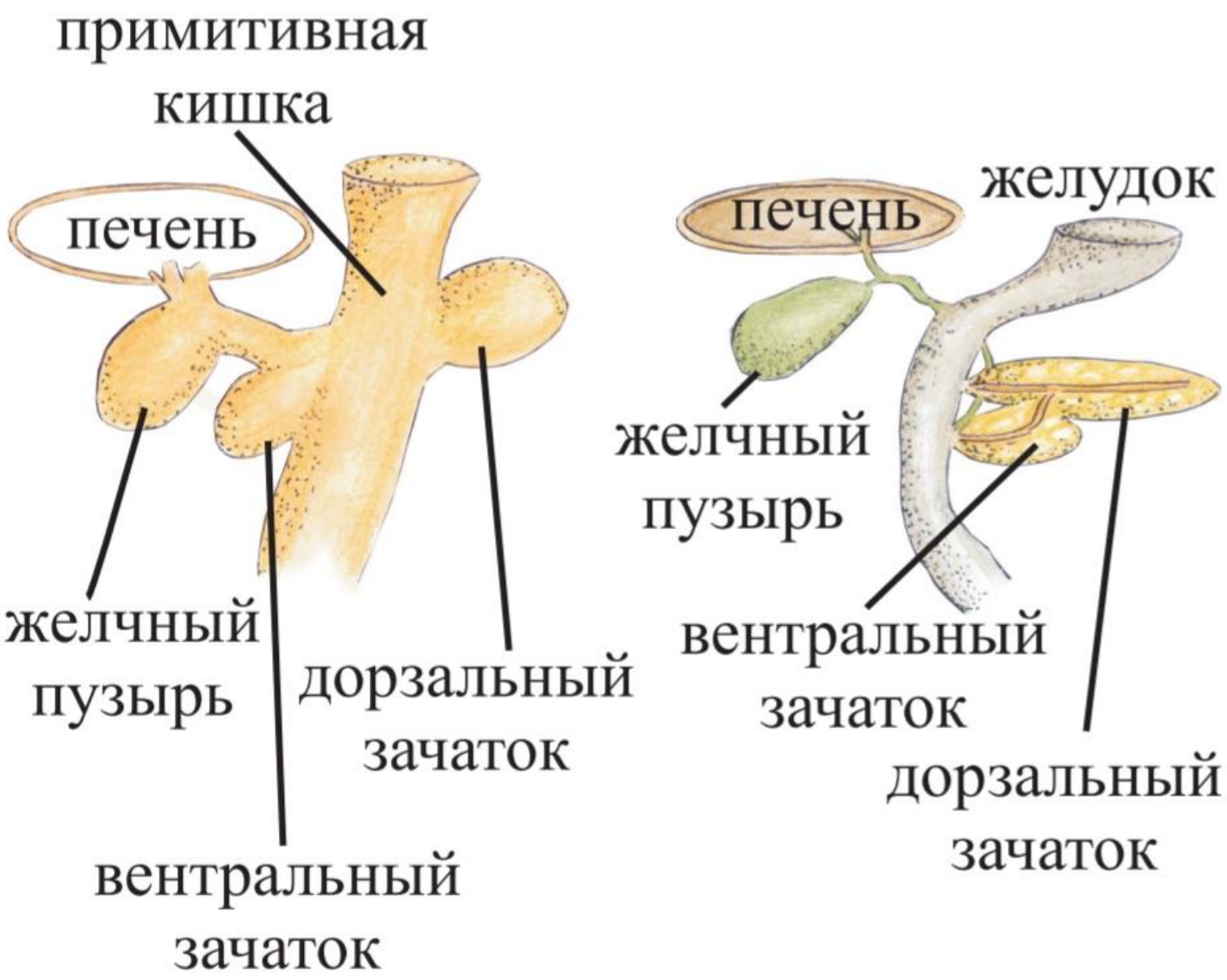

Сегментарное строение ПЖ

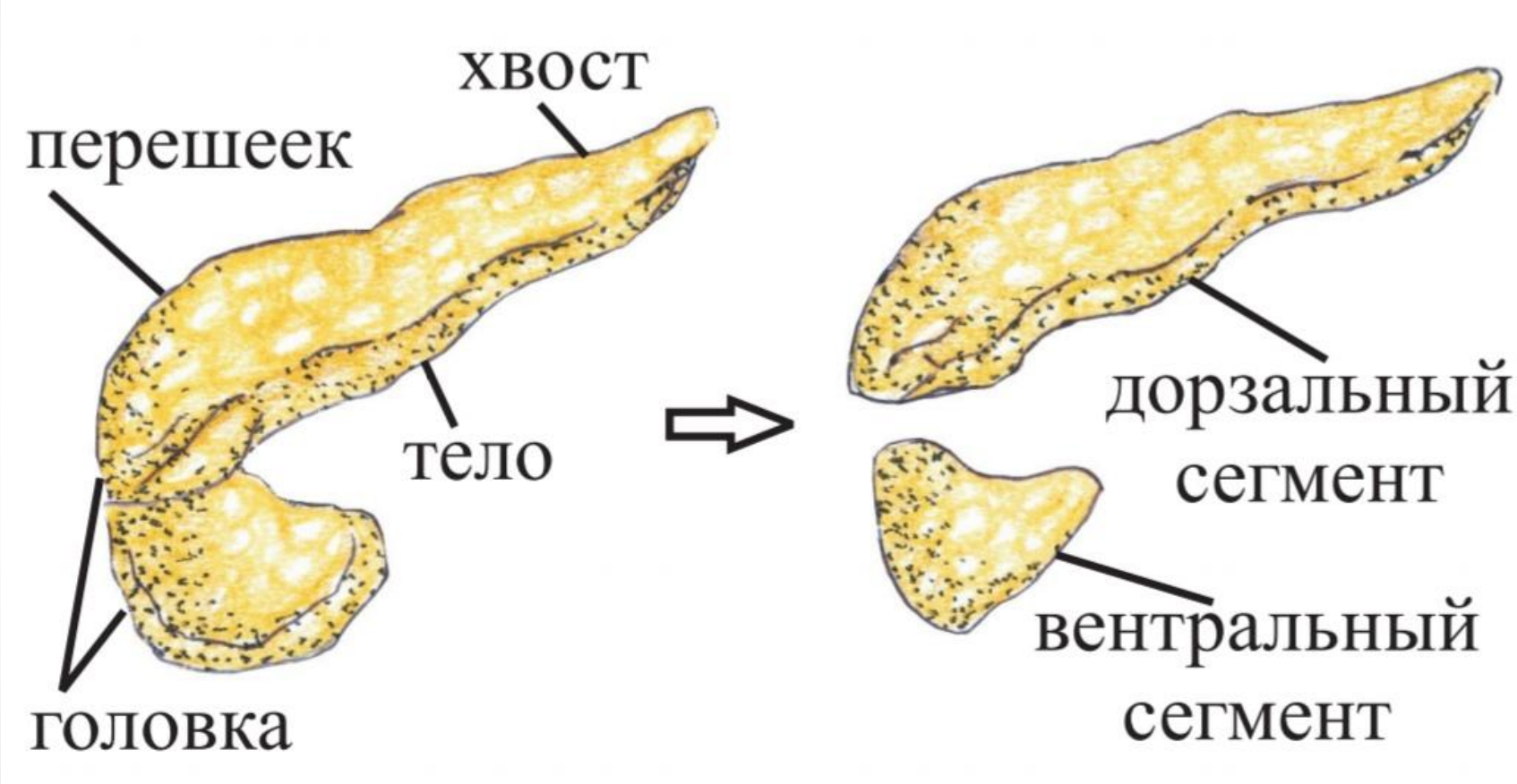

Эмбриологические сегменты

Сегментарное строение ПЖ

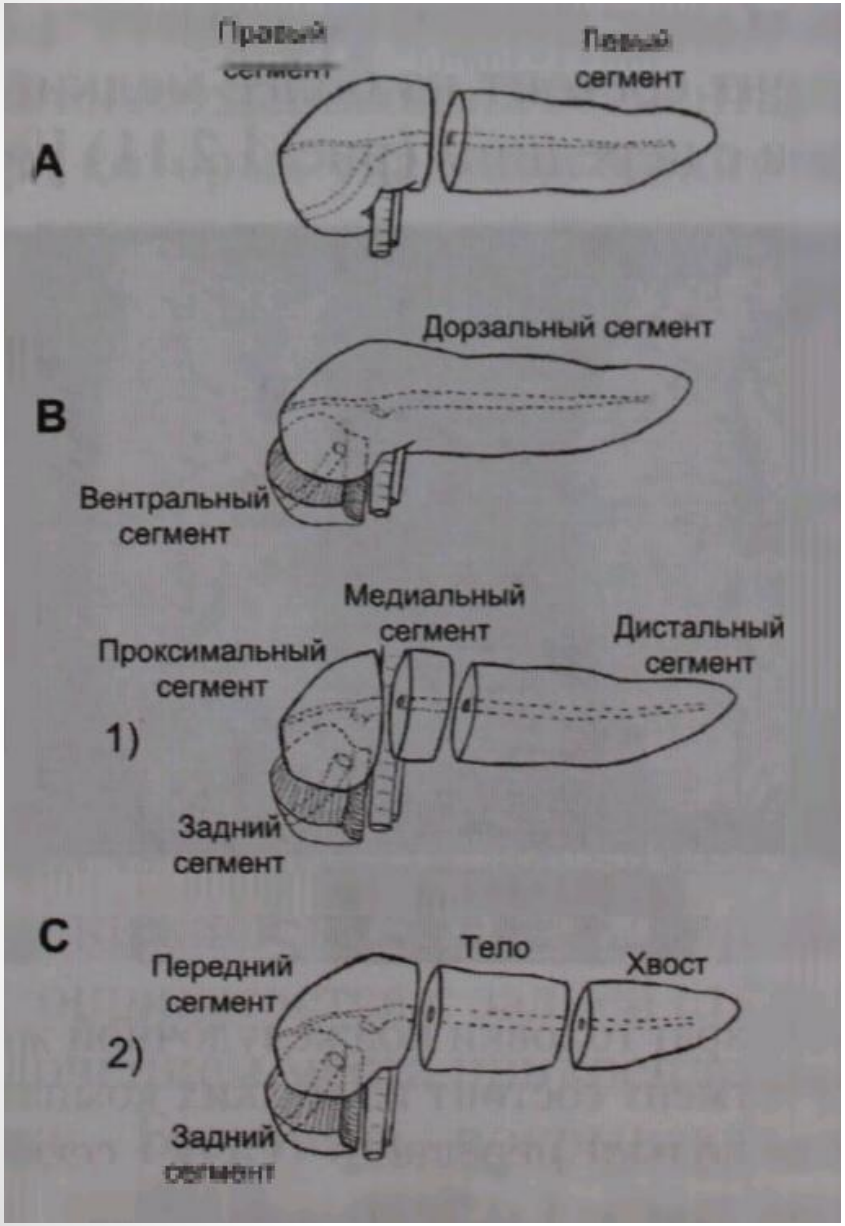

Эволюция классификаций сегментарного строения ПЖ

A. Анатомическая классификация
B. Эмбриологическая классификация
C. Смешанные эмбрио-анатомические классификации

Протоковая система ПЖ

Протоковая система ПЖ

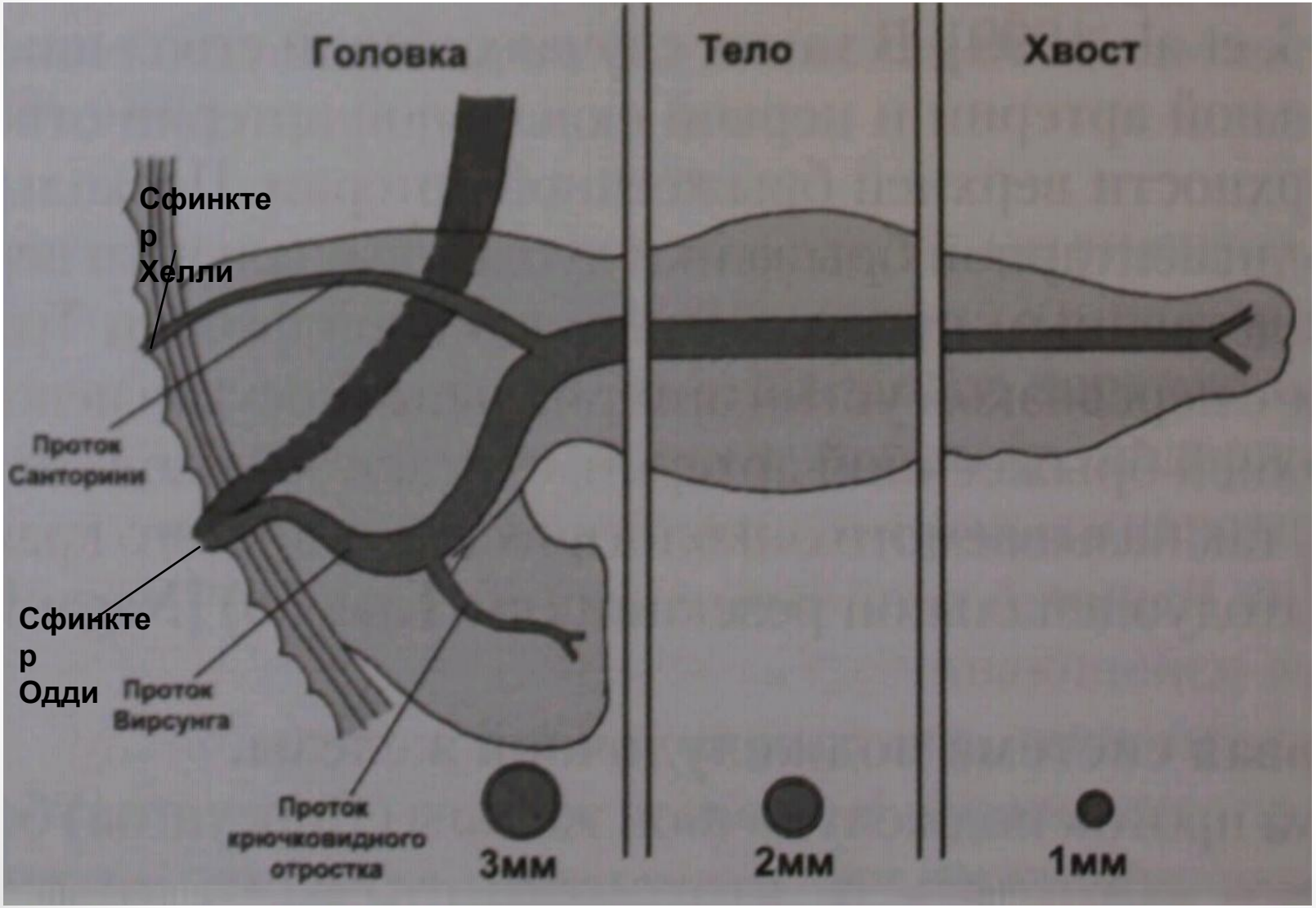

Протоковая система ПЖ

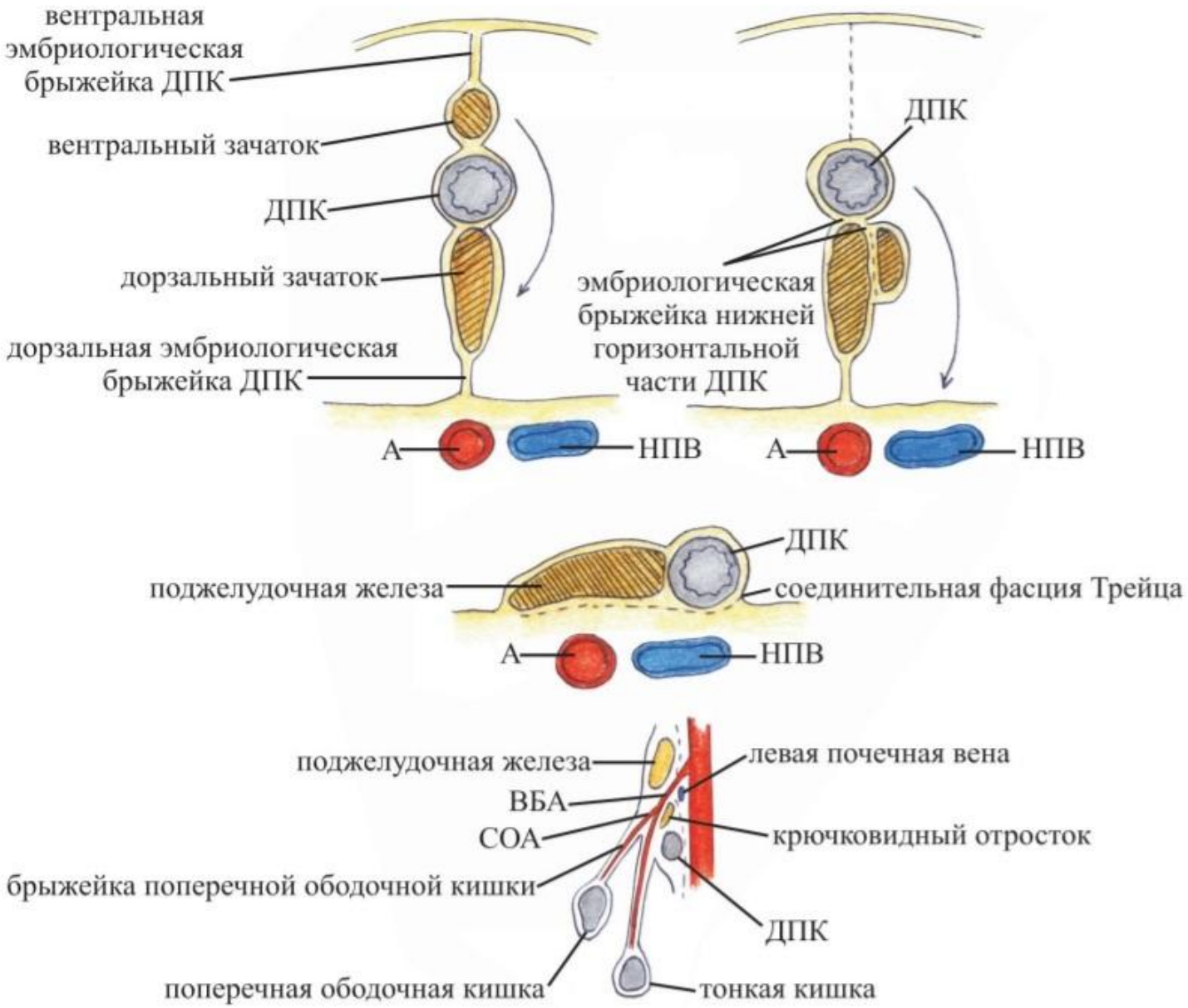

Этапы формирования фасции Трейца и ее взаимоотношения с верхней брыжеечной артерией: А — аорта; НПВ — нижняя полая вена; ДПК — двенадцатиперстная кишка; ВБА — верхняя брыжеечная артерия СОА — средняя ободочная артерія

Фасции ПЖ

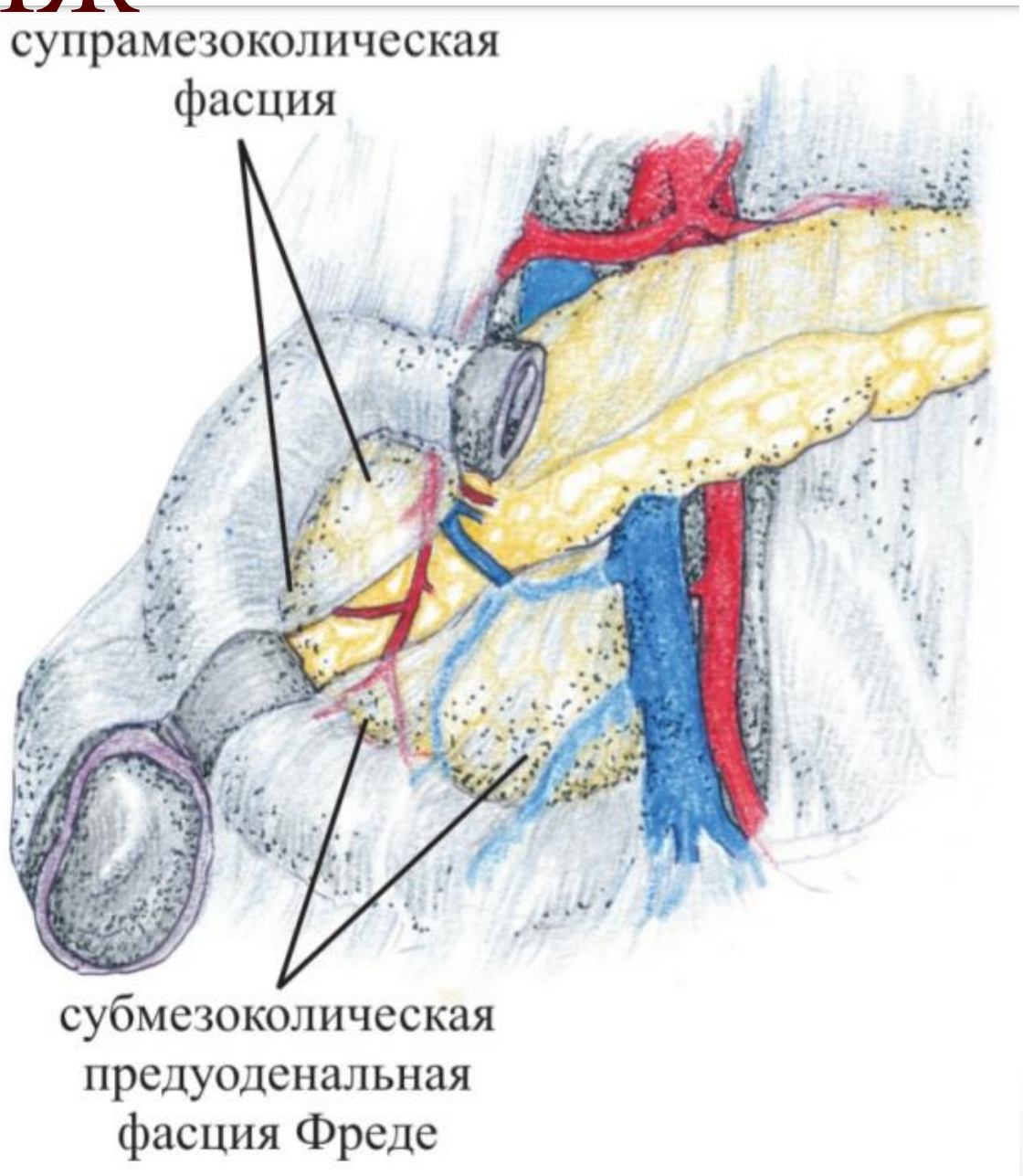
супрамезоколическая фасция
субмезоколическая предуоденальная фасция Фреде

Фасции ПЖ

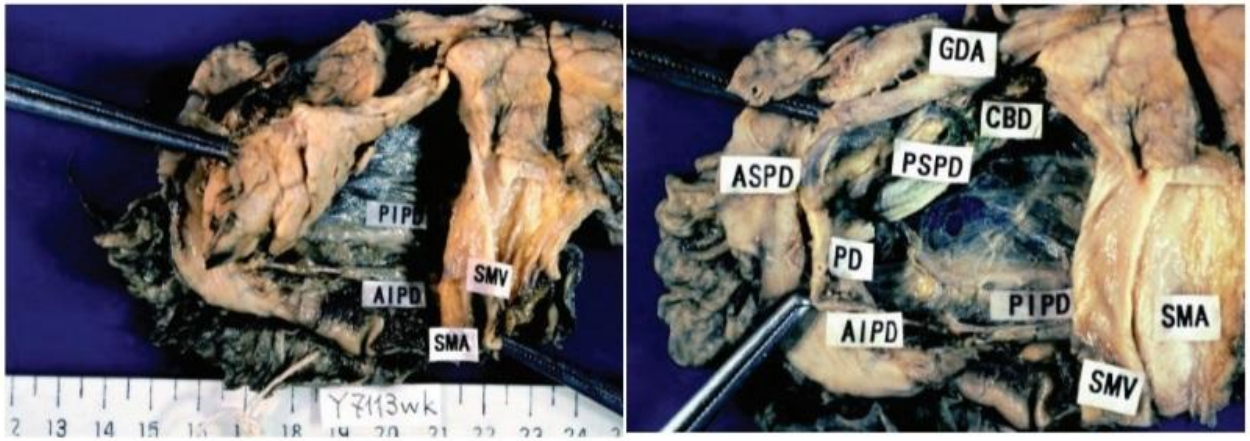

Полное удаление паренхимы ПЖ. Заметно расположение всех ее сосудов на абдоминальной поверхности фасции Трейца (наблюдение Kimura W.)

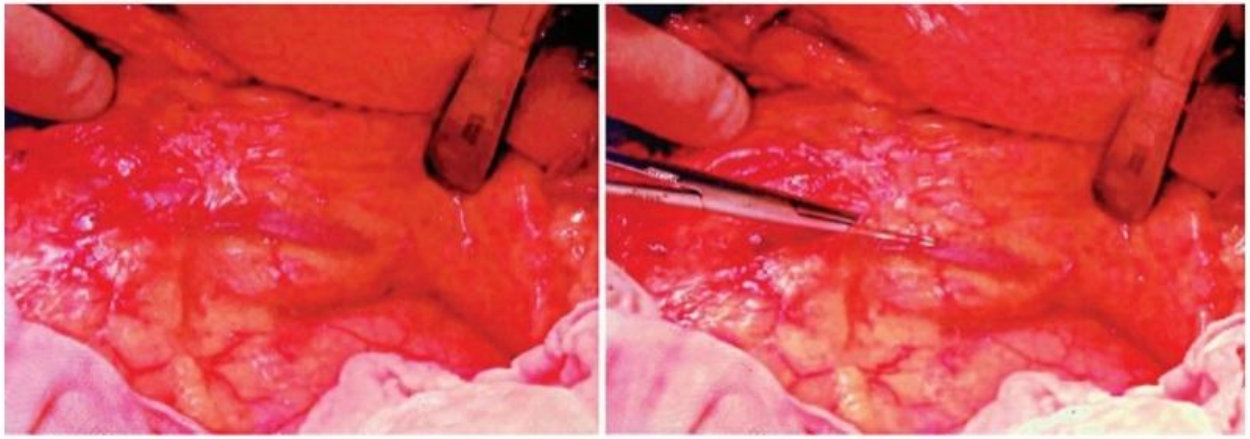

а *б*

Этап дистальной резекции ПЖ с сохранением селезенки. Зажим введен под фасцию Трейца, покрывающую селезеночную вену (наблюдение Kimura W.)

Фасции ПЖ

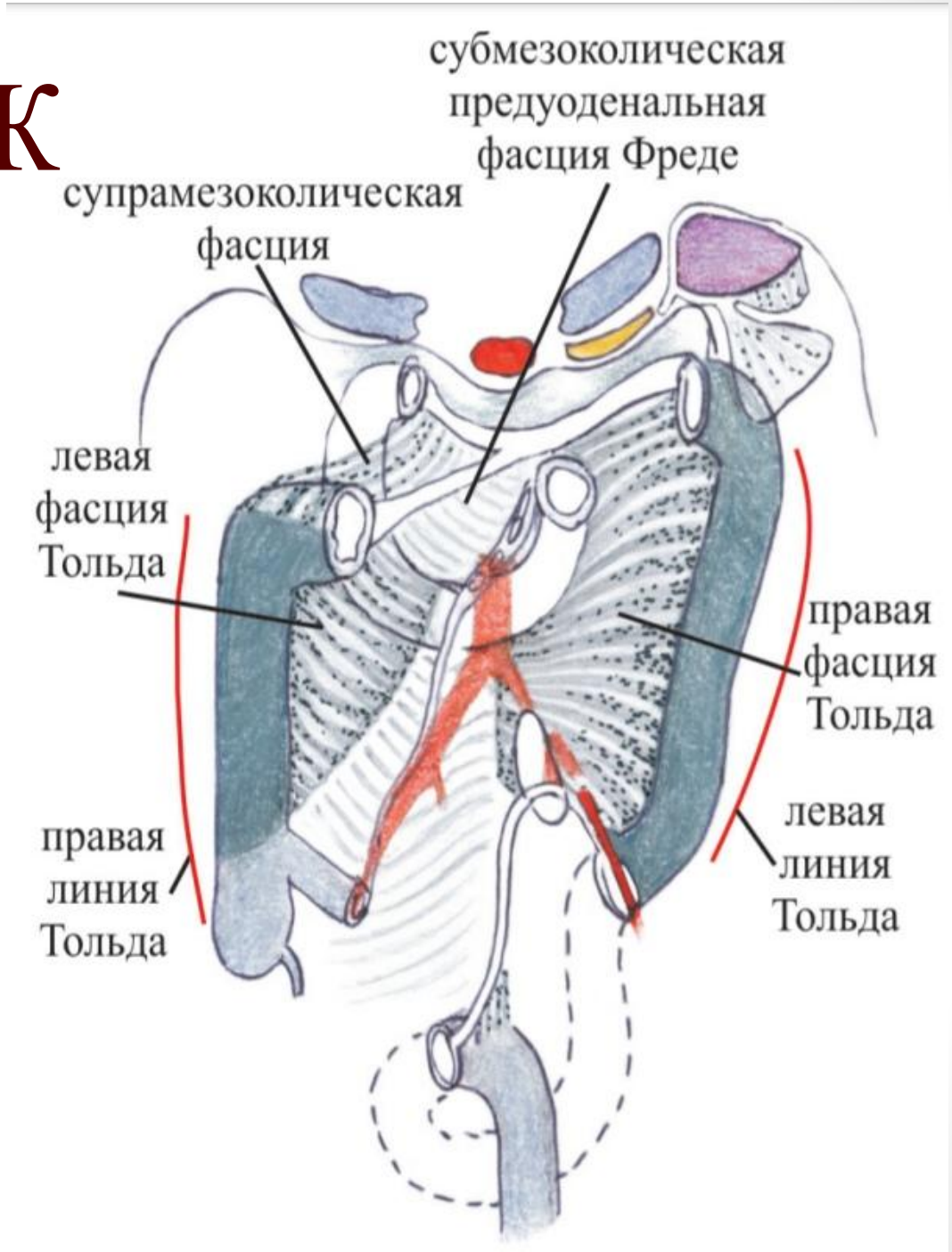
субмезоколическая
предуоденальная
фасция Фреде
супрамезоколическая
фасция
левая
фасция
Тольда
правая
фасция
Тольда
правая
линия
Тольда
левая
линия
Тольда

Кровоснабжение ПЖ

- Тело и хвост – система ЧС (селезеночная артерия)
- Головка – система ЧС (общая печеночная артерия) + система ВБА

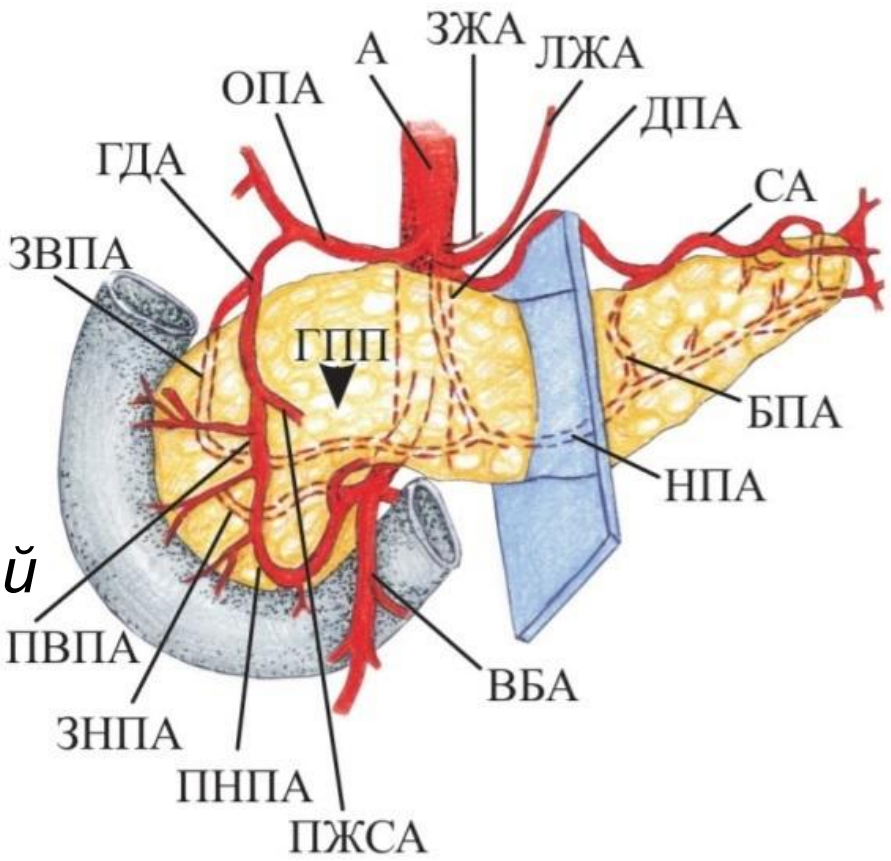

- *Анатомия сосудов данной области крайне вариабельна!*

Кровоснабжение ПЖ

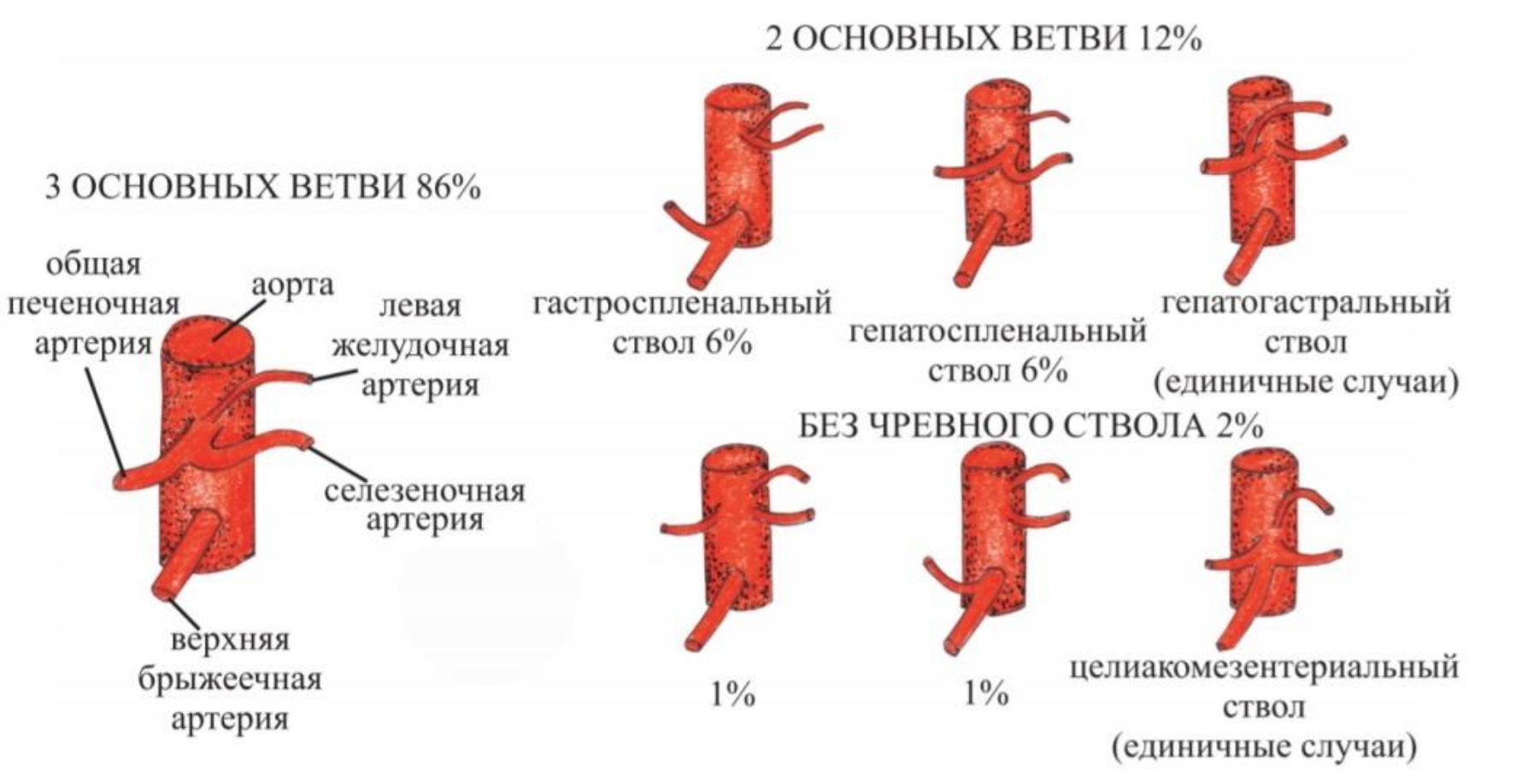

Кровоснабжение ПЖ

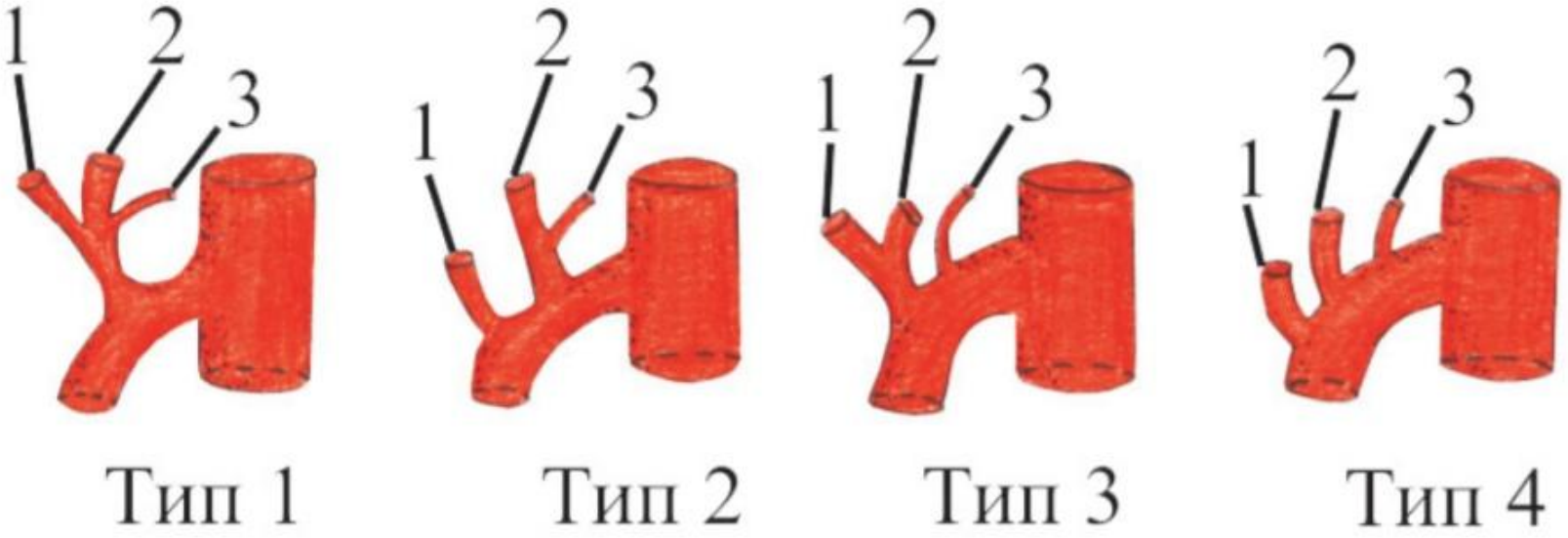

Кровоснабжение ПЖ

Кровоснабжение ПЖ

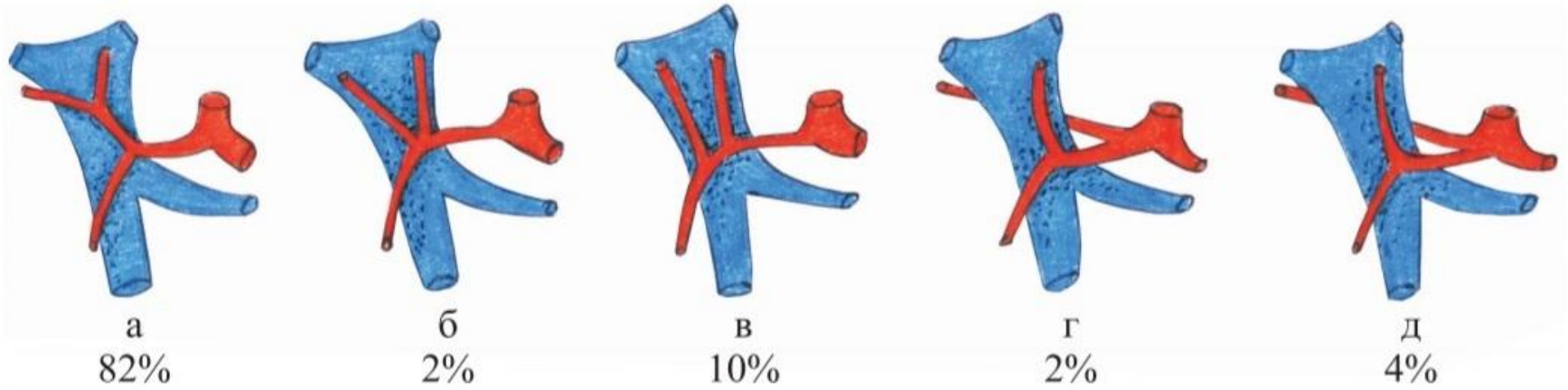

Варианты ветвления печеночной артерии: *а* — классический, *б—г* — отсутствие собственной печеночной артерии; *д* — отсутствие общей печеночной артерии (цифрами указано процентное соотношение каждого из вариантов)

Кровоснабжение ПЖ

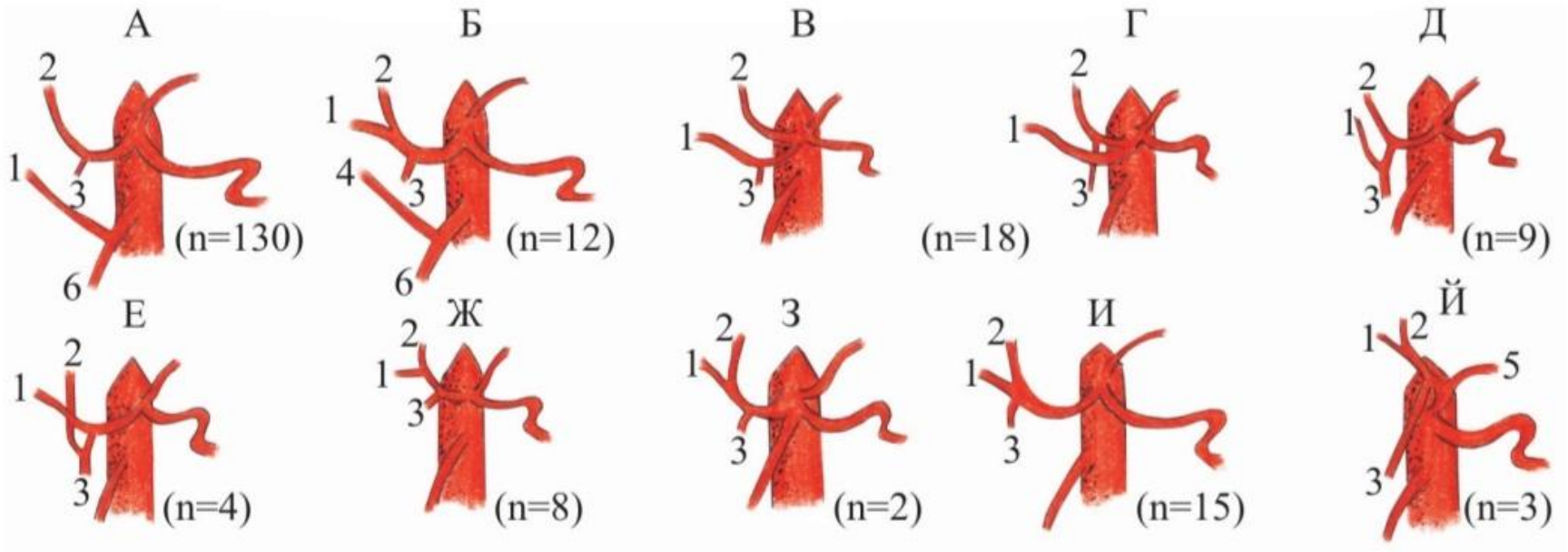

Варианты отхождения и ветвления печеночной артерии (в скобках — абсолютное количество каждого из вариантов в серии из 1324 ангиограмм): *1* — правая печеночная артерия; *2* — левая печеночная артерия, *3* — гастродуоденальная артерия, *4* — передняя задняя панкреатодуоденальная артерия, *5* — левая желудочная артерия, *6* — верхняя брыжеечная артерия

Кровоснабжение ПЖ

- Общая печеночная артерия–
- Желудочно-двенадцатиперстная артерия–
- Задняя верхняя панкреатодуоденальная артерия, правая желудочно-сальниковая, передняя верхняя панкреатодуоденальная артерия

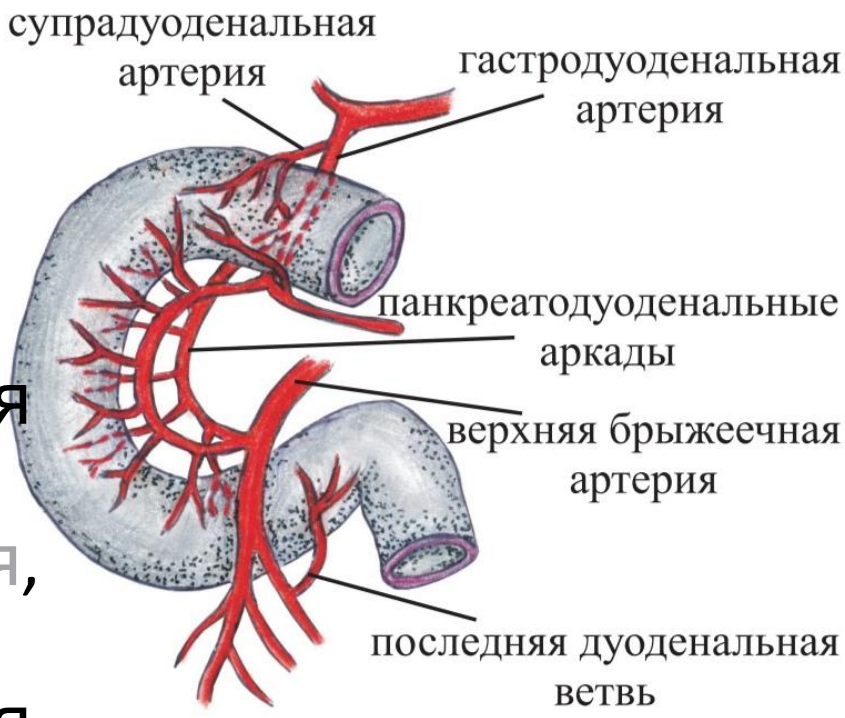

Кровоснабжение ПЖ

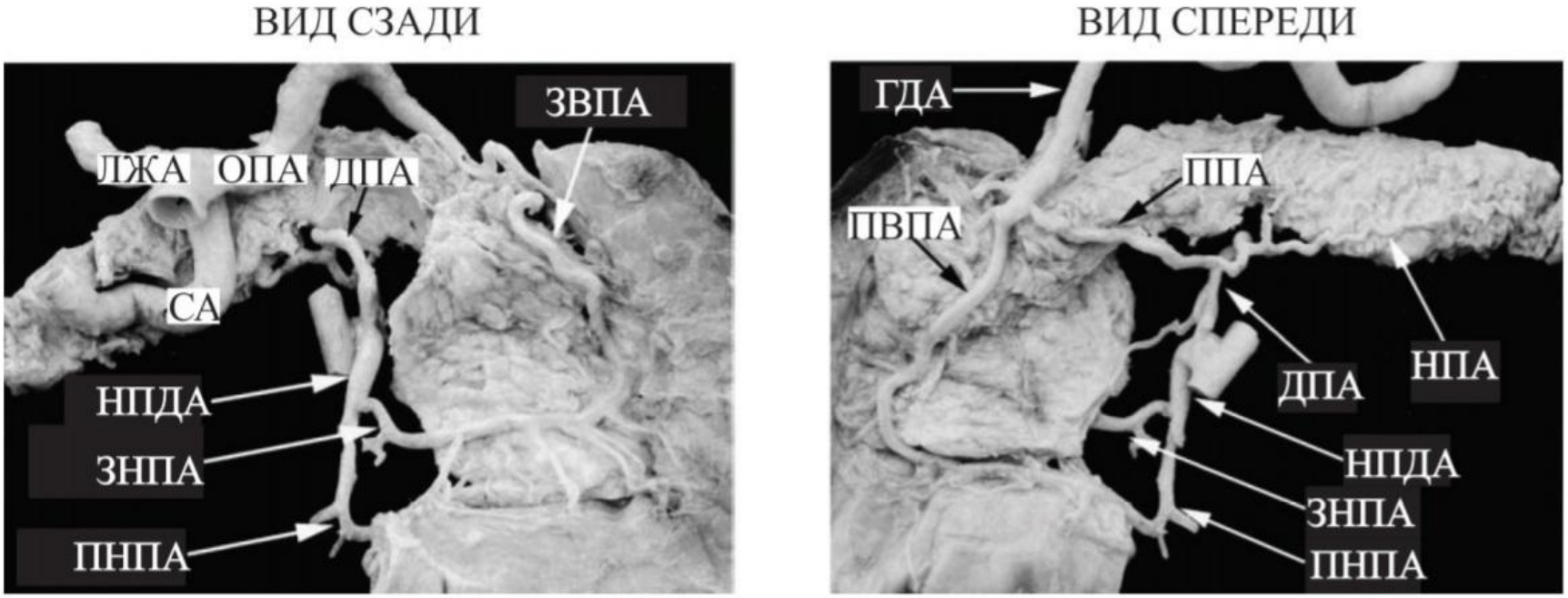

Артерии правого сегмента ПЖ: ГДА — гастродуоденальная артерия, ЗВПА — задняя верхняя панкреатодуоденальная артерия, НПДА — нижняя панкреатодуоденальная артерия, ЗНПА — задняя нижняя панкреатодуоденальная артерия, ПНПА — передняя нижняя панкреатодуоденальная артерия, ПВПА — передняя верхняя панкреатодуоденальная артерия, ДПА — дорзальная панкреатическая артерия, ОПА — общая печеночная артерия, ЛЖА — левая желудочная артерия, СА — селезеночная артерия, НПА — нижняя панкреатическая артерия, ППА — перипанкреатическая аркада (по Ibukuro K.)

Кровоснабжение ПЖ

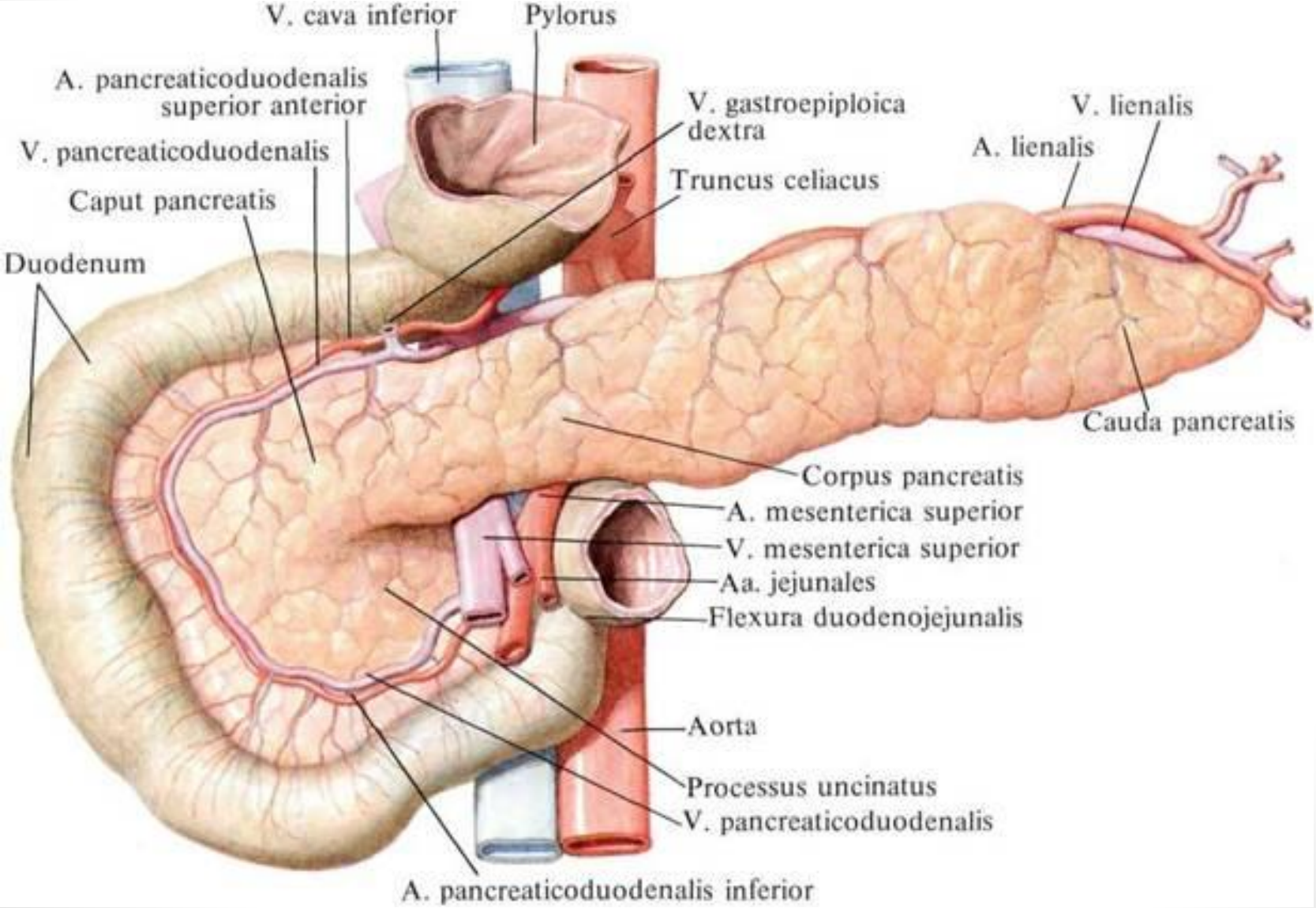

Кровоснабжение ПЖ

- Селезеночная артерия –
- дорсальная панкреатическая артерия (шейка, тело) – левая и правая ветви
  - Правая ветвь – аркада Кирка
  - Левая ветвь – поперечная панкреатическая артерия (анастомозирует с большой

панкреатической артерией (Геллера)и хвостовыми панкреатическими артериями)

- Артерия Геллера – левая и правая ветви
- Хвостовые панкреатические артерии

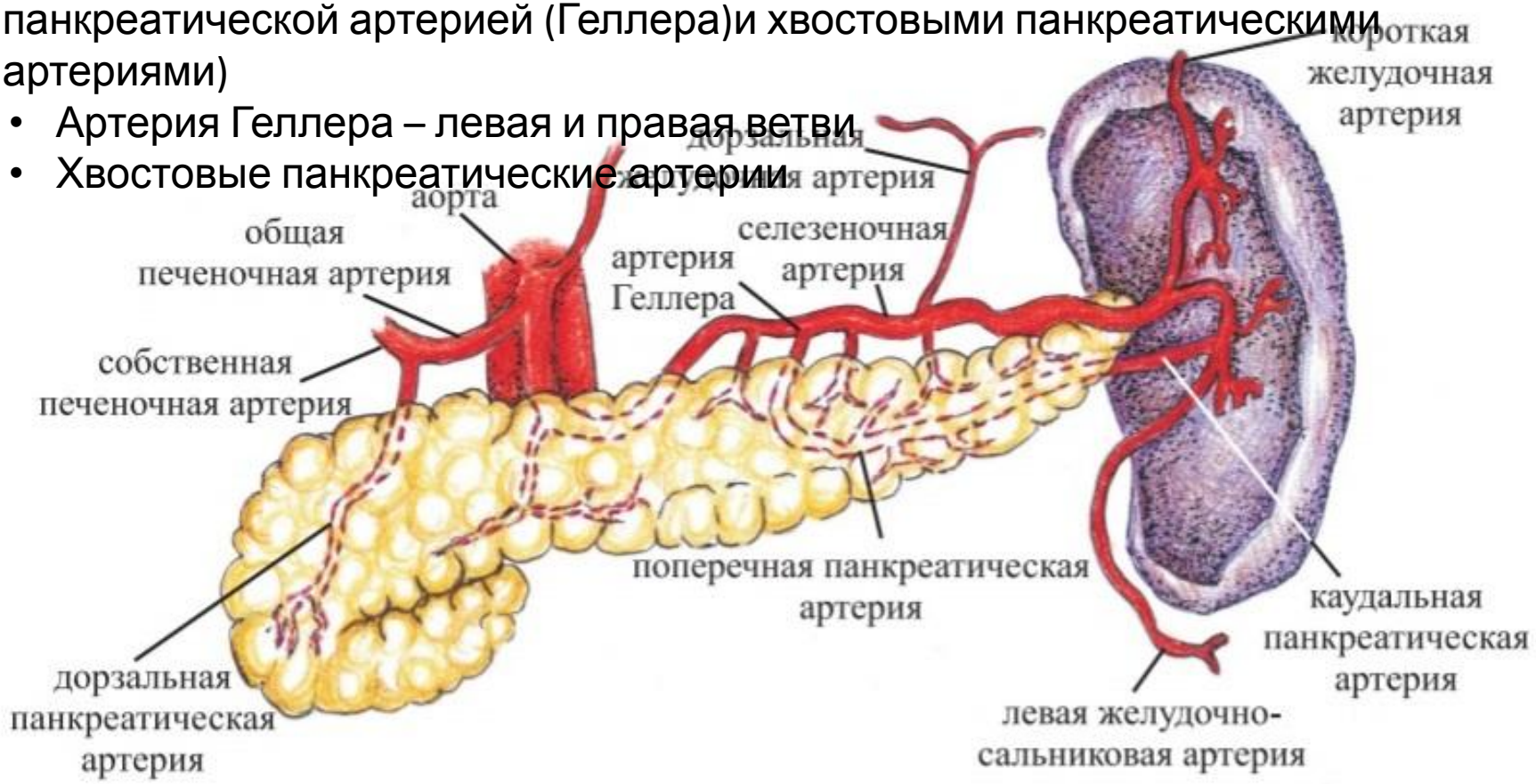

Кровоснабжение ПЖ

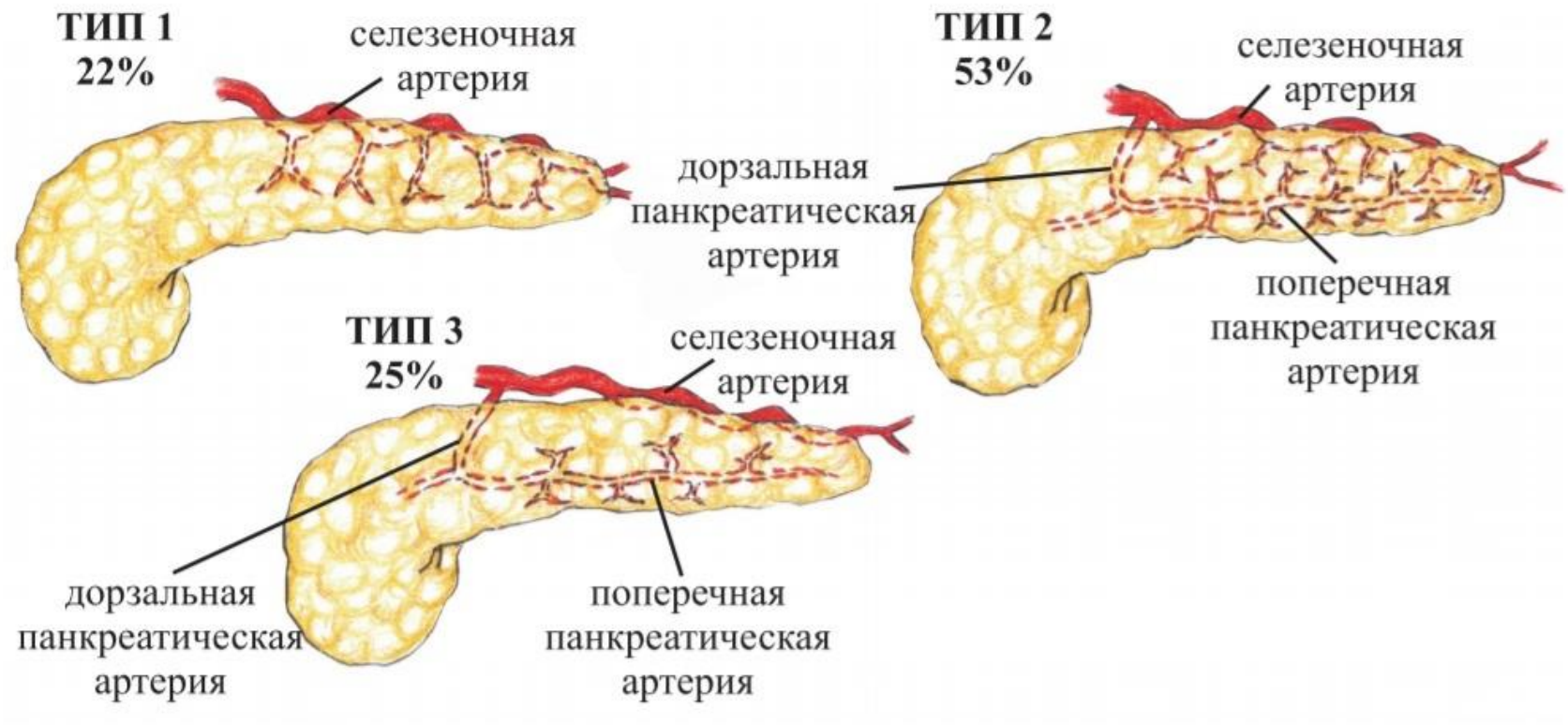

Типы кровоснабжения левого сегмента ПЖ (цифрами указано процентное соотношение каждого из вариантов)

Кровоснабжение ПЖ

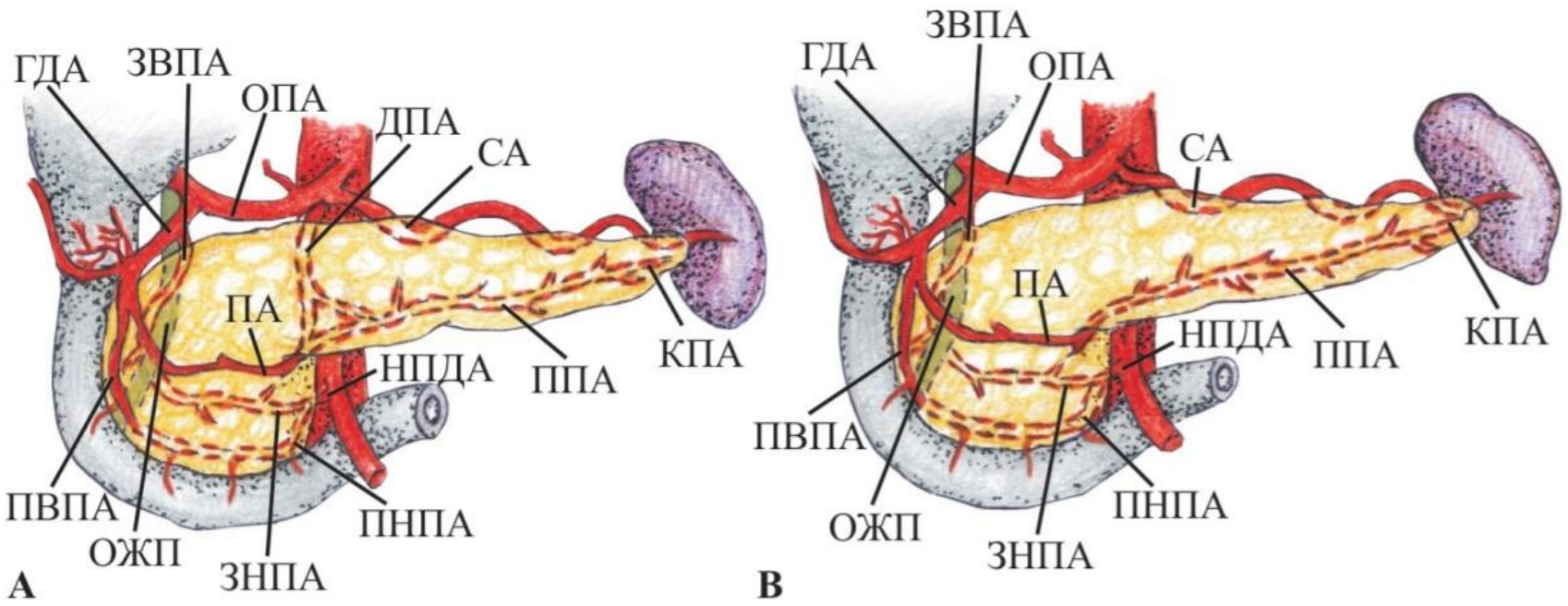

Варианты анастомозирования артерий правого и левого анатомо-хирургических сегментов: ОПА — общая печеночная артерия; ГДА — гастродуоденальная артерия, ЗВПА — задняя верхняя панкреатодуоденальная артерия, ОЖП — общий желчный проток, ПВПА — передняя верхняя панкреатодуоденальная артерия, ПА — препанкреатическая аркада, ЗНПА — задняя нижняя панкреатодуоденальная артерия, ПНПА — передняя нижняя панкреатодуоденальная артерия, НПДА — нижняя панкреатодуоденальная артерия, ДПА — дорзальная панкреатическая артерия, ППА — поперечная панкреатическая артерия, КПА — каудальная панкреатическая артерия, СА — селезеночная артерия

Венозный отток от ПЖ

- Передняя верхняя панкреатодуоденальная вена – правая желудочно-сальниковая

вена – ствол Генле

- Передняя нижняя панкреатодуоденальная вена – первая еюнальная вена/верхняя

брыжеечная вена

- Задняя нижняя панкреатодуоденальная вена – первая еюнальная вена
- Задняя верхняя панкреатодуоденальная вена – правая часть задней стенки

воротной вены

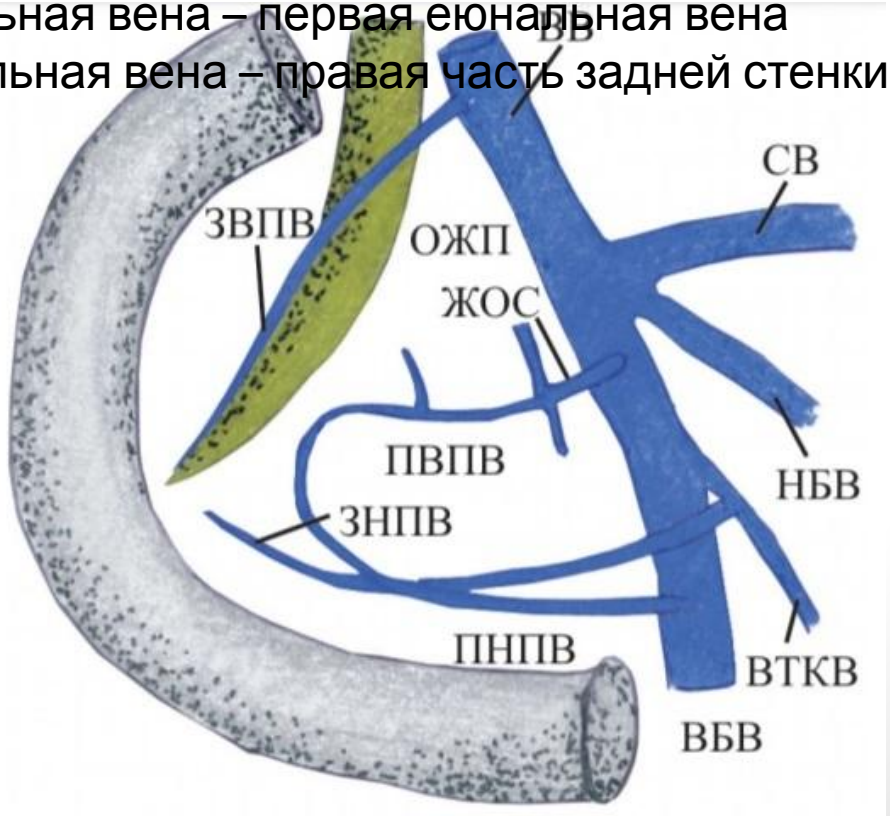

Венозный отток от ПЖ

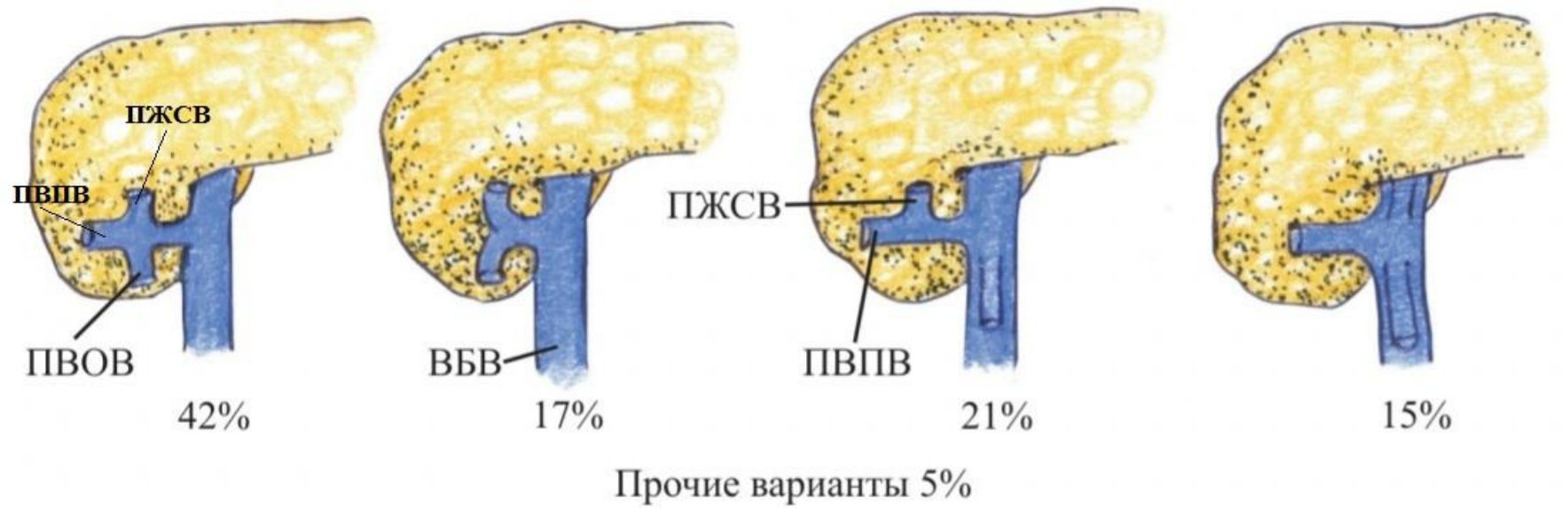

Варианты формирования ствола Генле (цифрами указано процентное соотношение каждого из вариантов). ПВОВ — правая верхняя ободочная вена, ВБВ — верхняя брыжеечная вена, ПВПВ — правая верхняя панкреатодуоденальная вена, ПЖСВ — правая желудочно-сальниковая вена

Венозный отток от ПЖ

- 3-13 мелких панкреатических притоков – селезеночная вена
- Поперечная панкреатическая вена – верхняя полуокружность верхней брыжеечной вены/нижнюю брыжеечную вену/селезеночную вену/ствол Генле

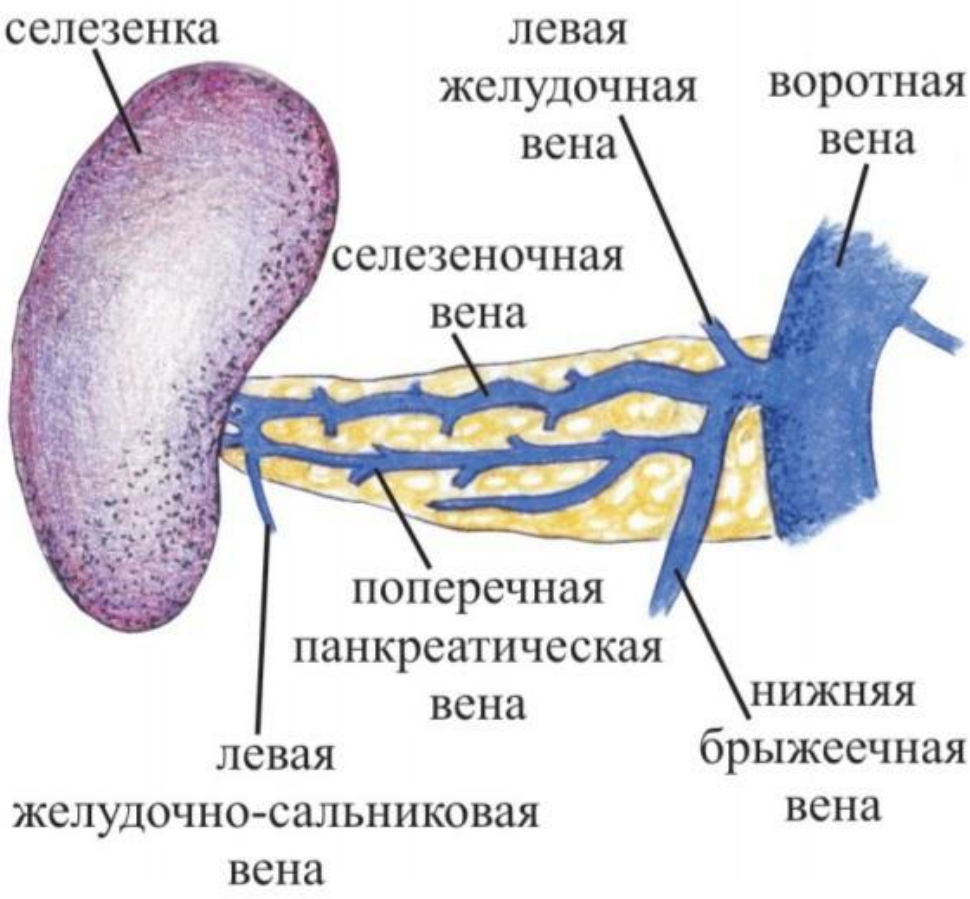

Венозная система левого сегмента ПЖ

Венозный отток от ПЖ

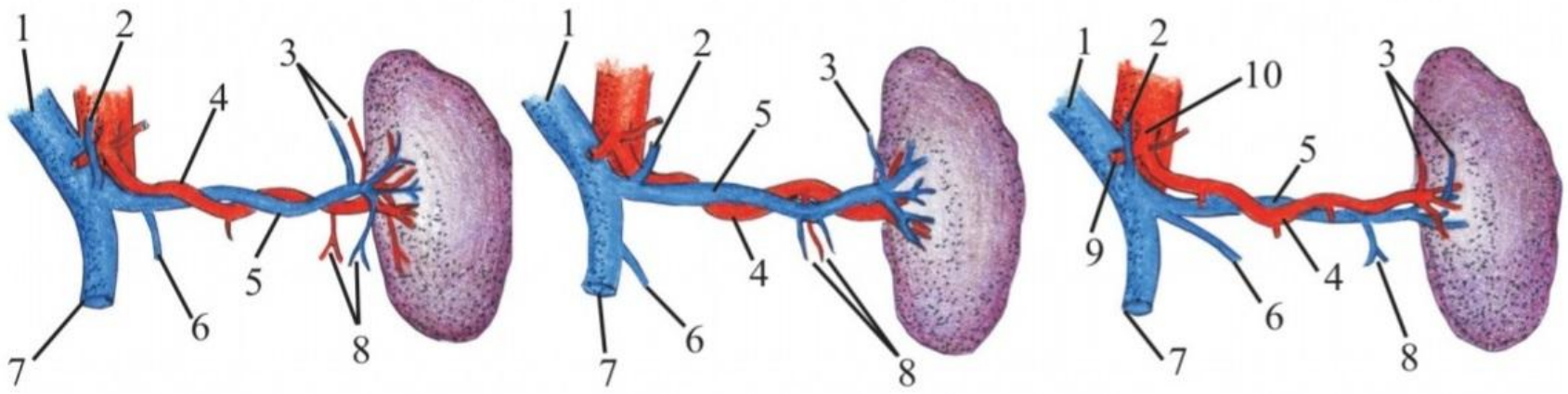

Основные варианты слияния верхней брыжеечной вены с селезеночной и возможные варианты взаимоотношений селезеночной вены с селезеночной артерией: *1* — воротная вена, *2* — левая желудочная вена, *3* — короткие желудочные сосуды, *4* — селезеночная артерия, *5* — селезеночная вена, *6* — нижняя брыжеечная вена, *7* — верхняя брыжеечная вена, *8* — левые желудочно-сальниковые сосуды, *9* — печеночная артерия, *10* — чревный ствол

Лимфоотток от ПЖ

- Панкреатоселезеночные ЛУ, инфрапанкреатические ЛУ –-------ЛУ 1 порядка (тело, хвост)
- От инфрапанкреатических ЛУ – ЛУ, окружающие верхнюю брыжеечную артерию,

ЛУ ворот селезенки и желудочно-селезеночной связки

От панкреатоселезеночных ЛУ – ЛУ ворот селезенки; по гастро-сплено-панкреато-колическому ЛС в ЛУ вокруг чревного ствола ------- ЛУ 2 порядка (тело, хвост)

- Верхнебрыжеечные ЛУ по гастро-сплено-панкреато-колическому ЛС в ЛУ вокруг чревного ствола
- Часть лимфы от тела и хвоста – чревные и верхнебрыжеечные ЛУ по независимым путям

- Панкреатодуоденальные ЛУ ------- ЛУ 1 порядка (головка, шейка)
- От панкреатодуоденальных ЛУ – в верхнебрыжеечные ЛУ и печеночные ЛУ (– чревные ЛУ) ------ ЛУ 2 порядка (головка, шейка); часть лимфы – в околопилорические ЛУ
- Верхнебрыжеечные + печеночные + пилорические = гепато-гастро-дуодено-колический ЛС, несет лимфу в чревные ЛУ ------ ЛУ 3 порядка (головка, шейка)

Лимфоотток от ПЖ

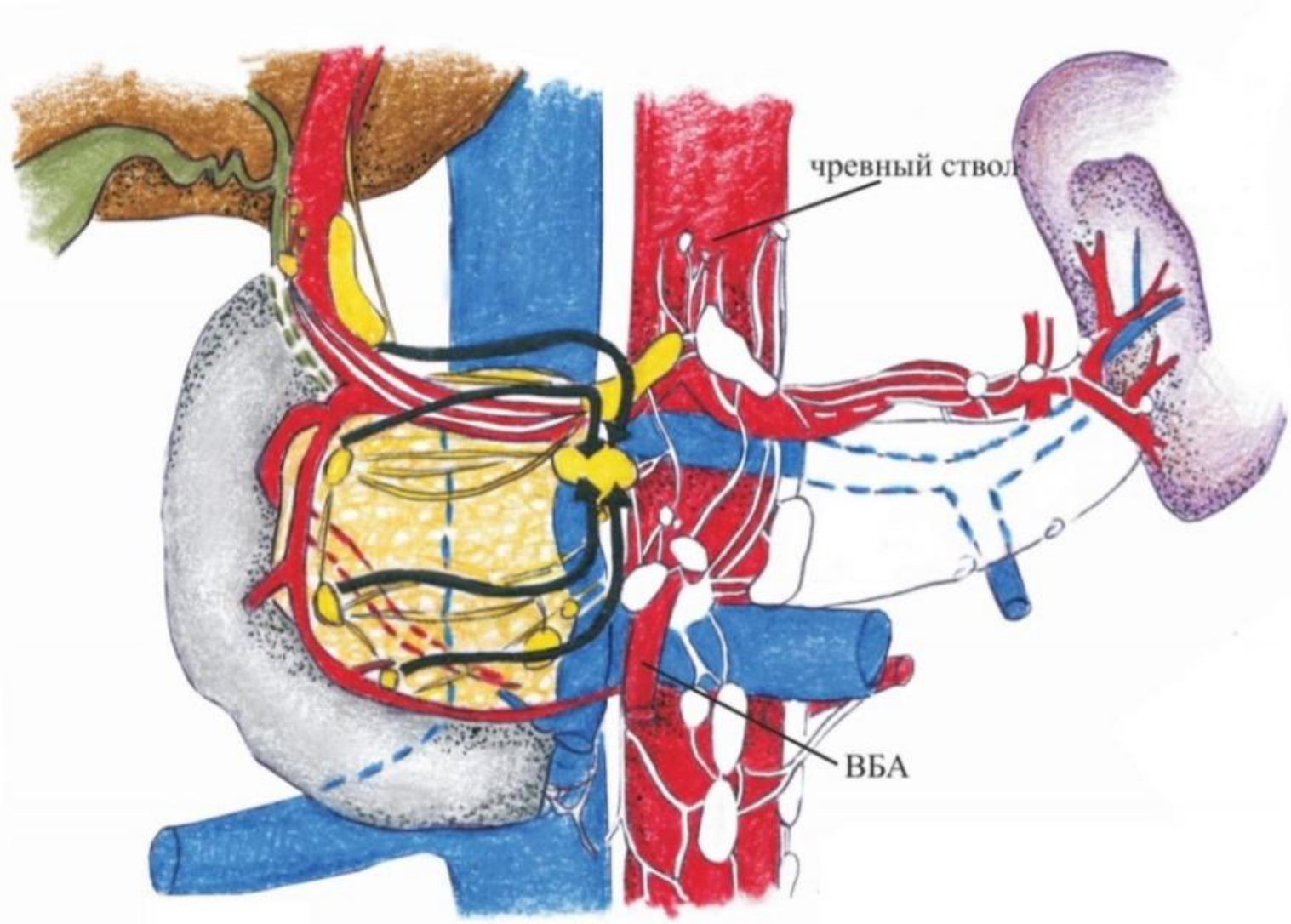

Лимфоотток от ПЖ

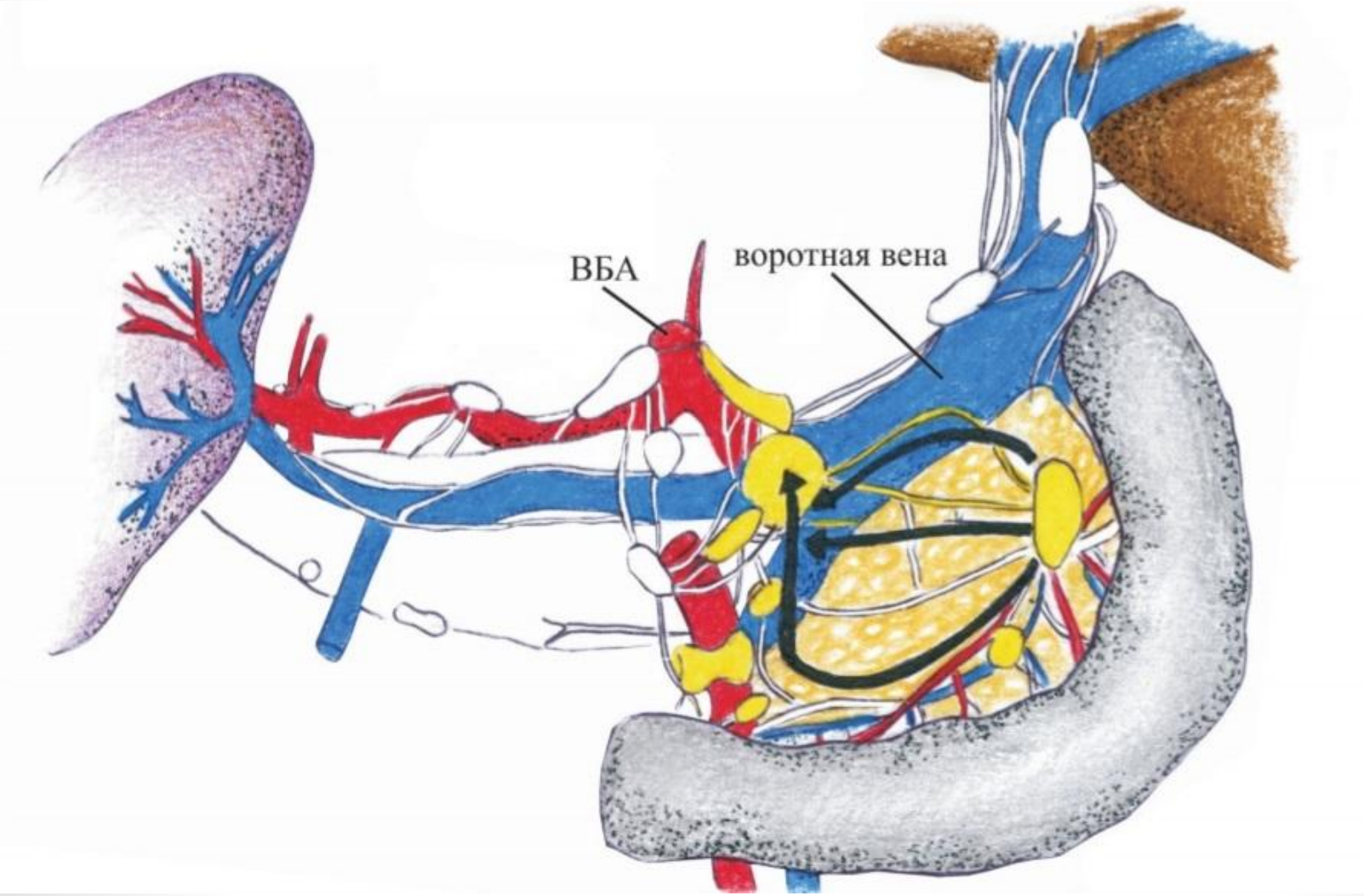

Лимфоотток от ПЖ

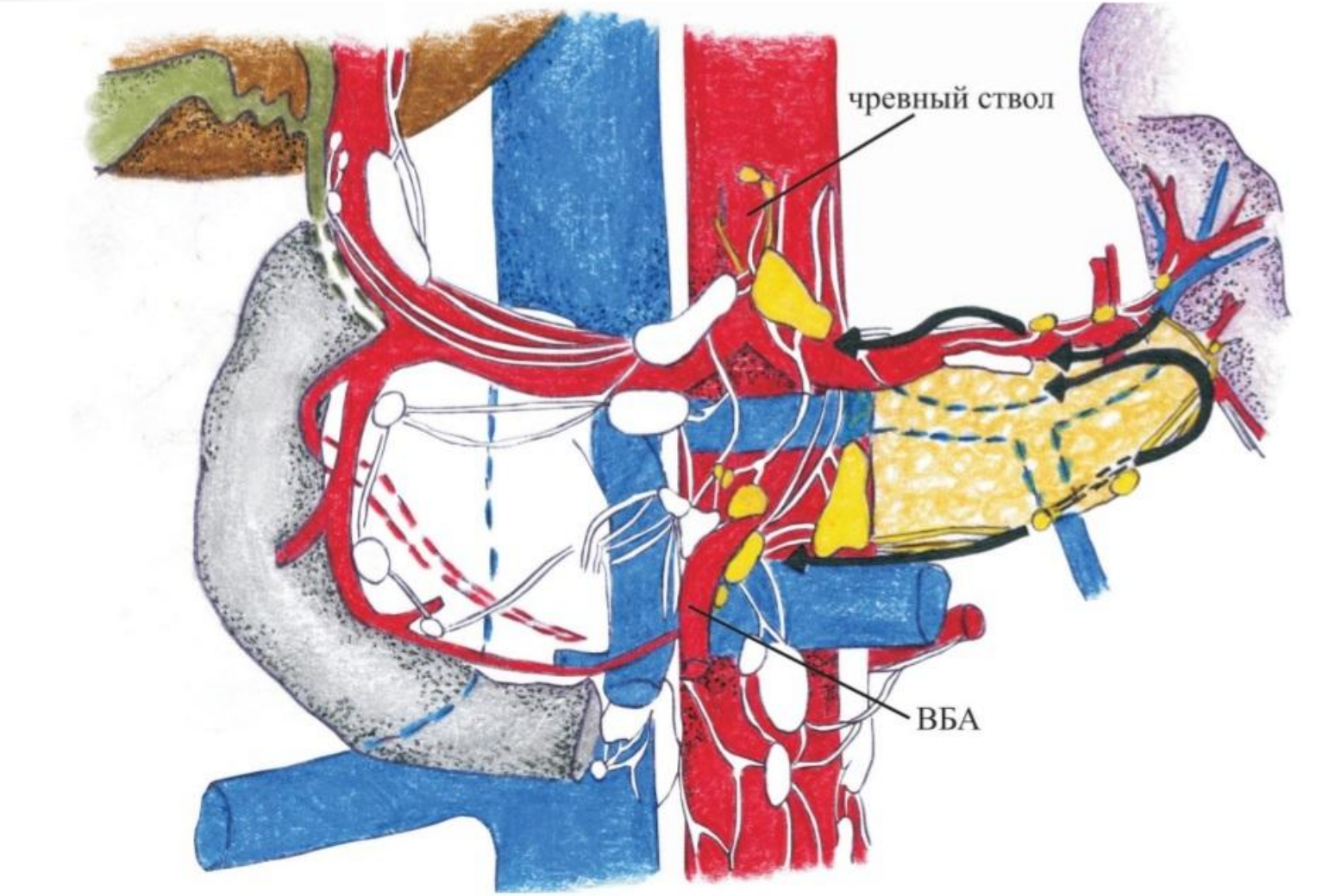

Пути оттока лимфы от левого сегмента ПЖ и их терминали ВБА — верхняя брыжеечная артерия

Иннервация ПЖ

Plexus pancreaticus – мощнейшая рефлексогенная зона

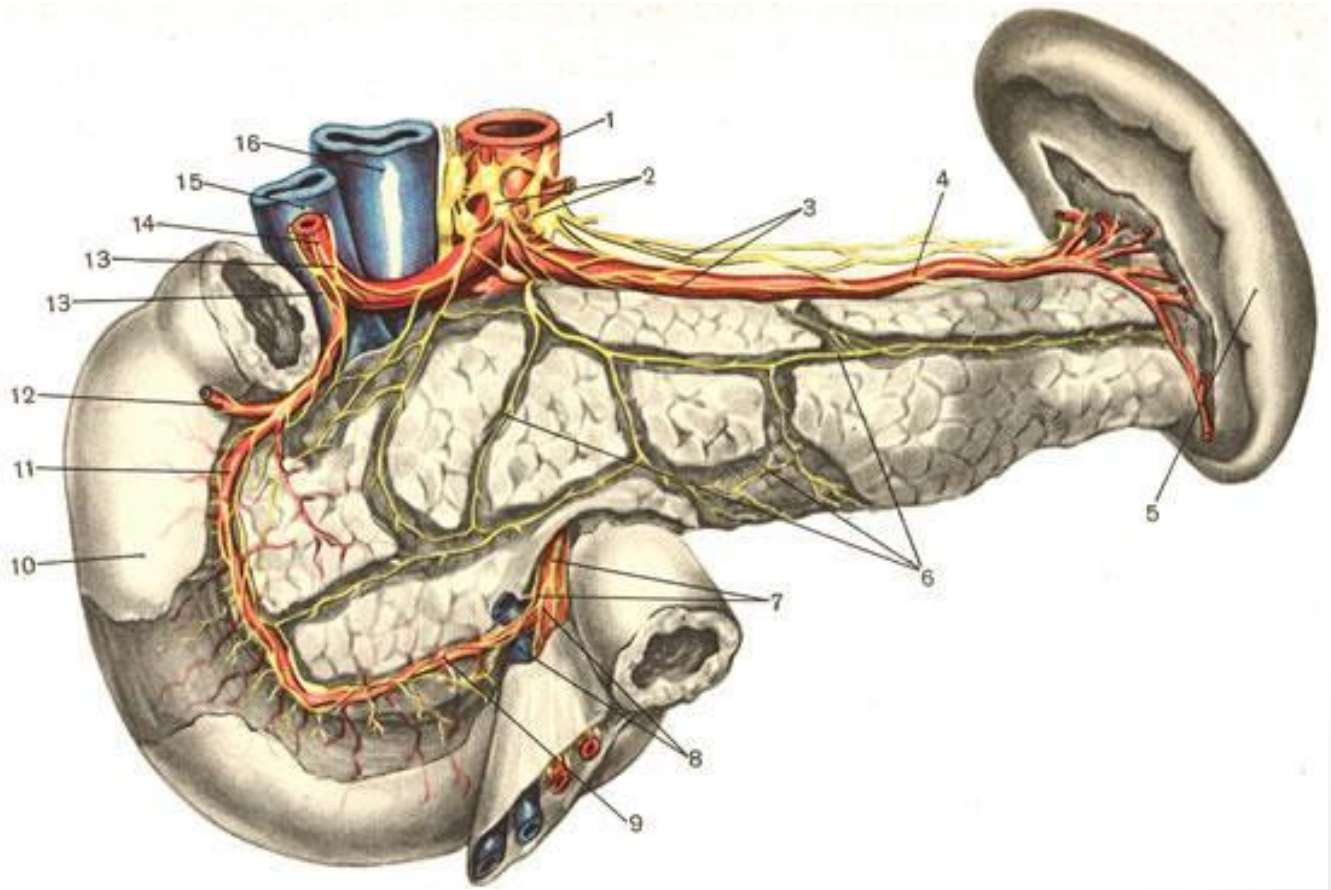

СПАСИБО ЗА ВНИМАНИЕ!