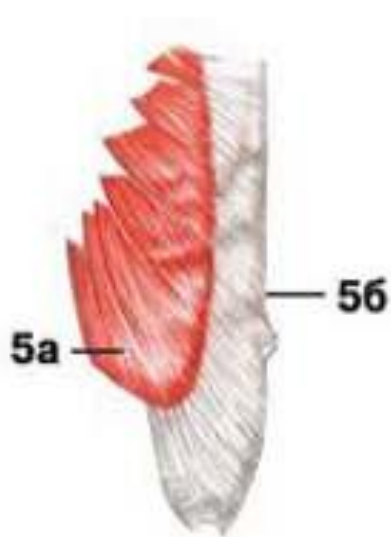
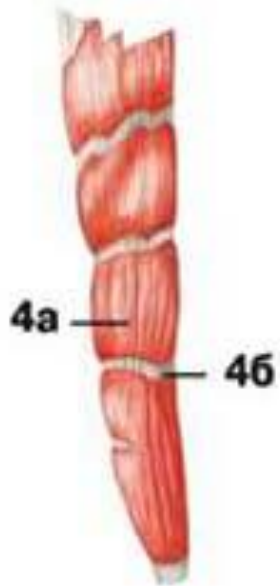
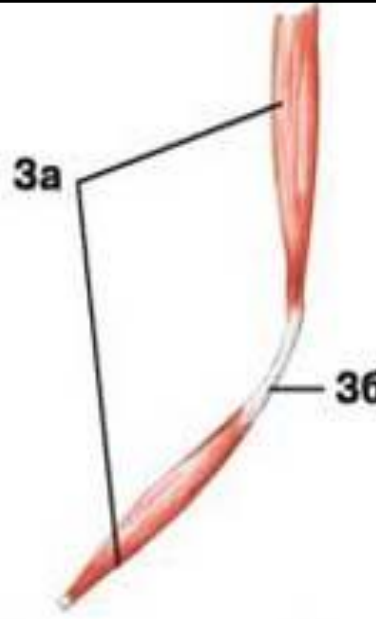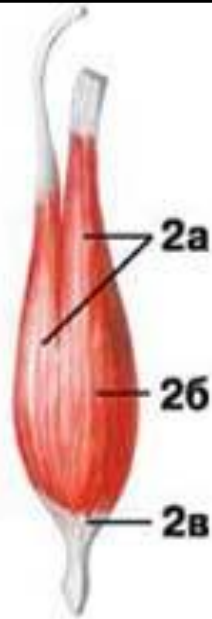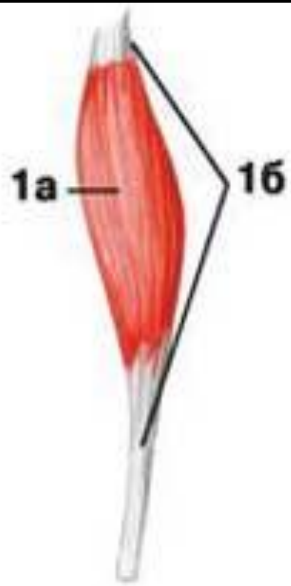1 - веретенообразная мышца:

- а) брюшко
- б) сухожилие

2 - двуглавая мышца:

- а) головка
- б) брюшко
- в) хвост

3 - двубрюшная мышца:

- а) брюшко
- б) сухожильная дуга

4 - многобрюшная мышца:

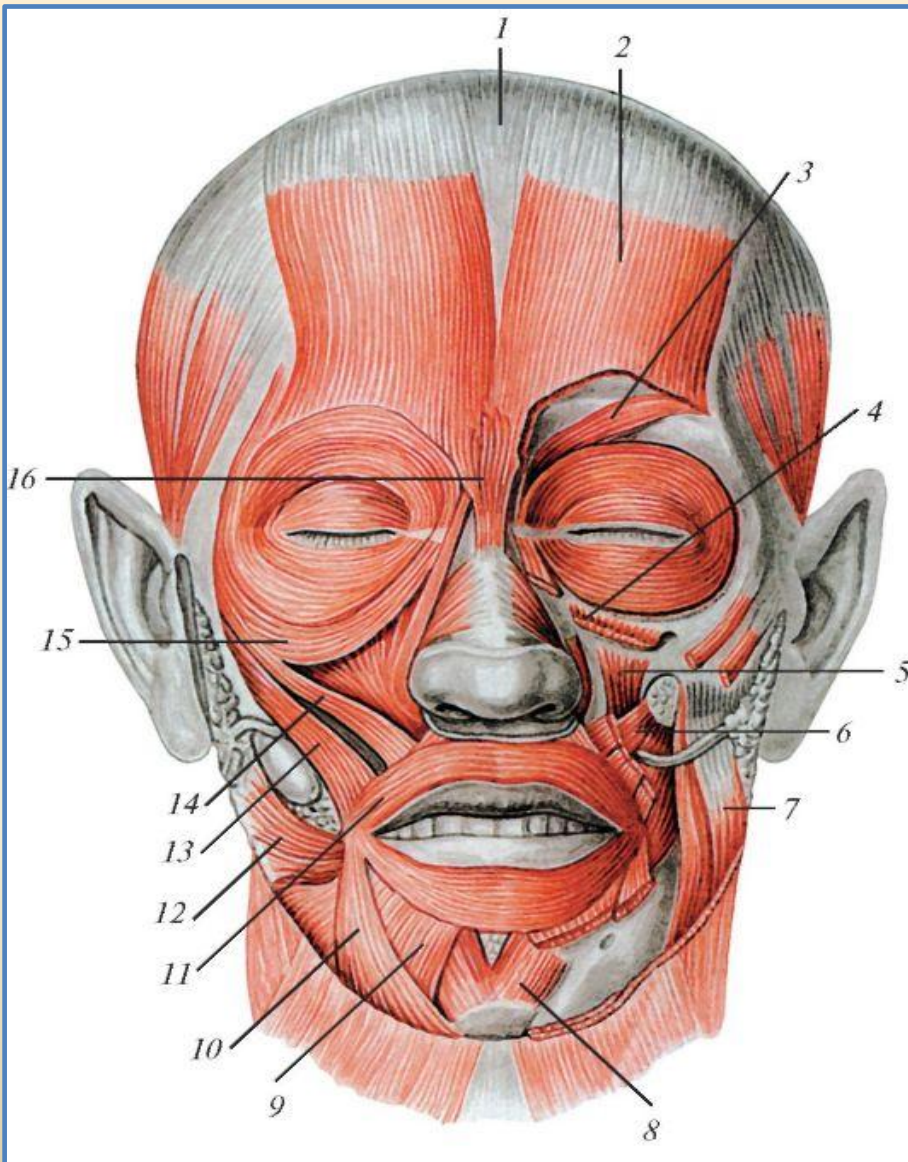
- а) брюшко
- б) сухожильная перемычка

5 - широкая мышца:

- а) брюшко
- б) апоневроз

6 - одноперистая мышца

7 - двуперистая мышца



Мимические мышцы (мышцы лица), вид спереди:

1 - сухожильный шлем

2 - лобное брюшко затылочно-лобной мышцы

3 - мышца, сморщивающая бровь

4 - мышца, поднимающая верхнюю губу

5 - мышца, поднимающая угол рта

6 - щечная мышца

7 - жевательная мышца

8 - подбородочная мышца

9 - мышца, опускающая нижнюю губу

10 - мышца, опускающая угол рта

11 - круговая мышца рта

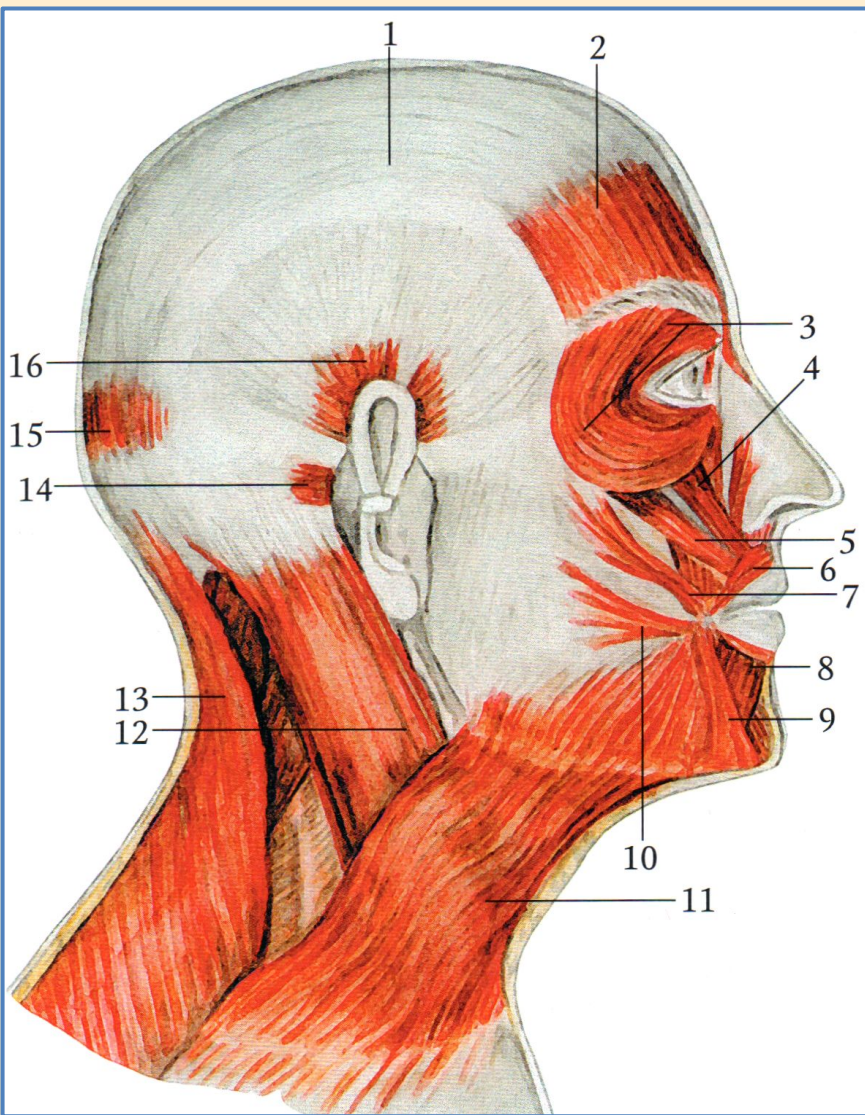
12 - мышца смеха

13 - большая скуловая мышца

14 - малая скуловая мышца

15 - круговая мышца глаза

16 - мышца гордецов



Мимические мышцы

Вид справа

1 - сухожильный шлем

(надчерепной апоневроз)

**2 - лобное брюшко затылочно-лобной
мышцы**

3 - круговая мышца глаза

**4 - мышца, поднимающая верхнюю
губу**

5 - мышца, поднимающая угол рта

6 - круговая мышца рта

7 - большая скуловая мышца;

8 - мышца, опускающая нижнюю губу

9 - мышца, опускающая угол рта

10 - мышца смеха

11 - подкожная мышца шеи

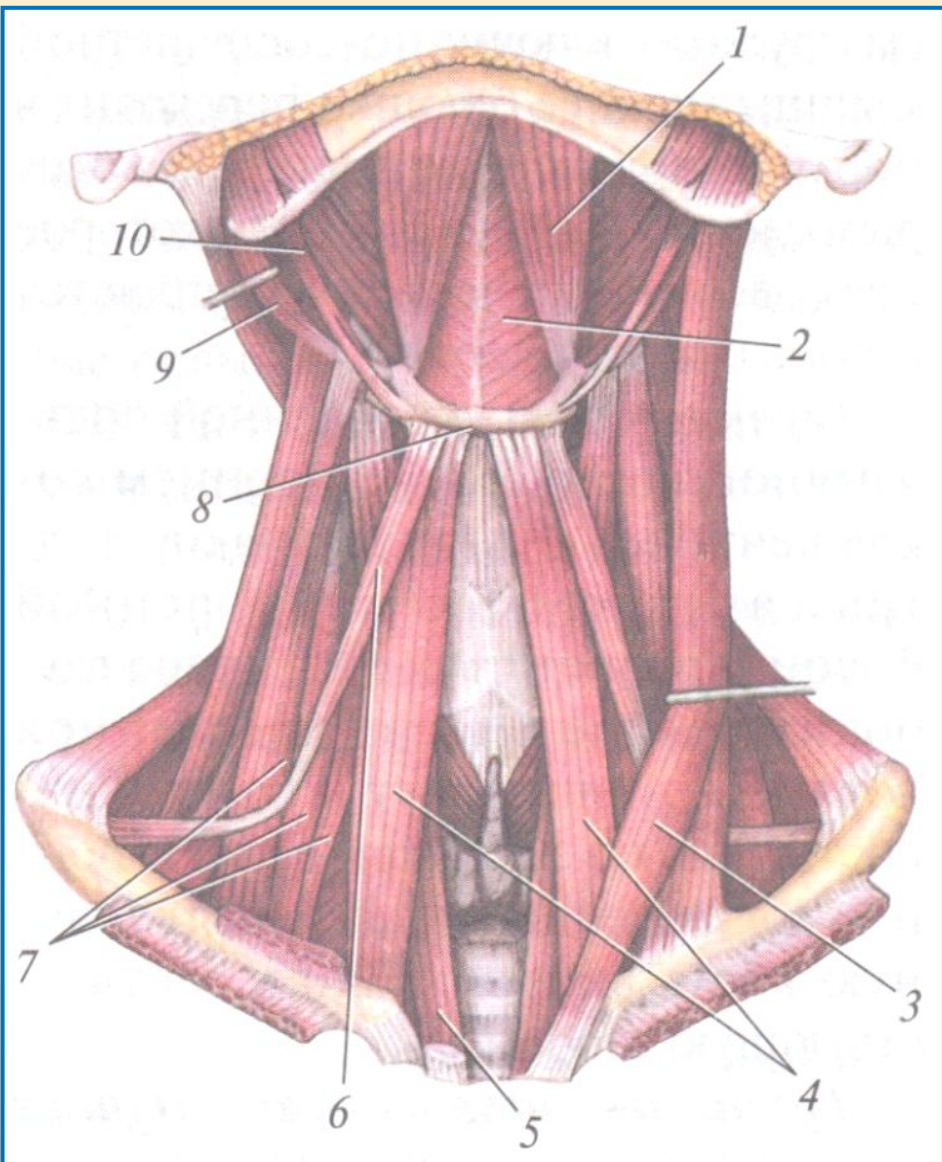
**12 - грудино-ключично-сосцевидная
мышца**

13 - трапециевидная мышца

14 - задняя ушная мышца

**15 - затылочное брюшко затылочно-
лобной мышцы**

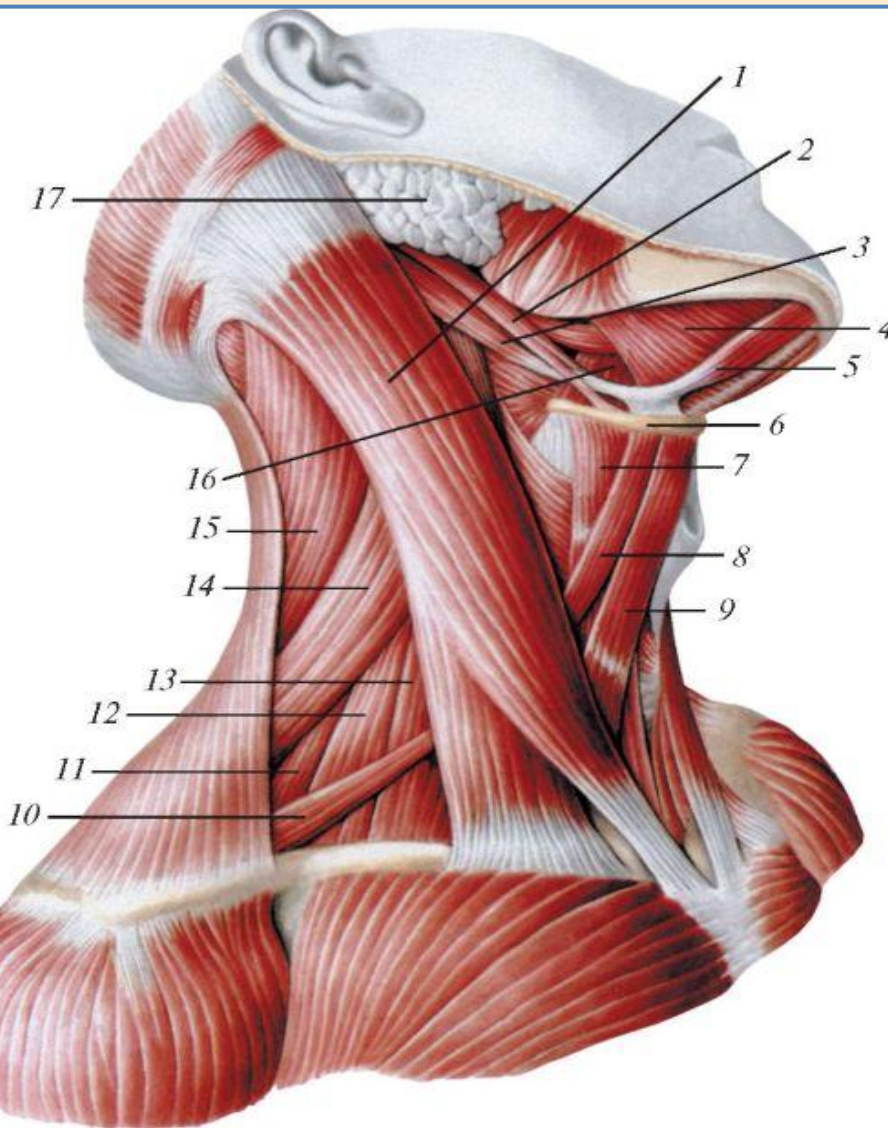
16 - верхняя ушная мышца



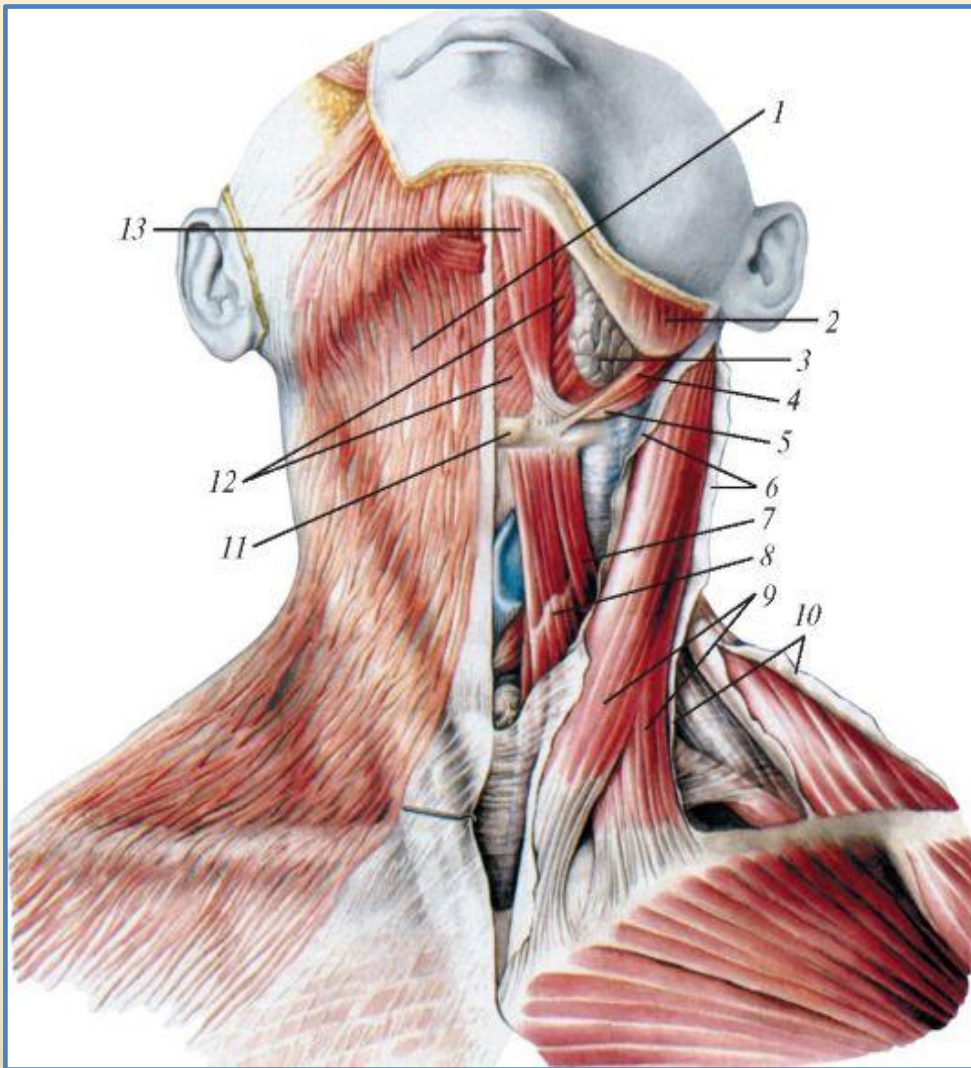
Мышцы шеи

Вид спереди

- 1 - двубрюшная мышца (переднее брюшко)**
- 2 - челюстно-подъязычная мышца**
- 3 - грудино-ключично-сосцевидная мышца**
- 4 - грудино-подъязычная мышца**
- 5 - грудино-щитовидная мышца**
- 6 - лопаточно-подъязычная мышца**
- 7 - лестничные мышцы (передняя, средняя и задняя)**
- 8 - подъязычная кость**
- 9 - двубрюшная мышца (заднее брюшко)**
- 10 - шилоподъязычная мышца**

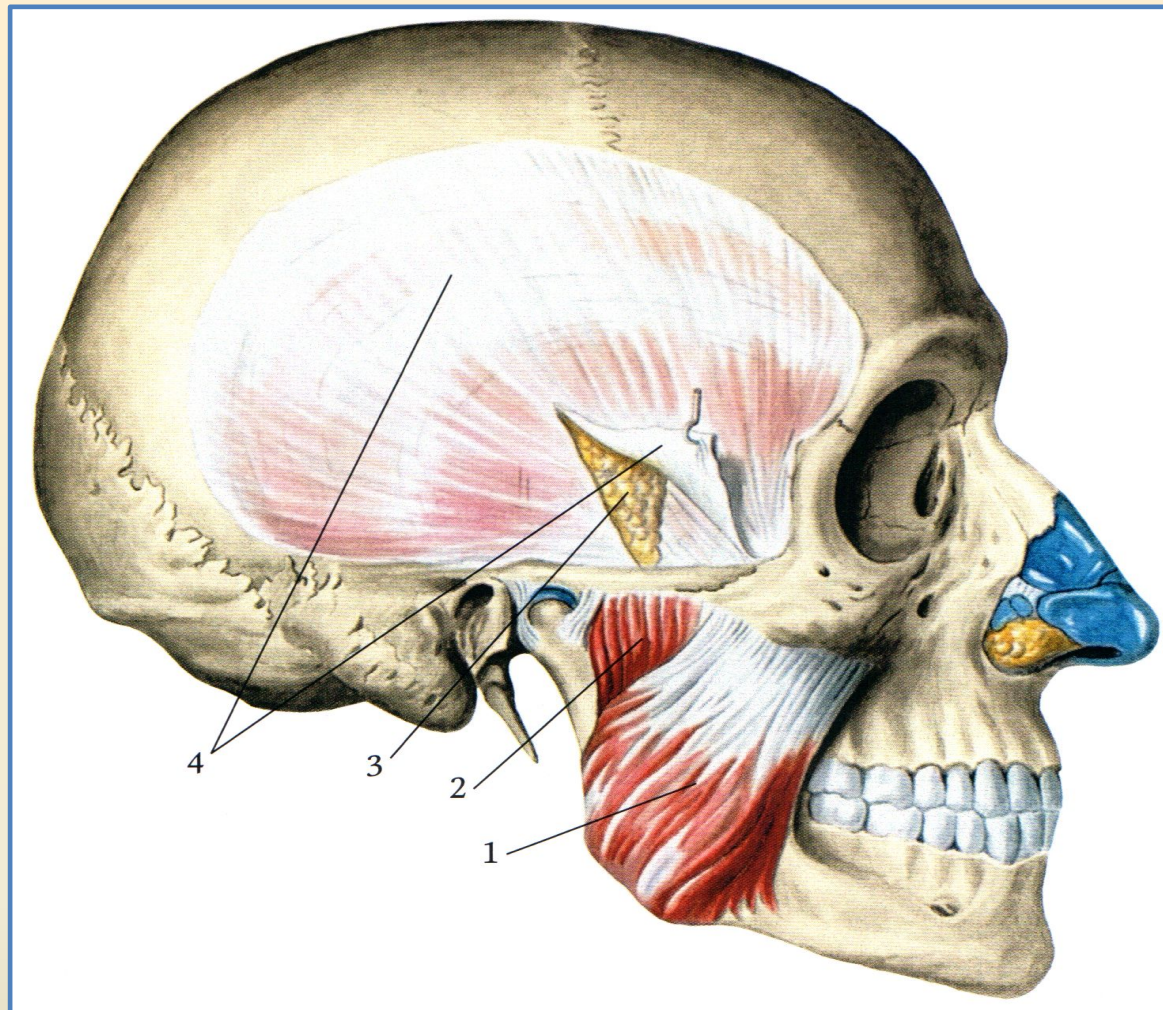


- Грудино-ключично-сосцевидная мышца**
Надподъязычные и подподъязычные мышцы шеи, вид справа:
- 1 - грудино-ключично-сосцевидная мышца**
 - 2 - шило-подъязычная мышца**
 - 3 - заднее брюшко двубрюшной мышцы**
 - 4 - челюстно-подъязычная мышца**
 - 5 - переднее брюшко двубрюшной мышцы**
 - 6 - подъязычная кость**
 - 7 - щитоподъязычная мышца**
 - 8 - верхнее брюшко лопаточно-подъязычной мышцы**
 - 9 - грудино-подъязычная мышца**
 - 10 - нижнее брюшко лопаточно-подъязычной мышцы**
 - 11 - задняя лестничная мышца**
 - 12 - средняя лестничная мышца**
 - 13 - передняя лестничная мышца**
 - 14 - мышца, поднимающая лопатку**
 - 15 - ременная мышца головы**
 - 16 - подъязычно-язычная мышца**
 - 17 - околоушная**



**Подкожная мышца и другие мышцы
шеи, вид спереди:**

- 1 - подкожная мышца шеи**
- 2 - жевательная мышца**
- 3 - поднижнечелюстная железа**
- 4 - шило-подъязычная мышца**
- 5 - заднее брюшко двубрюшной
мышцы**
- 6 - шейная фасция (разрезана и
отвернута)**
- 7 - верхнее брюшко лопаточно-
подъязычной мышцы**
- 8 - грудино-подъязычная мышца**
- 9 - грудино-ключично-сосцевидная
мышца**
- 10 - шейная фасция (разрезана и
отвернута)**
- 11 - подъязычная кость**
- 12 - челюстно-подъязычная мышца**
- 13 - переднее брюшко двубрюшной
мышцы**



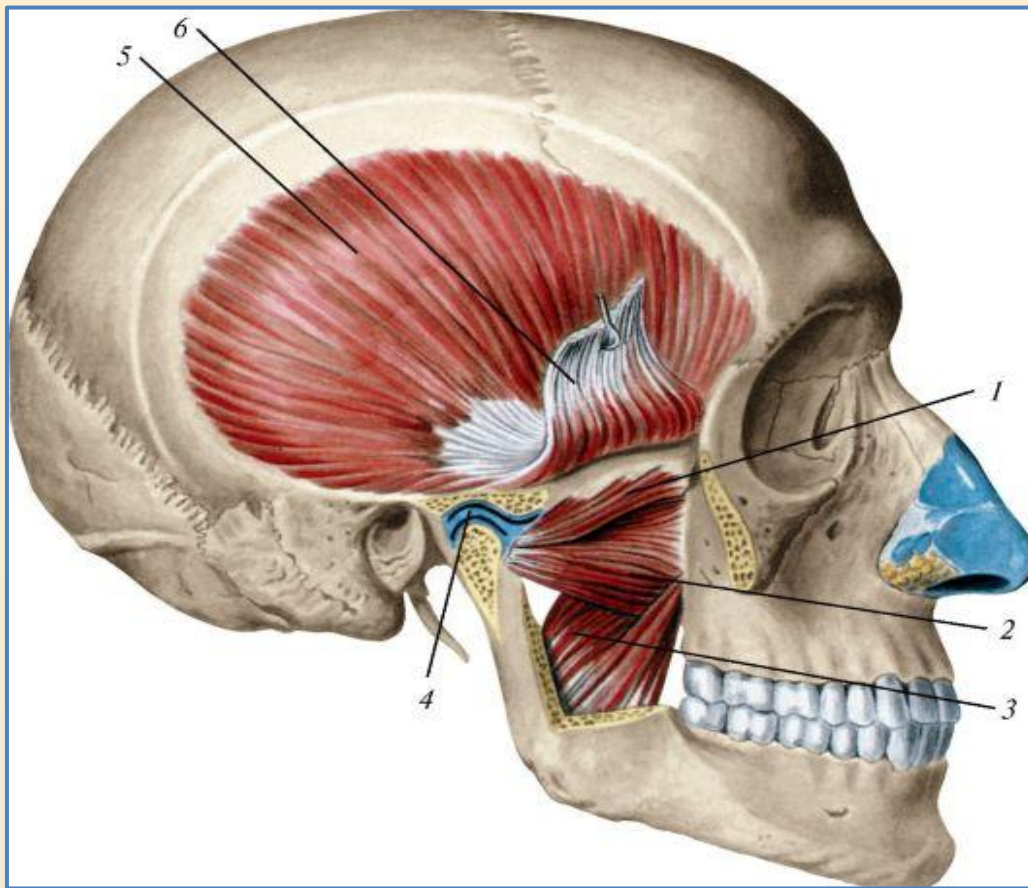
Жевательные мышцы. Вид справа

1 - жевательная мышца (поверхностная часть)

2 - жевательная мышца (глубокая часть)

3 - жировая ткань

4 - височная фасция (поверхностная пластинка)



- Медиальная и латеральная крыловидные мышцы, вид справа**
Скуловая дуга и венечный отросток нижней челюсти отпилены и удалены
Сухожилие височной мышцы поднято кверху
- 1 - латеральная крыловидная мышца (верхняя головка)**
 - 2 - латеральная крыловидная мышца (нижняя головка)**
 - 3 - медиальная крыловидная мышца**
 - 4 - суставной диск**
 - 5 - височная мышца**
 - 6 - сухожилие височной мышцы**