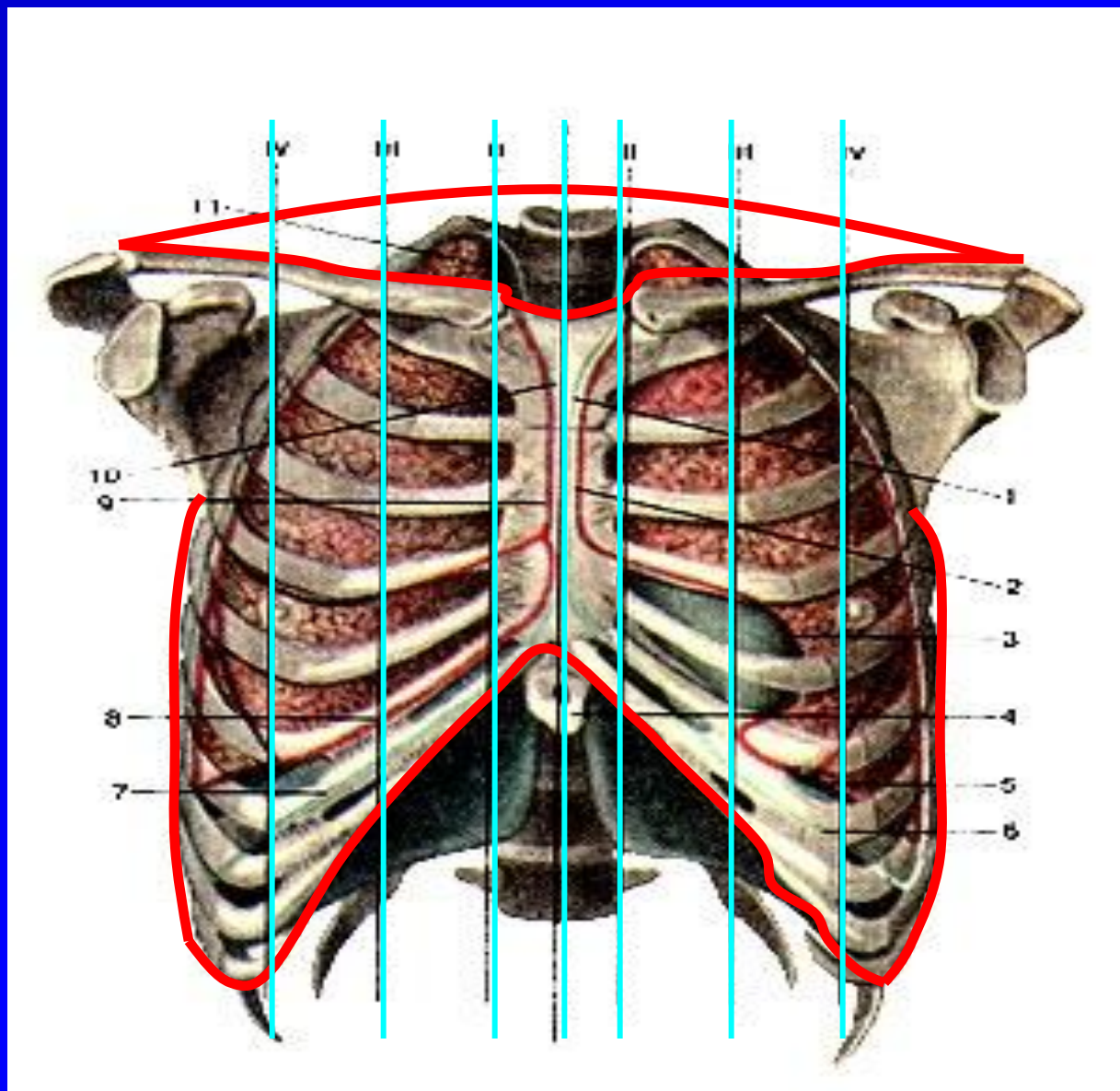
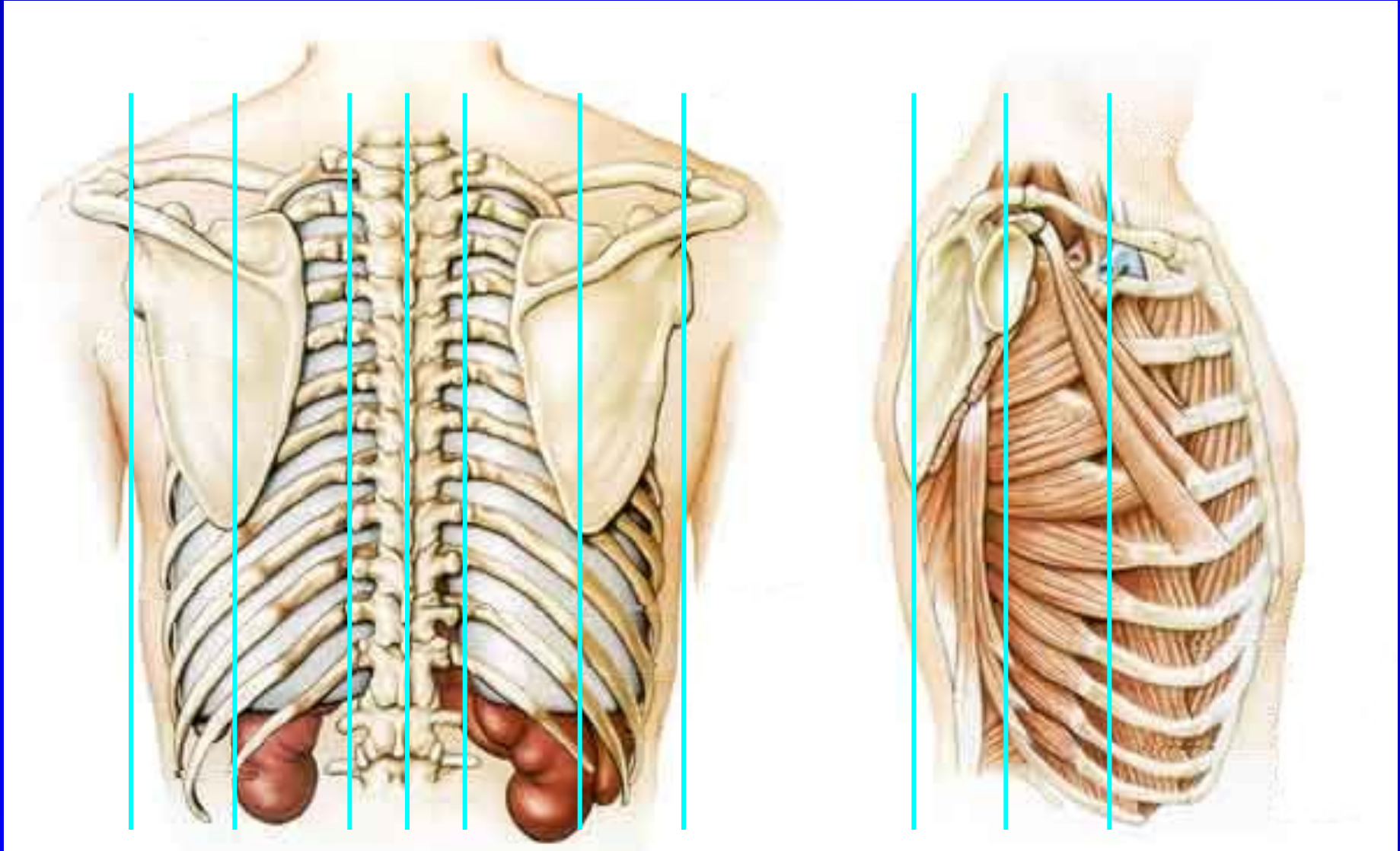


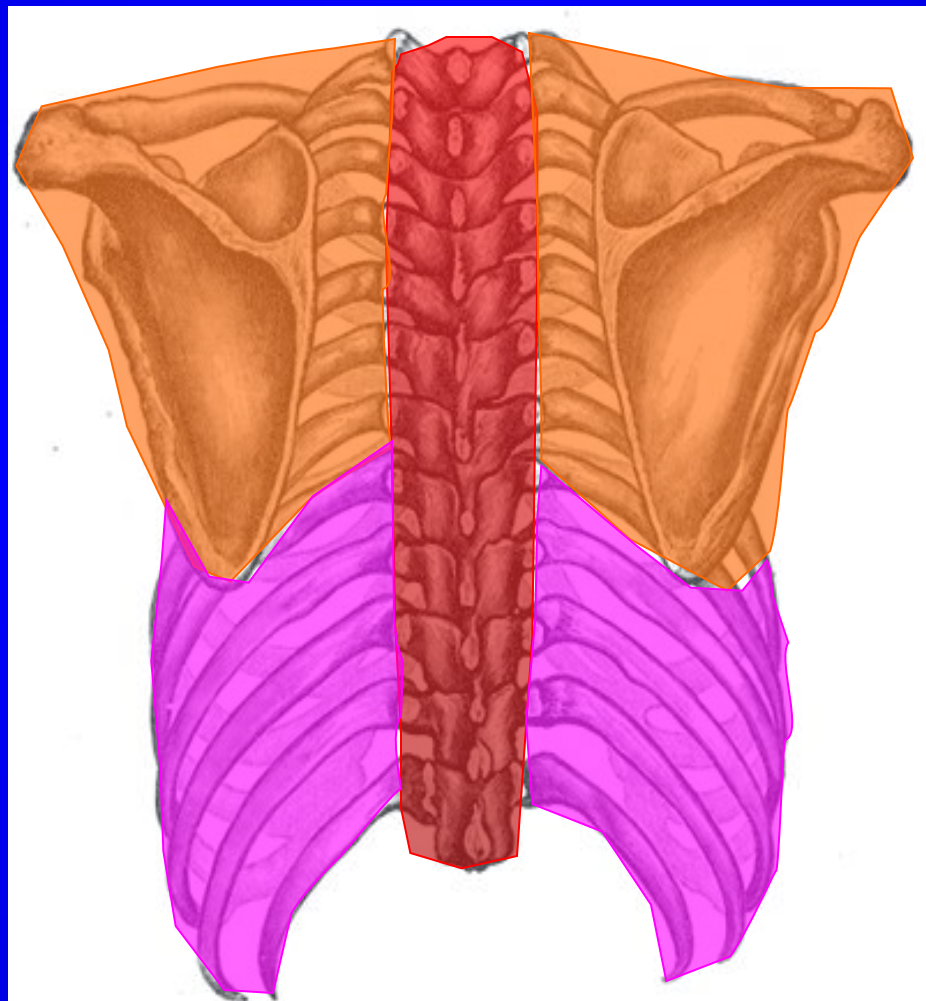
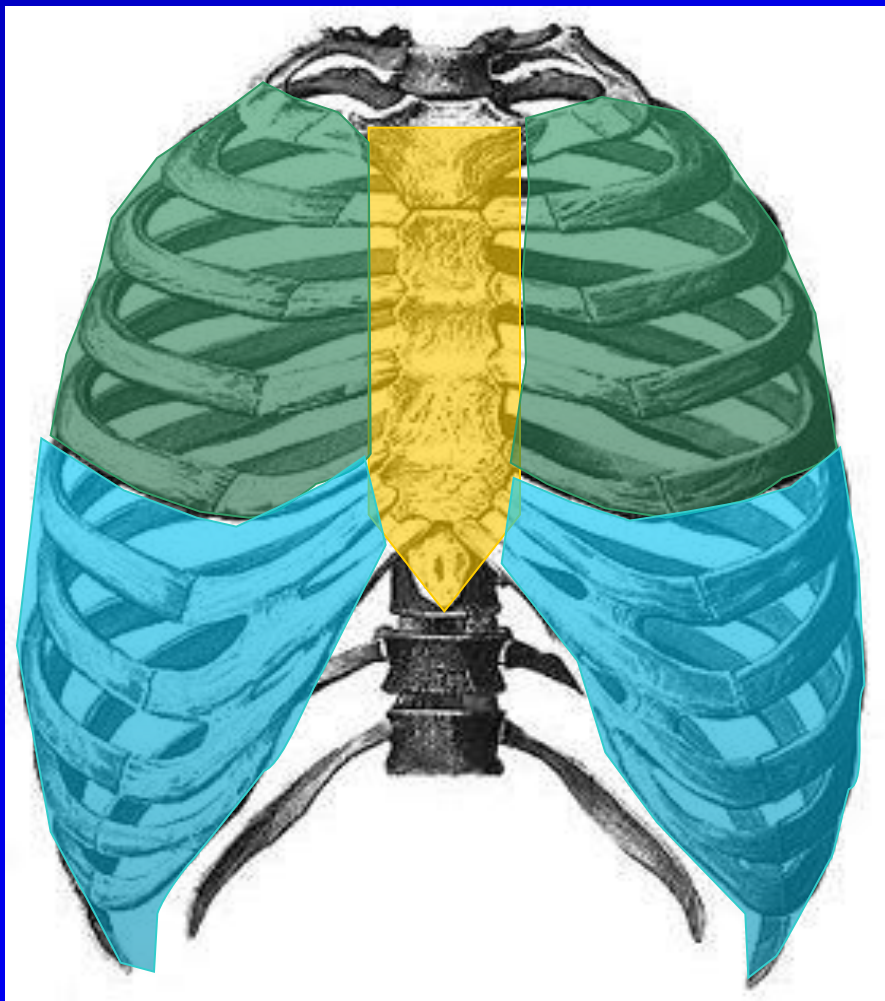
Грудная клетка



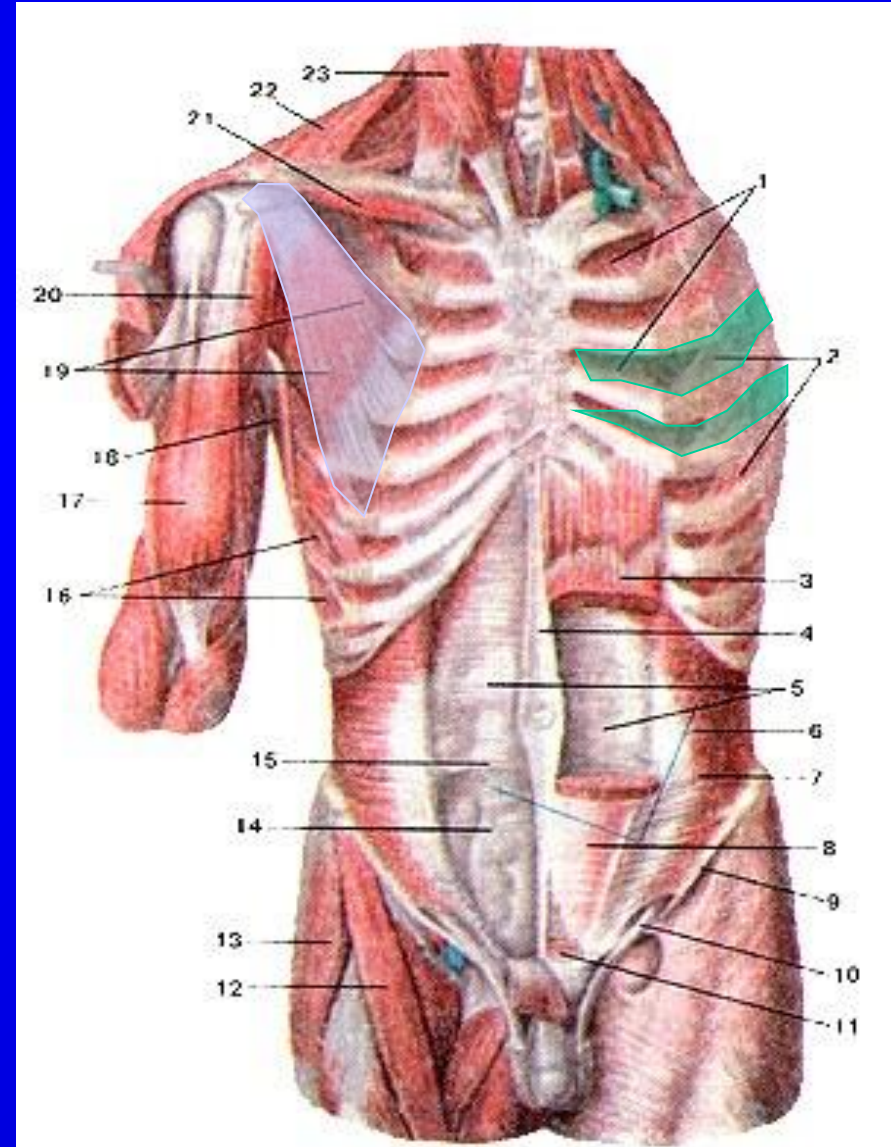
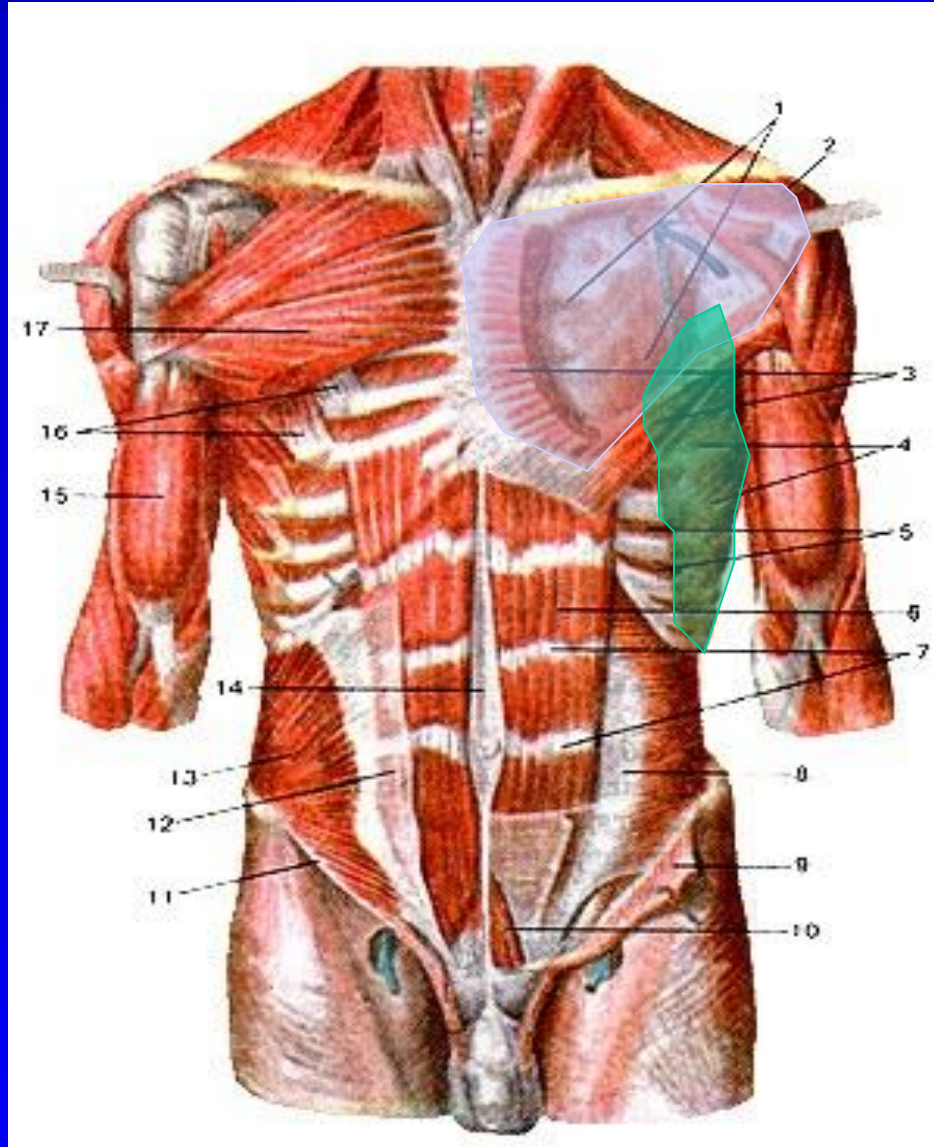
Грудная клетка



Грудная стенка



Грудная стенка

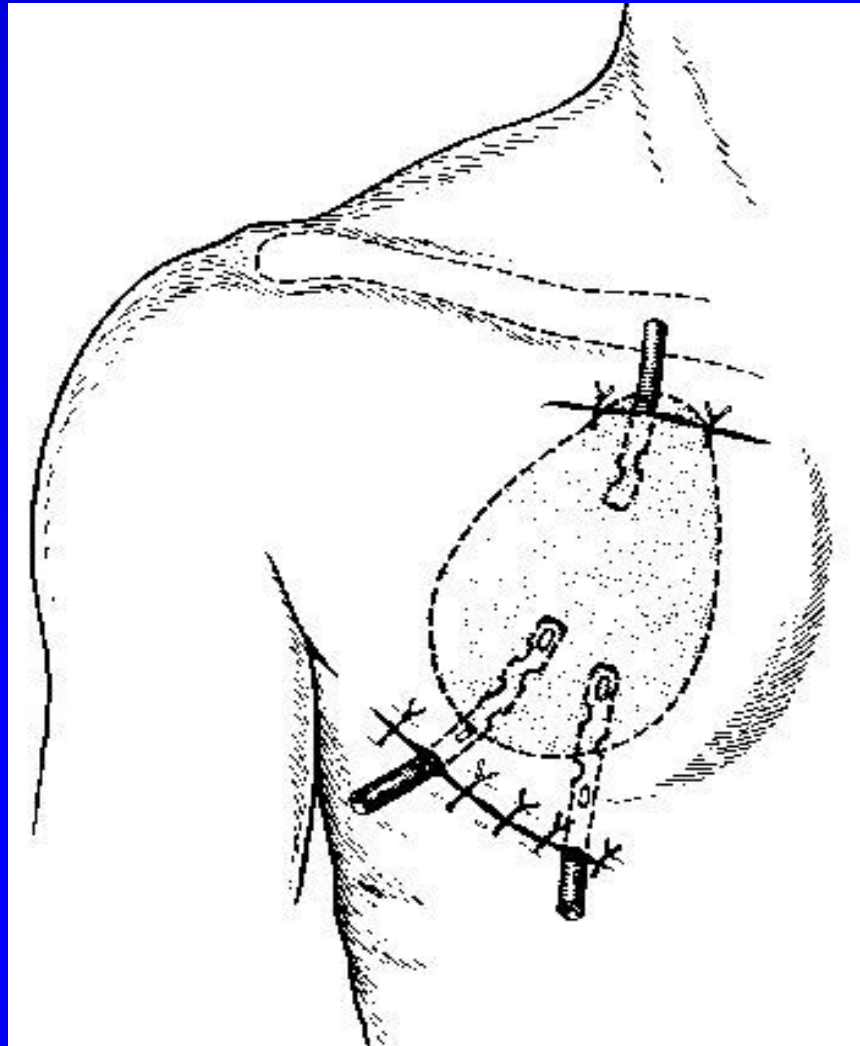


Клетчаточные пространства грудной стенки

Передняя поверхность:

1. Поверхностное субпекторальное пространство
(между *mm. pectorales major et minor*)
2. Глубокое субпекторальное пространство
(между *m. pectoralis minor* и грудной клеткой)
3. Параплевральная клетчатка
(между *fascia endothoracica* и плеврой)

Дренажирование субпекторальной флегмоны

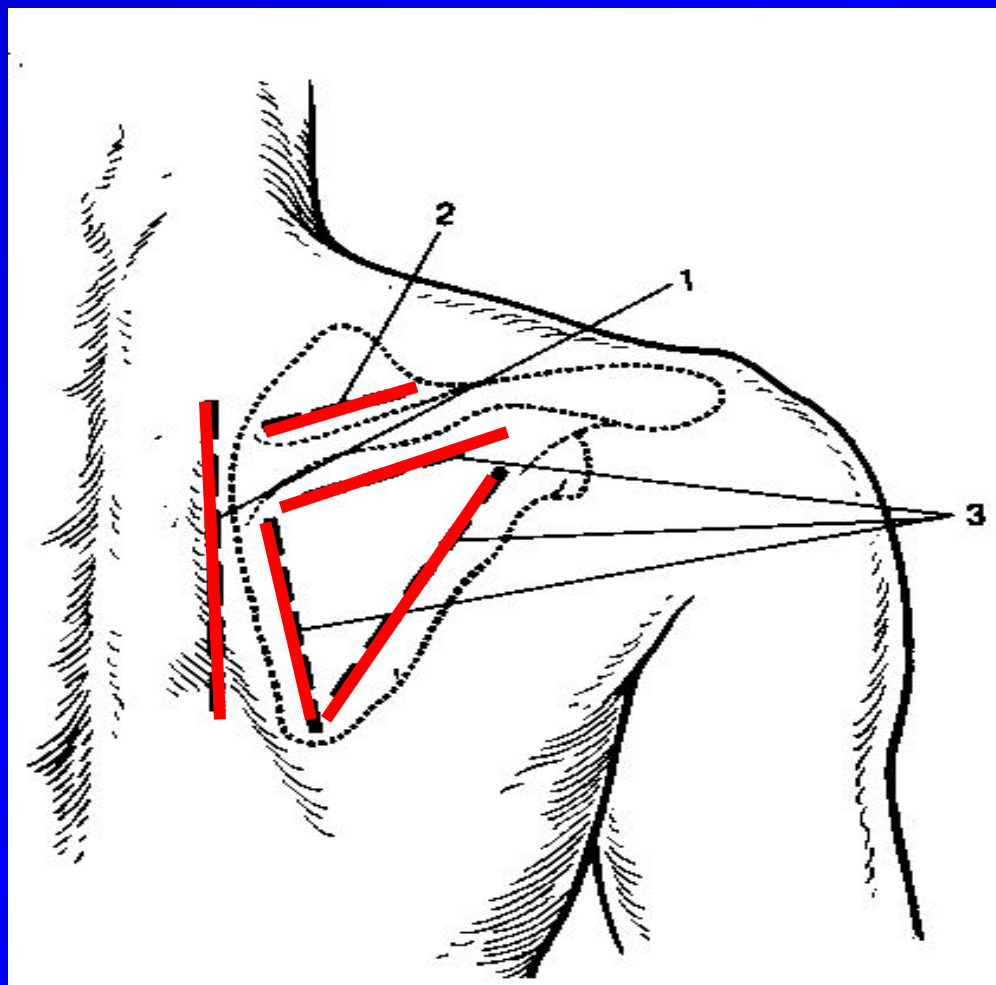


Клетчаточные пространства грудной стенки

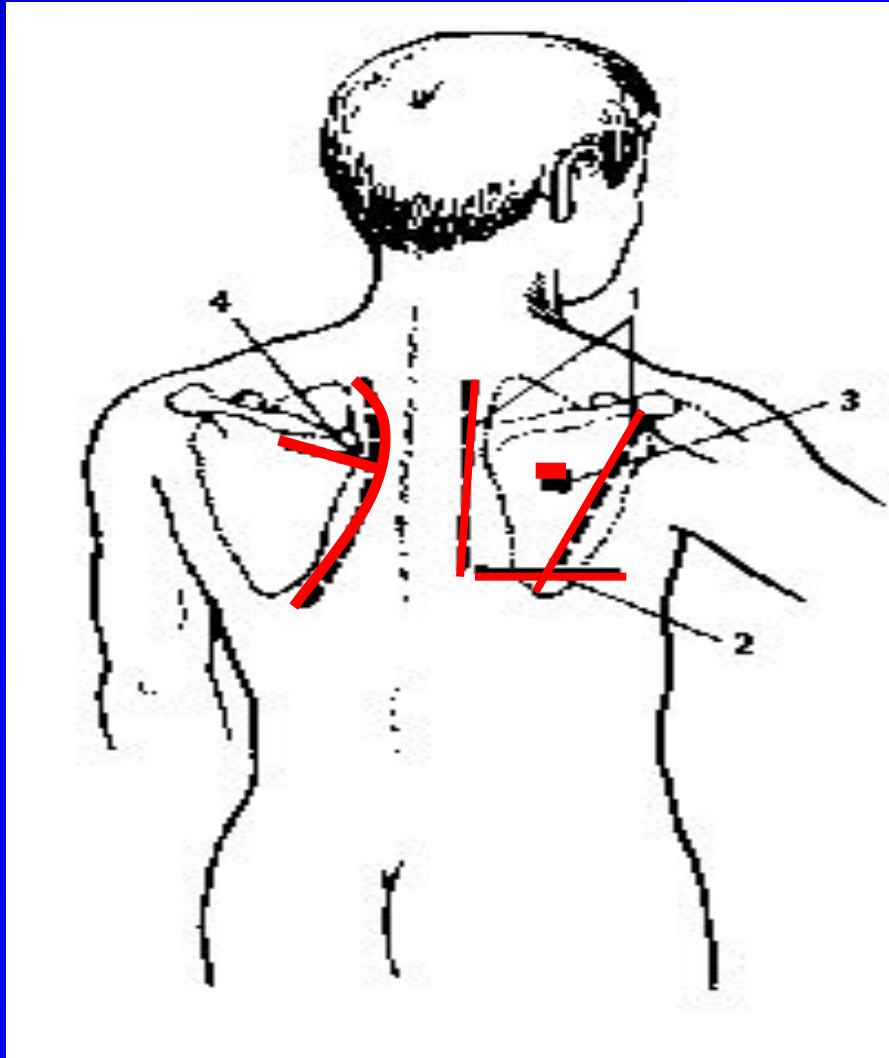
Задняя поверхность:

1. Надостное пространство (костно-фиброзное)
(между *m. supraspinatus* и лопаткой)
2. Подостное пространство (костно-фиброзное)
(между *m. infraspinatus* и лопаткой)
3. Подлопаточное пространство (костно-фиброзное)
(между лопаткой и *m. subscapularis*)
4. Подтрапециевидное пространство
(между *m. trapezius* и мышцами заднесрединной области груди)

Разрезы, применяемые для вскрытия флегмон лопаточной области.



Дренирование подлопаточного клетчаточного пространства



1 - по Войно - Яснецкому

2 - по Созон-Ярошевичу

3 - трепанация лопатки

4 – комбинированный
для резекции лопатки

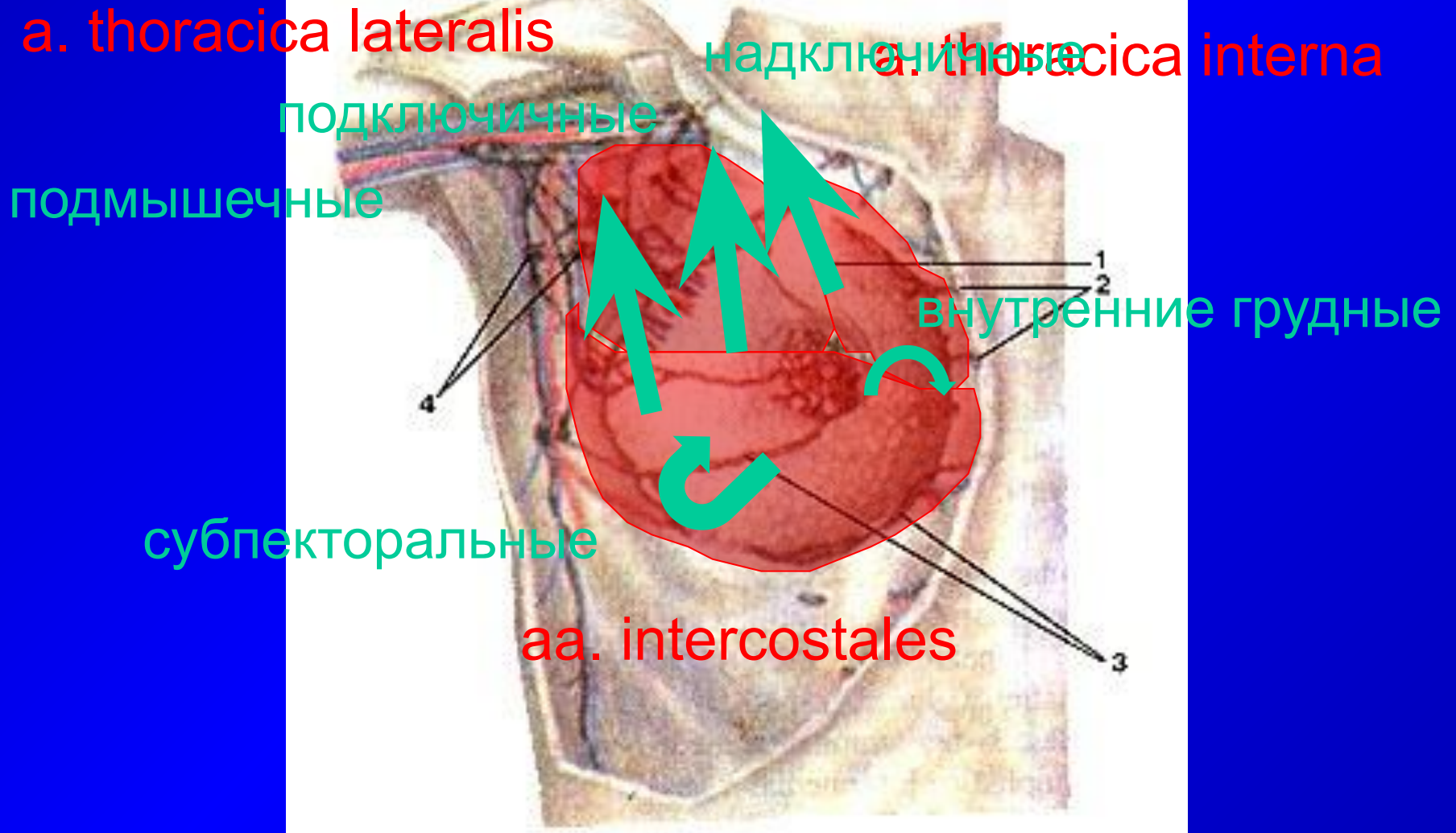
Молочная железа

ДОЛЬЧАТОЕ СТРОЕНИЕ

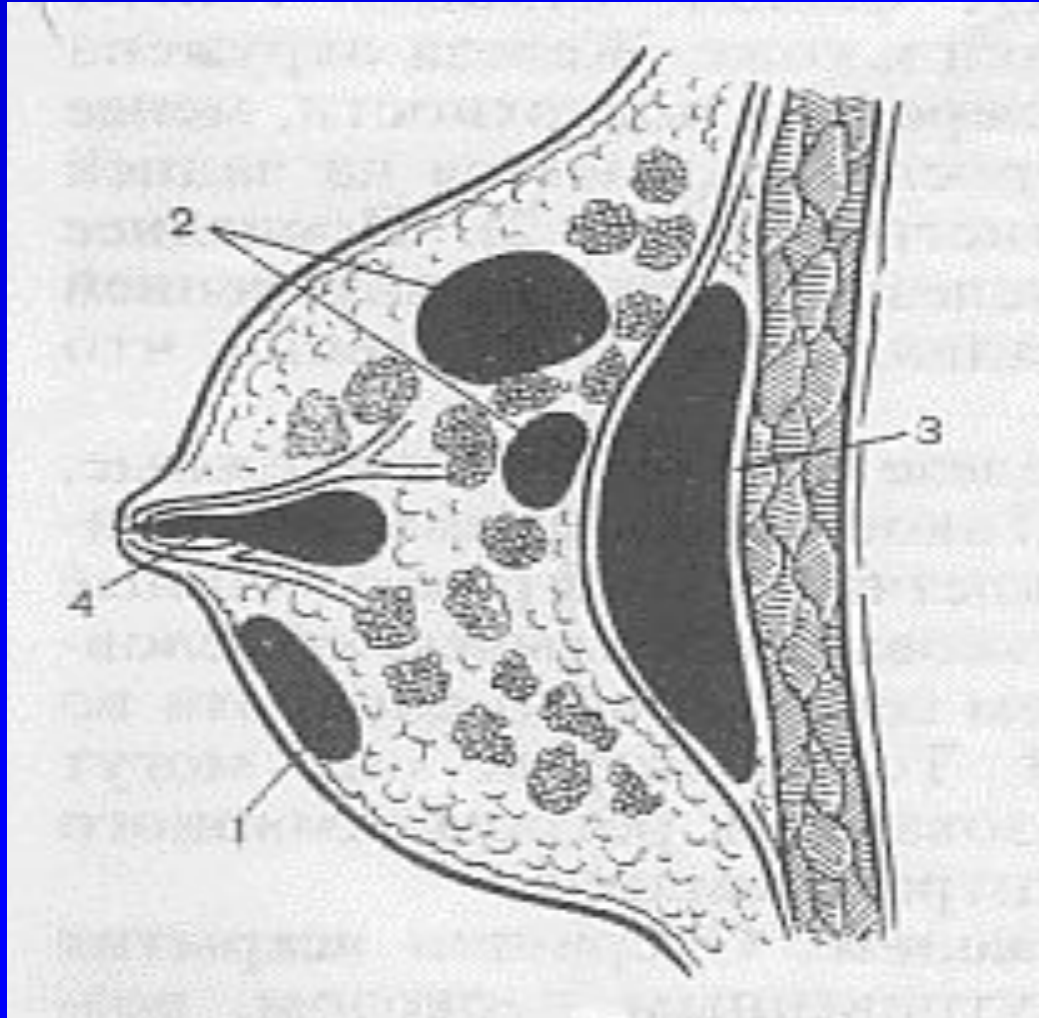


Молочная железа

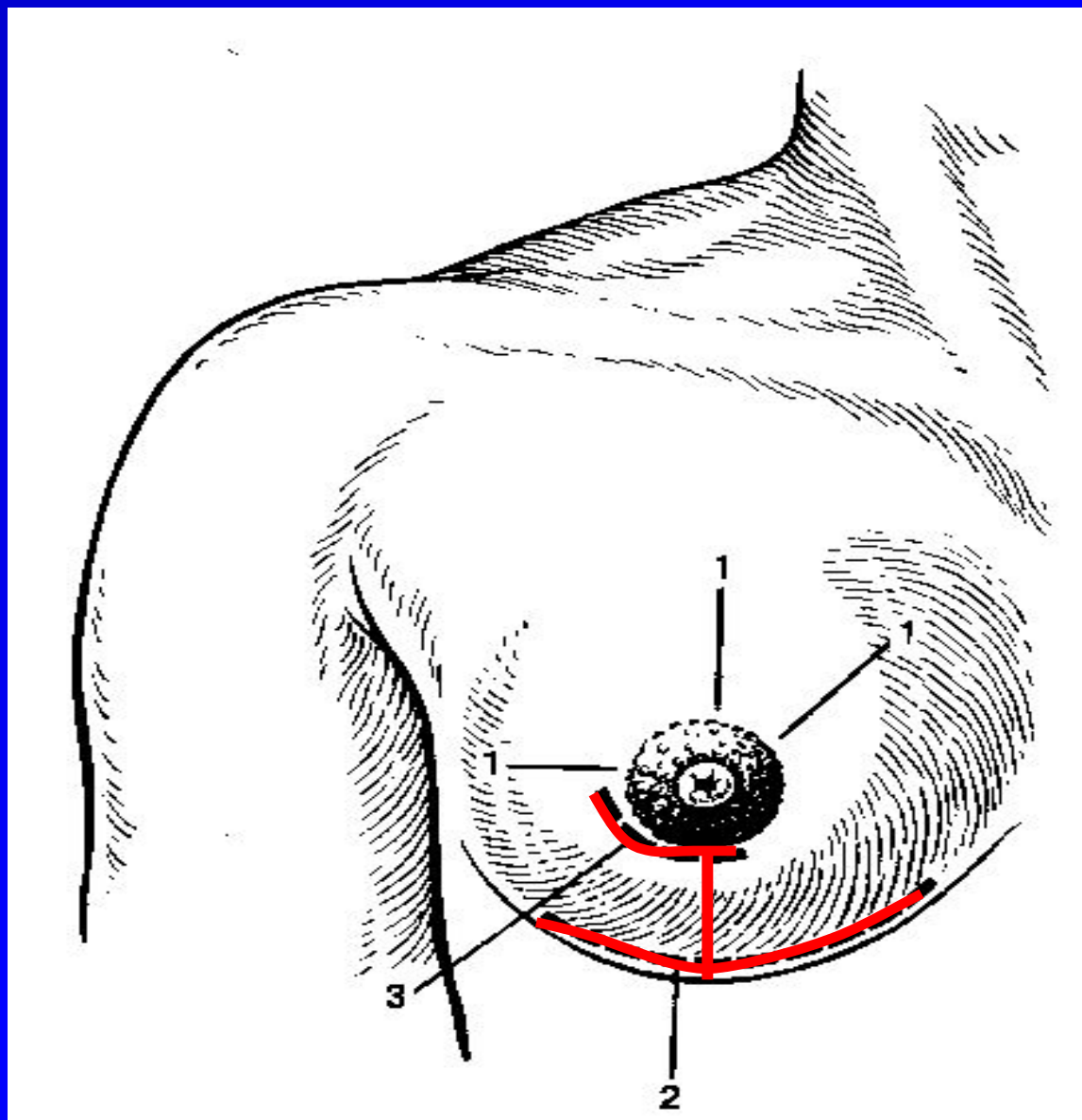
кровообращение



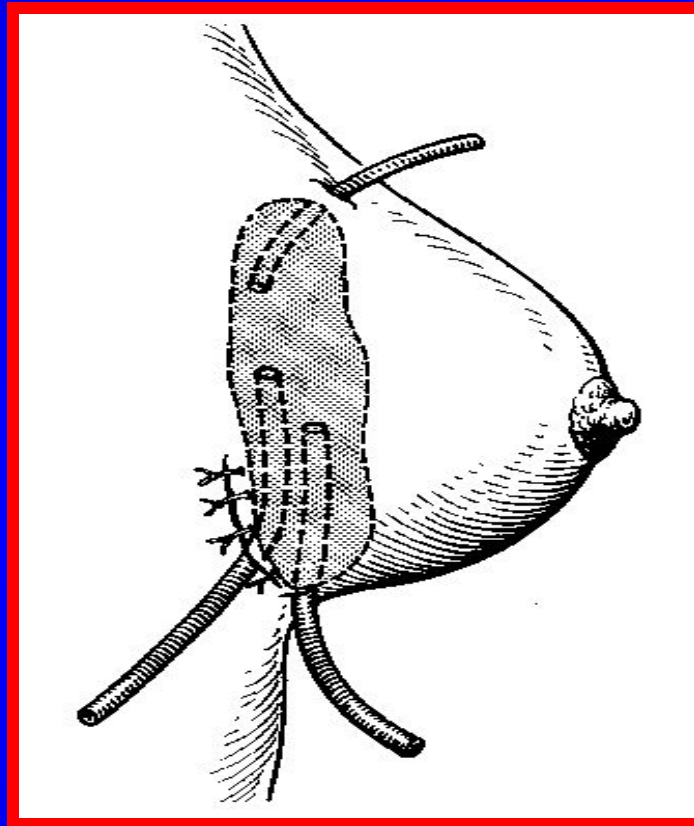
Локализация гнойников в молочной железе



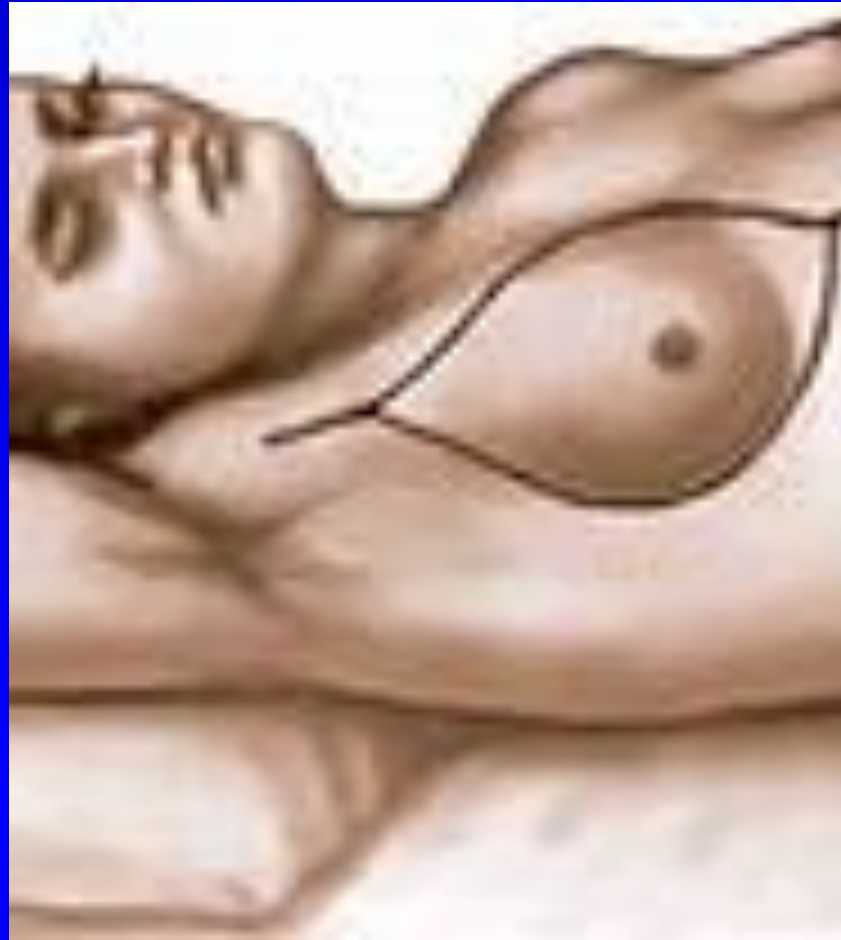Разрезы при маститах



Проточно-аспирационное дренирование ретромаммарного абсцесса



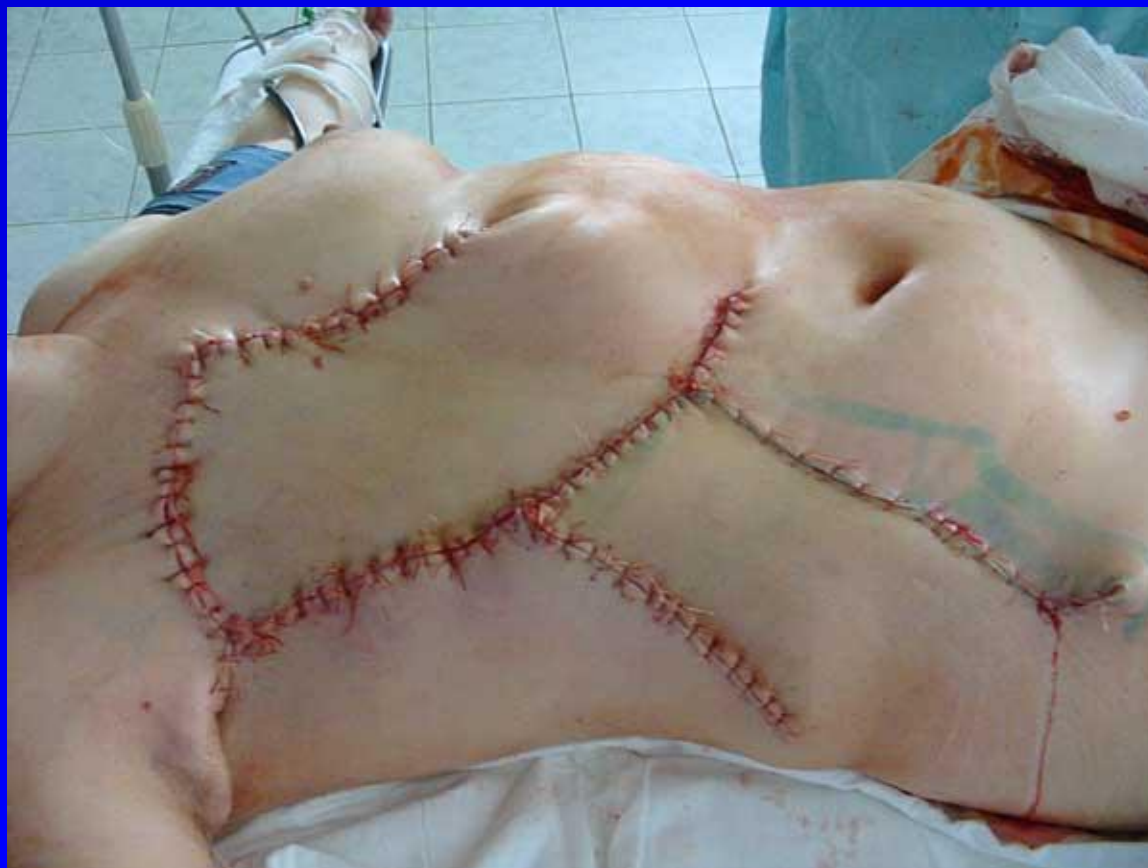Мастэктомия



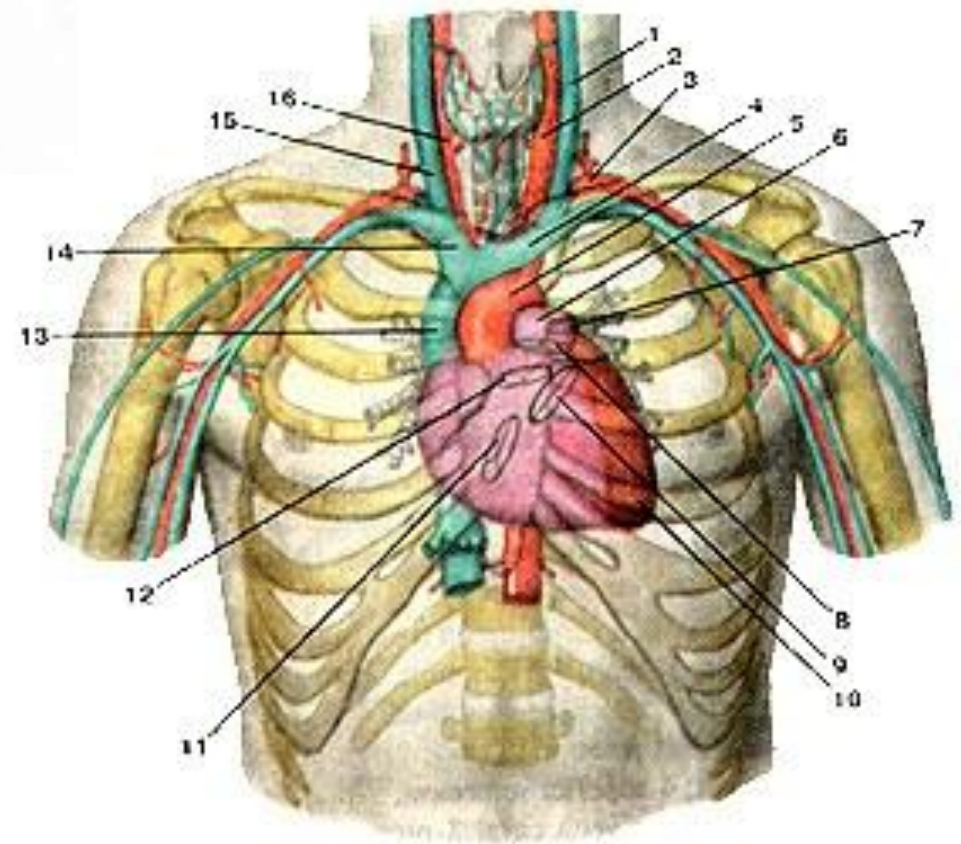
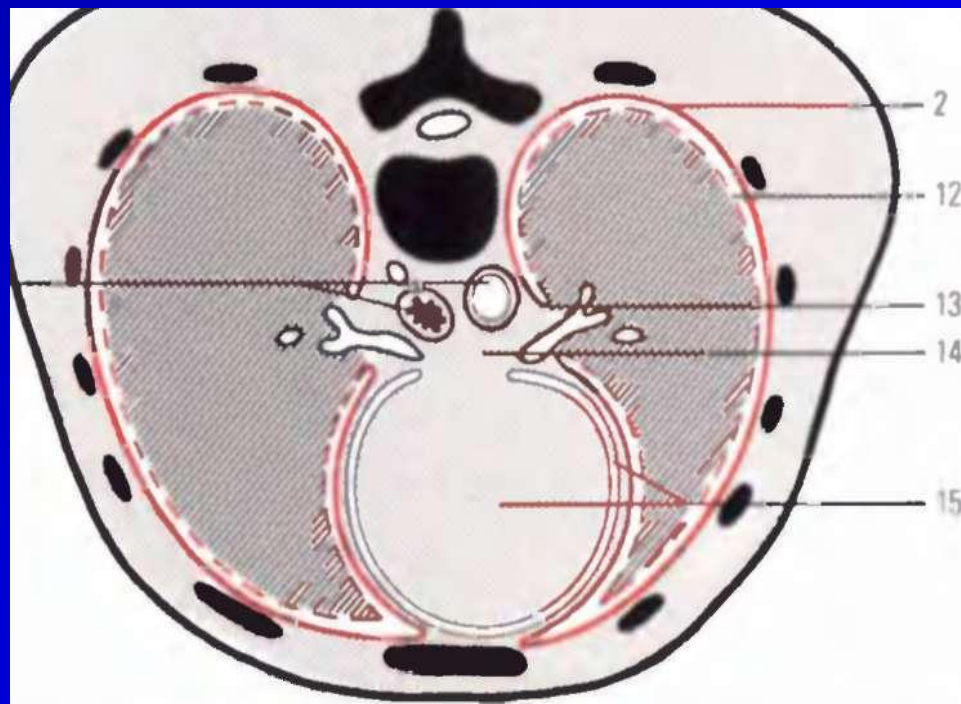
Виды мастэктомии

	Ампутация МЖ	Мастэктомия по Madden	Мастэктомия по Patey	Мастэктомия по Holstedt	Расширенная мастэктомия по Urban
Молочная железа	+	+	+	+	+
Подмышечная клетчатка	-	+	+	+	+
Подмышечные лимфоузлы	-	-	+	+	+
Подключичные, подмышечные лимфоузлы	-	-	+	+	+
Малая грудная мышца	-	-	+	+	+
Большая грудная мышца	-	-	-	+	+
Внутренние грудные лимфоузлы	-	-	-	-	+

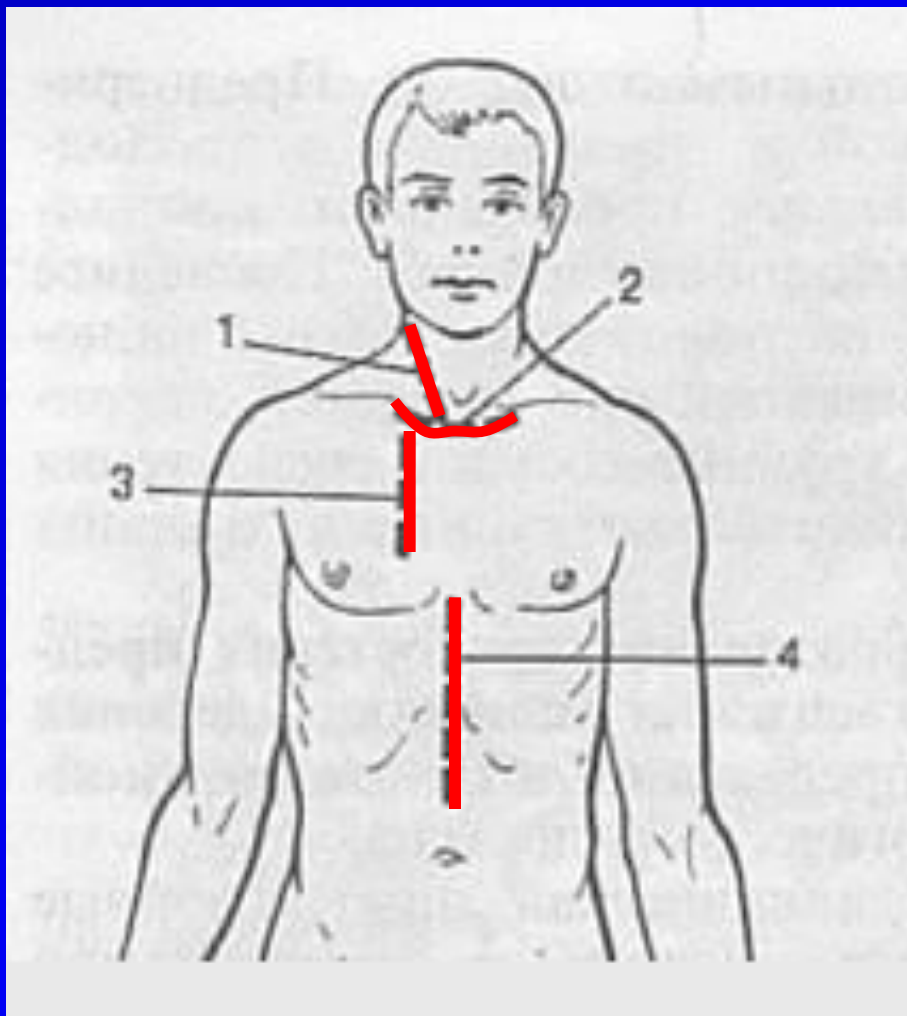
Мастэктомия по Urban



Средостение



Разрезы при передних медиастинитах



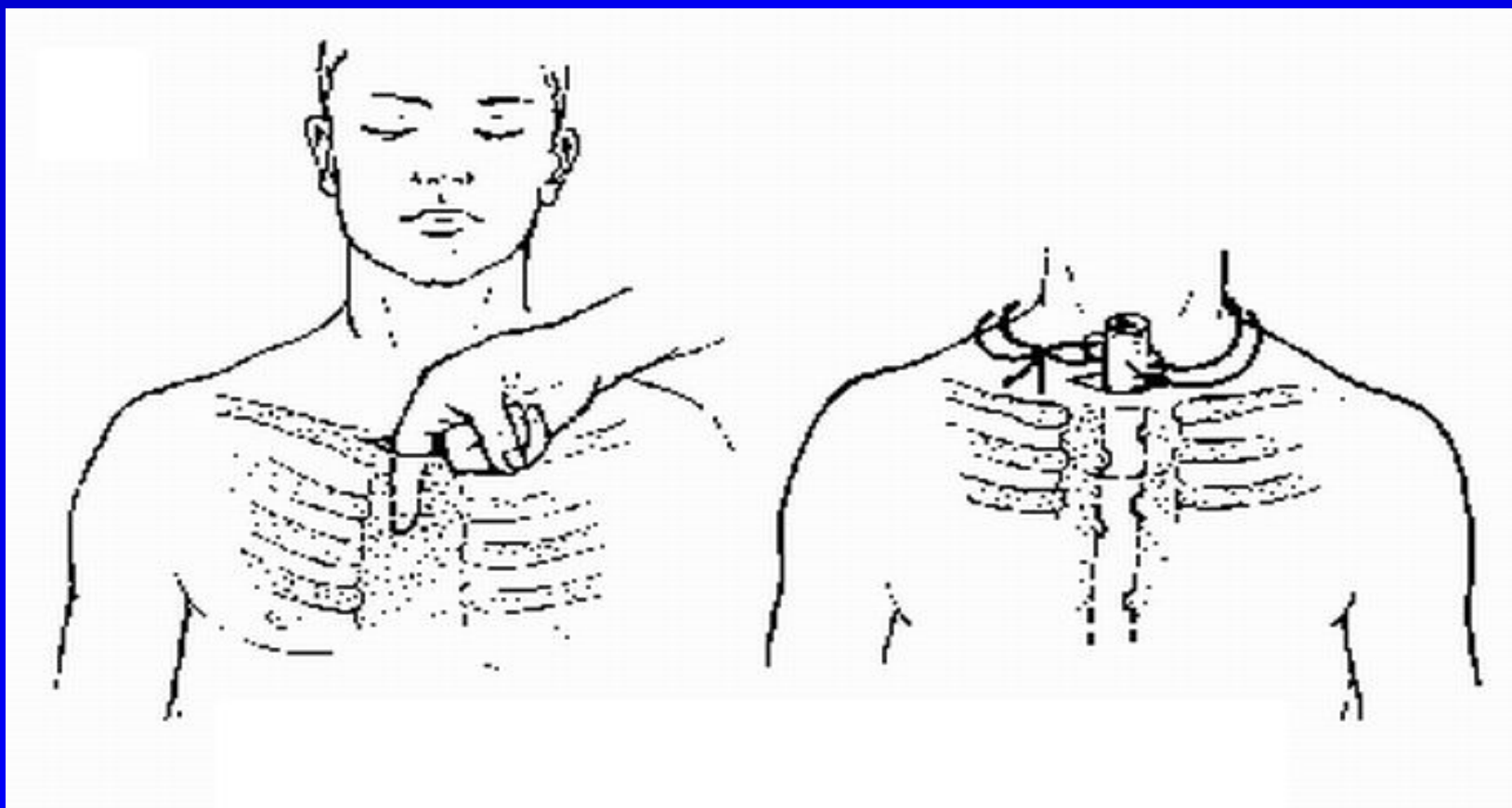
1 – боковая шейная
медиастинотомия

2 – надгрудинная
медиастинотомия по
Разумовскому

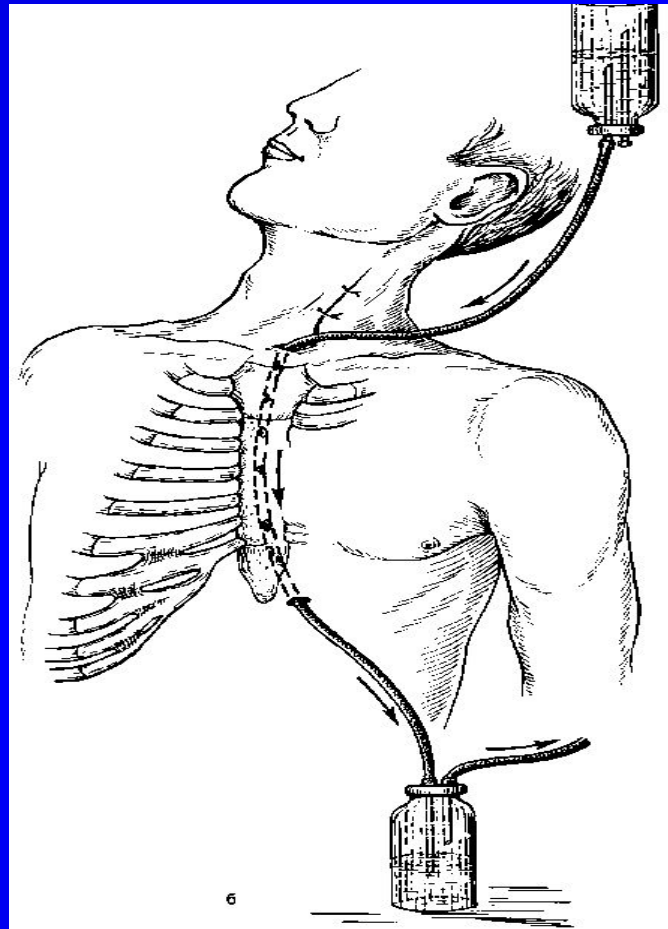
3 – торакотомия по
Маделунгу

4 – верхнесрединная
лапаротомия с
френотомией по
Савиных-Розанову

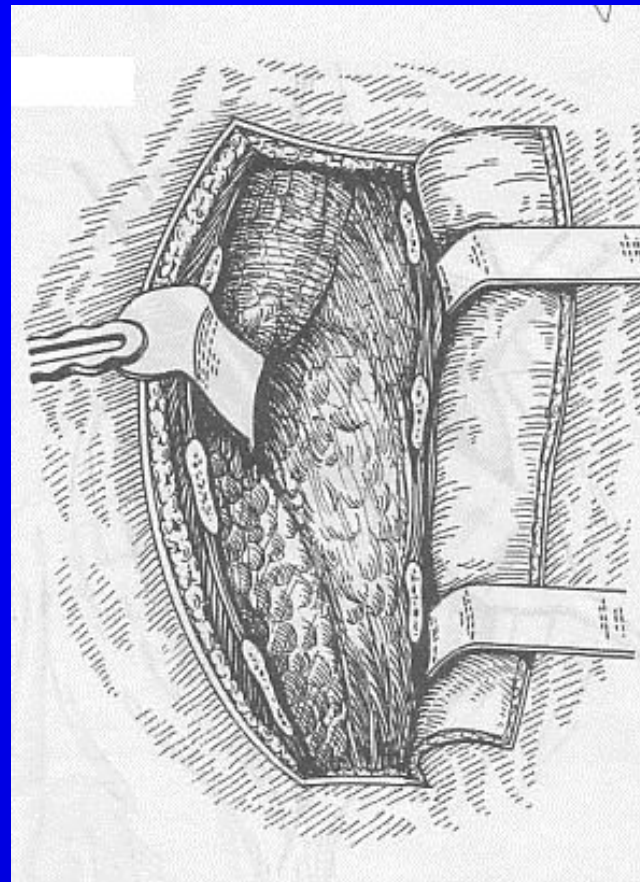
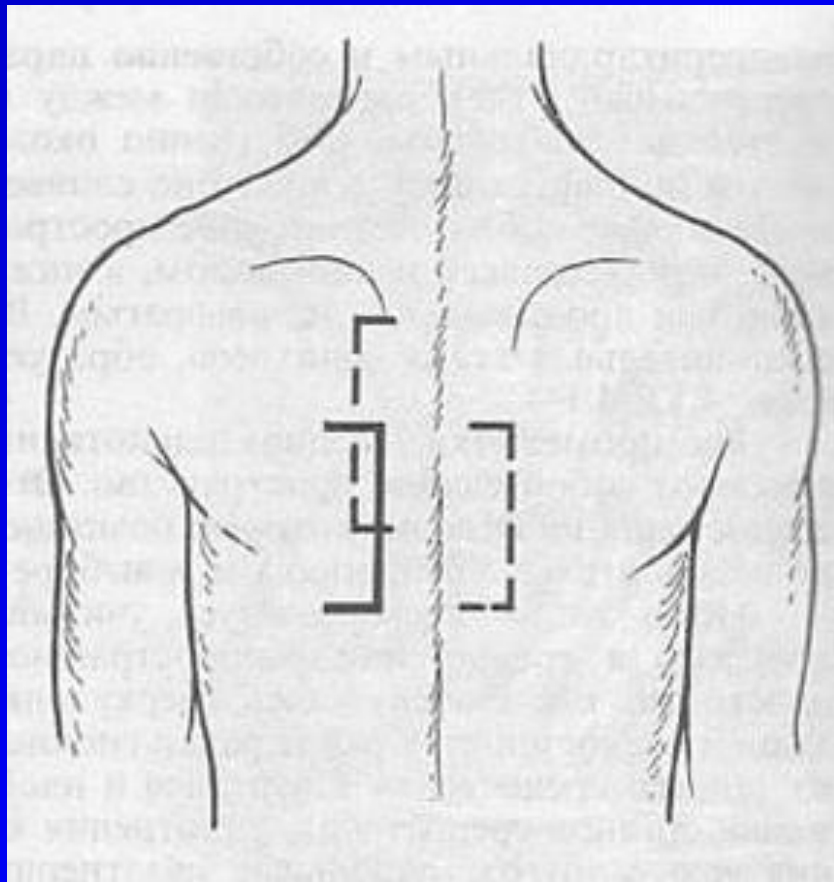
Дренирование переднего средостения



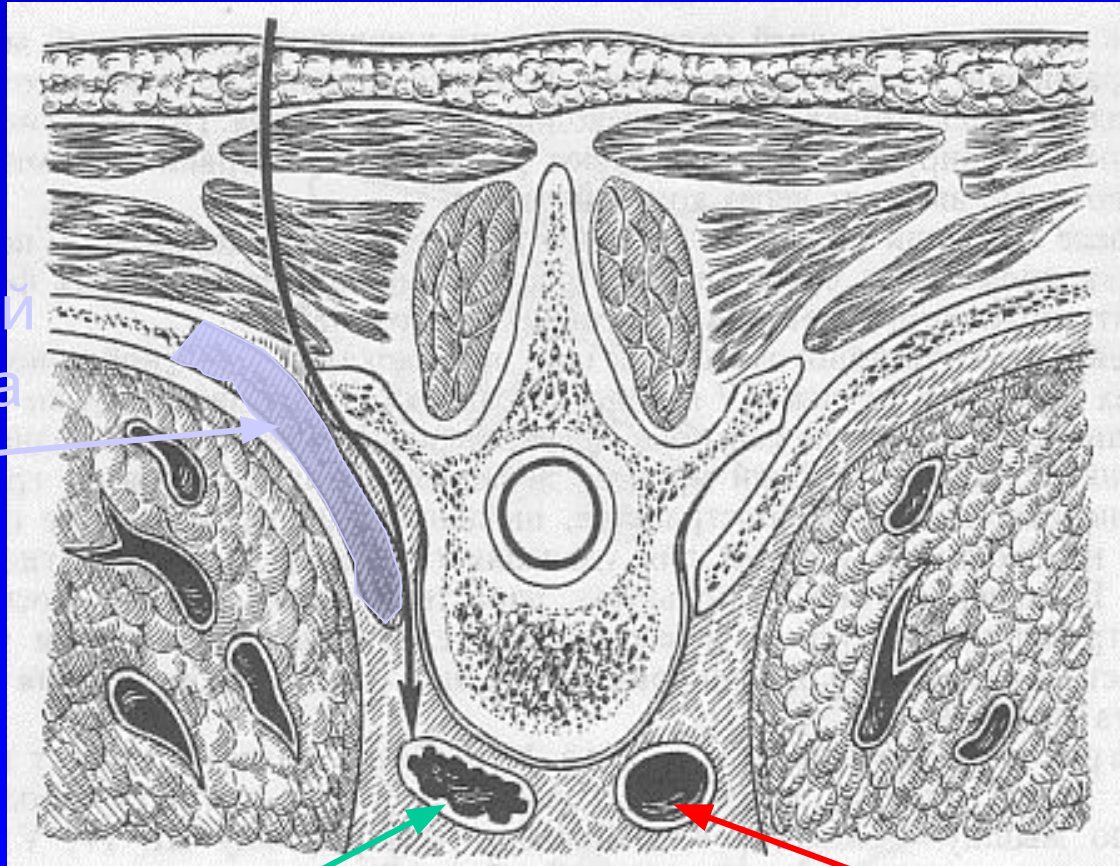
Дренирование ретростернального пространства



Дренирование заднего средостения: медиастинотомия по Насилову



Медиастинотомия по Насилову

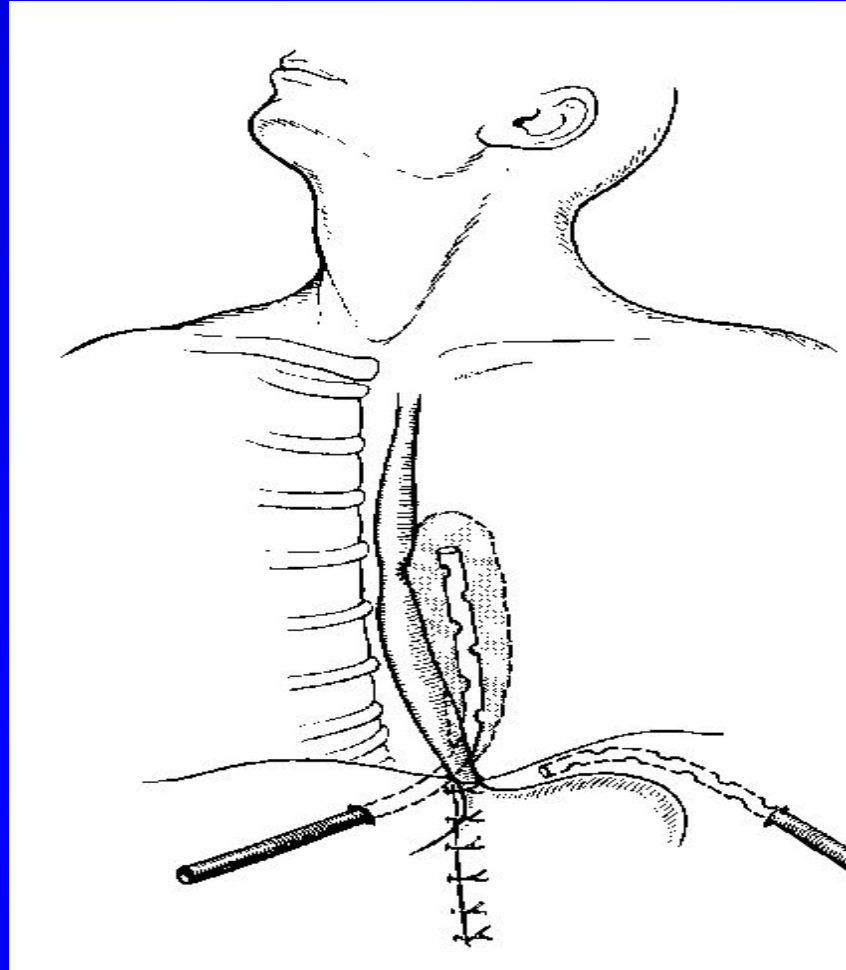


резецируемый
участок ребра

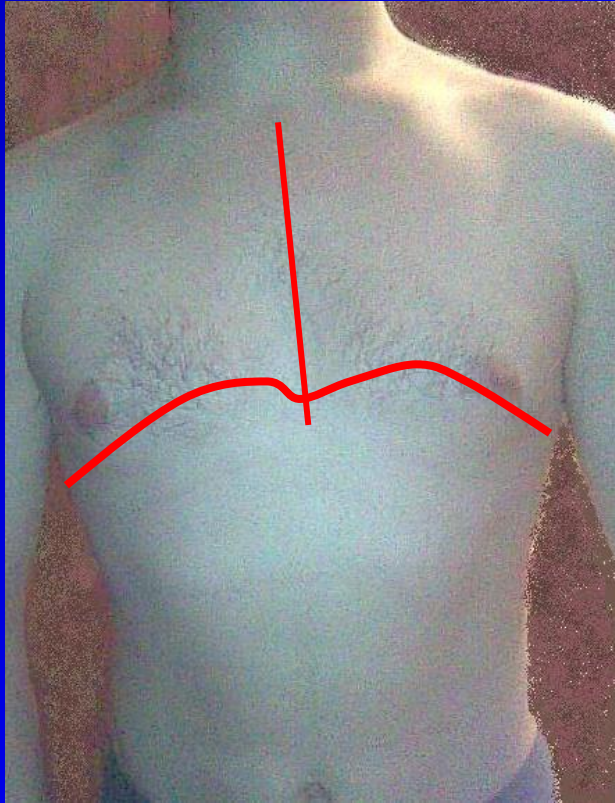пищевод

аорта

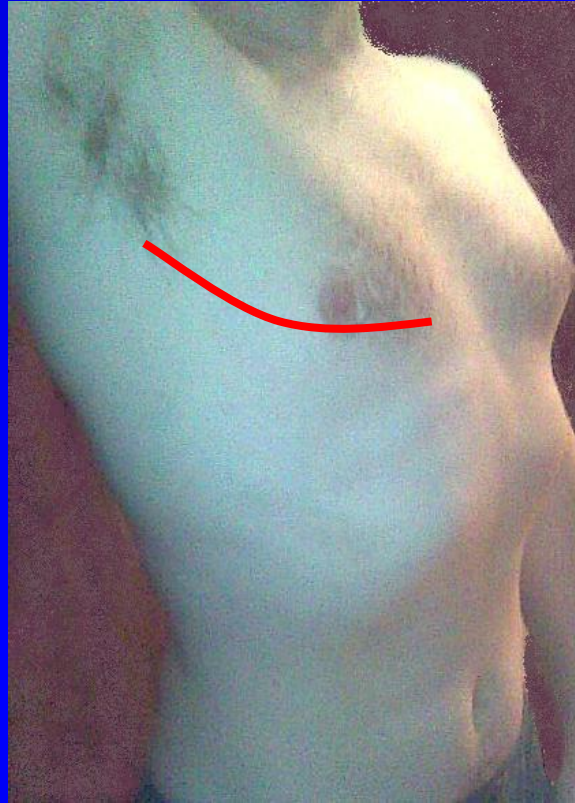Чрезбрюшинная нижняя медиастинотомия



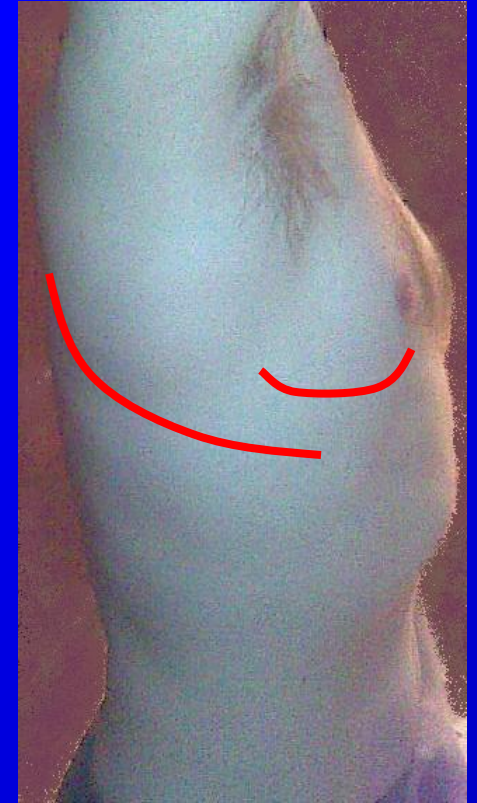Торакотомии



стернотомия
двусторонняя
торакостернотомия
(разрез типа «моллюск»)

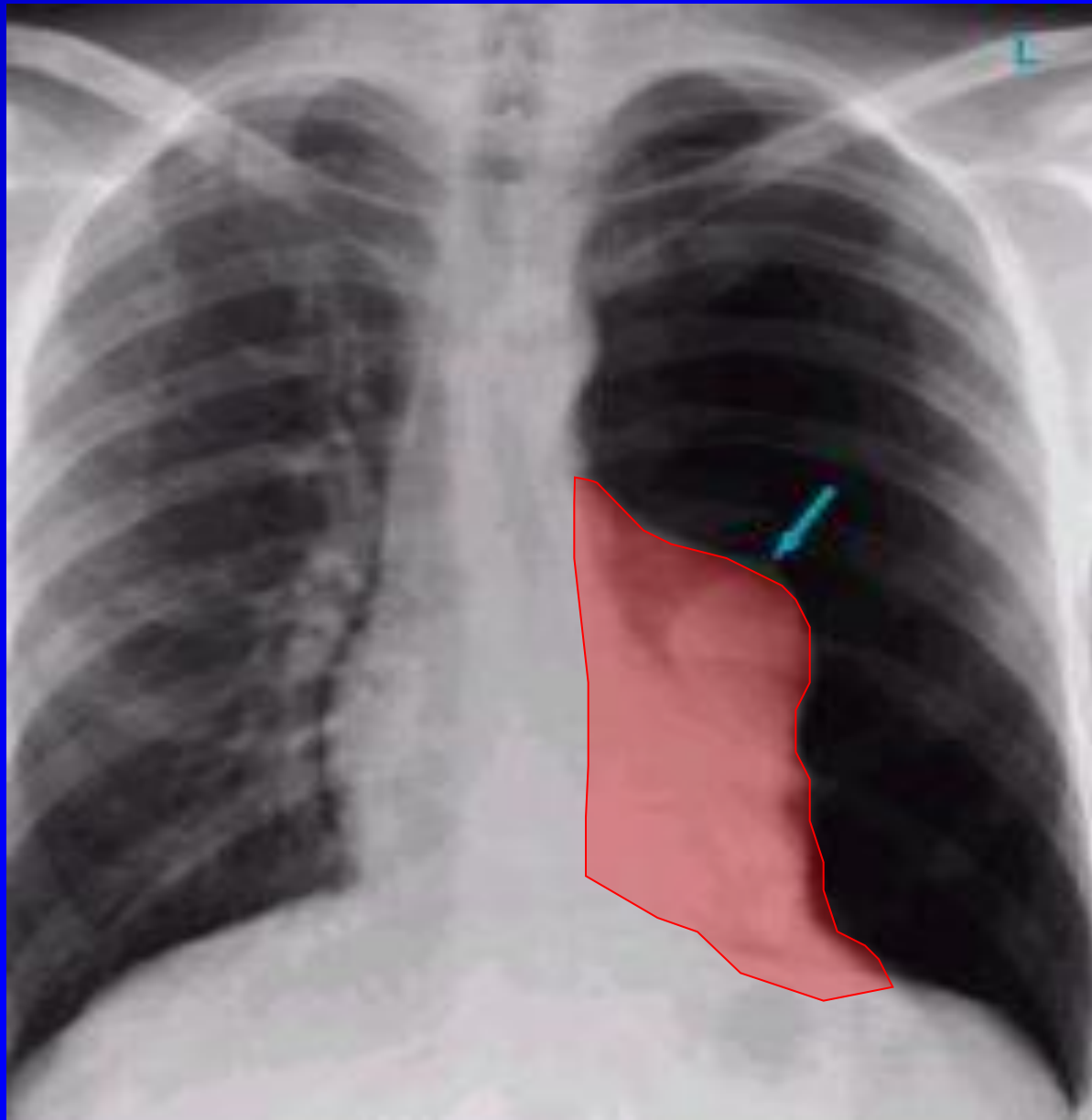


переднебоковая
торакотомия

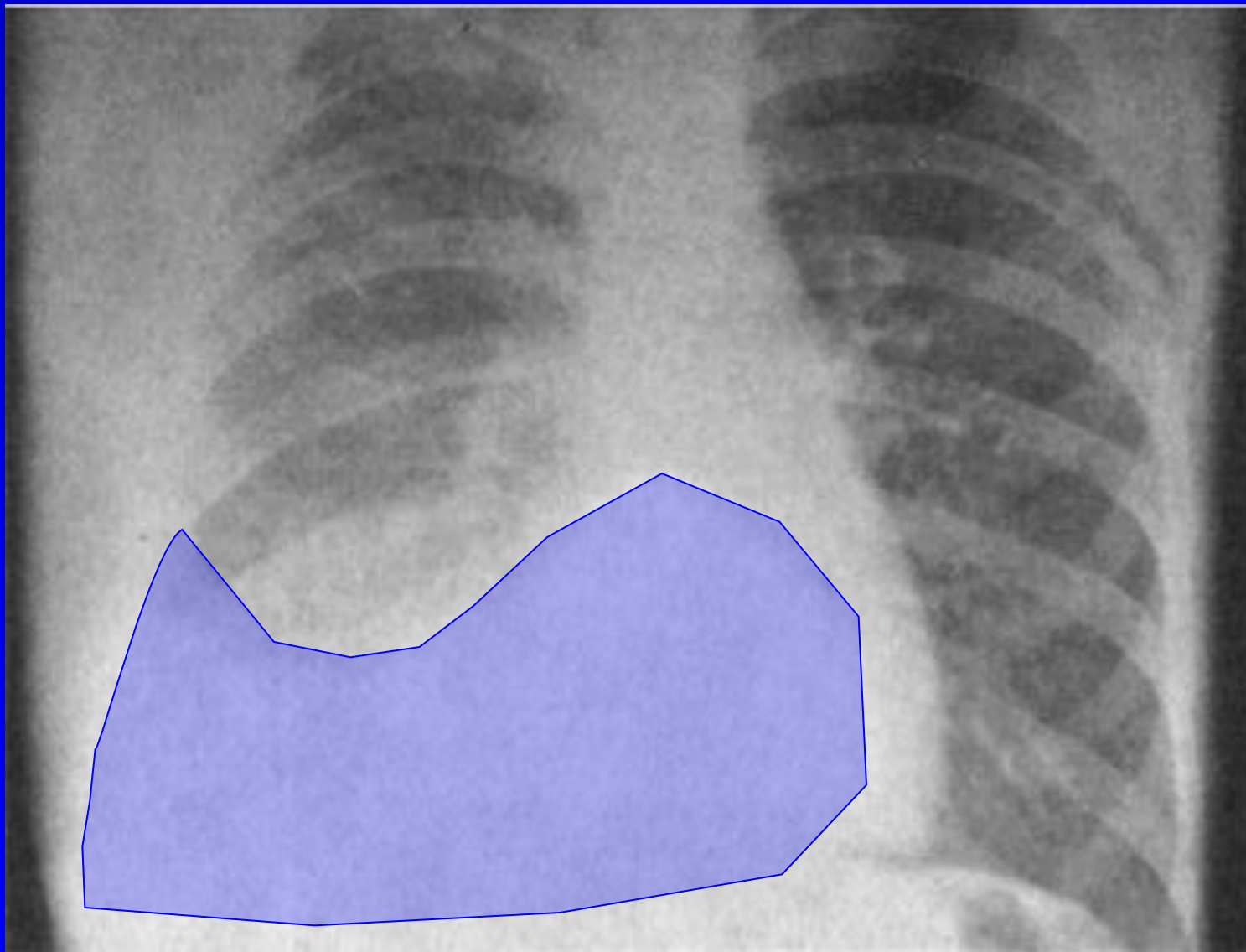


боковая
торакотомия
заднебоковая
торакотомия

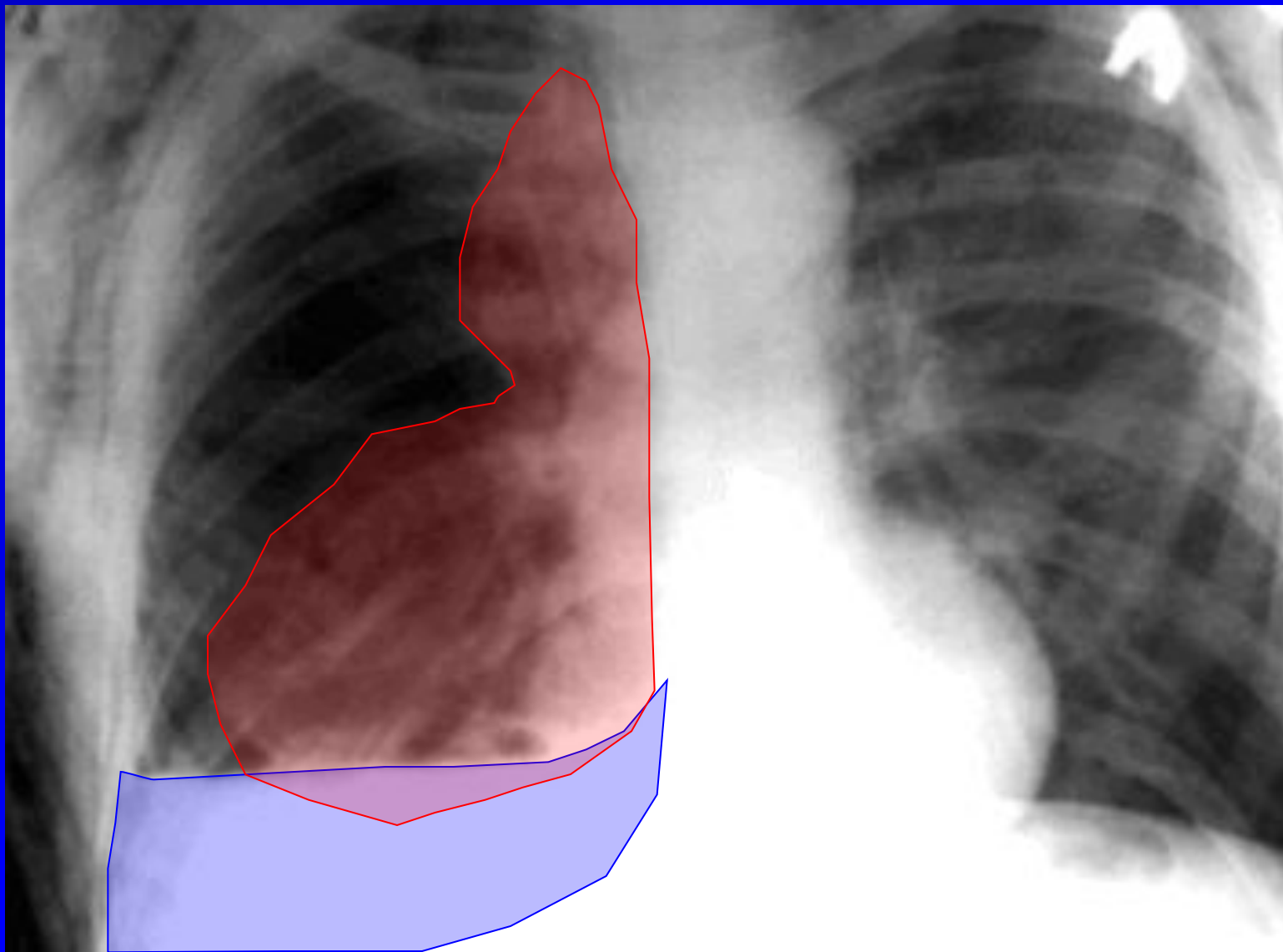
Пневмоторакс



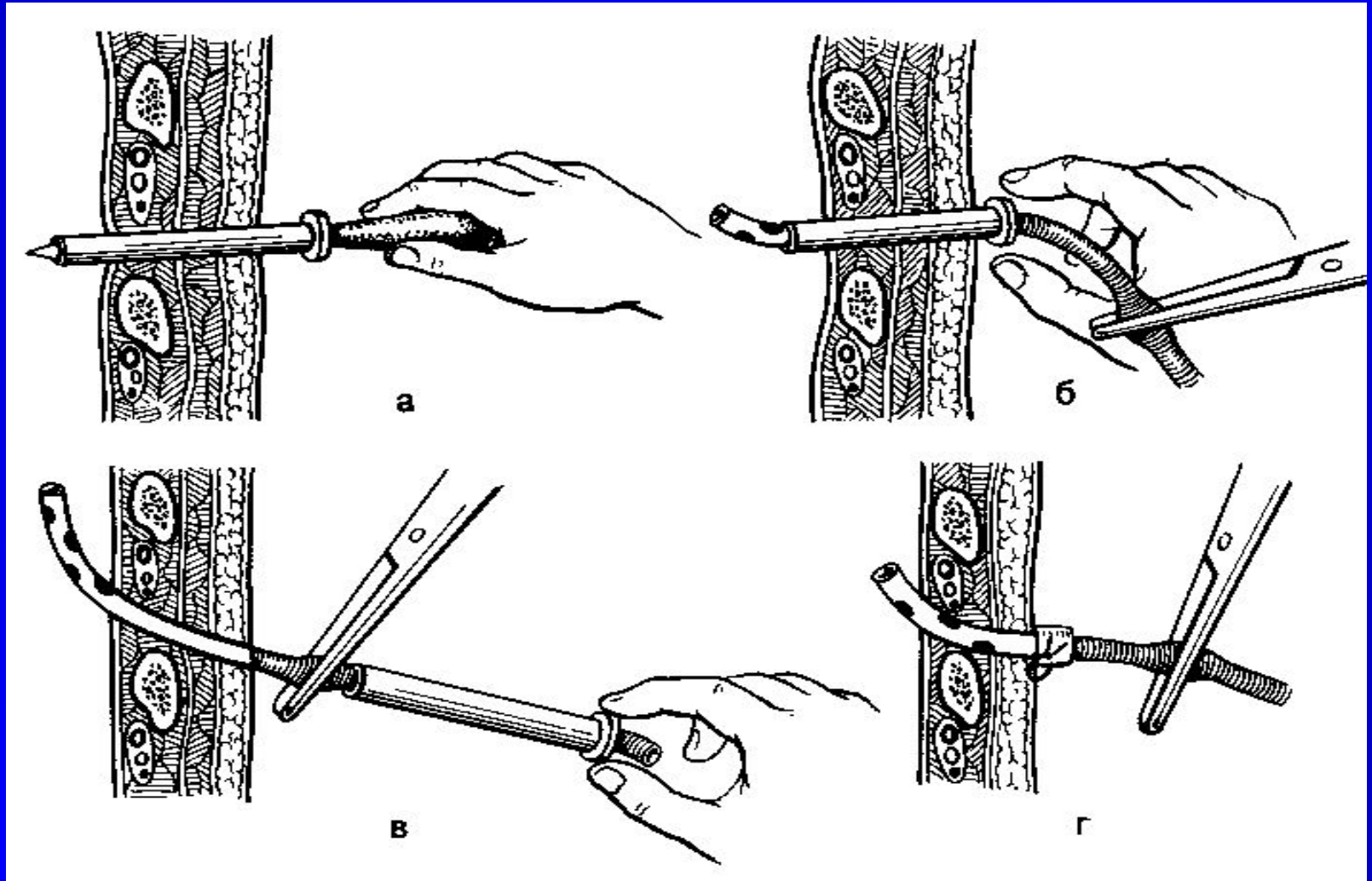
Гидроторакс



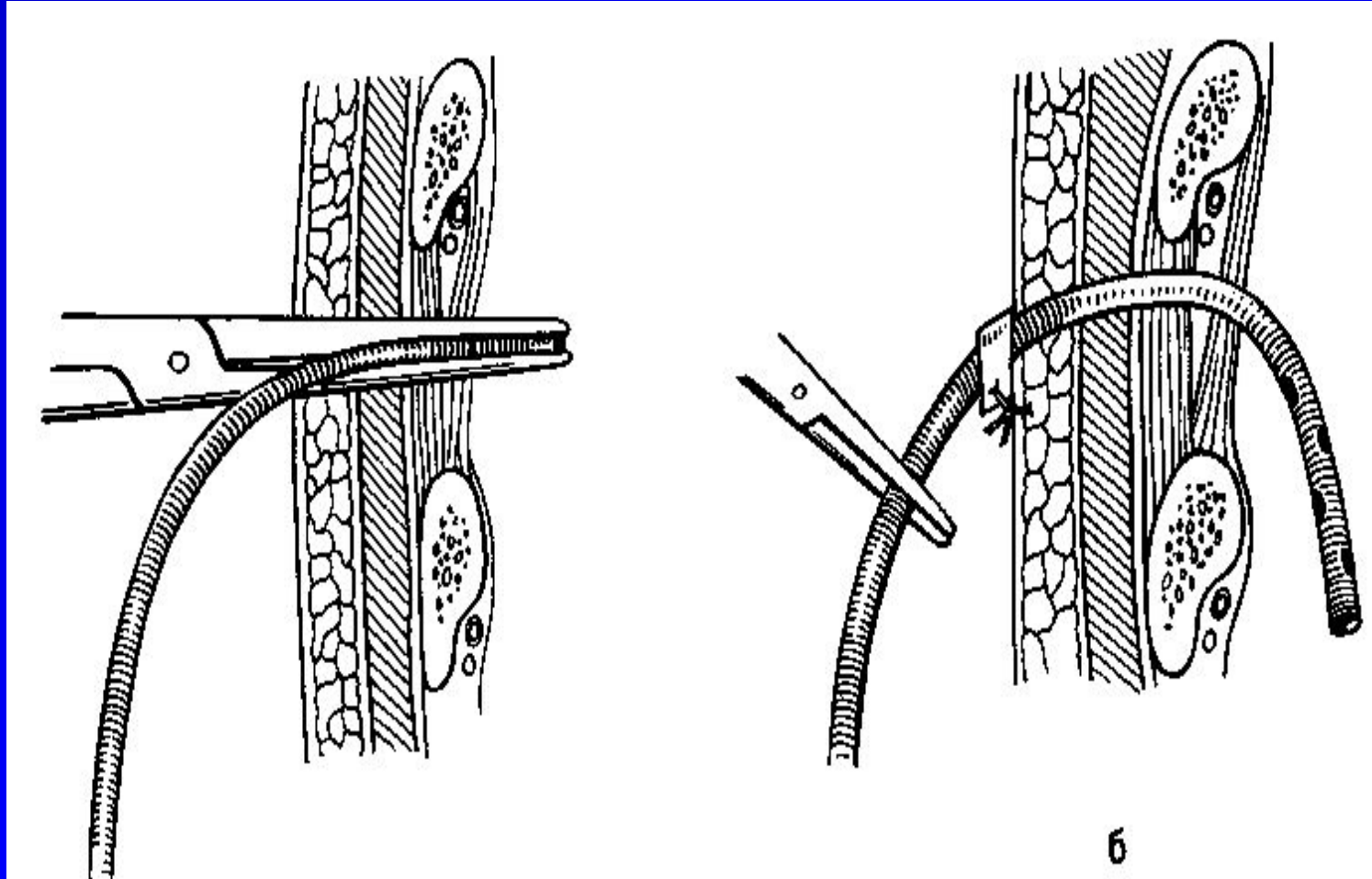
Гидропневмоторакс



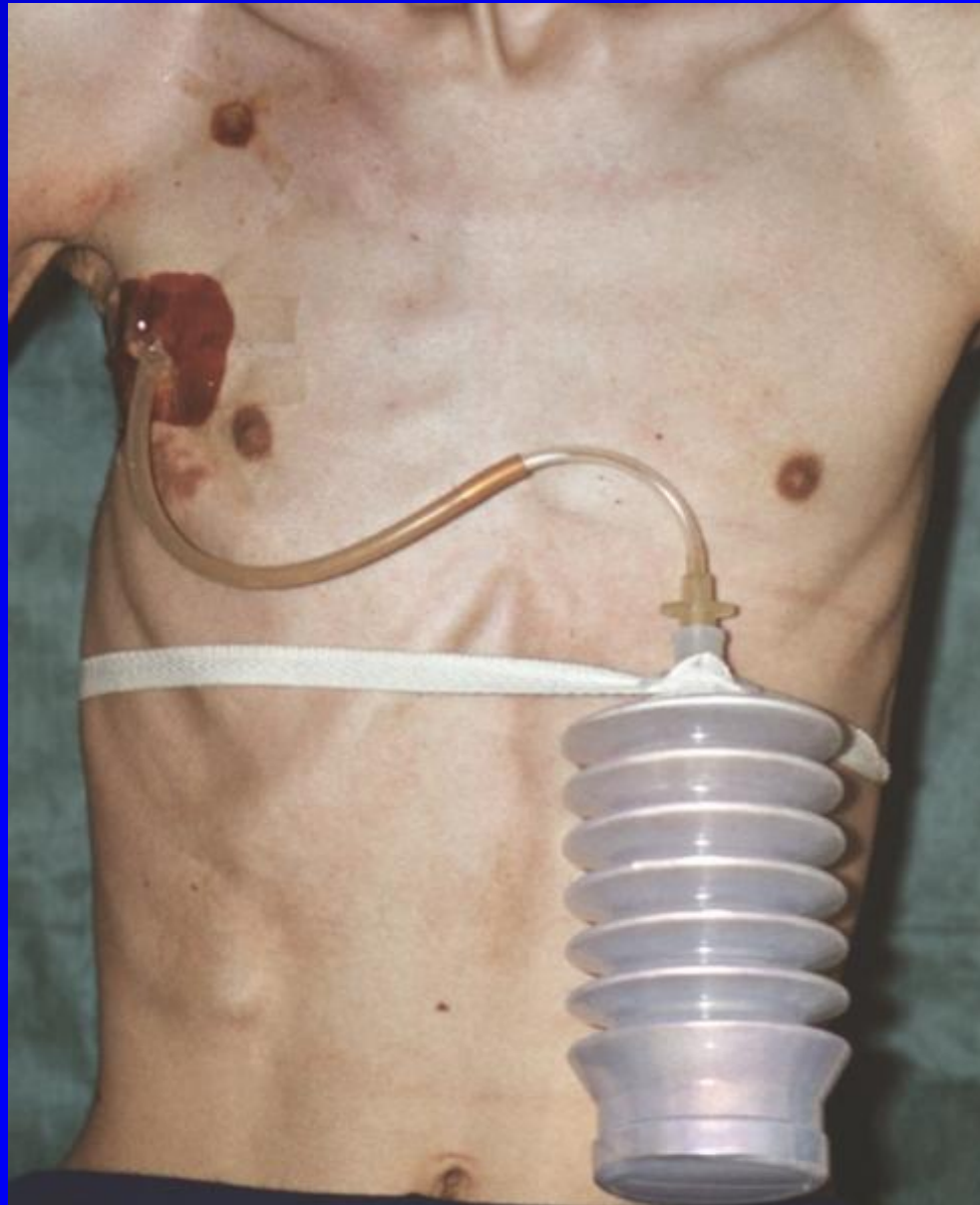
Дренирование плевральной полости при помощи троакара



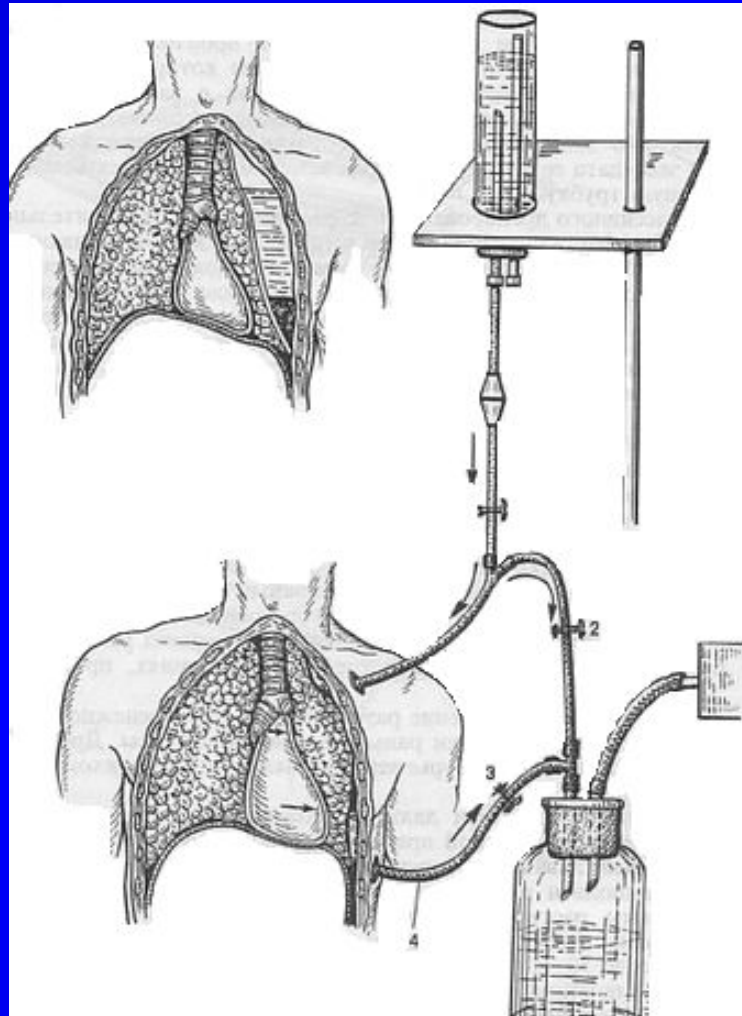
Проведение дренажа с помощью зажима



Дренирование пневмоторакса



Дренирование плевральной полости проточно- аспирационным способом



Аппарат активного дренирования

