

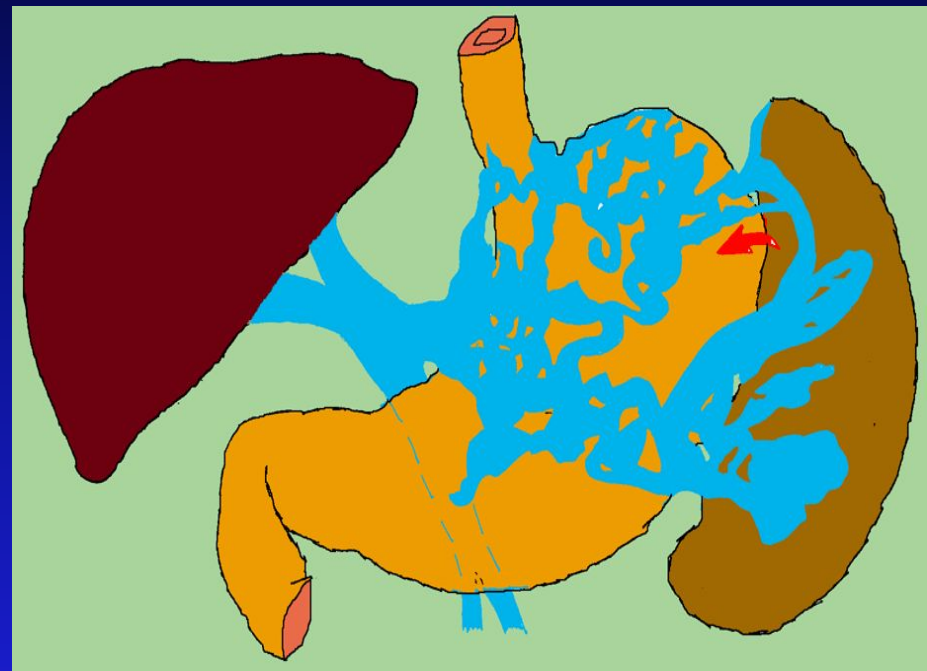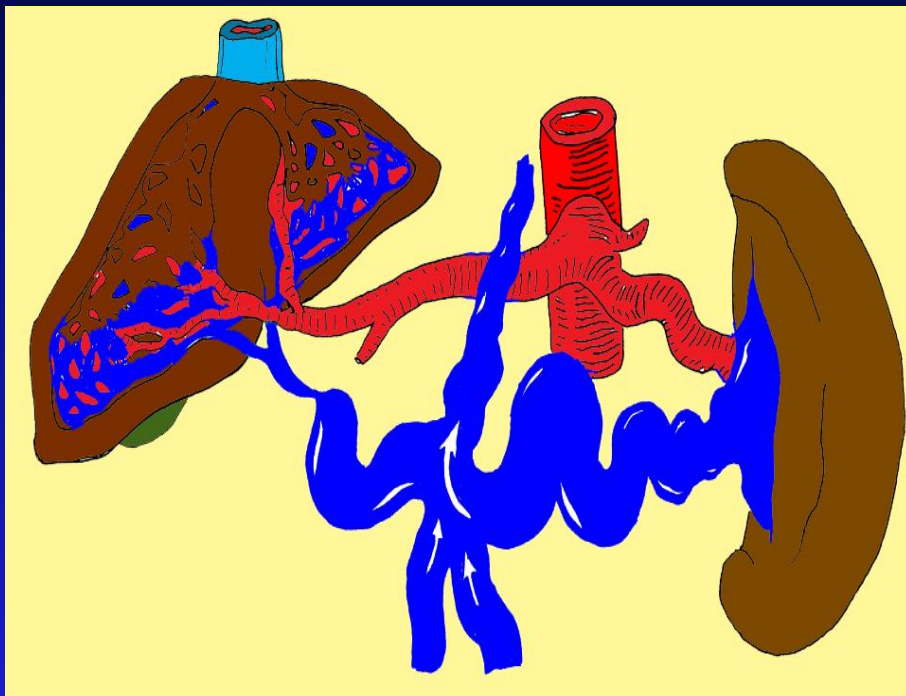
**Российский научный центр**  
**хирургии РАМН**

**Современные методы гемостаза при**  
**кровотечениях из варикозно расширенных**  
**вен пищевода и желудка**

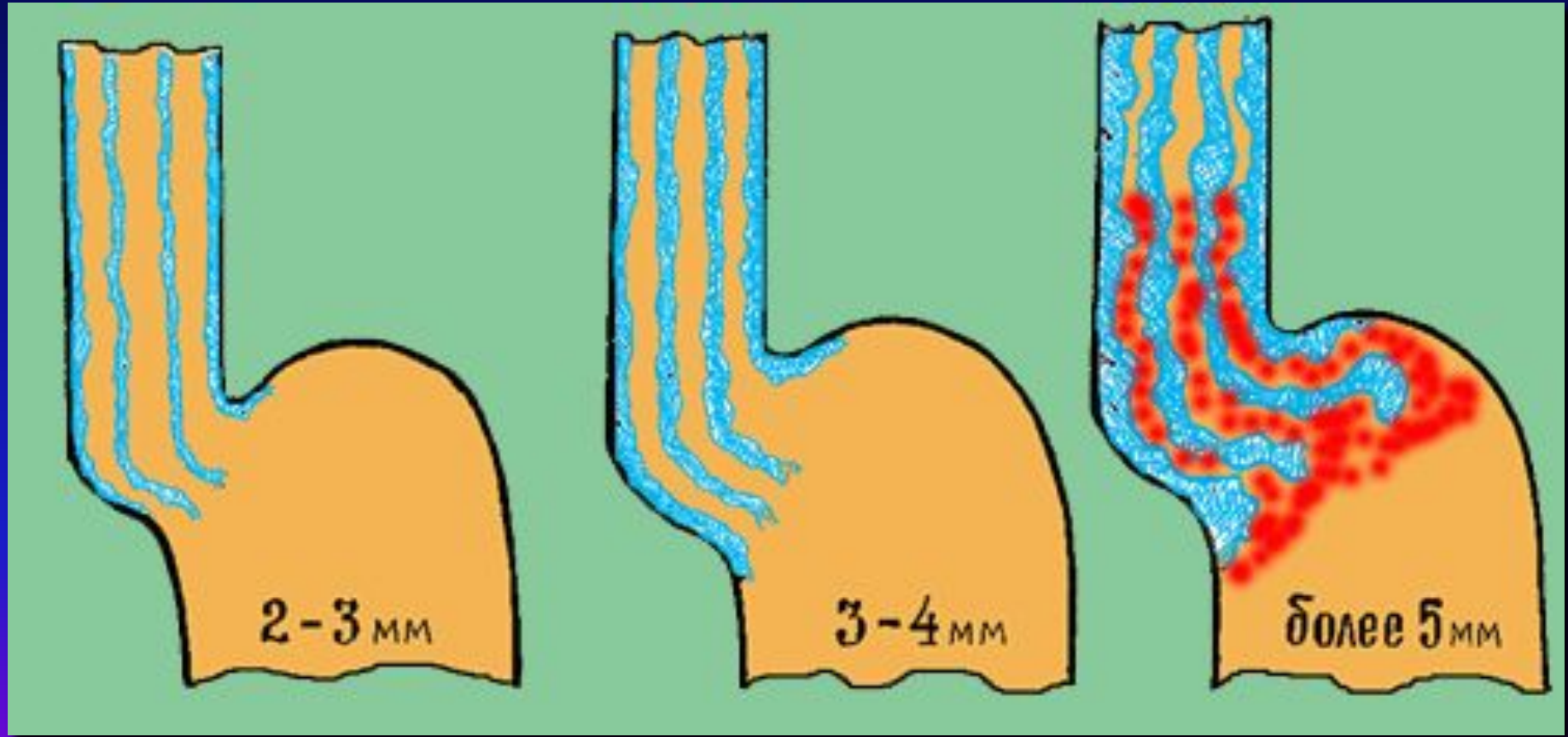
**А.К. Ерамишанцев**

**отделение экстренной хирургии  
и портальной гипертензии**

# Два типа портального кровообращения при портальной гипертензии:



# Классификация степени ВРВ:

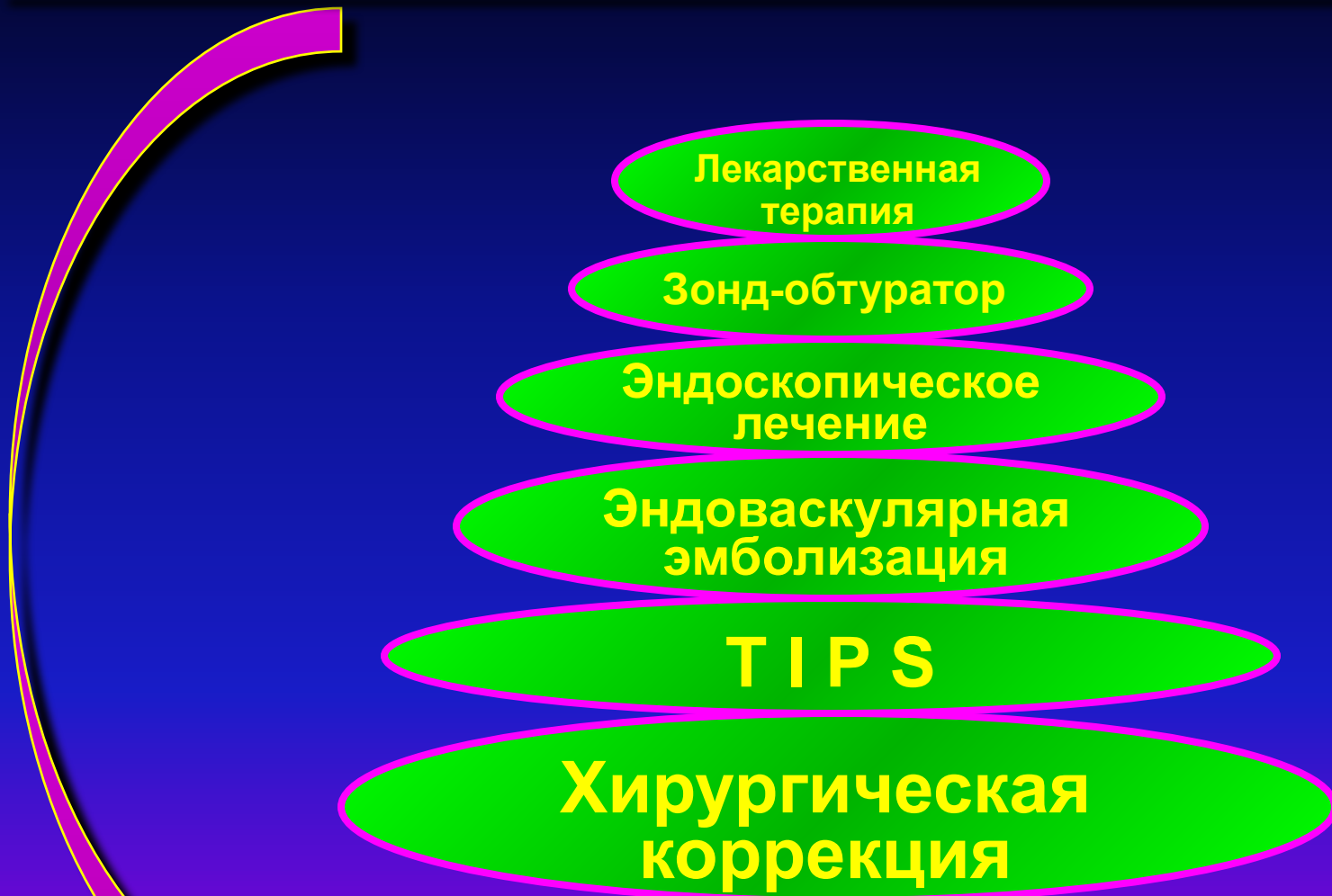

I ст

II ст

III ст

# Современные способы гемостаза при кровотечении из ВРВ пищевода и желудка.



# Современные способы гемостаза при кровотечении из ВРВ пищевода и желудка.



1. Вазопрессин
2. Глипрессин
3. Соматостатин
4. Сандостатин

Нитроглицерин

Лекарственная терапия

Зонд-обтуратор

Эндоскопическое лечение


Эндоваскулярная эмболизация

TIPS

Хирургическая коррекция

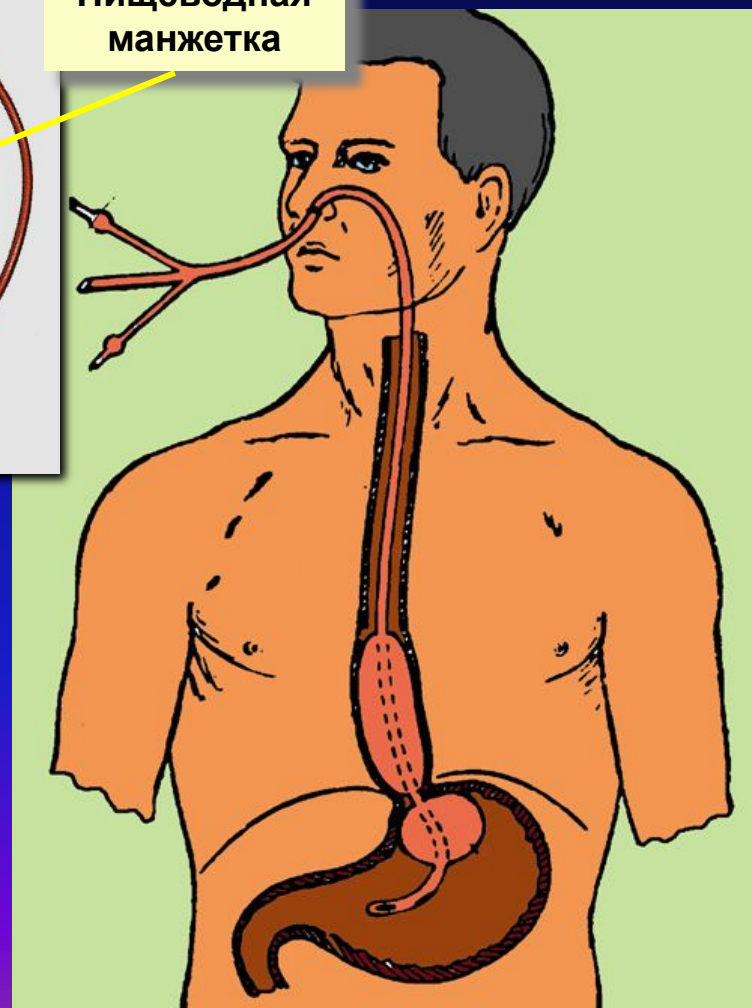
Продолжительность лечения – 5-7 дней

# Современные способы гемостаза при кровотечении из ВРВ пищевода и желудка.



Пищеводная манжетка

Желудочная манжетка



Лекарственная терапия

Зонд-обтурация

Эндоскопическое лечение

Эндоваскулярная эмболизация

TIPS

Хирургическая коррекция



# Современные способы гемостаза при кровотечении из ВРВ пищевода и желудка.

*Используемые препараты:*  
Этоксисклерол (полидоканол)  
Тромбовар (этаноламин олеат)  
Цианакрил

Лекарственная терапия

Зонд-обтуратор

Эндоскопическое лечение

Эндоваскулярная эмболизация

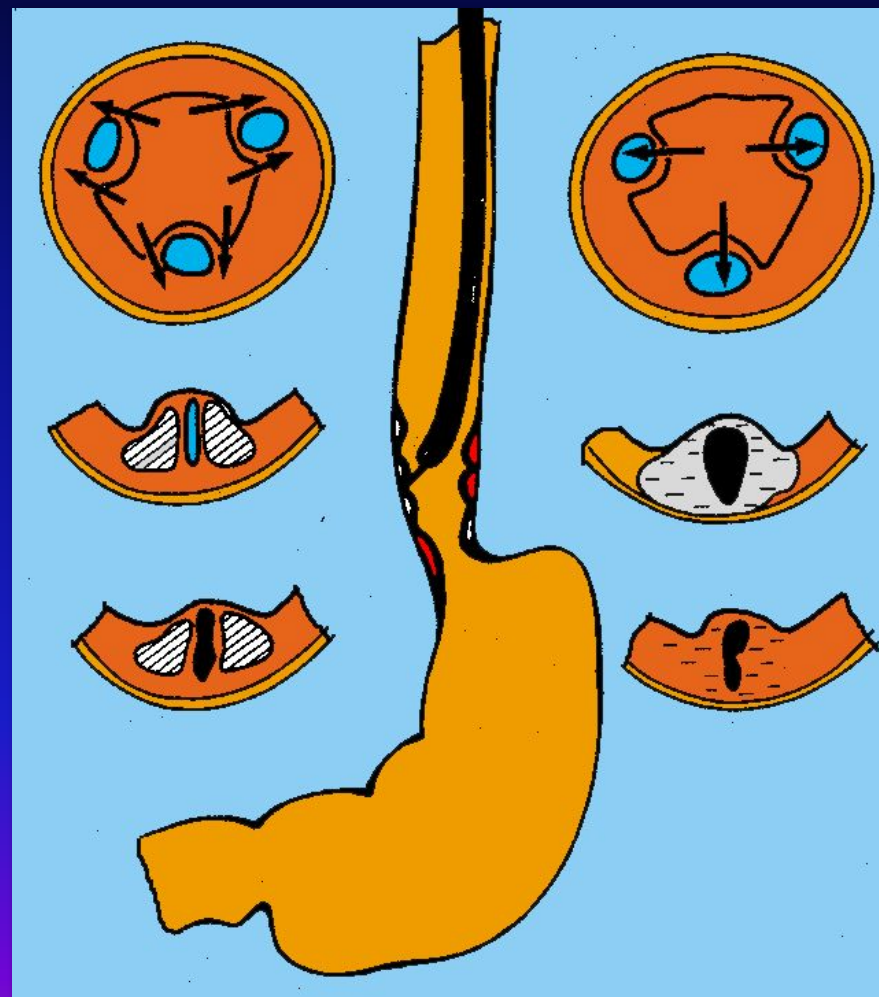
T I P S

Хирургическая коррекция

тромбирование  
склерозирование

*Паравазальное*

*Интравазальное*



# Современные способы гемостаза при кровотечении из ВРВ пищевода и желудка.

Лекарственная терапия

Зонд-обтуратор

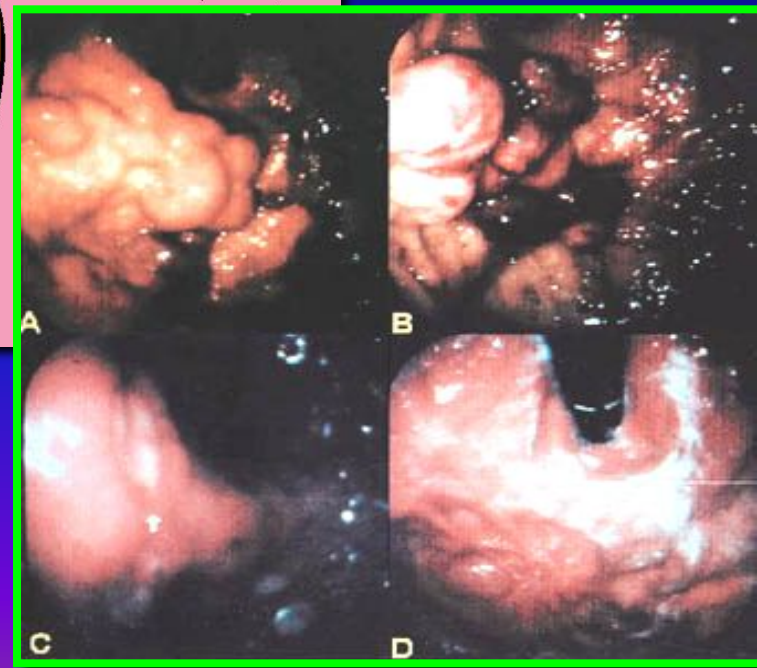
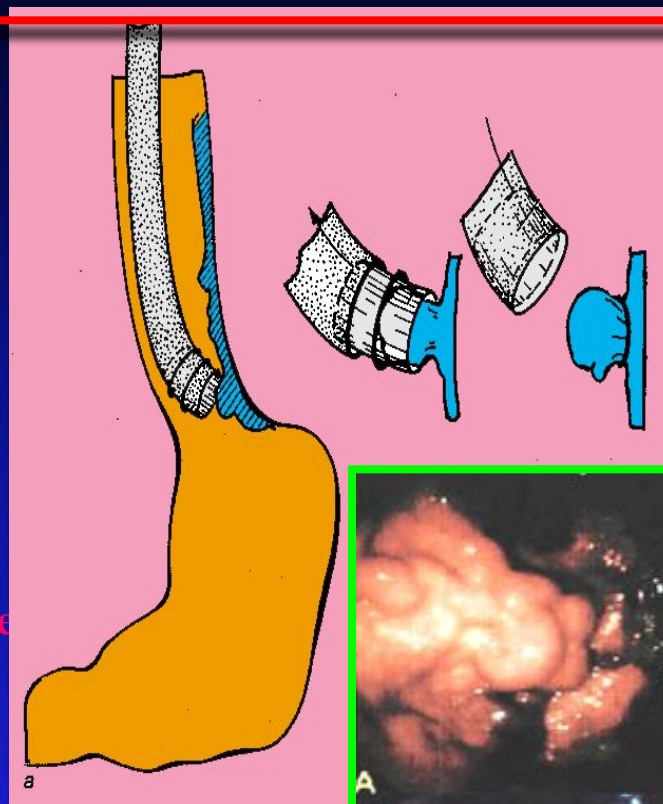
Эндоскопическое лечение

Эндоваскулярная эмболизация

TIPS

Хирургическая коррекция

лигирование





# Современные способы гемостаза при кровотечении из ВРВ пищевода и желудка.

Лекарственная терапия

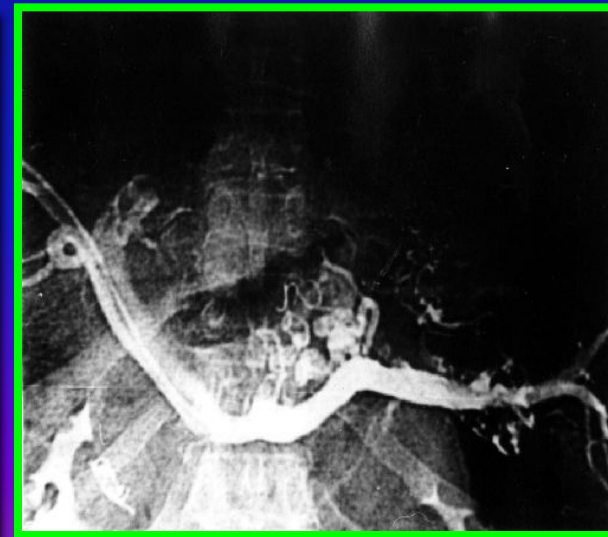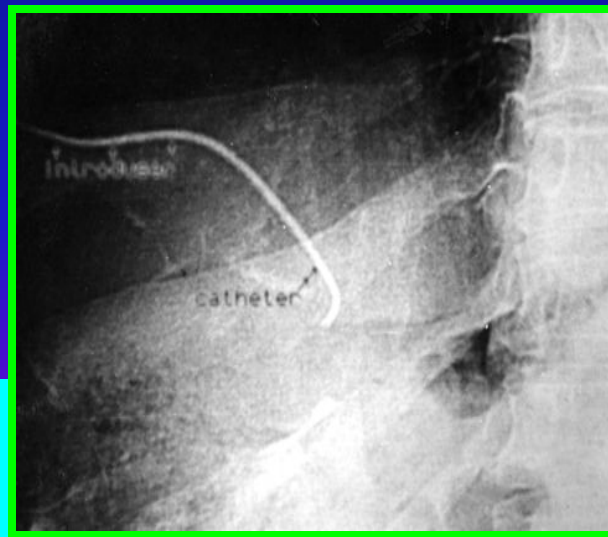
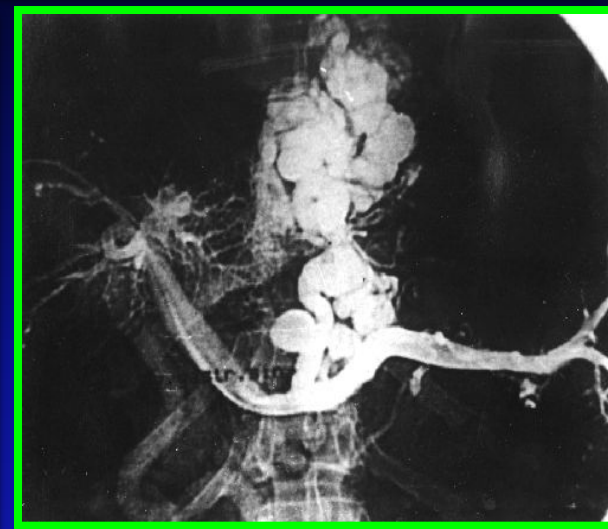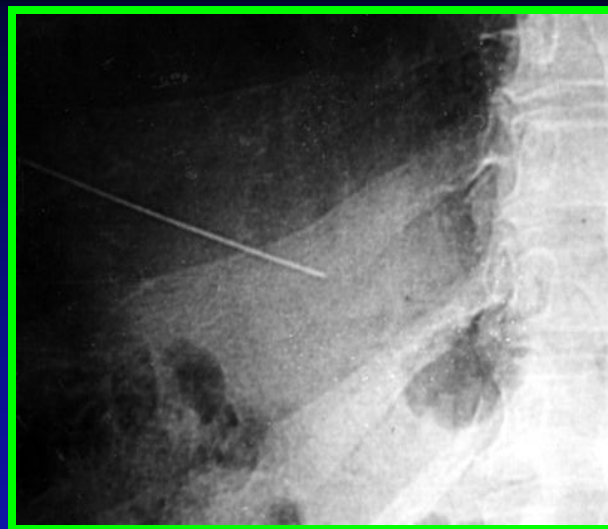
Зонд-обтуратор

Эндоскопическое лечение

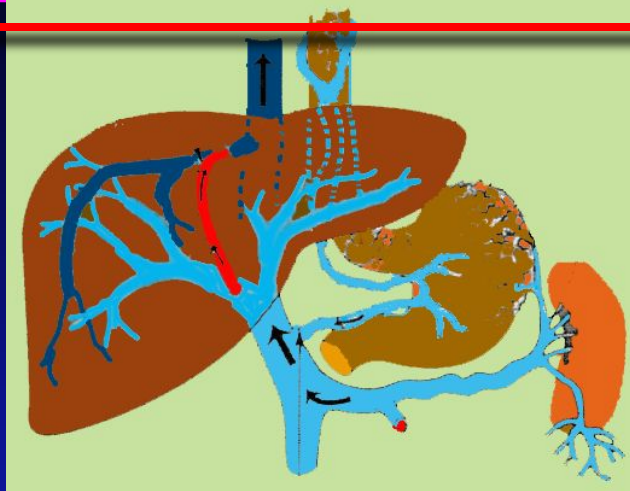
Эндоваскулярная эмболизация

TIPS

Хирургическая коррекция



# Современные способы гемостаза при кровотечении из ВРВ пищевода и желудка.



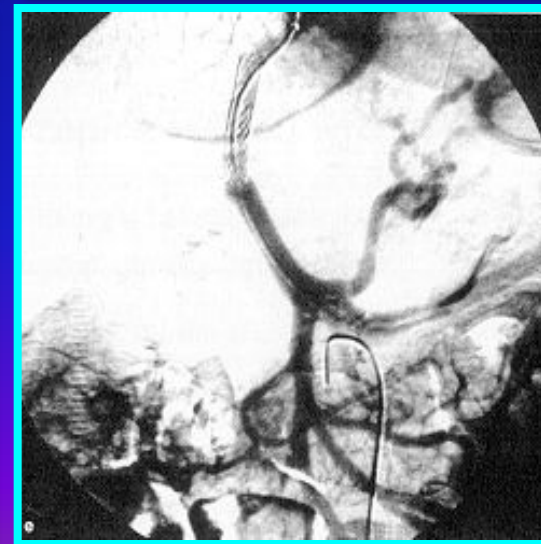
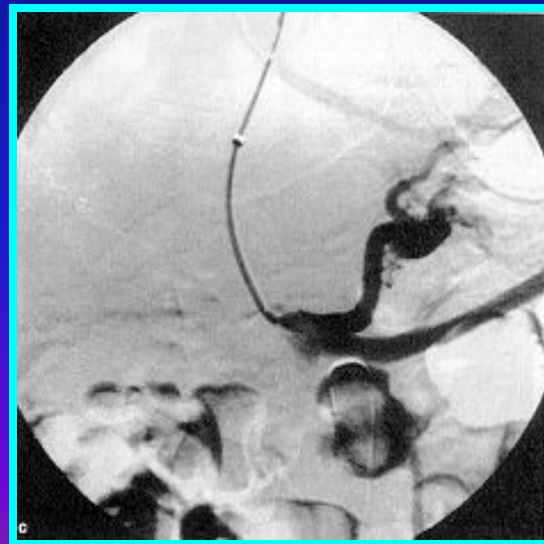
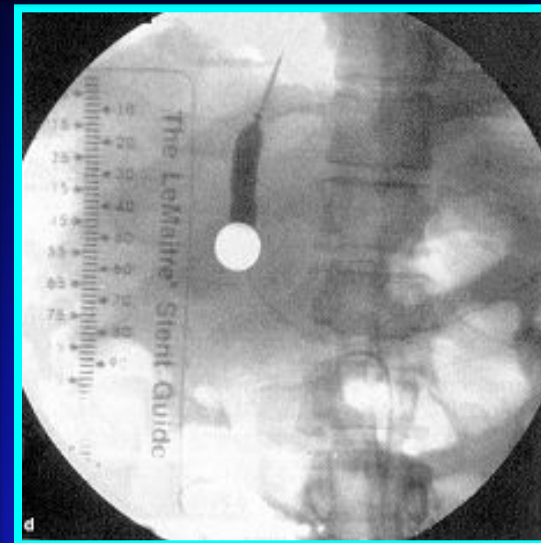
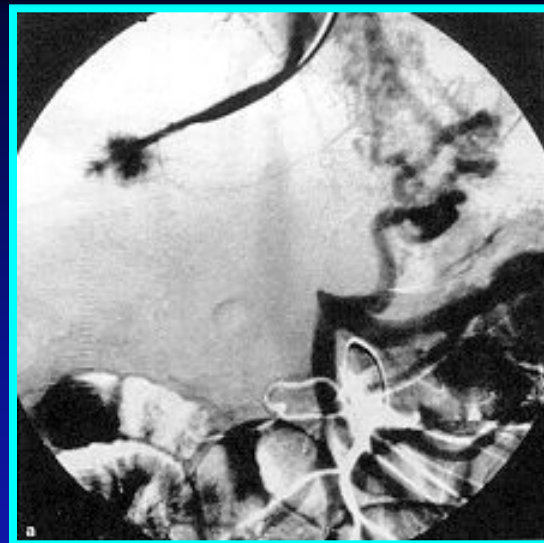Зонд-обтуратор

Эндоскопическое лечение

Эндоваскулярная эмболизация

TIPS

Хирургическая коррекция



# Современные способы гемостаза при кровотечении из ВРВ пищевода и желудка.



*1990 г. – первое применение в клинике*

**Гемостаз - 95-97 %**

Частота рецидивов - 19-31 %

**Осложнения:**

**стеноз и тромбоз шунта - 37-55 %;  
энцефалопатия - 18-55 %**

Лекарственная  
терапия

Зонд-обтуратор

Эндоскопическое  
лечение

Эндоваскулярная  
эмболизация

T I P S

Хирургическая  
коррекция

# Современные способы гемостаза при кровотечении из ВРВ пищевода и желудка.

Лекарственная терапия

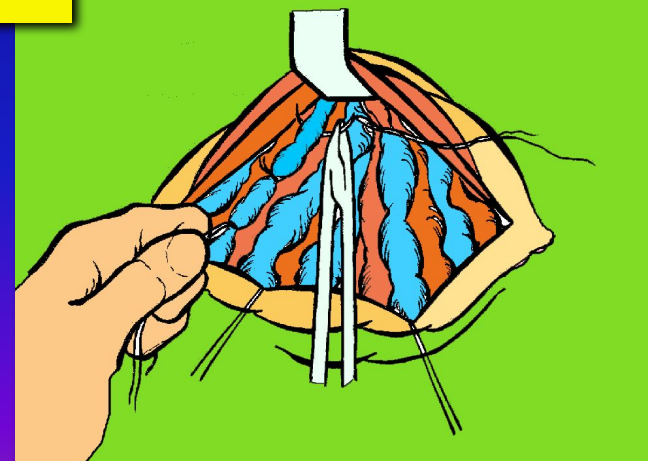
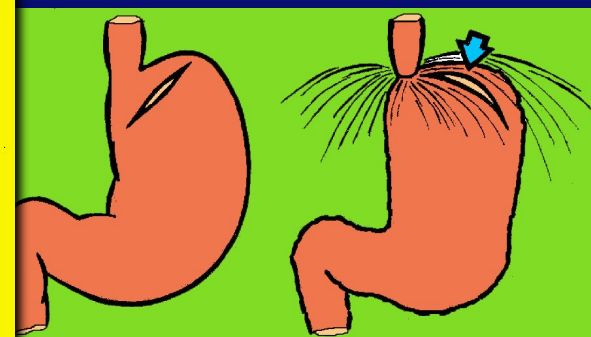
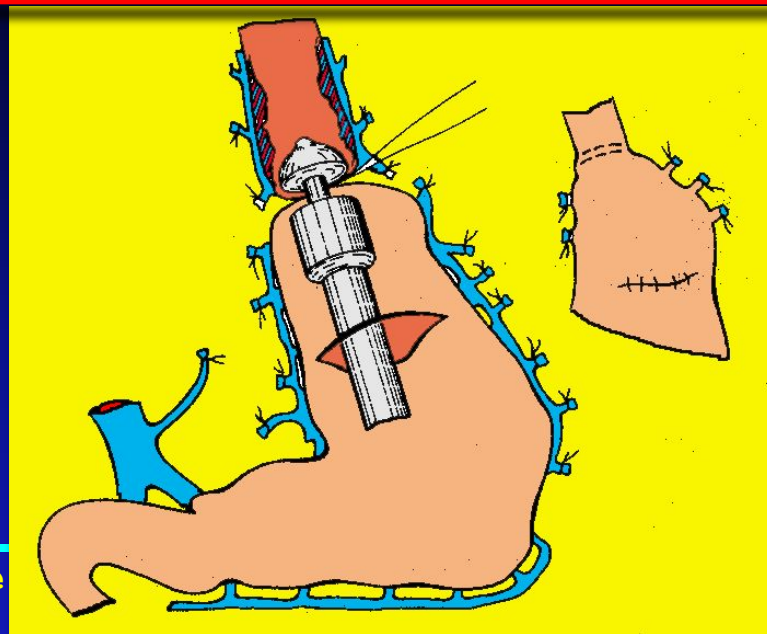
Зонд-обтуратор

Эндоскопическое лечение

Эндоваскулярная эмболизация

TIPS

Хирургическая коррекция



Прямые вмешательства на ВРВ



# Современные способы гемостаза при кровотечении из ВРВ пищевода и желудка.

Лекарственная терапия


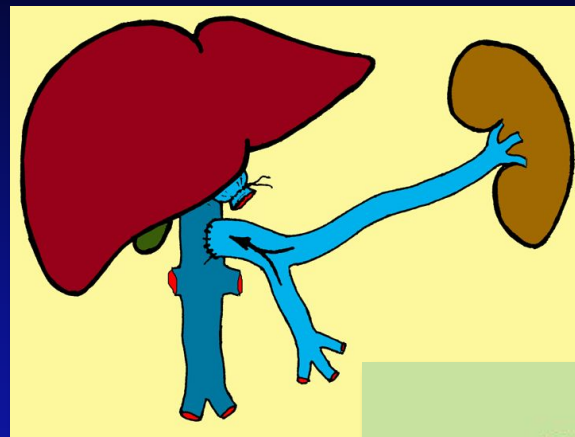
Зонд-обтуратор

Эндоскопическое лечение

Эндоваскулярная эмболизация

TIPS

Хирургическая коррекция



ПКШ



# Современные способы гемостаза при кровотечении из ВРВ пищевода и желудка.

Лекарственная терапия

Зонд-обтуратор

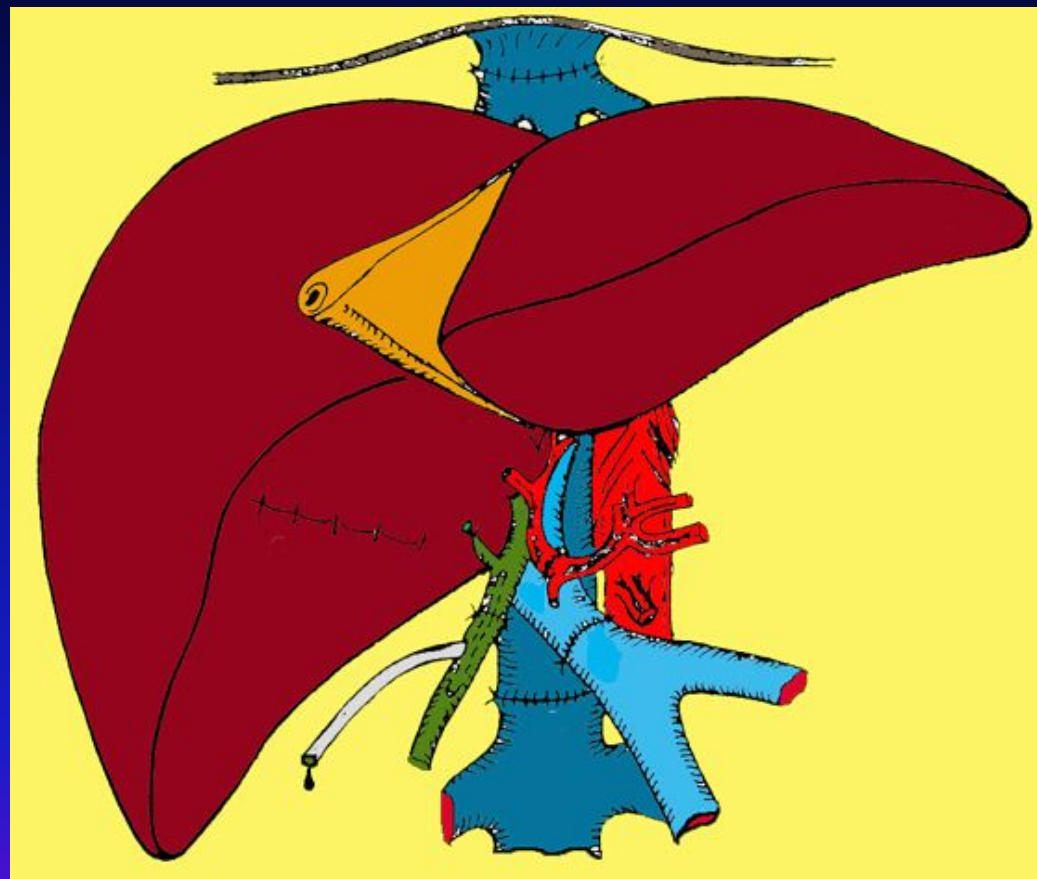
Эндоскопическое лечение

Эндоваскулярная эмболизация

TIPS

Хирургическая коррекция

ОТП



# Acute Bleeding

Resuscitation, Assessment of Airway

Vasoactive agent

## Diagnostic and Treatment Endoscopy

non-Portal hypertension source

Portal hypertension gastropathy

Esophageal Varices

Treat Appropriately

SMT or Octreotide  
If unresolved, life threatening, TIPS

Octreotide/Glypressin and Endoscopic banding or sclerotherapy. Continue vasoactive agent for 5 days

Rebleeding

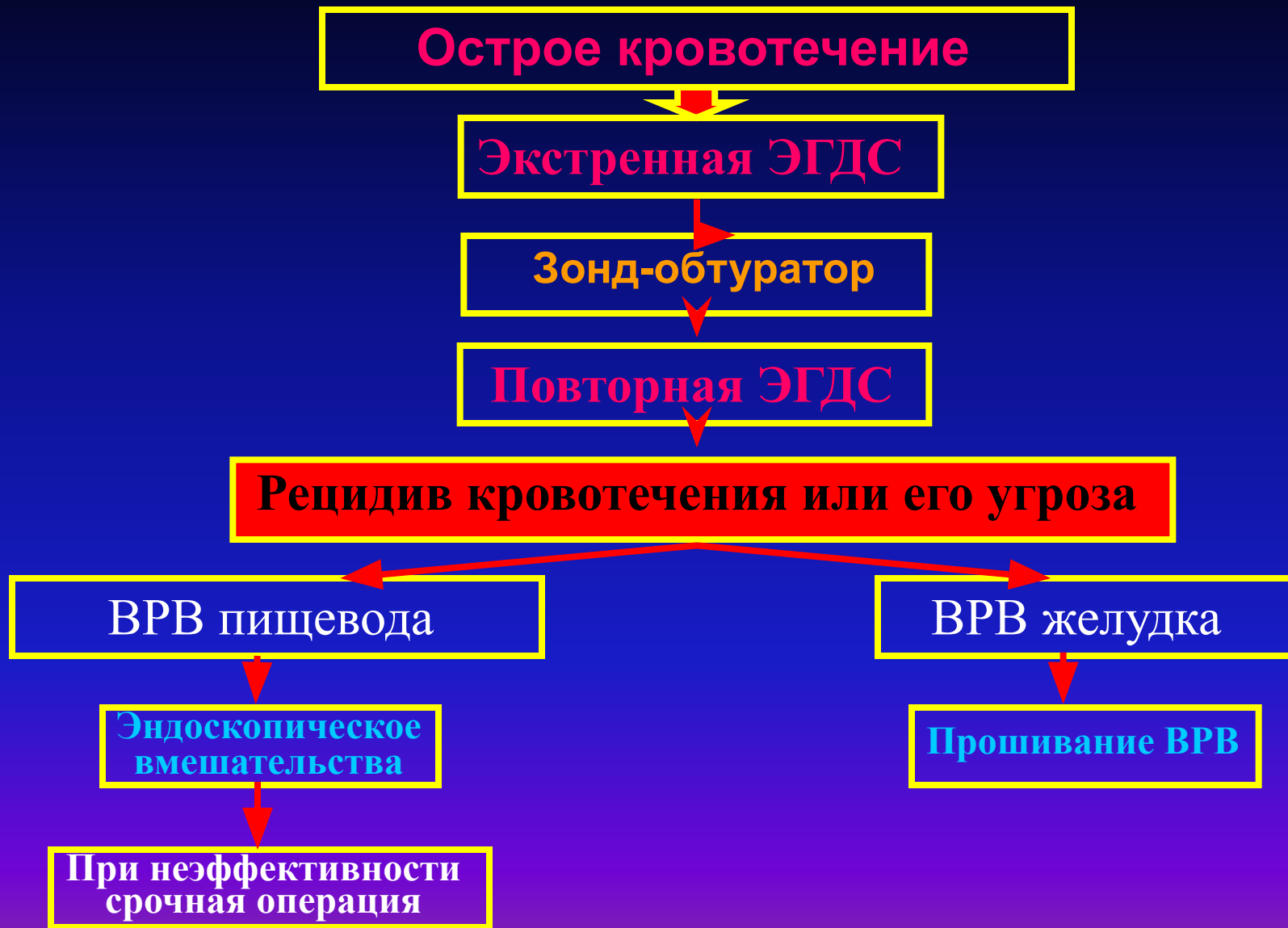No rebleeding

Childs A and B (early)  
Surgical Shunt, devascularization or TIPS

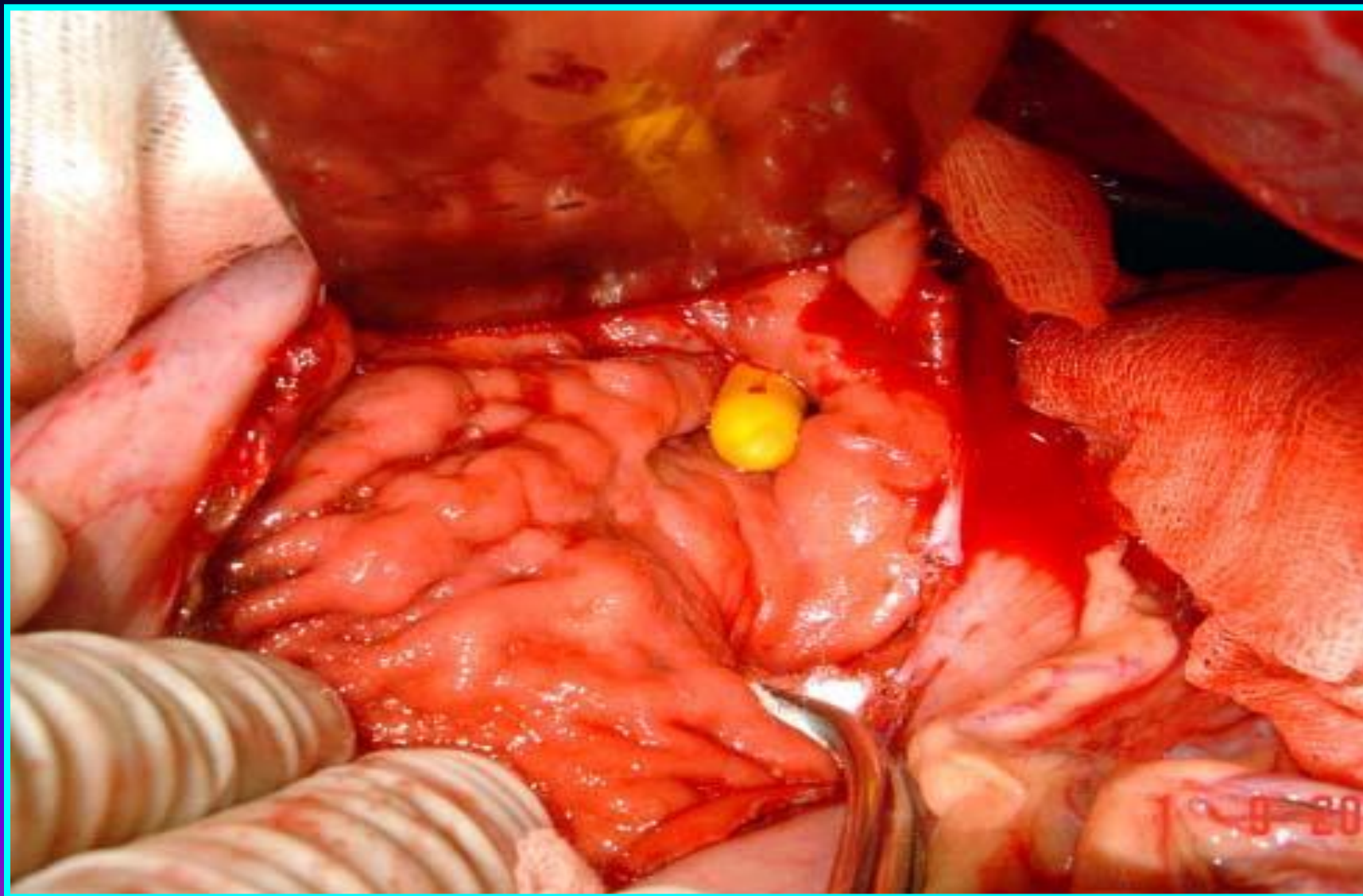
Childs C  
TIPS, OLTx

Continue endoscopic management (preferably EVL)  
Begin beta blockers or nitrates)

# Алгоритм ведения больного с острым кровотечением из ВРВ пищевода и желудка.



# Этапы операции прошивания ВРВ пищевода и кардии желудка





# Этапы операции прошивания ВРВ пищевода и кардии желудка

