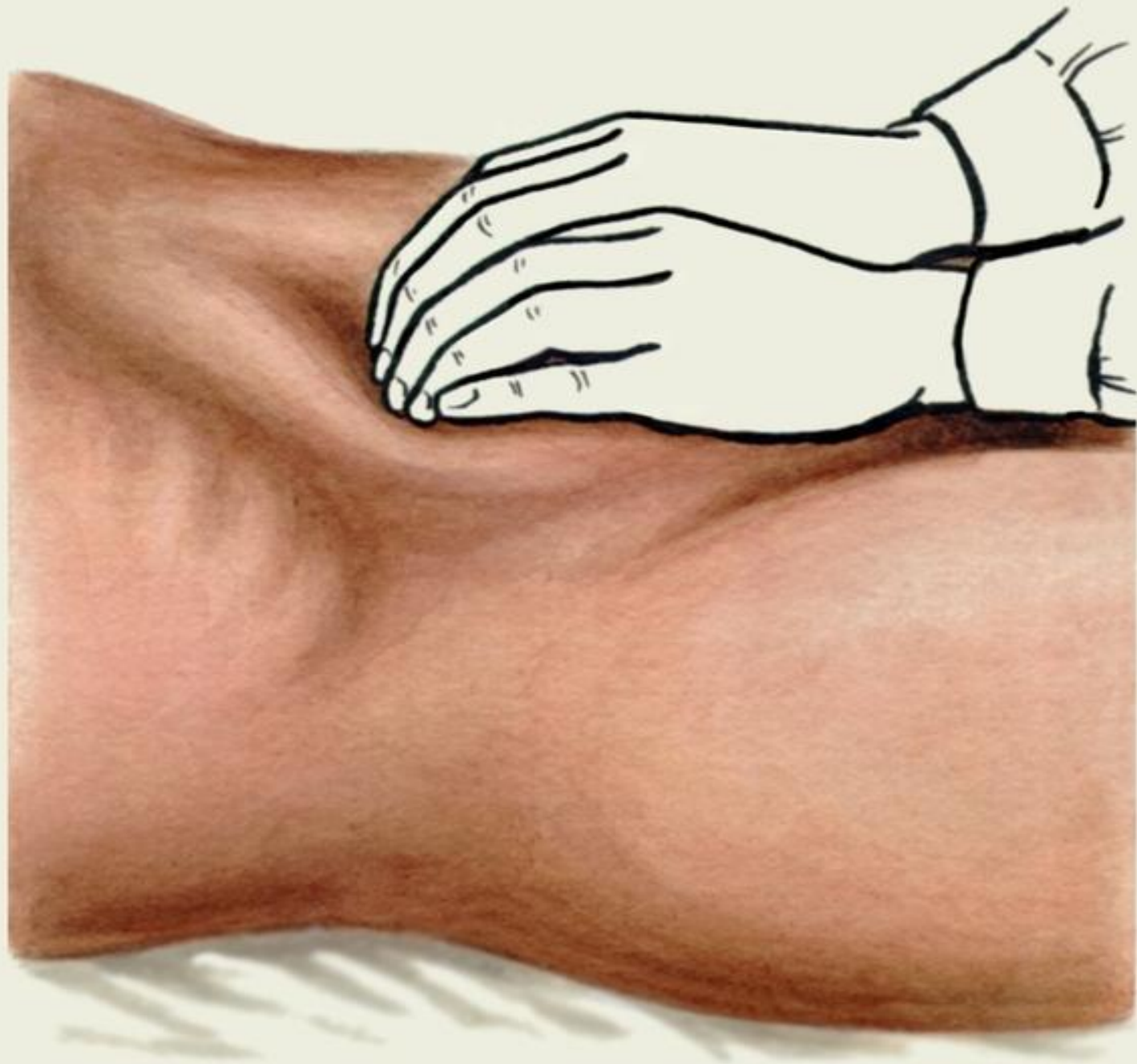
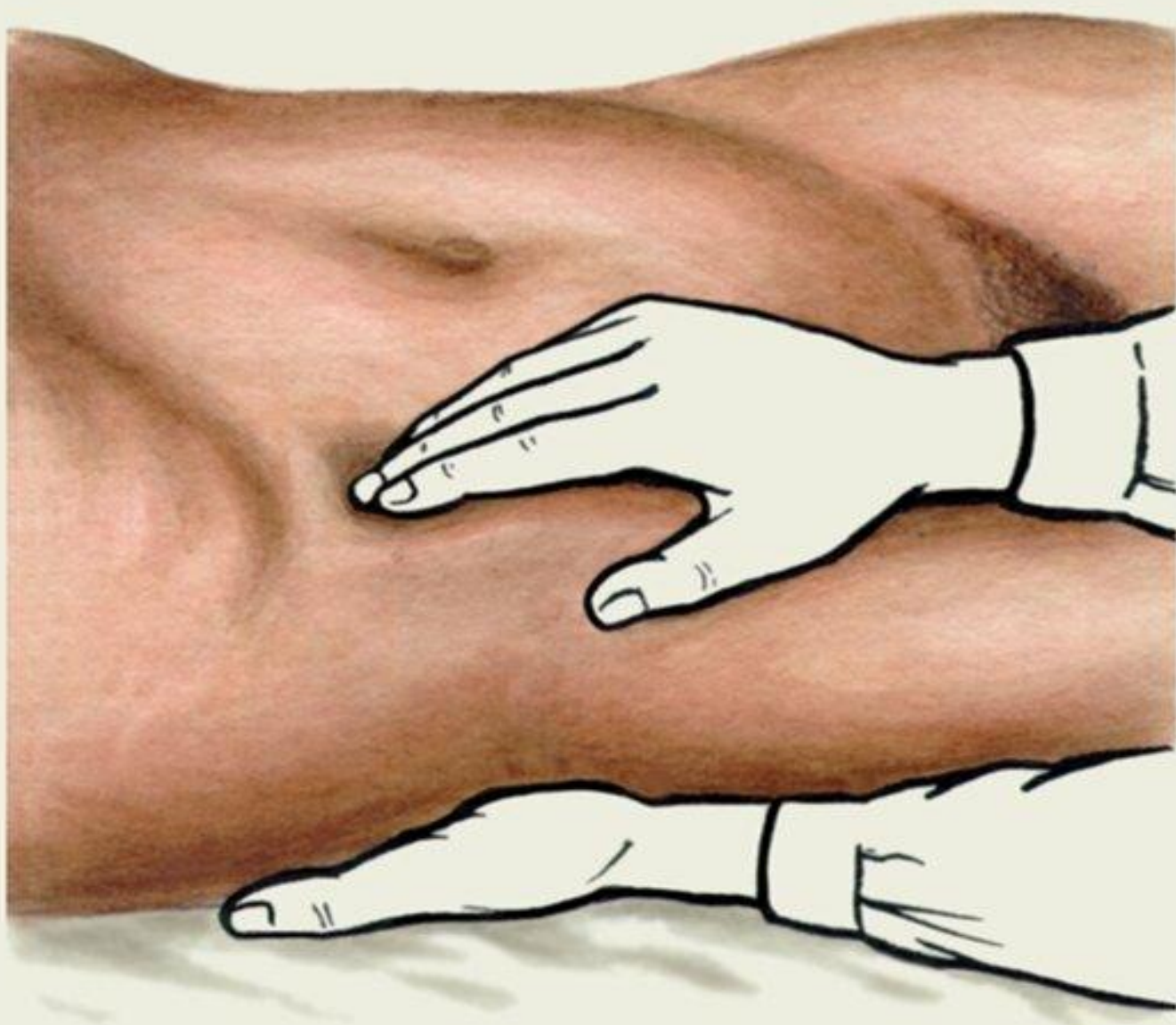
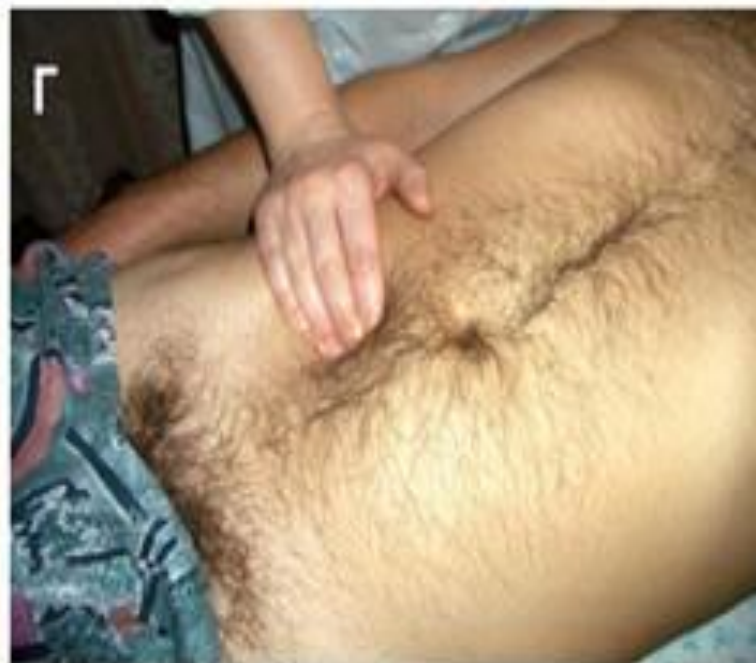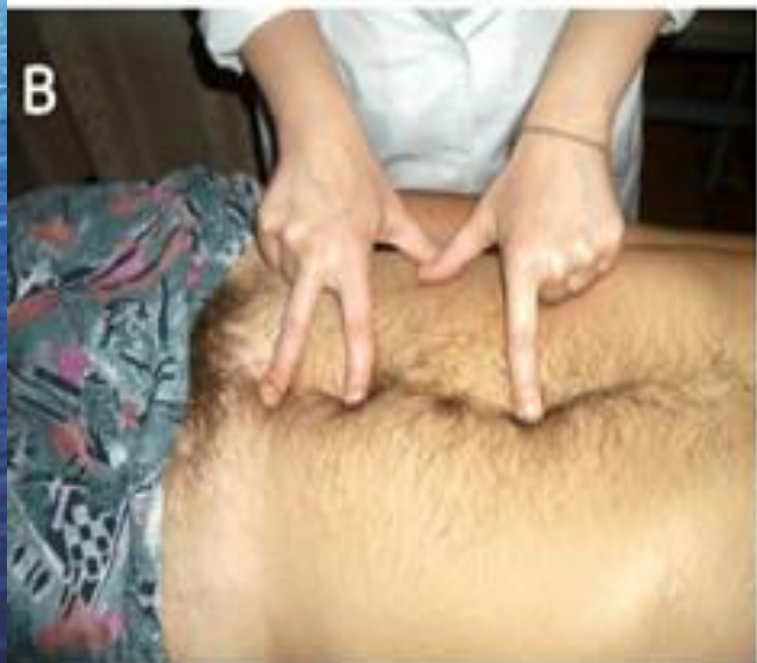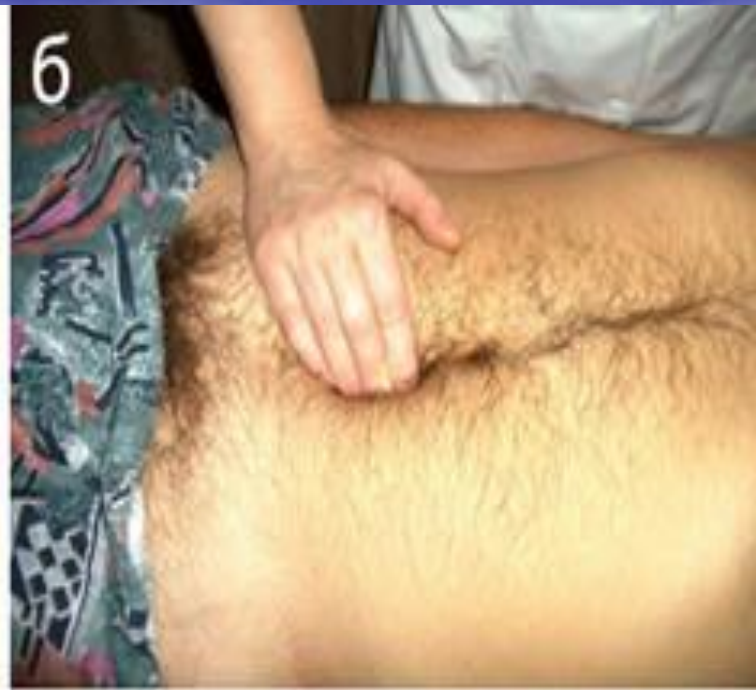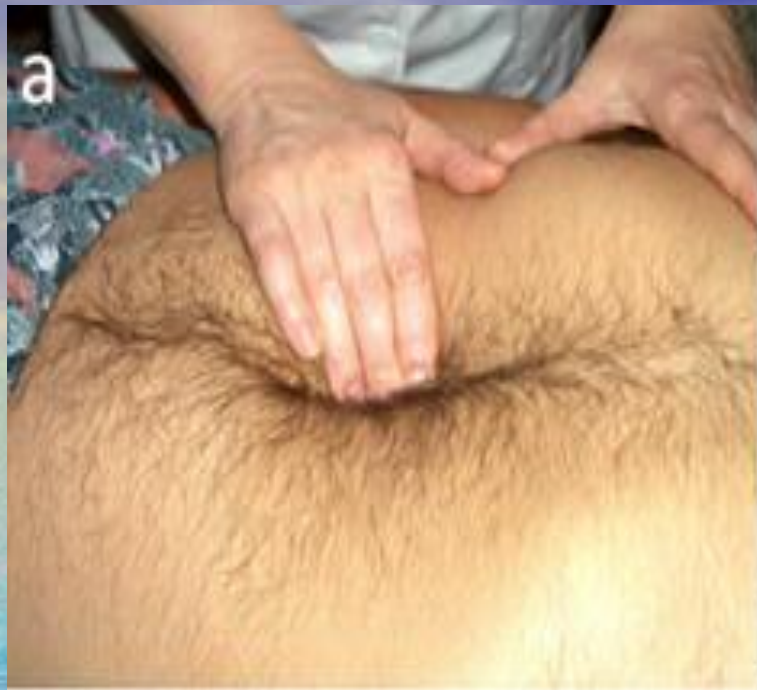Обследование хирургических больных

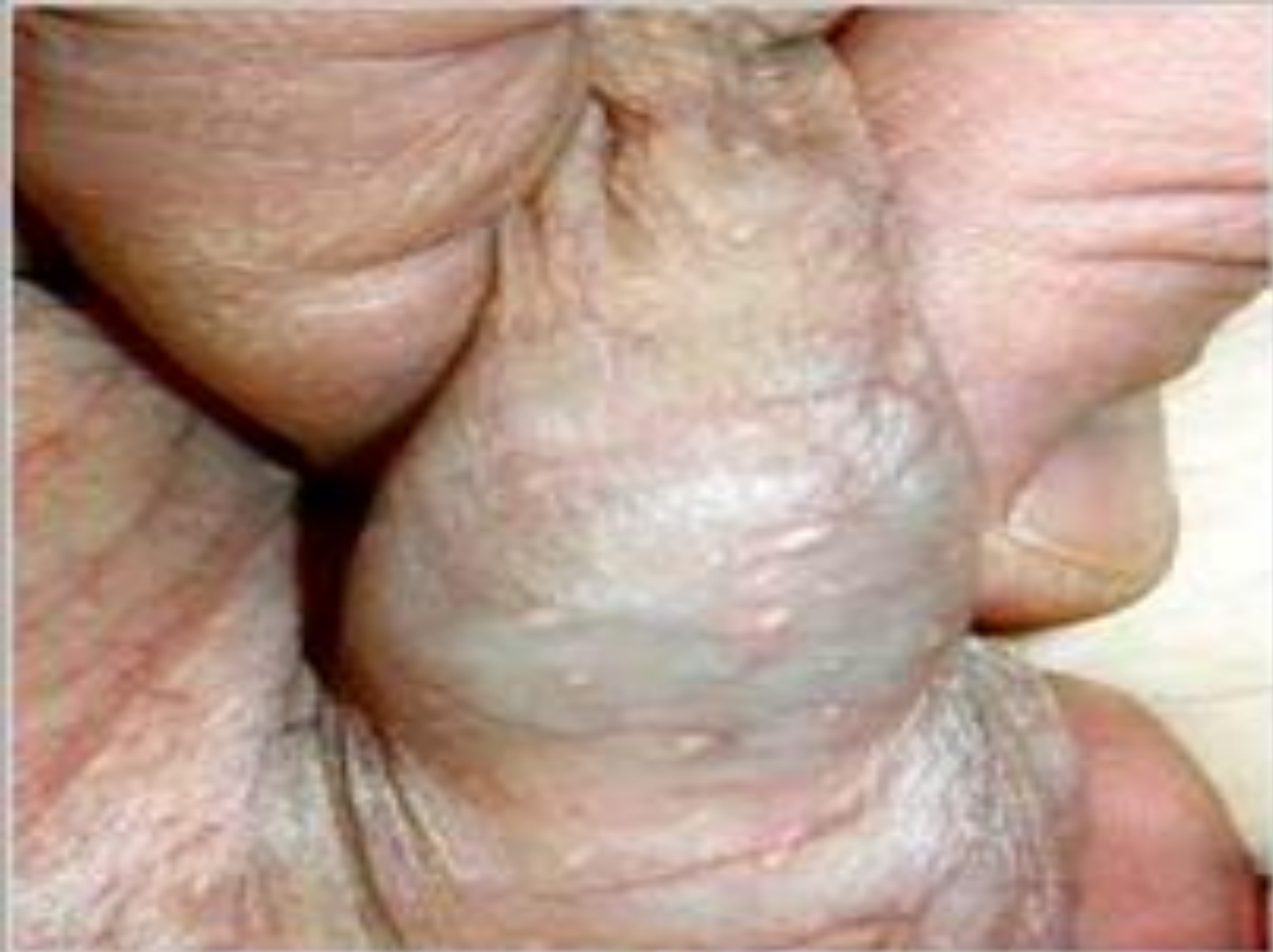Кафедра общей хирургии





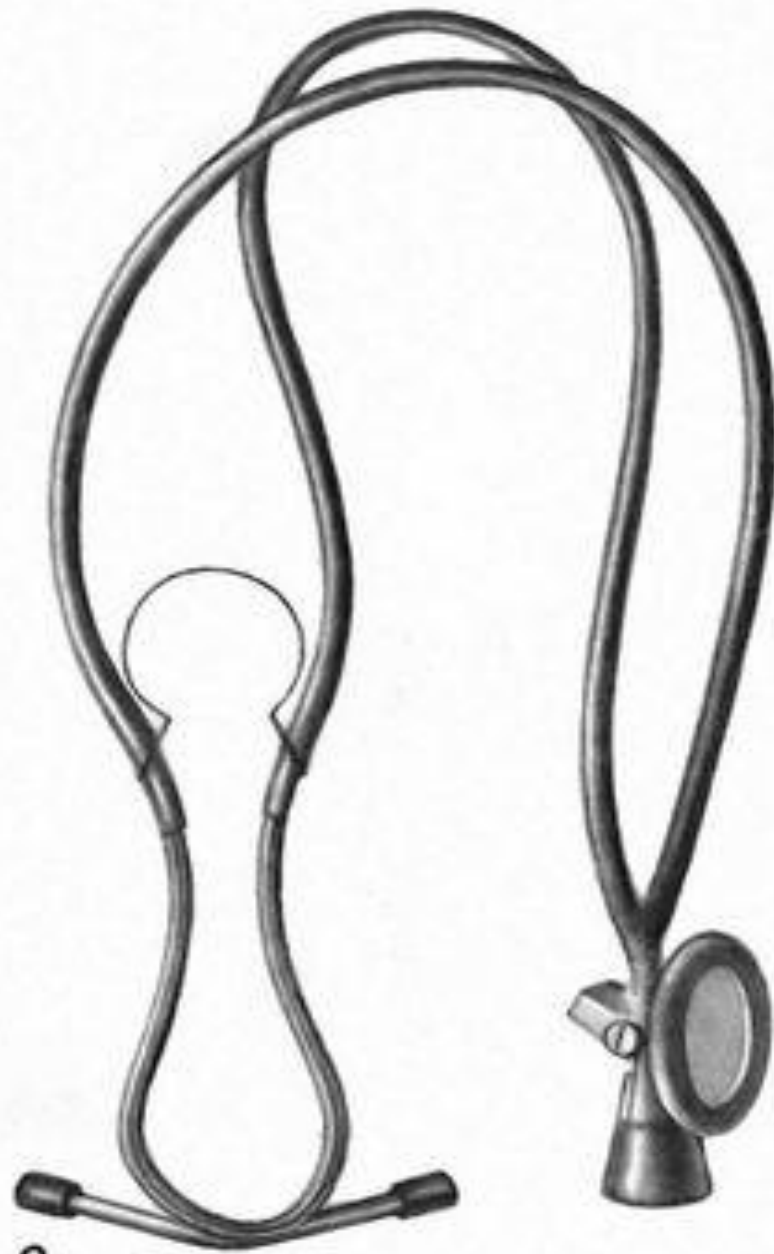




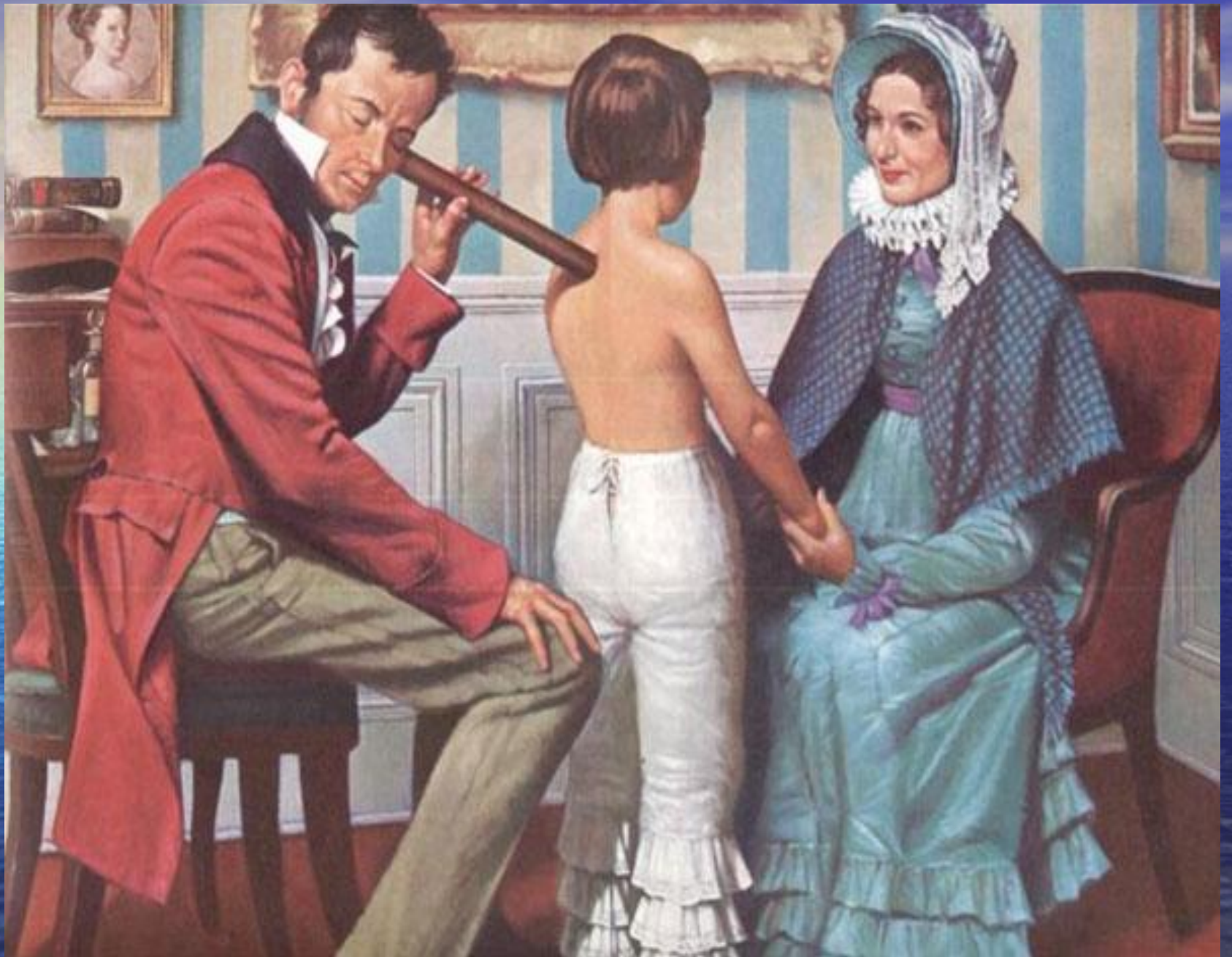


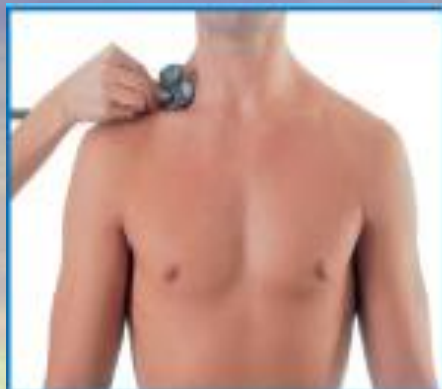1

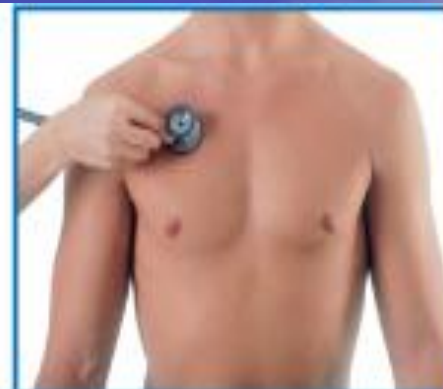

2

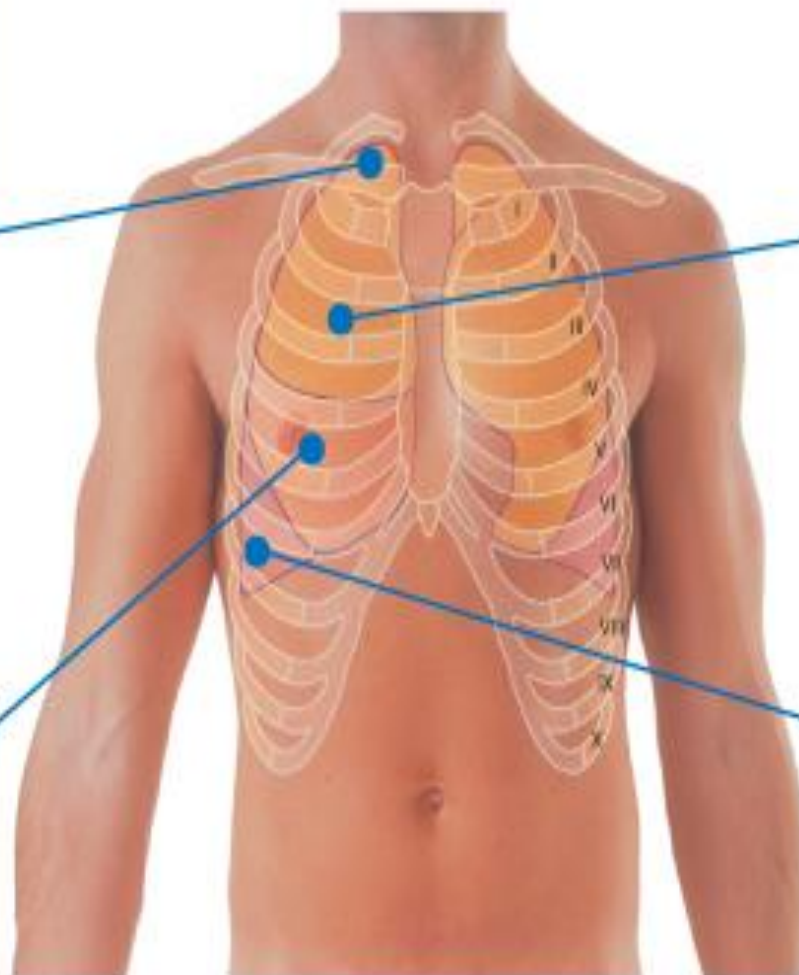




Место выслушивания
верхушки правого лёгкого

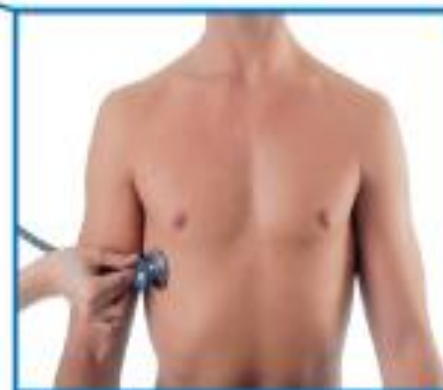
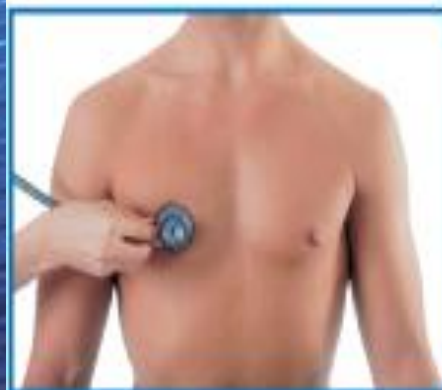
Место выслушивания
верхней доли
правого лёгкого

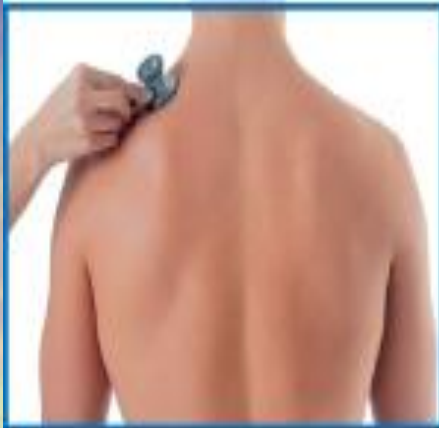

Место выслушивания
средней доли
правого лёгкого

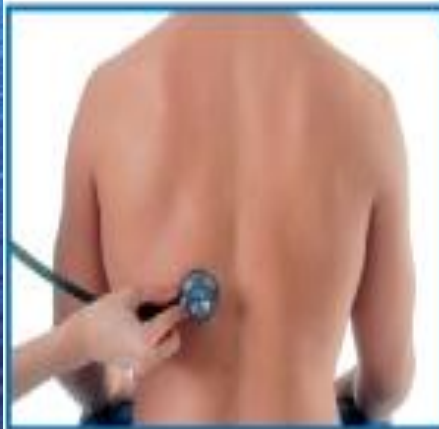Место выслушивания
нижней доли
правого лёгкого



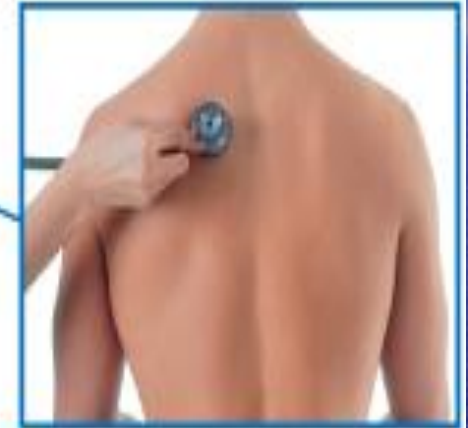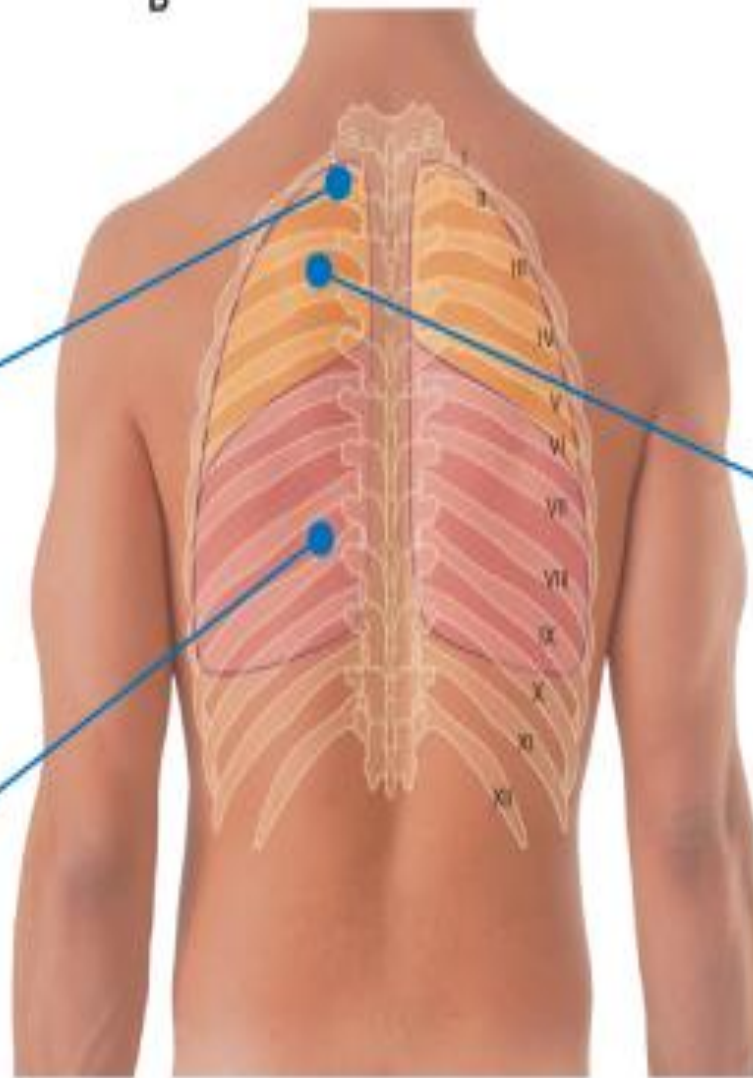
В



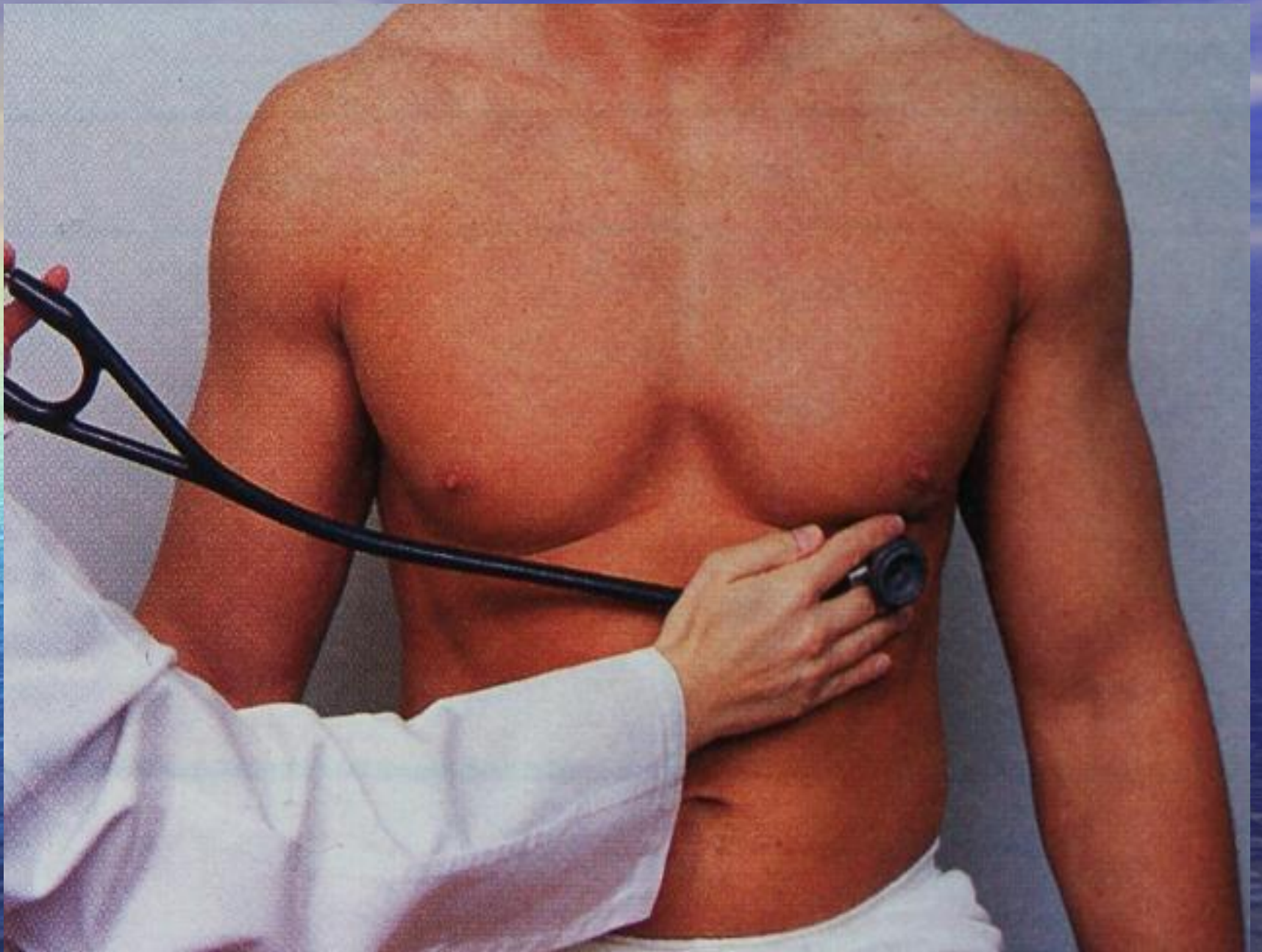Место выслушивания
верхушки левого лёгкого

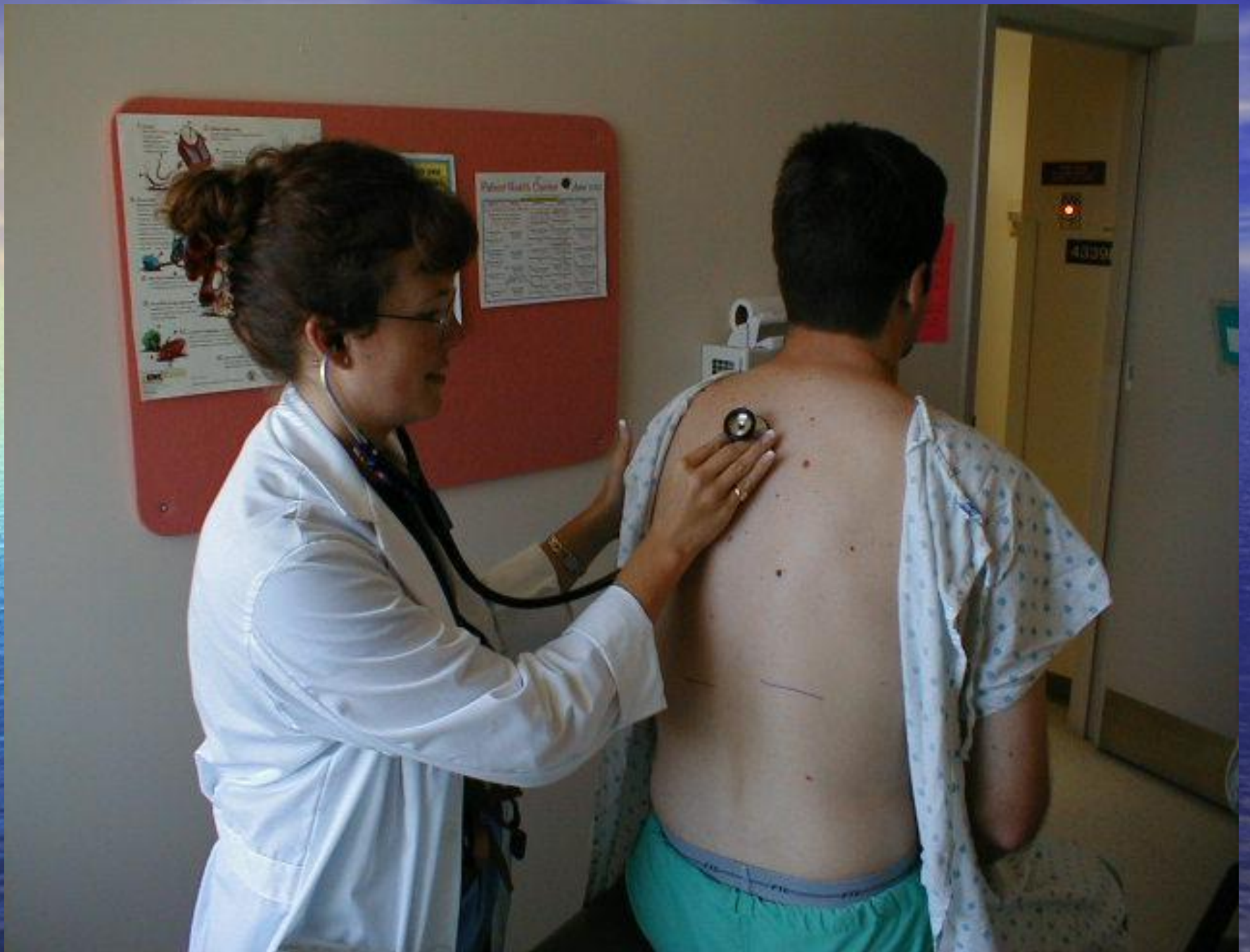

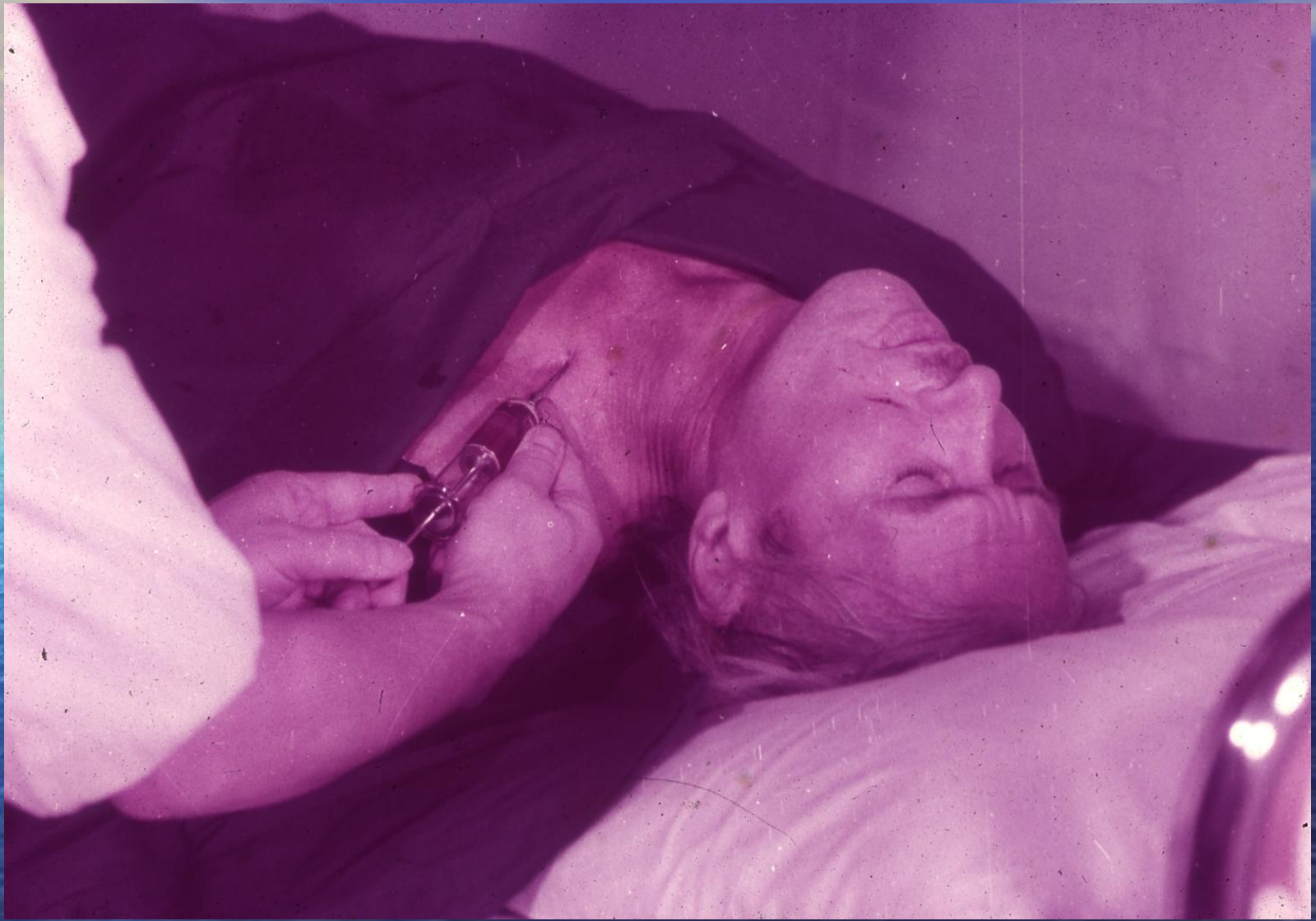Место выслушивания
нижней доли левого лёгкого

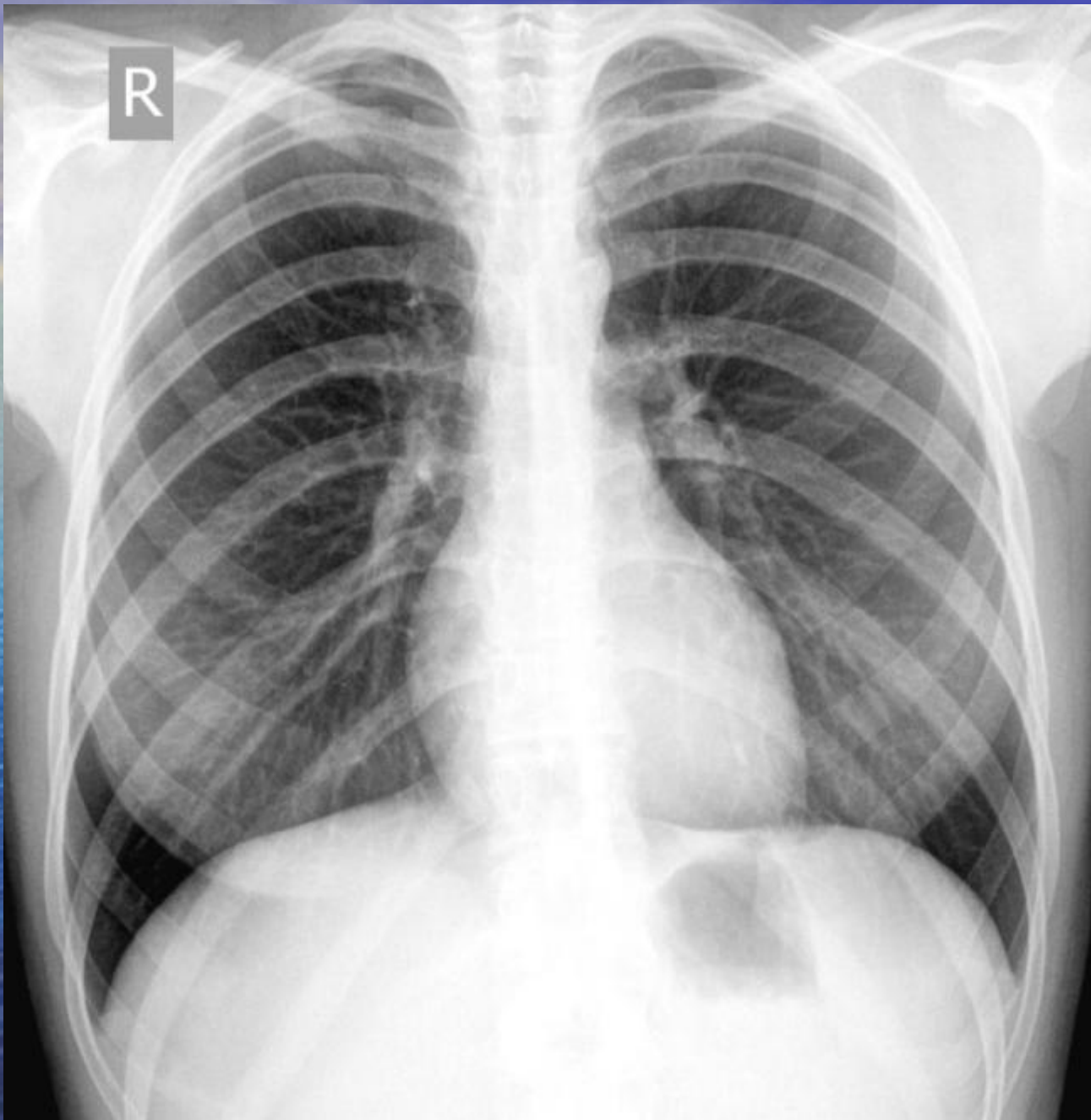


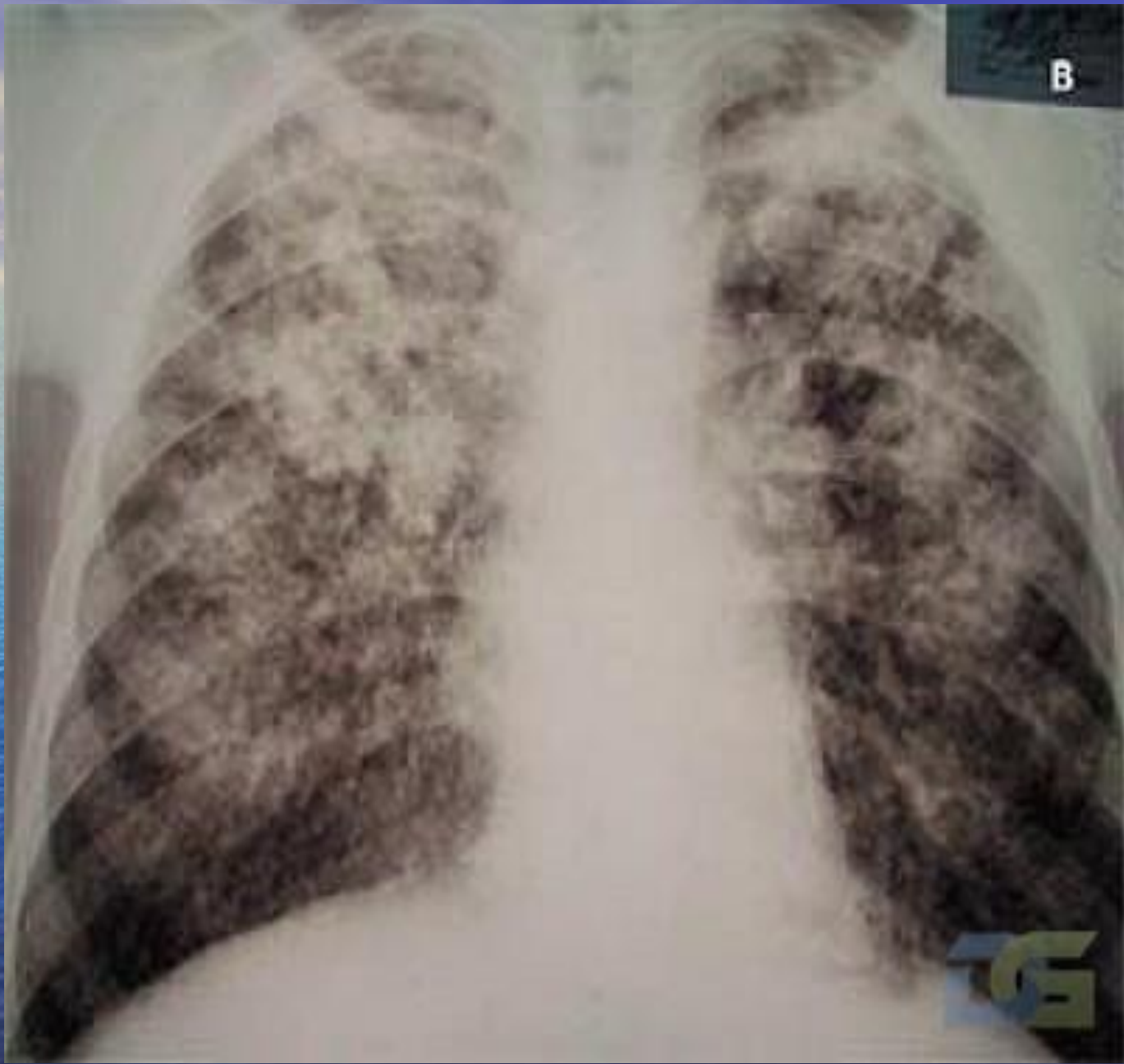Место выслушивания
верхней доли
левого лёгкого



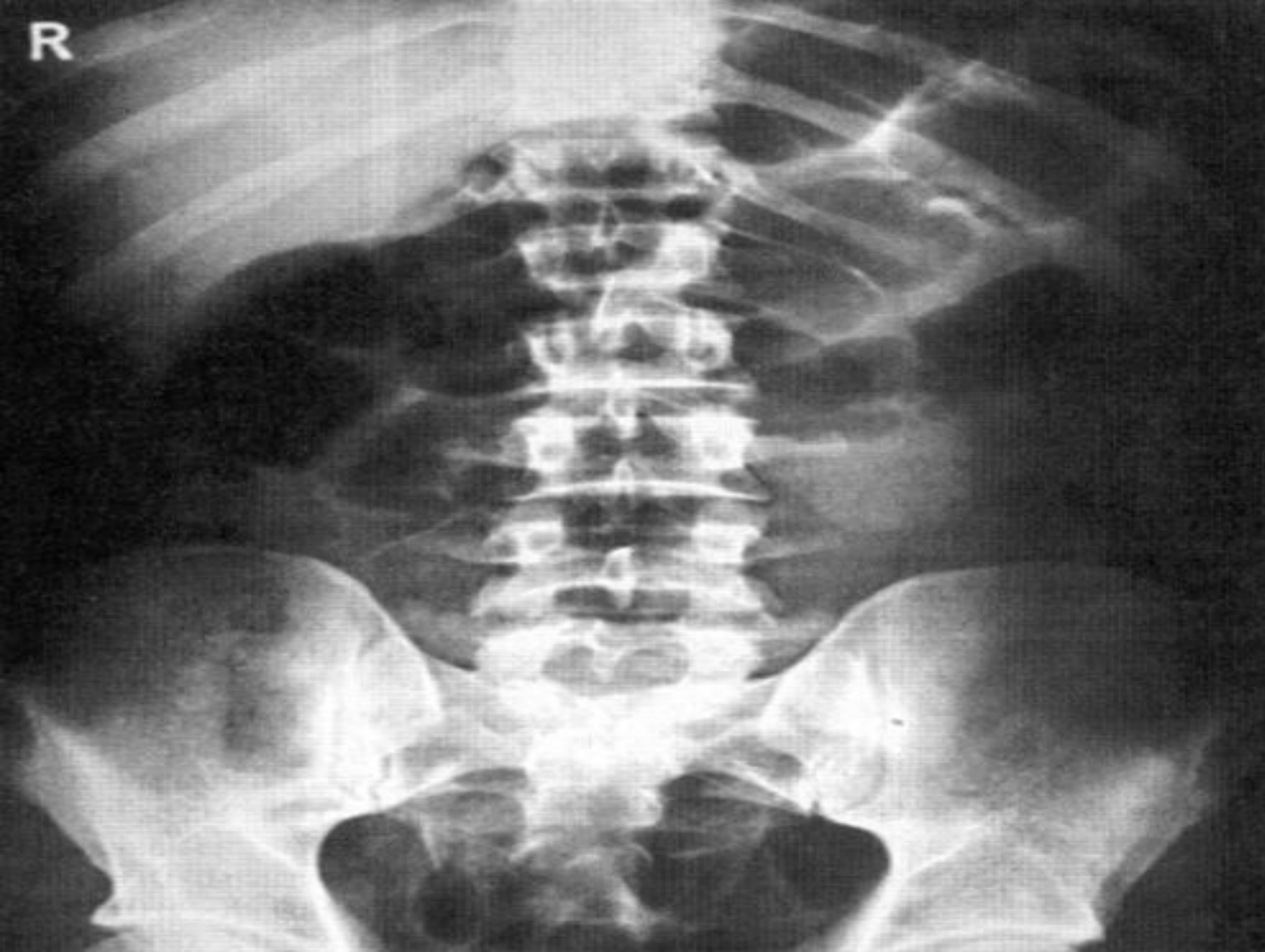


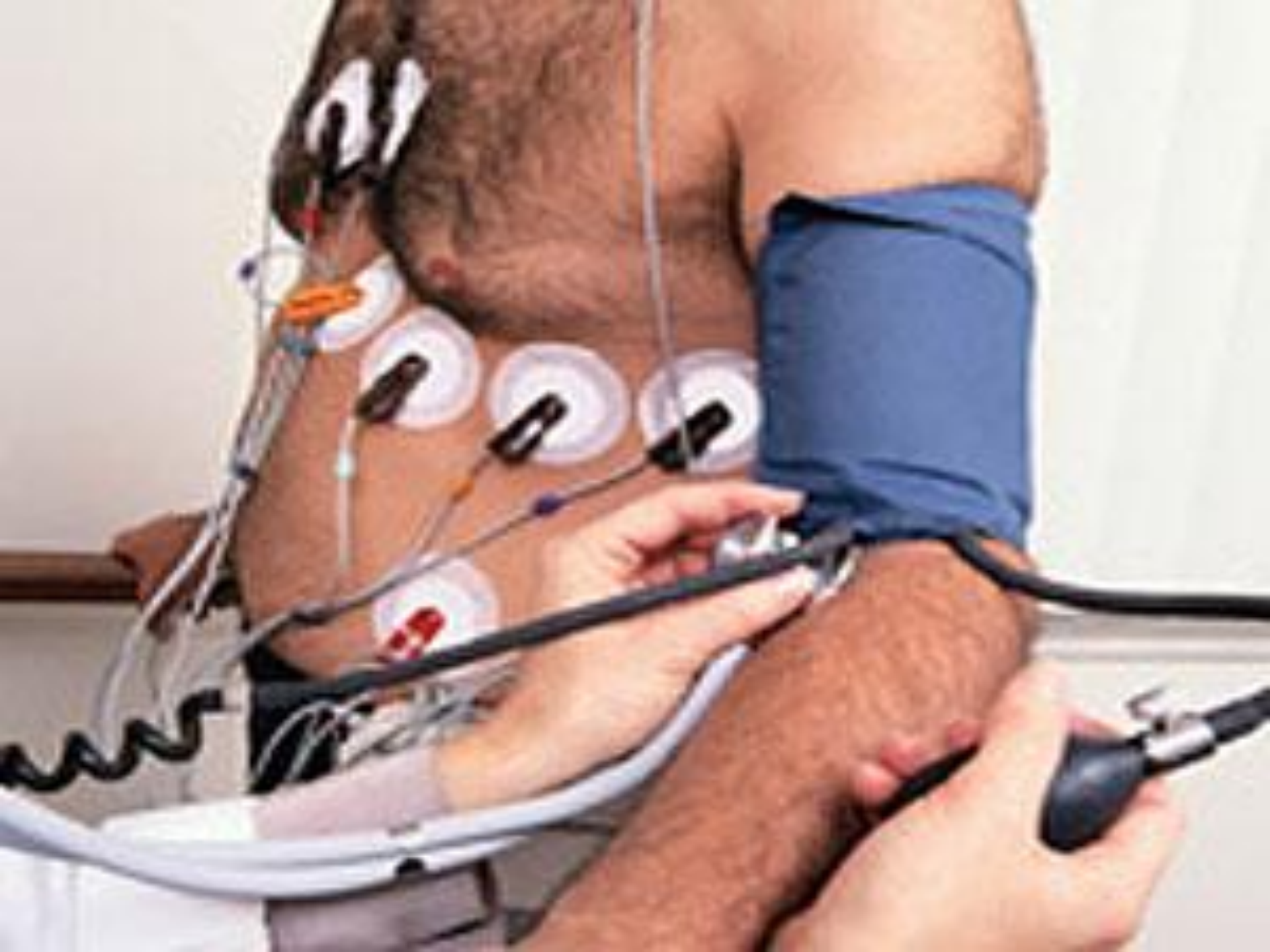
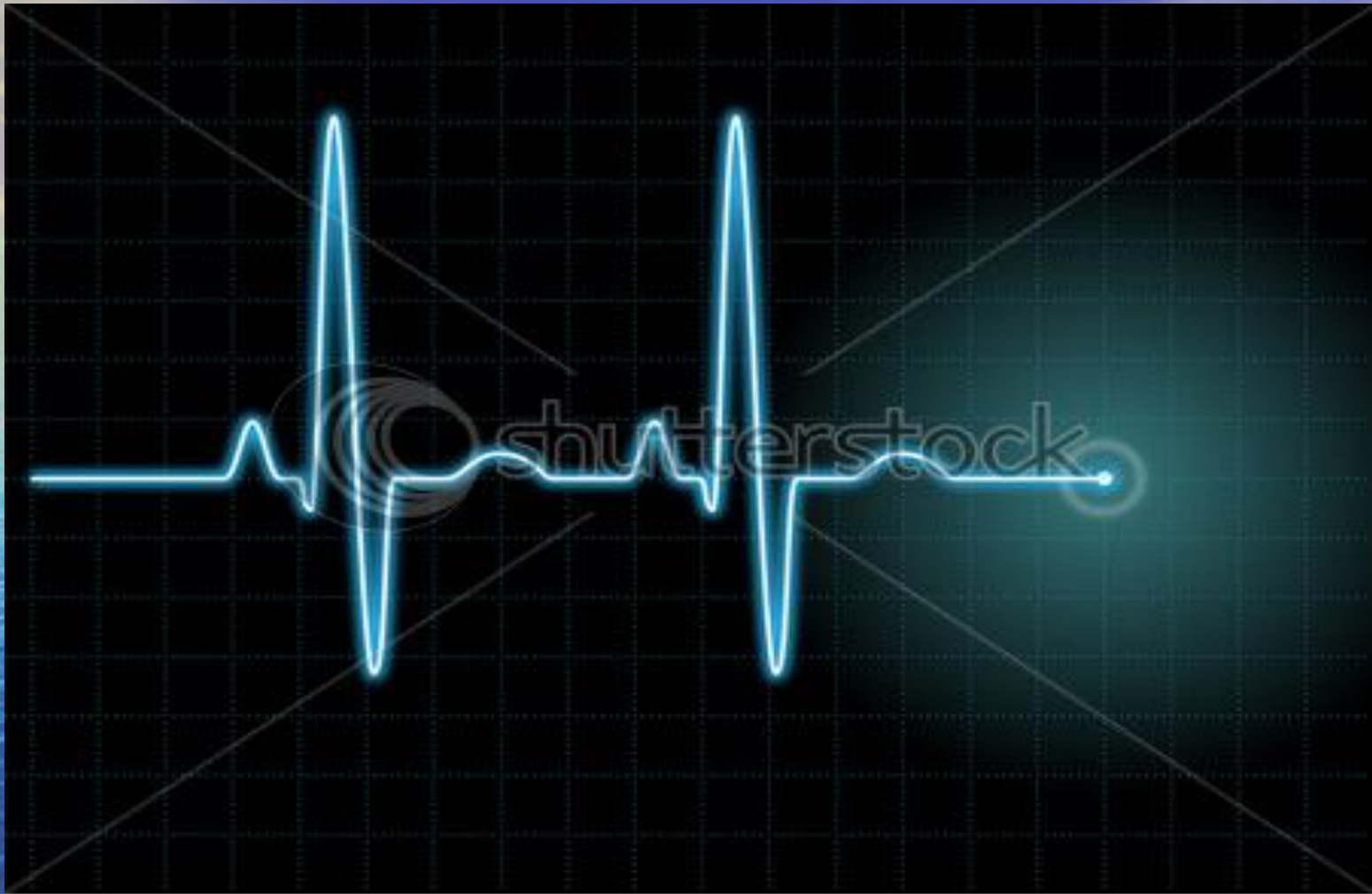




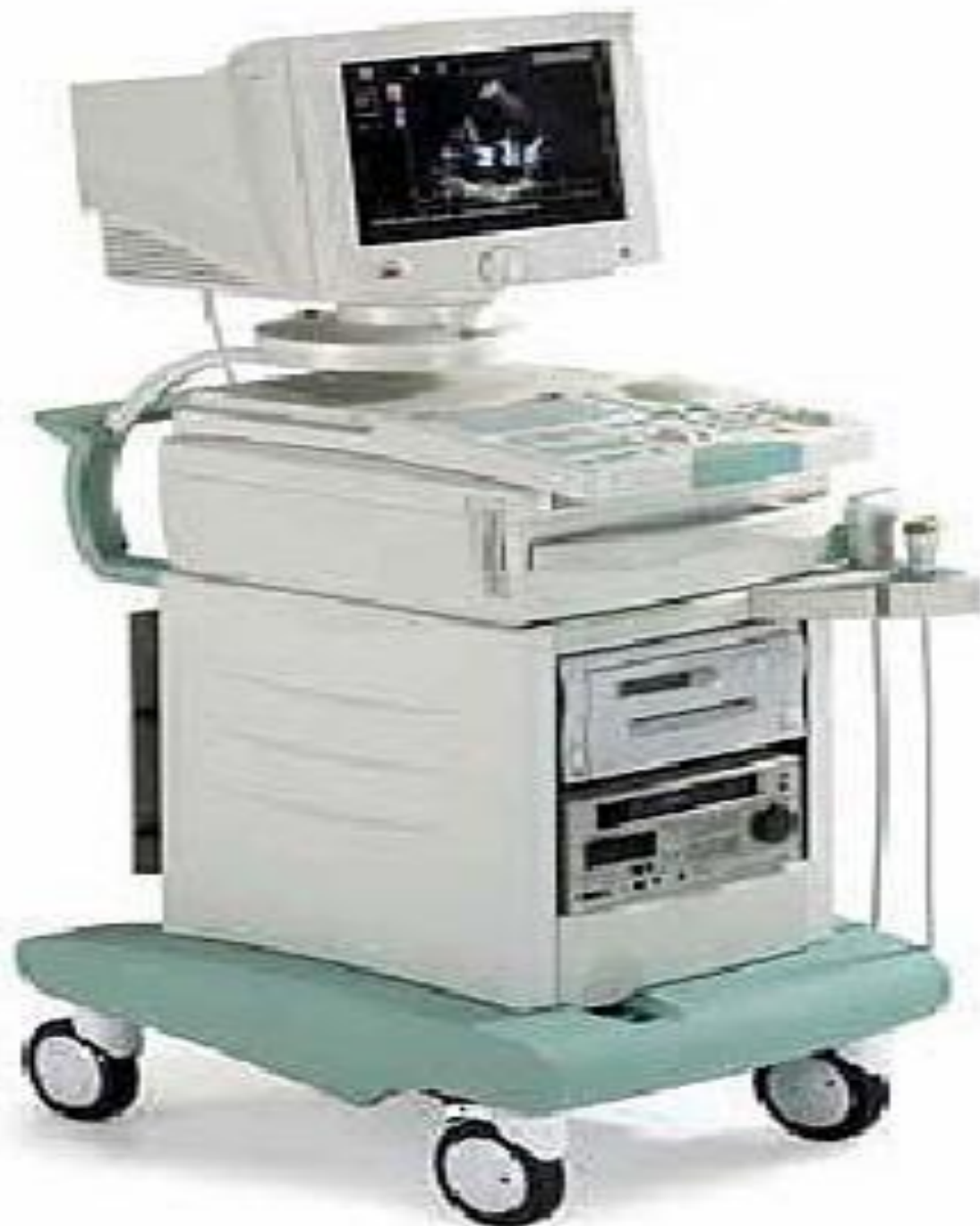R



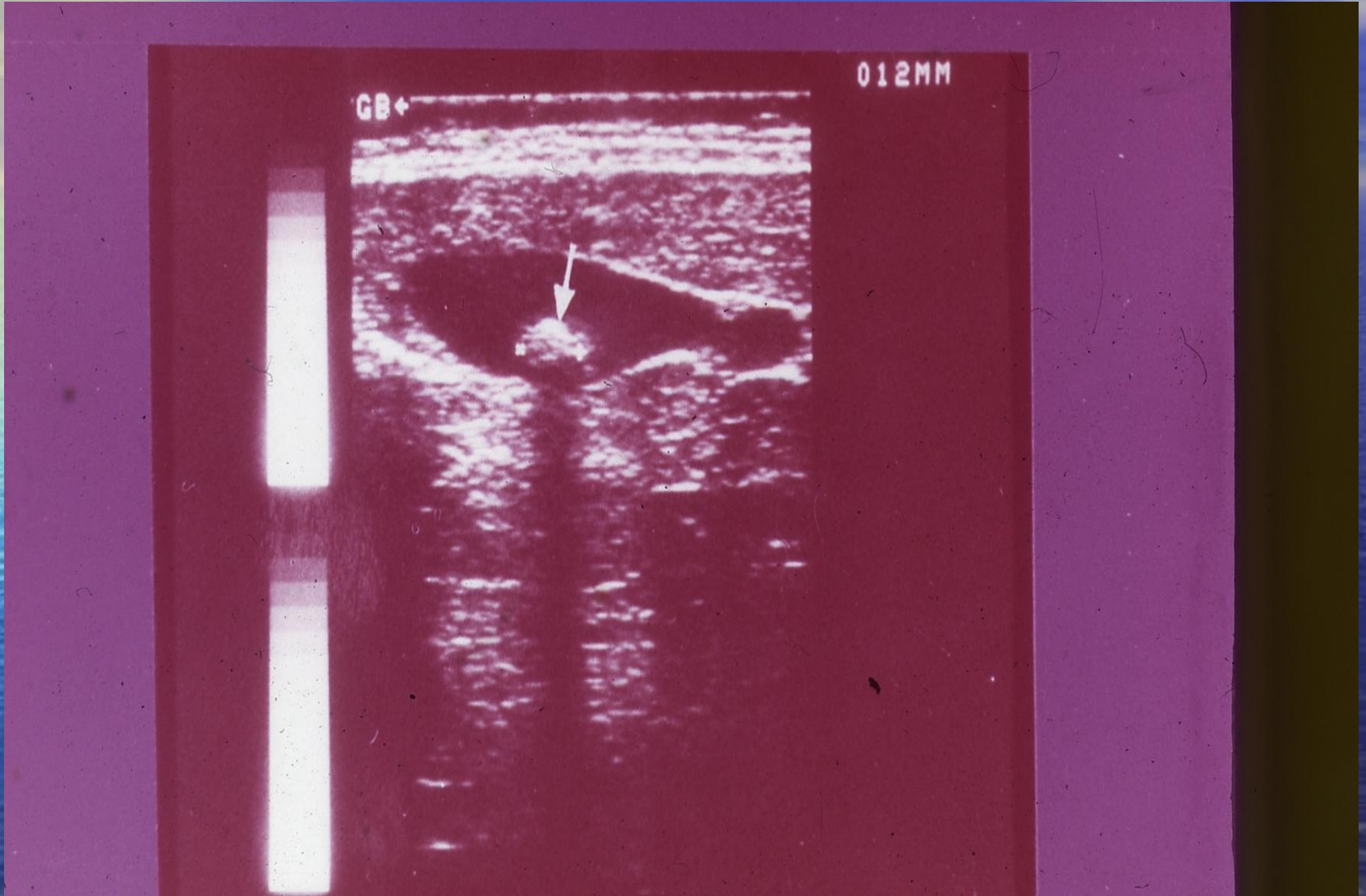


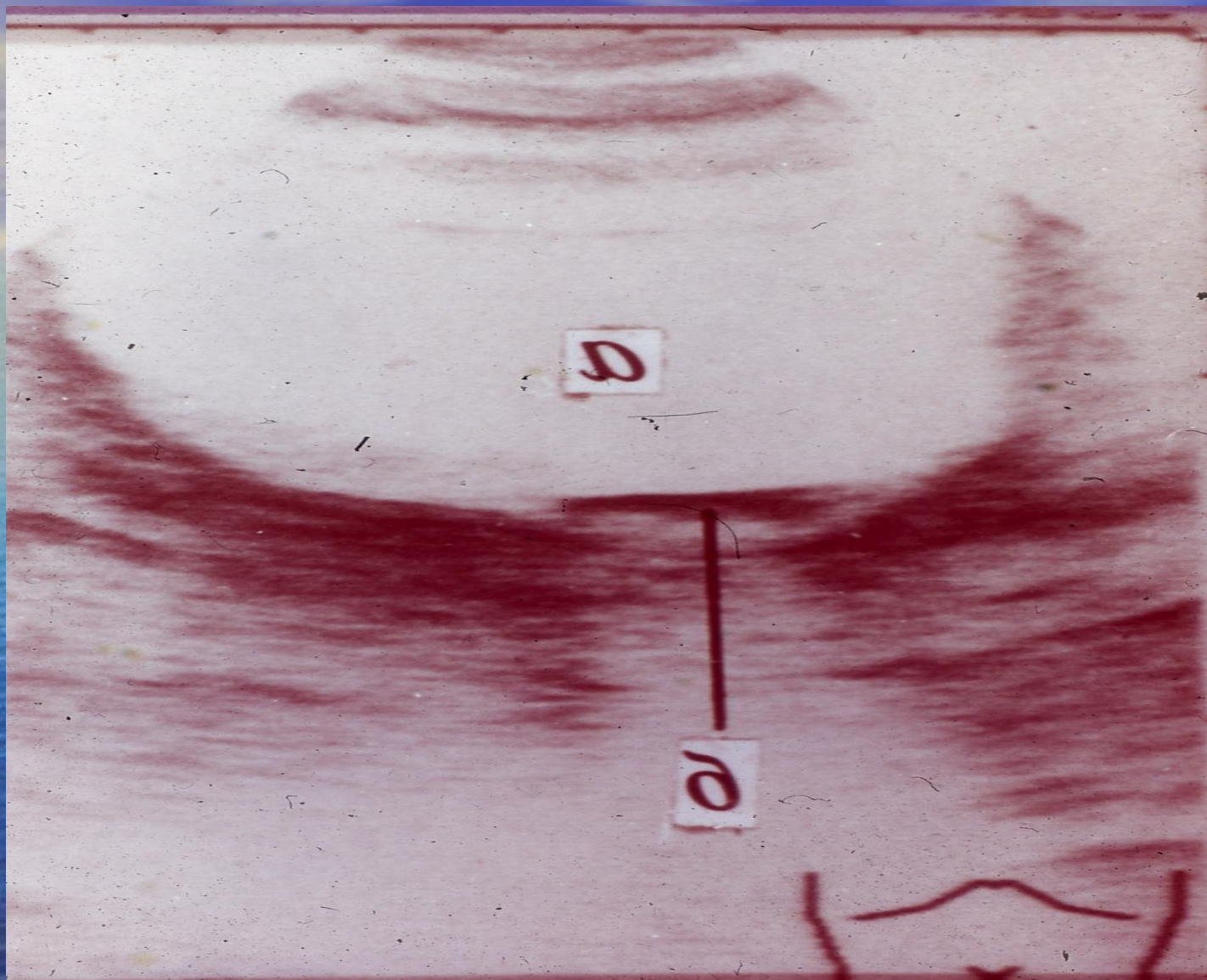


www.shutterstock.com · 2434416

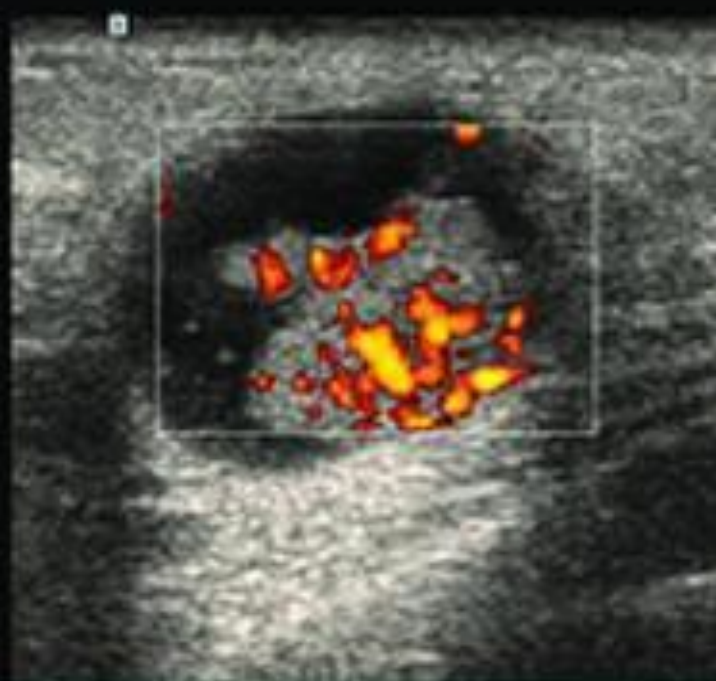
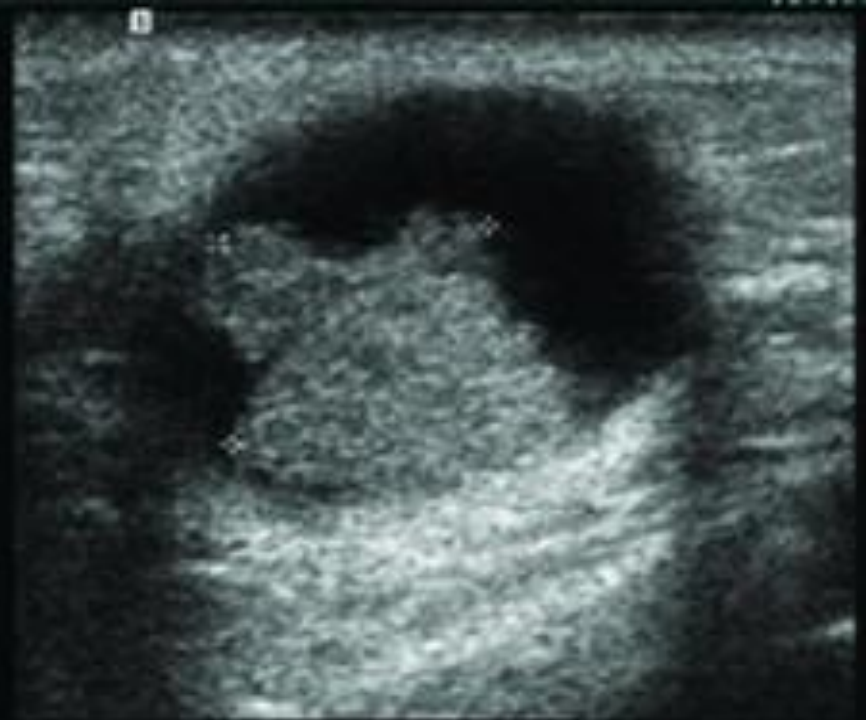


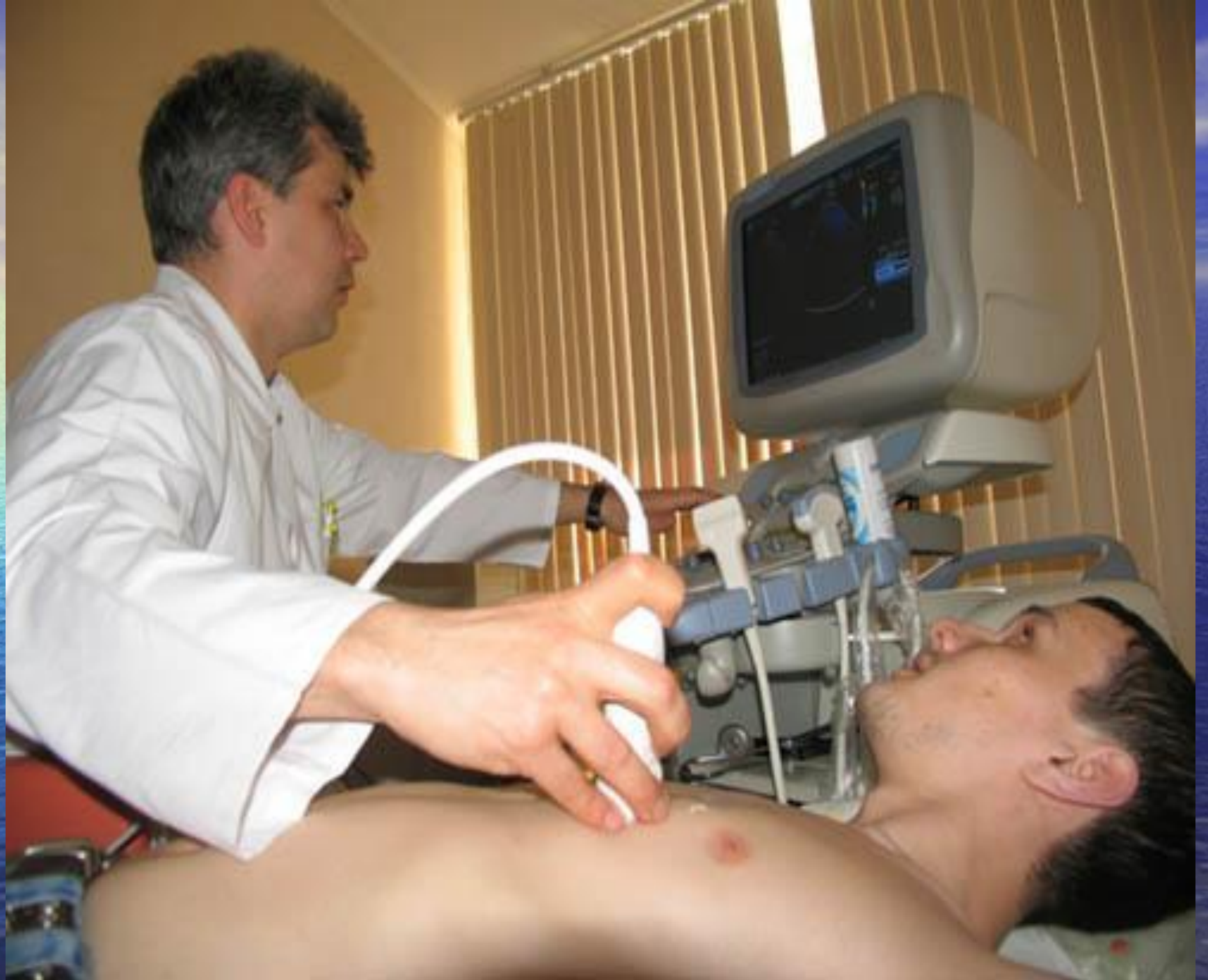



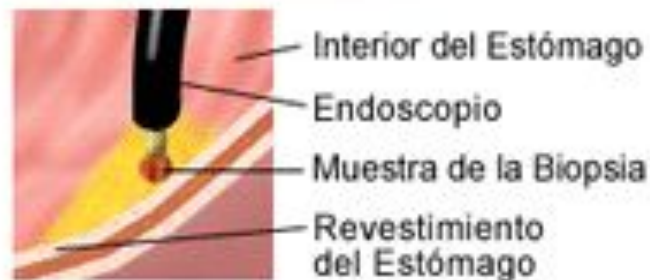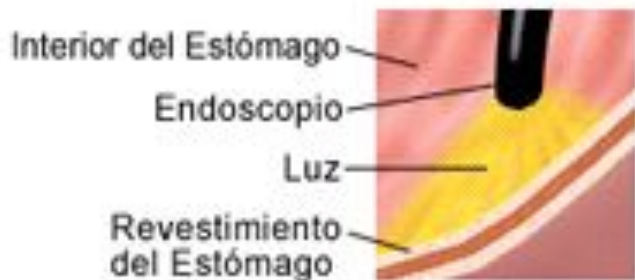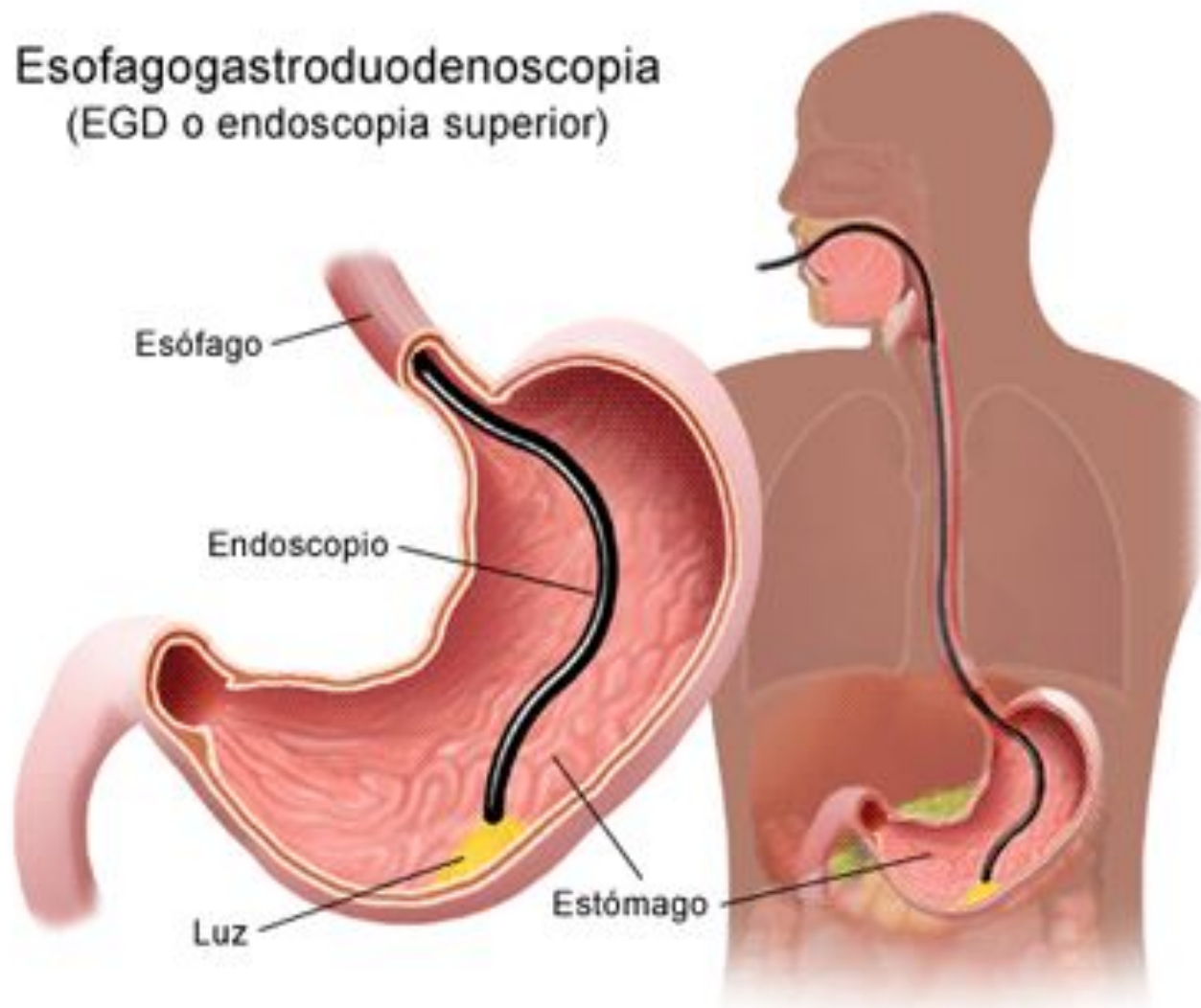


R-cc

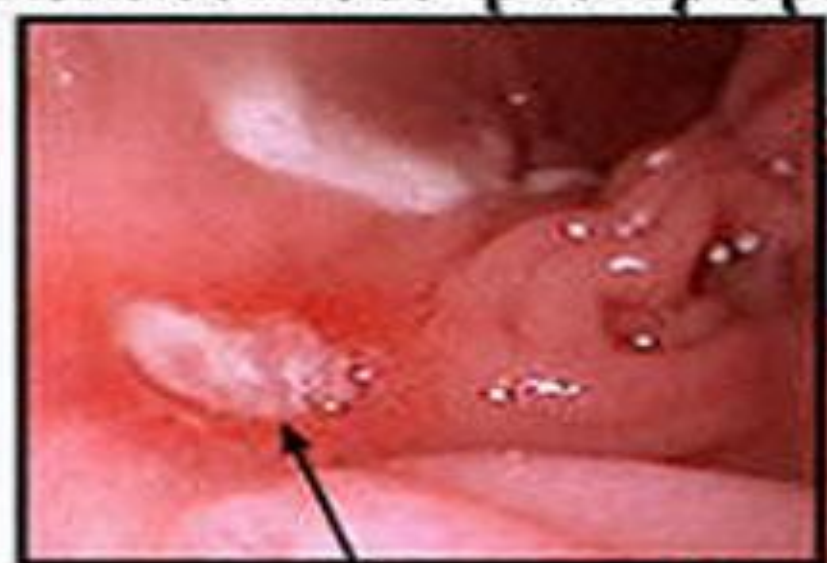



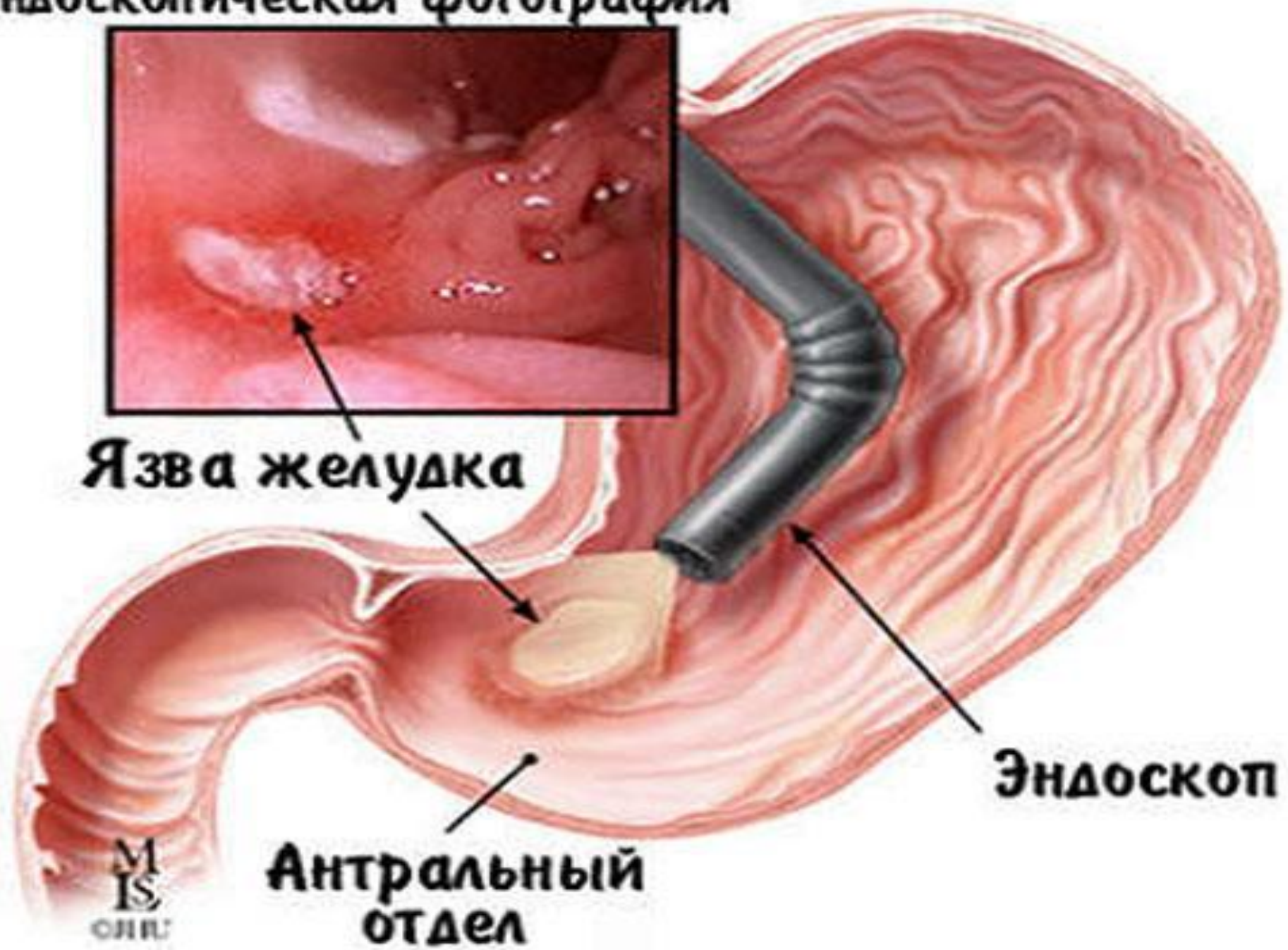
Esofagogastroduodenoscopia (EGD o endoscopia superior)



Эндоскопическая фотография

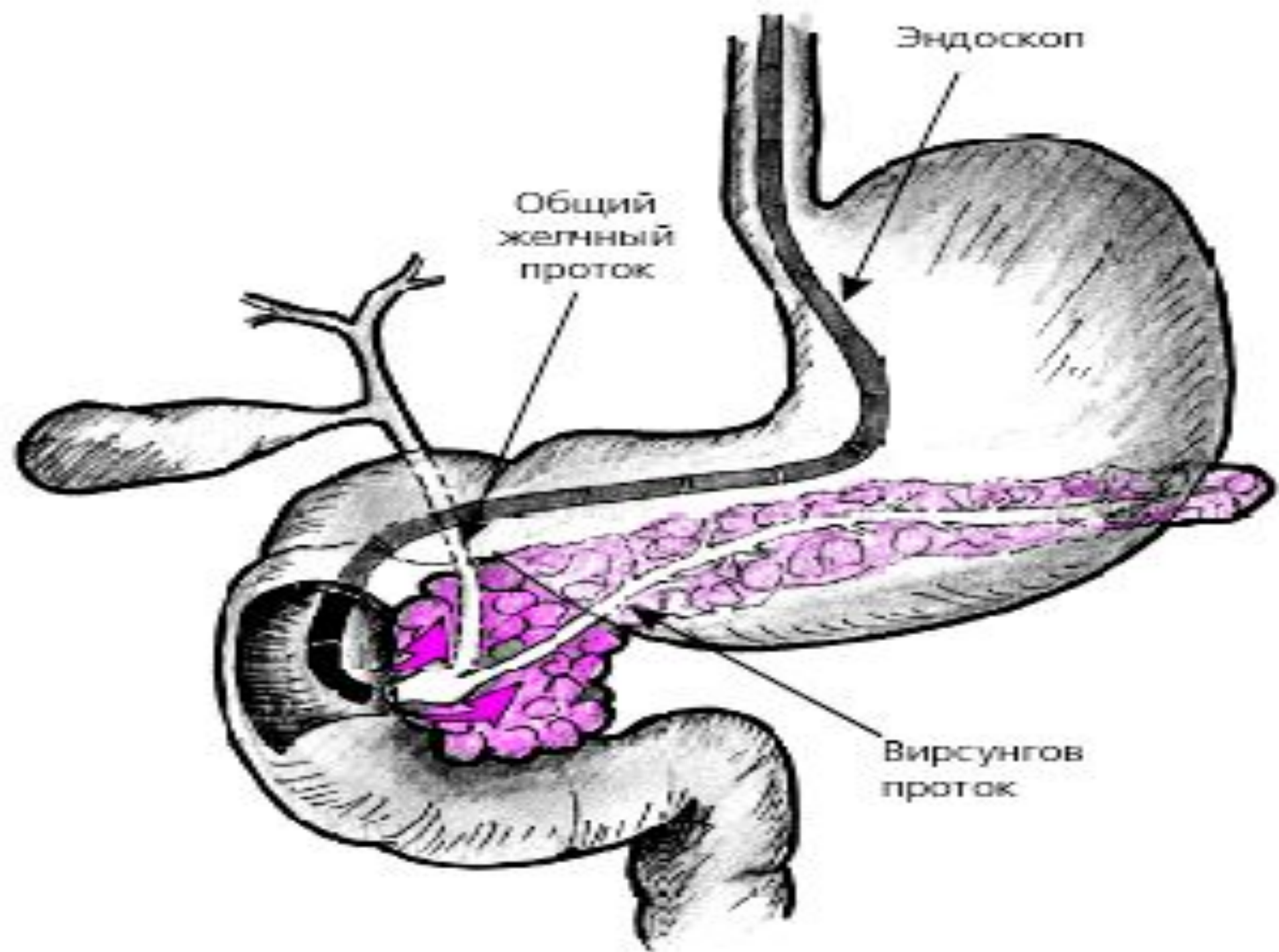


Язва желудка

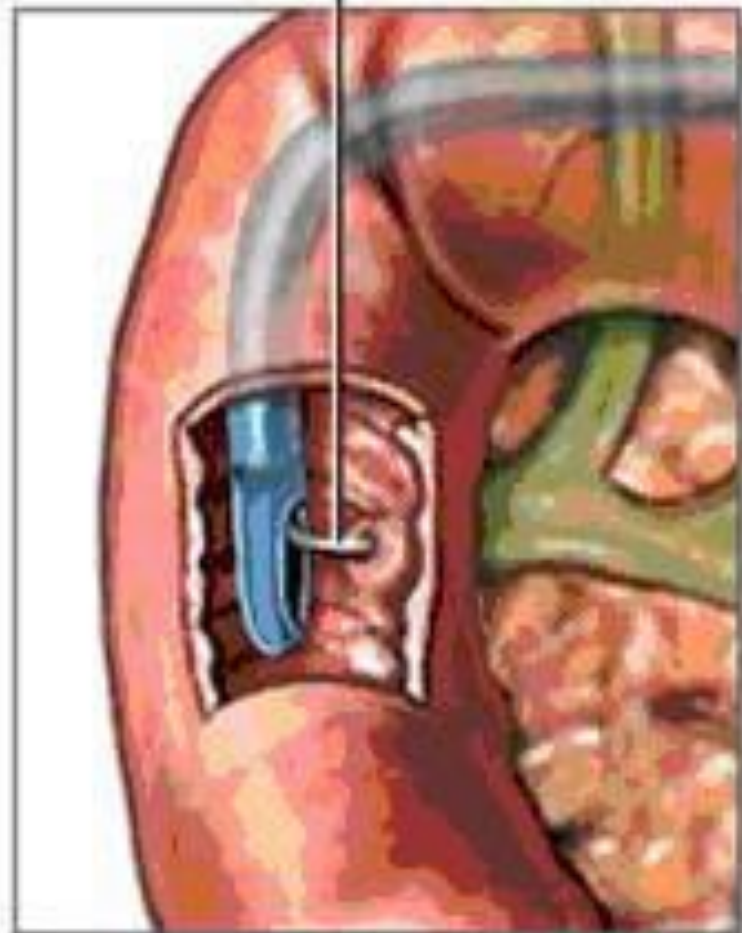


Эндоскоп

Антральный
отдел

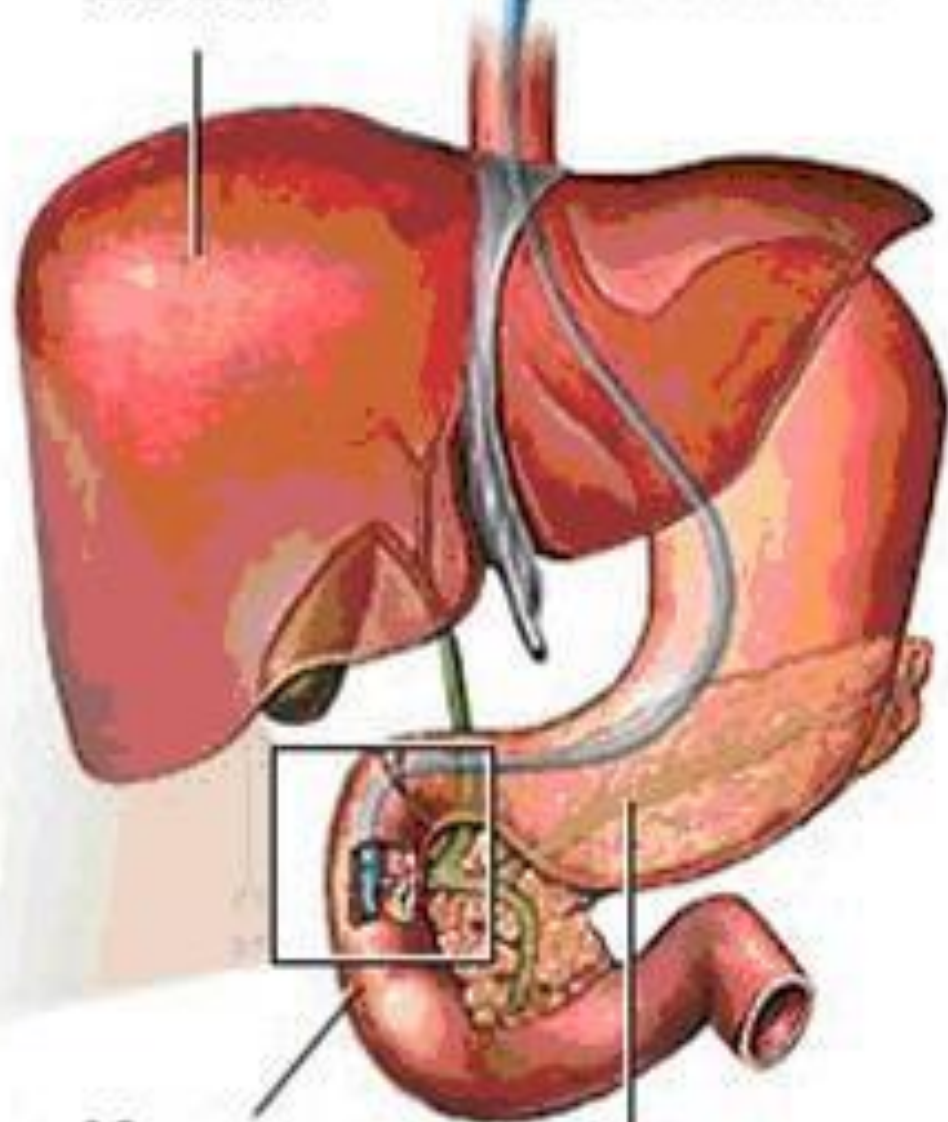


Катетер



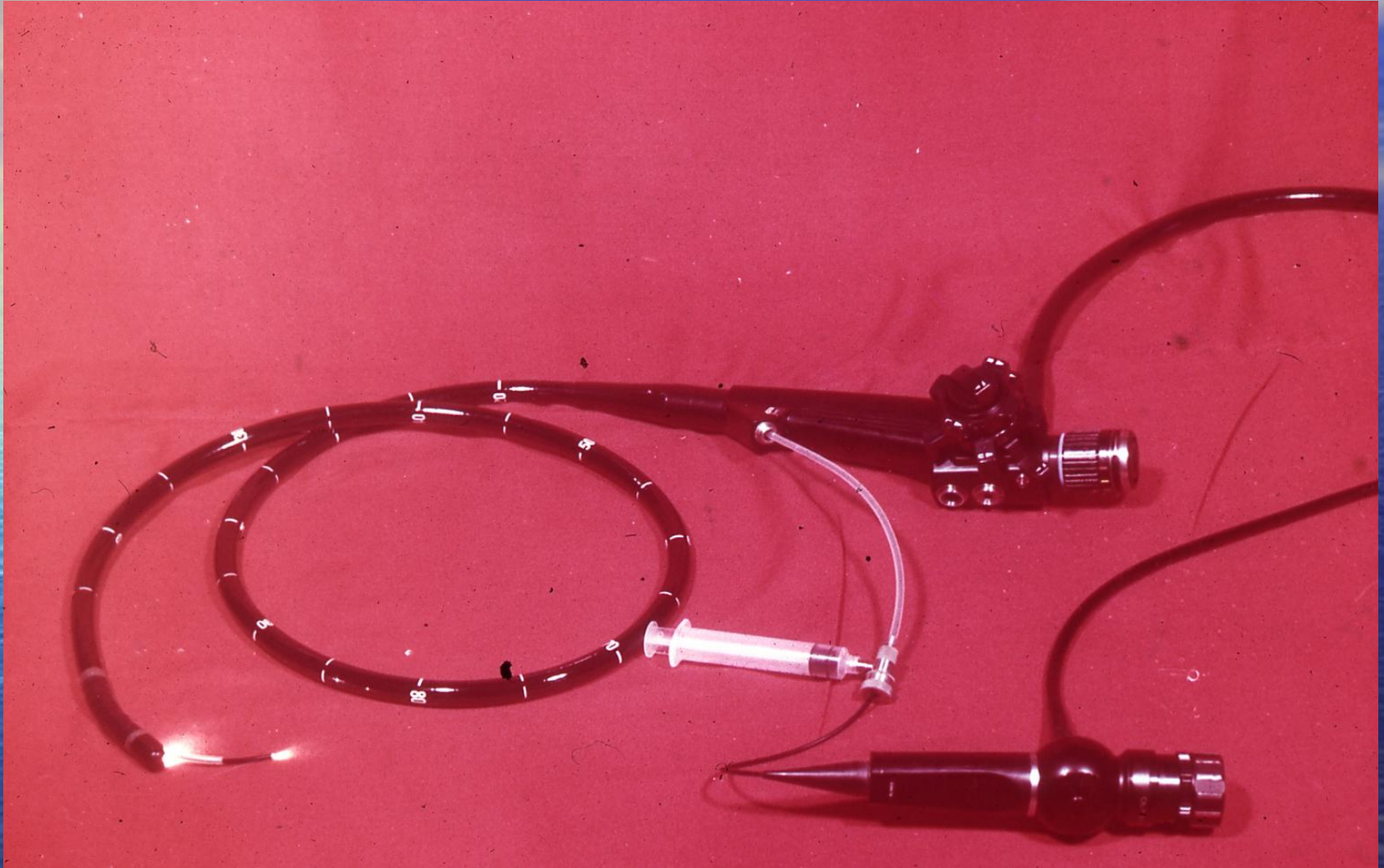
Печень


Эндоскоп

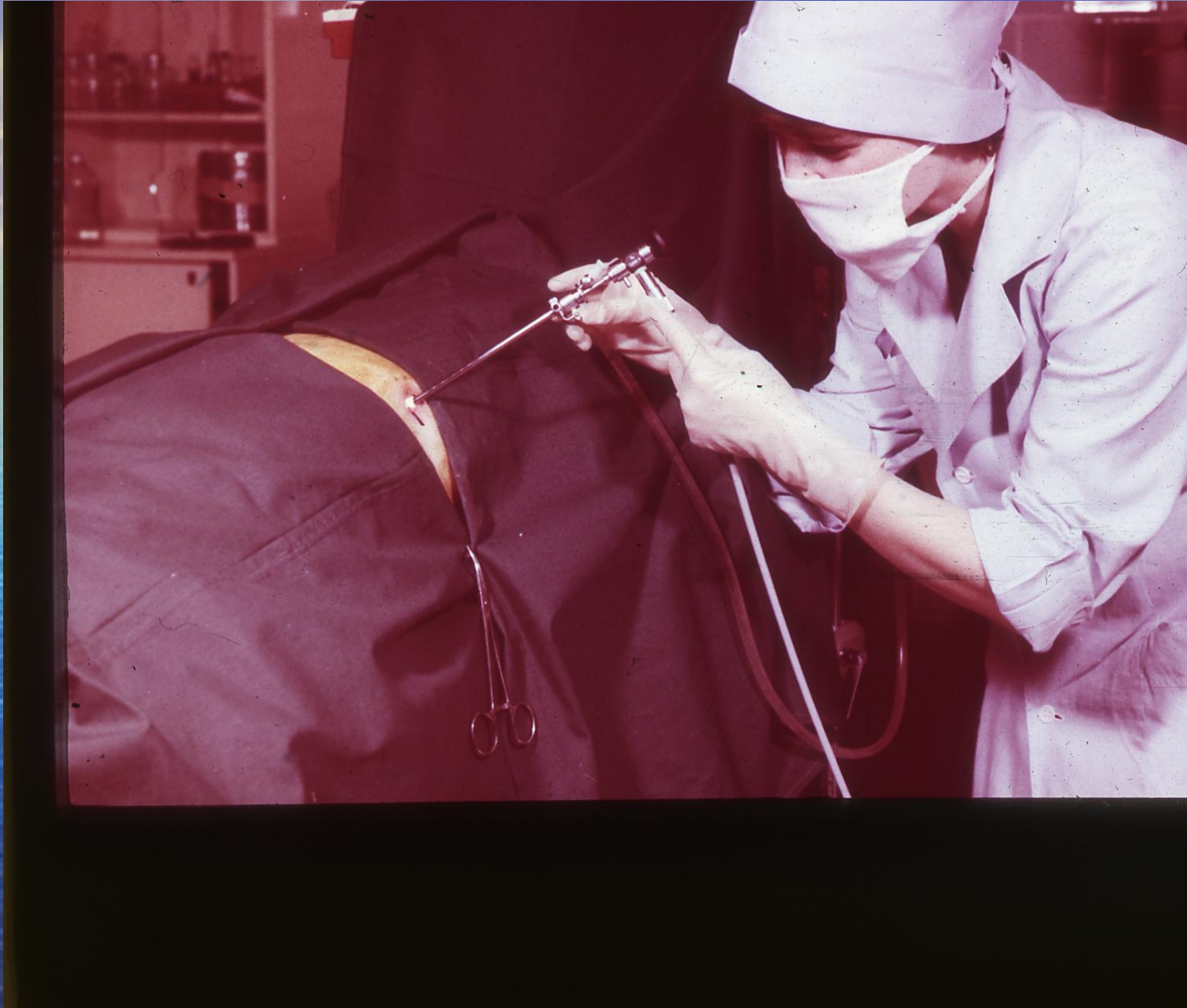

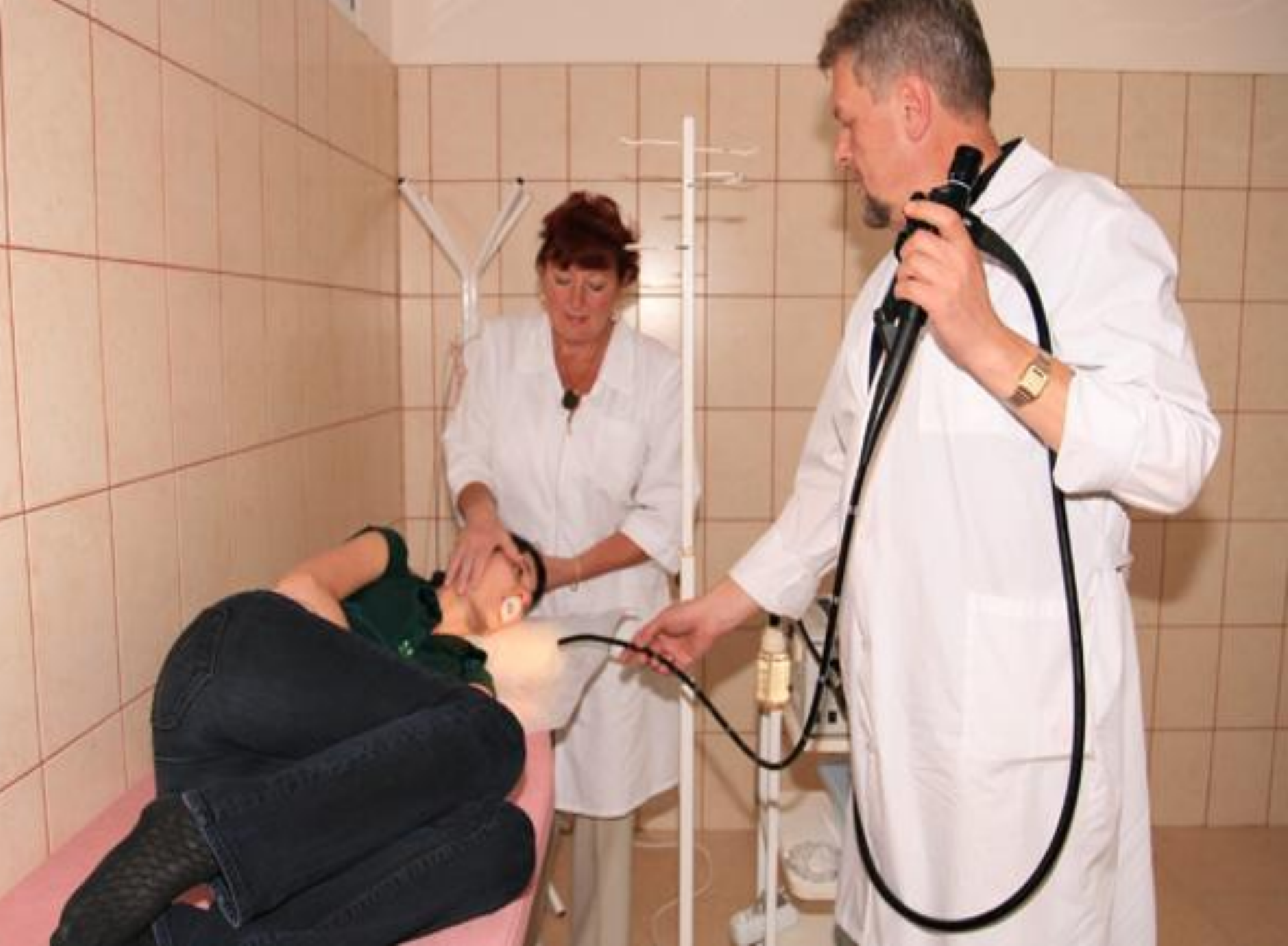12-перстная
кишка

Поджелудочная
железа

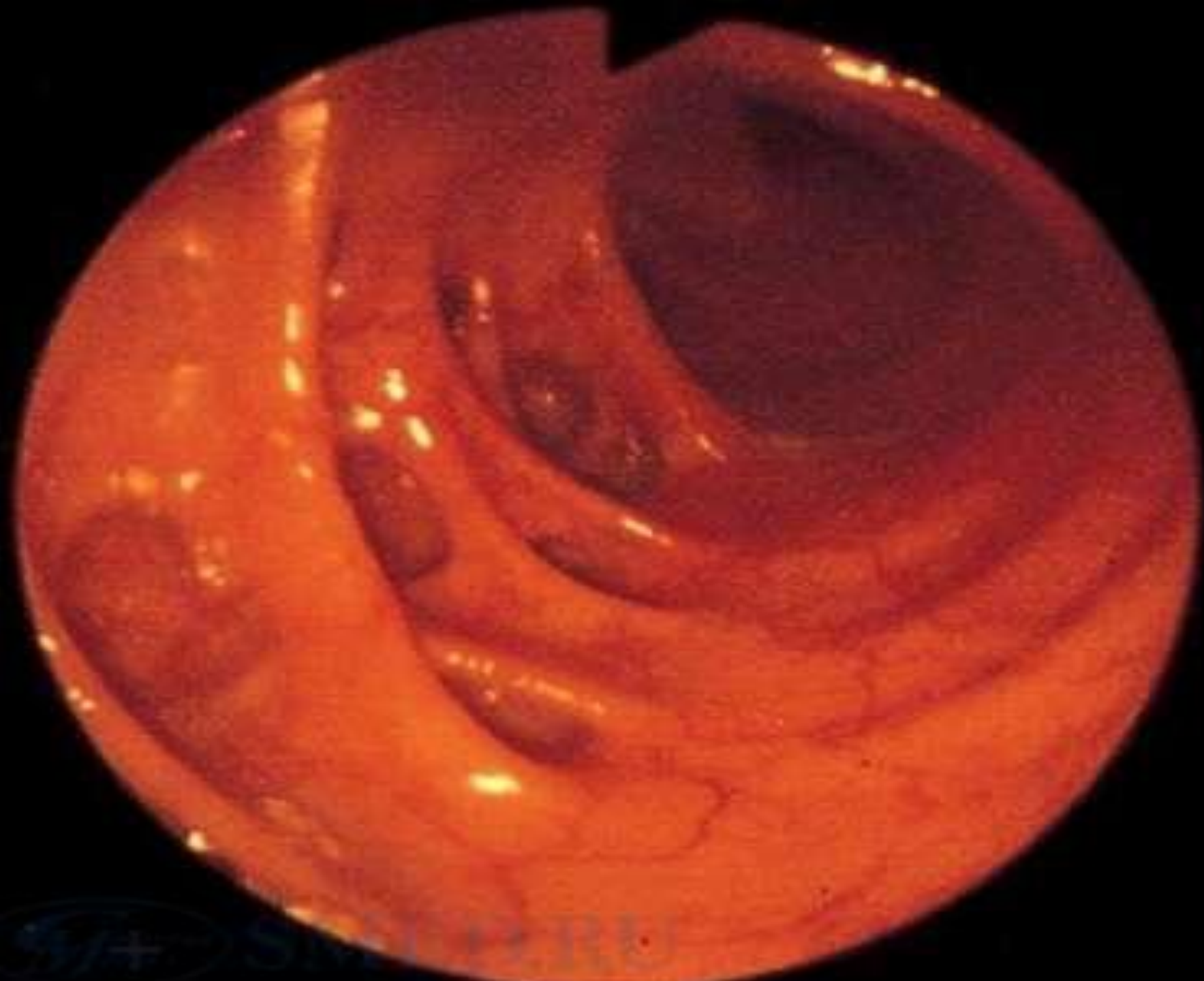


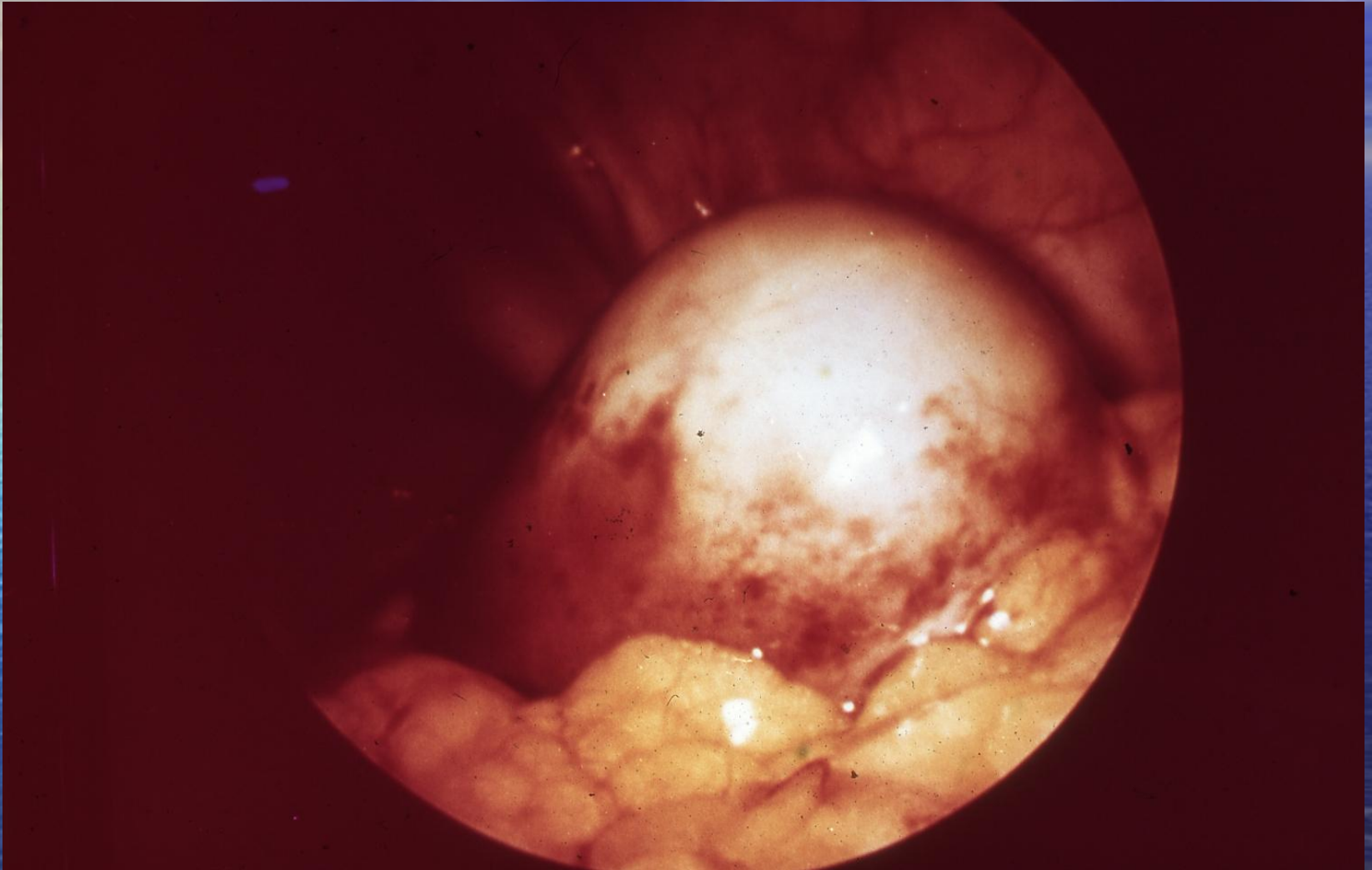


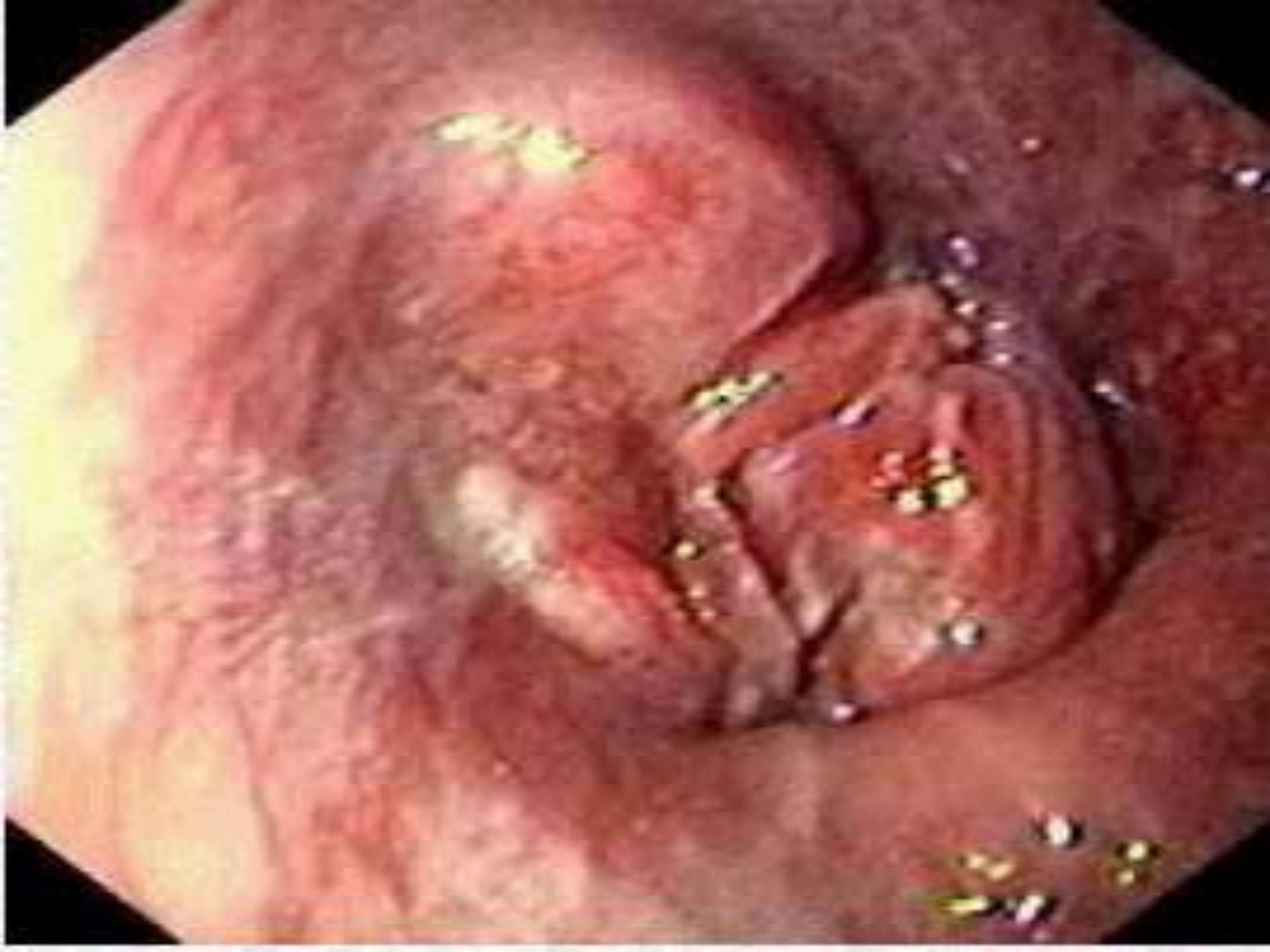

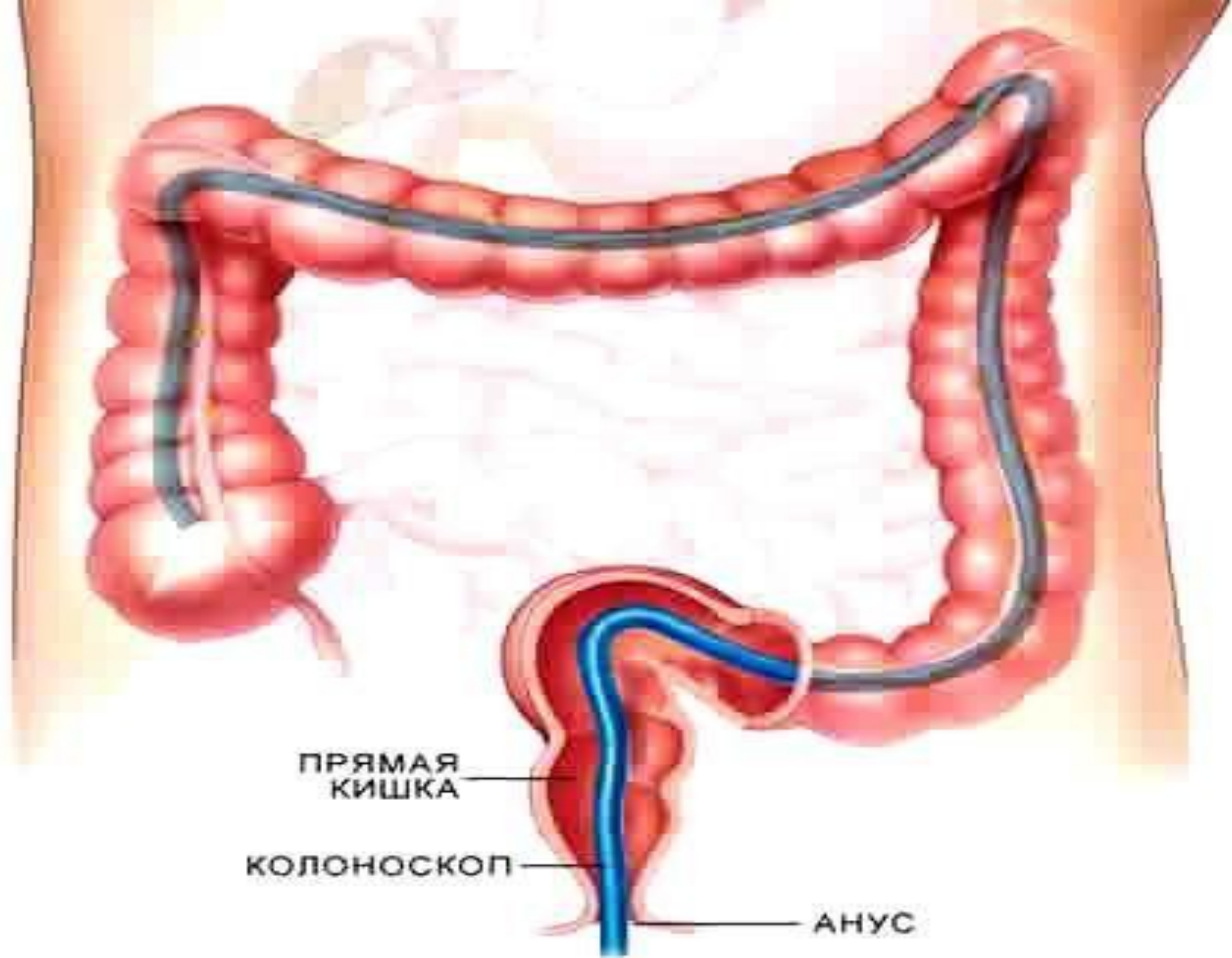












ПРЯМАЯ
КИШКА

КОЛОНОСКОП

АНУС

При одном движении взрывчатая смесь для взрыва или взрыва снаряда вводится в отверстие снаряда в диаметре 10 см от входа в

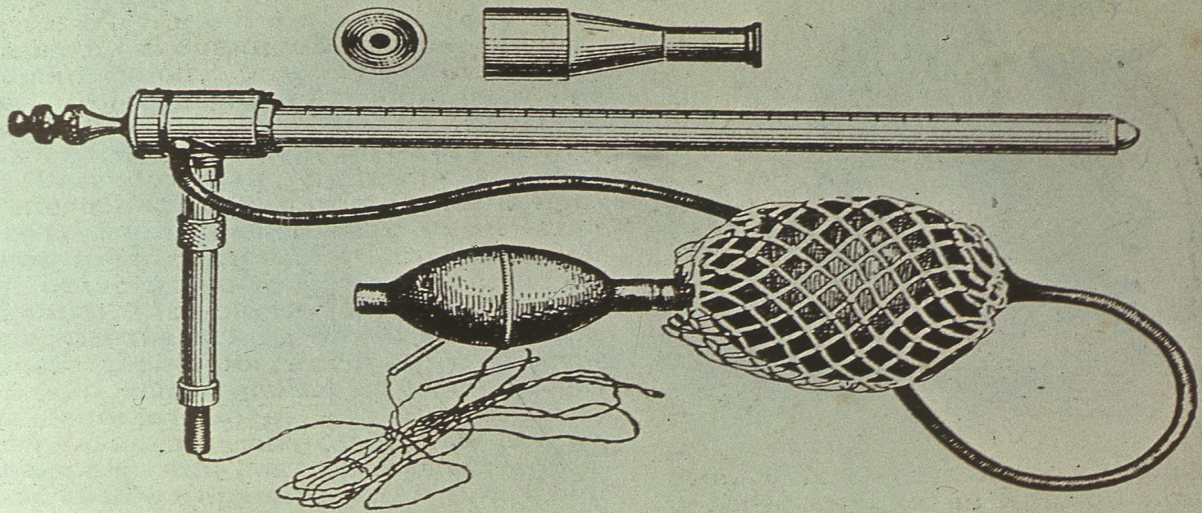
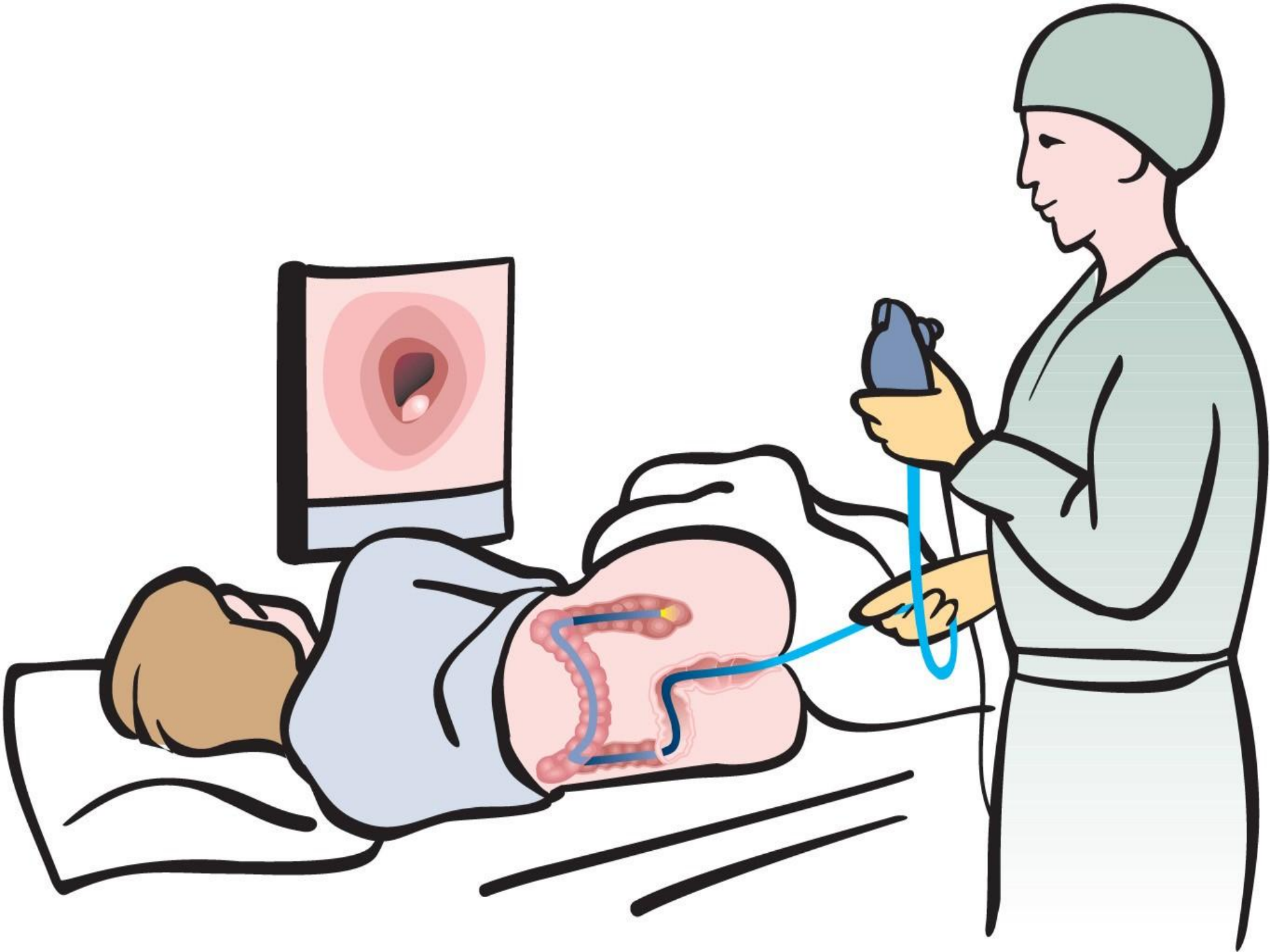
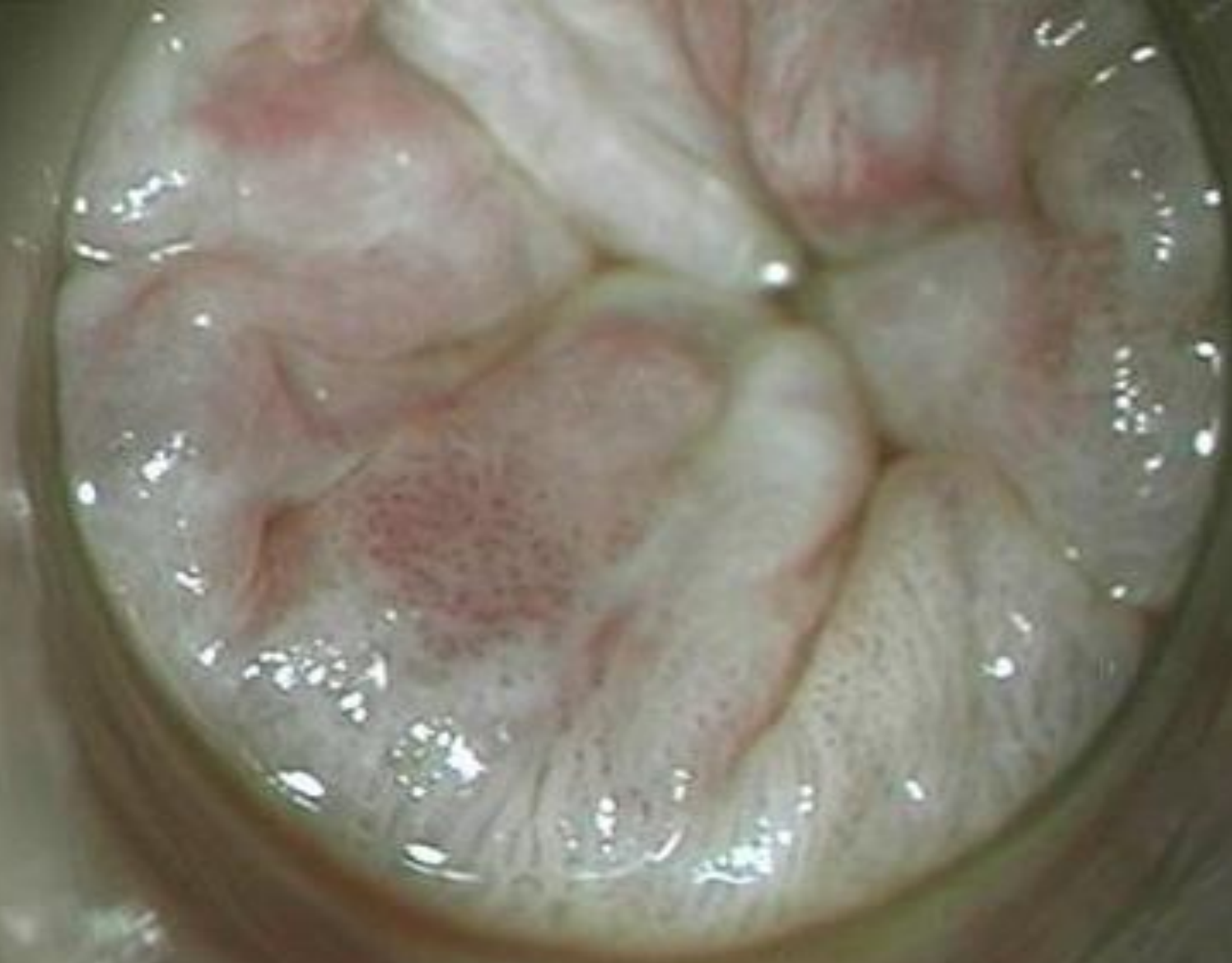

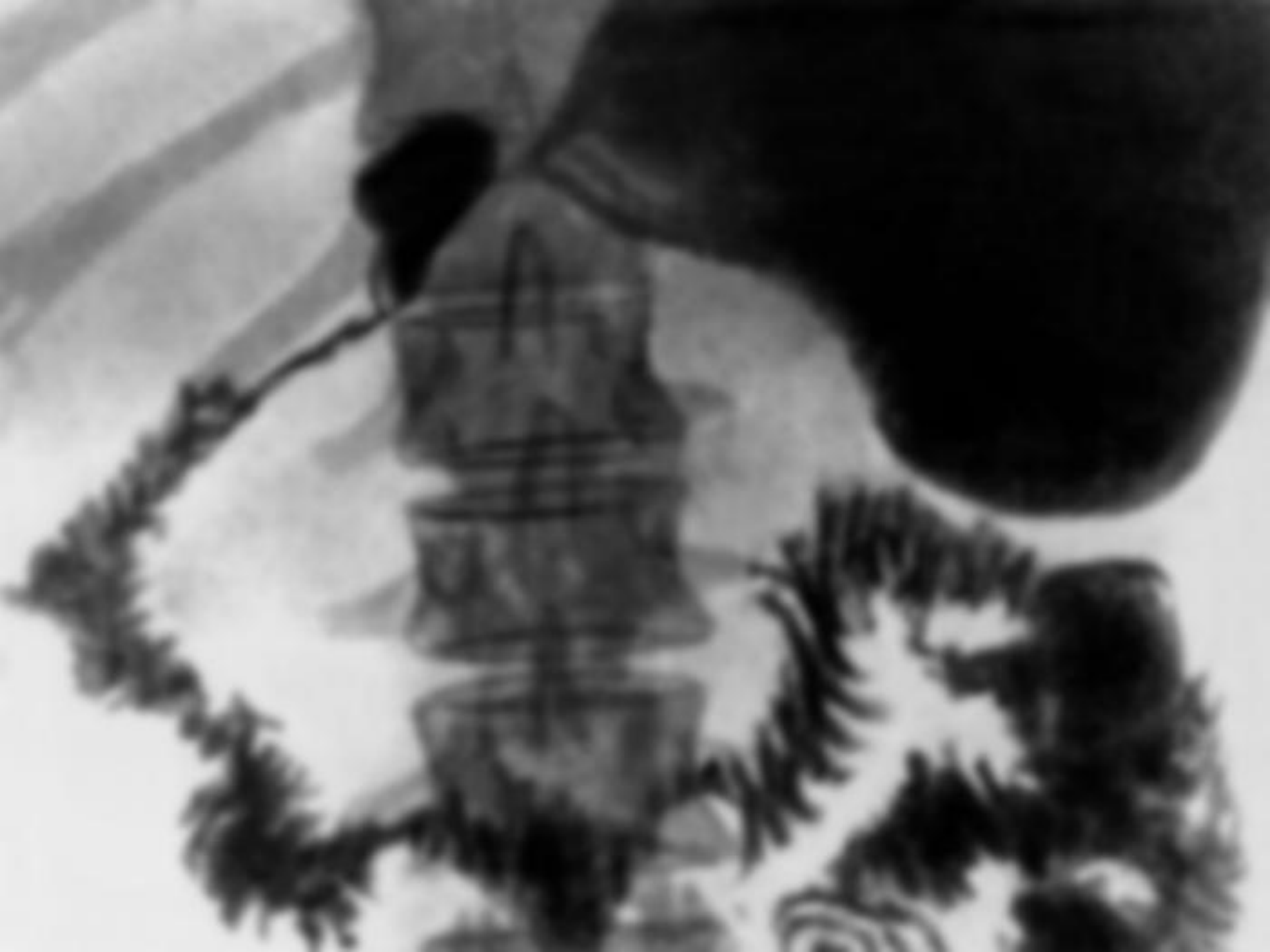Рис. 109. Рекетоп в собранном виде.

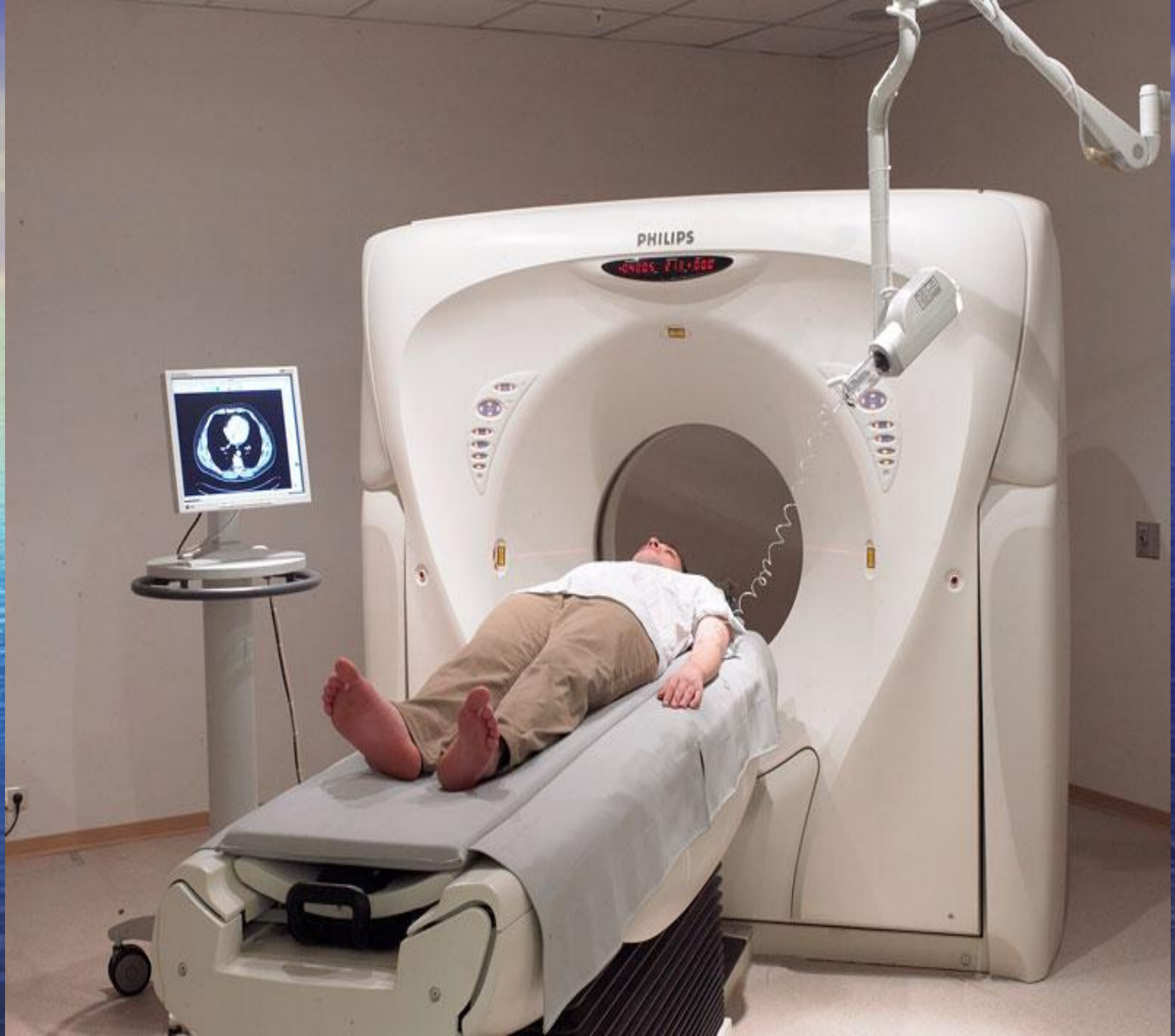взрывчатых в смысле опухолового характера. Можно так же поддел-

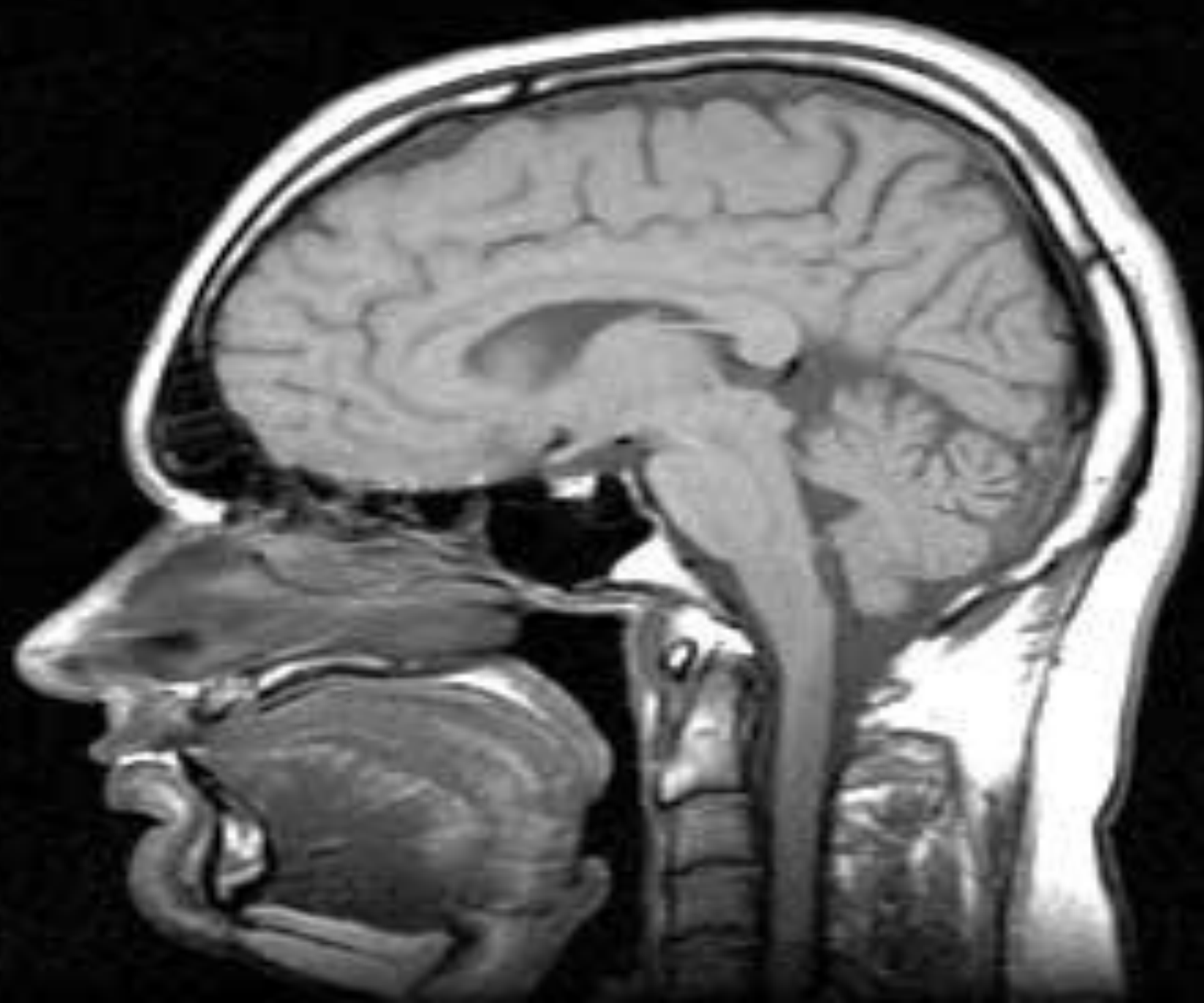


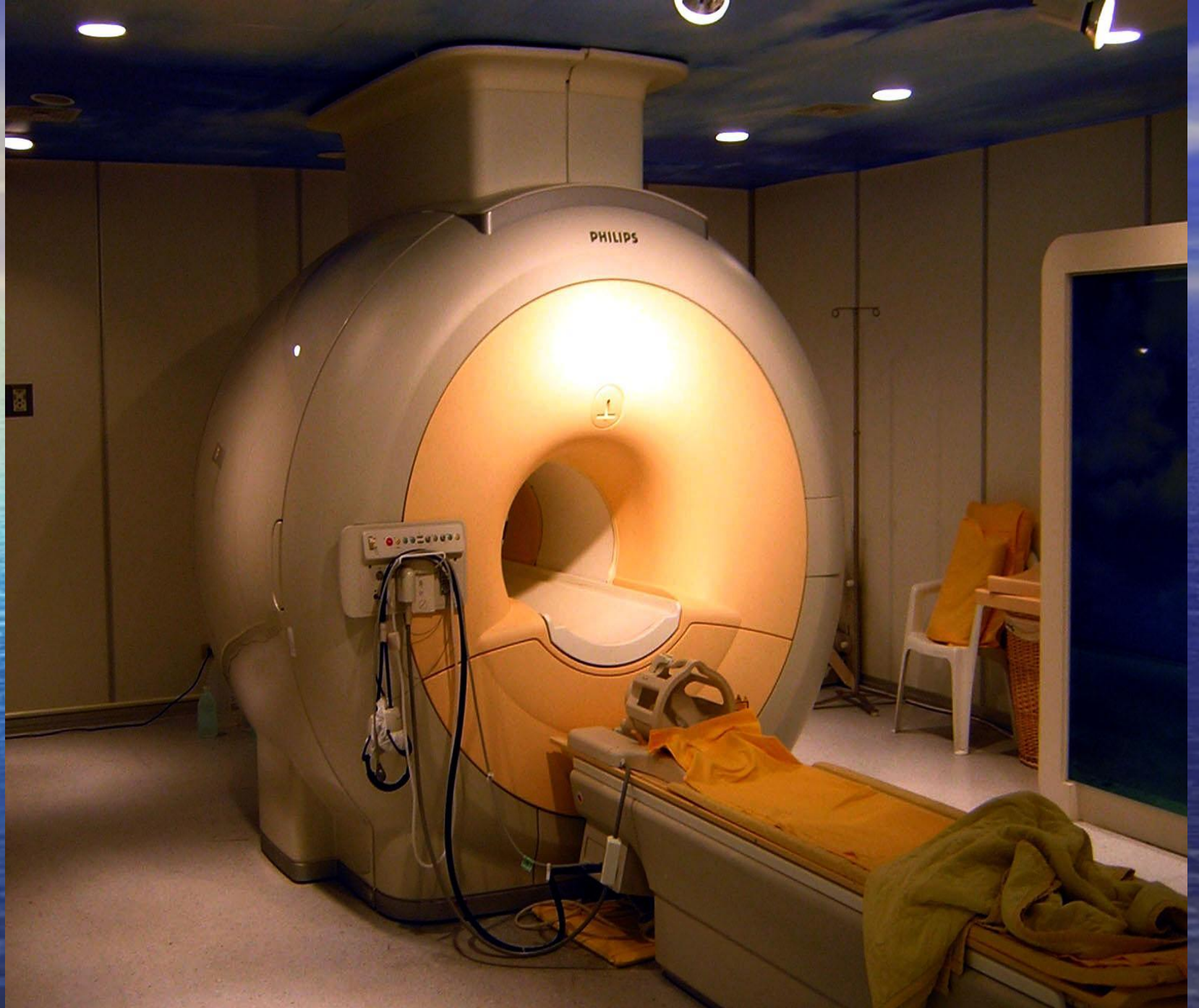
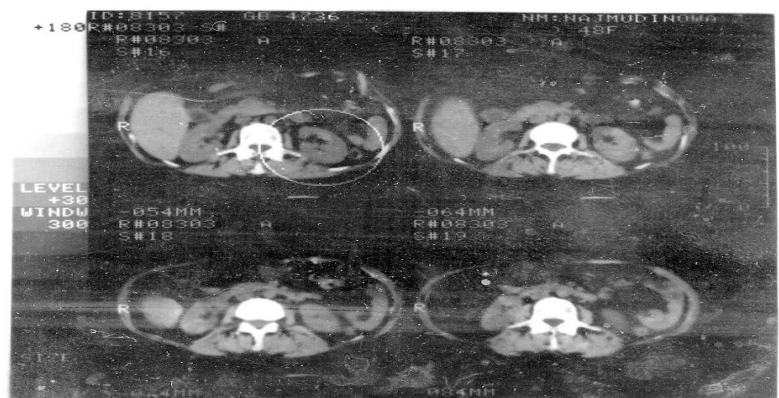
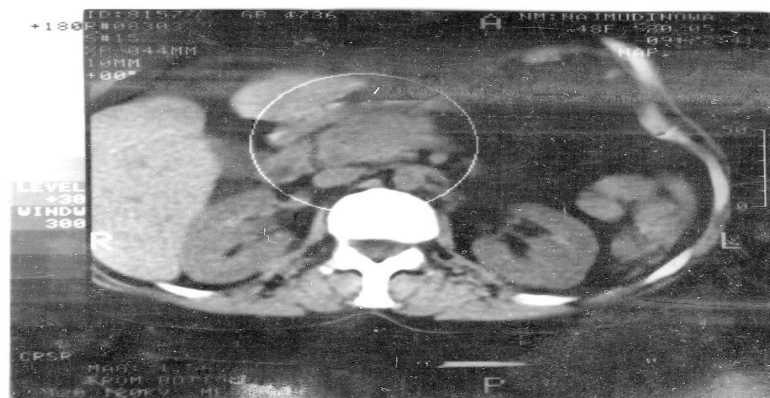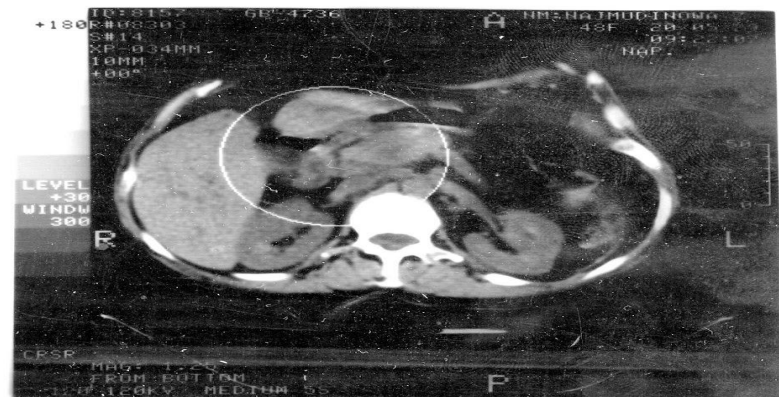
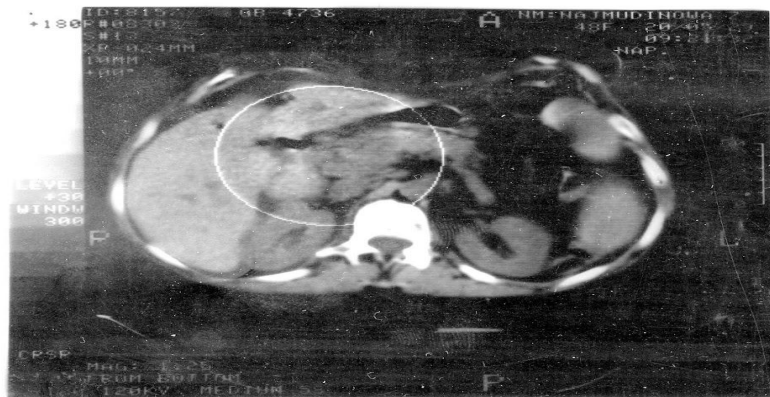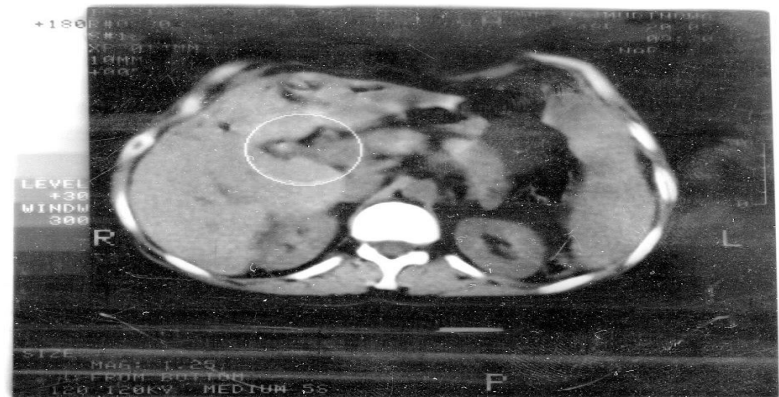
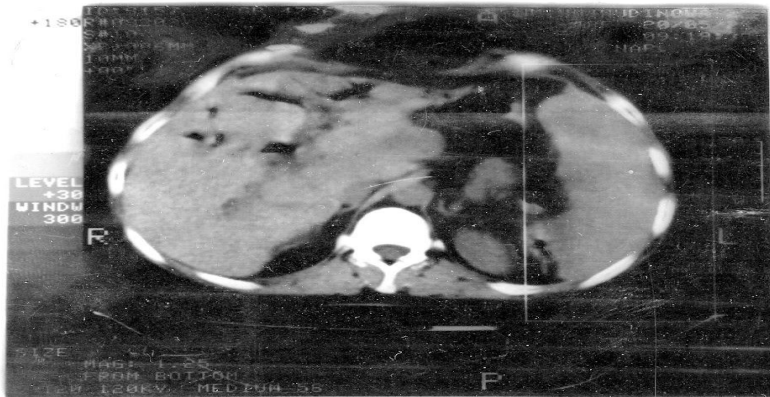




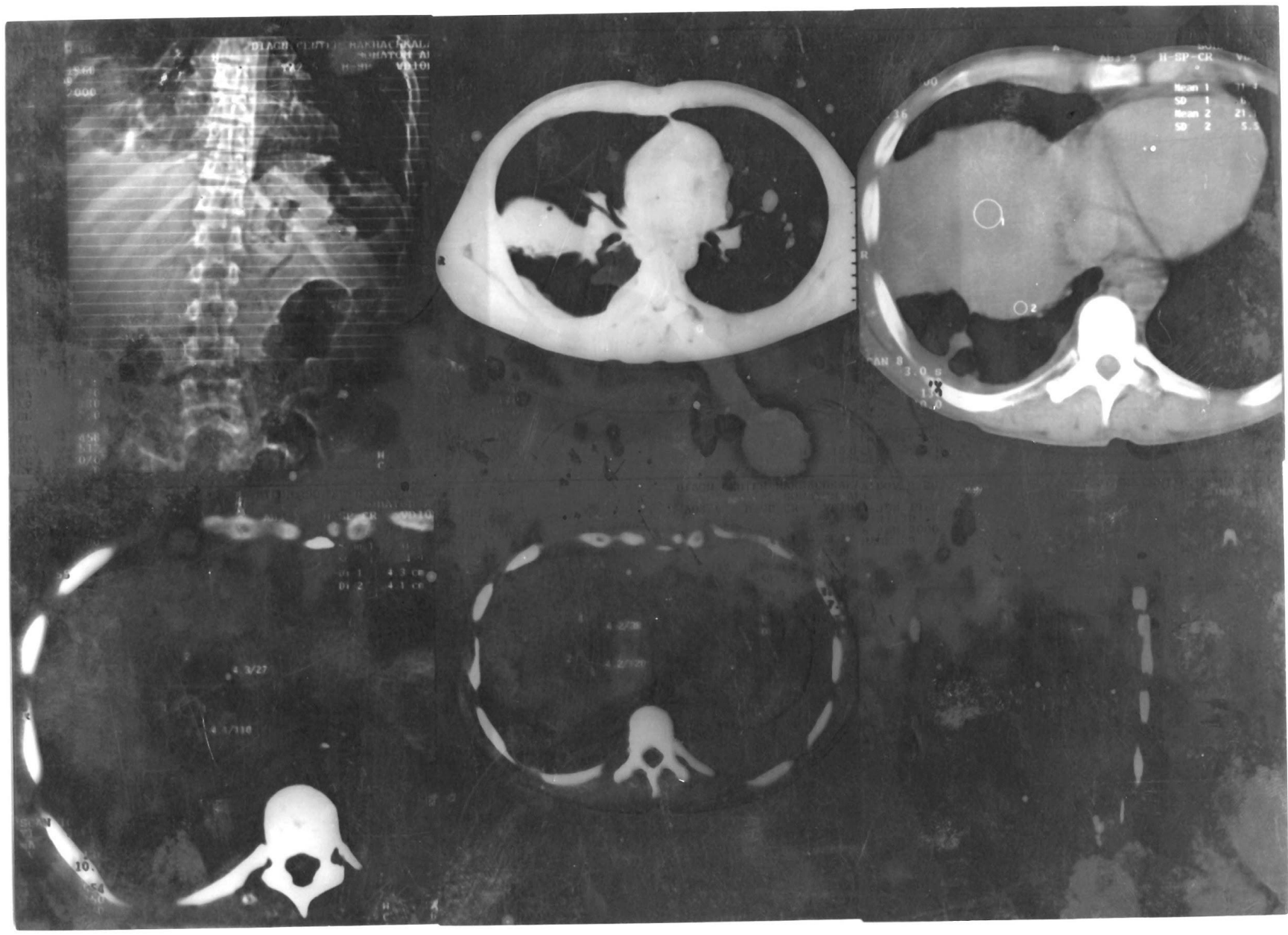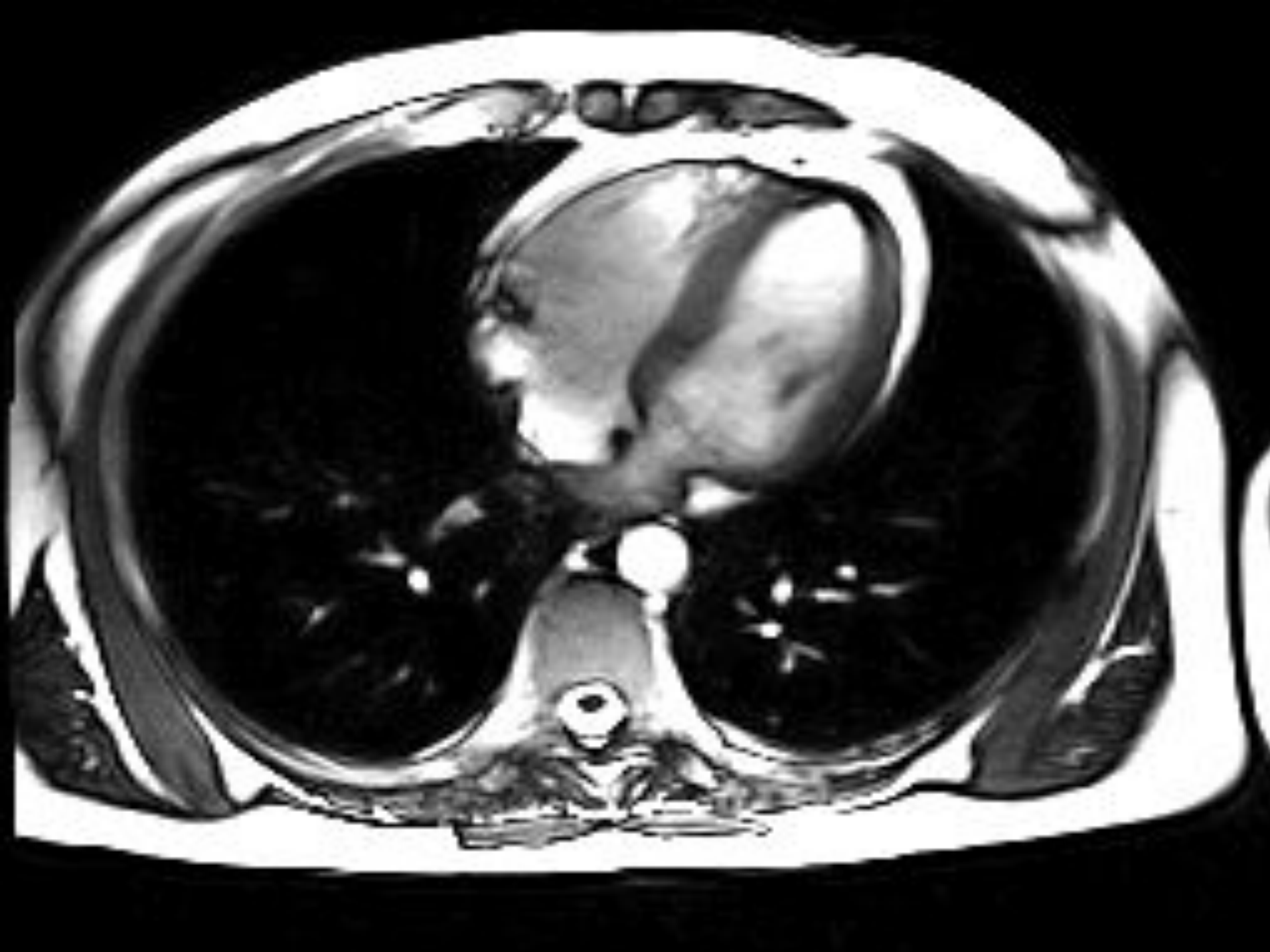












CT 2454
27-FEB-1945
06-DEC-2003
11:30:57.51
TP -515.8
DMA 193
SPI 6

SONATION PLUS 4
VELOC
M-SP-CR

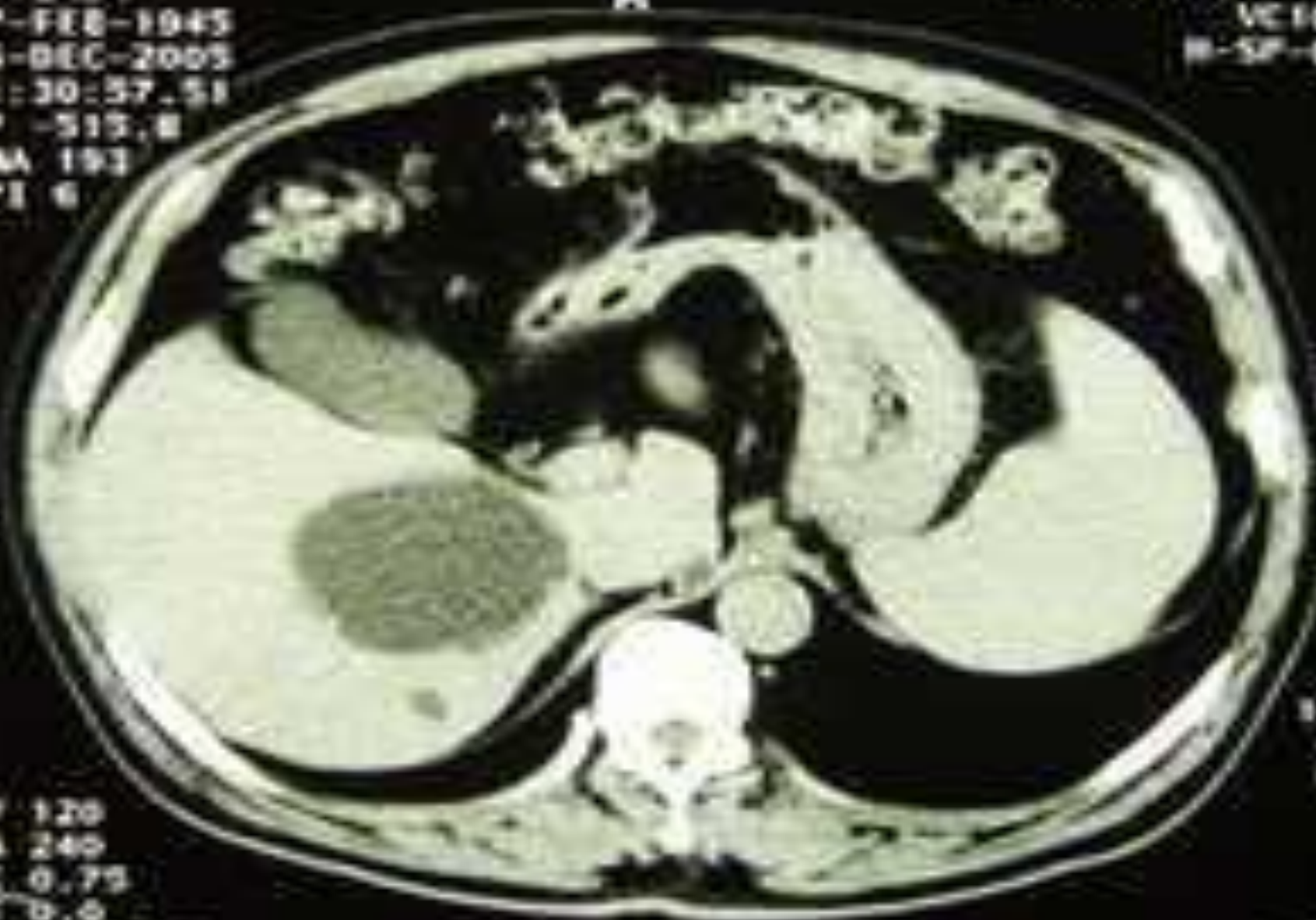R

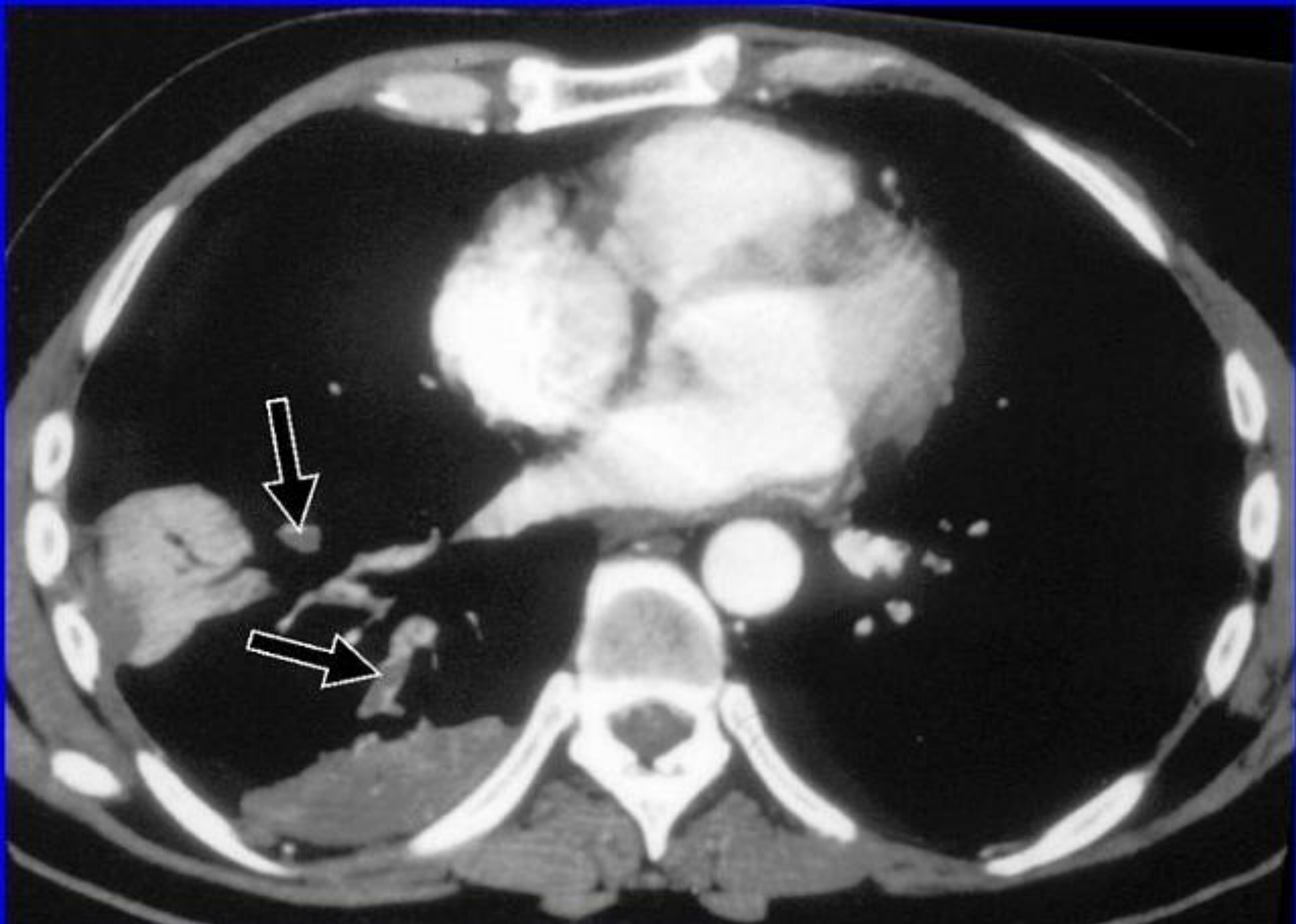
A

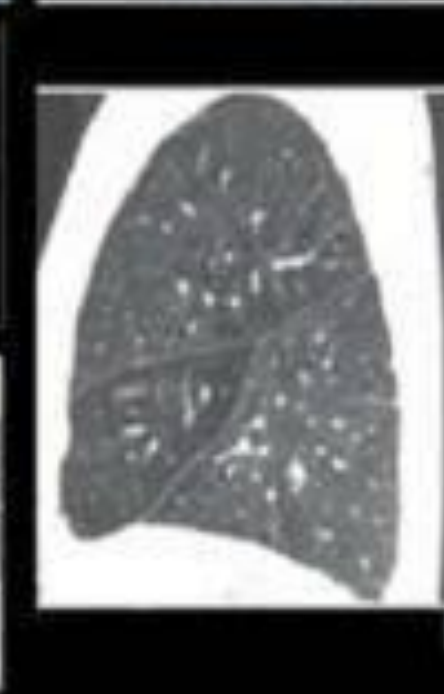
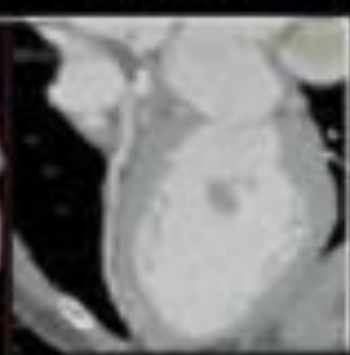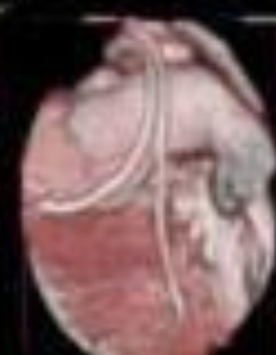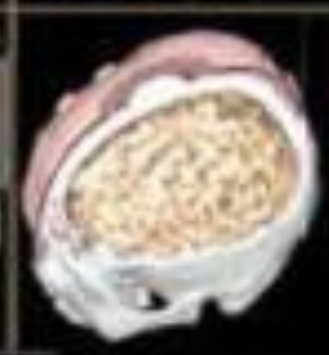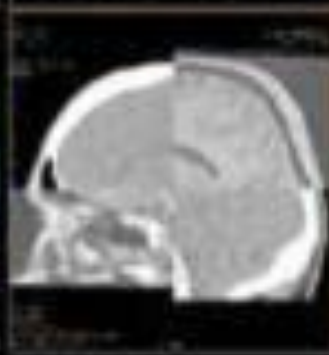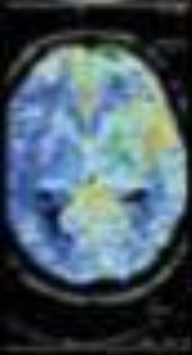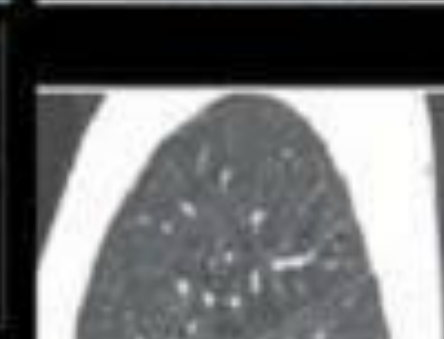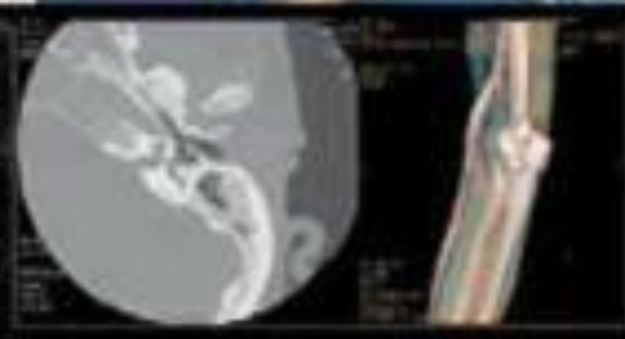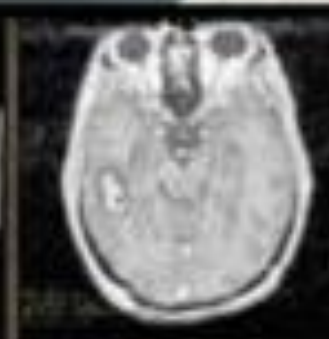
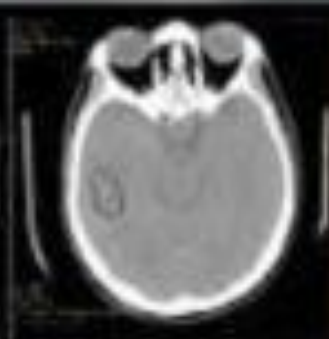
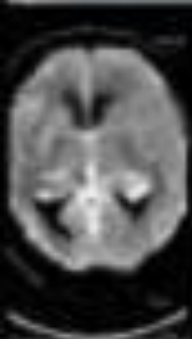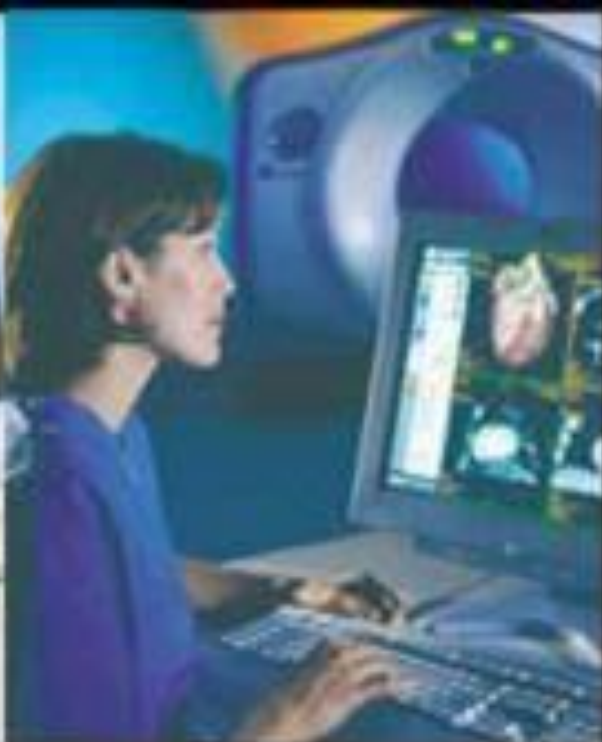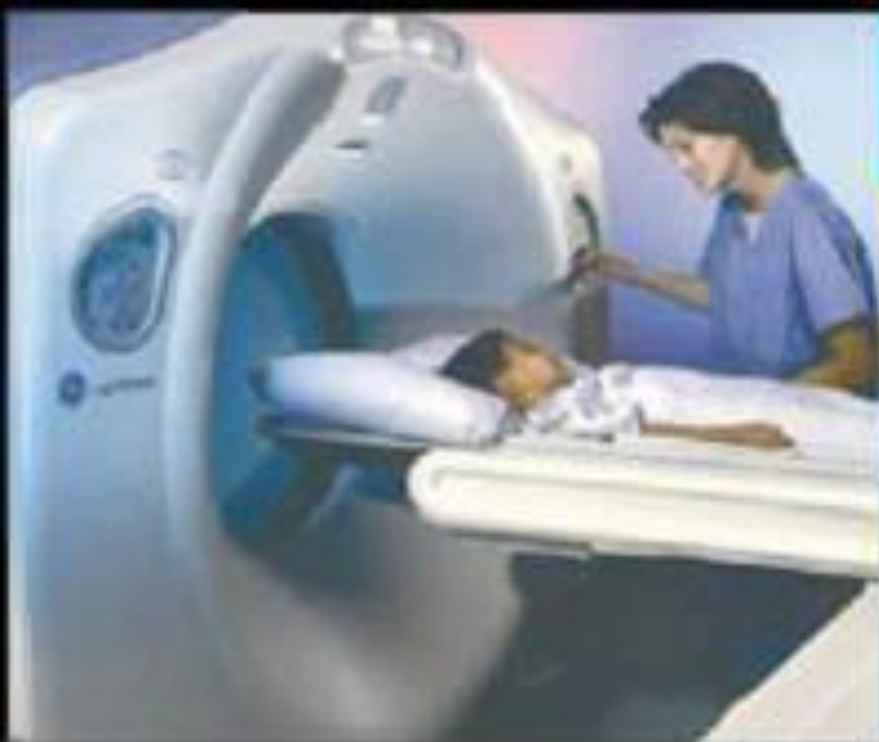kV 120
mA 240
LI 0.75
CT 0.0
SL 3.0/7.5
251 -17/-35
ARM LO Ultraview-370mg_1/60ml
1215376 015



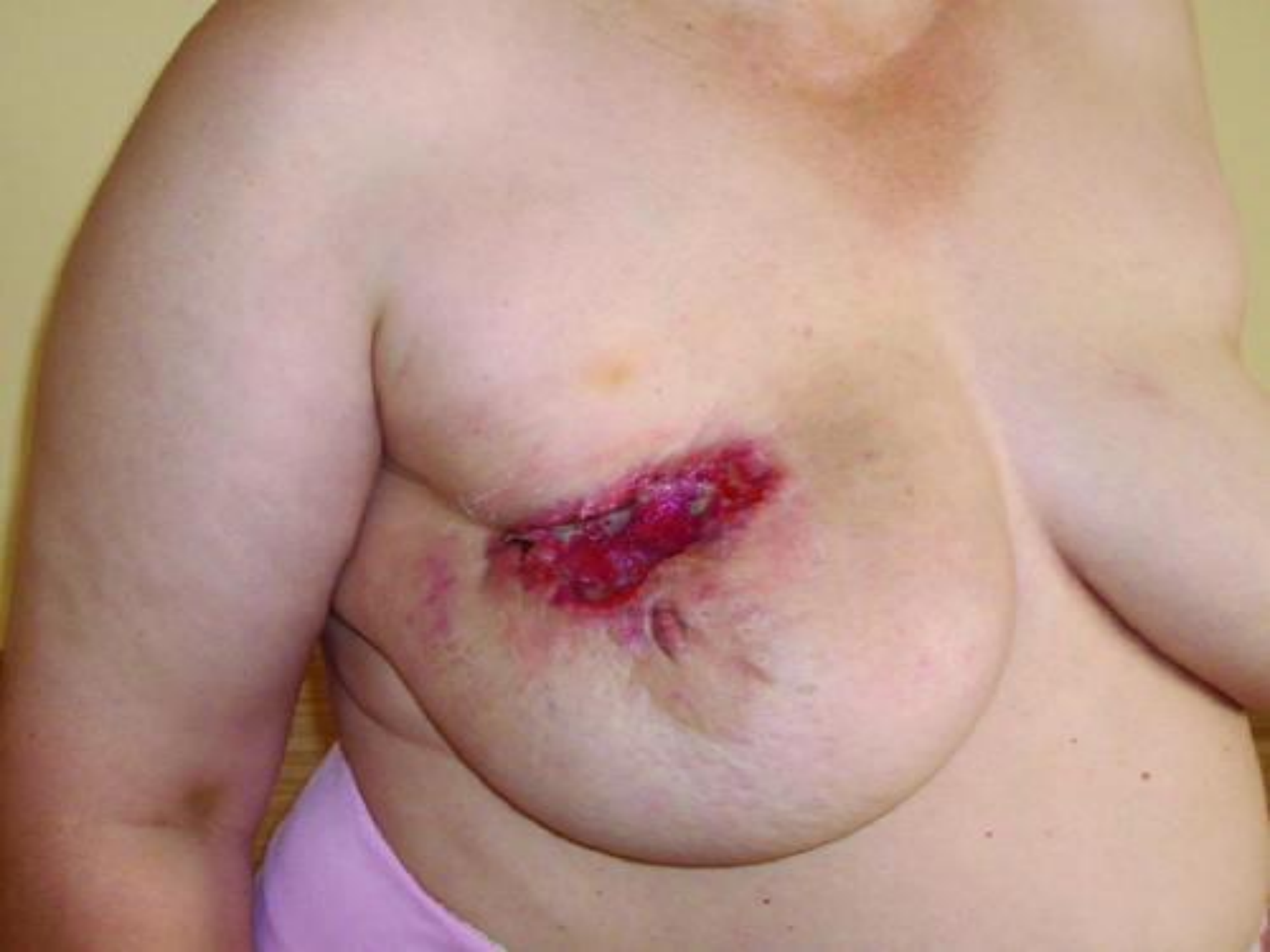H 200
C 200

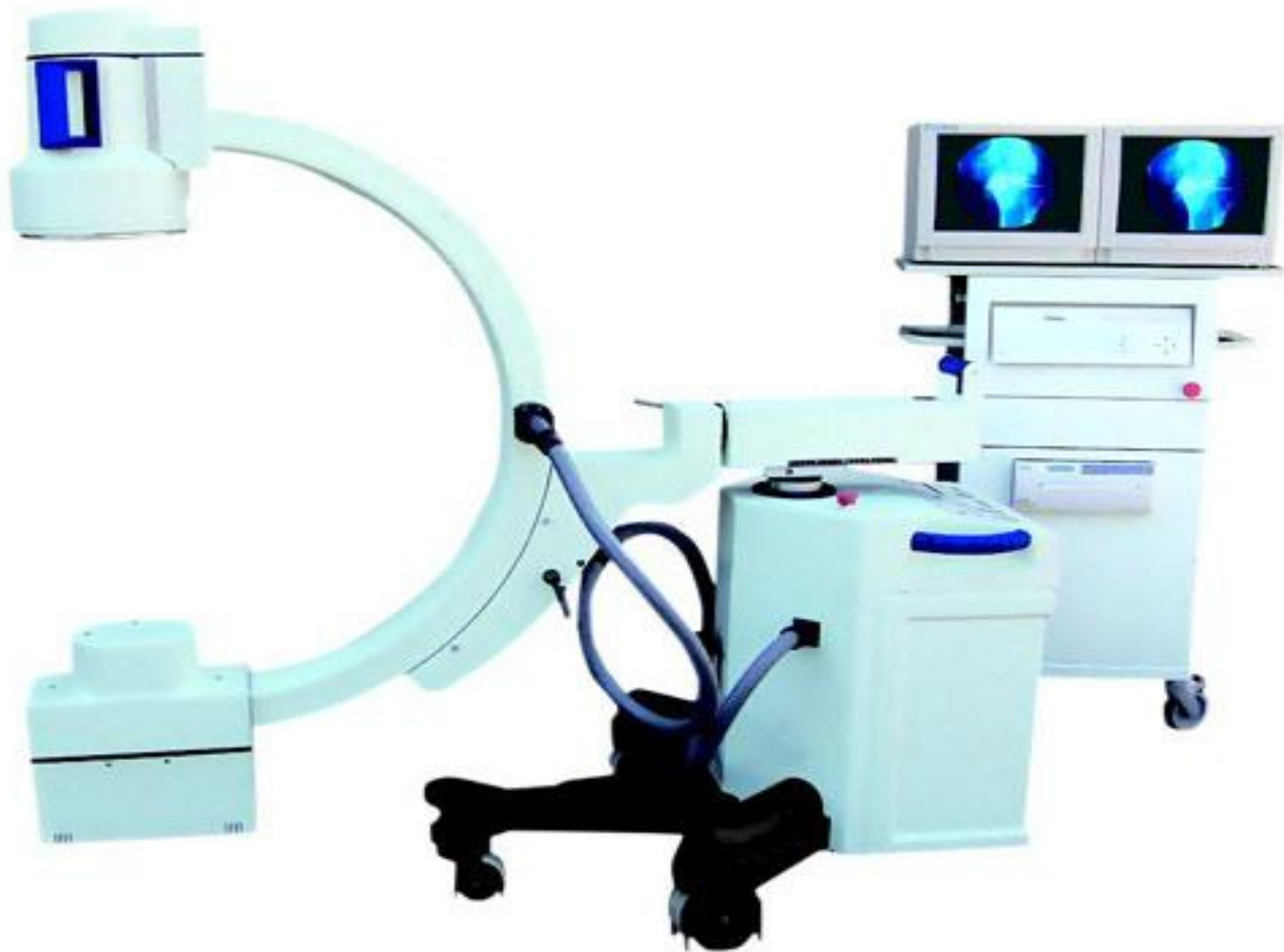

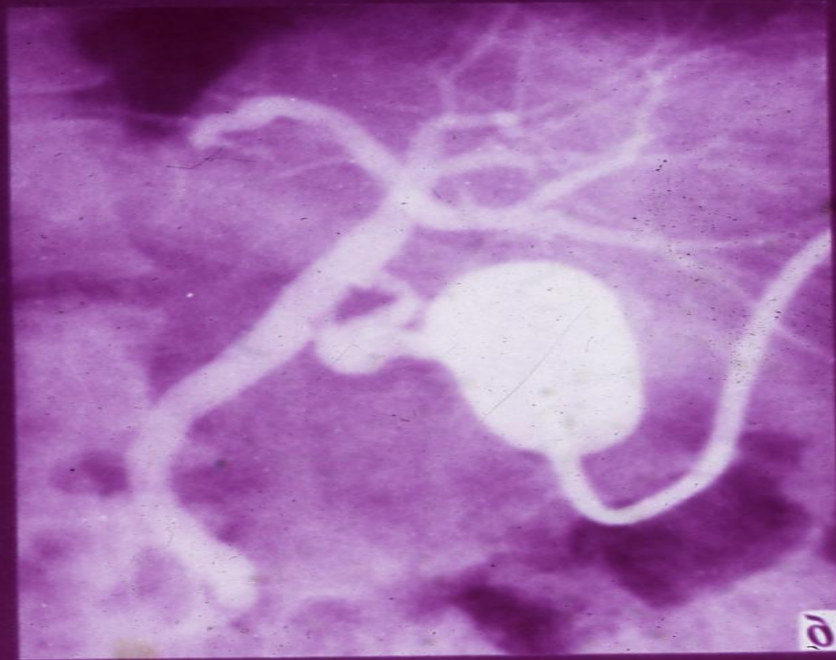



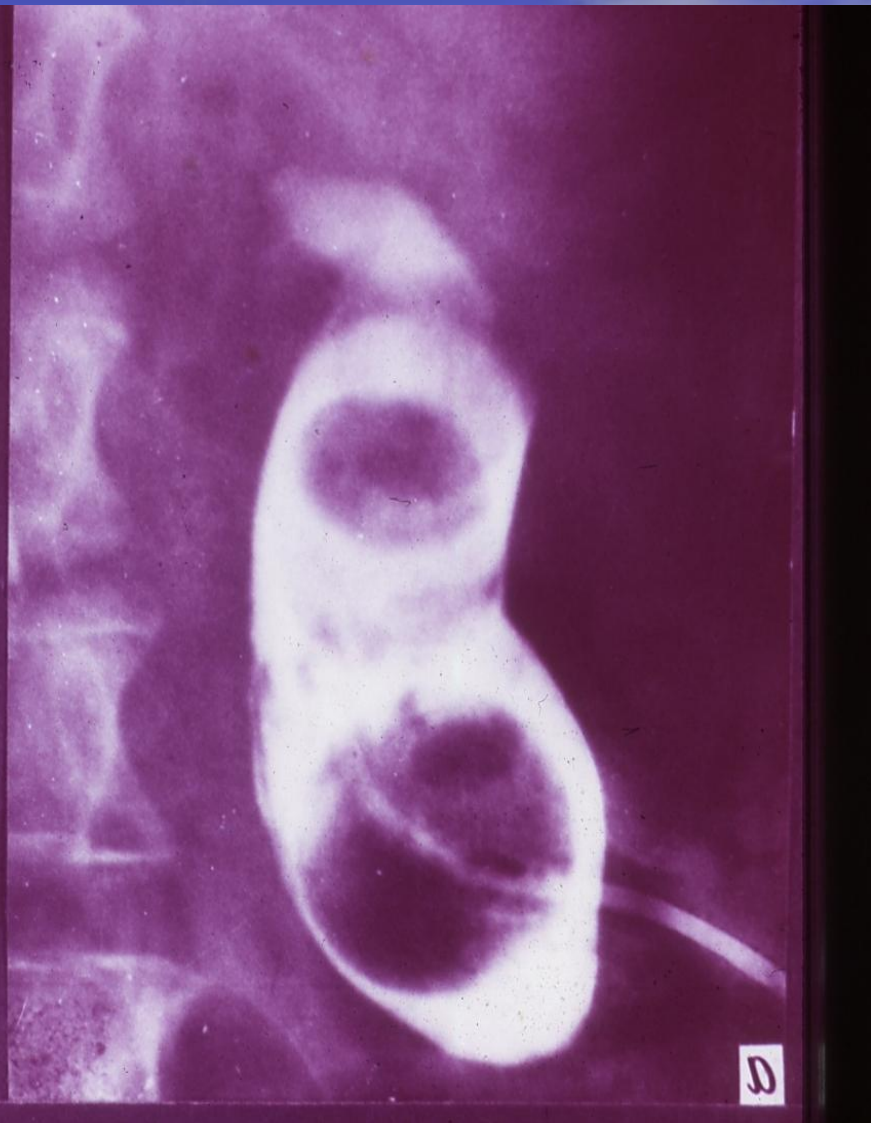
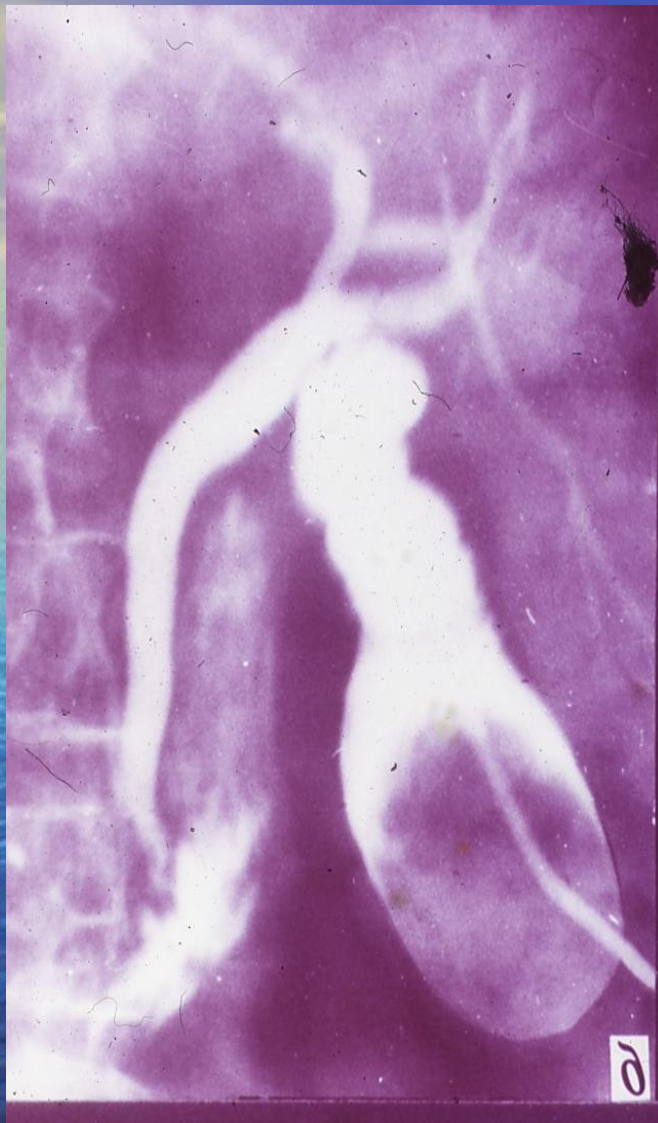

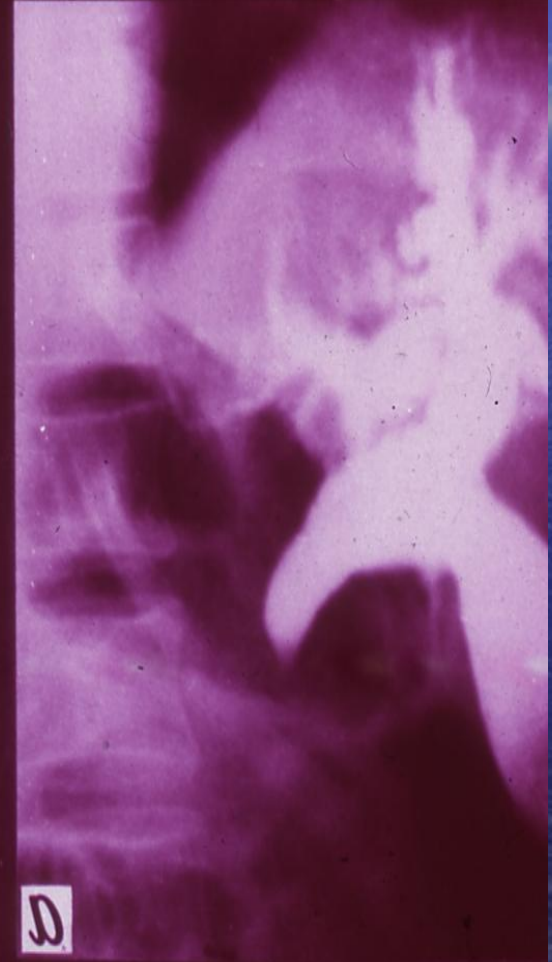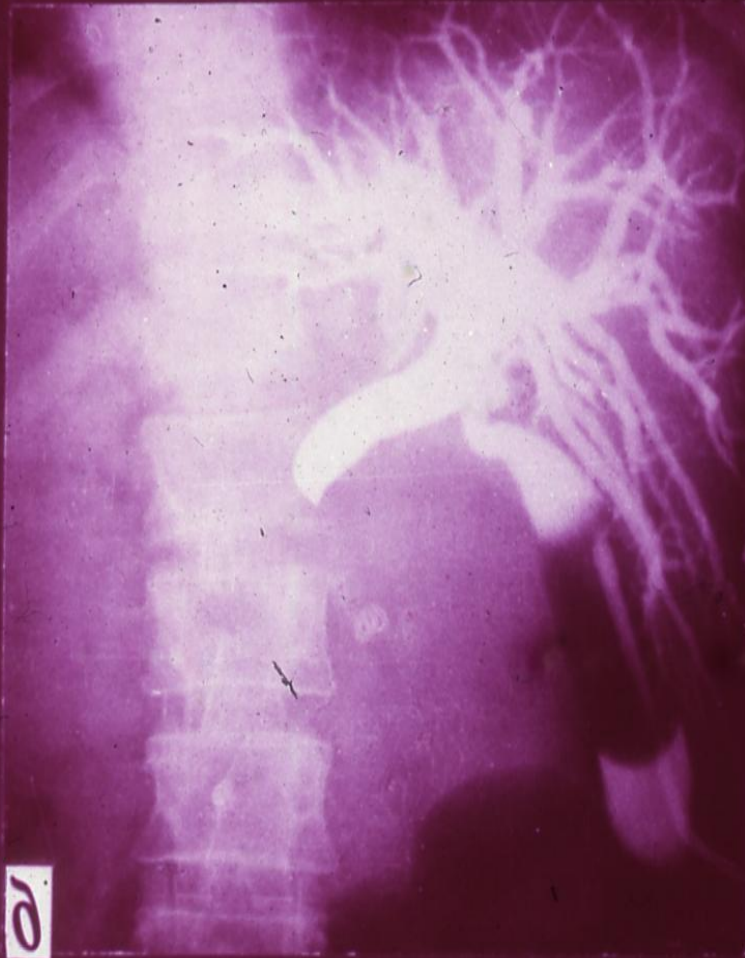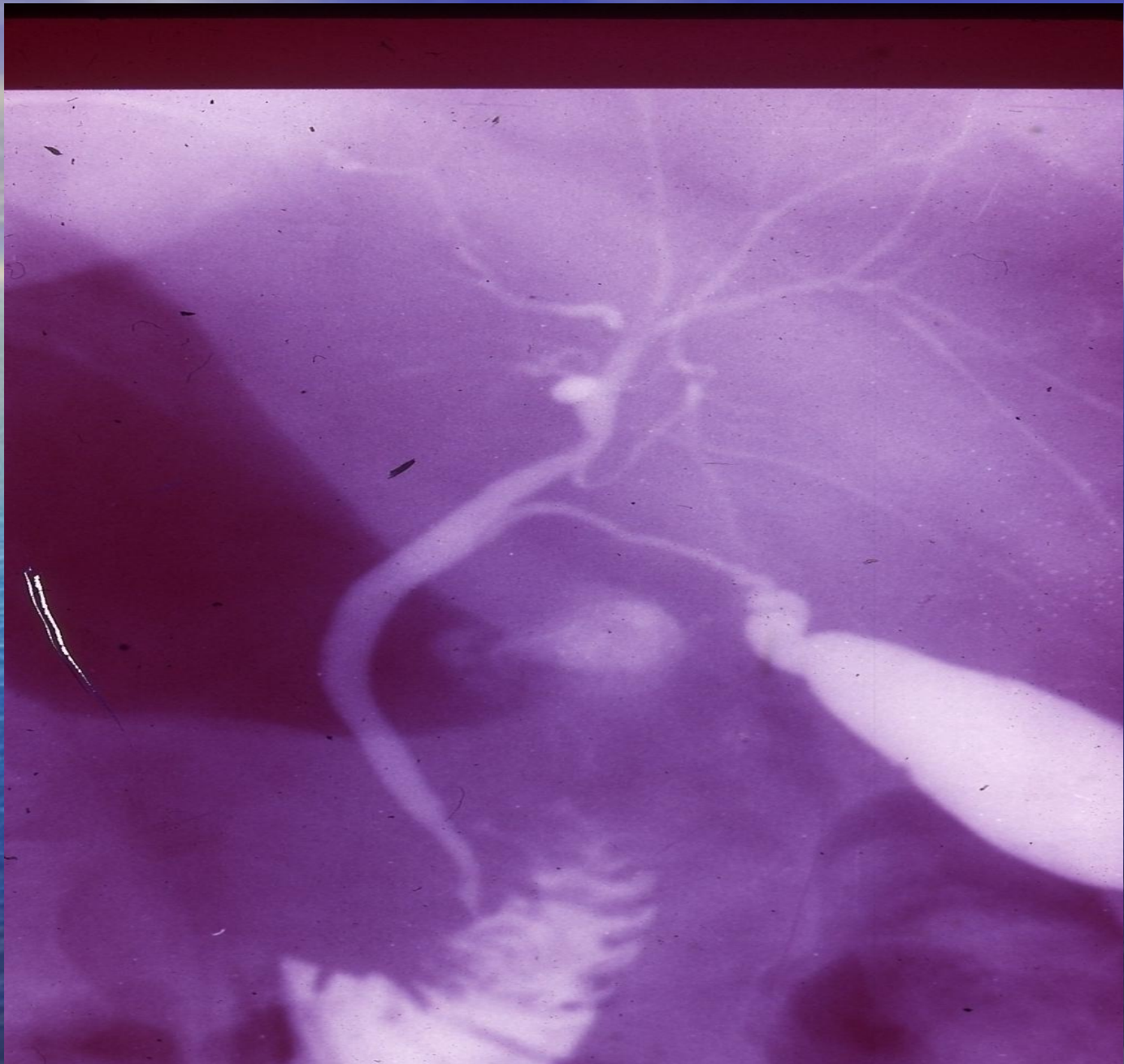


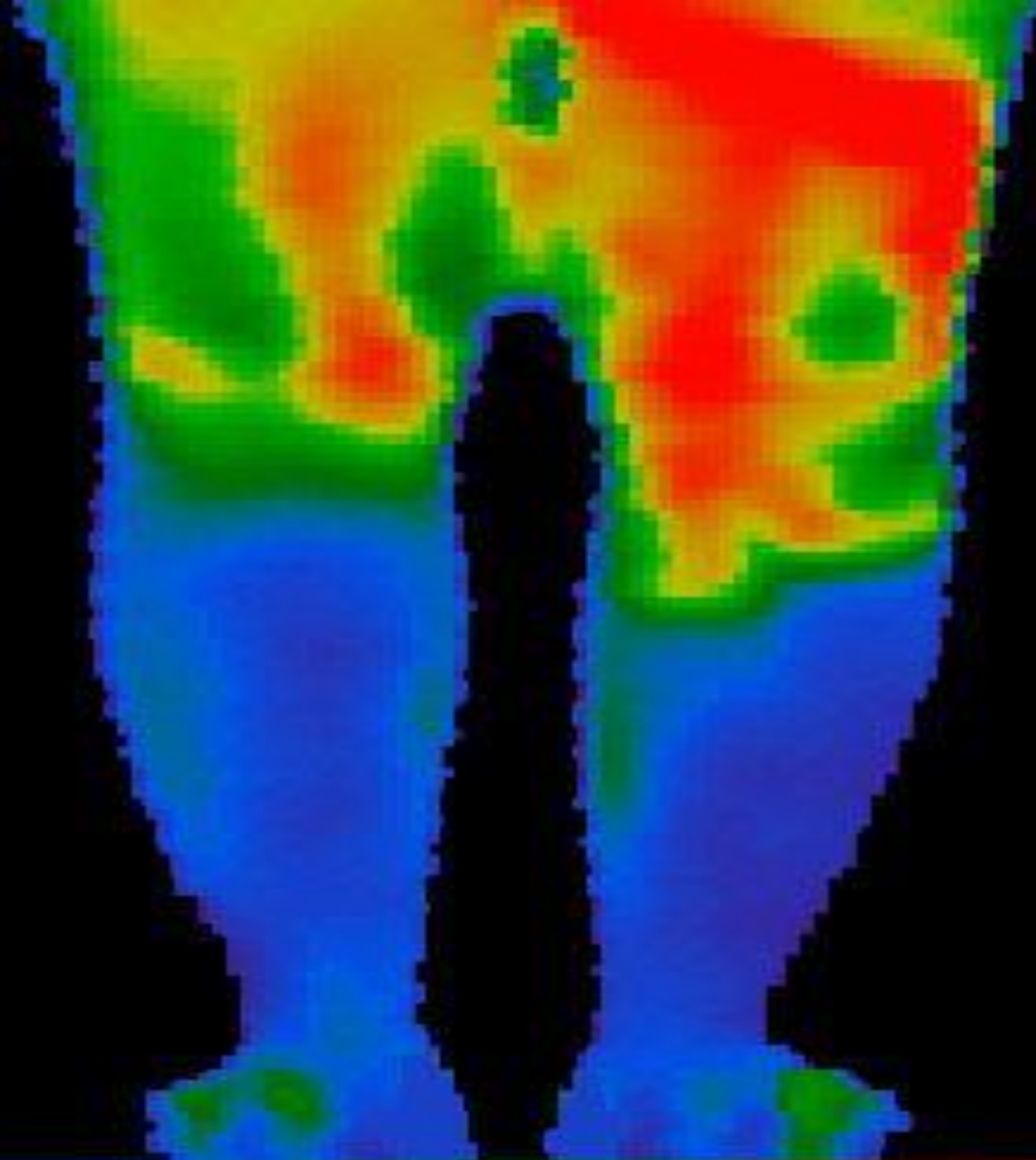






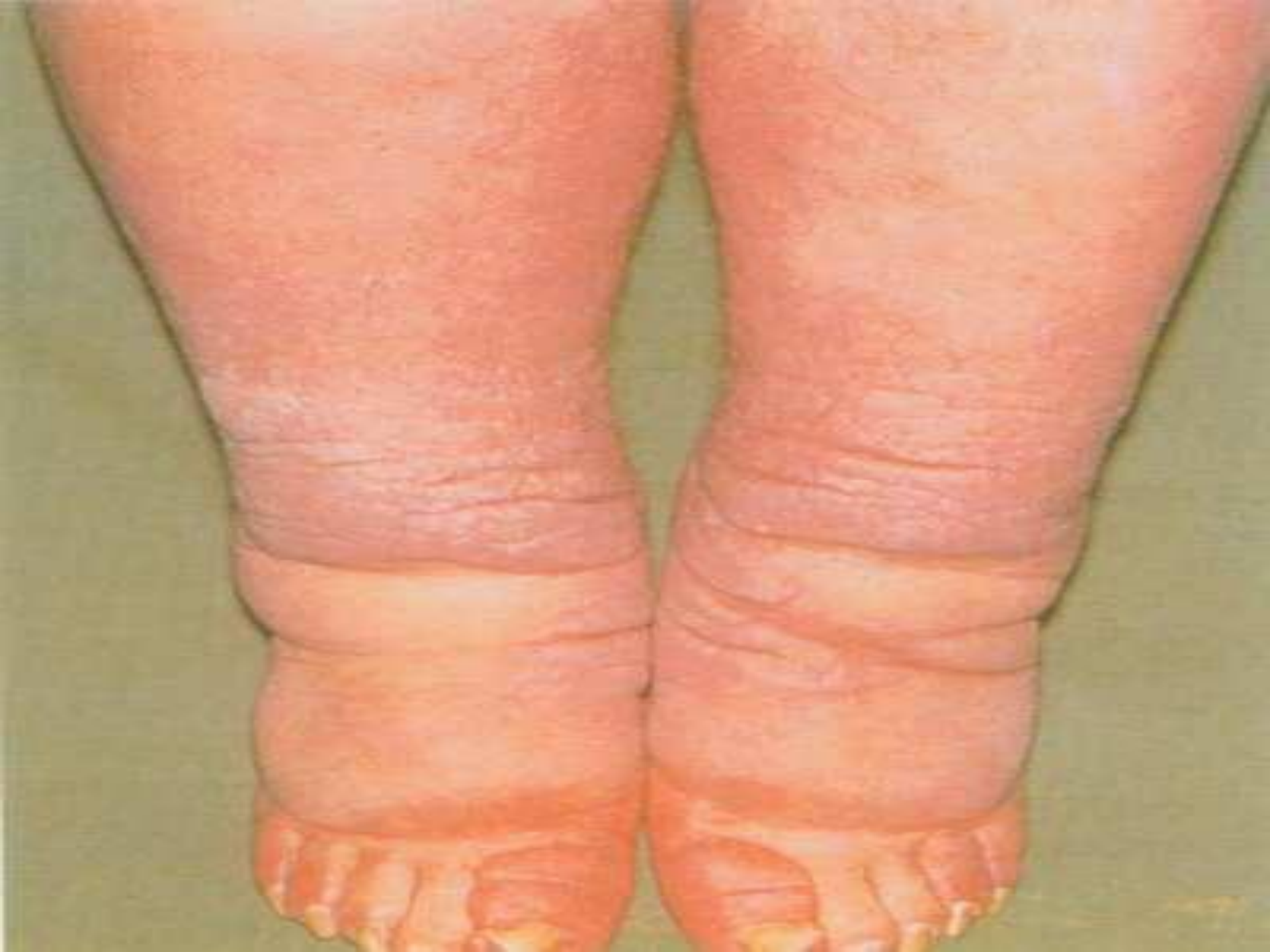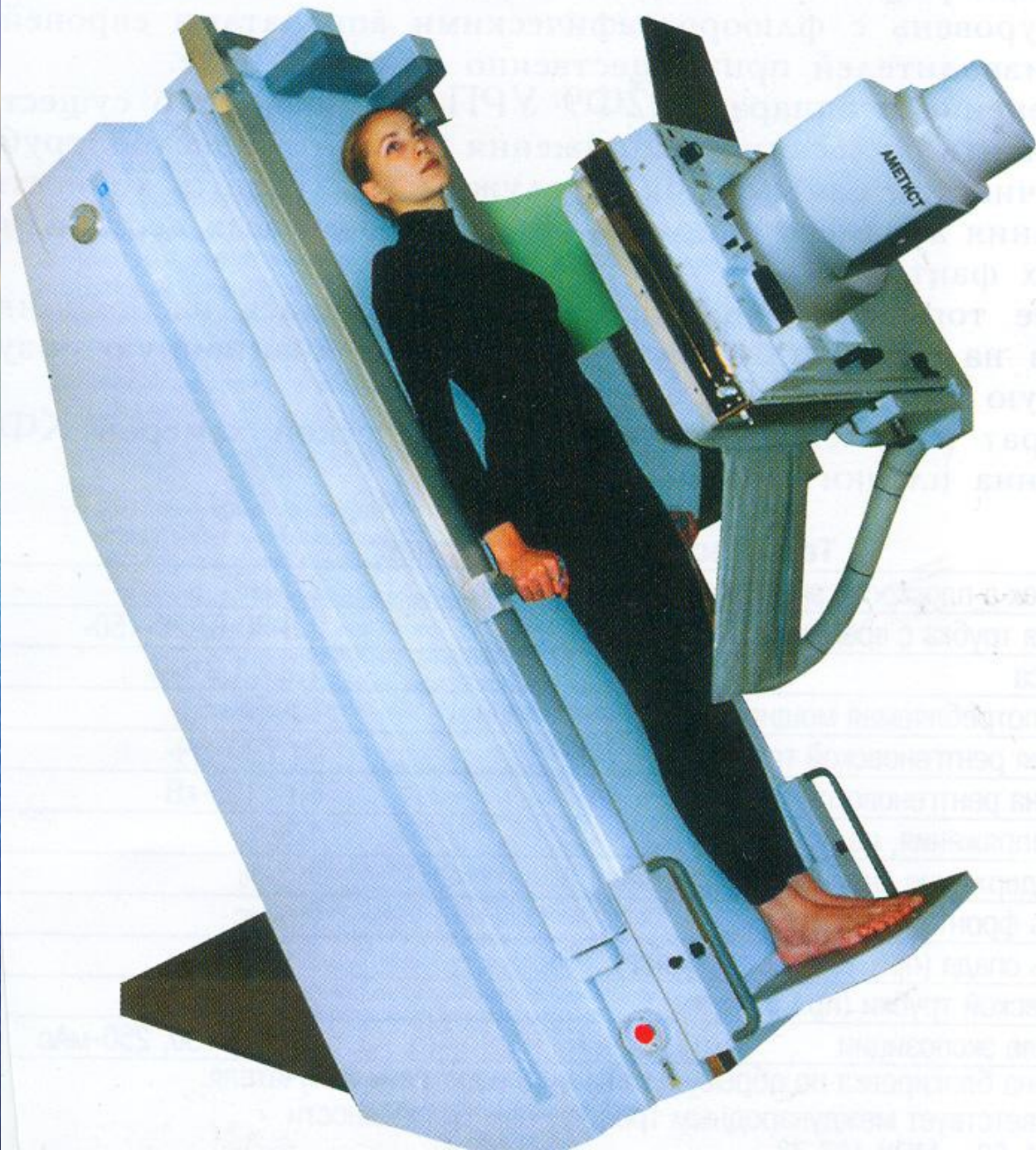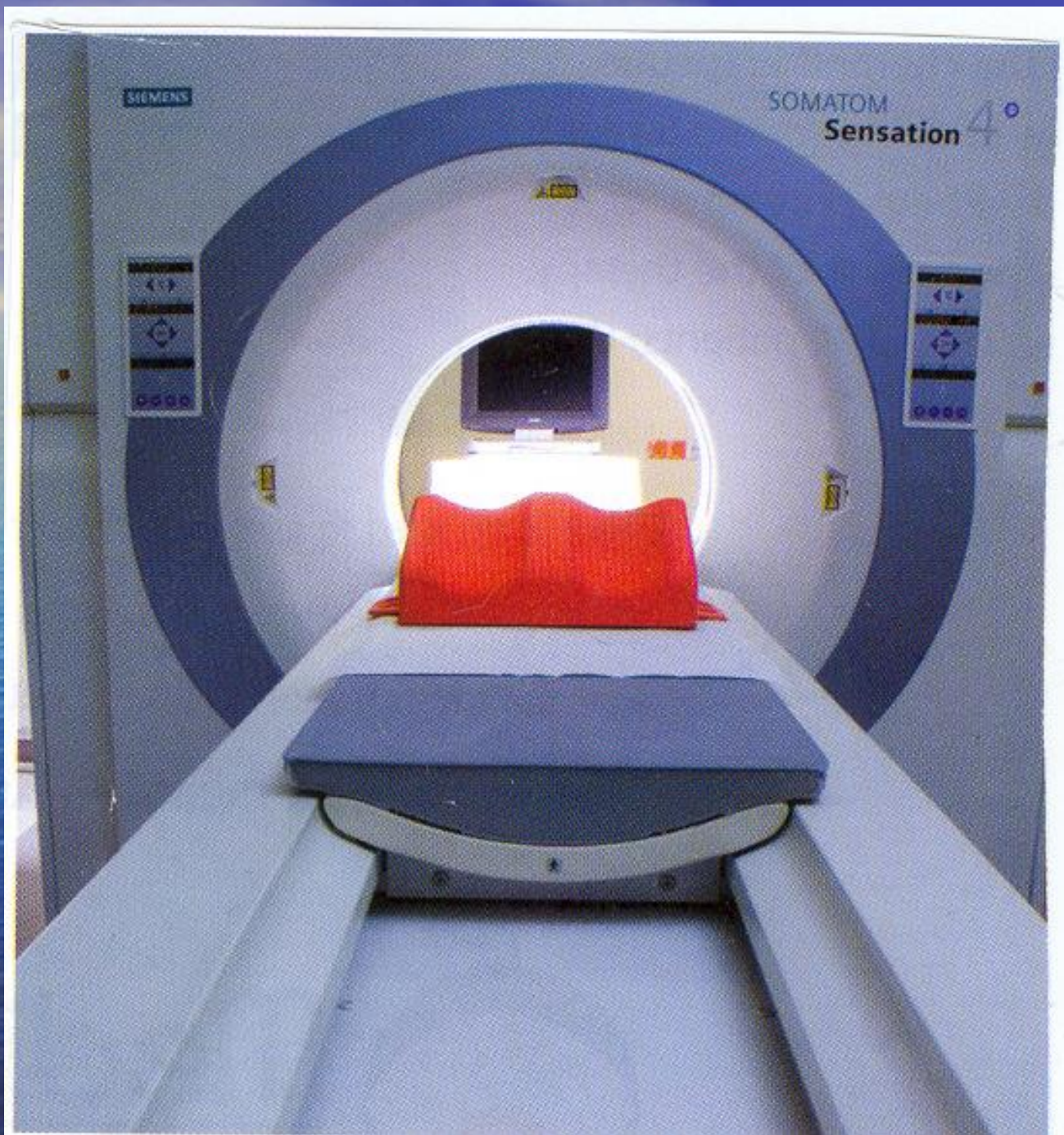




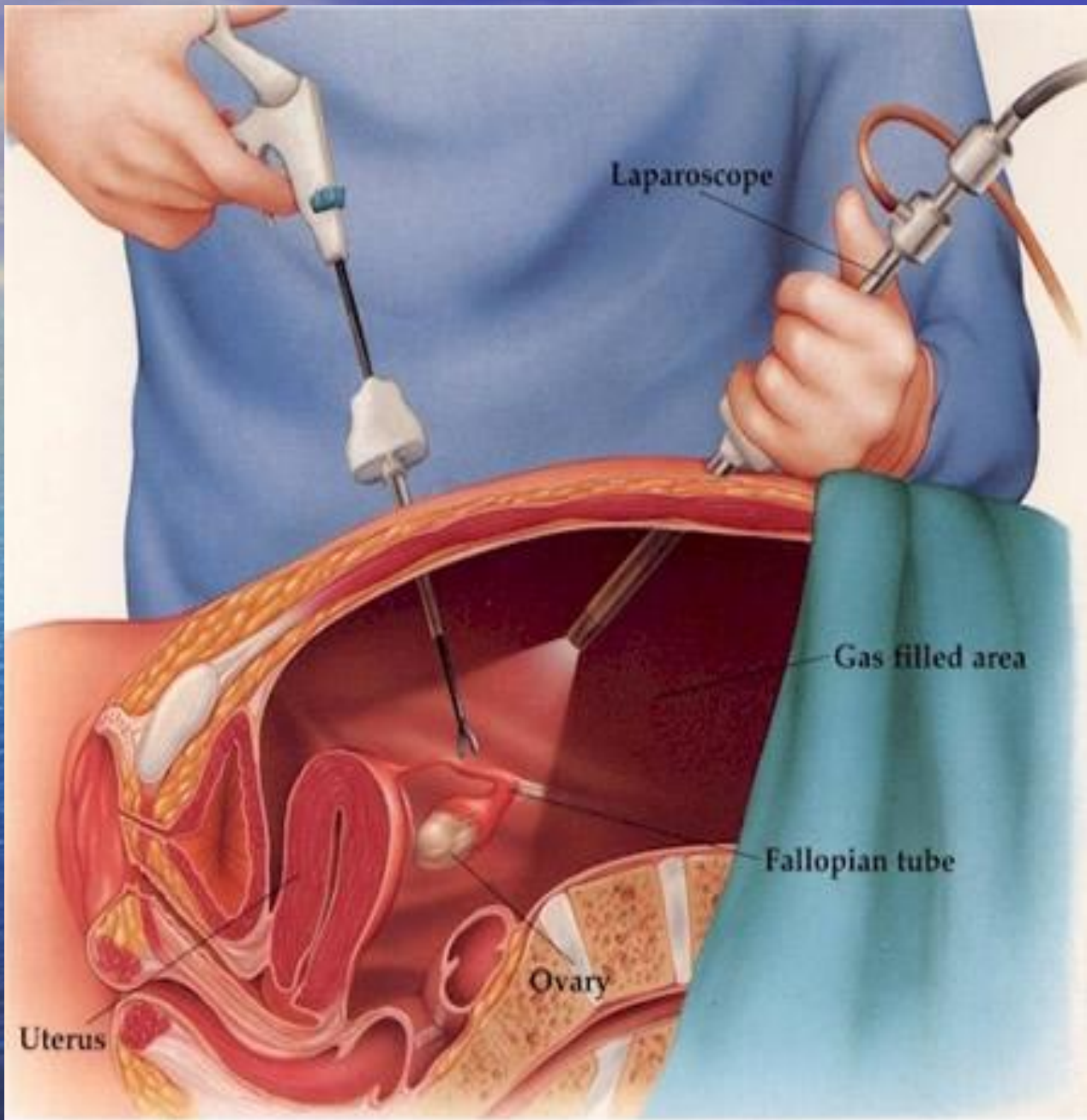









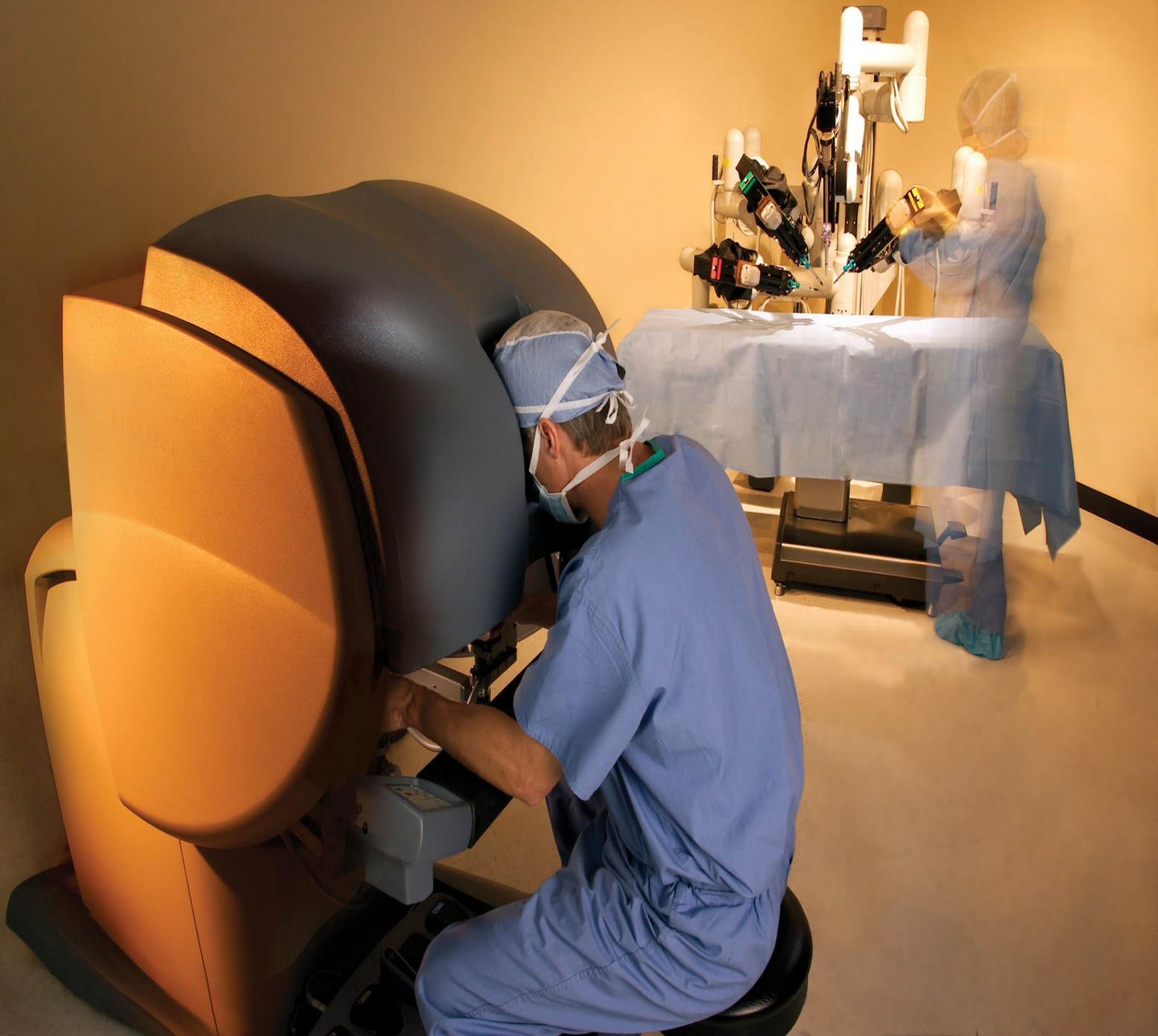






СПАСИБО ЗА ВНИМАНИЕ

