МЕДИЦИНСКИЙ КОЛЛЕДЖ
Федерального государственного бюджетного образовательного учреждения высшего образования
«Уральский государственный университет путей сообщения»

9.1. Анатомия системы мочеобразования и мочевыделения

Крючкова Татьяна Сергеевна

2020 г.

Мочевая система – это система органов выделения конечных продуктов обмена и выведения их из организма наружу

В ходе обмена веществ образуются конечные продукты распада, они являются ядовитыми для организма.

Около 75% этих веществ выводится в составе мочи.

Органы мочевой системы

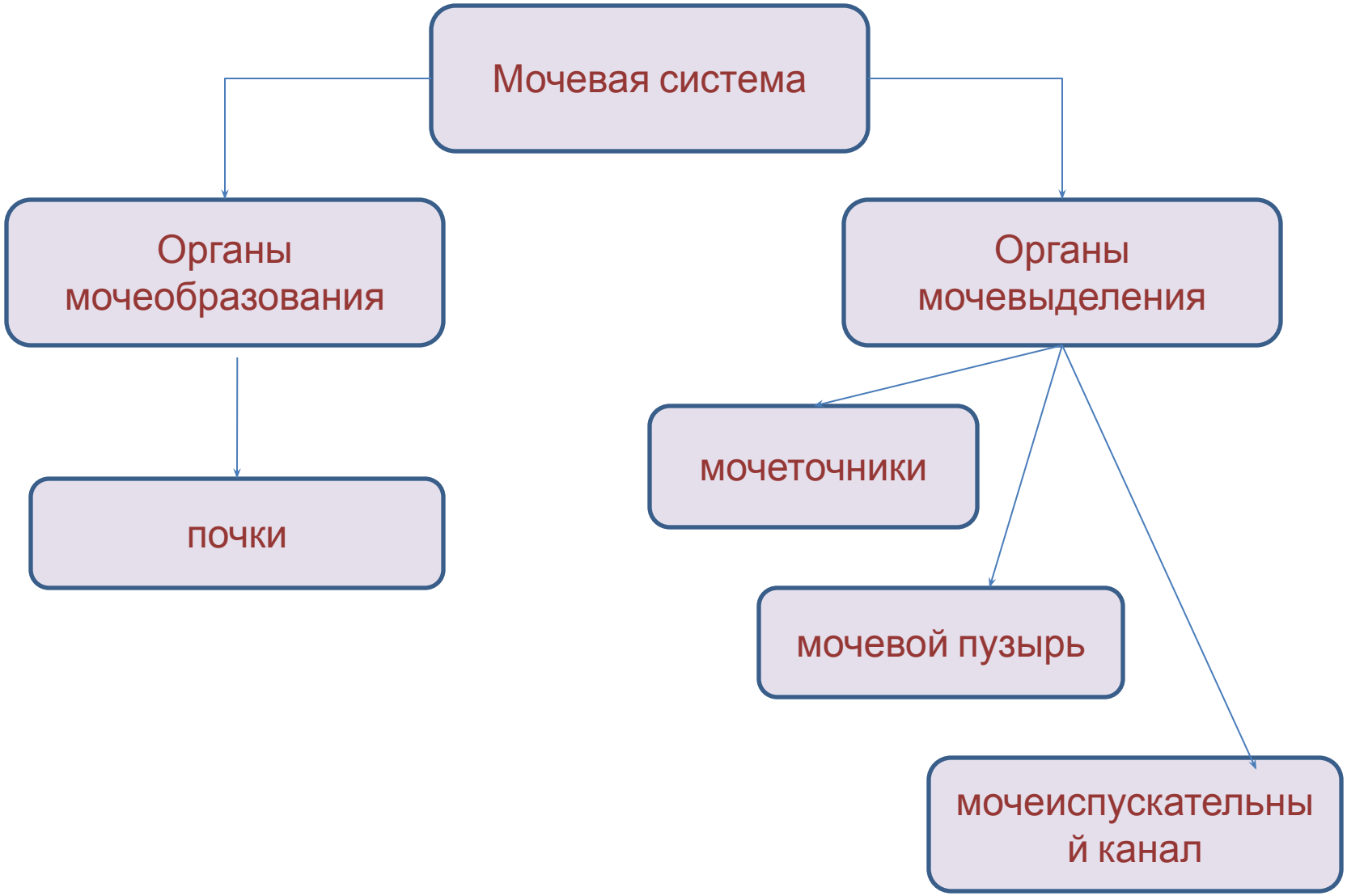

Почка (лат. ren; греч. nephros)

Почка – полифункциональный орган.

Путем образования мочи почки выполняют следующие важные функции:

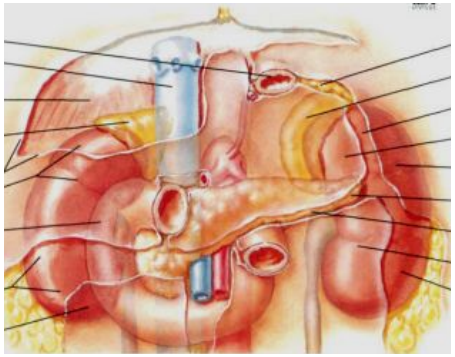

1. Удаляют из плазмы крови конечные продукты: мочевину, мочевую кислоту, креатинин и др.
2. Контролируют во всем организме и плазме крови уровни электролитов: Na, K, Cl, Ca, Mg.
3. Выводят чужеродные вещества: пенициллин, сульфаниламиды, йодиды, краски и т.д.
4. Поддерживают гомеостаз.
5. Участвуют в обмене белков, жиров, углеводов.
6. Выполняют эндокринную функцию: продуцируют БАВ:

   ренин (участвует в поддержании АД и объема циркулирующей крови)

   эритропоэтин (стимулирует образование эритроцитов).

Почка – парный орган

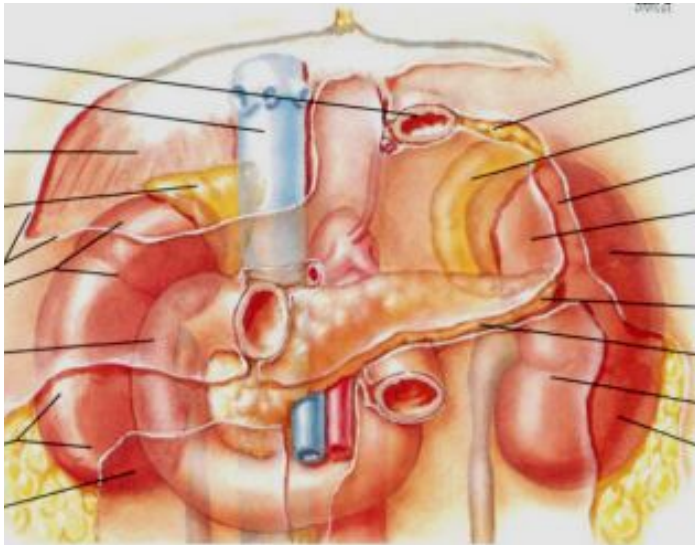

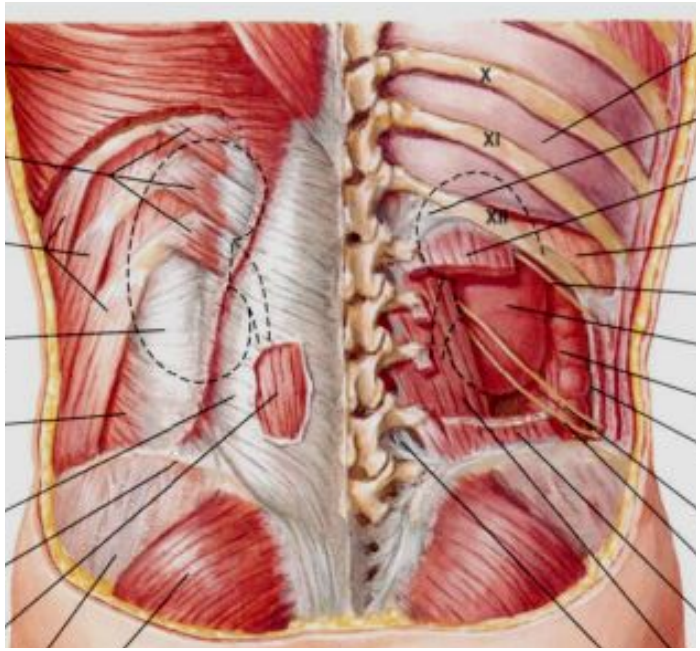

Почки располагаются в поясничной области на задней стенке брюшной полости на уровне XI-XII грудных и I-III поясничных позвонков. Находятся за брюшиной.

Правая почка лежит ниже левой.

Форма – бобовидная.

Размеры – 11х5 см.

Масса – 150 г (от 120 до 200 г).

- **<u>Голотопия:</u>** располагаются в полости живота, в забрюшинном пространстве
- **<u>Скелетотопия:</u>**
  - правая почка лежит ниже левой: 12 ребро пересекает правую почку на границе верхней и средней трети, левую – приблизительно посередине
  - правая почка располагается на протяжении 12 грудного-3поясничного позвонков
  - левая почка располагается на протяжении 11 грудного-2 поясничного позвонков

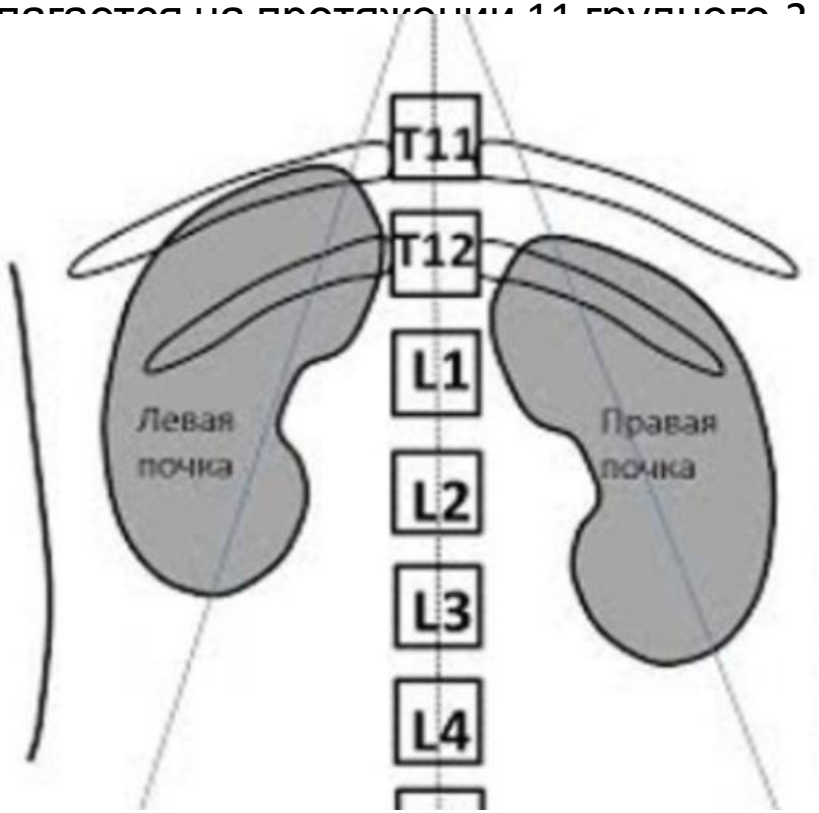

- **<u>Синтопия:</u>**
  - ❖ к верхнему полюсу **<u>левой почки</u>** прилежит надпочечник, передняя поверхность соприкасается с желудком, поджелудочной железой, левым изгибом ободочной кишки и начальной частью нисходящей ободочной кишки; ниже – с петлями тощей кишки; латерально – с селезенкой.
  - ❖ к верхнему полюсу **<u>правой почки</u>** прилежит правый надпочечник; передняя поверхность соприкасается с печенью, правым изгибом ободочной кишки; медиально – нисходящая часть ДПК

Мочевые органы, organa urinaria; вид cgthtlb

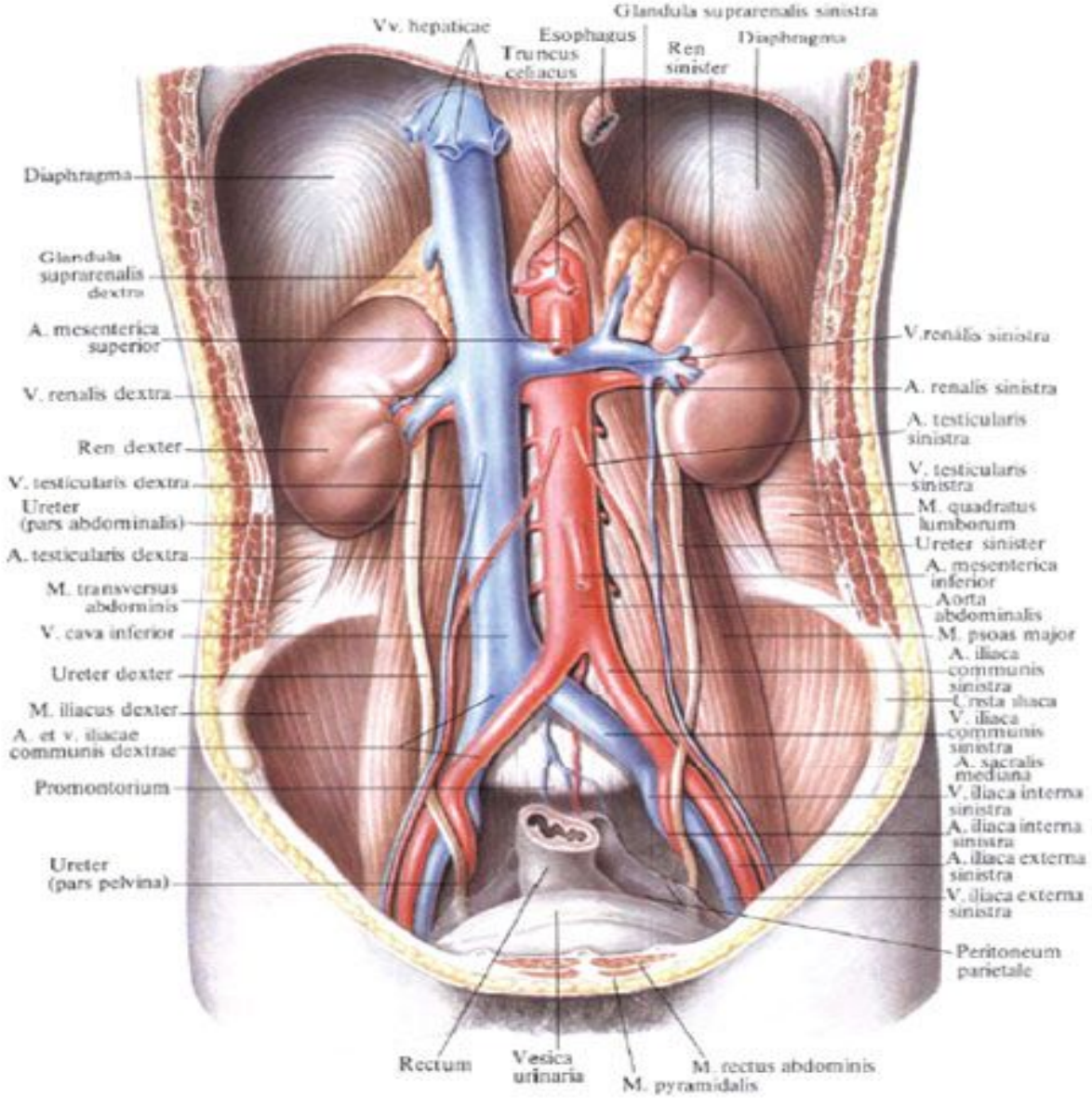

Макростроение почки

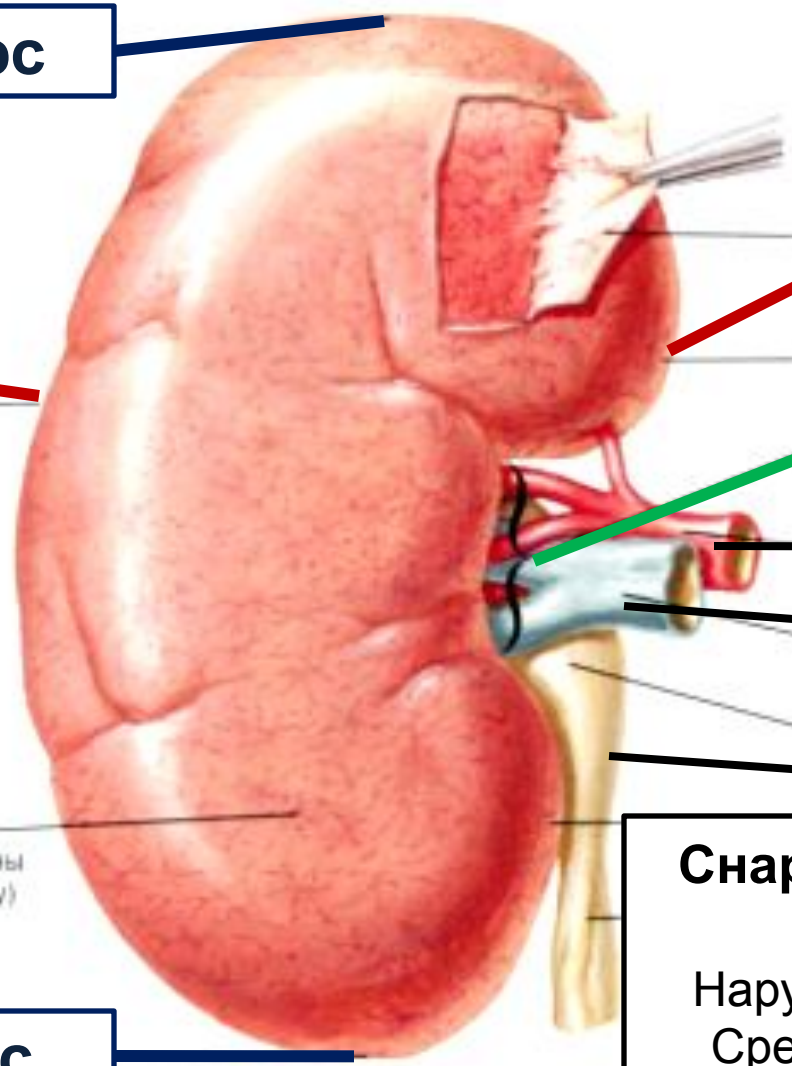

Верхний полюс

Латеральный край

Медиальный край

Ворота почки:

почечная артерия

почечная вена

мочеточник

Нижний полюс

Снаружи почка покрыта 3 оболочками:

Наружная: Почечная фасция

Средняя: Жировая капсула

Внутренняя: Собственная оболочка (фиброзная капсула)

Сегменты почки

- Деление почки на сегменты обусловлено особенностями ветвления почечной артерии

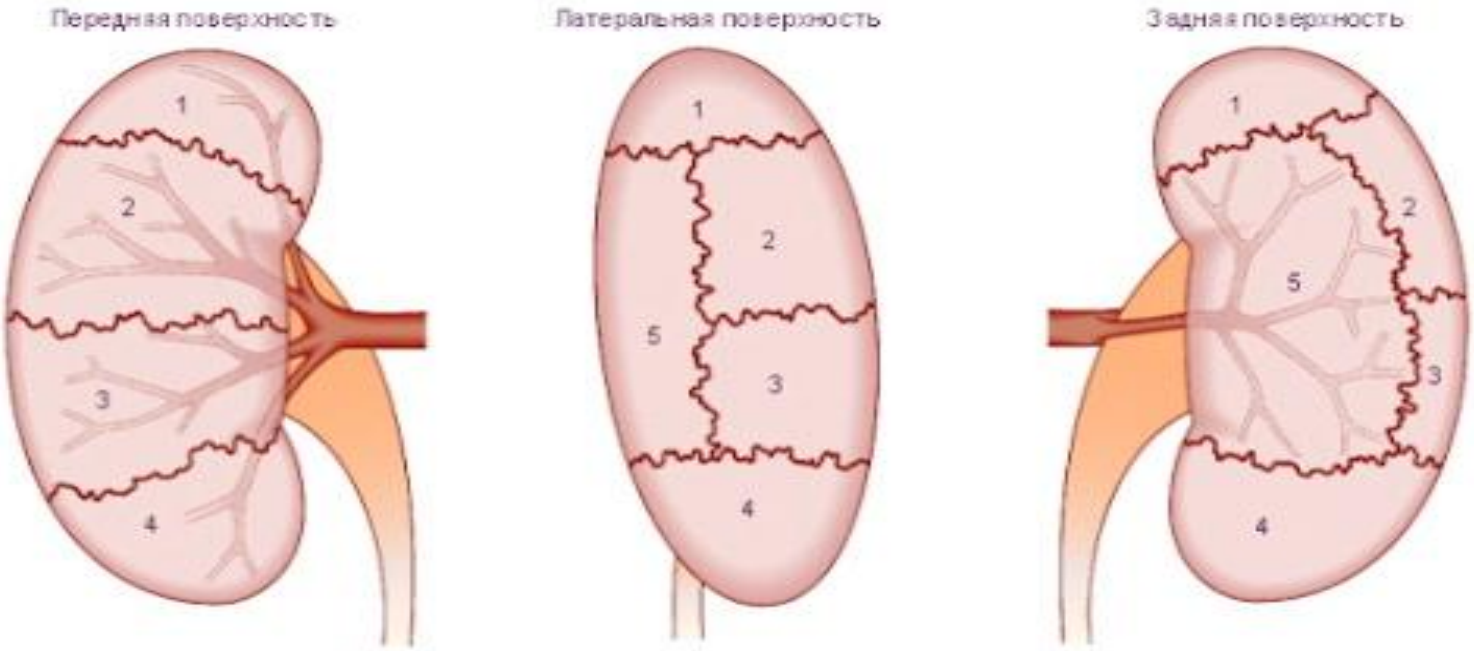

Сегменты почки: 1 - верхушечный (верхний), 2 - верхний передний, 3 - нижний передний, 4 - нижний, 5 - задний

Почка состоит из 2 частей: почечная пазуха (полость) и почечное вещество

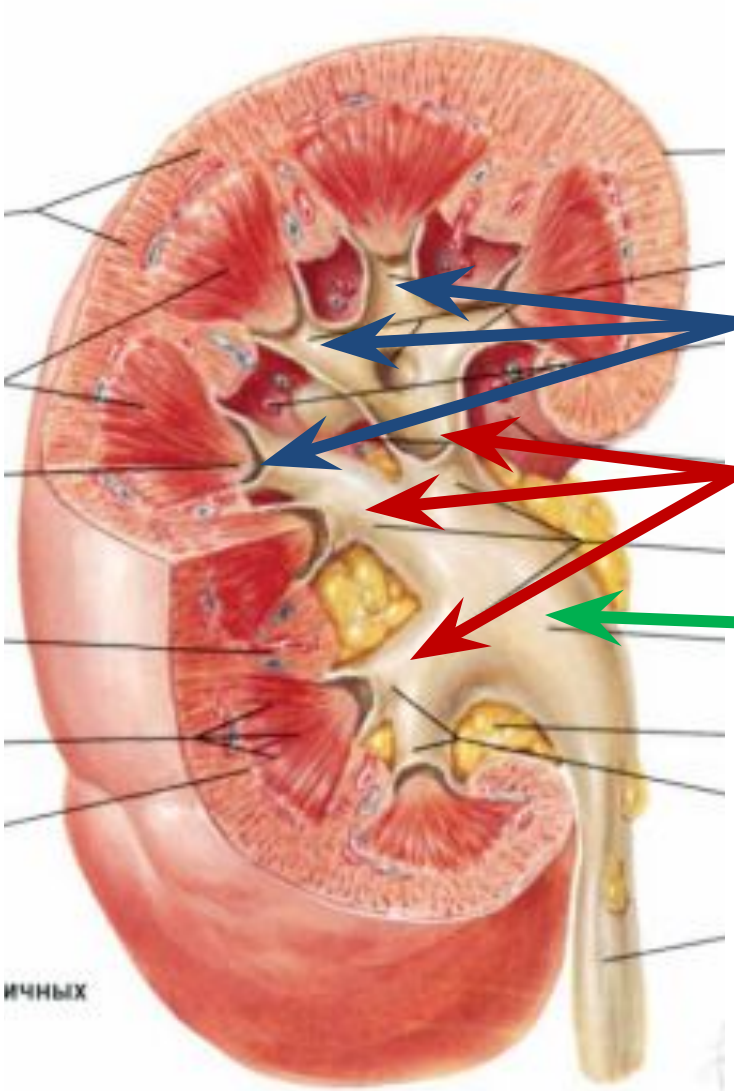

Почечную пазуху образуют малые и большие почечные чашки, почечная лоханка, нервы и сосуды, окруженные клетчаткой.

Малые почечные чашки (8-12 шт)

Большие почечные чашки (2-3 шт)

Почечная лоханка

Ножка почки – совокупность структур, расположенных в области почечной пазухи.
Ворота почки – место проникновения в почку элементов почечной ножки.

Стенка почечных чашек и почечной лоханки состоит из слизистой оболочки, покрытой переходным эпителием, гладкомышечной и адвентициальной оболочек.

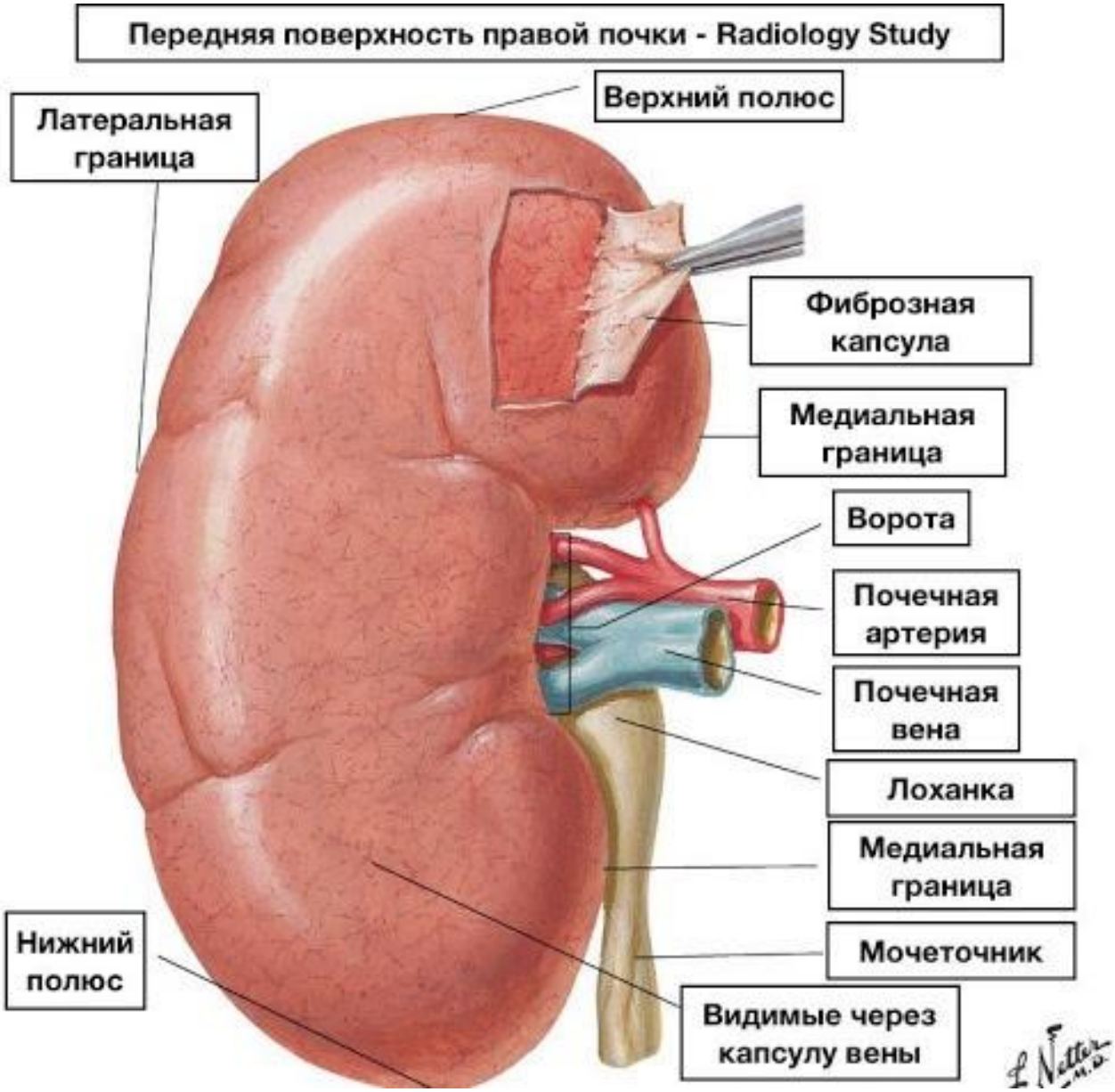
Передняя поверхность правой почки - Radiology Study
Латеральная граница
Верхний полюс
Фиброзная капсула
Медиальная граница
Ворота
Почечная артерия
Почечная вена
Лоханка
Медиальная граница
Мочеточник
Нижний полюс
Видимые через капсулу вены
F. Netter M.D.

Фиксирующий аппарат почки:

1. Фиброзная капсула
2. Жировая капсула
3. Надпочечная фасция, в которой выделяют два листка:

а) передний – *предпочечная фасциальная пластинка,*

б) задний – *позадипочечная пластинка*

4. Почечные сосуды образующие *почечную ножку*
5. Внутрибрюшное давление
6. Почечное ложе (диафрагма, квадратная мышца поясницы, поперечная мышца живота, большая поясничная мышца)

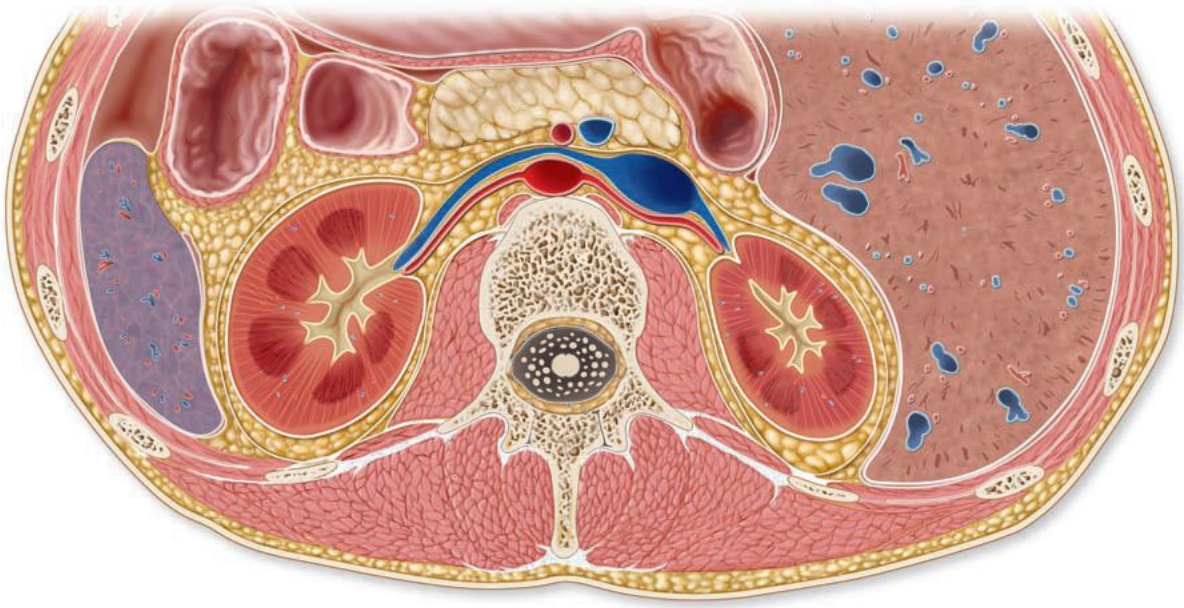

Почка состоит из 2 частей: почечная пазуха (полость) и почечное вещество

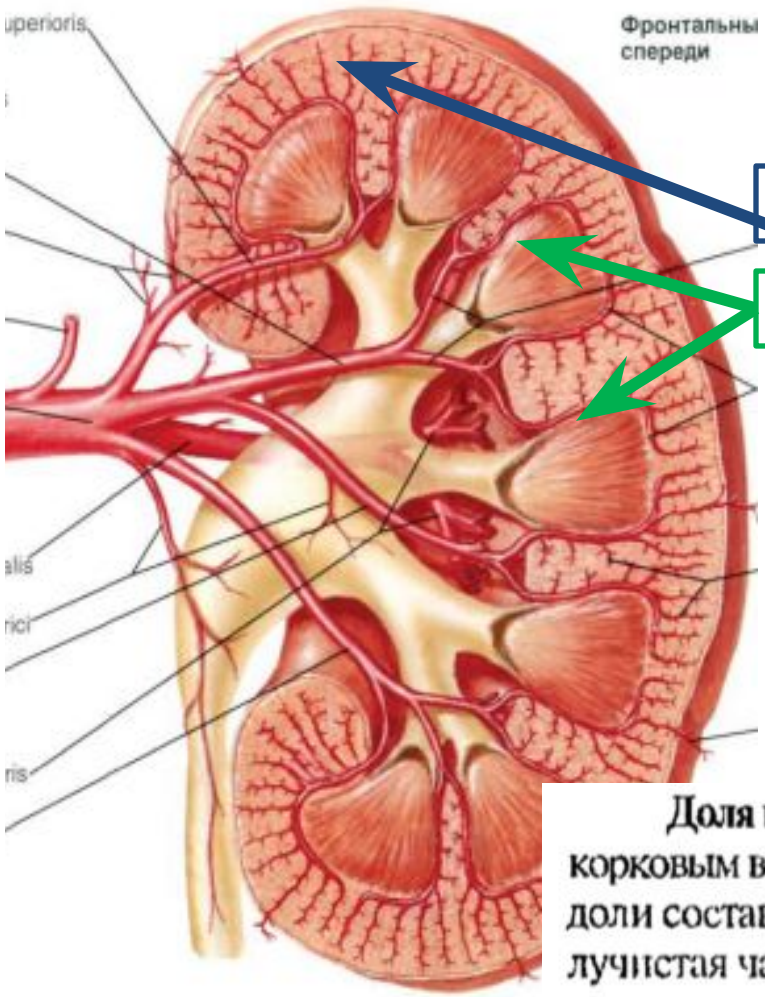

Почечное вещество (паренхима) состоит из соединительной ткани, сосудов и нервов. Имеет 2 слоя:

Наружный слой - КОРКОВЫЙ

Внутренний слой - МОЗГОВОЙ

В корковом слое расположено 80% нефронов. На границе коркового и мозгового слоев располагаются 20% нефронов. Эти нефроны называются околомозговые (юкстамедуллярные), они выполняют эндокринную функцию почек – вырабатывают ренин и эритропоэтин.

Доля почки, *lobus renis*, – это почечная пирамида, с прилежащим к ней корковым веществом, ограниченная междольковыми сосудами; 2-4 почечные доли составляют сегмент почки. **Корковая долька**, *lobulus corticalis*, – это лучистая часть, *pars radiata*, окруженная свернутой частью, *pars convoluta*, которые ограничены междольковыми сосудами; в почке находится около 600 корковыхдолек.

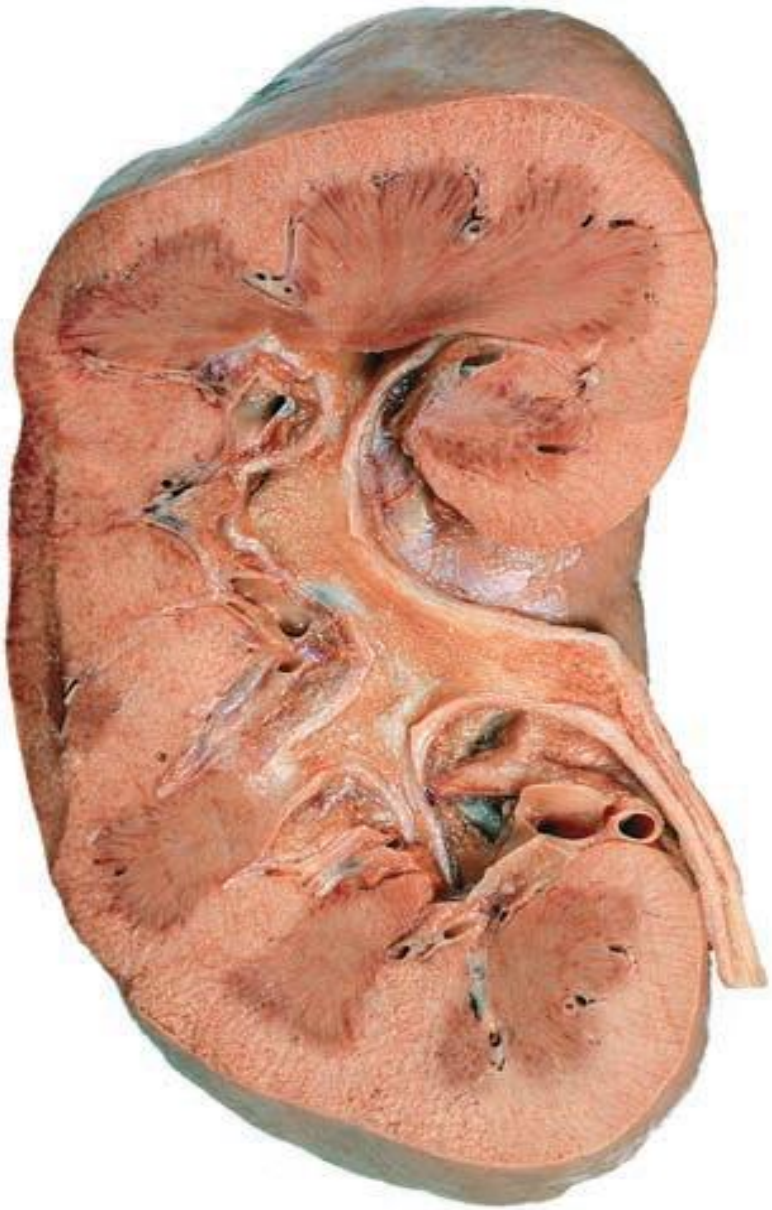

Внутреннее строение почки

1. Почечная пазуха

2. Корковое вещество (наружный слой)

3. Мозговое вещество (внутренний слой)

Мозговое вещество

Толщина 20-25 мм.

Располагается в виде пирамид, количество которых в среднем 12 (может быть от 7 до 20).

Почечные пирамиды имеют: основание и закругленную верхушку или почечный сосочек.

Между пирамидами вдаются прослойки коркового вещества под названием почечных столбов.

Мозговое вещество не образует сплошного слоя.

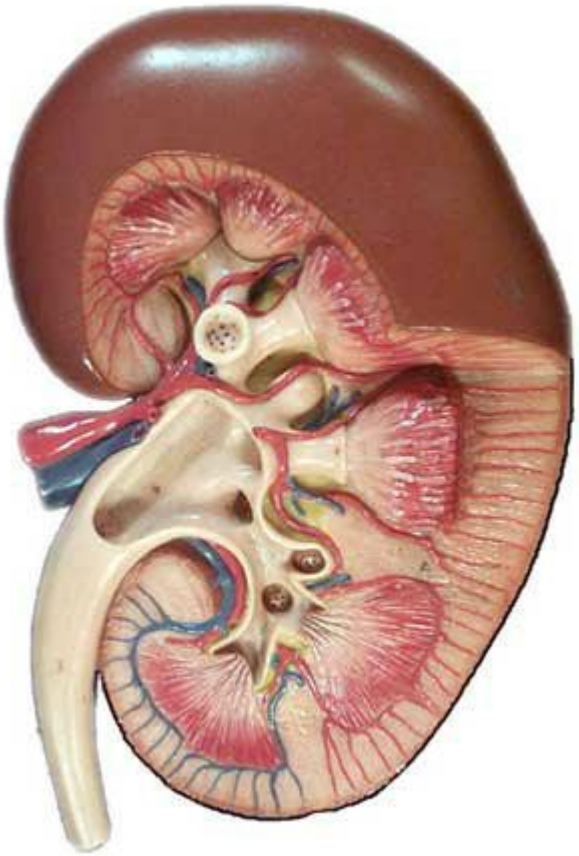

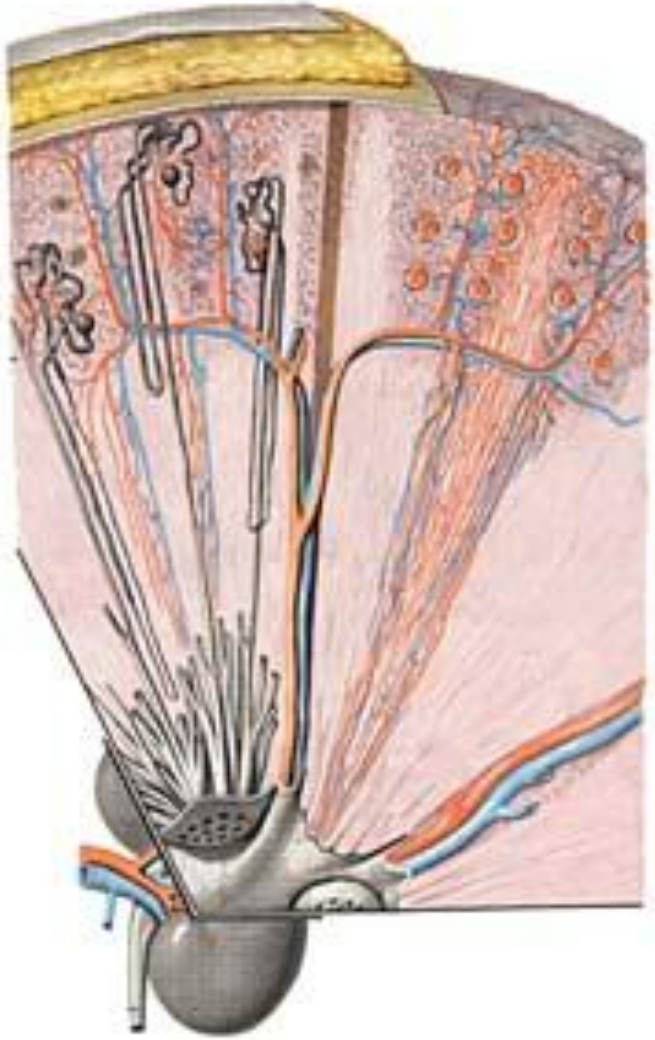

Корковое вещество

Толщиной 4-7 мм

1. Лучистая часть

(pars radiata)

2. Свернутая часть

(pars convoluta)

Лучистая и свернутая часть с междольковыми артериями и венами формируют почечную дольку.

Почечная пирамида и прилежащие к ней 500-600 почечных долек с междолевыми артериями и венами, залегающими в почечных столбах, формируют почечную долю (10-15 в каждой почке).

2-3 почечные доли составляют сегмент почки.

Всего выделяют 5 почечных сегментов: ***верхний; верхний передний, нижний передний, нижний и задний.***

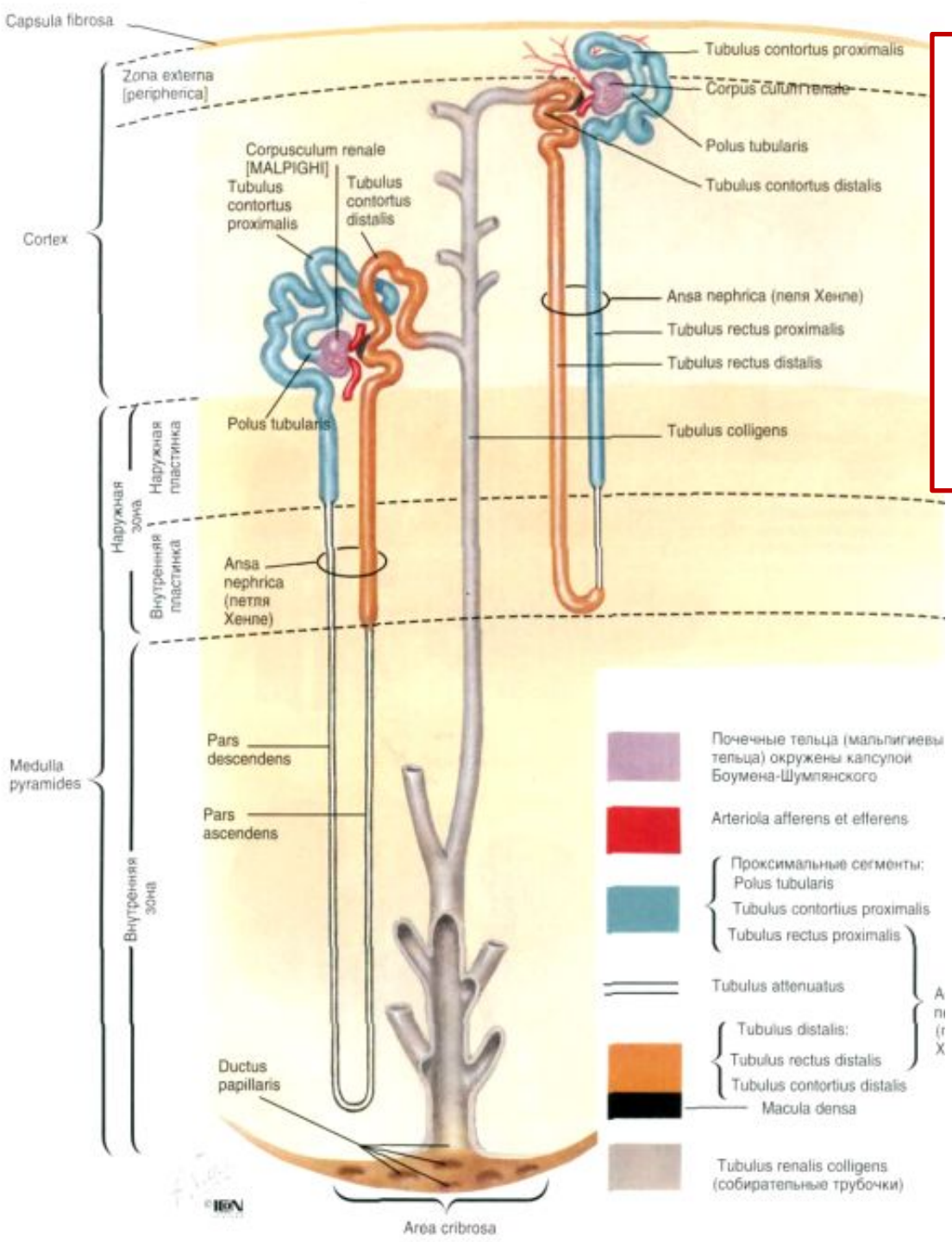

НЕФРОН – структурно-функциональная единица почки.
Количество их в одной почке около 1 млн, но одновременно функционирует только 1/3 нефронов.

Функция – образование мочи.

В каждом нефроне 4 части:

1. **Почечное (мальпигиево) тельце**, состоящее их сосудистого клубочка и двустенной капсулы А.М. Шумлянского-Боумена.
2. **Извитой каналец 1 порядка** – **проксимальный.**
3. Тонкий изгиб **петли Генле**.
4. **Извитой каналец 2 порядка – дистальный.** Он переходит в прямой каналец (собирательную трубку), который открывается в малую почечную чашку.

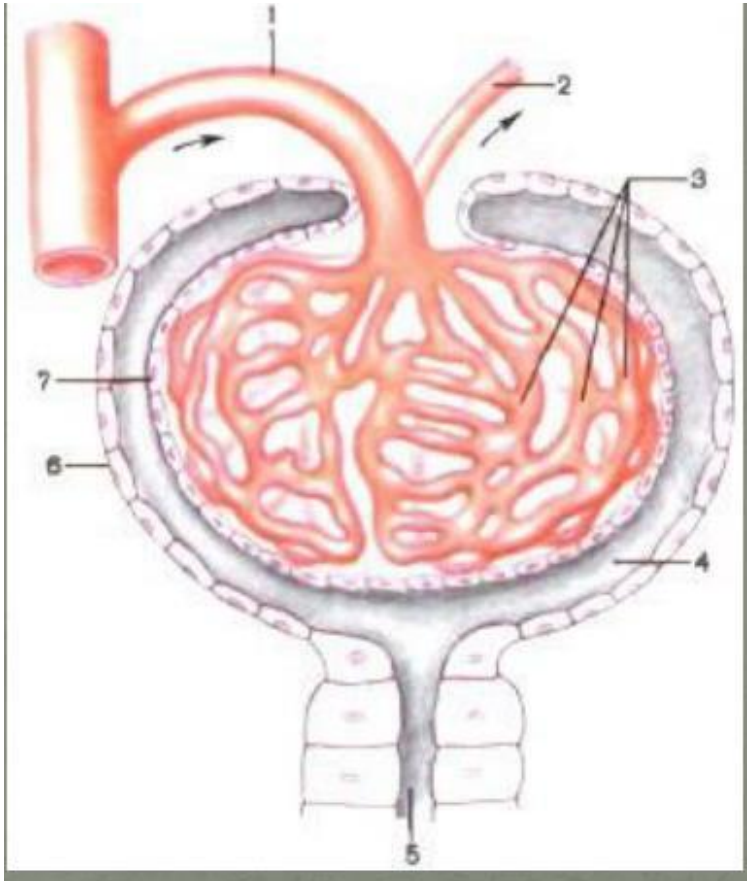
1
2
3
4
5
6
7

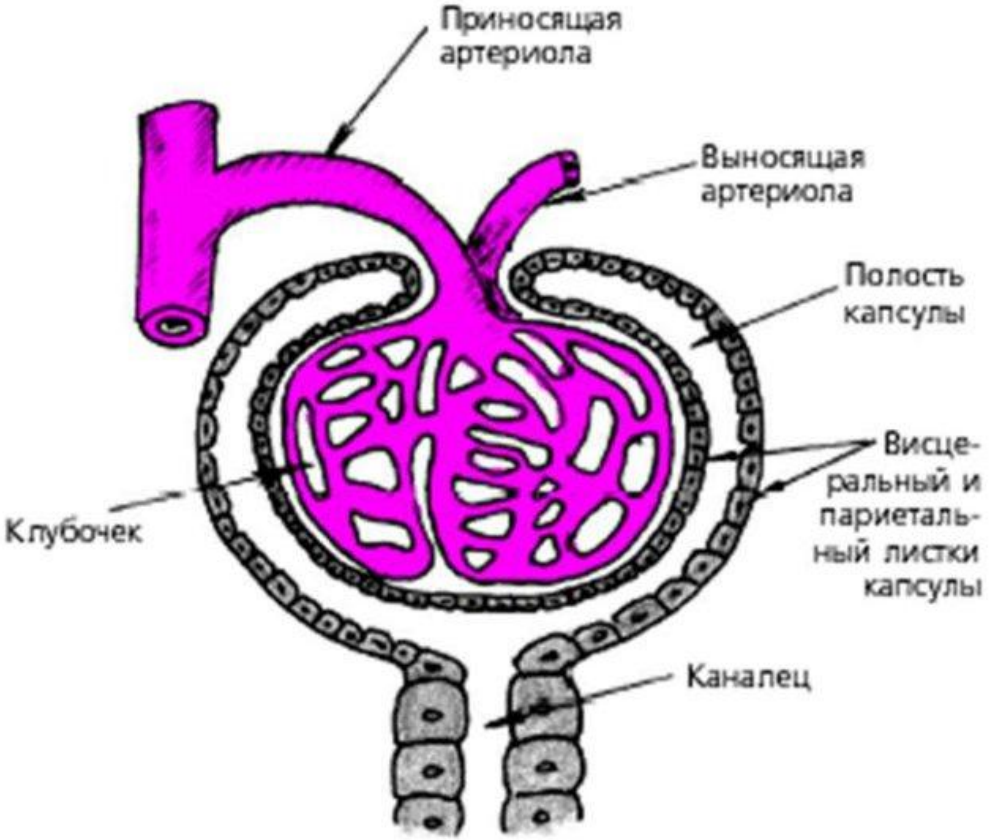
Приносящая артериола
Выносящая артериола
Полость капсулы
Висцеральный и париетальный листки капсулы
Клубочек
Каналец

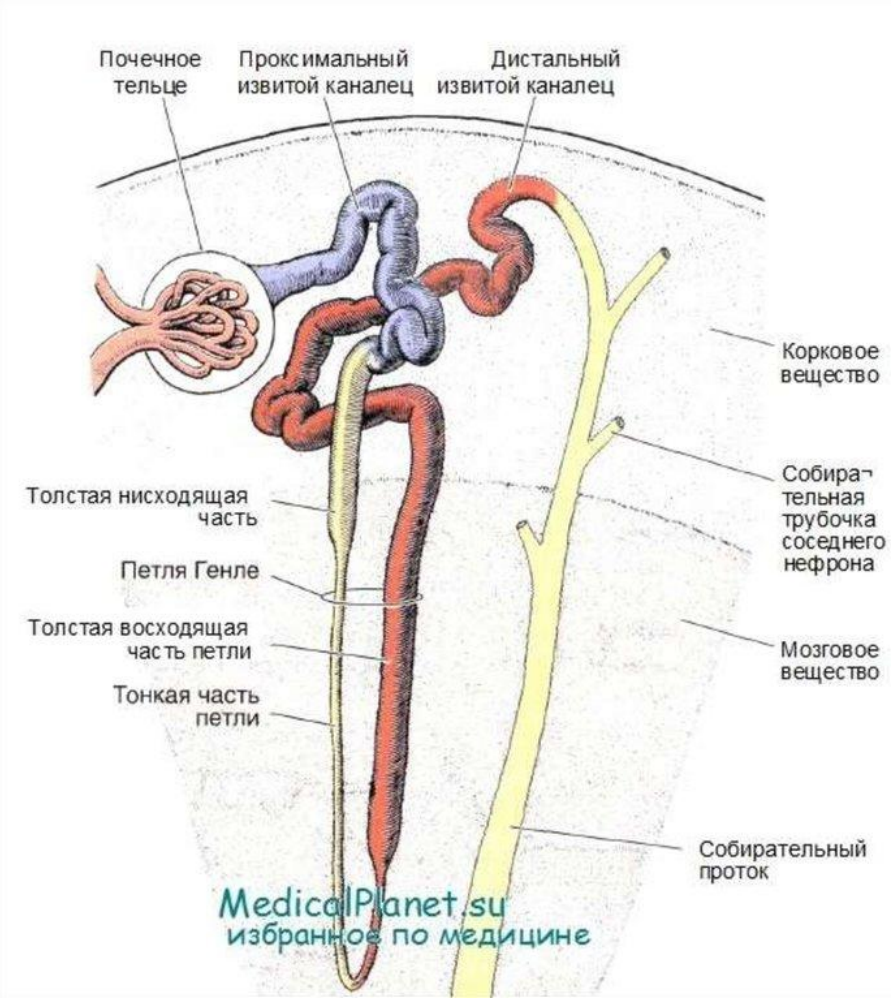
Почечное тельце
Проксимальный извитой каналец
Дистальный извитой каналец
Корковое вещество
Собирательная трубочка соседнего нефрона
Мозговое вещество
Собирательный проток
Толстая нисходящая часть
Петля Генле
Толстая восходящая часть петли
Тонкая часть петли
MedicalPlanet.su
избранное по медицине

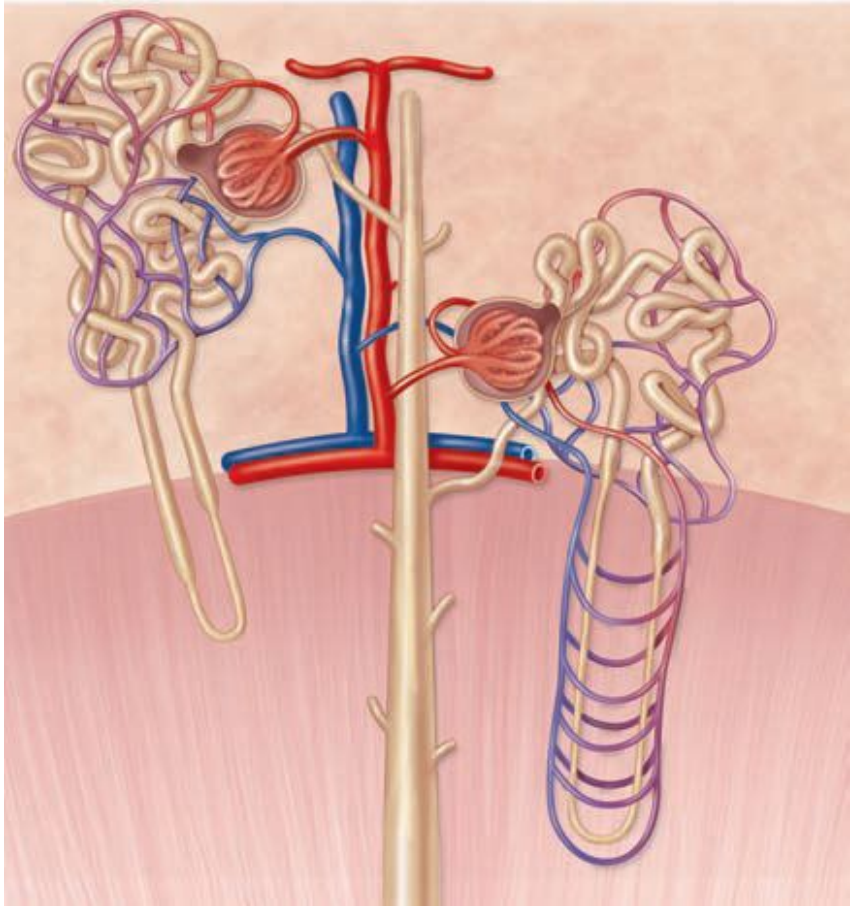

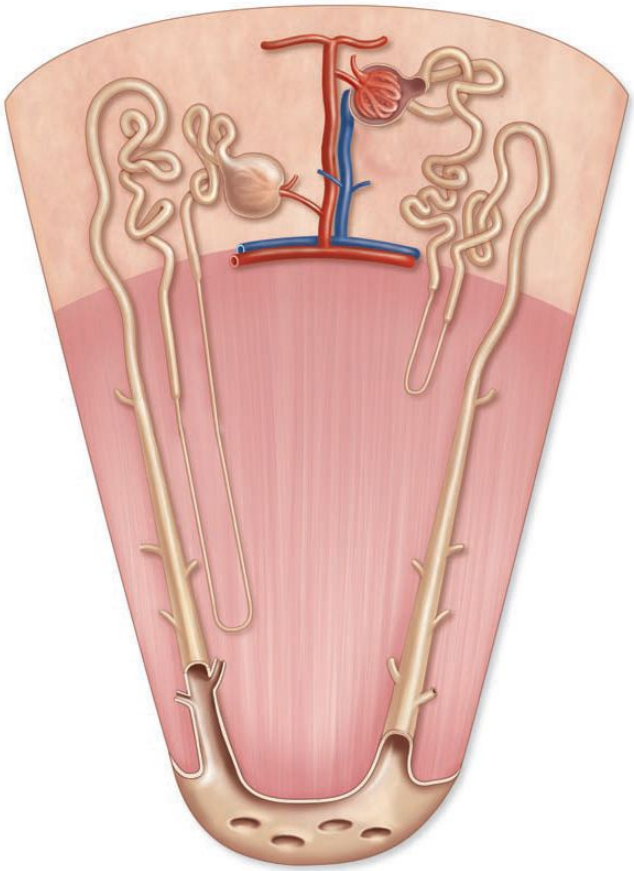

Далее собирательная трубочка, затем сосочковые протоки, открывающиеся на верхушке пирамид сосочковыми отверстиями

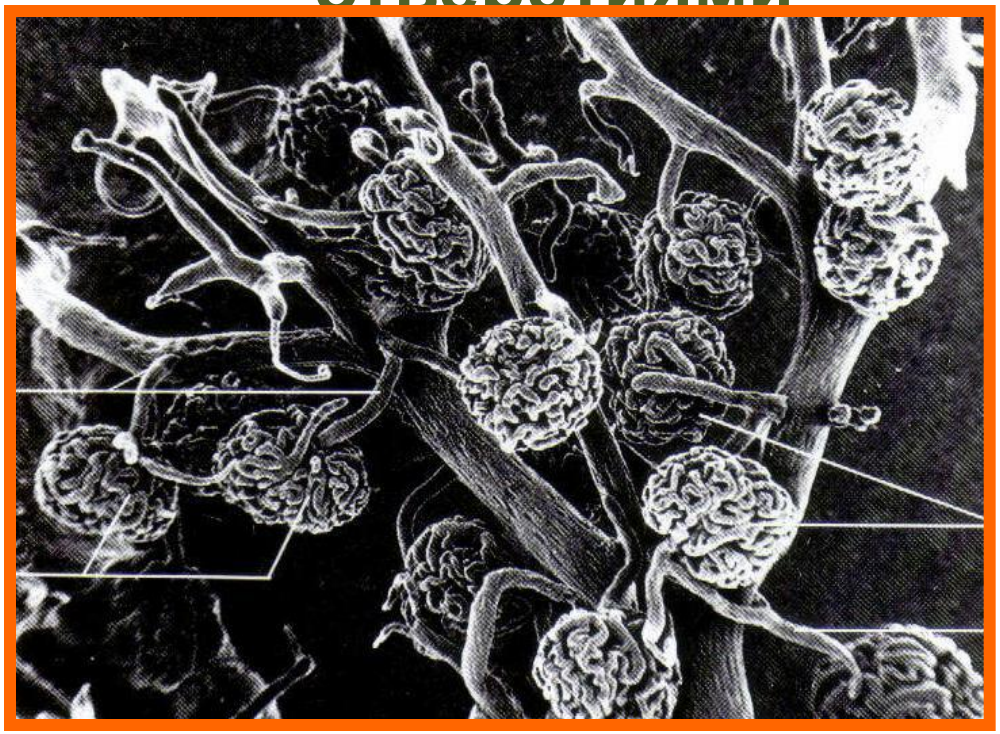

Типы нефронов

Кровоснабжение почек

-Почечная артерия
-Сегментарные артерии (5)
-Междолевые артерии
-Дуговые артерии
-Междольковые артерии
-Приносящие артериолы
-40-50 капиллярных петель

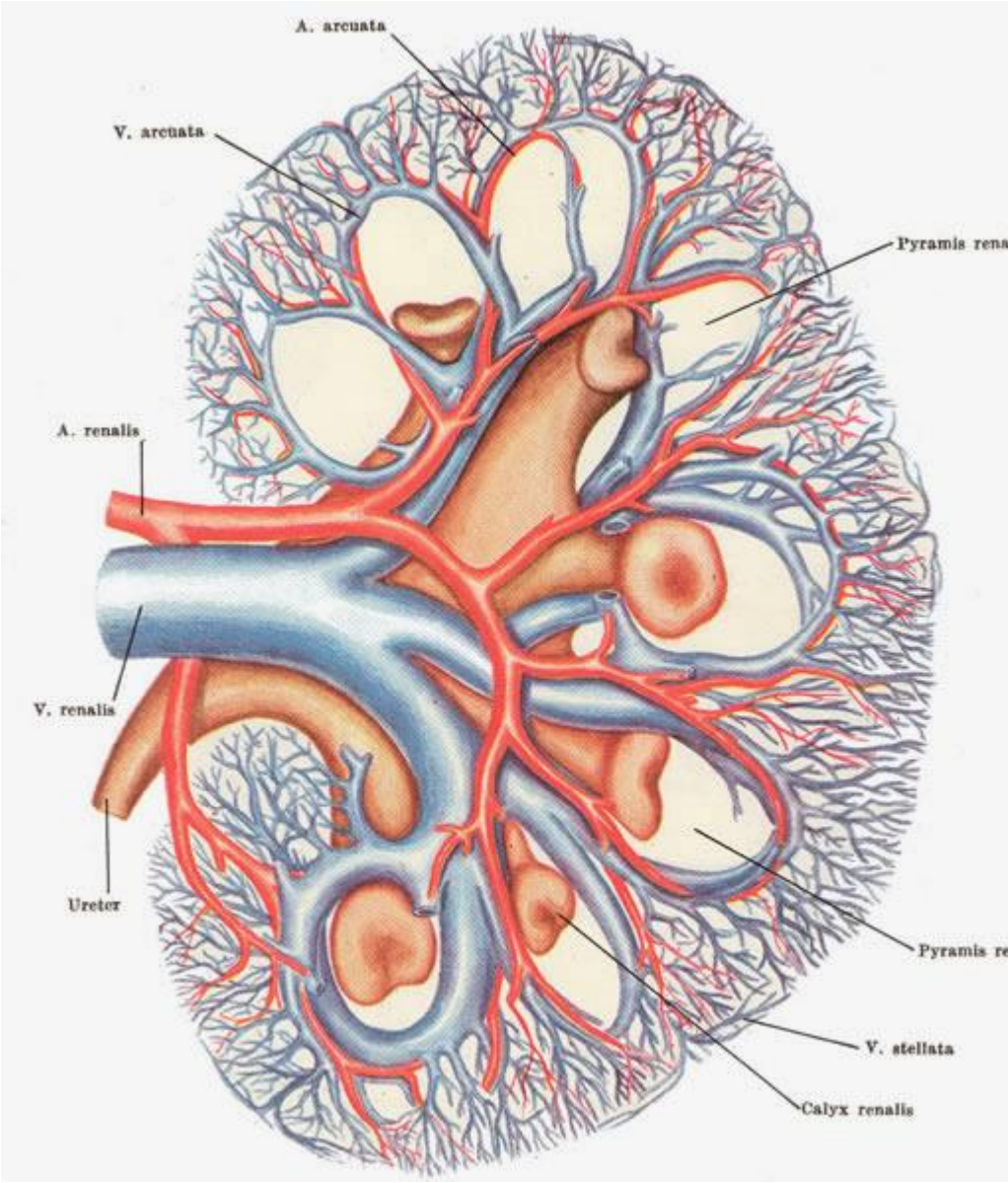

Особенности кровоснабжения почки

Кровь к сосудистому клубочку нефрона поступает из системы **почечной артерии**

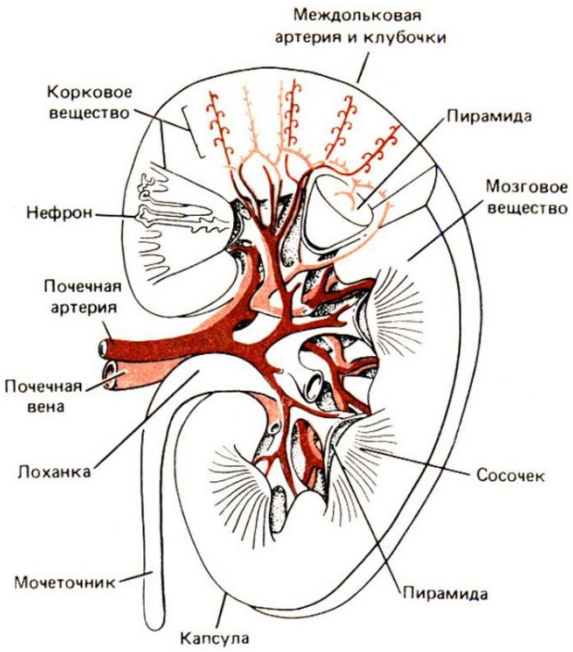

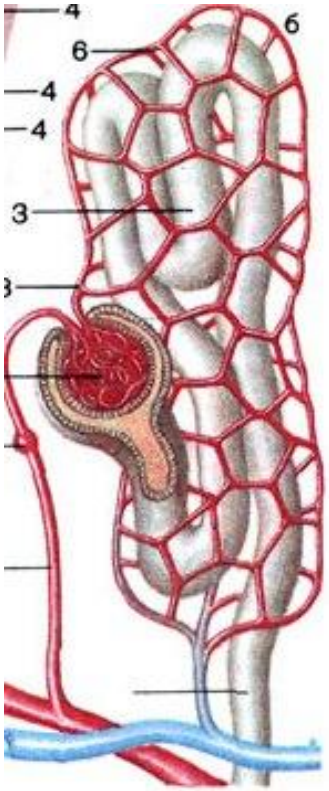

Почечные артерии

↓

междолевые

↓

дуговые

↓

междольковые

↓

приносящие артериолы

↓

I **капиллярная сеть** → сосудистый клубочек

↓

выносящие артериолы

↓

II **капиллярная сеть** → сосуды канальцев

Особенности кровообращения в почке

Кровь проходит через двойную капиллярную сеть:

1. В капсуле почечного тельца сосудистый клубочек соединяет две артериолы: приносящую и выносящую, образуя чудесную артериальную сеть. Функция: фильтрация плазмы крови и образование первичной мочи (в сутки образуется 150-180 л).
2. Типичная сеть на извитых канальцах 1 и 2 порядка между артериолами и венулами. Функция: обмен веществ между кровью и тканями нефрона; процесс обратного всасывания воды и нужных организму веществ, образование конечной мочи (в сутки образуется 1,5 л).

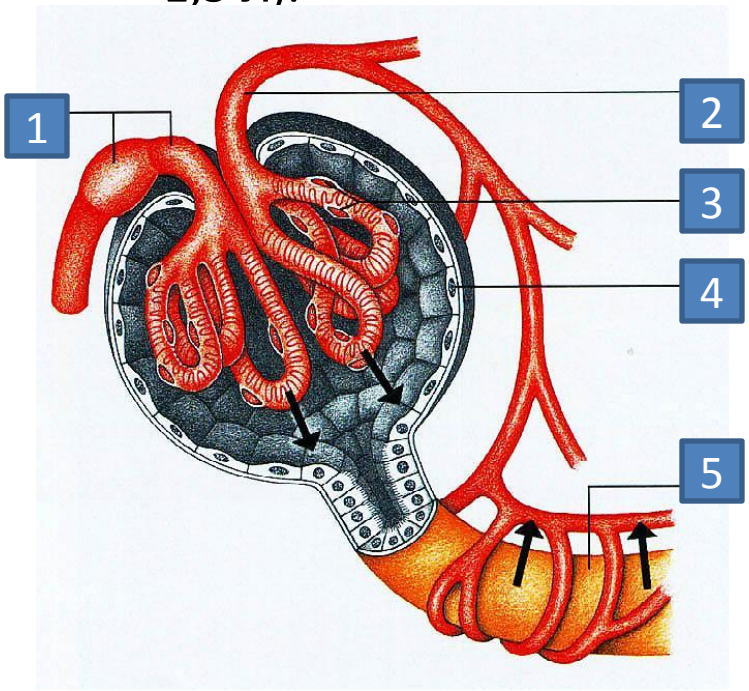

Чудесная капиллярная сеть:

1 – приносящая артериола (просвет шире),

2 – выносящая артериола (просвет уже), поэтому из капсулы крови оттекает меньше

3 – капилляры сосудистого клубочка (давление равно 70-90 мм.рт.ст.)

4 – капсула почечного тельца (процесс фильтрации первичной мочи)

5 – извитой каналец 1 порядка (процесс обратного всасывания (реабсорбции)

Механизм образования мочи

В образовании мочи участвуют все отделы нефрона.

Образование мочи происходит в 2 фазы:

1) Вначале в почечном тельце путем фильтрации из плазмы крови в капсулу образуется первичная моча;
2) далее в канальцах нефрона посредством обратного всасывания (реабсорбции) воды и всех нужных организму веществ, а также секреции и синтеза некоторых веществ образуется конечная моча.

Образование мочи в почках – результат трех процессов:

1)Фильтрация – процесс прохождения воды и растворенных в ней веществ под действием разности давления по обе стороны внутренней стенки капсулы. Этому способствует высокое давление в капиллярах клубочков (70-90 мм. рт.ст.). Фильтрация мочи прекращается, если артериальное давление в капиллярах клубочков ниже 30 мм.рт.ст. Клубочковый фильтрат по химическому составу схож с плазмой крови, но не содержит белков (первичная моча – 150-180 л в сутки).

2)Реабсорбция происходит в извитых канальцах нефрона. Из первичной мочи обратно в кровь вместе с водой всасываются *пороговые вещества*: глюкоза, аминокислоты, витамины, минеральные соли и т.д. Они выводятся с мочой только в том случае, если их концентрация в крови выше константных значений. *Непороговые вещества* реабсорбции не поддвергаются: мочевина, креатинин, сульфаты, аммиак и др.

3)Путем Секреции в канальцах нефрона происходит удаление некоторых веществ, которые не проходят через клубочковый фильтр: креатинин, мочевина, лекарственные вещества, краски.

Состав конечной мочи

- Моча – прозрачная, соломенного цвета жидкость, имеет слабокислую реакцию (pH 5-7), удельный вес 1,010-1,025, суточное количество (*диурез*) – 1-1,5 л.
- С мочой из организма выводятся наружу вода (96%) и растворенные в ней конечные продукты обмена (около 60 г. плотных веществ). В целом с мочой выделяется около 150 различных веществ:
  - Органических веществ 35-45 г/сутки, из них больше всего мочевины;
  - Неорганических веществ 15-25 г/сутки, из них больше всего поваренной соли (NaCl)
- В условиях патологии в моче обнаруживаются вещества, обычно в ней не выявляемые: белок, сахар, ацетоновые тела и др.

Регуляция деятельности почек

Нервно-рефлекторный механизм

При раздражении рецепторов импульс поступает в ЦНС:
(осморецепторы, хеморецепторы, волюмрецепторы, болевые рецепторы)

- ✔ При раздражении симпатических нервов фильтрация мочи уменьшается вследствие сужения почечных сосудов.
- ✔ При раздражении парасимпатических нервов увеличивается выведение мочи и ионов натрия за счет уменьшения их реабсорбции в канальцах почек.

Гуморальный механизм

Вазопрессин (антидиуретический гормон) гипоталамуса регулирует образование мочи:

- ✔ При избытке – уменьшение или прекращение мочеобразования.
- ✔ При недостатке – выделение большого количества светлой неконцентрированной мочи (20-40 л/сутки) – несахарный диабет

Альдостерон (минералкортикоид коры надпочечников) усиливает процесс обратного всасывания ионов натрия и выводит ионы калия.

Оба вида регуляции находятся под контролем гипоталамуса и коры большого мозга

При болевых раздражениях происходит уменьшение мочеобразования вплоть до полного прекращения, т.к. происходит возбуждение гипоталамус и повышенная выработка вазопрессина.

Классификация аномалий мочевыделительной системы

- *Аномалии почечных сосудов*
- *Аномалии количества почек*
- *Аномалии величины почек*
- *Аномалии расположения и формы почек*
- *Аномалии структуры почек*
- *Сочетанные аномалии почек*

Аномалии почечных сосудов

Аномалии количества: *солитарная почечная артерия; сегментарные почечные артерии (двойная, множественные).*

Аномалии положения: *поясничная; подвздошная*; *тазовая дистопия почечных артерий.*

Аномалии формы и структуры артериальных стволов: аневризмы почечных артерий (одно- и двусторонние); фибромускулярный стеноз почечных артерий; коленообразная почечная артерия.

Врожденные артериовенозные фистулы.

Врожденные изменения почечных вен:

аномалии правой почечной вены (множественные вены, впадение вены яичка в почечную вену справа);

аномалии левой почечной вены (кольцевидная левая почечная вена, ретроаортальная левая почечная вена, экстракавальное впадение левой почечной вены).

Множественный сегментарный тип
строения почечных артерий

Аневризмы почечной артерии

Фибромускулярный стеноз левой почечной артерии

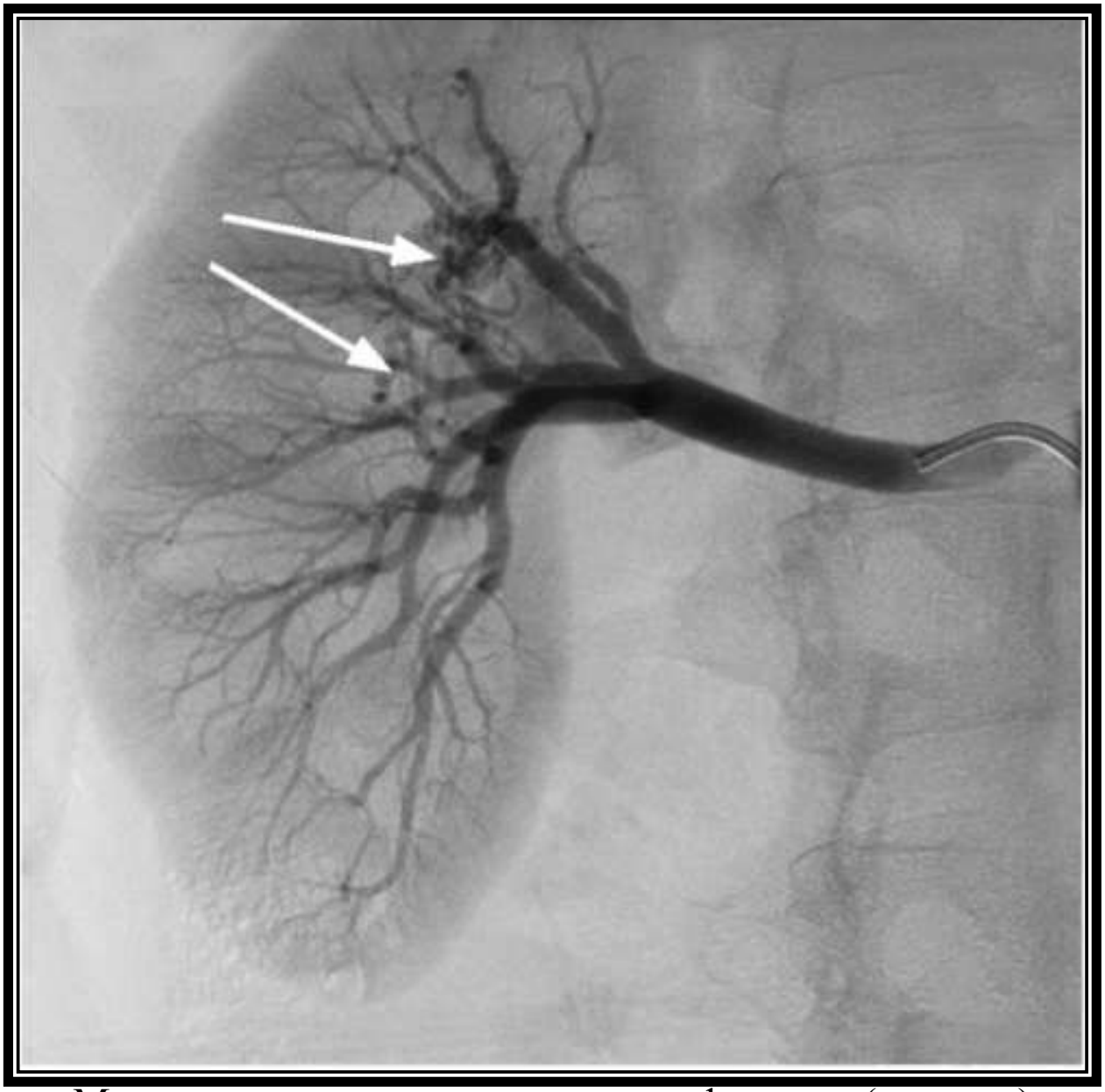

Множественные артериовенозные фистулы (стрелки)

АНОМАЛИИ МОЧЕВЫДЕЛИТЕЛЬНОЙ СИСТЕМЫ

аномалии количества почек:

- двусторонняя агенезия,

- односторонняя агенезия (единственная почка),

- удвоенная почка

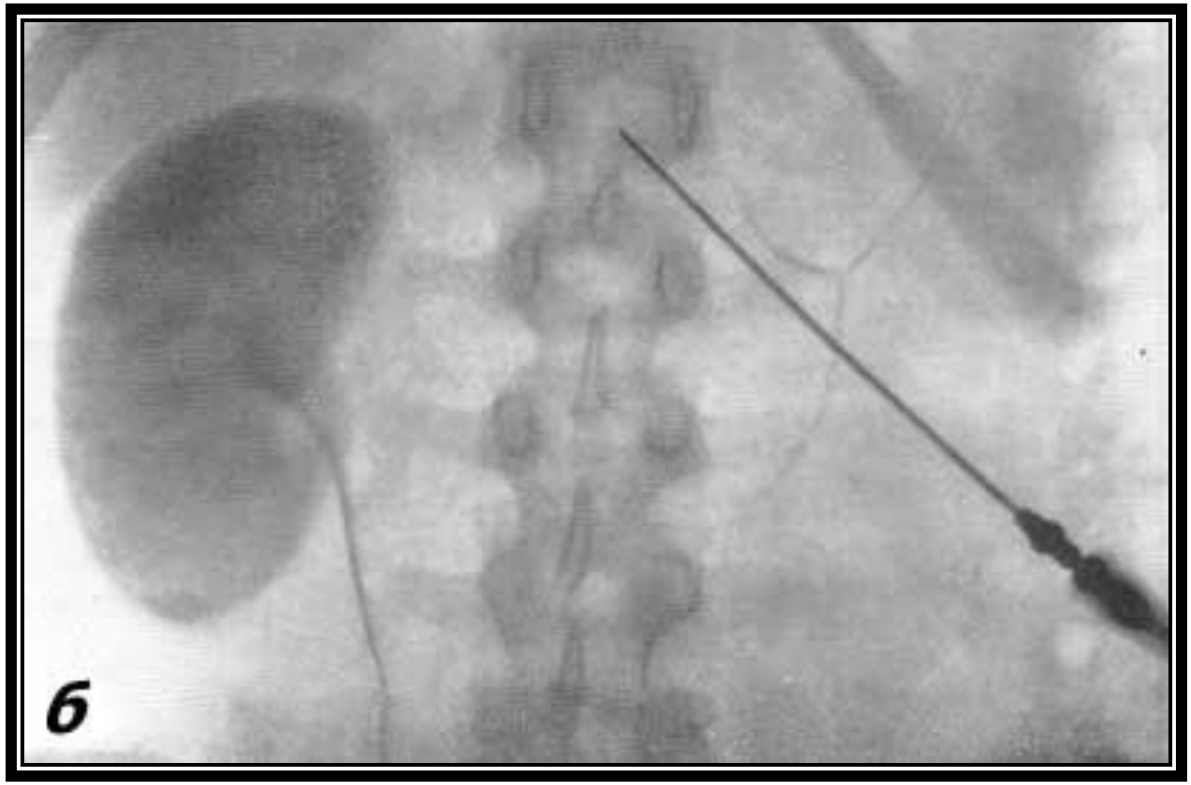

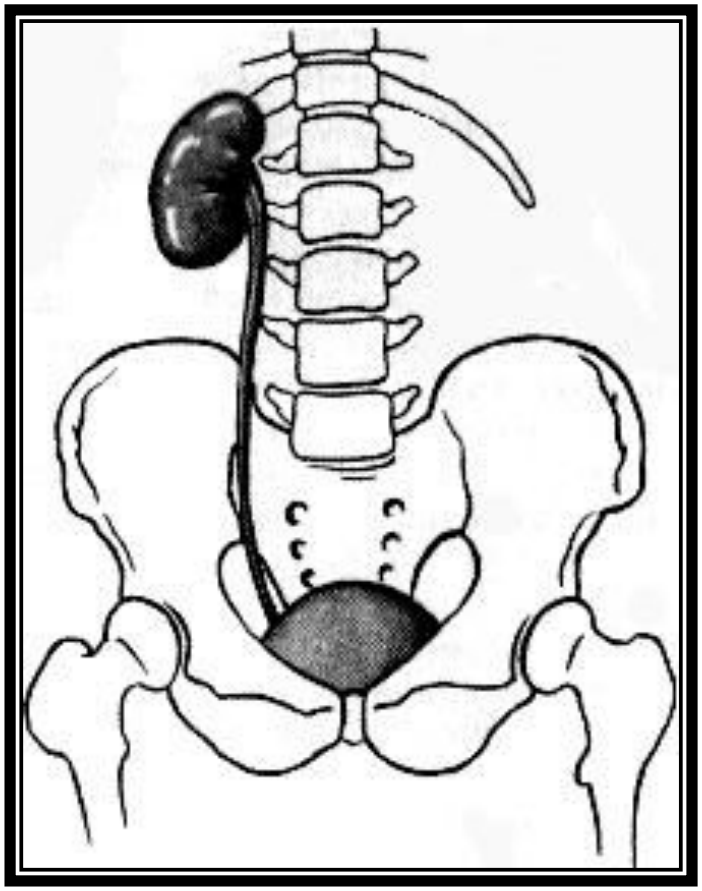

Аплазия левой почки

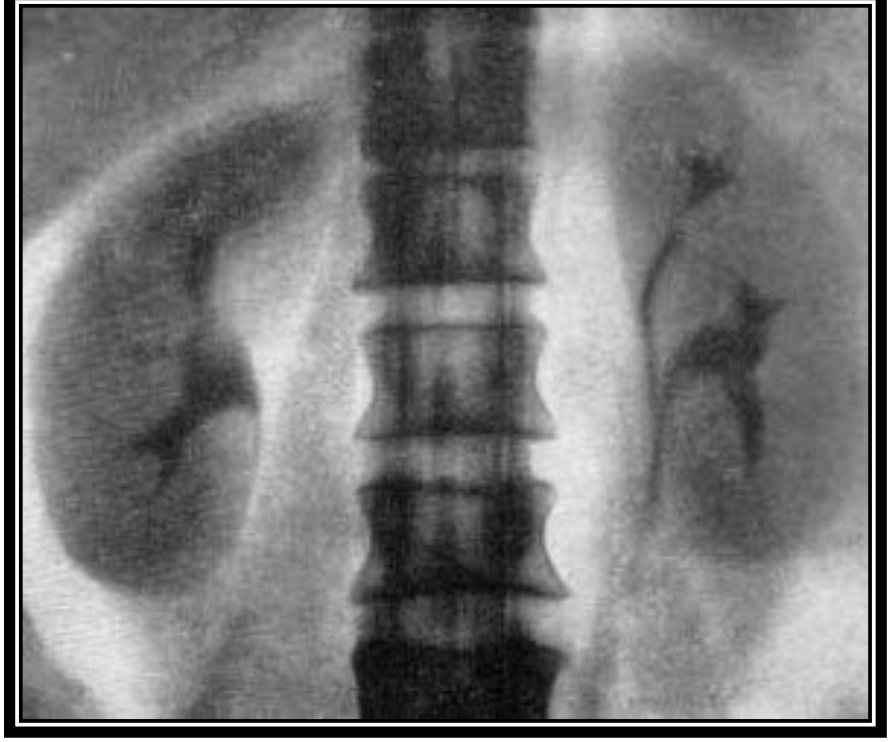

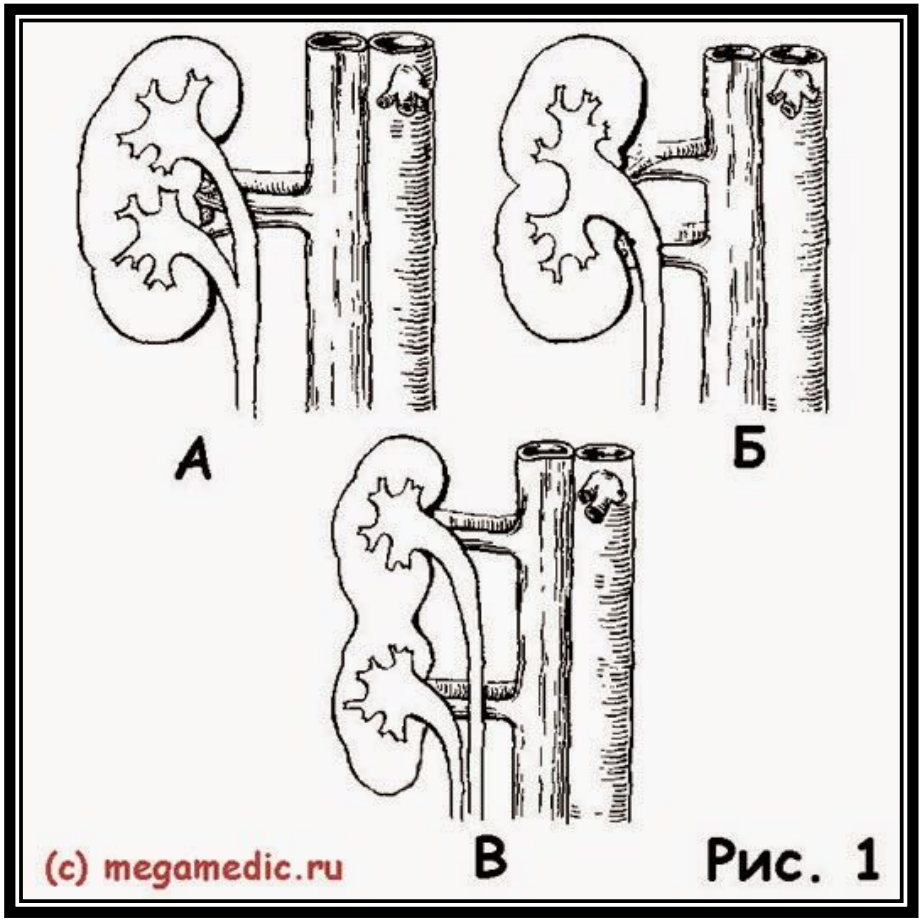

Удвоенная почка

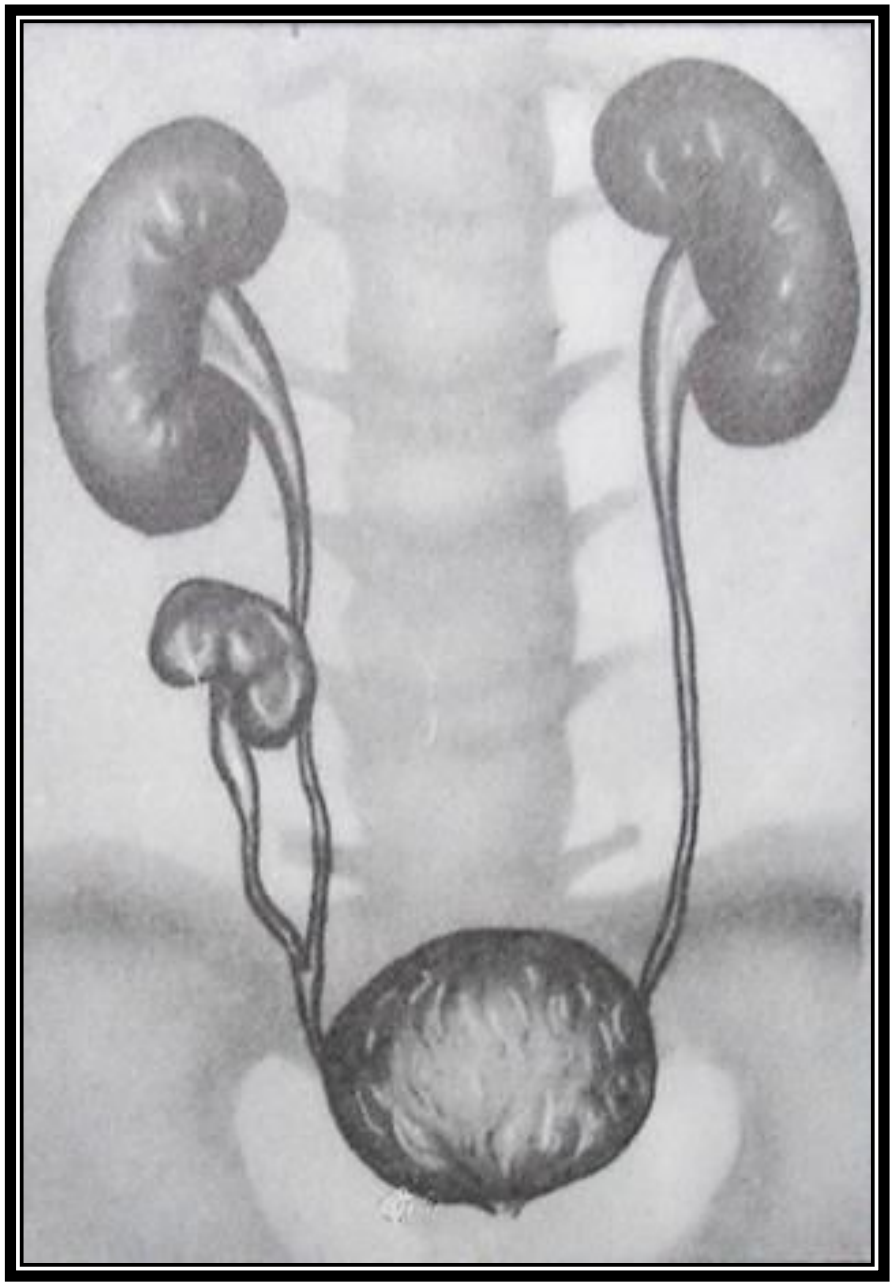

Вариант локализации добавочной (третьей) почки справа

Аномалии величины почек

Гипоплазия почки

Сцинтиграмма.
Гипоплазия левой
почки

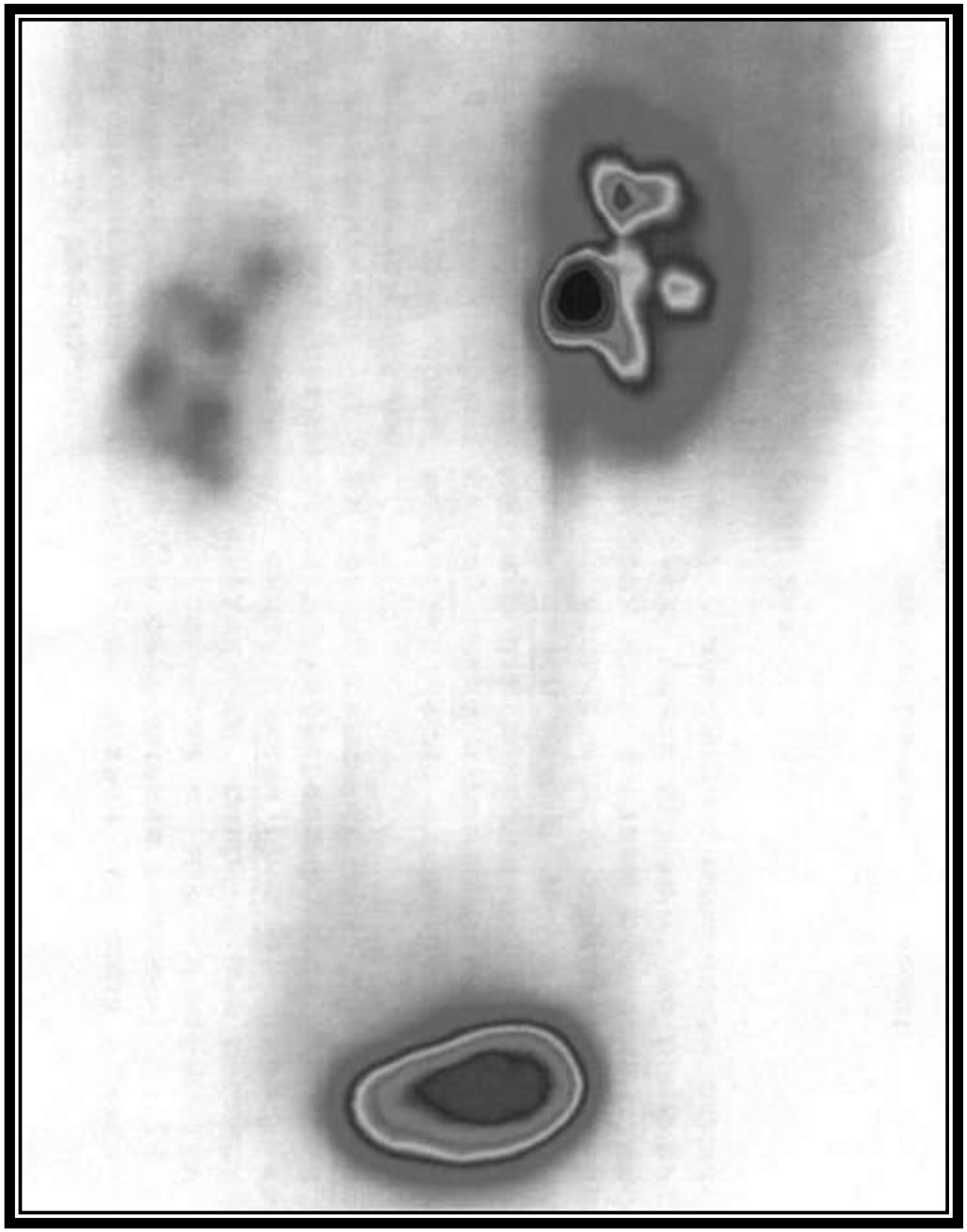

Аномалии расположения и формы почек

Дистопия почек: односторонняя (грудная, поясничная, подвздошная, тазовая); перекрестная.

Сращение почек: одностороннее (L-образная почка); двустороннее (подковообразная, галетообразная, асимметричные - L- и S-образные почки).

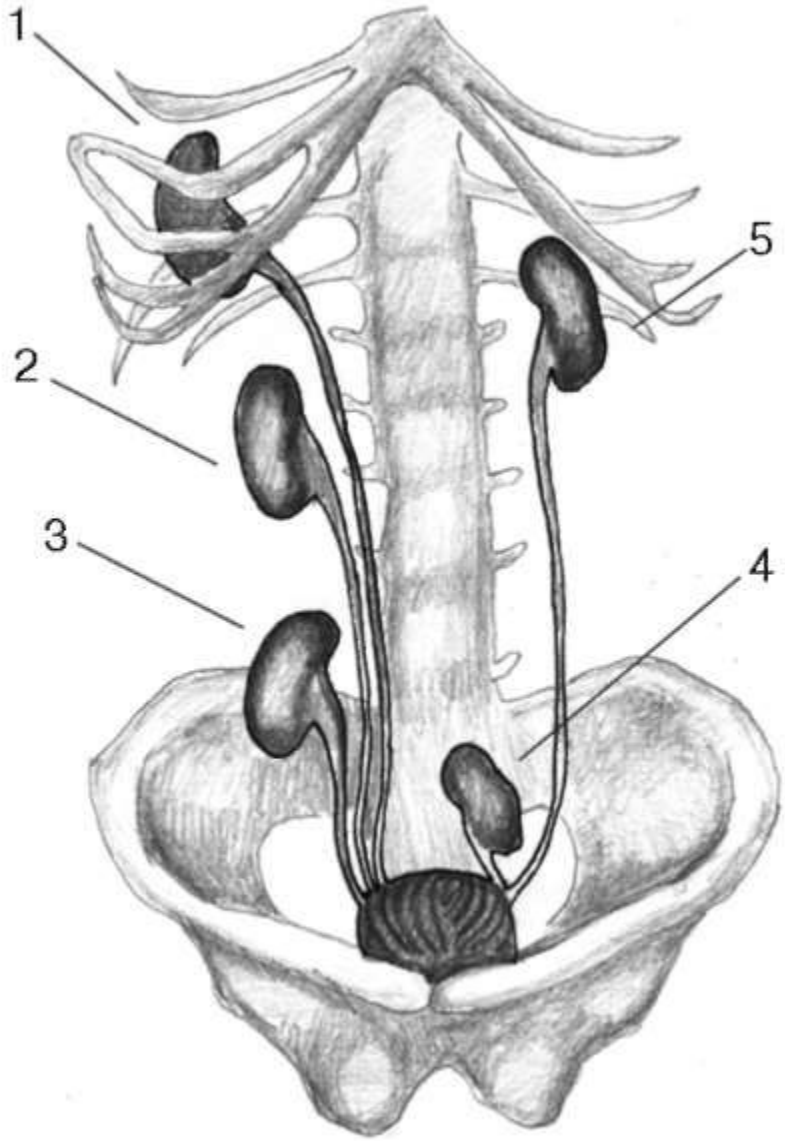

Виды дистопии почек: 1 - торакальная; 2 - поясничная; 3 - крест-цово-подвздошная; 4 - тазовая; 5 - нормально расположенная левая почка

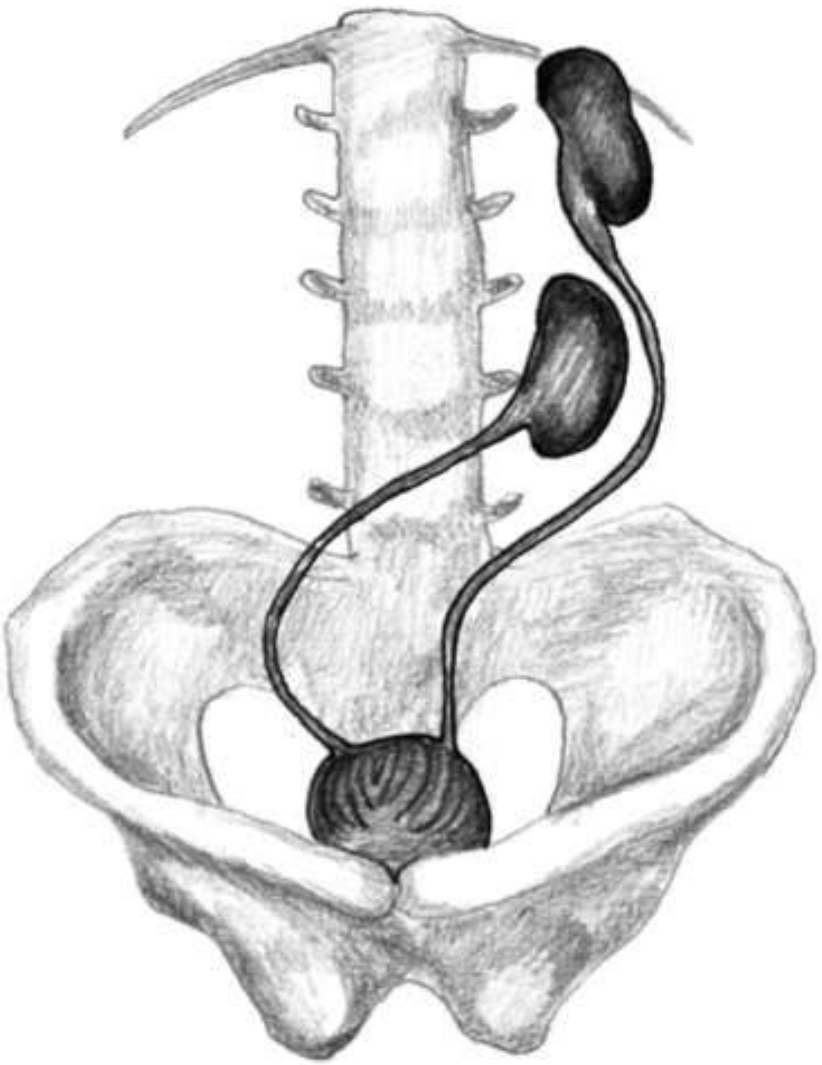

Гетеролатеральная (перекрестная) дистопия правой почки

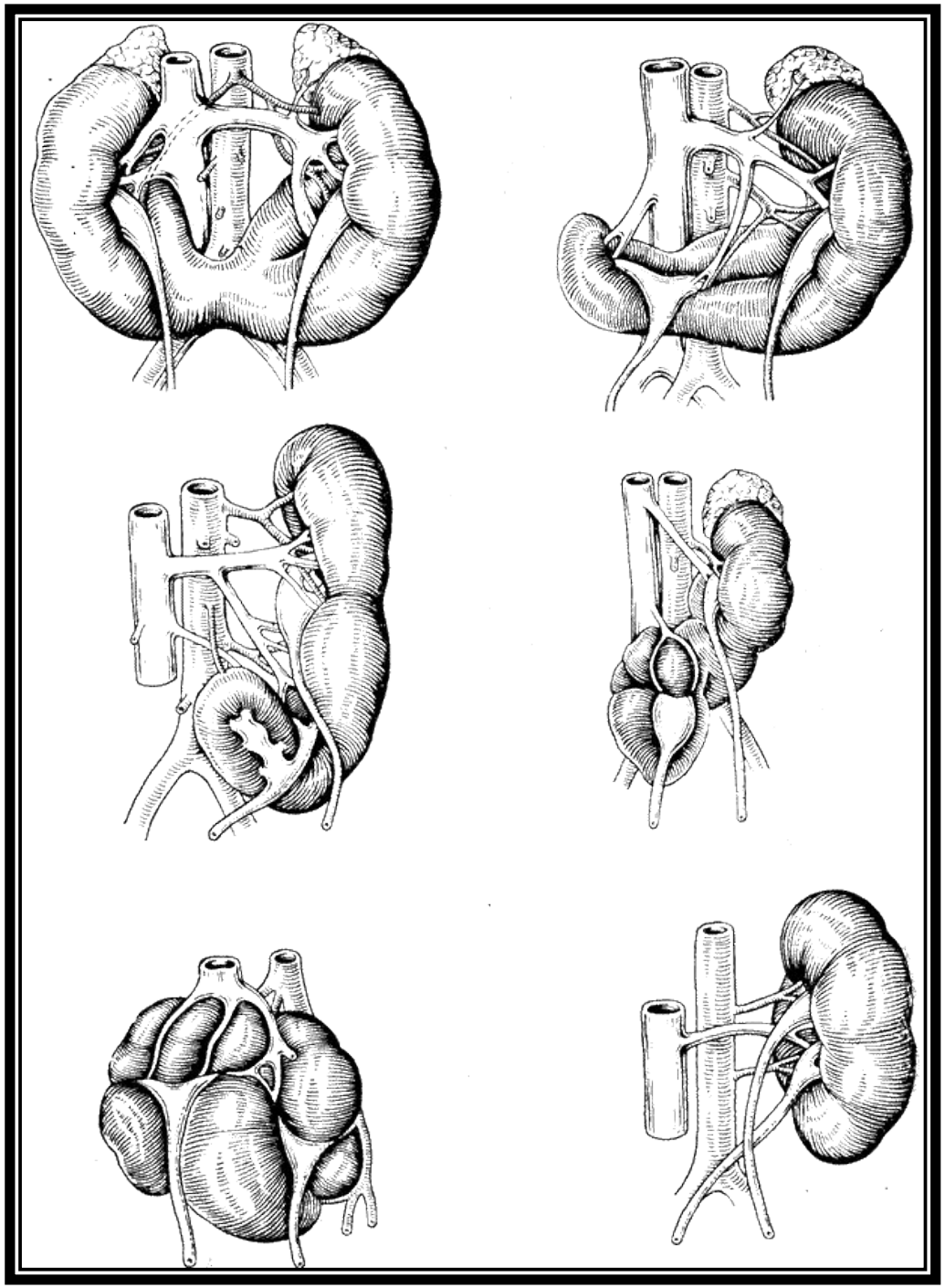

Сращения почек

Аномалии структуры почек

Дисплазия почки.

Мультикистоз почки.

Поликистоз почек: поликистоз взрослых; поликистоз детского возраста.

Солитарные кисты почек: простая; дермоидная.

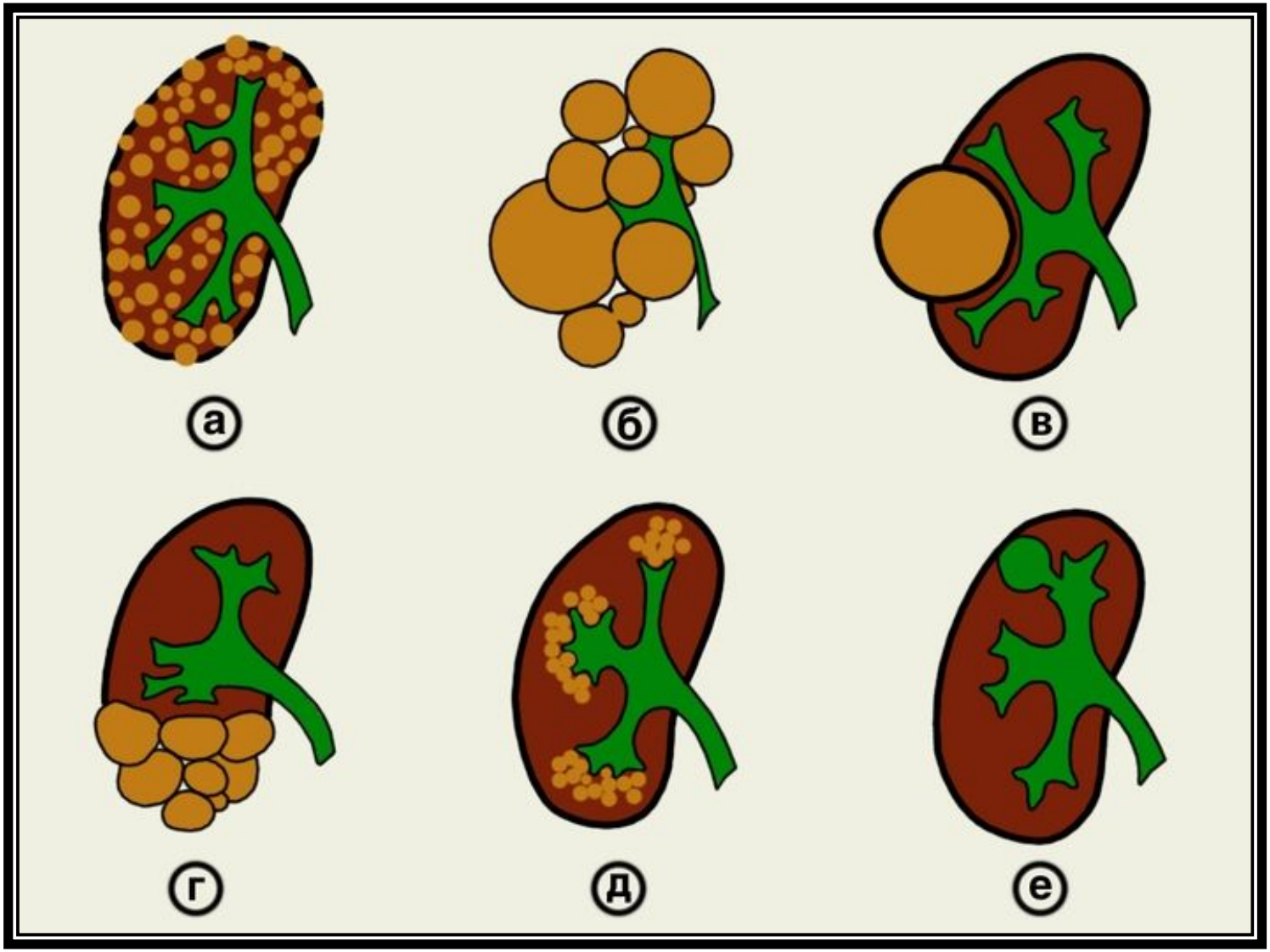

а — поликистоз; б — мультикистоз; в — солитарная киста; г — мультилок улярная киста; д —
губчатая почка; е — чашечковый дивертикул в верхнем полюсе почки, со общающийся с чашечно-лоханочнойсистемой"

Поликистоз почек

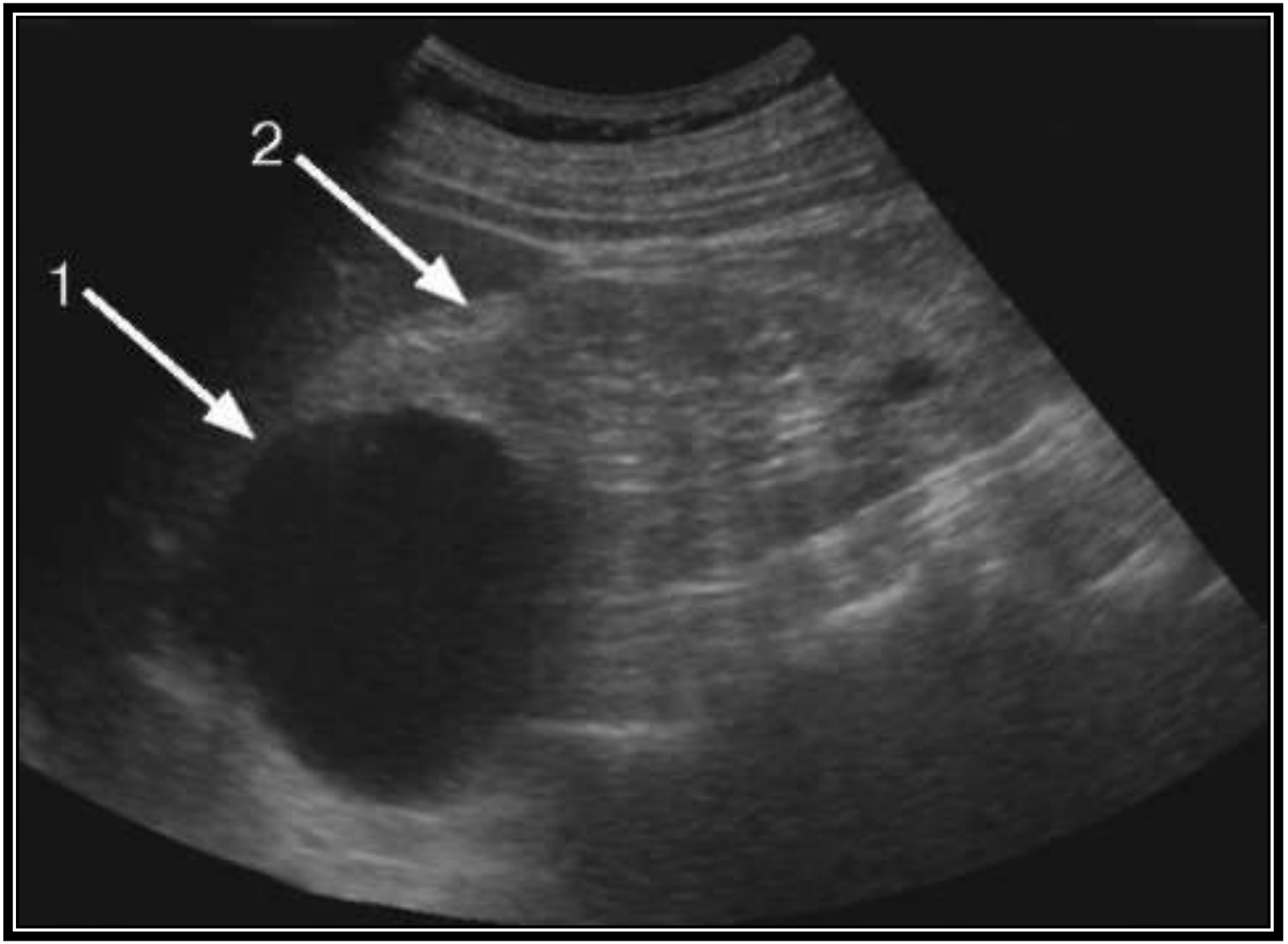

Киста (1) почки (2)

аномалии почечной лоханки и мочеточников:

кисты, дивертикулы, раздвоение лоханки, аномалии числа, калибра, формы, положения мочеточников.

Методы прижизненного исследования

- рентгенография (бесконтрастная/контрастная),
- ультразвуковая диагностика,
- пиелоуретрография (рентгенограмма почек и мочевых путей после внутривенного контрастного вещества, выделяемого с мочой),
- цистоскопия, цистография (исследования мочевого пузыря).

Мочеточник - ureter

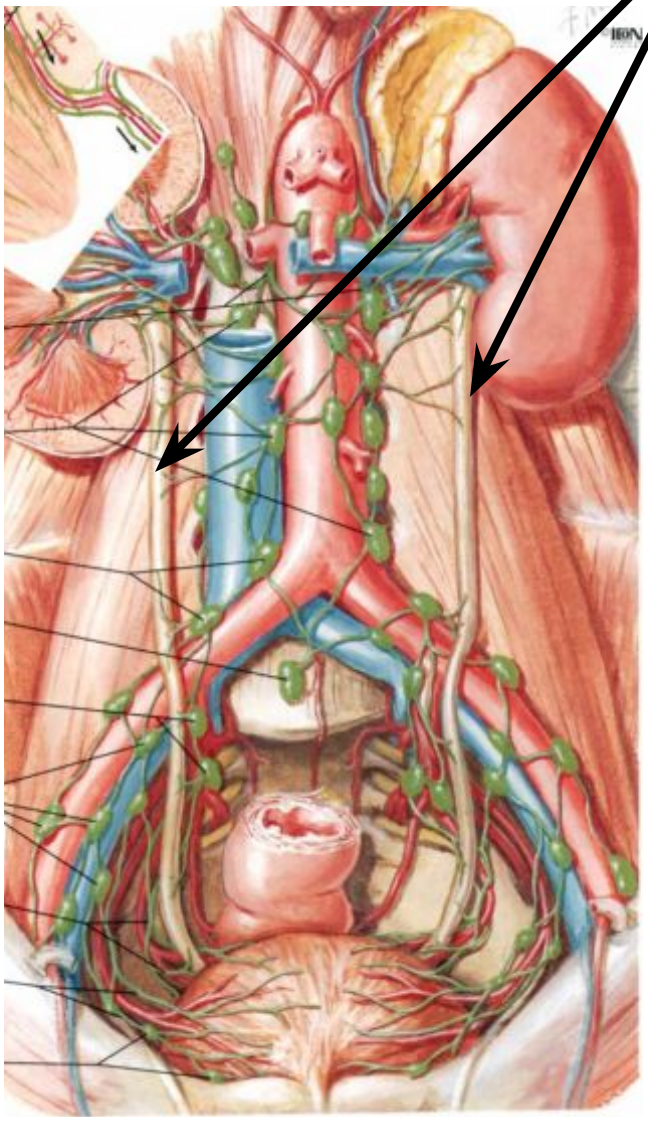

Парный орган, обеспечивающий проведение мочи из почечной лоханки в мочевой пузырь, длиной 30 см, в диаметре от 3 до 9 мм.

Функция – проведение мочи из почечной лоханки в мочевой пузырь благодаря перистальтике гладкой мышечной оболочки.

Располагается по задней стенке брюшной полости забрюшинно, подходит к дну мочевого пузыря и открывается в его полость.

Скелетотопия: на уровне 2 поясничного-4 копчикового позвонков.

Синтопия:

1) брюшная полость:

- в воротах почки мочеточник располагается позади почечных сосудов, затем он опускается по большой поясничной мышце, перегибается через вход в малый таз, пересекая при этом спереди подвздошные сосуды (справа *a. et v. iliacae internae*, слева *a. et v. iliacae communes*);

2) полость малого таза:

- мочеточники опускаются по стенкам малого таза, направляясь к дну мочевого пузыря;
- у мужчин мочеточники перекрещиваются с семявыносящими протоками;
- у женщин мочеточники проходят позади яичников, латерально шейки матки.

Мочевые органы, organa urinaria; вид cgthtlb

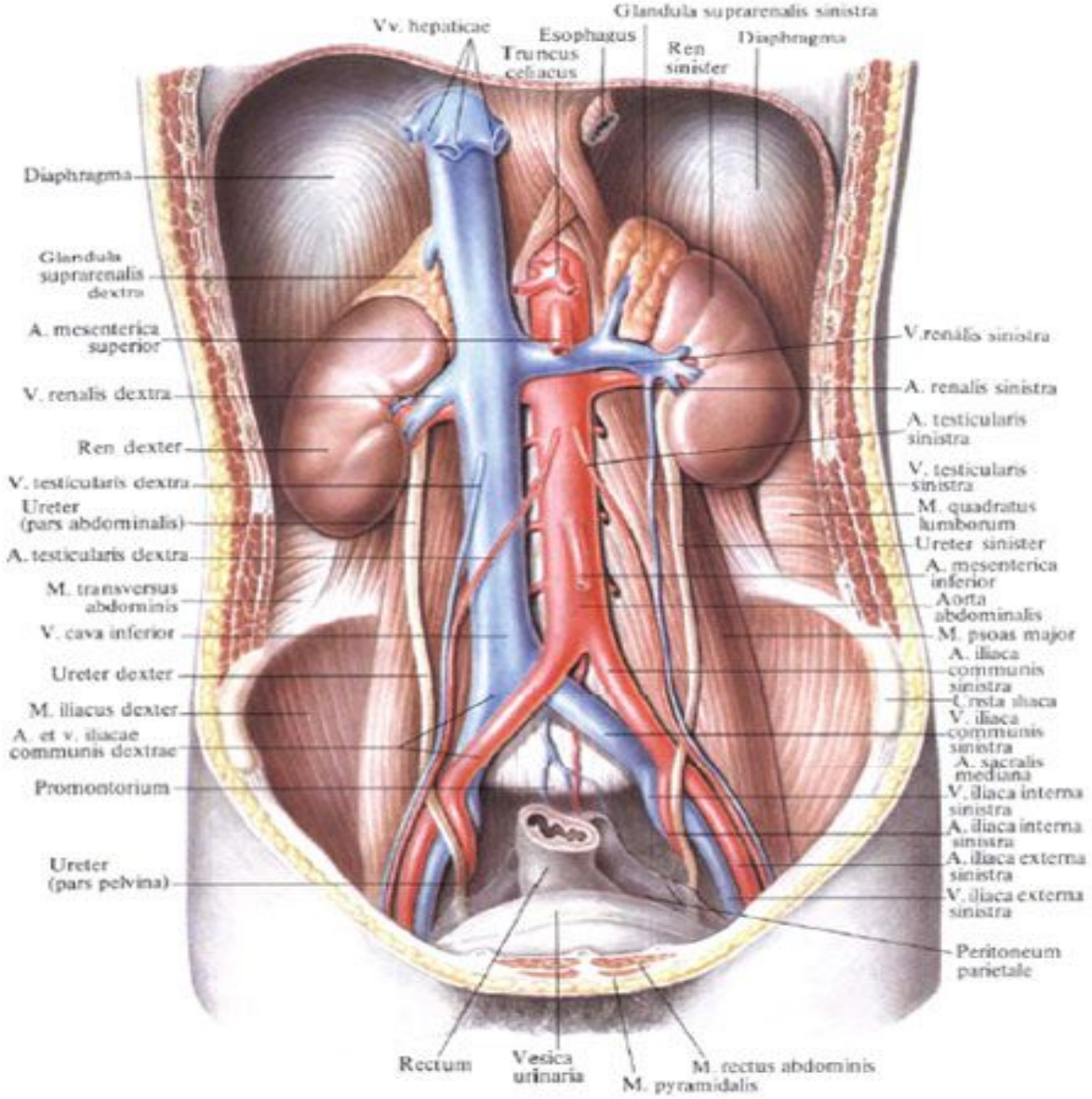

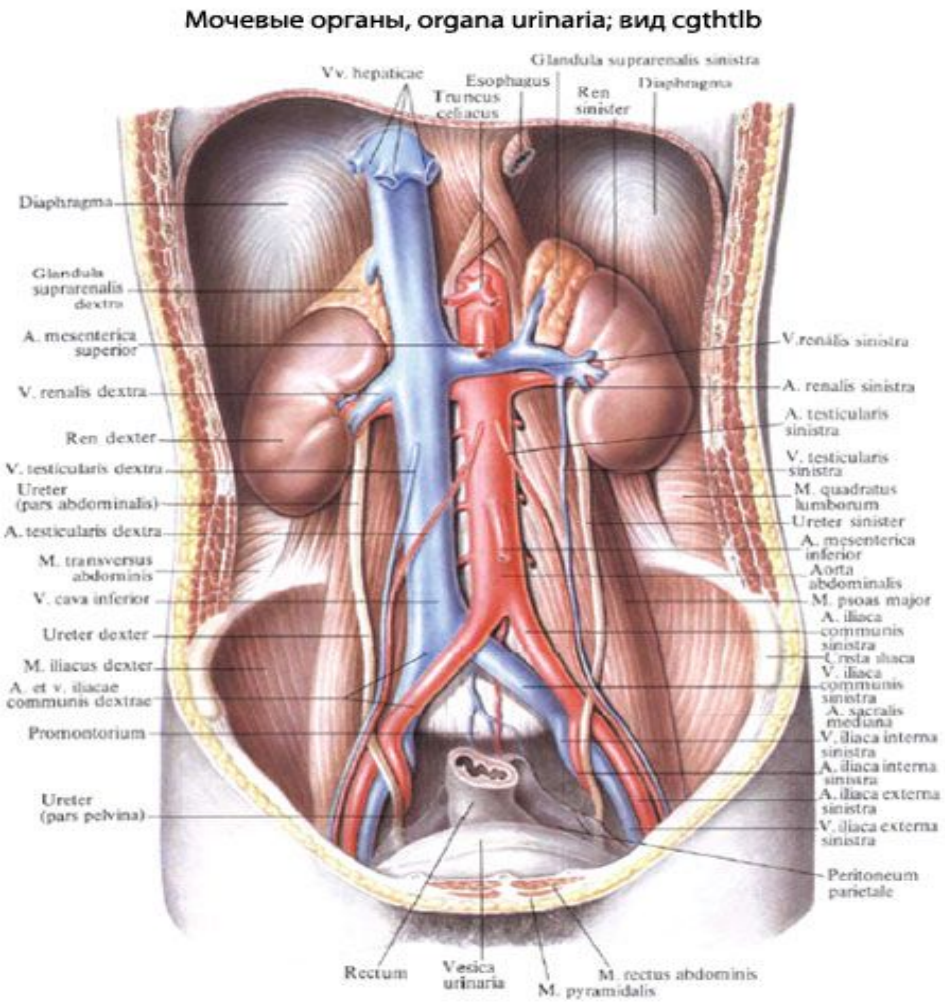

Топографически выделяют 3 части: брюшная, тазовая, внутристеночная.

Стенка состоит из 3 оболочек:

- ✔ Внутренняя – слизистая, покрыта переходным эпителием, имеет продольные складки ;
- ✔ Средняя – гладкомышечная из двух слоев: продольного и кругового;
- ✔ Наружная – адвентициальная, брюшина покрывает мочеточники только спереди.

Строение мочеточника

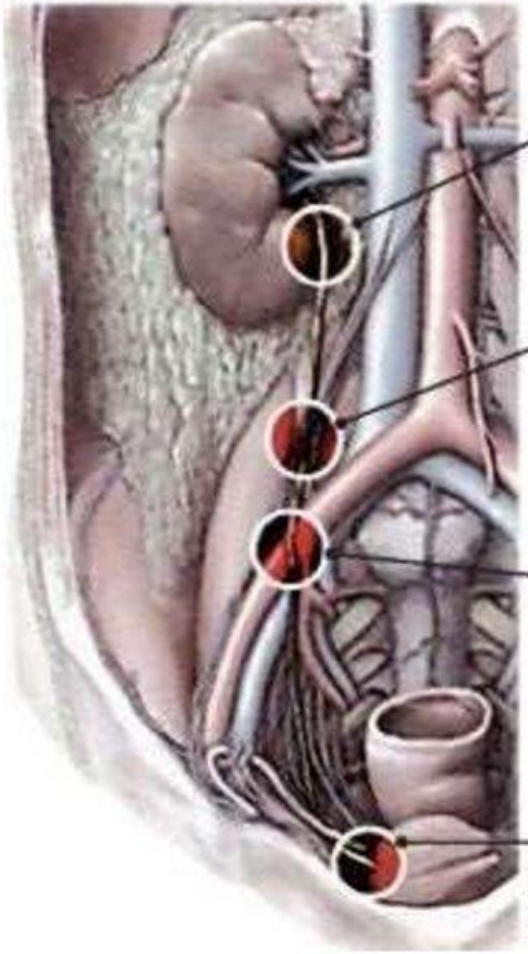

Почечное - в начале мочеточника (выход из лоханки)

Возможное сужение при пересечении с яичковыми (яичниковыми) сосудами

Тазовое - в месте перехода в малый таз, над linea terminalis

Внутристеночное - в месте прохождения внутри стенки мочевого пузыря

Мочевой пузырь – vesica urinaria (лат.), cystis (греч.)

Непарный полый мышечный орган для накопления мочи. Емкость – 500-700 мл. Форма зависит от степени наполнения.

I. **Голотопия**: располагается в полости малого таза.

II. **Скелетотопия**: ненаполненный мочевой пузырь не выступает выше лобкового симфиза, сильно наполненный – поднимается над ним.

III. **Синтопия**:

- впереди располагается лобковый симфиз;
- у мужчин к мочевому пузырю сзади прилежит прямая кишка, семенные пузырьки и ампулы семявыносящих протоков; сверху – петли тонкой кишки; дно соприкасается с предстательной железой (рис. 9);
- у женщин к мочевому пузырю сзади прилежит шейка матки и влагалище; сверху – тело и дно матки; дно пузыря расположено на мочеполовой диафрагме.

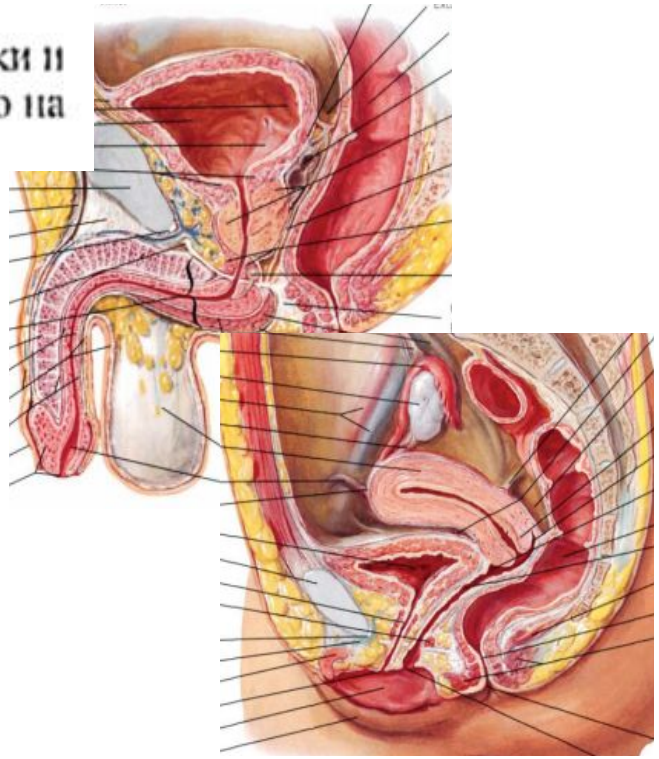

В мочевом пузыре различают **4 части**:
верхушка пузыря (обращена к передней брюшной стенке),
тело пузыря (большая часть),
дно пузыря (обращено книзу и кзади),
шейка пузыря (суженная часть дна пузыря, здесь находится внутренний непроизвольный сфинктер).

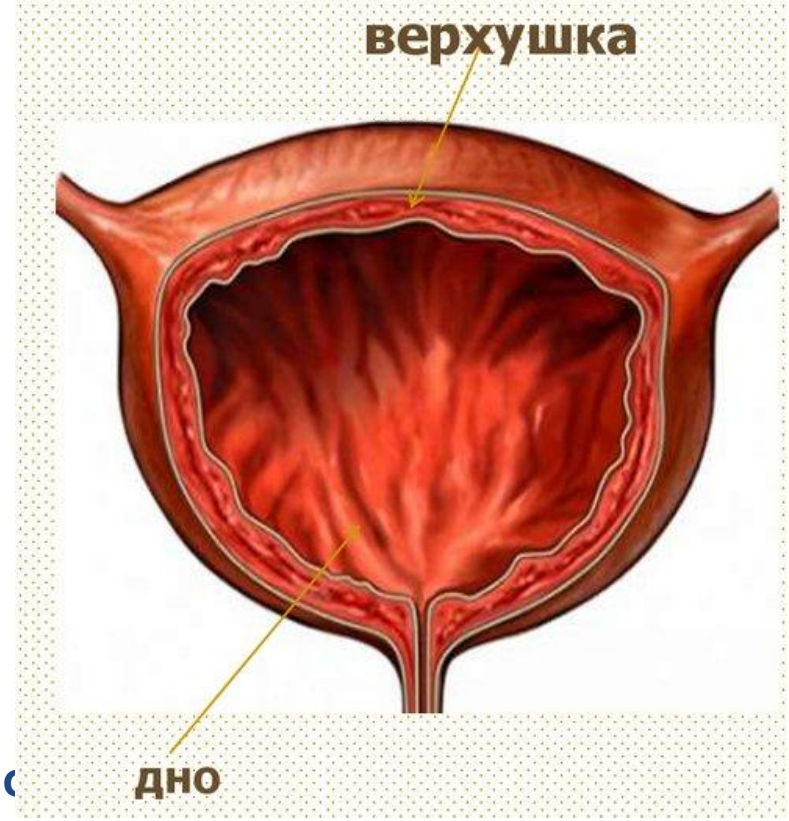

Стенка мочевого пузыря состоит из 3 оболо
Внутренняя оболочка – слизистая с хорошо выраженным подслизистым слоем , имеет много складок, слизистых желез, покрыта переходным эпителием.
Средняя оболочка гладкомышечная, располагается в 3 слоя: продольные наружный и внутренний, круговой средний слой.
Наружная оболочка адвентициальная. Брюшина покрывает мочевой пузырь только сверху.

На дне мочевого пузыря имеется **<u>мочепузырный треугольник</u>**. В этом месте слизистая оболочка тонкая, не имеет подслизистого слоя, располагаются 3 отверстия: два отверстия мочеточников и внутреннее отверстие мочеиспvсктельного канала.

Мочепузырный треугольник

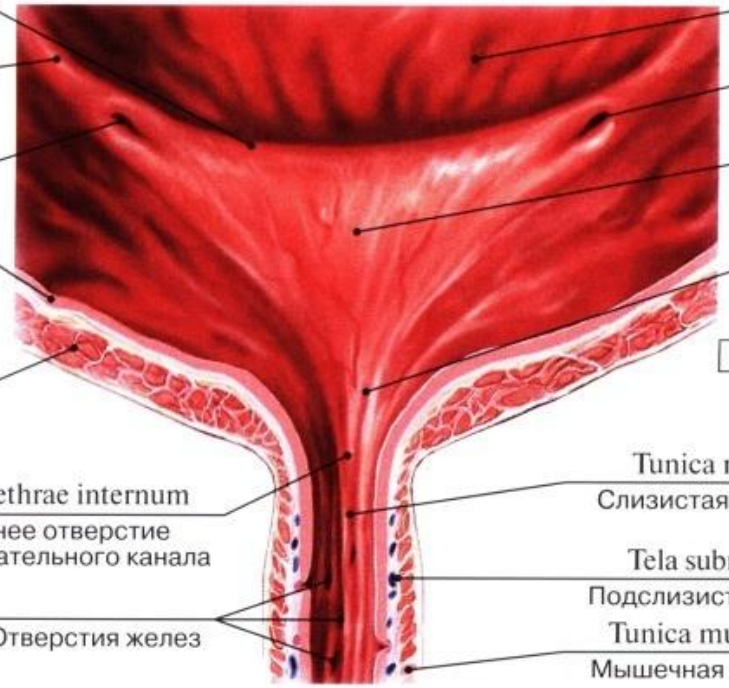

Мужской мочеиспускательный канал (urethra)

Это мягкая эластическая трубка длиной 18-23 см, диаметром 5-7 мм. Стенка состоит из 3 оболочек: слизистая, гладкомышечная, адвентициальная. Служит для выведения мочи и семе

Имеет 3 части:

✔Предстательная часть (в толще предстательной железы)

✔Перепончатая часть (в области диафрагмы таза) - **здесь расположен наружный произвольный сфинктер**

✔Губчатая часть (в толще губчатого тела полового члена)

Имеет 2 кривизны:

- передняя
- задняя

Внутреннее отверстие

здесь расположен внутренний непроизвольный сфинктер

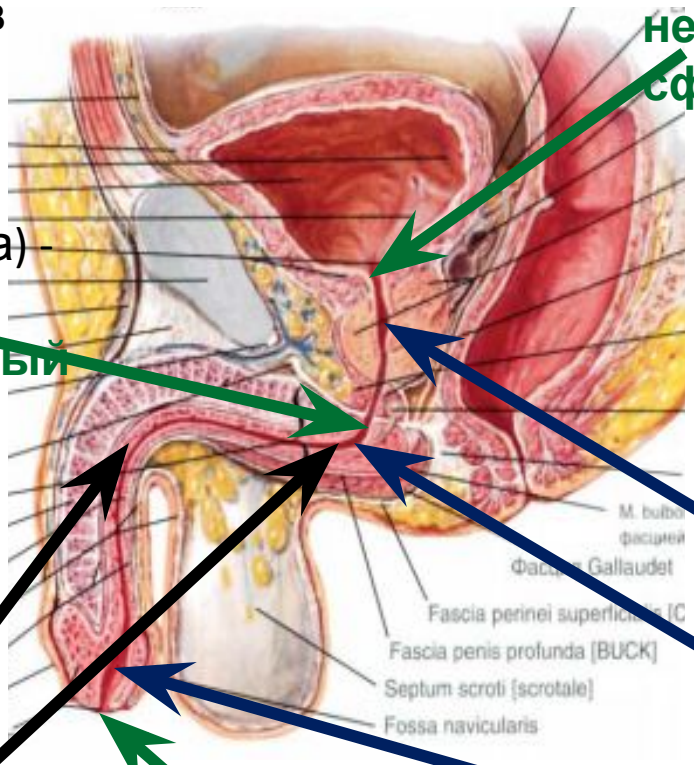

Наружное отверстие

Имеет 3 сужения:

✔В области внутреннего отверстия

✔В перепончатой части

✔У наружного отверстия

Имеет 3 расширения:

- В предстательной части
- В луковице полового члена
- В ладьевидной ямке полового члена

Кривизны канала, его сужения и расширения учитываются при введении катетера.

Женский мочеиспускательный канал(urethra)

Короткая, слегка изогнутая и обращенная выпуклостью назад трубка длиной 2,5-3,5 см, диаметром 8-12 мм. Стенка канала легкорастяжима. Состоит из 3 оболочек: адвентициальной, гладкомышечной и слизистой. Слизистая образует много складок, содержит многочисленные железы и имеет слепые углубления – лакуны.

Мочеиспускательный канал находится впереди влагалища и сращен с его передней стенкой.

Канал имеет 2 отверстия. Рядом с ними располагаются сфинктеры:

внутреннее отверстие (у мочевого пузыря)

- Внутренний непроизвольный сфинктер, образован гладкой мышечной тканью мочевого пузыря

наружное (кпереди и выше отверстия влагалища)

- Наружный произвольный сфинктер, образован скелетной мускулатурой мочеполовой диафрагмы таза

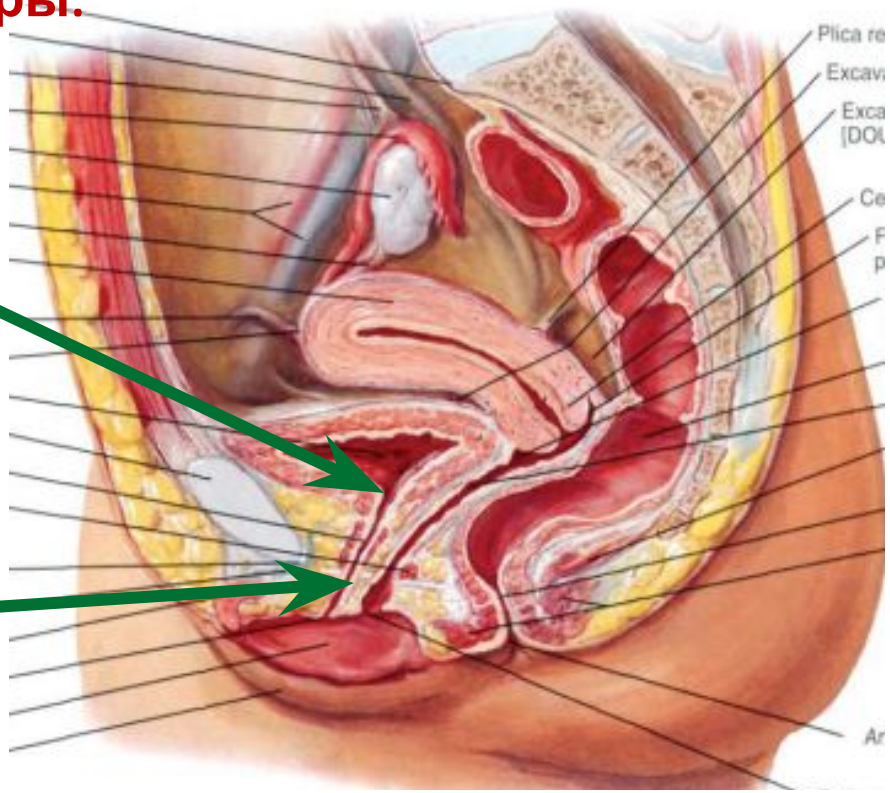

Мочеиспускание

Мочеиспускание представляет собой сложный рефлекторный акт, заключающийся в одновременном сокращении стенки мочевого пузыря и расслаблении его сфинктера.

Непроизвольный рефлекторный центр мочеиспускания находится в крестцовом отделе спинного мозга.

Первые позывы к мочеиспусканию у взрослых появляются при увеличении объема мочевого пузыря до 150 мл. Афферентные (чувствительные) импульсы поступают в спинной мозг в цент мочеиспускания. Отсюда по парасимпатическому нерву импульсы идут к мышце мочевого пузыря и его сфинктеру. Происходит рефлекторное сокращение мышечной стенки и расслабление сфинктера.

Одновременно от спинального центра мочеиспускания возбуждение передается в кору большого мозга, где возникает ощущение позыва к мочеиспусканию. Импульсы от коры идут к наружному произвольному сфинктеру мочеиспускательного канала. Происходит мочеиспускание.

У новорожденных отсутствует произвольная задержка мочеиспускания, она появляется только к концу первого года. Прочный условный рефлекс задержки мочеиспускания вырабатывается только к концу второго года.

Спасибо за внимание!