Введение в изучение ЦНС Функциональная анатомия спинного мозга

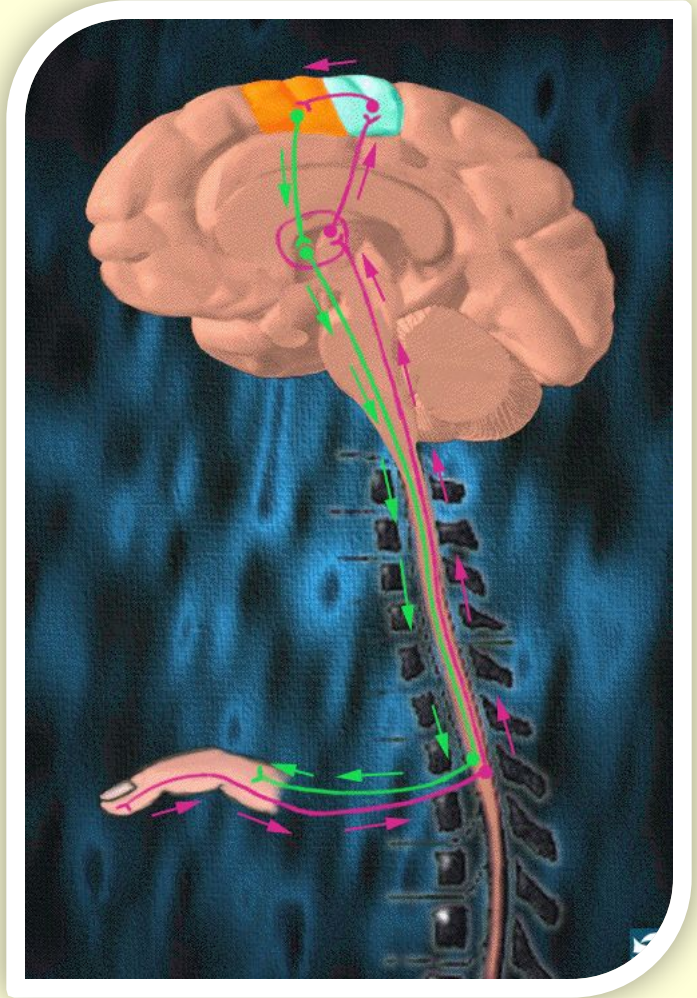

Педиатрический и лечебный факультеты

© Кафедра анатомии человека, май 2016

Golovnoj-mozg

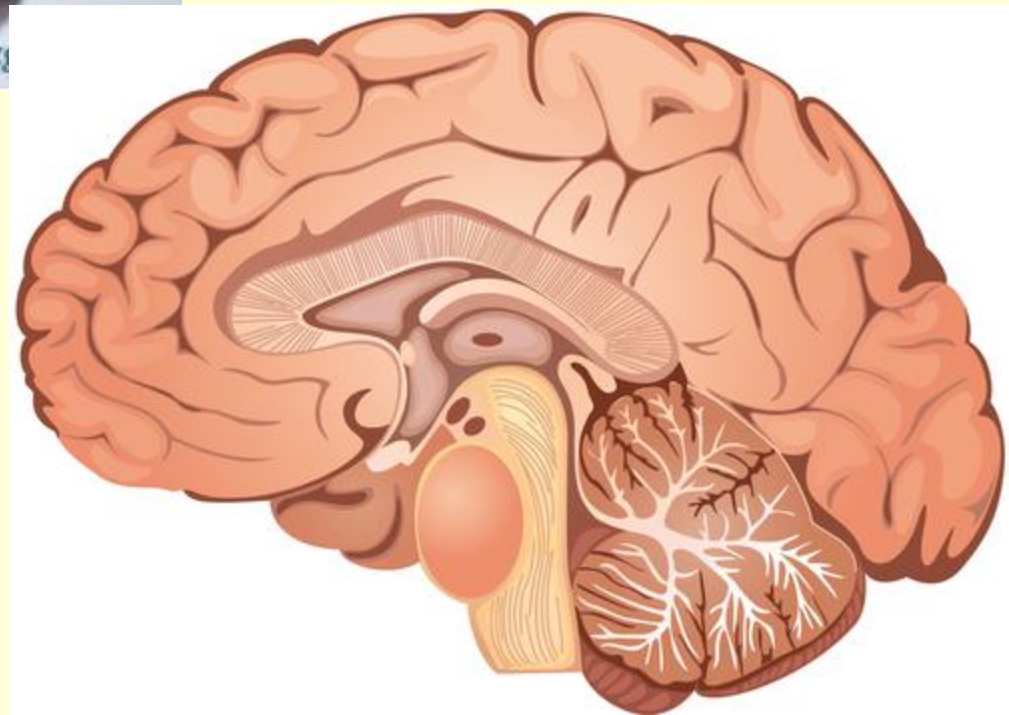

ЕДИНАЯ НЕРВНАЯ СИСТЕМА			
ЦНС (спиной и головной мозг)		**ПНС (периферическая нс)**	
СЕРОЕ ВЕЩЕСТВО	**БЕЛОЕ ВЕЩЕСТВО**		
ЯДРА, ПОДКОРКОВЫЕ ЦЕНТРЫ, КОРКОВЫЕ КОНЦЫ АНАЛИЗАТОРОВ – скопление тел нейронов в определённом участке ЦНС, обеспечивающее выполнение определённых функций	**ПРОВОДЯЩИЕ ПУТИ** – совокупность отростков нейронов в определённом участке ЦНС, обеспечивающее проведение определённых импульсов	**УЗЛЫ (ГАНГЛИИ)** – скопление тел нейронов вне ЦНС обеспечивающее выполнение определённых функций.	**КОРЕШКИ, НЕРВЫ, НЕРВНЫЕ ОКОНЧАНИЯ** – совокупность отростков нейронов, вне ЦНС обеспечивающее проведение определённых импульсов

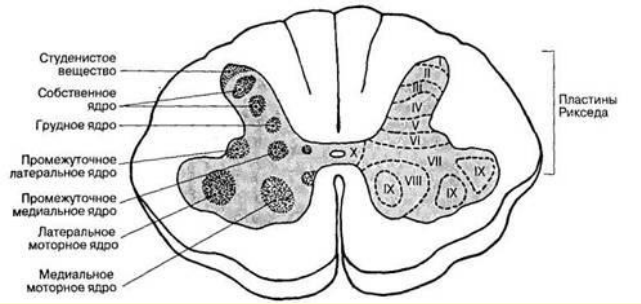

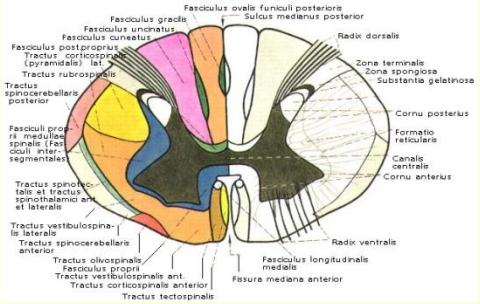

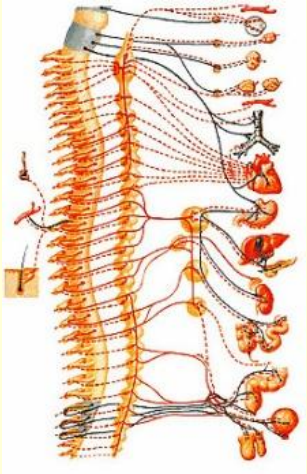

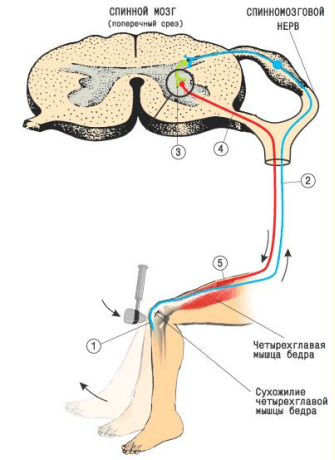

Veins of Spinal Cord

Superior View (Magnified with Cord)

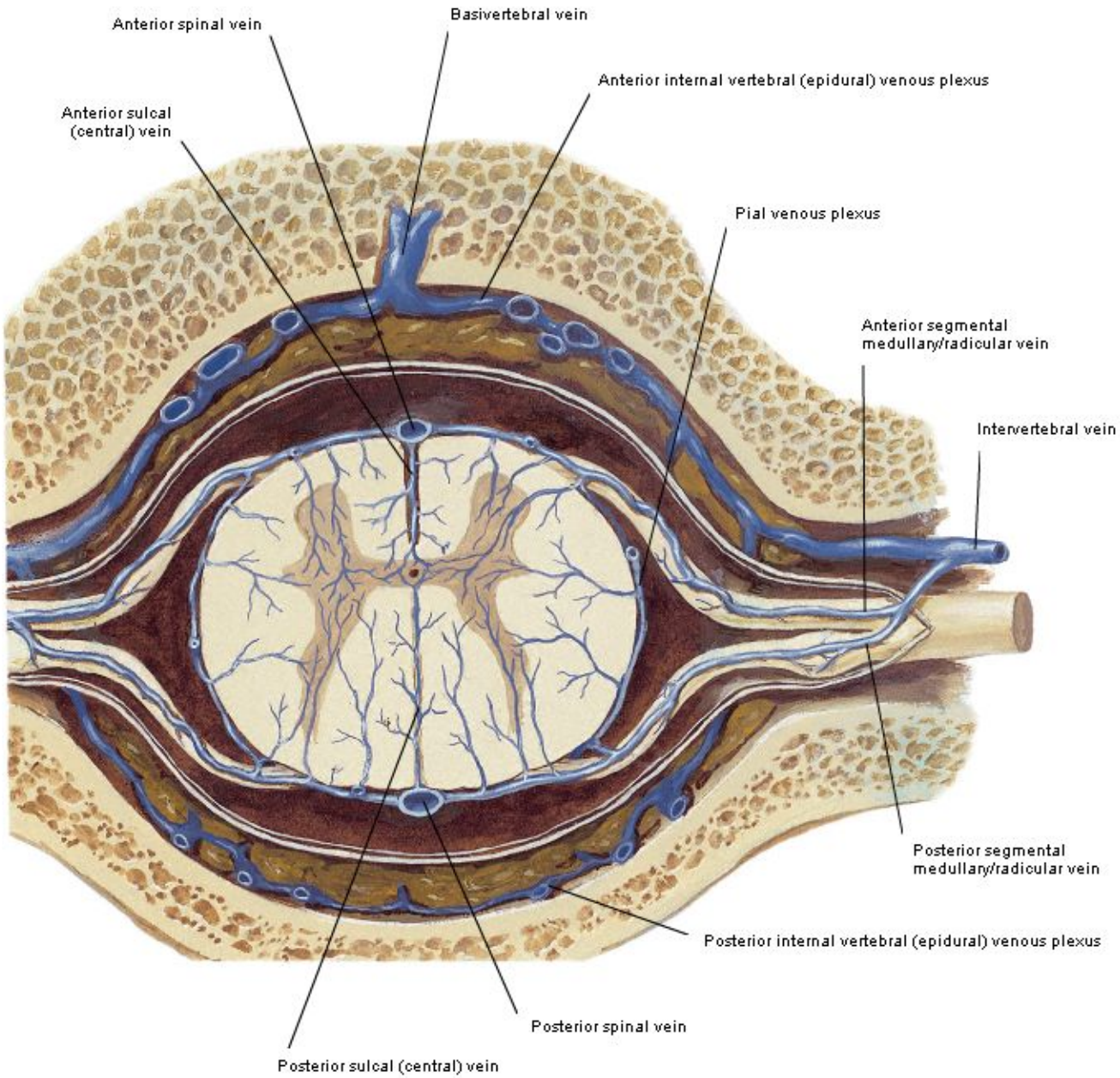

Arteries of Spinal Cord - Intrinsic Distribution

Thoracic Section

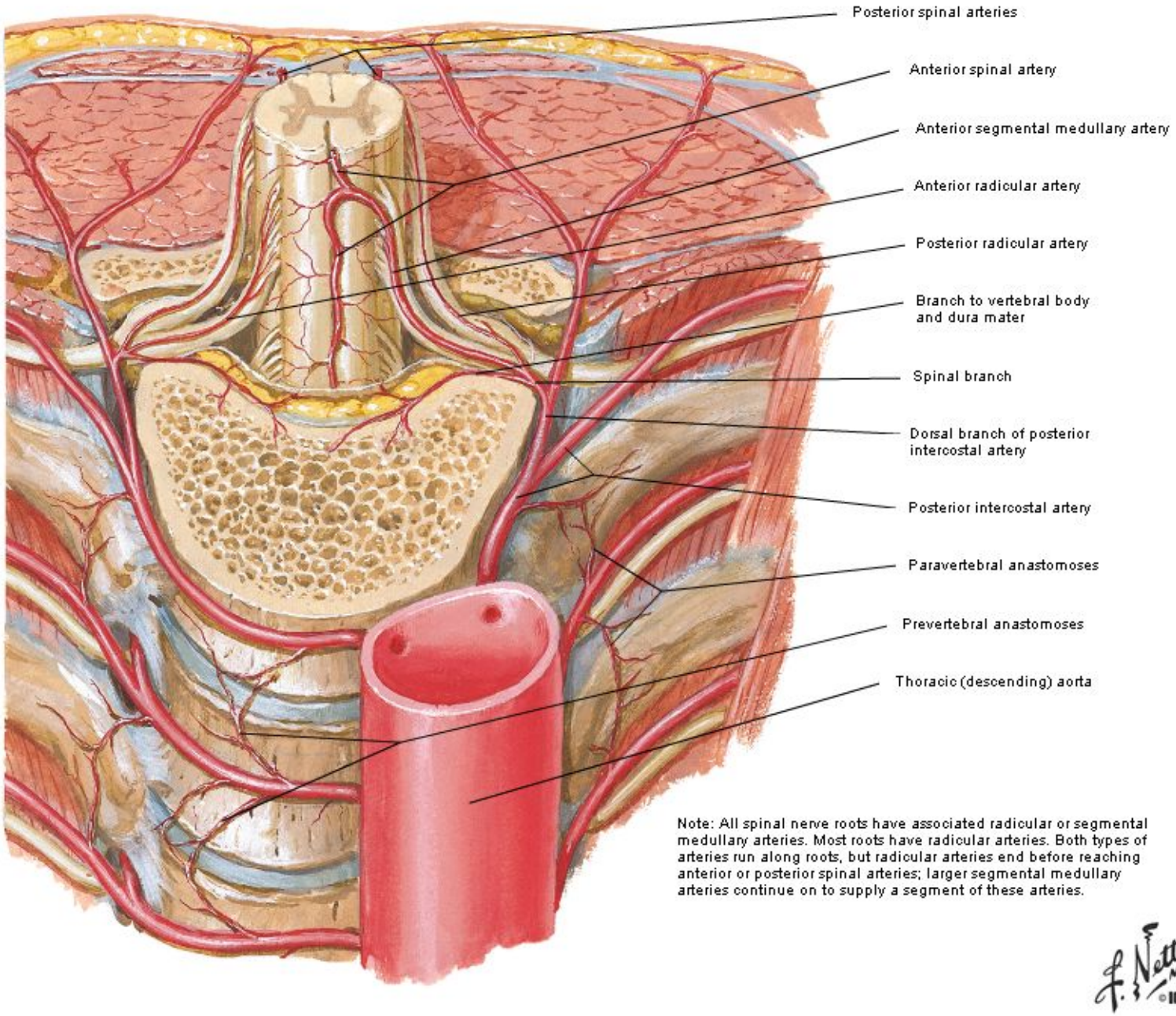

Note: All spinal nerve roots have associated radicular or segmental medullary arteries. Most roots have radicular arteries. Both types of arteries run along roots, but radicular arteries end before reaching anterior or posterior spinal arteries; larger segmental medullary arteries continue on to supply a segment of these arteries.

Spinal Membranes and Nerve Roots
Posterior View

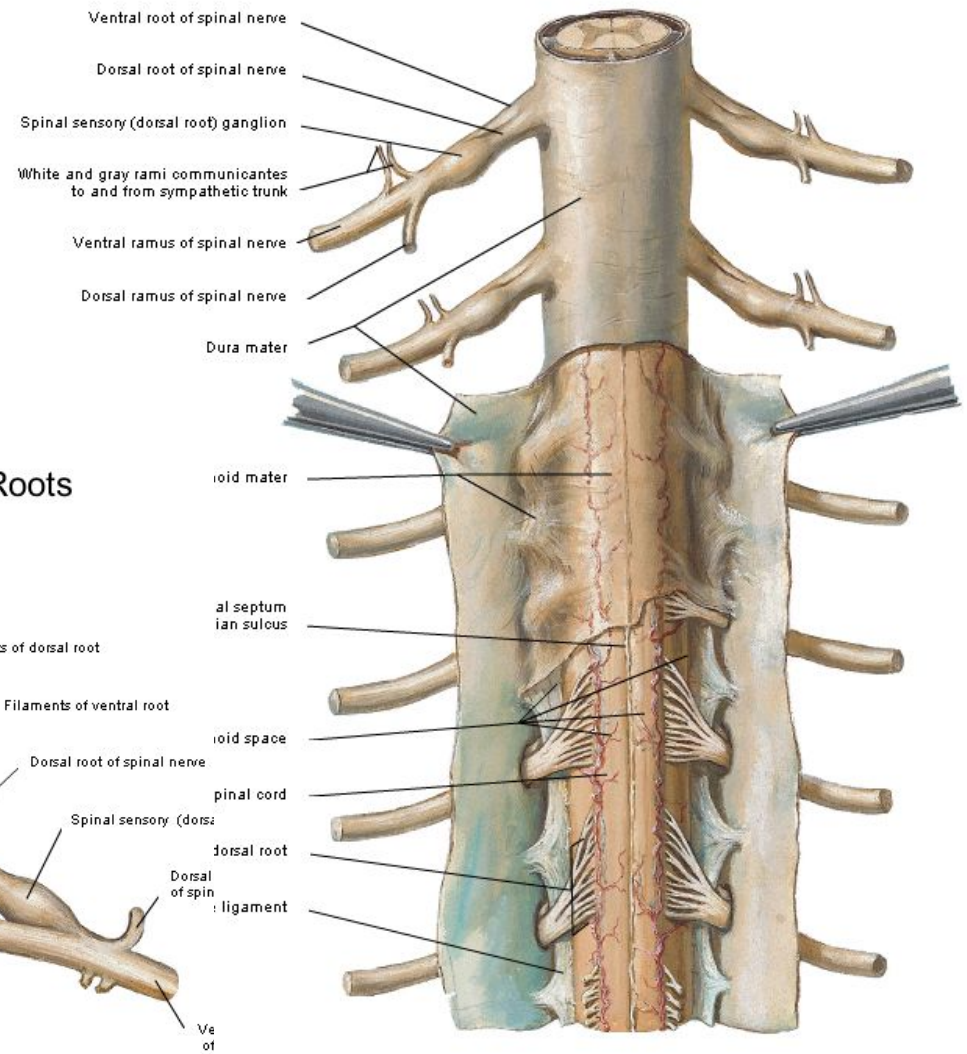

Spinal Membranes and Nerve Roots
Anterior View

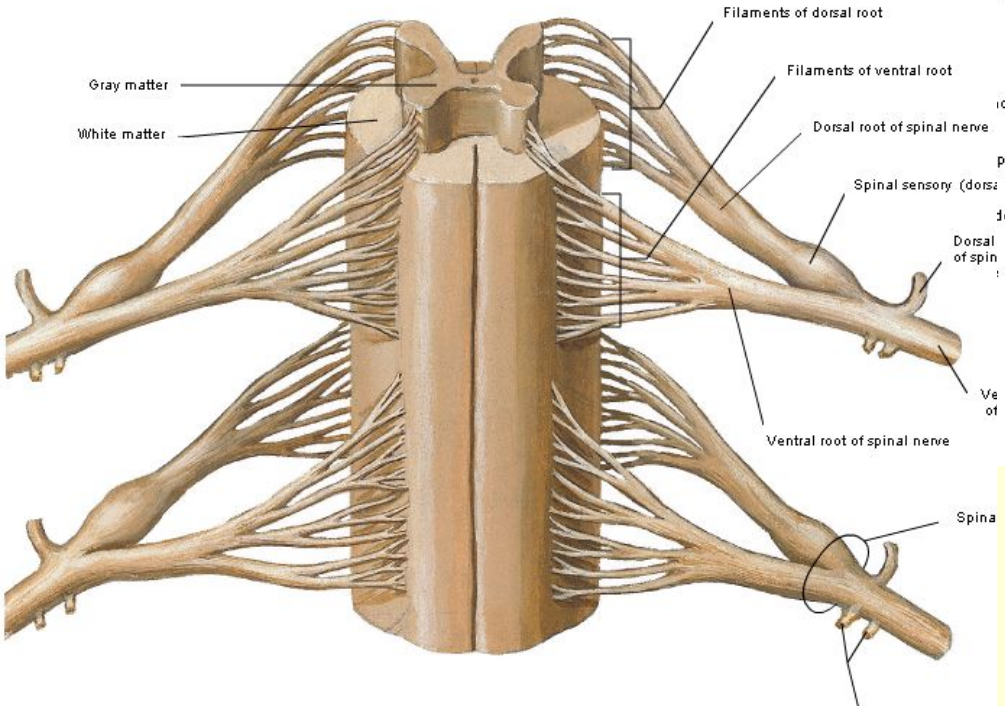

ПРОСТАЯ ДВУХНЕЙРОННАЯ ПРОПРИОЦЕПТИВНО-МЫШЕЧНАЯ РЕФЛЕКТОРНАЯ ДУГА

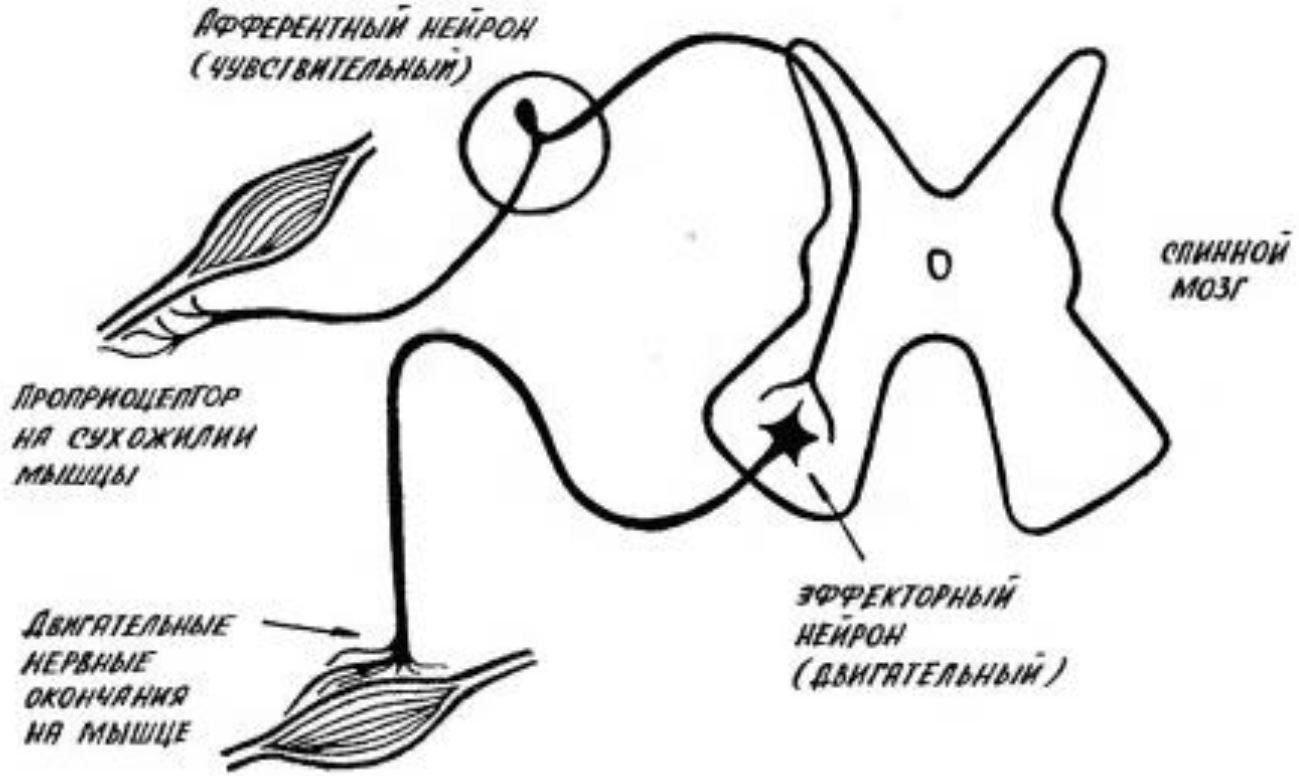

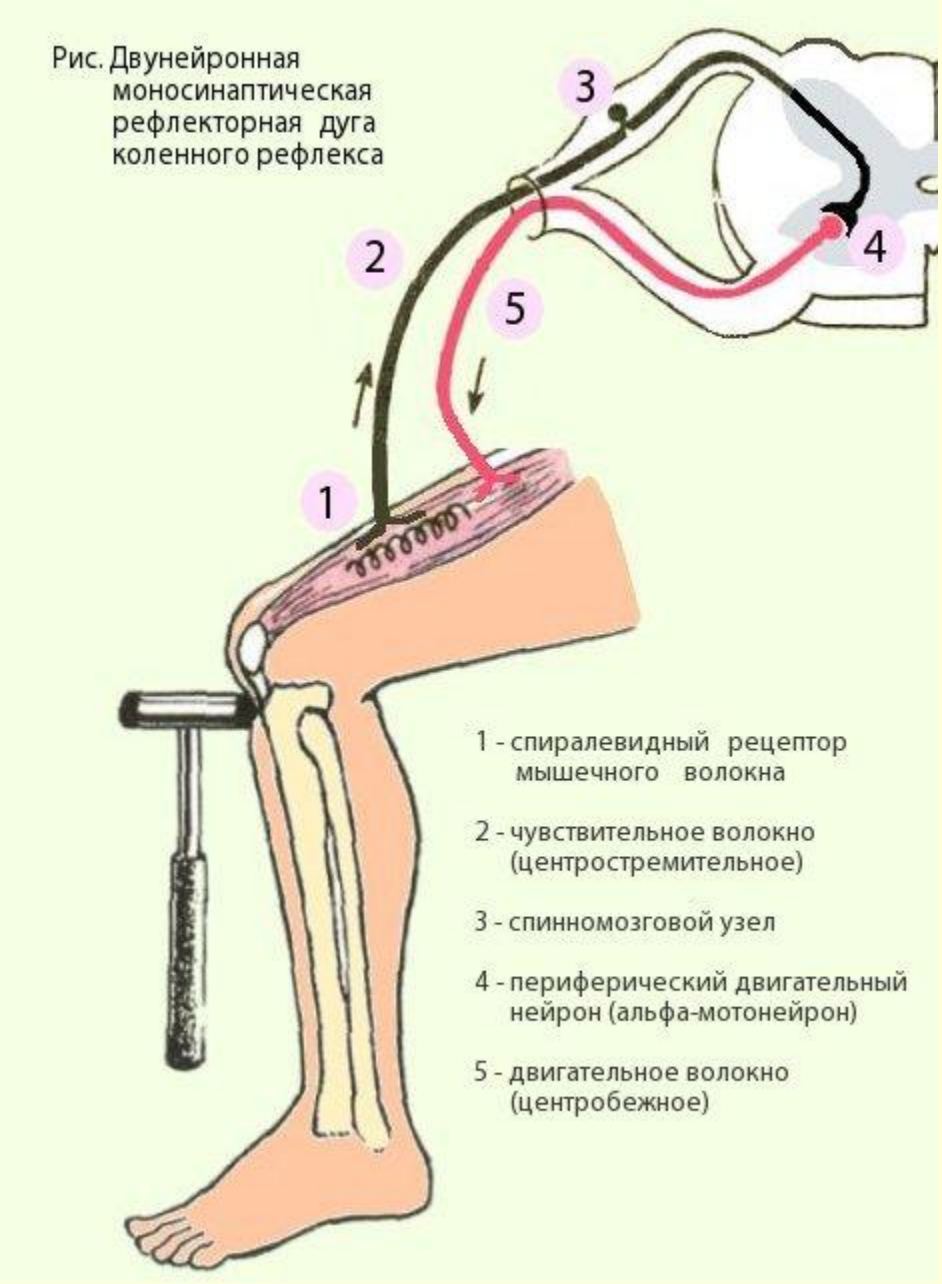
Рис. Двунейронная моносинаптическая рефлекторная дуга коленного рефлекса
1
2
3
4
5
1 - спиралевидный рецептор мышечного волокна
2 - чувствительное волокно (центростремительное)
3 - спинномозговой узел
4 - периферический двигательный нейрон (альфа-мотонейрон)
5 - двигательное волокно (центробежное)

Схема простой рефлекторной дуги соматического рефлекса:

1 — рецептор; *2* — рецепторный (чувствительный) нейрон; *3* — спинномозговой нерв; *4* — спинномозговой ганглий; *5* — дорзальный корешок; *6* — дорзальный рог; *7* — вентральный рог; *8* — вставочный нейрон; *9* — двигательный нейрон; *10* — вентральный корешок; *11* — мышца

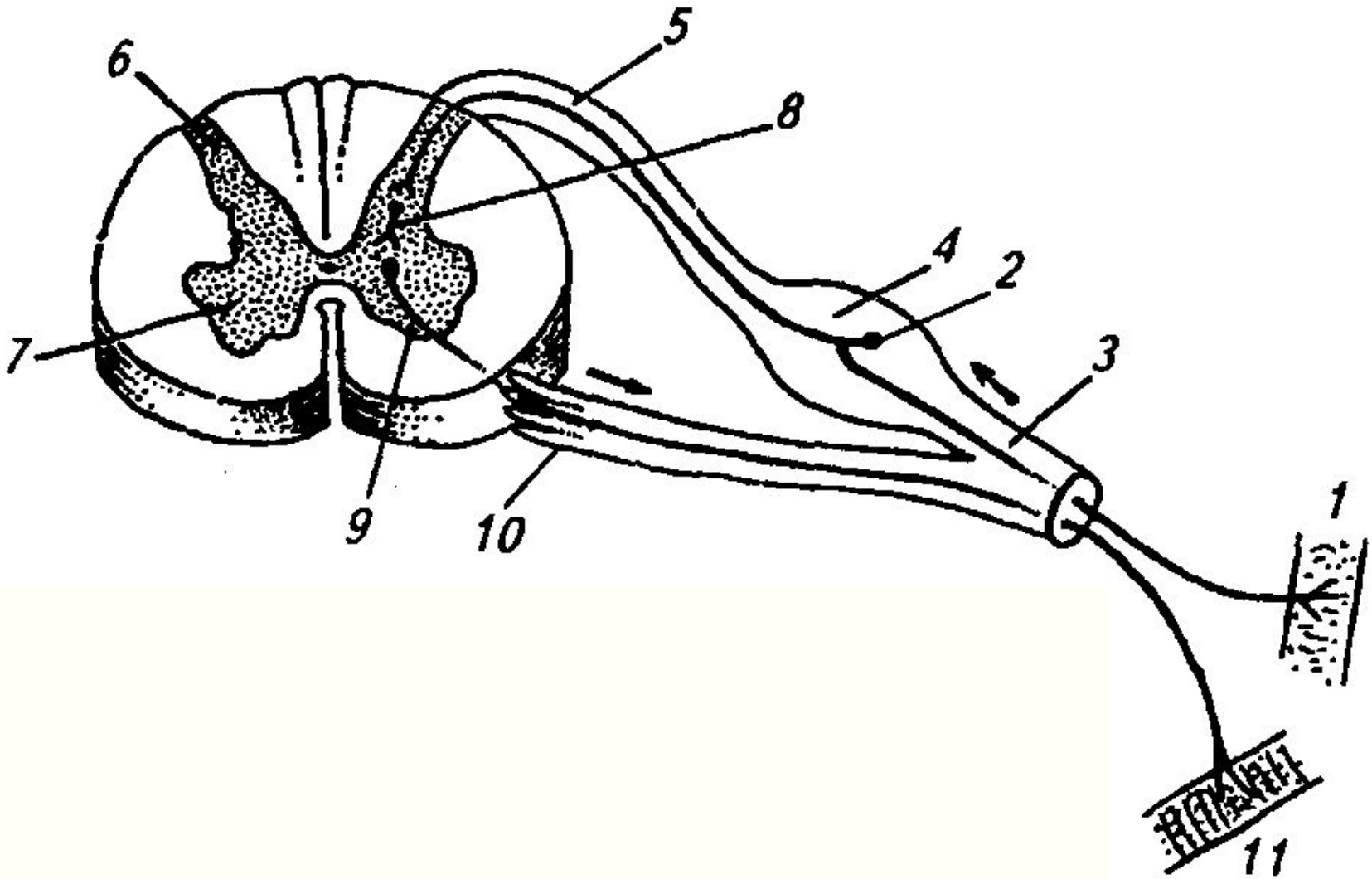

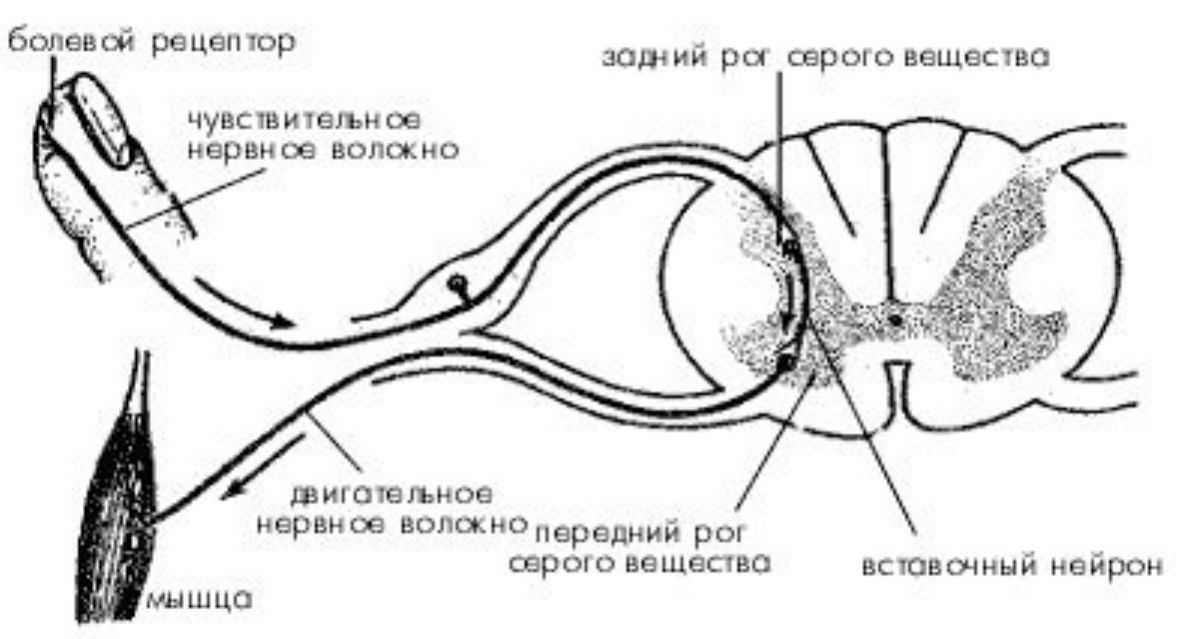

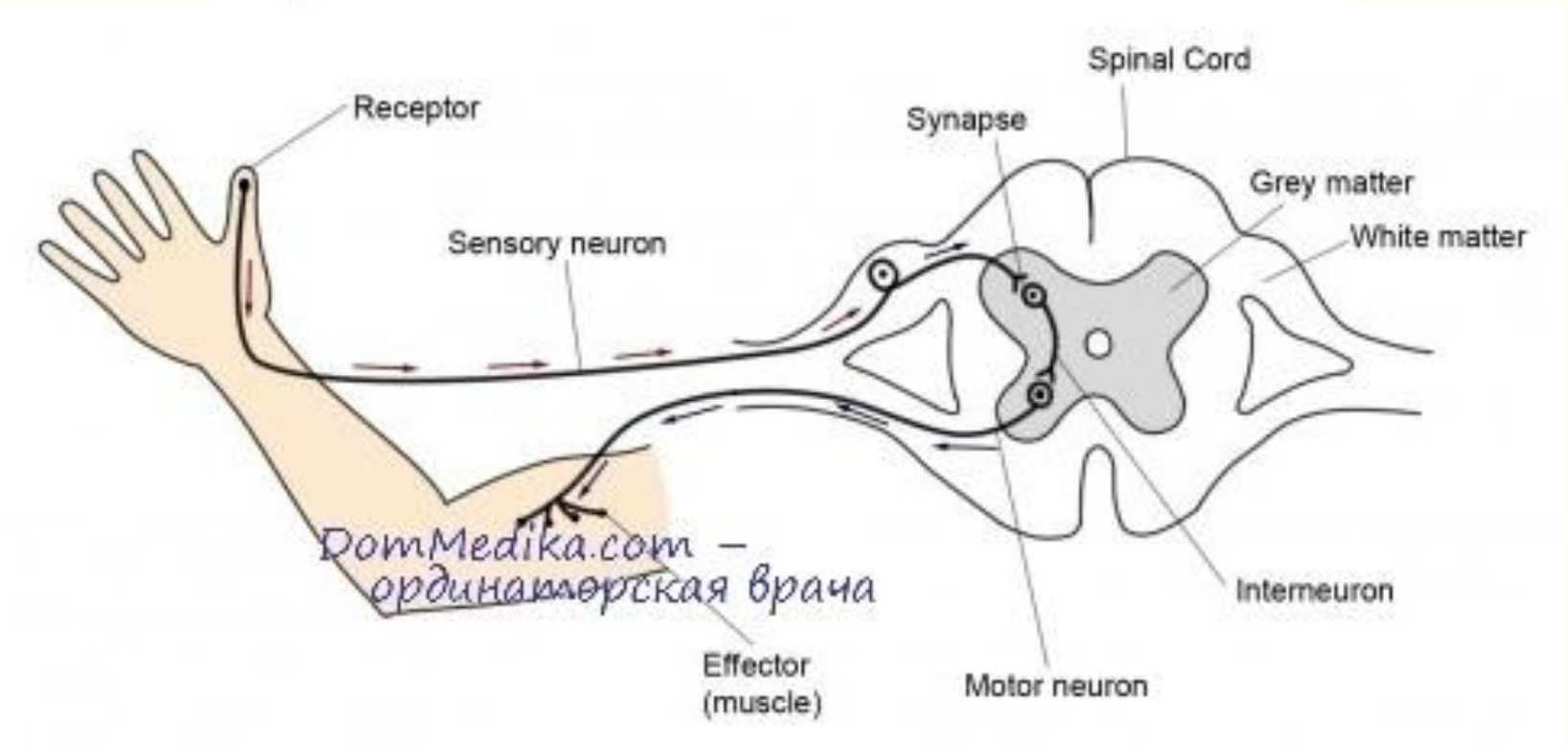

DomMedika.com – ординаторская врача

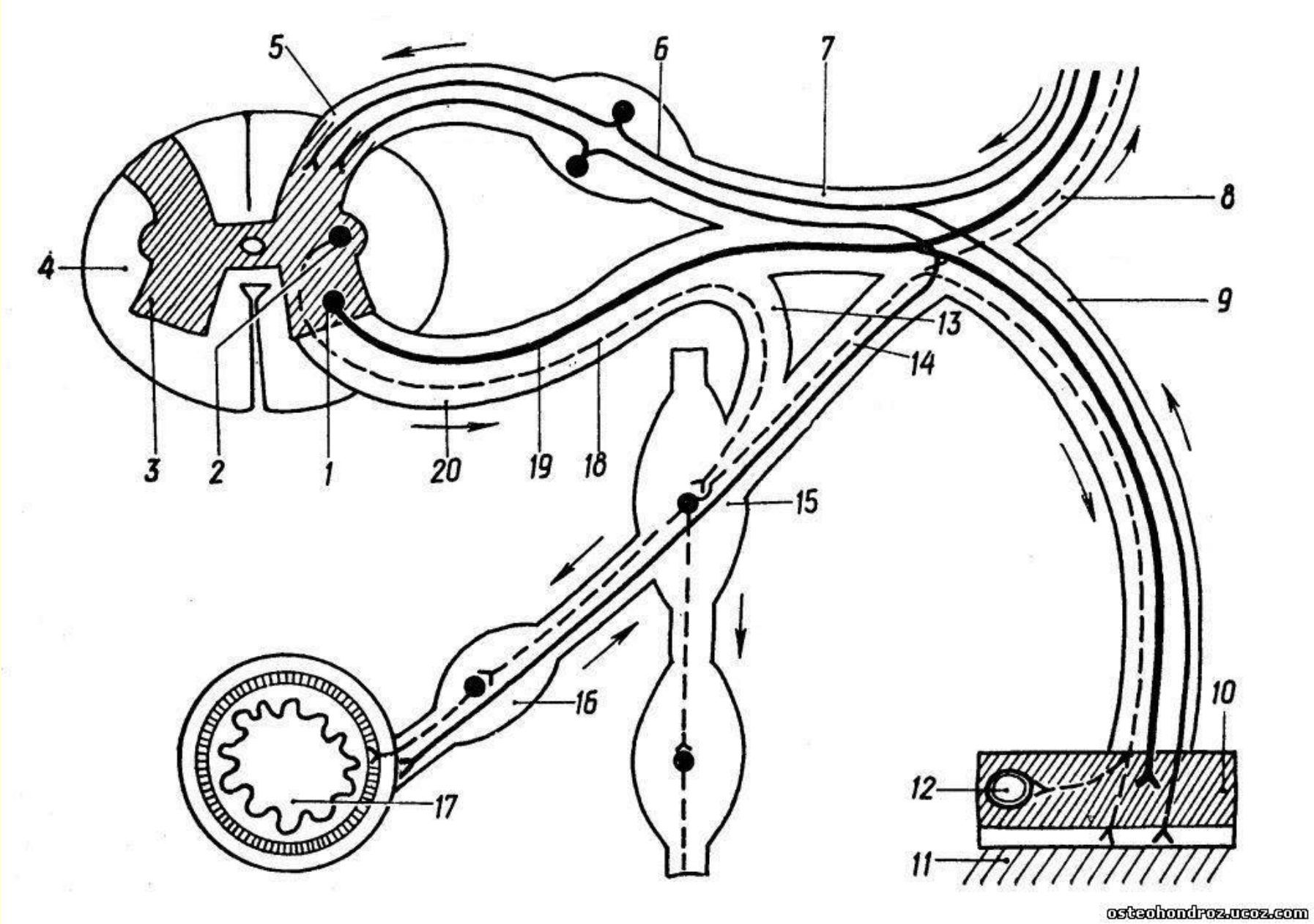
5
6
7
8
4
9
13
14
3
2
1
20
19
18
15
16
10
12
17
11
osteohondroz.ucoz.com

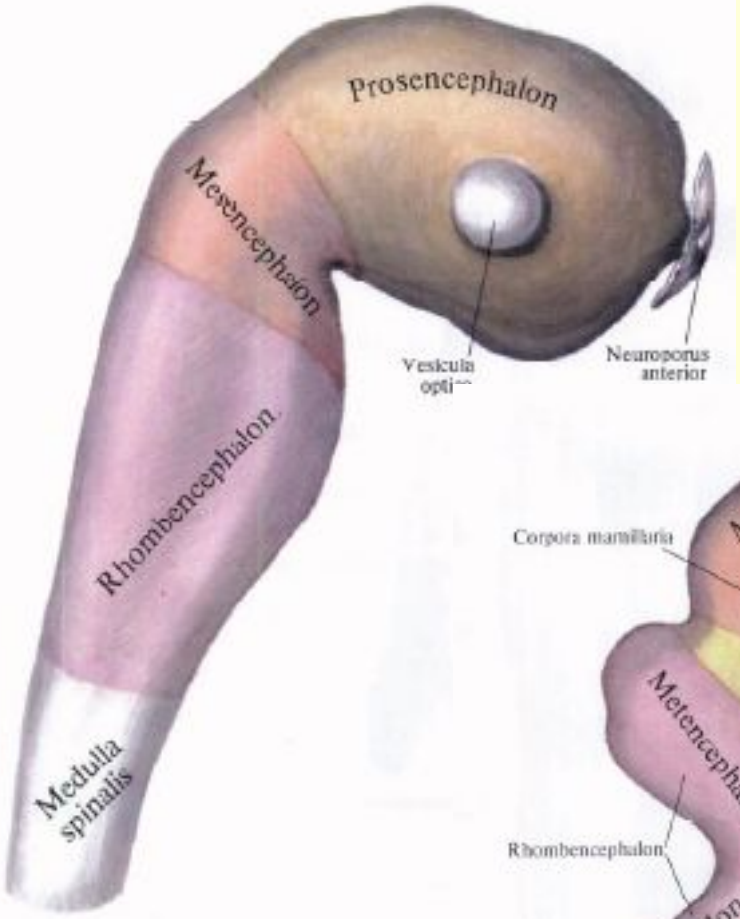
Prosencephalon
Mesencephalon
Rhombencephalon
Medulla spinalis
Vesicula opti-
Neuroporus anterior

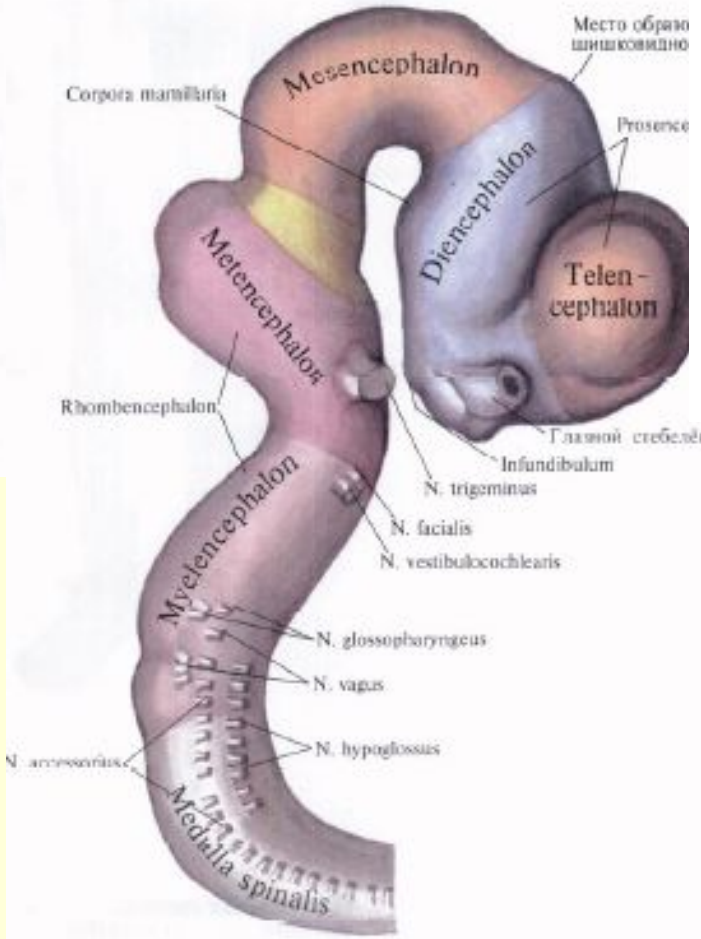
Mesencephalon
Corpora mamillaria
Diencephalon
Telen-cephalon
Metencephalon
Rhombencephalon
Myelencephalon
Infundibulum
N. trigeminus
N. facialis
N. vestibulocochlearis
N. glossopharyngeus
N. vagus
N. hypoglossus
Medulla spinalis

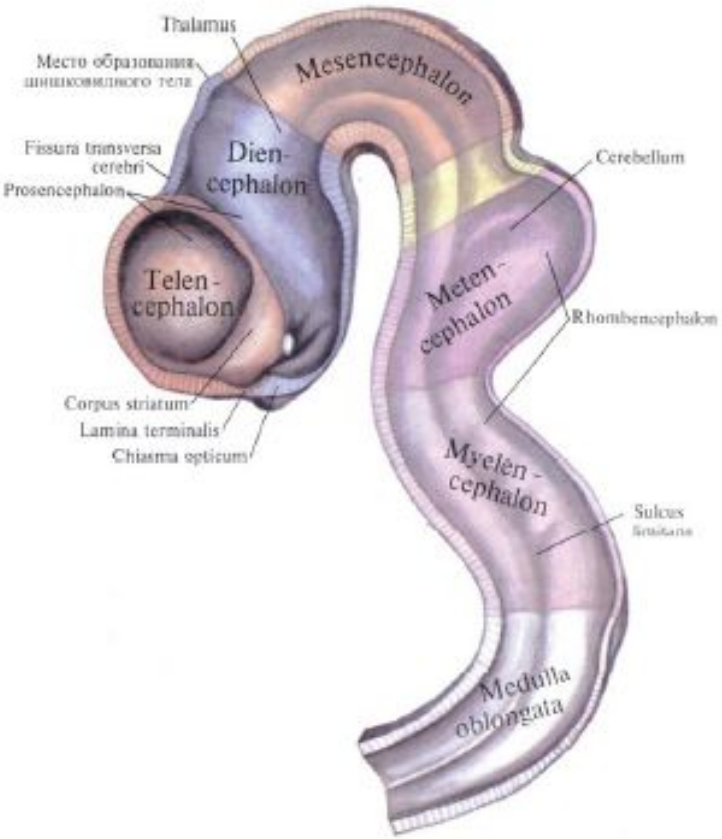
Thalamus
Mesencephalon
Fissura transversa cerebri
Prosencephalon
Dien-cephalon
Cerebellum
Telen-cephalon
Meten-cephalon
Rhombencephalon
Corpus striatum
Lamina terminalis
Chiasma opticum
Myelen-cephalon
Medulla oblongata

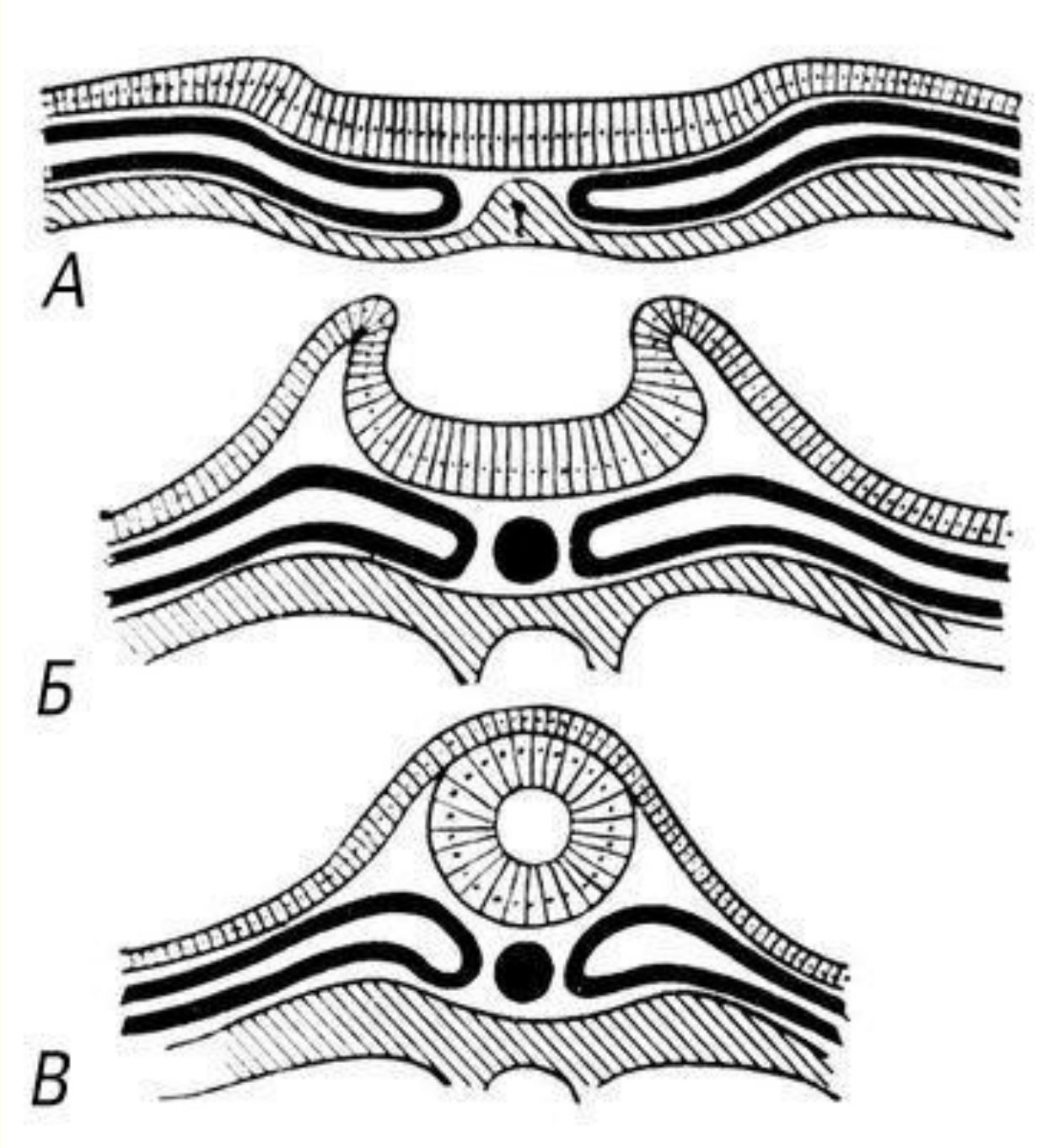
А
Б
В

ЕДИНАЯ НЕРВНАЯ СИСТЕМА			
ЦНС (спиной и головной мозг)		**ПНС (периферическая нс)**	
СЕРОЕ ВЕЩЕСТВО	**БЕЛОЕ ВЕЩЕСТВО**		
ЯДРА, ПОДКОРКОВЫЕ ЦЕНТРЫ, КОРКОВЫЕ КОНЦЫ АНАЛИЗАТОРОВ – скопление тел нейронов в определённом участке ЦНС, обеспечивающее выполнение определённых функций	**ПРОВОДЯЩИЕ ПУТИ** – совокупность отростков нейронов в определённом участке ЦНС, обеспечивающее проведение определённых импульсов	**УЗЛЫ (ГАНГЛИИ)** – скопление тел нейронов вне ЦНС обеспечивающее выполнение определённых функций.	**КОРЕШКИ, НЕРВЫ, НЕРВНЫЕ ОКОНЧАНИЯ** – совокупность отростков нейронов, вне ЦНС обеспечивающее проведение определённых импульсов

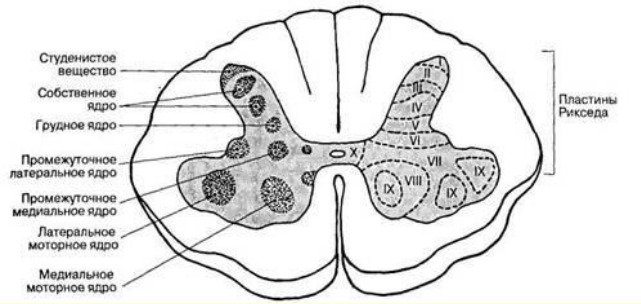

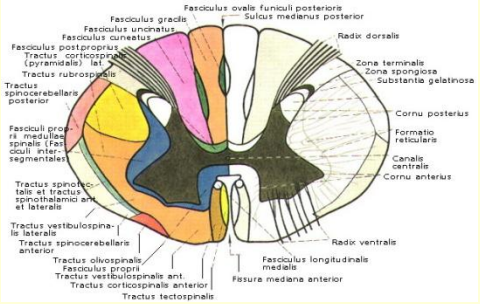

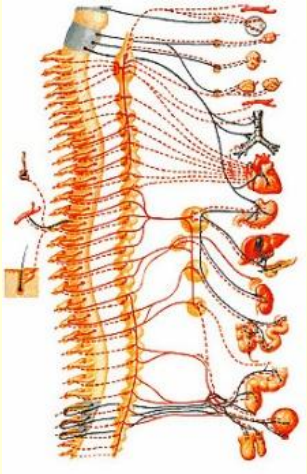

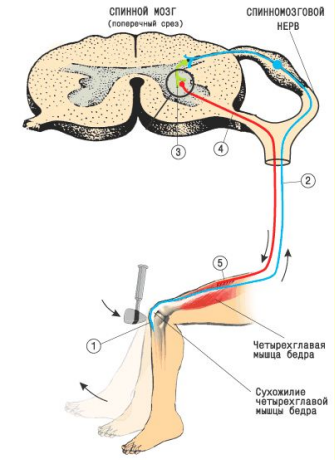

НЕЙРОН-СТРУКТУРНАЯ ЕДИНИЦА НЕРВНОЙ СИСТЕМЫ

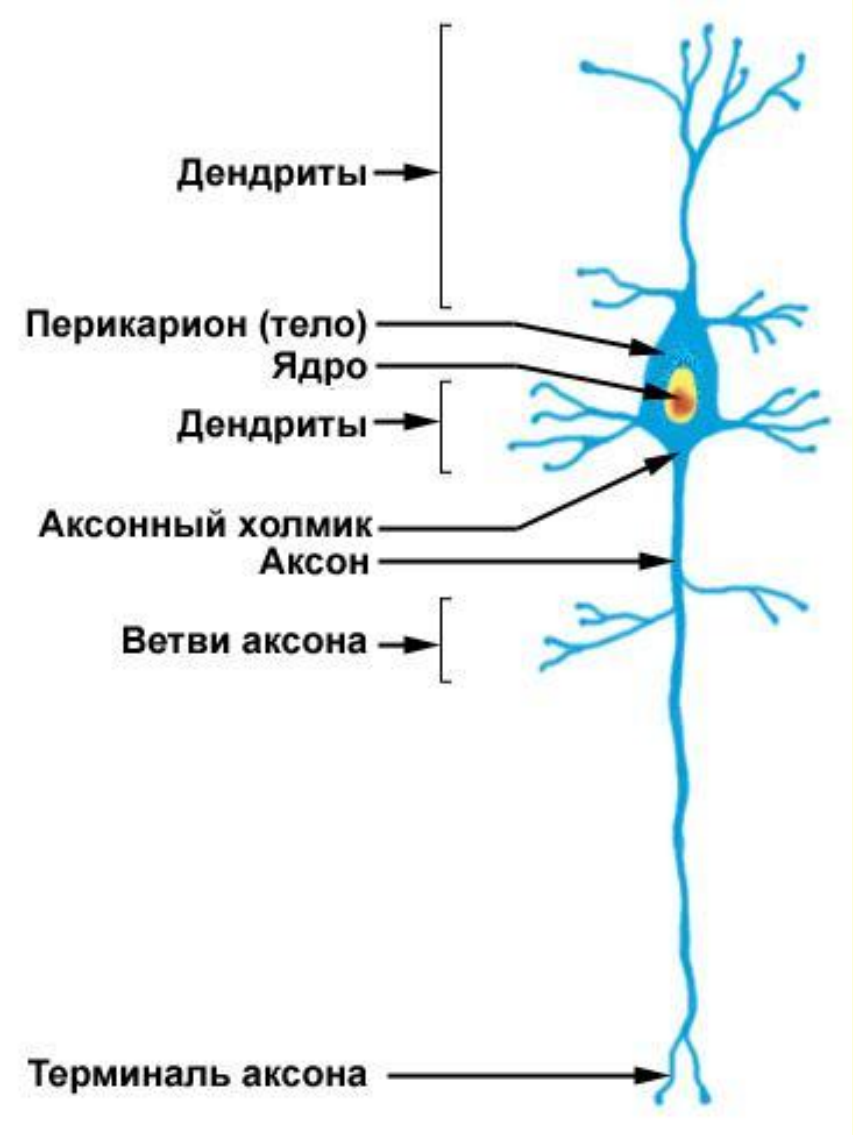

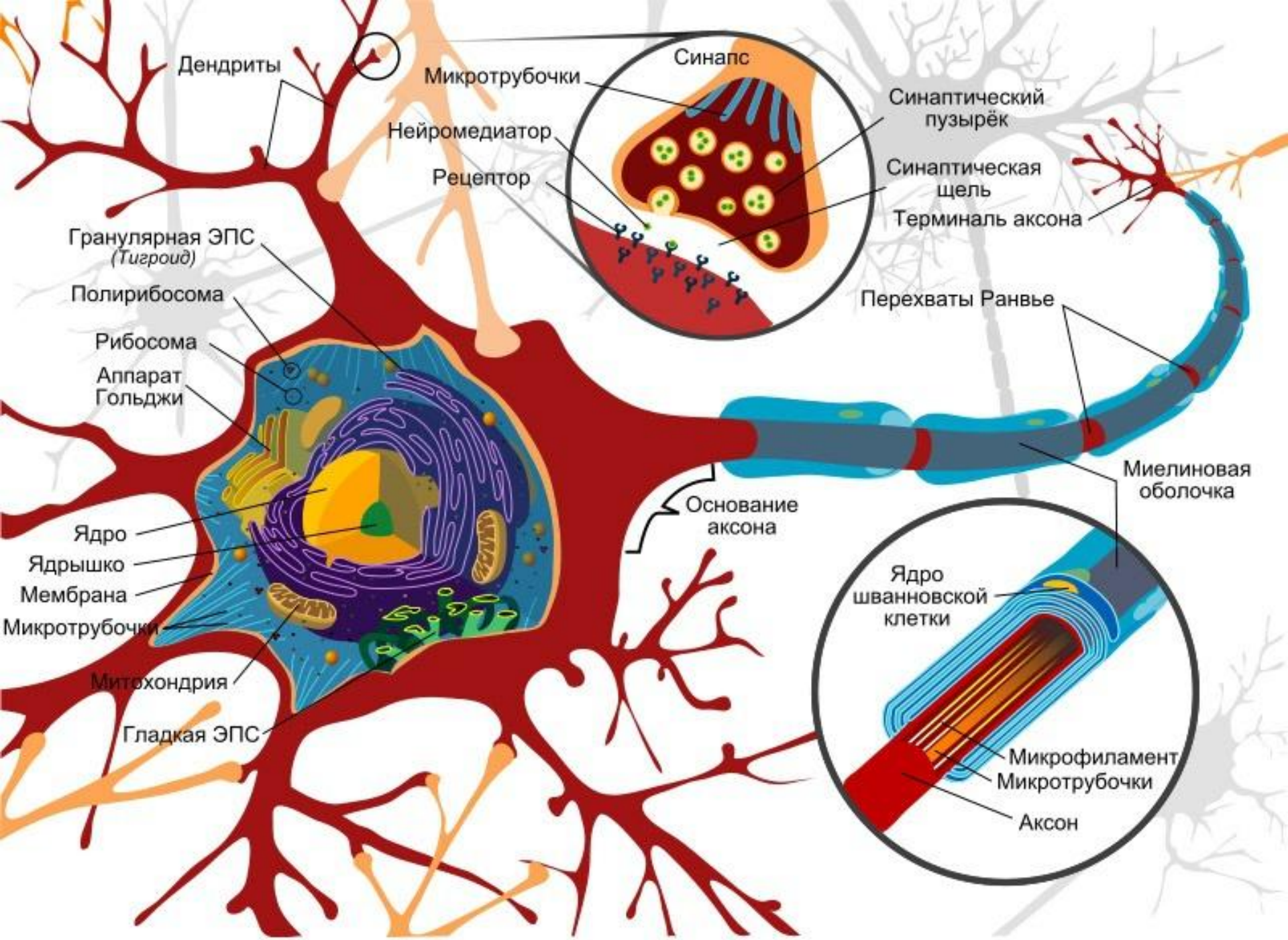
Дендриты
Синапс
Микротрубочки
Синаптический пузырёк
Нейромедиатор
Синаптическая щель
Рецептор
Терминаль аксона
Гранулярная ЭПС
(Тигроид)
Полирибосома
Перехваты Ранвье
Рибосома
Аппарат Гольджи
Миелиновая оболочка
Основание аксона
Ядро
Ядрышко
Мембрана
Микротрубочки
Ядро шванновской клетки
Митохондрия
Гладкая ЭПС
Микрофиламент
Микротрубочки
Аксон

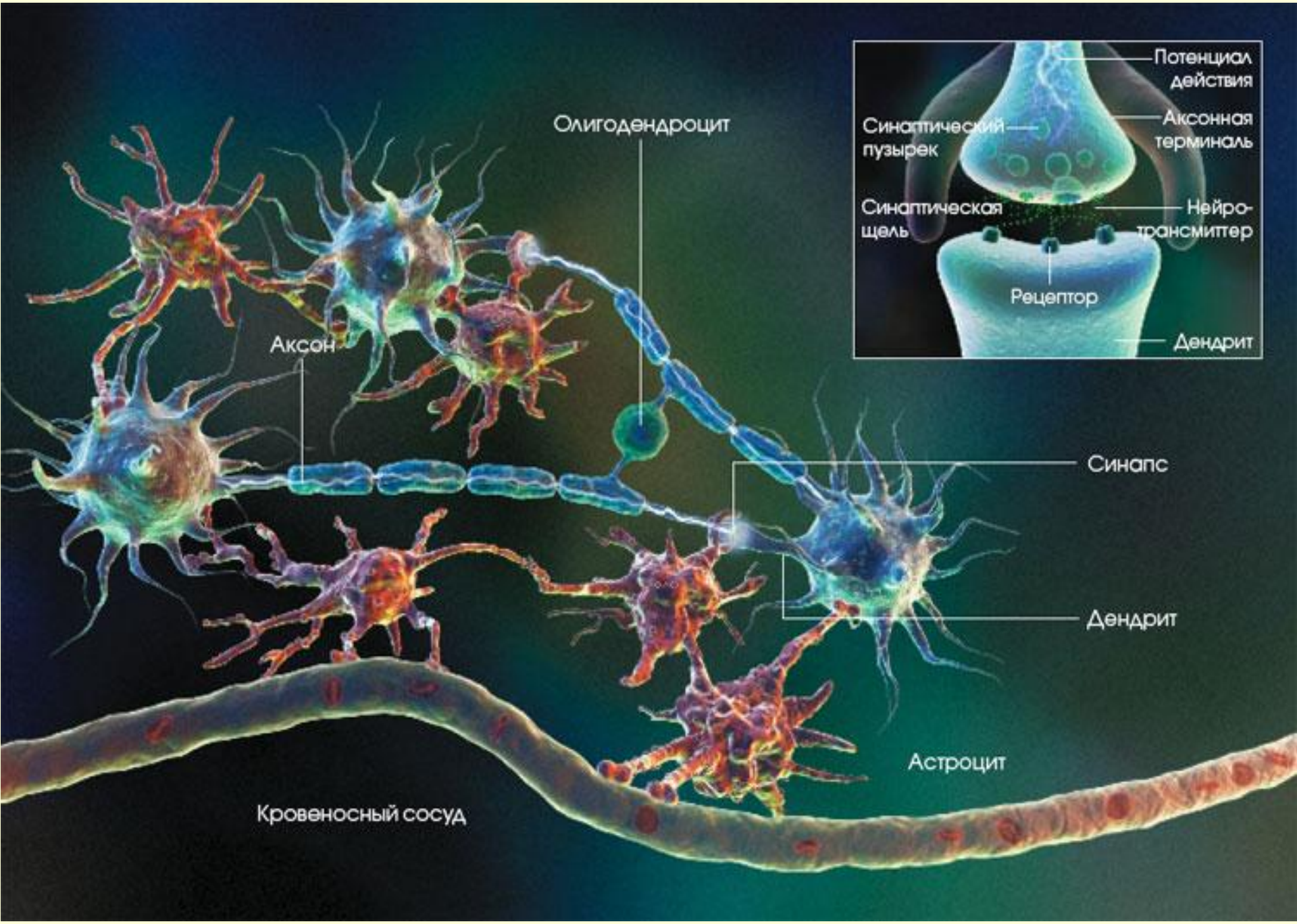
Олигодендроцит
Аксон
Синапс
Дендрит
Астроцит
Кровеносный сосуд
Потенциал действия
Синаптический пузырек
Аксонная терминаль
Синаптическая щель
Нейро-трансмиттер
Рецептор
Дендрит

МОРФОЛОГИЧЕСКАЯ КЛАССИФИКАЦИЯ НЕЙРОНОВ

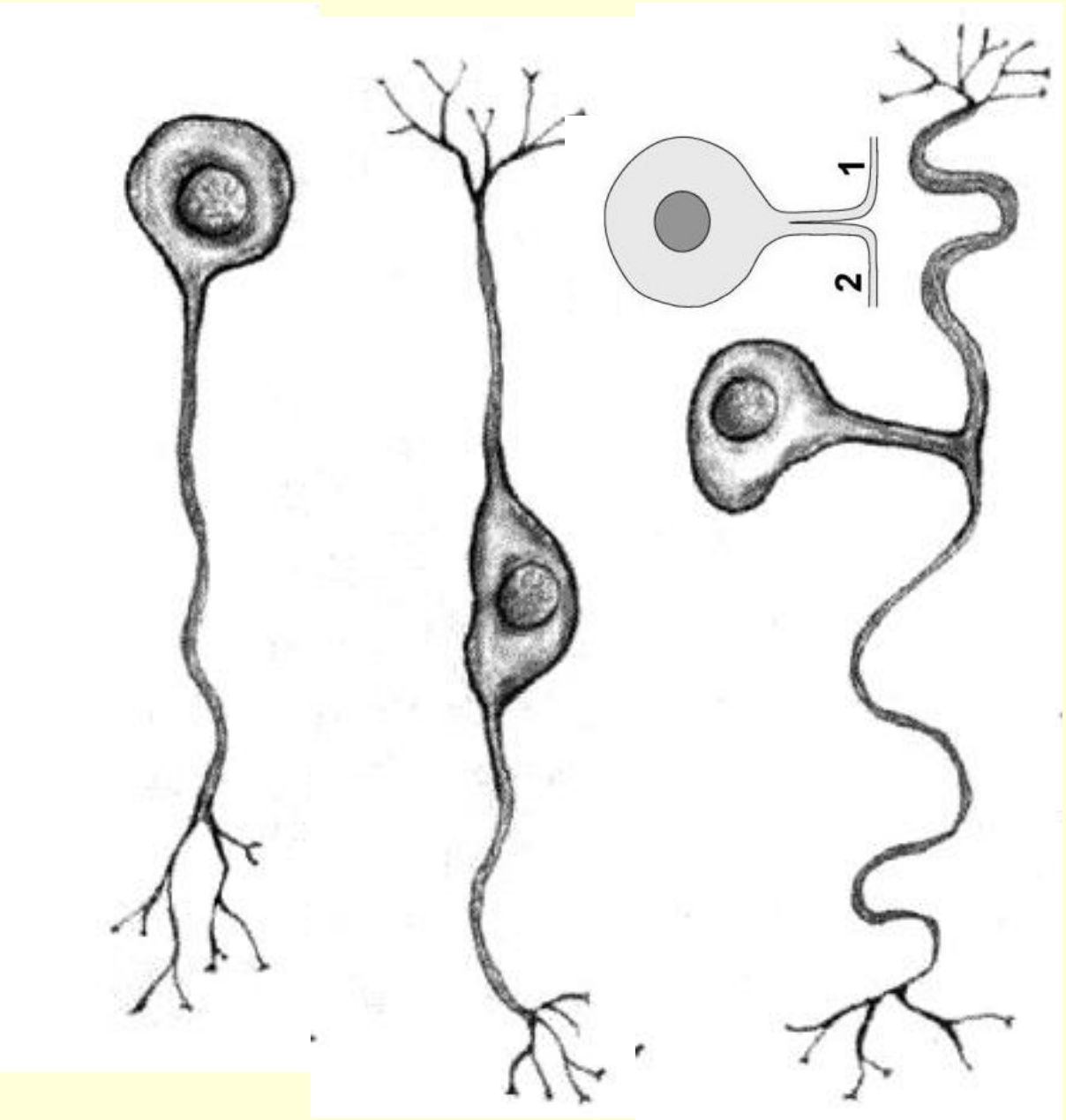

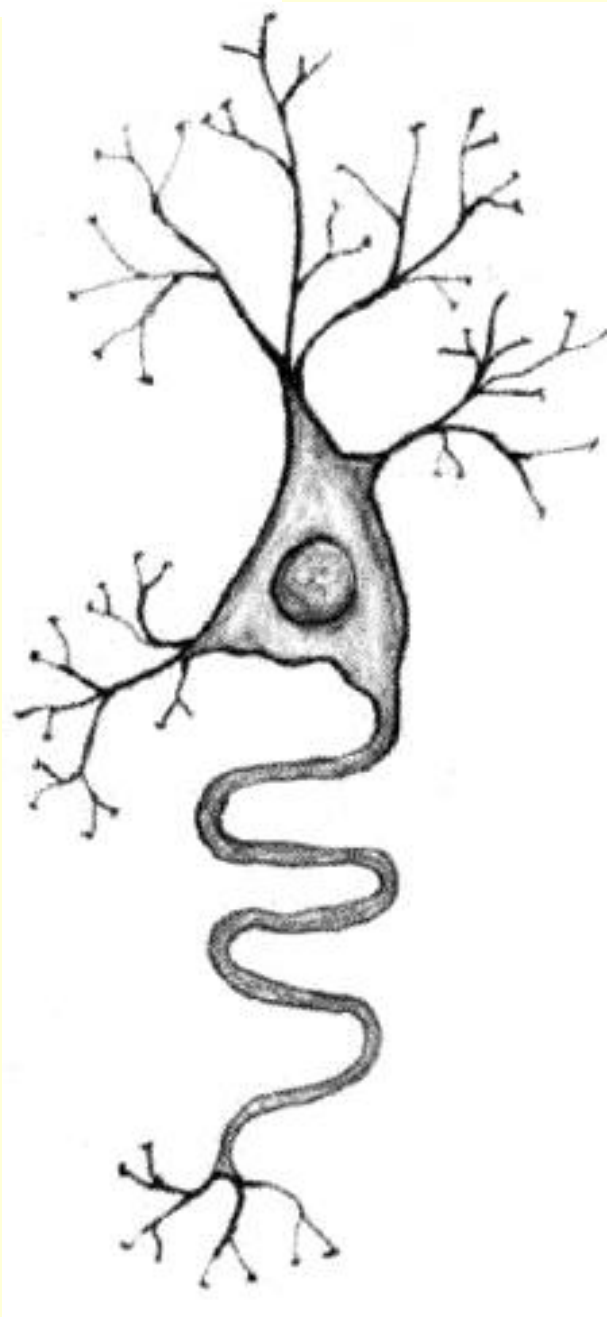

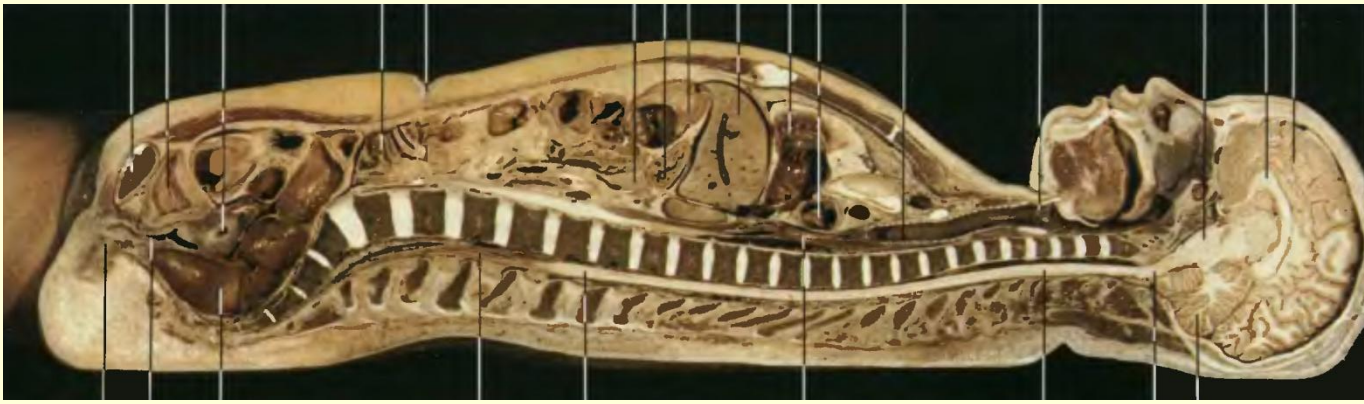

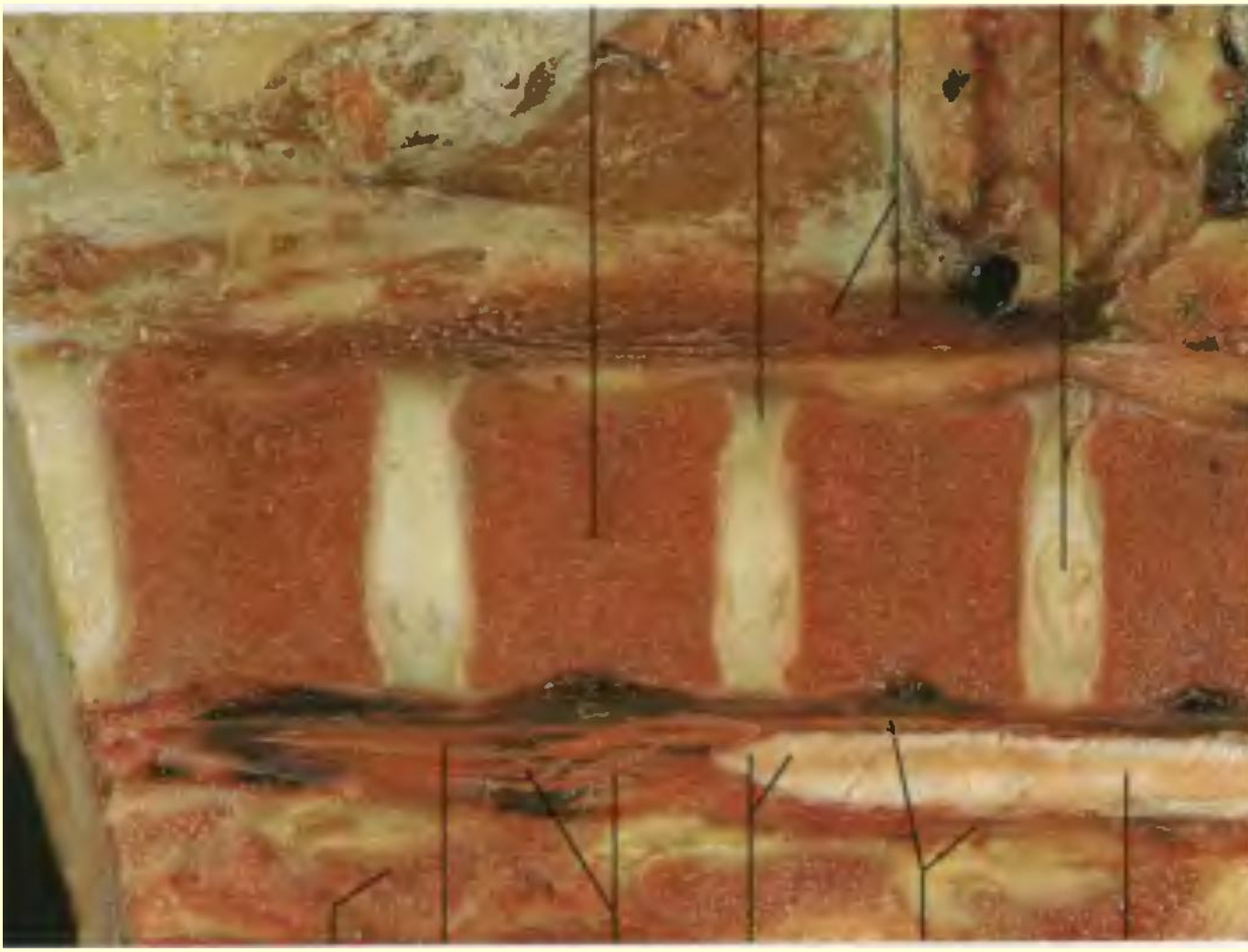

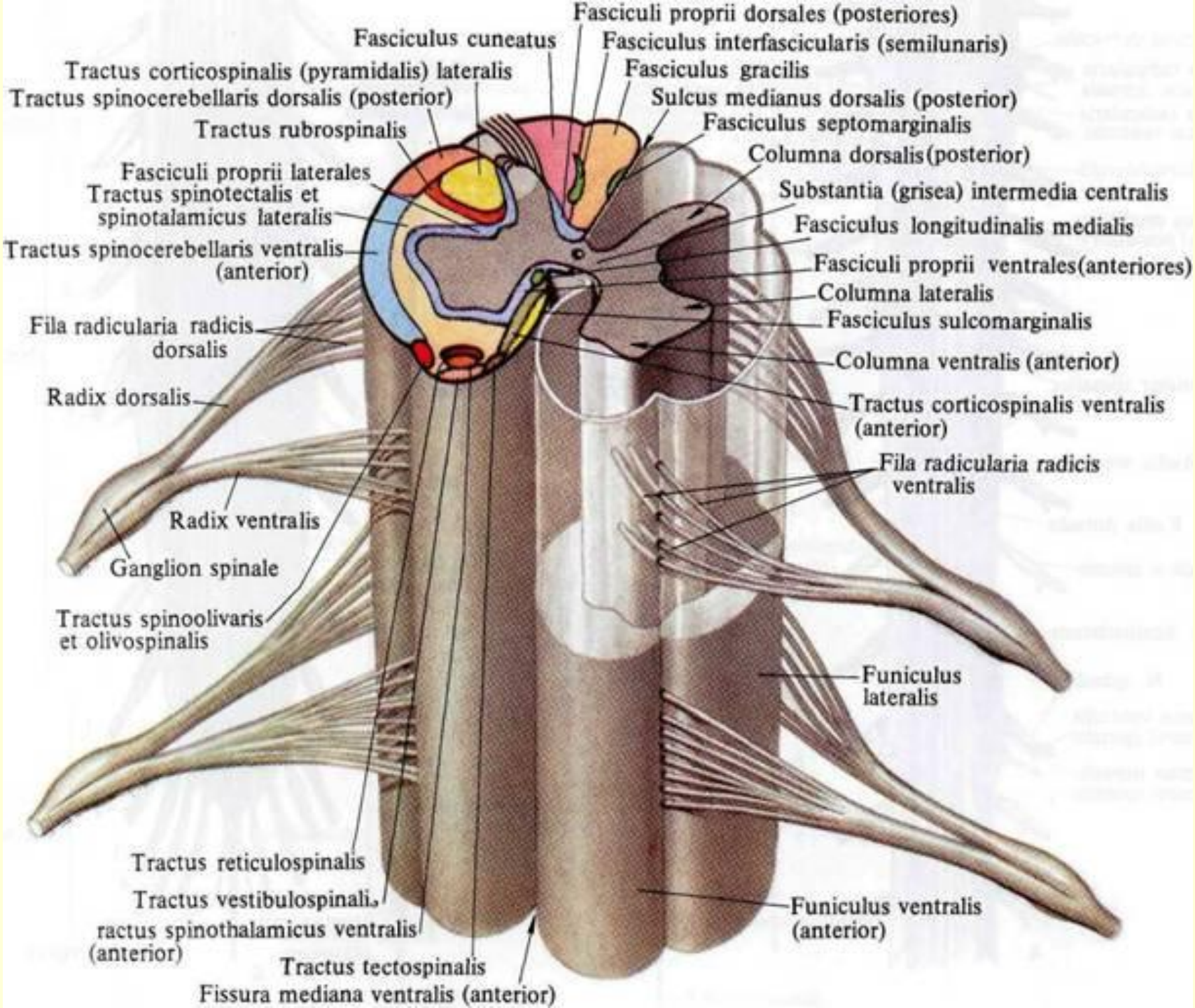
Fasciculi proprii dorsales (posteriores)
Fasciculus cuneatus
Fasciculus interfascicularis (semilunaris)
Tractus corticospinalis (pyramidalis) lateralis
Fasciculus gracilis
Tractus spinocerebellaris dorsalis (posterior)
Sulcus medianus dorsalis (posterior)
Tractus rubrospinalis
Fasciculus septomarginalis
Columna dorsalis (posterior)
Fasciculi proprii laterales
Substantia (grisea) intermedia centralis
Tractus spinotectalis et spinotalamicus lateralis
Fasciculus longitudinalis medialis
Tractus spinocerebellaris ventralis (anterior)
Fasciculi proprii ventrales (anteriores)
Columna lateralis
Fila radicularia radicis dorsalis
Fasciculus sulcomarginalis
Columna ventralis (anterior)
Radix dorsalis
Tractus corticospinalis ventralis (anterior)
Fila radicularia radicis ventralis
Radix ventralis
Ganglion spinale
Tractus spinoolivaris et olivospinalis
Funiculus lateralis
Tractus reticulospinalis
Tractus vestibulospinali
ractus spinothalamicus ventralis (anterior)
Funiculus ventralis (anterior)
Tractus tectospinalis
Fissura mediana ventralis (anterior)

SPINAL CORD

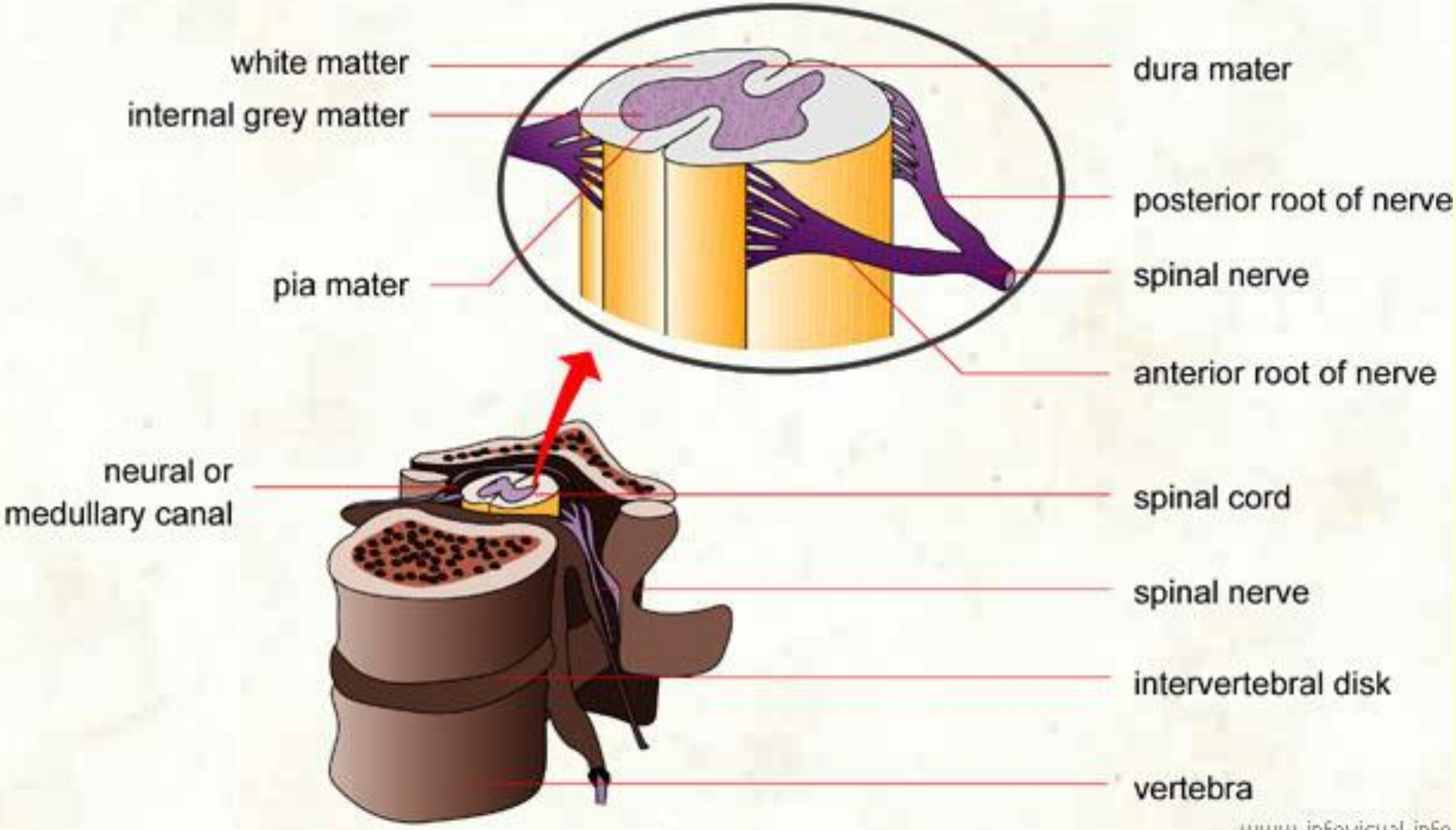

www.infovisual.info

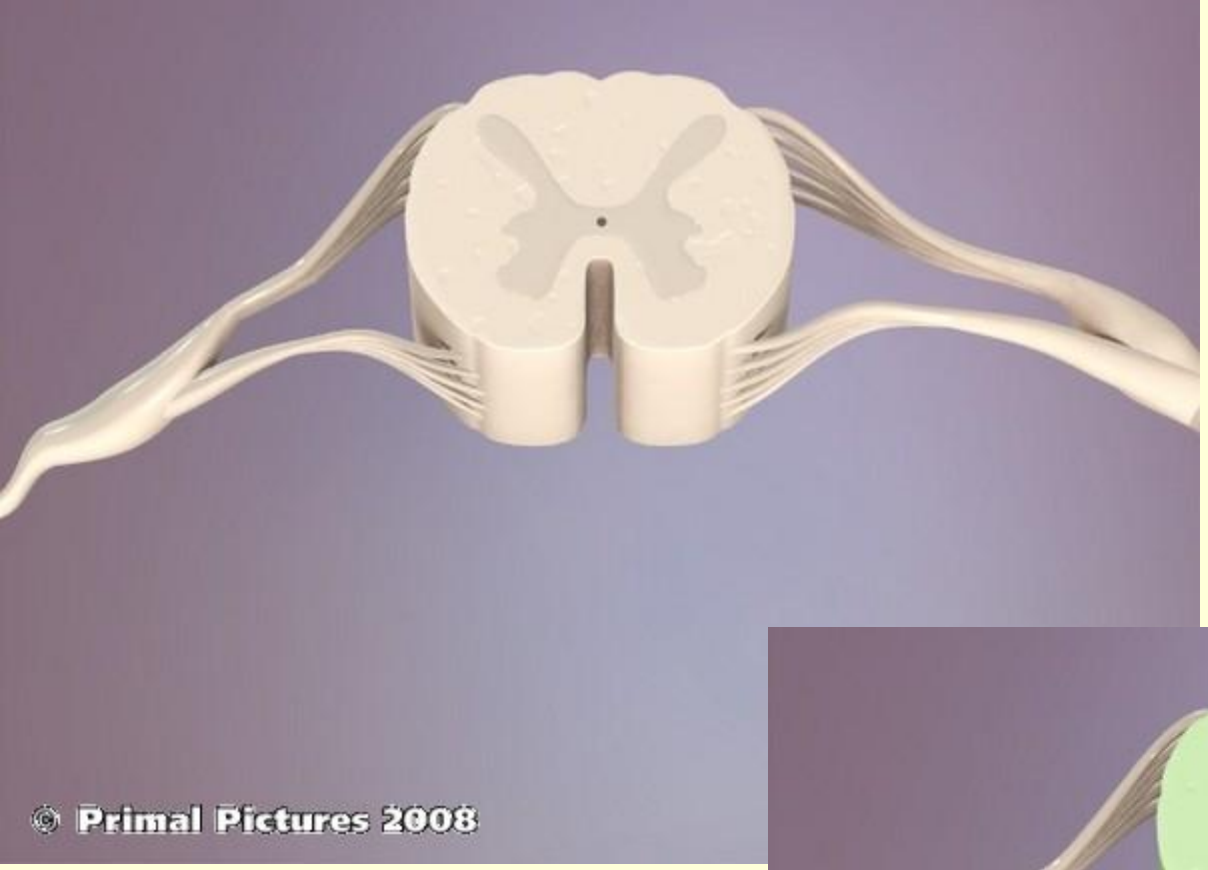
© Primal Pictures 2008

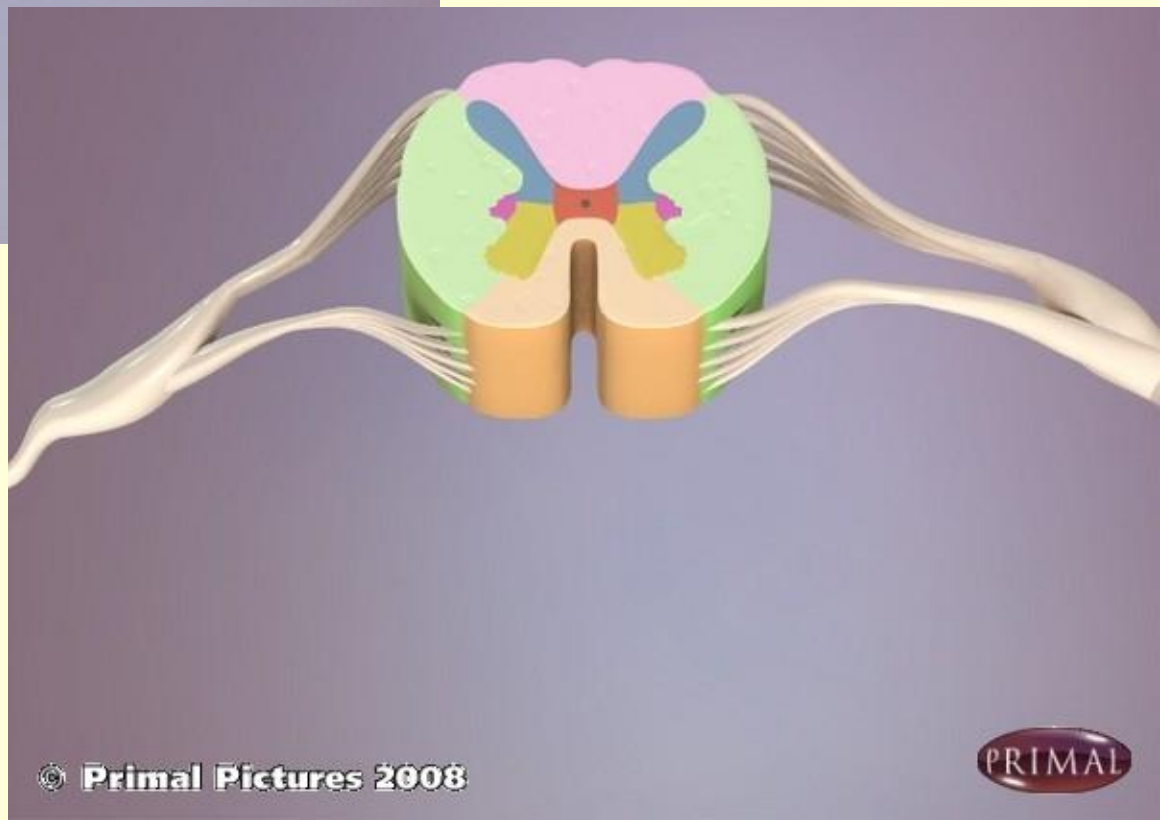
© Primal Pictures 2008
PRIMAL

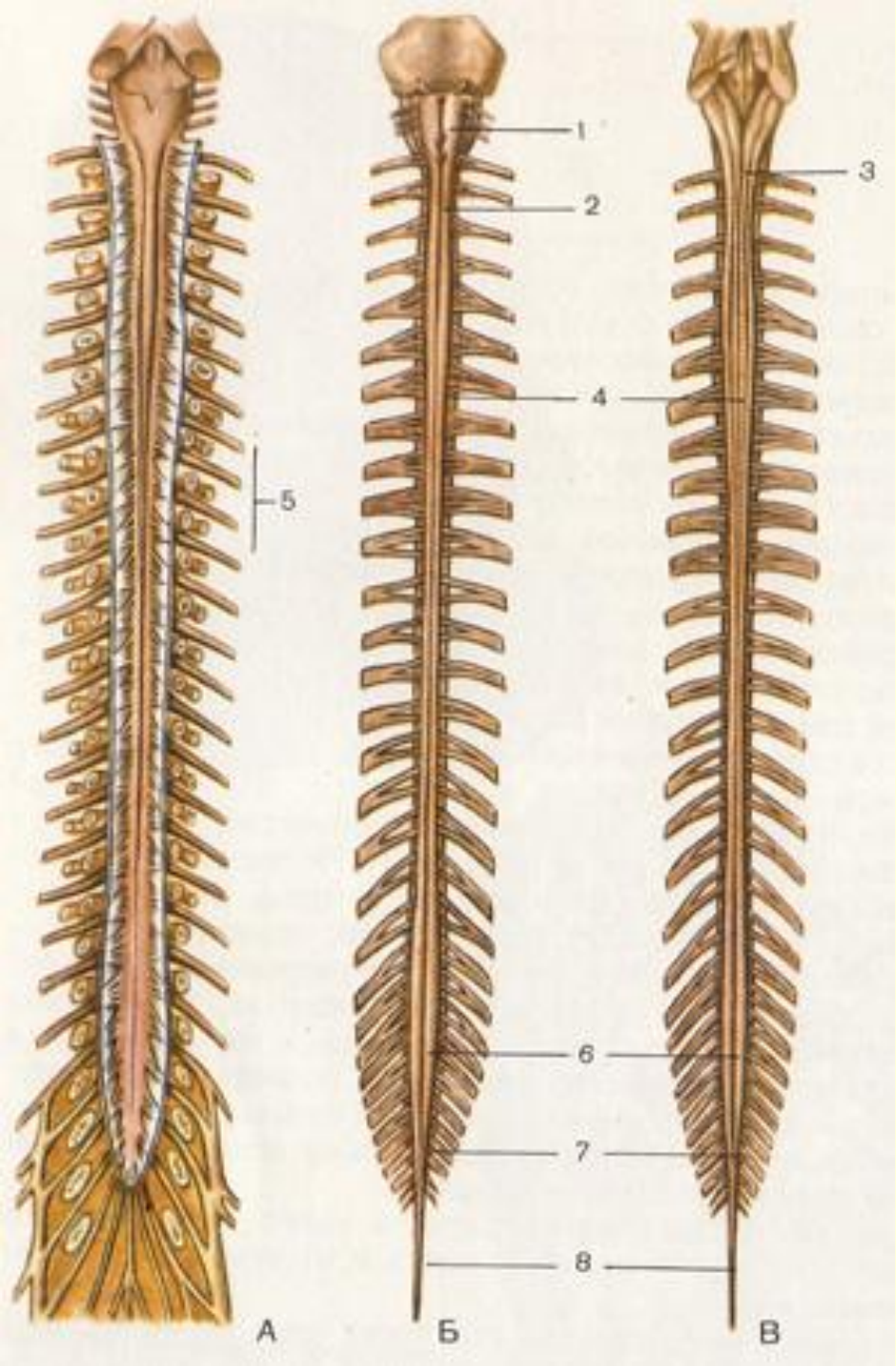
1
2
3
4
5
6
7
8
А
Б
В

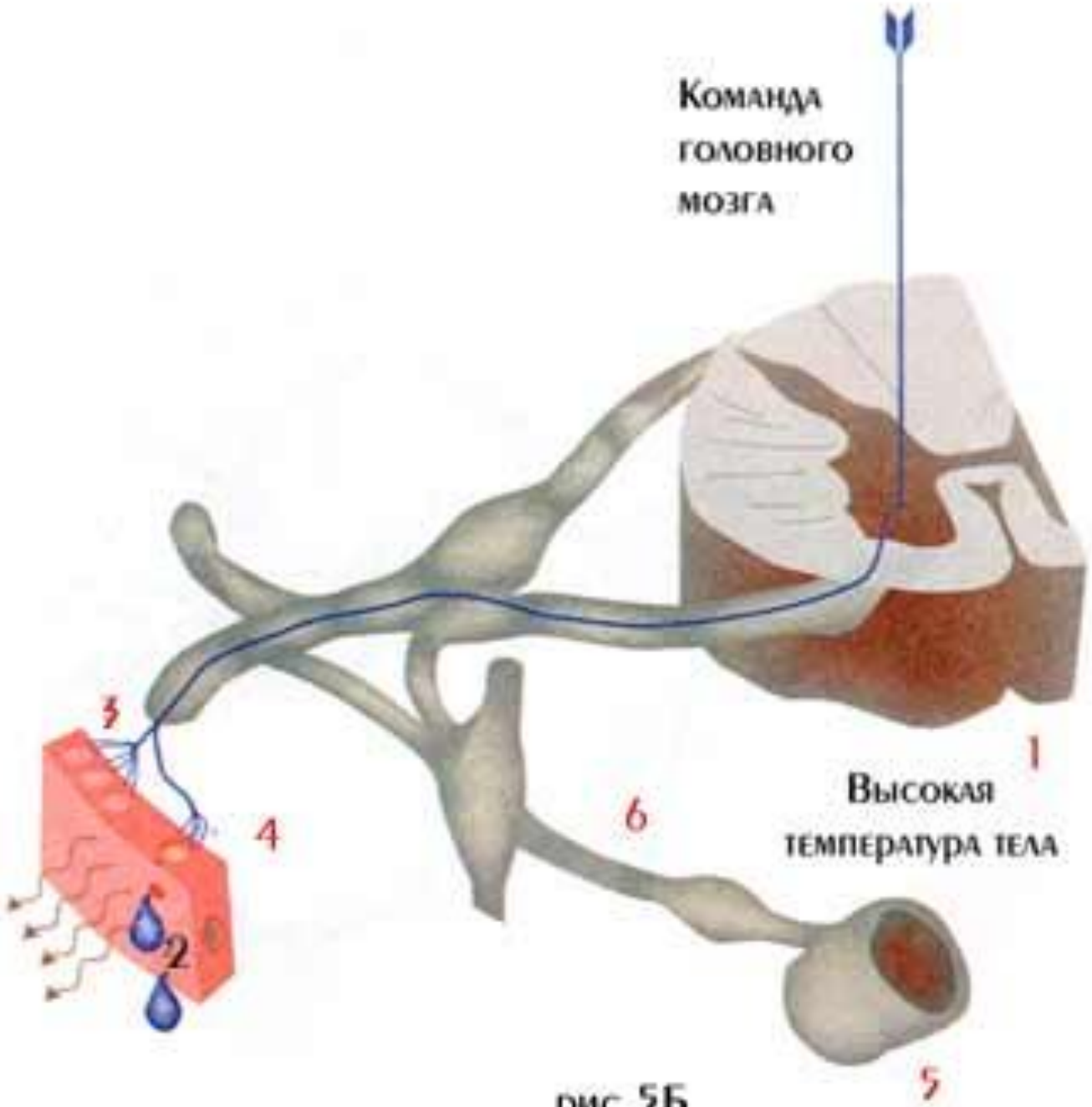

рис. 5Б

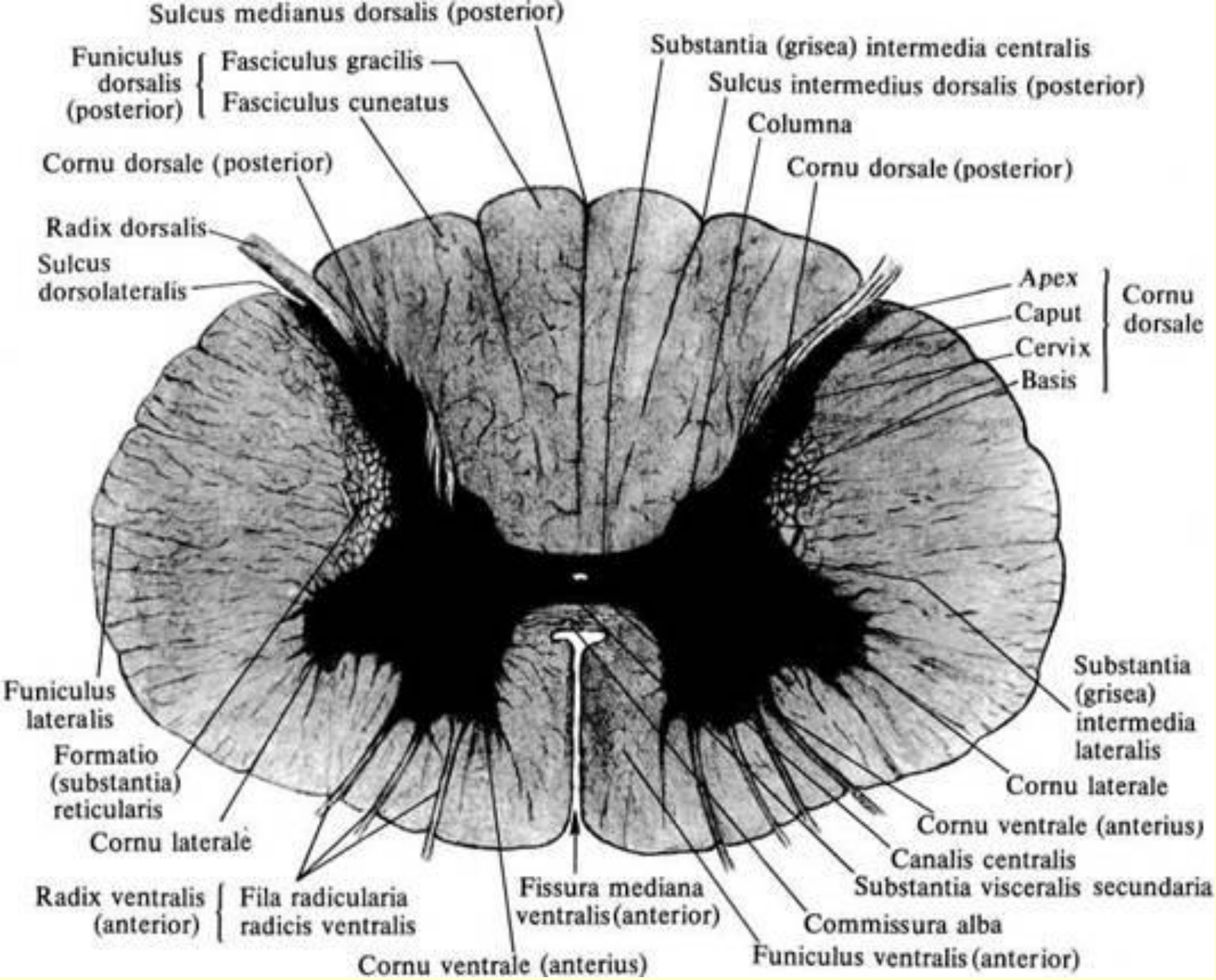
Sulcus medianus dorsalis (posterior)
Funiculus dorsalis (posterior)
Fasciculus gracilis
Fasciculus cuneatus
Substantia (grisea) intermedia centralis
Sulcus intermedius dorsalis (posterior)
Columna
Cornu dorsale (posterior)
Cornu dorsale (posterior)
Radix dorsalis
Sulcus dorsolateralis
Apex
Caput
Cervix
Basis
Cornu dorsale
Funiculus lateralis
Formatio (substantia) reticularis
Cornu laterale
Substantia (grisea) intermedia lateralis
Cornu laterale
Cornu ventrale (anterius)
Canalis centralis
Substantia visceralis secundaria
Radix ventralis (anterior)
Fila radicularia radicis ventralis
Fissura mediana ventralis (anterior)
Commissura alba
Funiculus ventralis (anterior)
Cornu ventrale (anterius)

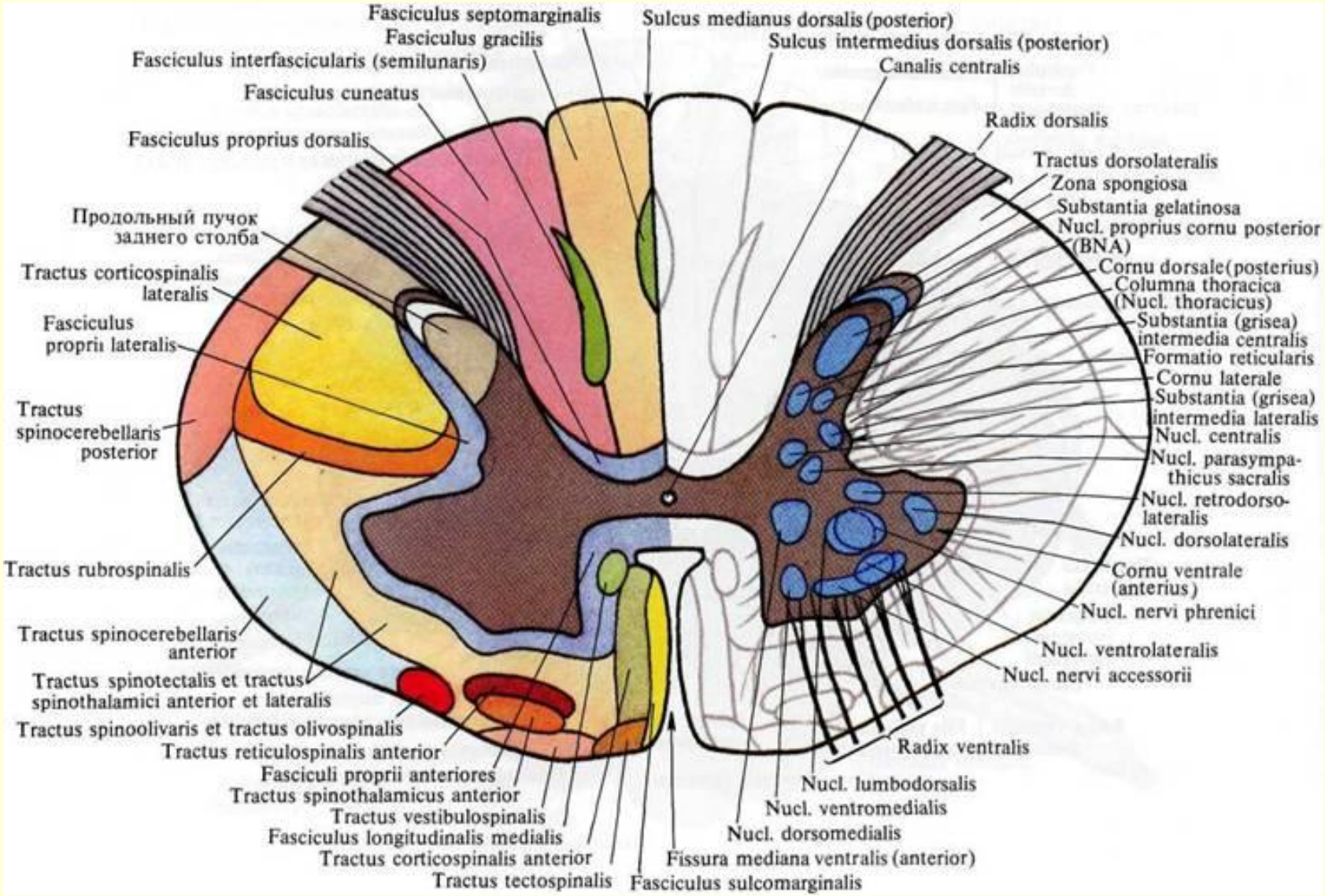
Fasciculus septomarginalis
Fasciculus gracilis
Sulcus medianus dorsalis (posterior)
Sulcus intermedius dorsalis (posterior)
Fasciculus interfascicularis (semilunaris)
Canalis centralis
Fasciculus cuneatus
Radix dorsalis
Fasciculus proprius dorsalis
Tractus dorsolateralis
Zona spongiosa
Substantia gelatinosa
Продольный пучок заднего столба
Nucl. proprius cornu posterior (BNA)
Tractus corticospinalis lateralis
Cornu dorsale (posterius)
Columna thoracica (Nucl. thoracicus)
Fasciculus proprii lateralis
Substantia (grisea) intermedia centralis
Formatio reticularis
Cornu laterale
Substantia (grisea) intermedia lateralis
Tractus spinocerebellaris posterior
Nucl. centralis
Nucl. parasympathicus sacralis
Nucl. retrodorsolateralis
Nucl. dorsolateralis
Tractus rubrospinalis
Cornu ventrale (anterius)
Nucl. nervi phrenici
Tractus spinocerebellaris anterior
Nucl. ventrolateralis
Nucl. nervi accessorii
Tractus spinotectalis et tractus spinothalamici anterior et lateralis
Tractus spinoolivaris et tractus olivospinalis
Radix ventralis
Tractus reticulospinalis anterior
Fasciculi proprii anteriores
Nucl. lumbodorsalis
Tractus spinothalamicus anterior
Nucl. ventromedialis
Tractus vestibulospinalis
Nucl. dorsomedialis
Fasciculus longitudinalis medialis
Fissura mediana ventralis (anterior)
Tractus corticospinalis anterior
Tractus tectospinalis
Fasciculus sulcomarginalis

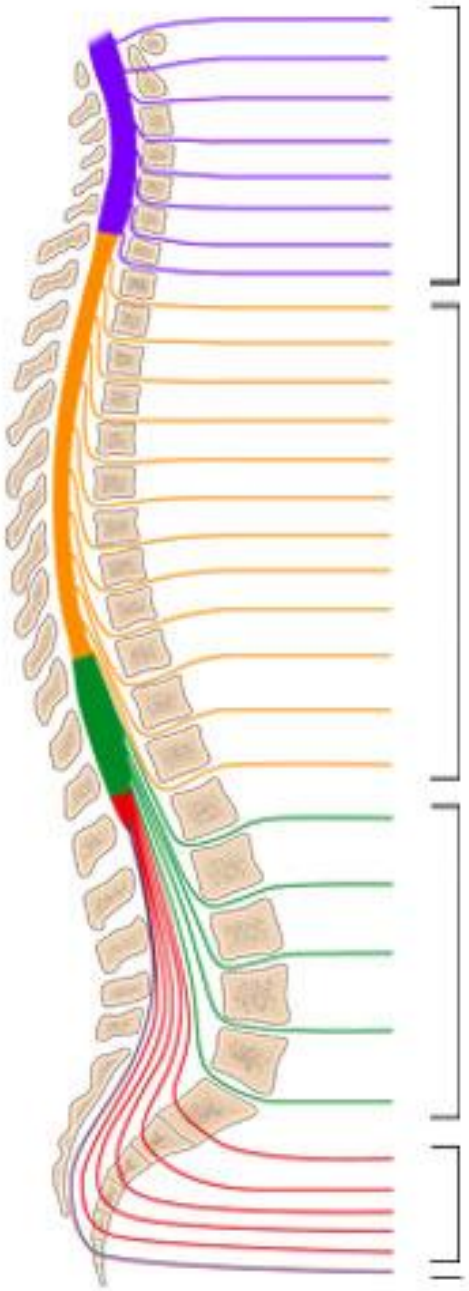

The Spinal Cord

Cervical
(8 Cervical Nerve Pairs)

Thoracic
(12 Thoracic Nerve Pairs)

Lumbar
(5 Lumbar Nerve Pairs)

Sacrum (5 Sacral Nerve Pairs)

1 Coccygeal Nerve

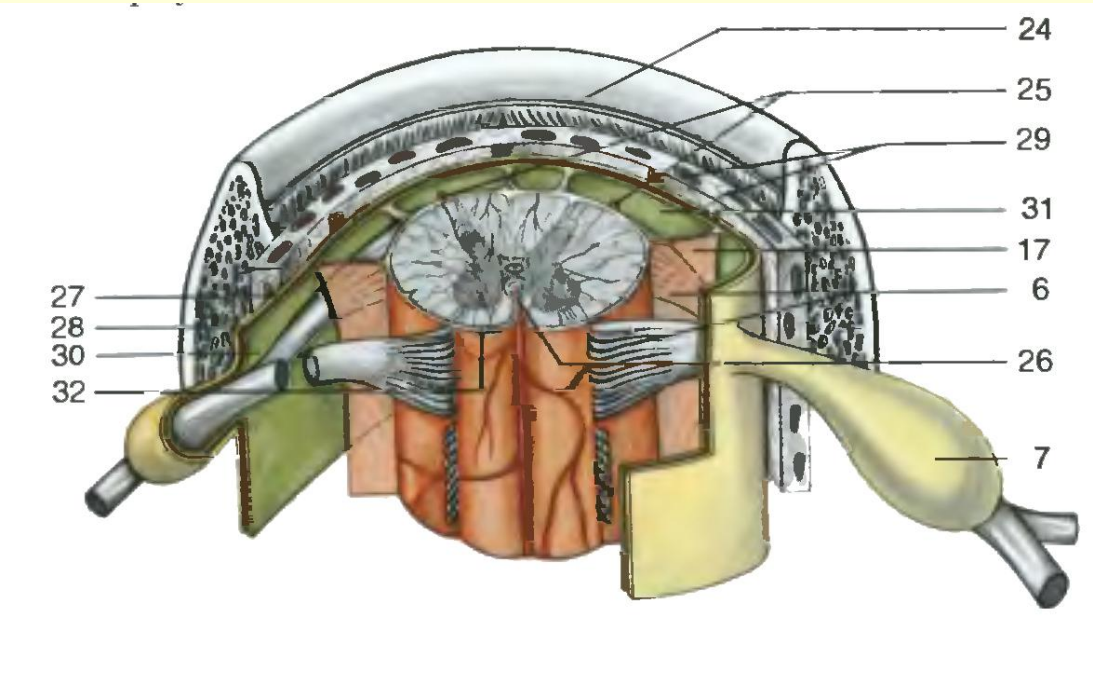
24
25
29
31
17
6
26
7
27
28
30
32

АНОМАЛИИ РАЗВИТИЯ СПИННОГО МОЗГА

1. **Амиелия** - полное отсутствие спинного мозга с сохранением твердой мозговой оболочки и спинальных ганглиев. На месте спинного мозга иногда располагается тонкий фиброзный тяж. Обычно сочетается с акранией, анэнцефалией, расщеплением позвоночного канала.

2. **Арафия** - врожденное незамыкание эмбриональной нервной трубки, в результате чего спинной мозг развивается в виде пластинки.

3. **Ателомиелия** - недоразвитие всего спинного мозга или какого-либо его участка.

4. **Гидромиелия** - водянка спинного мозга. Чаще возникает в шейном отделе спинного мозга.

5. **Грыжа спинномозговая** - сочетанный порок развития вследствие дефекта закрытия нервной трубки. Порок проявляется выпячиванием мозговых оболочек, корешков спинномозговых нервов и вещества спинного мозга через отверстие, образованное в результате врожденного незаращения позвоночного столба. Наиболее частая локализация грыжи в пояснично-крестцовом отделе.

6. **Дипломиелия** *(син.: удвоение спинного мозга)* - удвоение спинного мозга в области шейного или поясничного утолщения. Реже удваивается весь спинной мозг.

7. Киста пилонидальная *(син.: ход копчиковый эпителиальный, синус пилонидальный, синус эктодермальный крестцово-копчиковый, «пупок задний»)* - канал, выстланный многослойным плоским эпителием, заполнен сальным секретом и представлен на поверхности тела очень маленьким отверстием.

8. Микромиелия - малые размеры спинного мозга.

9. Расщелина позвоночного столба *(spina bifida)* - в области расщелины имеется менингоцеле - грыжевой мешок различных размеров, стенка которого представлена кожей и мягкой мозговой оболочкой

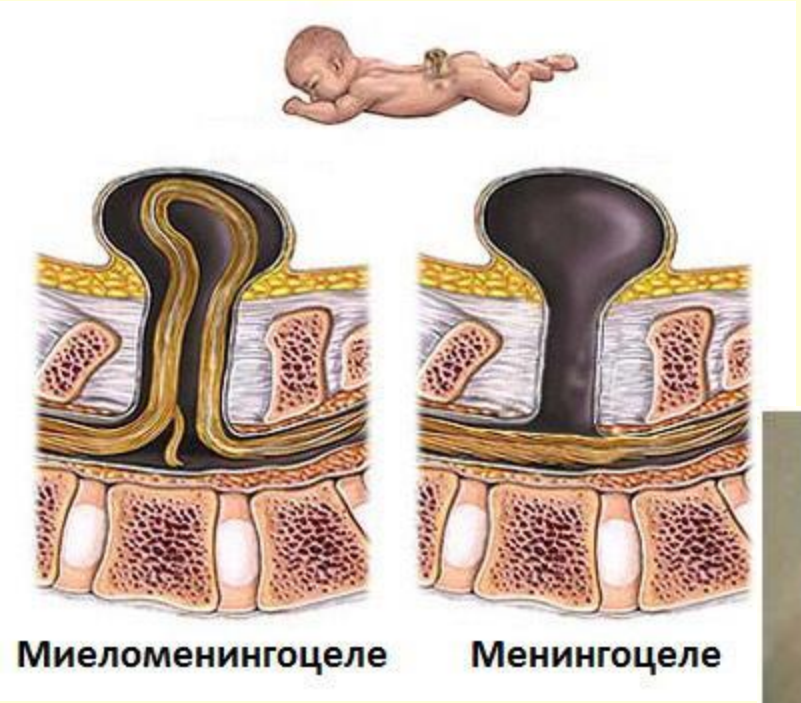

Задание на лето и на сентябрь

1. Схема поперечного разреза спинного мозга с обозначениями, обозначить:
Чувствительный узел спинномозгового нерва
Задние корешки
Передние корешки
Спинномозговой нерв (образован периферическими отростки нейронов ЧУСН и передними корешками)
Белое вещество - канатики
Серое вещество - рога

2. Поперечный разрез спинного мозга: обозначить все ядра серого вещества - слева в виде округлых ядер и справа в виде пластинок

3. Поперечный разрез спинного мозга. Обозначить все проводящие пути:
Задние канатики (восходящие пути): медиально-тонкий пучок, латерально-клиновидный пучок
Боковые канатики. ***Восходящие пути:*** задний спинномозжечковый Флексига, передний спинномозжечковый Говерса, латеральный спиноталамический путь.
Нисходящие пути – латеральный кортикоспинномозговой (пирамидный), красноядерно-спинномозговой путь
Передние канатики: ***нисходящие пути*** – передний кортикоспинномозговой (пирамидный), покрышечно-спинномозговой, преддверно-спинномзговой, ретикулярно-спинномозговой, собственные пучки, оливо-спинномозговой путь
Собственные пучки спинного мозга, ***восходящий путь*** – передний спиноталамический путь.
Все восходящие пути обозначить синим, голубым или фиолетовым. Все нисходящие пути красным или оранжевым.

4. Обозначить все названия по латыни, где есть – названия по авторам. Выучить функциональное назначение всех путей.

5. Записать в тетрадь и выучить дифференцировку мозговых пузырей

1)стадия 3-х мозговых пузырей:

передний Prosencephalon,

средний Mesenencephalon

задний Rhombencephalon;

2)стадии 5-ти мозговых

передний Prosencephalon = конечный мозг Telencephalon + промежуточный мозг Diencephalon,

средний мозговой пузырь (не делится)

ромбовидный мозг Rhombencephalon = задний мозг Myelencephalon + собственно задний мозг Metenencephalon

6.Обозначить путем простого перечисления все структуры, формирующиеся из каждого мозгового пузыря.

Спасибо за внимание!