

С.Ж.Асфендияров атындағы  
Қазақ ұлттық медицина  
университеті



Казахский национальный  
Медицинский университет  
Имени С.Д.Асфендиярова

## **Тақырыбы: Операциядан кейінгі және рецидивтеуші жарықтар**

**Тобы: ЖМ 051-02**

**Орындаған: Ерсінбек А.**

**Қабылдаған: профессор Нурмаков А.Ж.**

Алматы 2017


# Жоспар

I. Кіріспе:

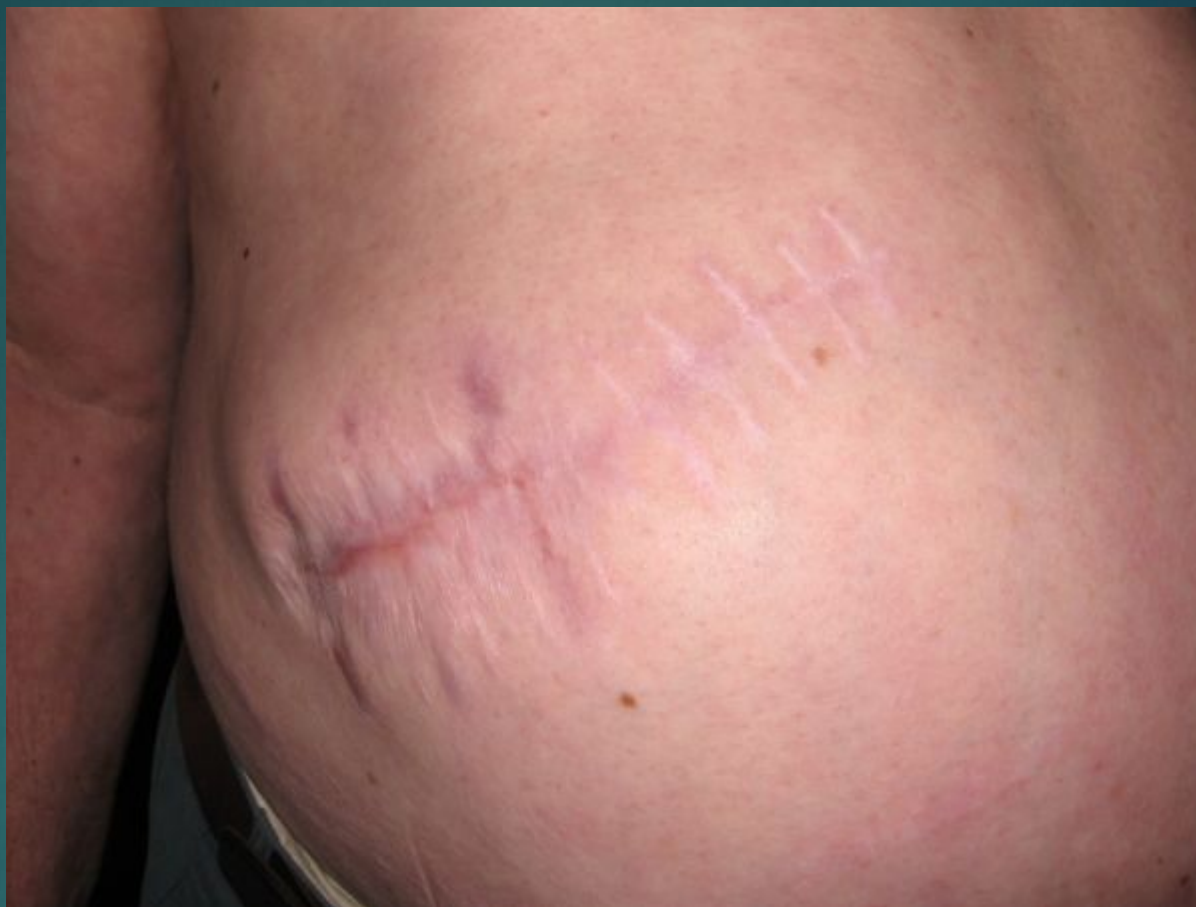II. Негізгі бөлім:

Операциядан кейінгі жарықтар классификациясы  
Себебі, клиникалық көрінісі  
диагностикасы, емі

1. III. Қорытынды:



Операциядан кейінгі және рецидивті іштің жарықтары дегеніміз – операциядан кейінгі тыртықтан немесе жазылып-біткен жарық орнынан қайта іш қуысындағы ағзалардың іш пердемен бірге сыртқа шығуын айтамыз.



Операциядан кейінгі іш жарығы

## Классификациясы

Анатомиялық орналасуына байланысты:

Медиальды- ортаңғы, төменгі ортаңғы, жоғарғы ортаңғы  
латеральды – оң жақты, сол жақты, төменгі шет жақты,  
жоғарғы шет жақты

Көлеміне қарай:

Кіші көлемді- 4см дейіншітің сыртқы пішінін өзгертпейді;  
Орта көлемді—5-15 см іштің бір ғана бөлігін алып жатады:  
кеңейген —15-25 іштің үлкен көлемін алып жатады  
алып —25тен көп іштің бірнеше бөлігін алып жатады.

Типіне қарай:

Түзетілетін жарық — операциясыз түзетуге болатын  
жарық;  
Түзетілмейтін жарық —оперативті жарықты қайта тігумен  
жүзеге асырылады;  
біркамралы;  
көпкамралы.

## Себептері:

- хирургтың сапасыз салған тігісі
- тіккен материалдың сапасының төмен болуы
- операциядан кейінгі тігістің іріңдеуі
- операциядан кейінгі күтімнің дұрыс болмауы
- жалпы организмнің жағдайы

Ғыныс алудың бұзылысы;  
Іш қуысының қысымының жоғарылауы;  
Іш қату;  
Асқынған жөтел.  
Физикалық жүктеме

Және де  
Организмнің жалпы әлсіздігі;  
Жүрек айну және құсу;  
пневмония;  
бронхит;  
қант диабеті;

## Клиникалық көрінісі:

Іштің бір бөлігінде немесе операция орнындағы тыртықта томпаюдың пайда болуы. Формасы домалақ, сопақ пішінді болуы мүмкін.

Пациент оны өзі қайтадан ішіне кіргізе алады, пациент орнын ауыстырса жоғалып кетуі мүмкін.

Тері асты май қабаты жоғары дамыған адамдарда байқалмауы мүмкін.

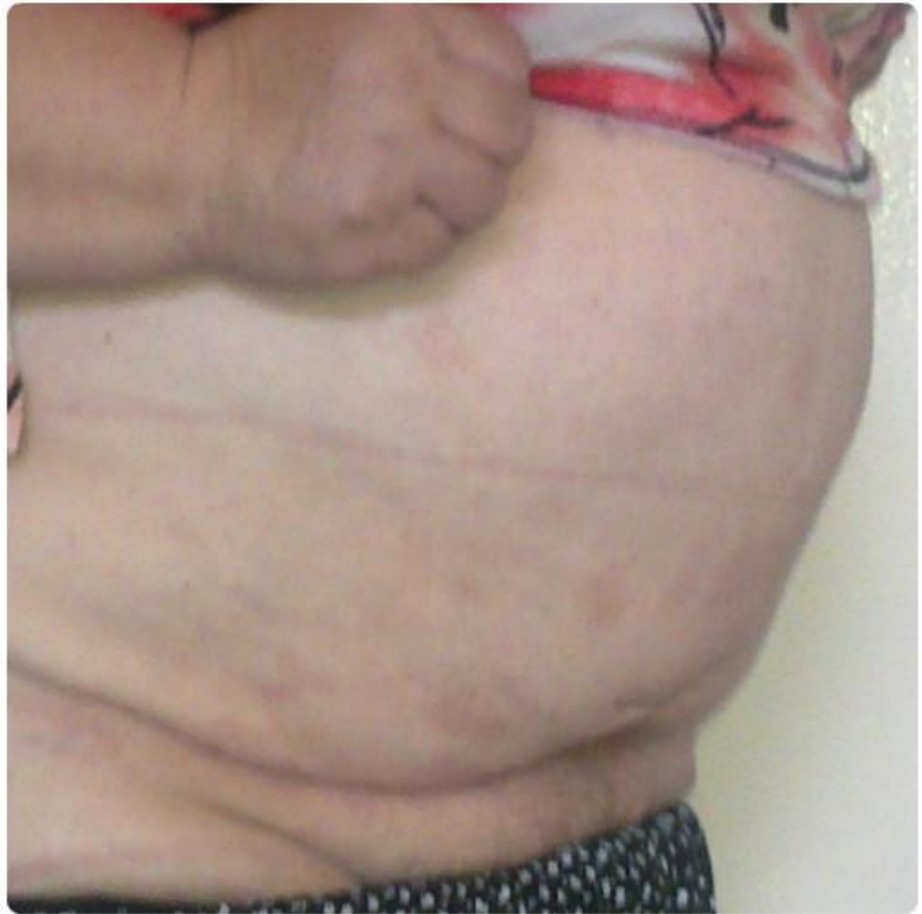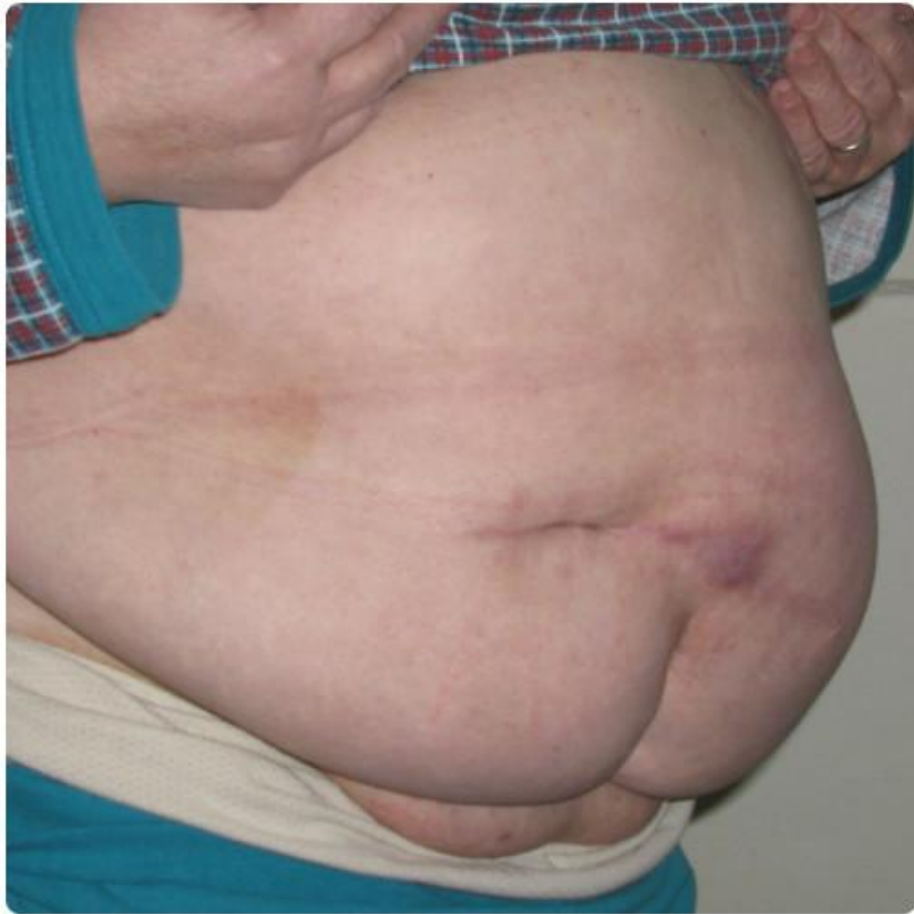Жөтелгенд, іштің тік бұлшық етін қатайтқанда томпаю пайда болады.

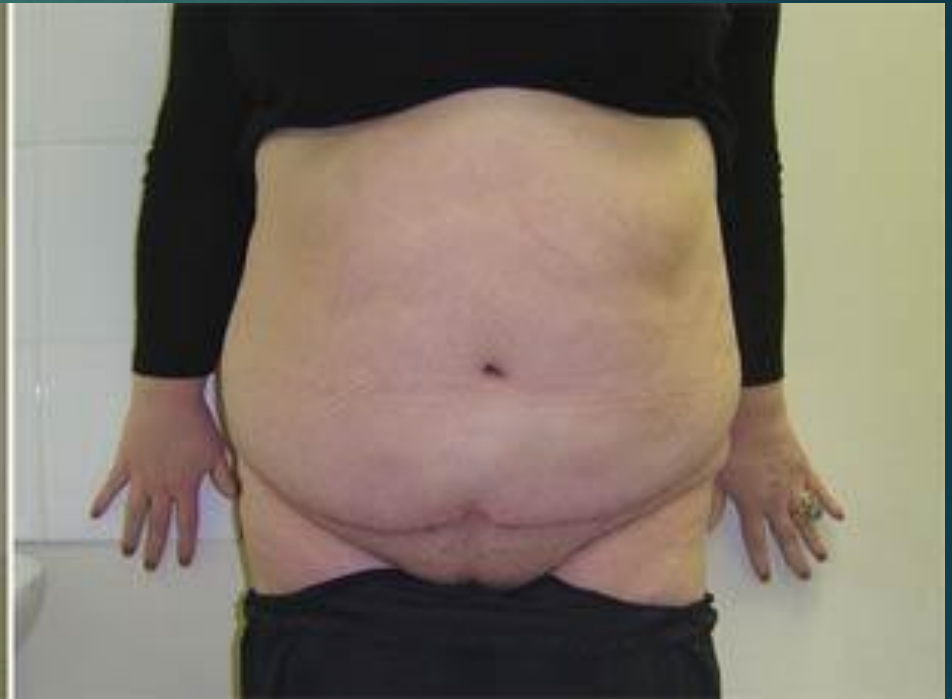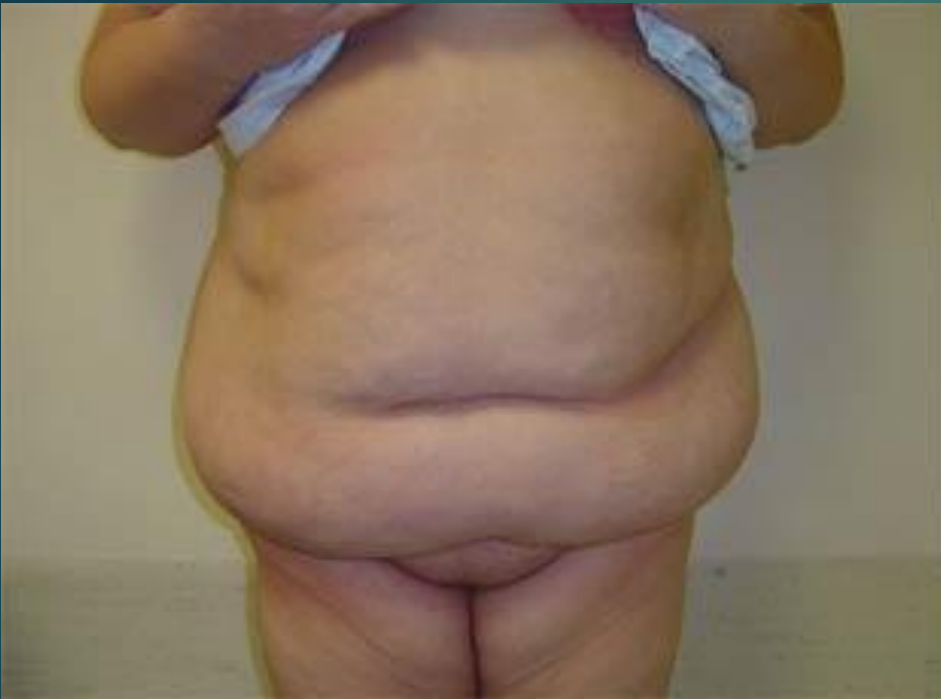Киім киген кезде ауыру сезімі болуы мүмкін

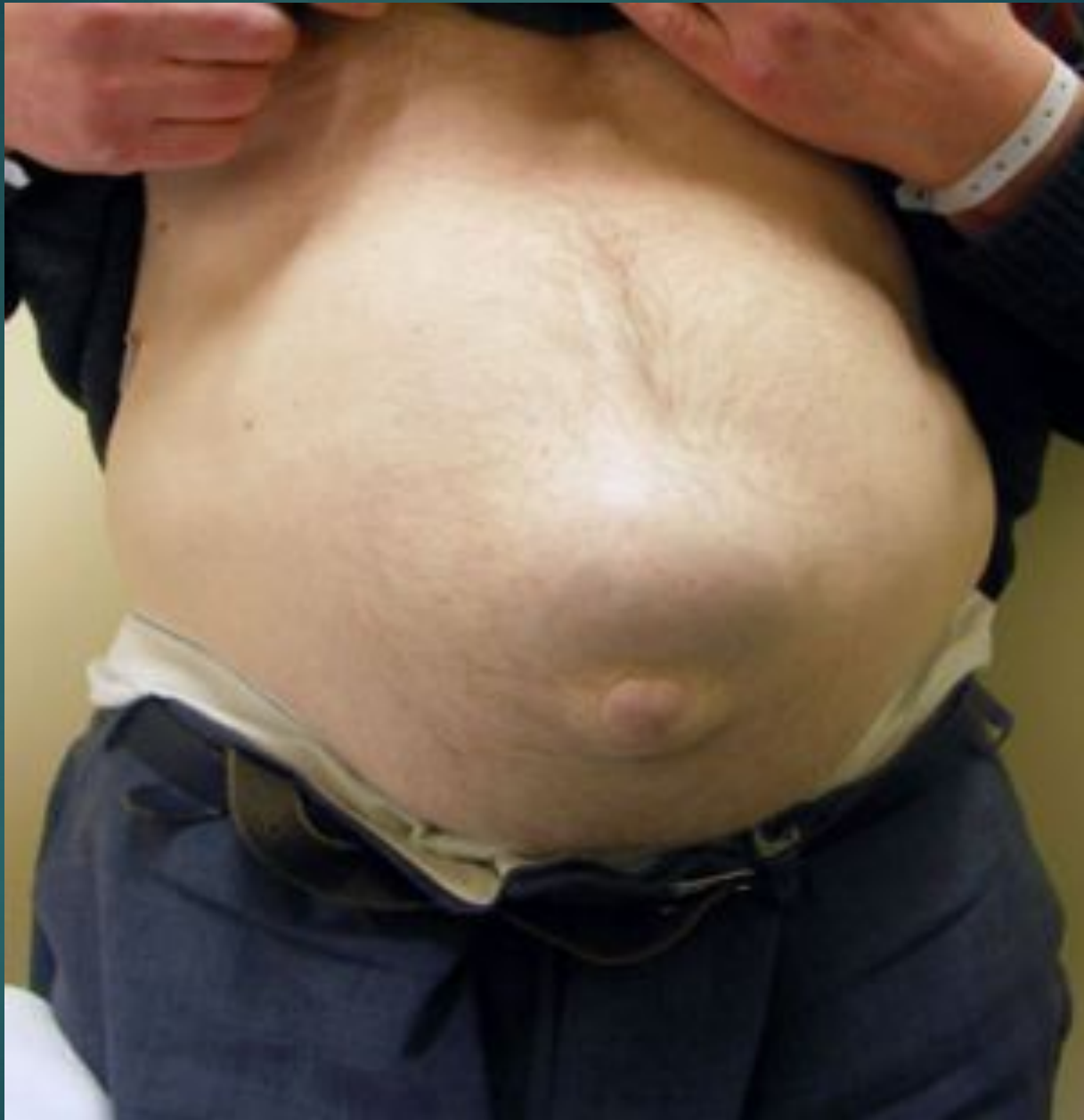Кейде жүрек айну, құсу болады


Ішек жұмысы бұзылады(іш қату, іш кебу)





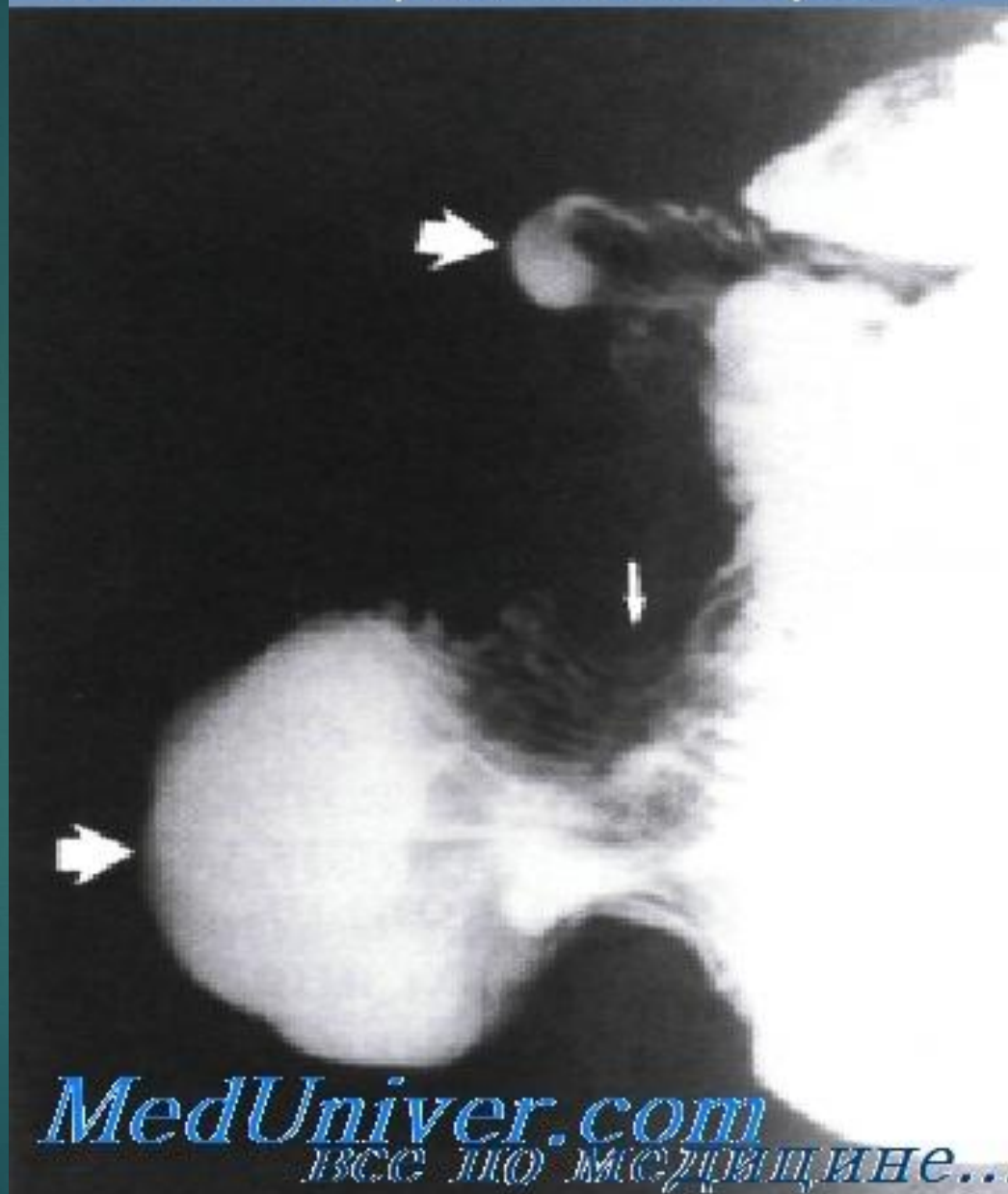




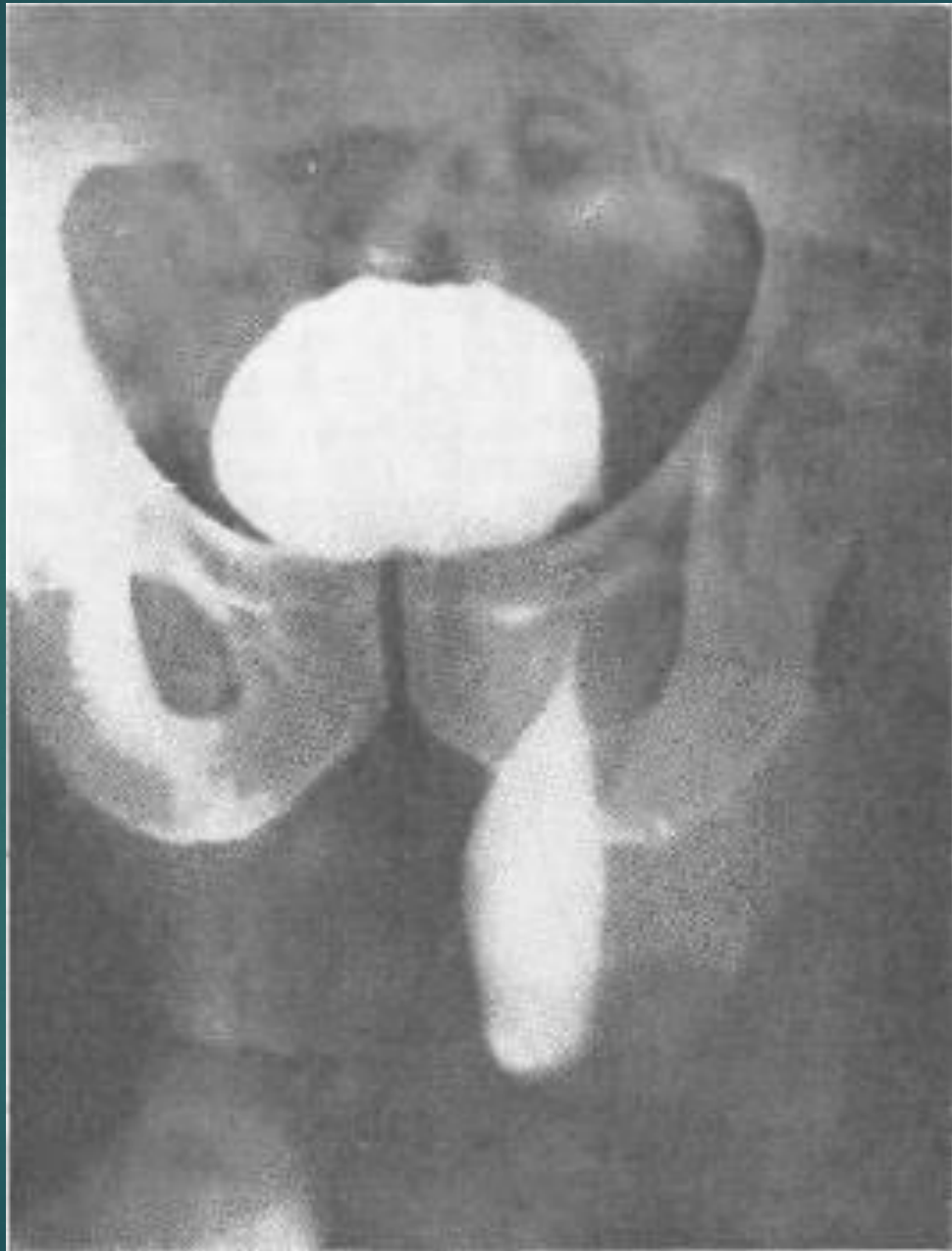


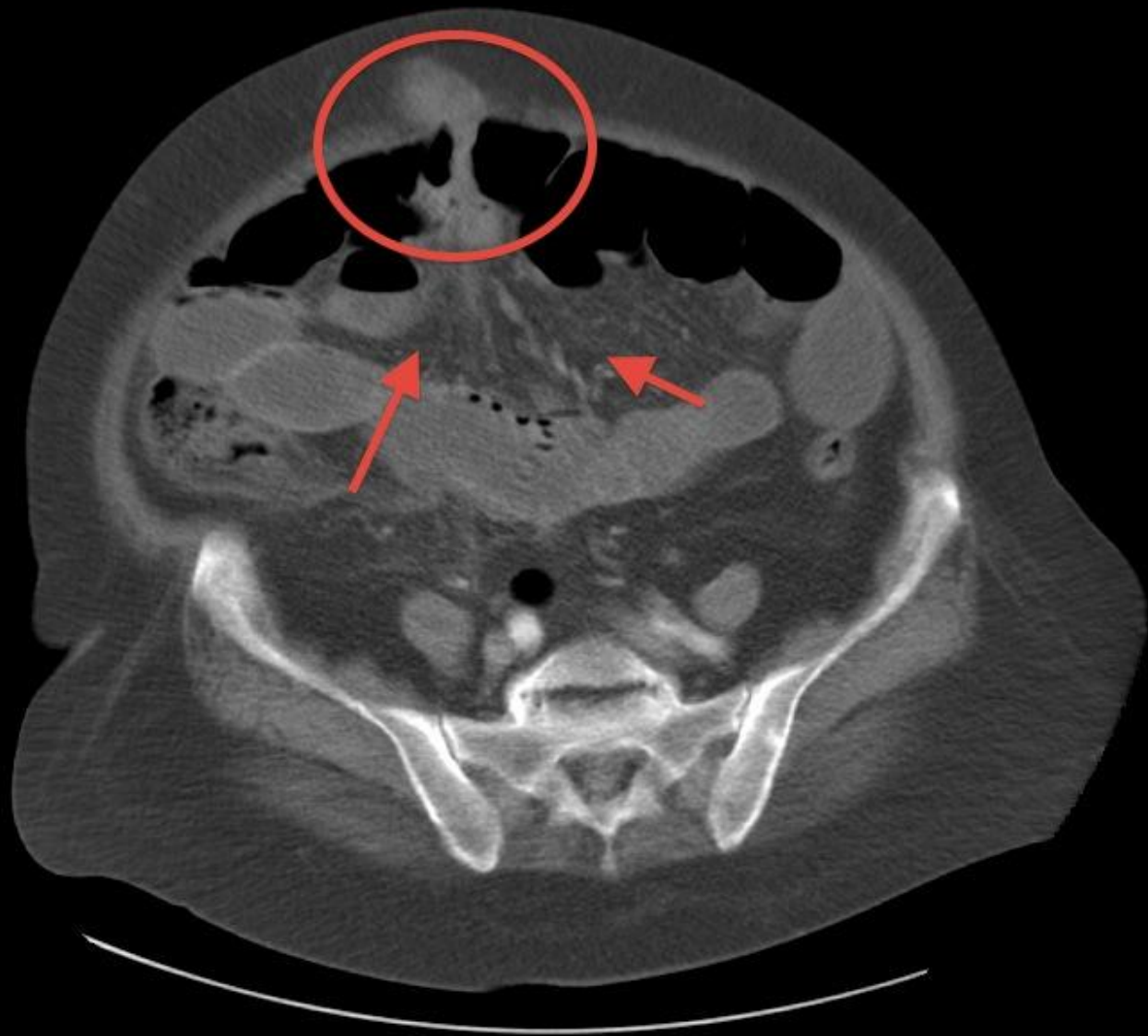
Диагностика:  
Іш қуысының УДЗ;  
Контрастты рентгенография  
Ирригоскопия  
Герниография  
Сирек жағдайда ЭФГДС, КТ, МРТ

# Послеоперационная грыжа



*MedUniver.com*  
ВСЕ ПО МЕДИЦИНЕ...





## EMi:

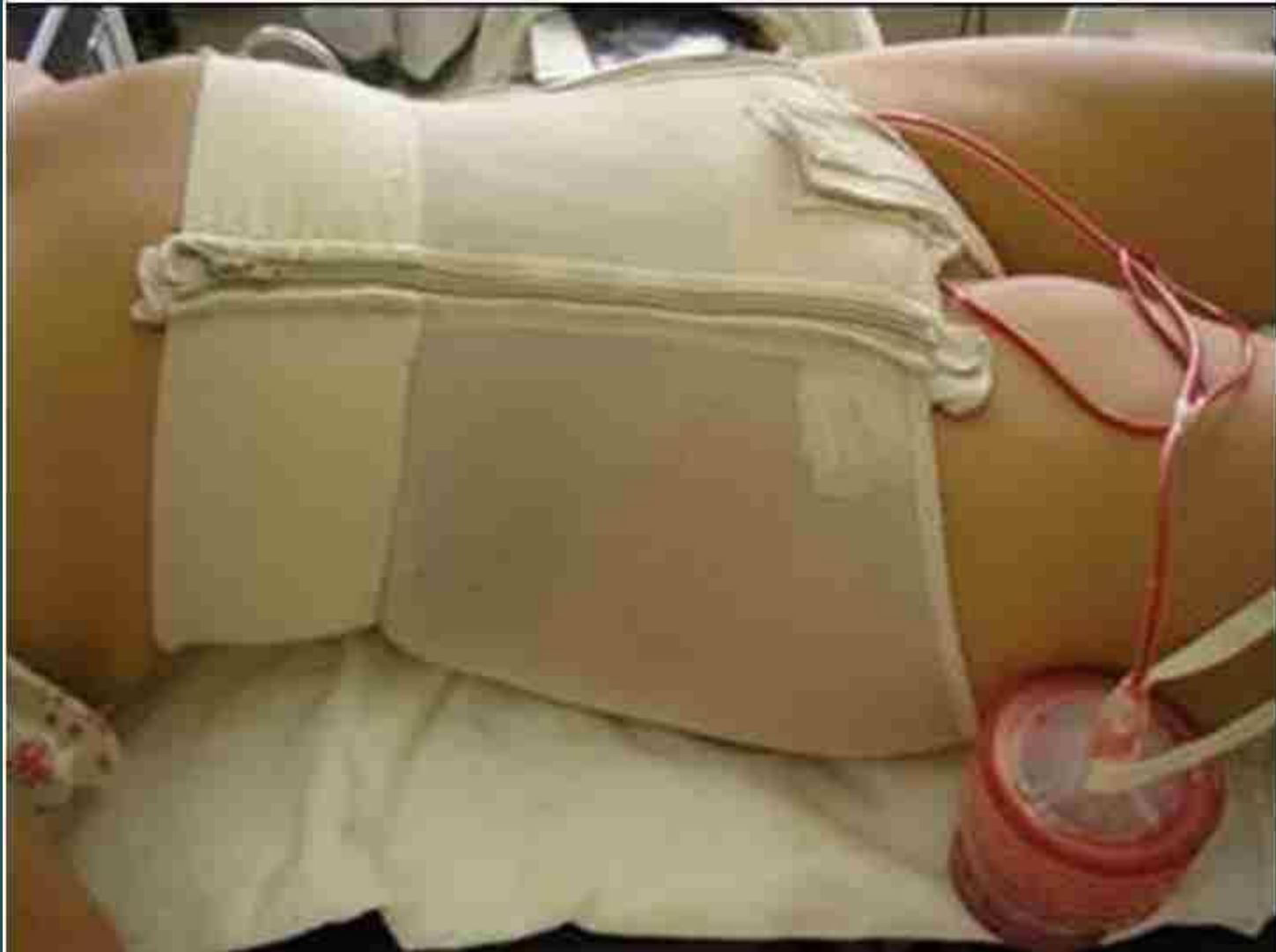Кез келген жарықтың асқынуының емі өирургиялық ем болып табылады. Бірақ операцияға абсолютті қарсы көрсеткіштер болған жағдайда ғана консервативті ем жүргізіледі. Мысалы: жүктілік. Бірақ босанудан кейін оперативті ем тағайындалады.

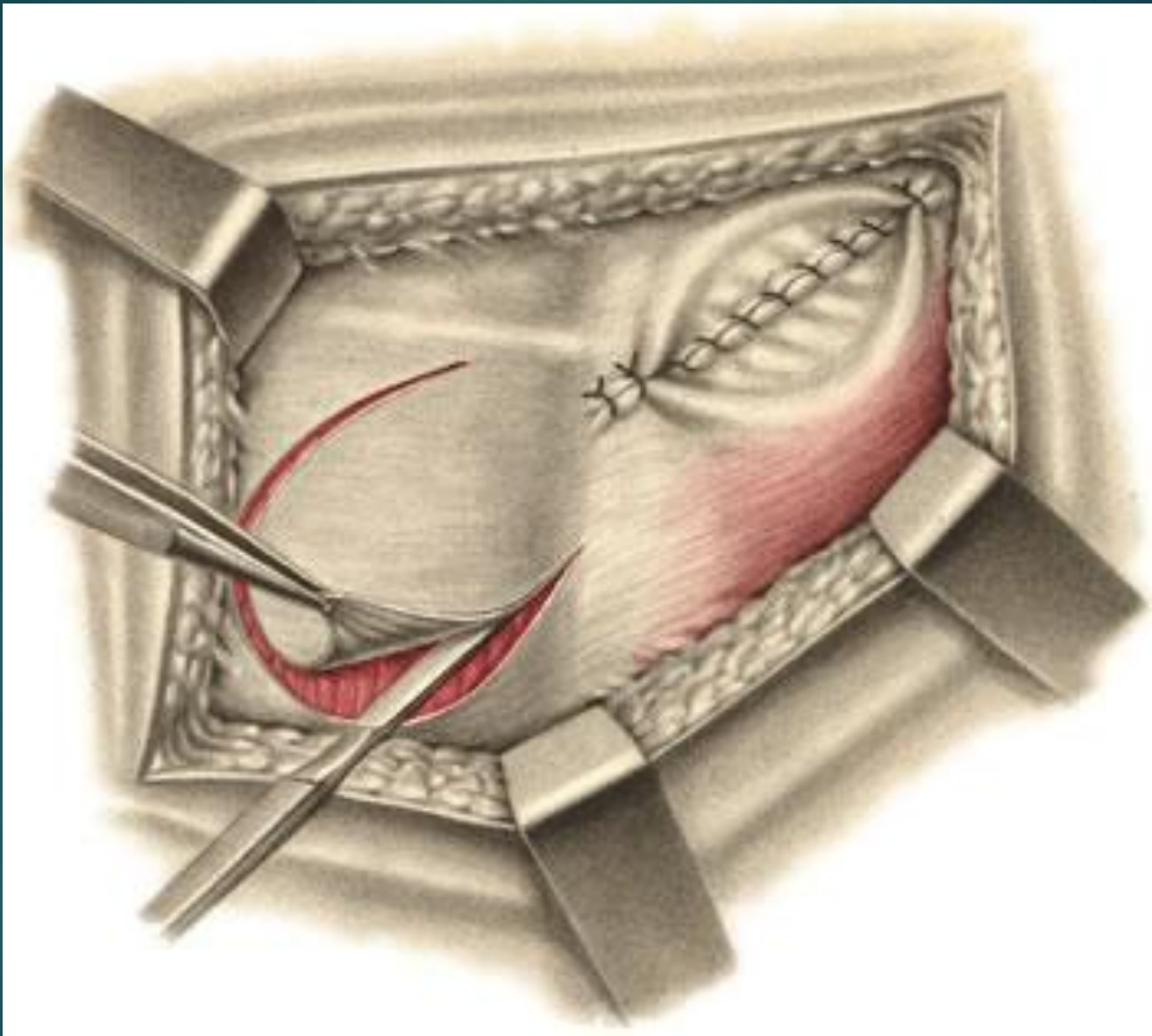
Медикаментозды емес: диета сақтау, физикалық күш түсірмеу, бандаж кию.

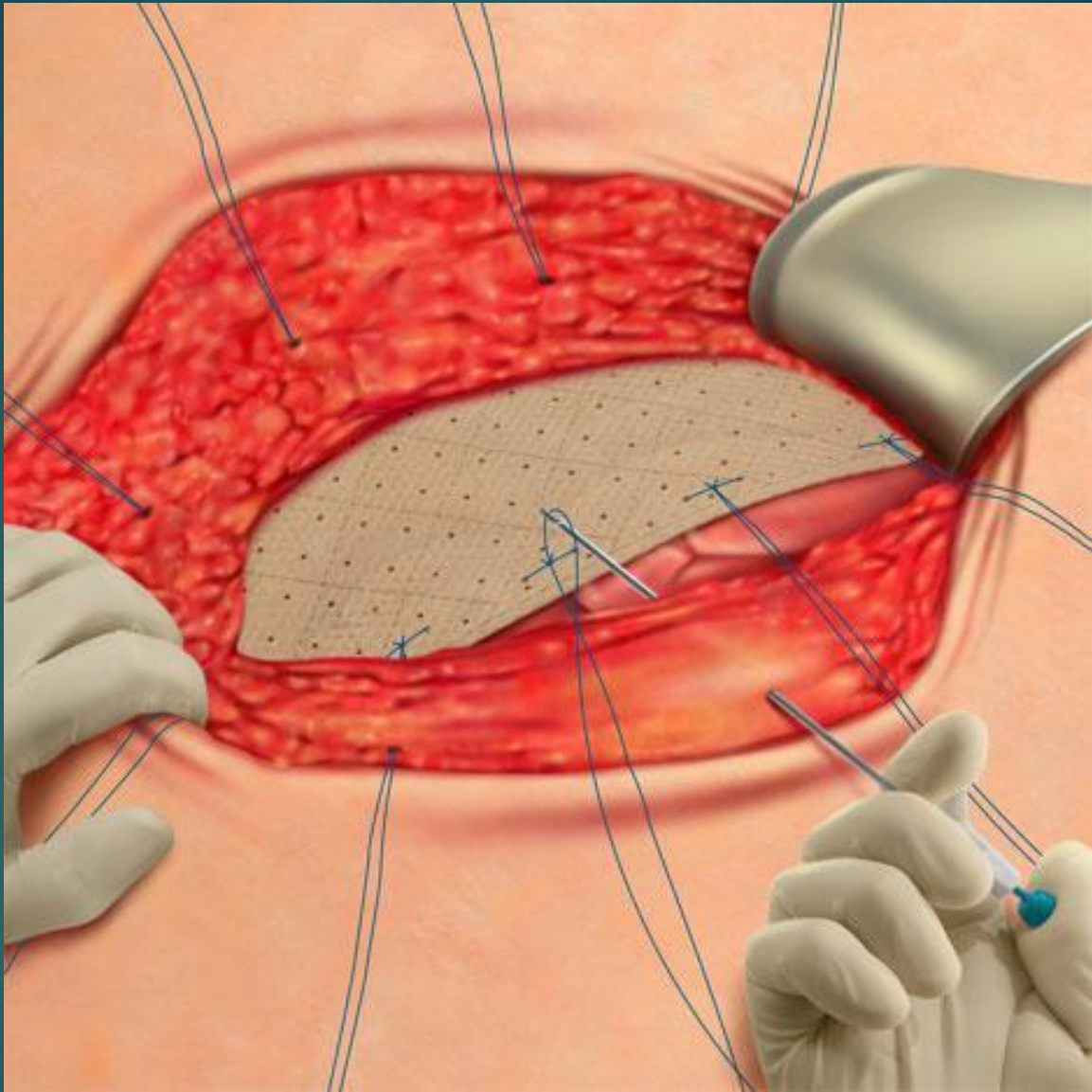
Медикаментозды: себебін жоюға бағытталады. Антибиотик, жөтелге қарсы, метеоризмді басуға, спазмолитиктер т.б.

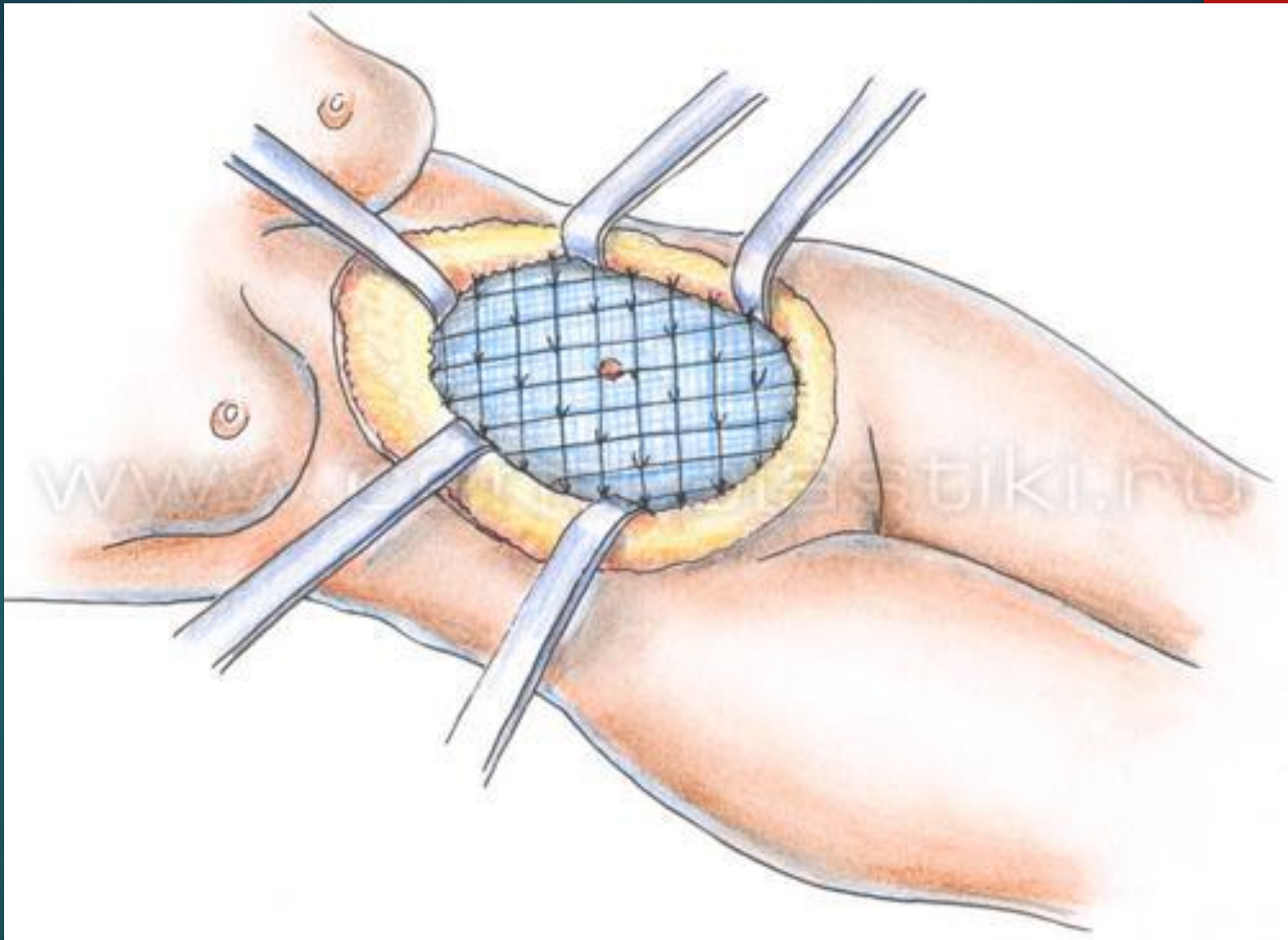
Хирургиялық: қайта жарықты тігу, орнына келтіру, герниопластика операциялары.














Қолданылған әдебиеттер  
Хирургические болезни М.И.Кузин  
Хирургиялық аурулар А.Ж.Нурмаков  
Интернет желісі



Назарларыңызға рахмет