ОБЗОР ГОЛОВНОГО МОЗГА

СТВОЛ+

АР 2020

ОТДЕЛ	ИСТОЧНИК РАЗВИТИЯ	ПОЛОСТЬ	ЧАСТИ, ПОВЕРХНОСТИ	СТРУКТУРЫ	ФУНКЦИИ
РОМБОВИДНЫЙ МОЗГ		четвертый желудочек	продолговатый мозг		
			задний мозг	мост	
				мозжечок	
СРЕДНИЙ МОЗГ		ВОДОПРОВОД	крыша четверохолмия	верхние холмики	
				нижние холмики	
			ножки мозга		
ПРОМЕЖУТОЧНЫЙ МОЗГ		третий желудочек	эпиталамус	эпифиз	
			субталамус		
			метаталамус	латеральное коленчатое тело	
				медиальное коленчатое тело	
			гипоталамус	зрительная часть	
				бугорная часть	
				сосочковая часть	
			таламус		
КОНЕЧНЫЙ МОЗГ		боковые желудочки	серое вещество – КОРА (плащ) полушарий	лобная доля	
				затылочная доля	
				височная доля	
				теменная доля	
			серое вещество – БАЗАЛЬНЫЕ ЯДРА (подкорковые структуры)	Входят в состав: 1. лимбической системы и 2. стриапаллидарной системы	
			белое вещество – образует проводящие пути	1. Ассоциативные 2. Комиссуральные 3. Проекционные	

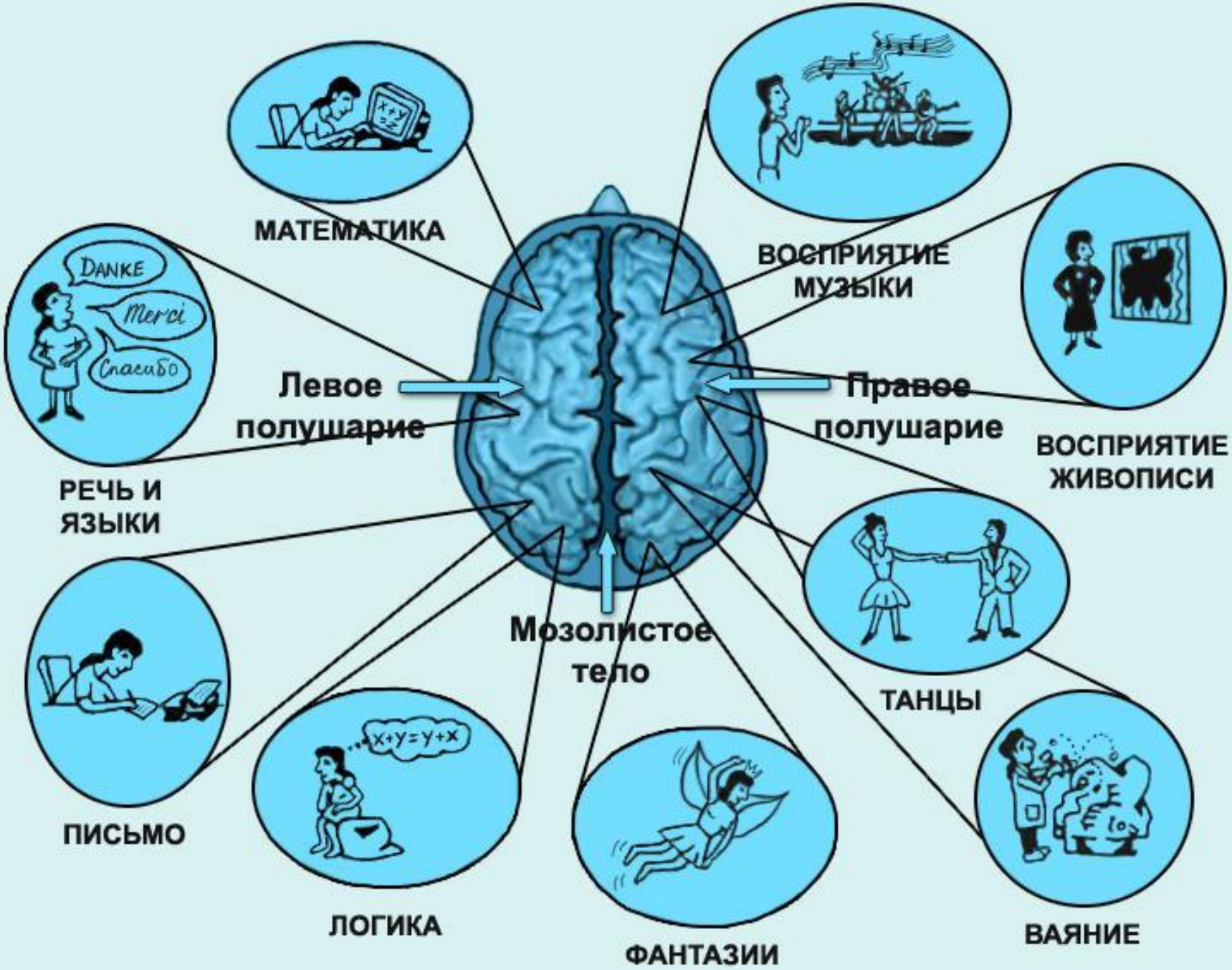
МАТЕМАТИКА
ВОСПРИЯТИЕ МУЗЫКИ
DANKE
Merci
Спасибо
РЕЧЬ И ЯЗЫКИ
Левое полушарие
Правое полушарие
ВОСПРИЯТИЕ ЖИВОПИСИ
Мозолистое тело
ТАНЦЫ
ПИСЬМО
x+y=y+x
ЛОГИКА
ФАНТАЗИИ
ВАЯНИЕ

London Scientific Films/Oxford Scientific Films

МЕДИАЛЬНАЯ ПОВЕРХНОСТЬ ПОЛУШАРИЙ, СРЕДИННЫЙ РАЗРЕЗ

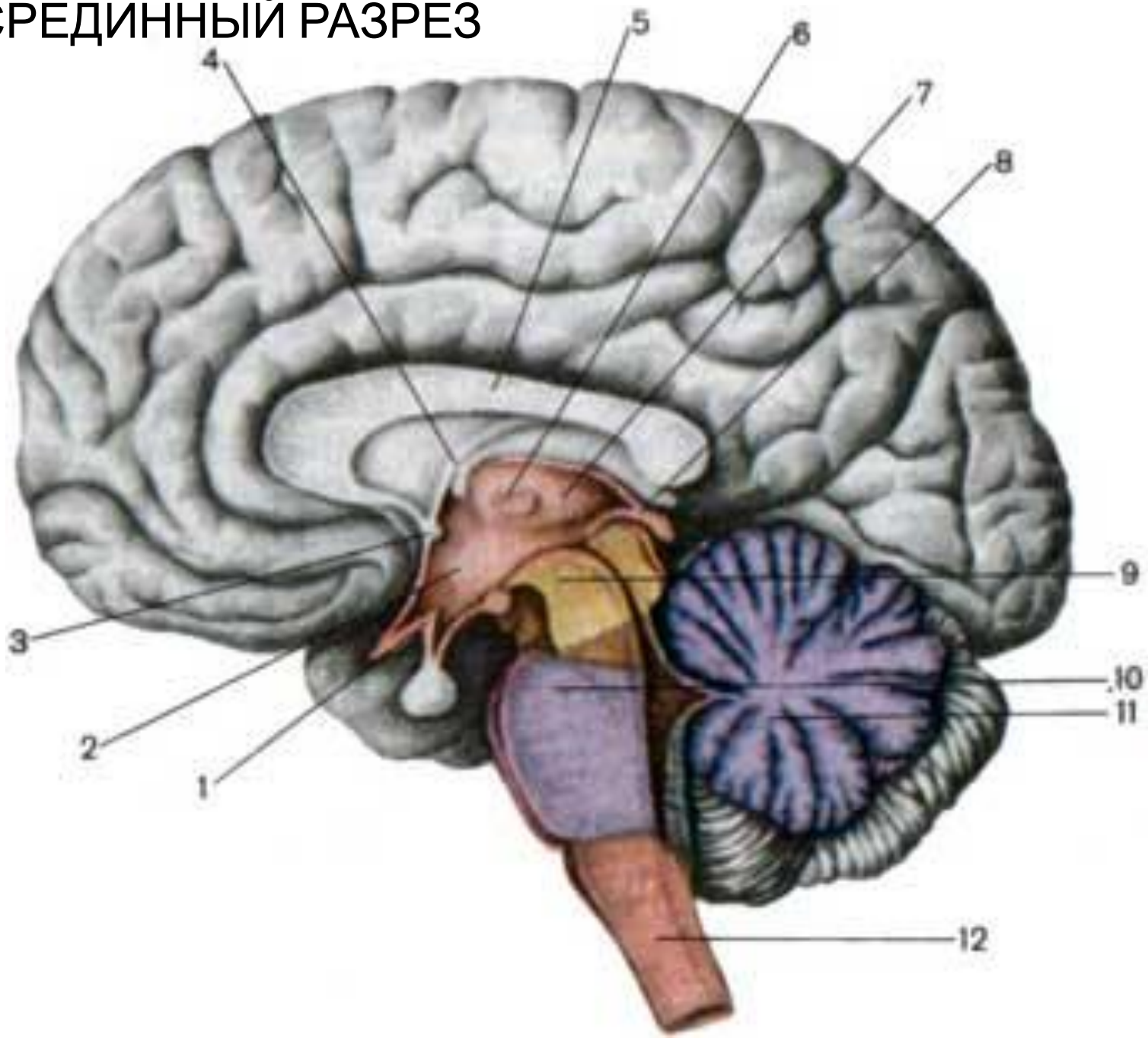

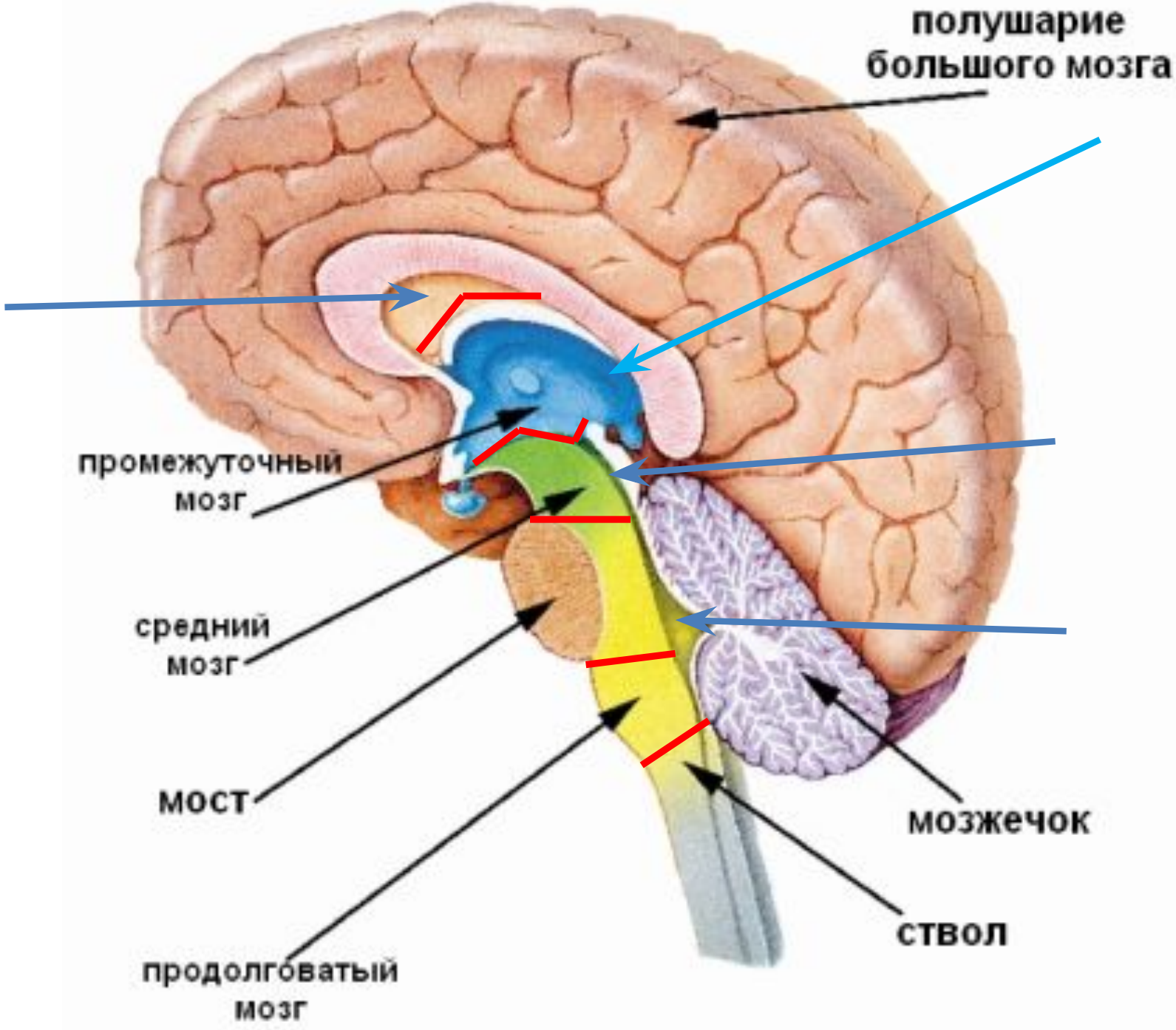
полушарие
большого мозга
промежуточный
мозг
средний
мозг
мост
мозжечок
ствол
продолговатый
мозг

ПОЛУШАРИЯ КОНЕЧНОГО МОЗГА, ВЕРХНЕЛАТЕРАЛЬНАЯ ПОВЕРХНОСТЬ

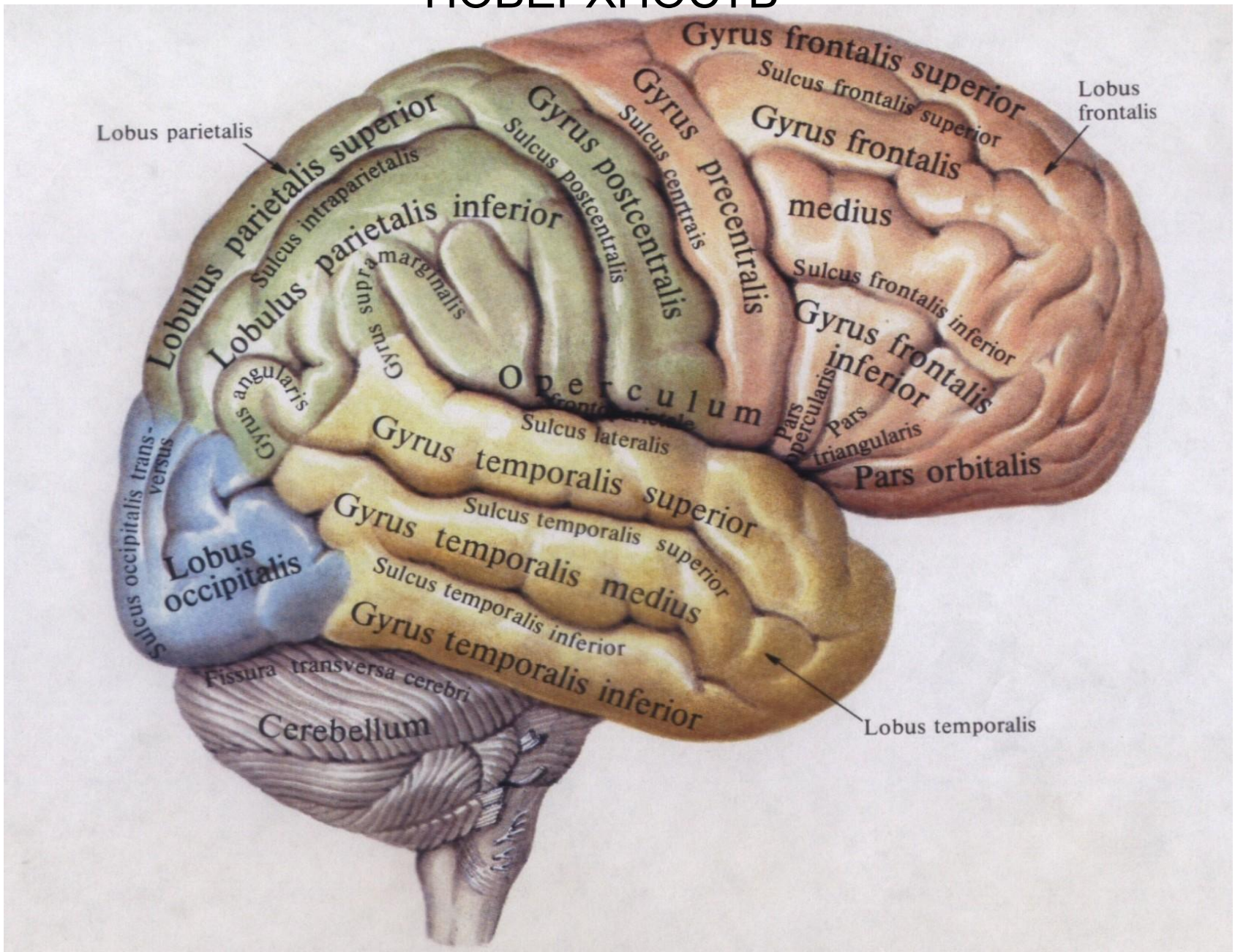

ПРОВОДЯЩИЕ ПУТИ (белое вещество)

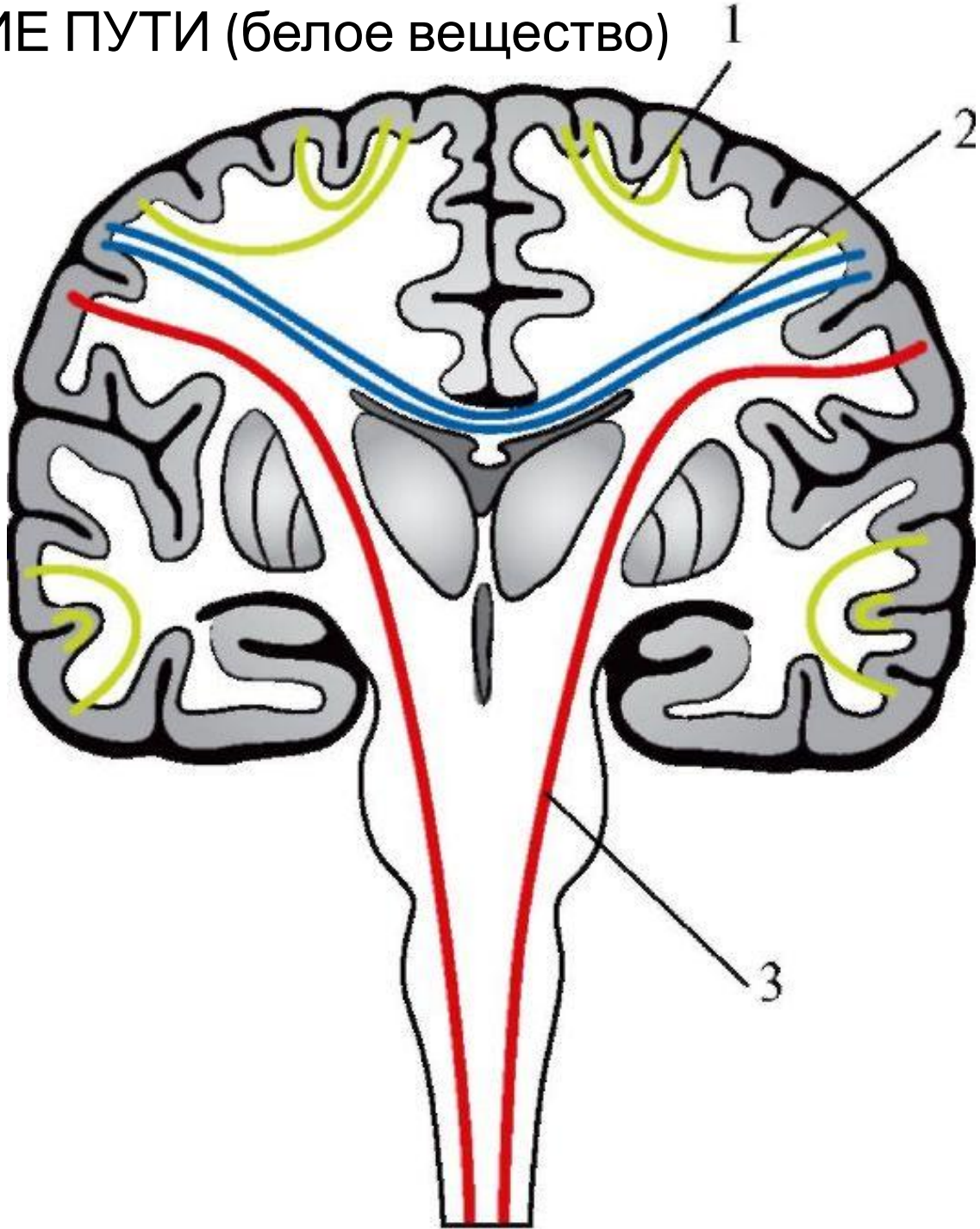

ВЕНТРАЛЬНАЯ ПОВЕРХНОСТЬ ГОЛОВНОГО МОЗГА

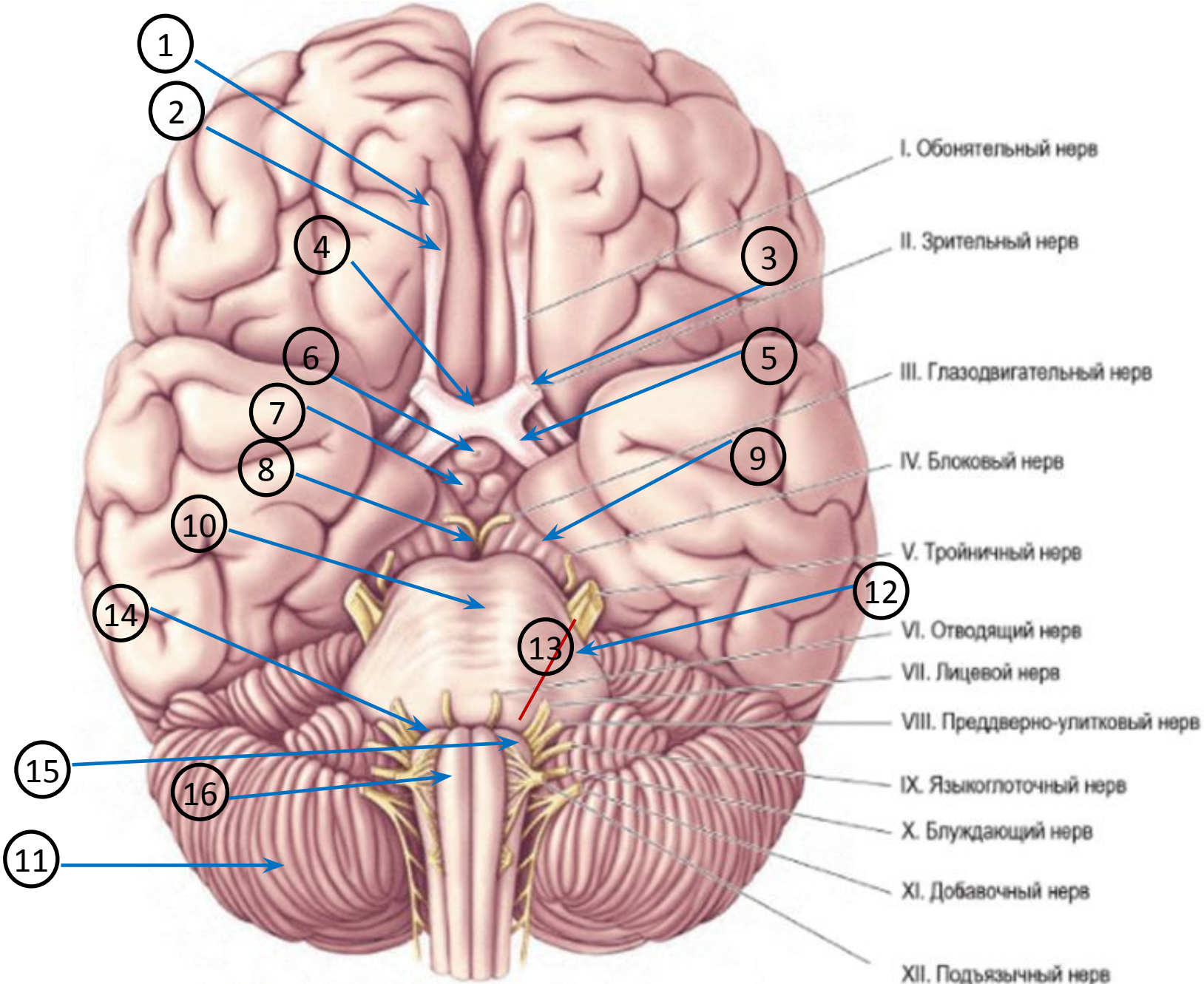

ПРОДОЛГОВАТЫЙ МОЗГ, МОСТ внешнее строение, вентральная поверхность

Ствол мозга (вид спереди)

A. продолговатый мозг
B. мост
C. средний

1. передняя центральная щель
2. пирамиды
3. перекрест пирамид
4. оливы
5. бульбарномостовая борозда
6. переднелатеральная борозда
7. нижние ножки мозжечка
8. основная борозда (базилярная)
9. пирамидные возвышения
10. средние ножки мозжечка

черепные нервы:
V. тройничный
VI. отводящий
VII. лицевой
VIII. вестибулослуховой
IX. языкоглоточный
X. блуждающий
XI. добавочный

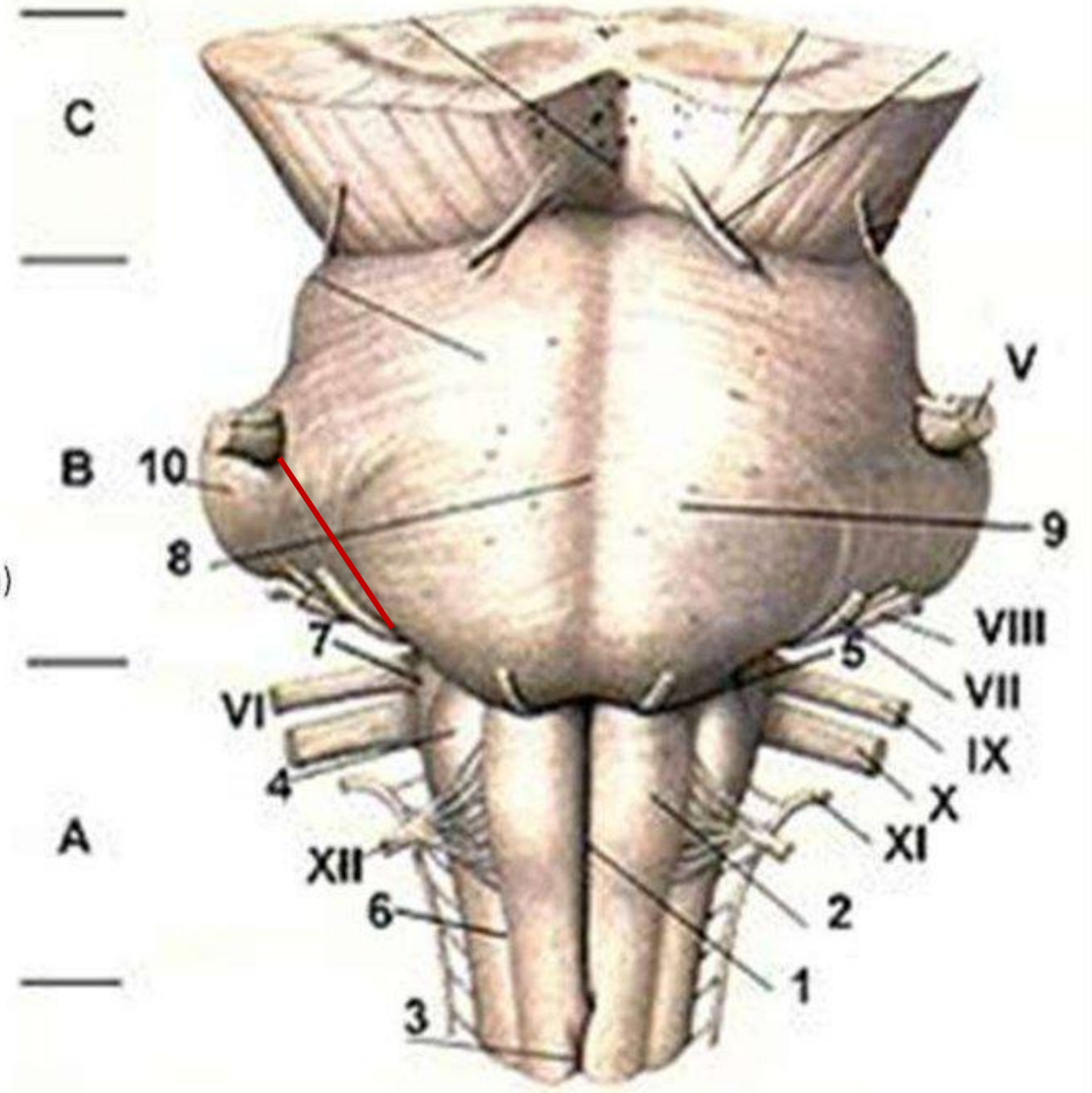

ПРОДОЛГОВАТЫЙ МОЗГ, МОСТ
внешнее строение,
дорсальная поверхность

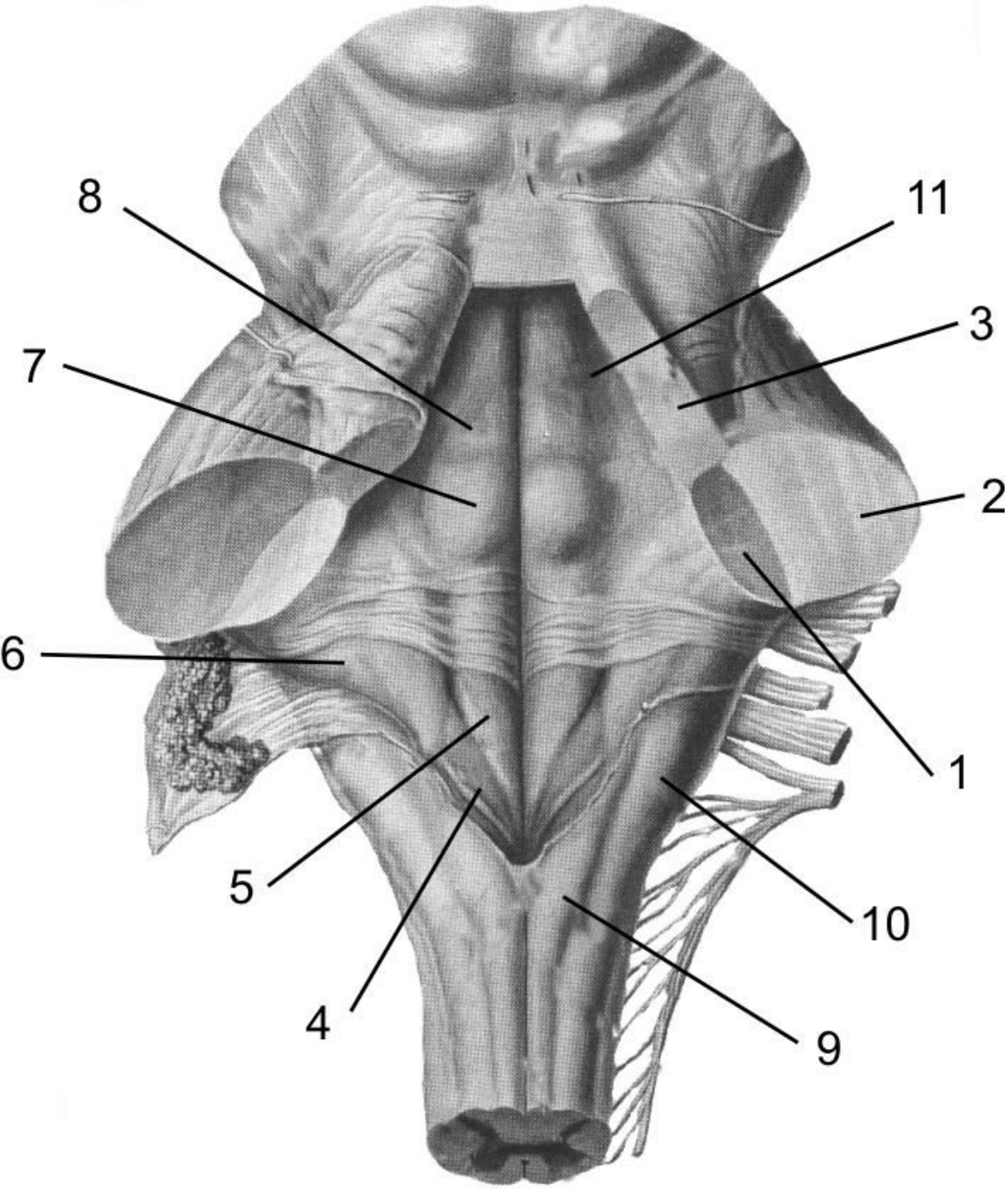

Продолговатый мозг, поперечный разрез

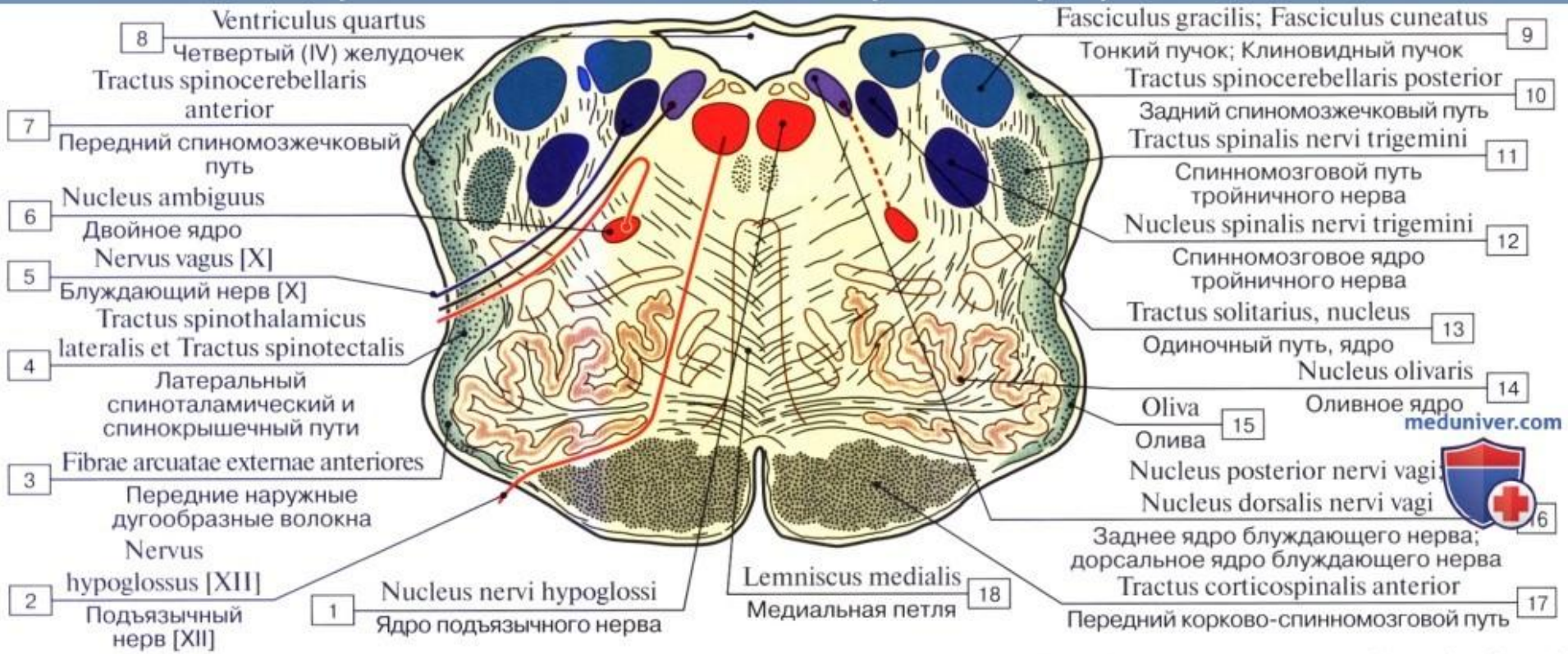

1 – Nucleus of hypoglossal nerve; 2 – Hypoglossal nerve [XII]; 3 – Anterior external arcuate fibres; Ventral external arcuate fibres; 4 – Lateral spinothalamic tract and Spinotectal tract; 5 – Vagus nerve [X]; 6 – Nucleus ambiguus; 7 – Anterior spinocerebellar tract; Ventral spinocerebellar tract; 8 – Fourth ventricle; 9 – Gracile fasciculus; Cuneate fasciculus; 10 – Posterior spinocerebellar tract; Dorsal spinocerebellar tract; 11 – Spinal tract of trigeminal nerve; 12 – Spinal nucleus of trigeminal nerve; 13 – Solitary tract, nucleus; 14 – Olivary nucleus; 15 – Inferior olive; 16 – Posterior nucleus of vagus nerve; Dorsal nucleus of vagus nerve; 17 – Anterior corticospinal tract; Ventral corticospinal tract; 18 – Medial lemniscus

ПРОДОЛГОВАТЫЙ МОЗГ, МОСТ внутреннее строение

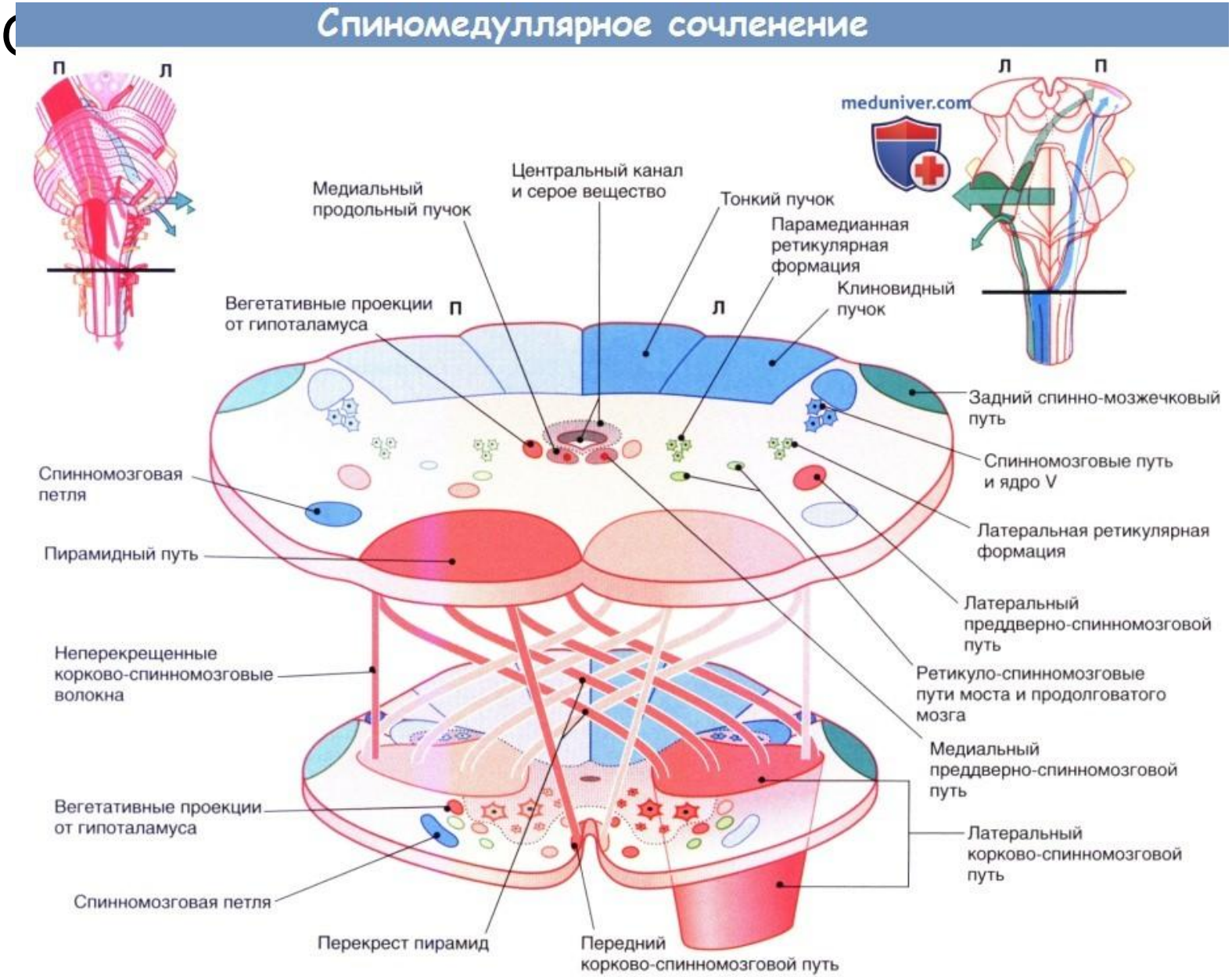

МОСТ внутреннее строение, серое вещество

Мозжечок

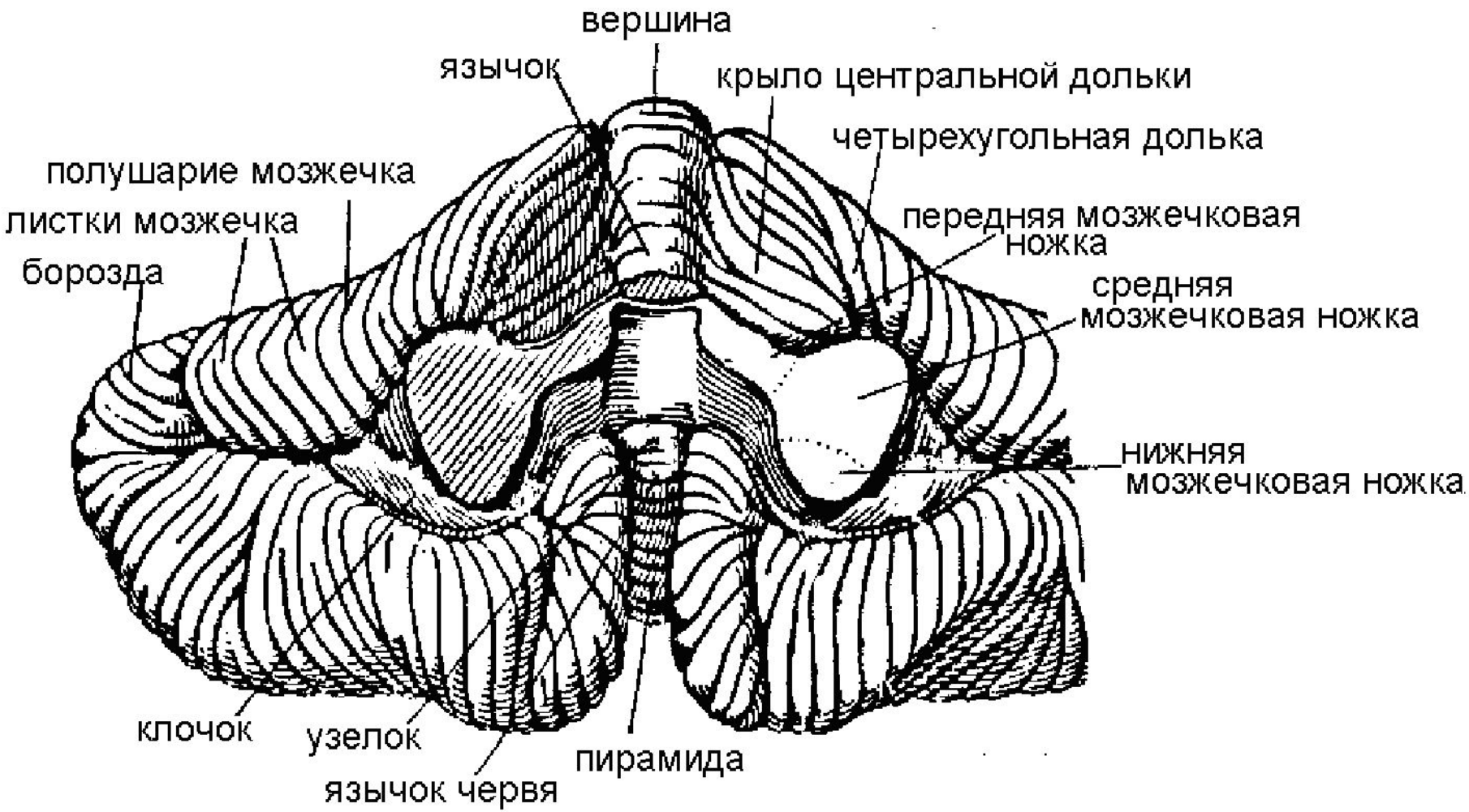

вид снизу

МОЗЖЕЧОК внешнее строение, вид сбоку

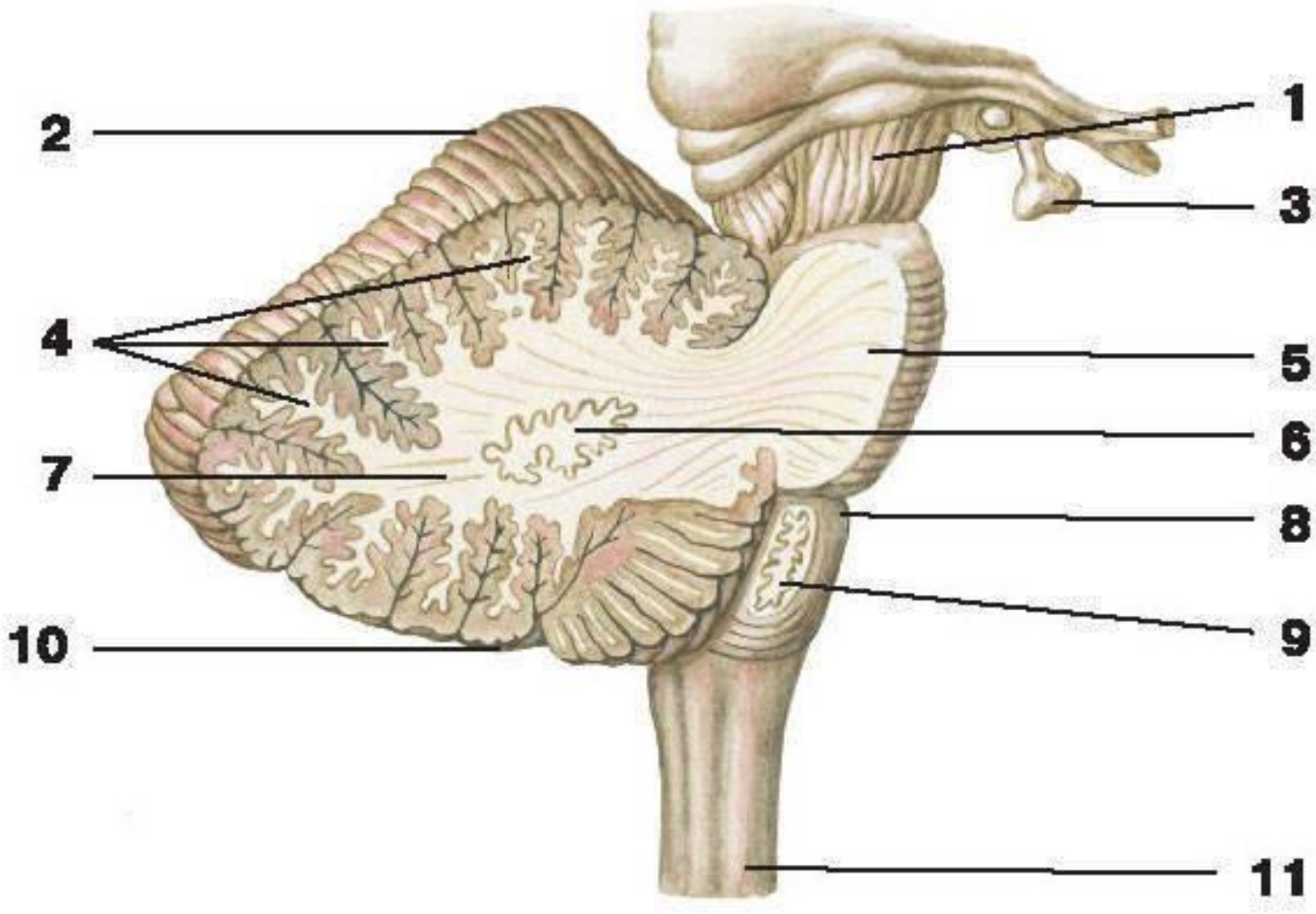

1 — ножка мозга;
2 — верхняя поверхность полушария мозжечка; 3 — гипофиз;
4 — белые пластинки;
5 — мост;
6 — зубчатое ядро;
7 — белое вещество;
8 — продолговатый мозг;
9 — ядро оливы;
10 — нижняя поверхность полушария мозжечка; 11 — спинной мозг

МОЗЖЕЧКА
функциональная организация структур мозжечка

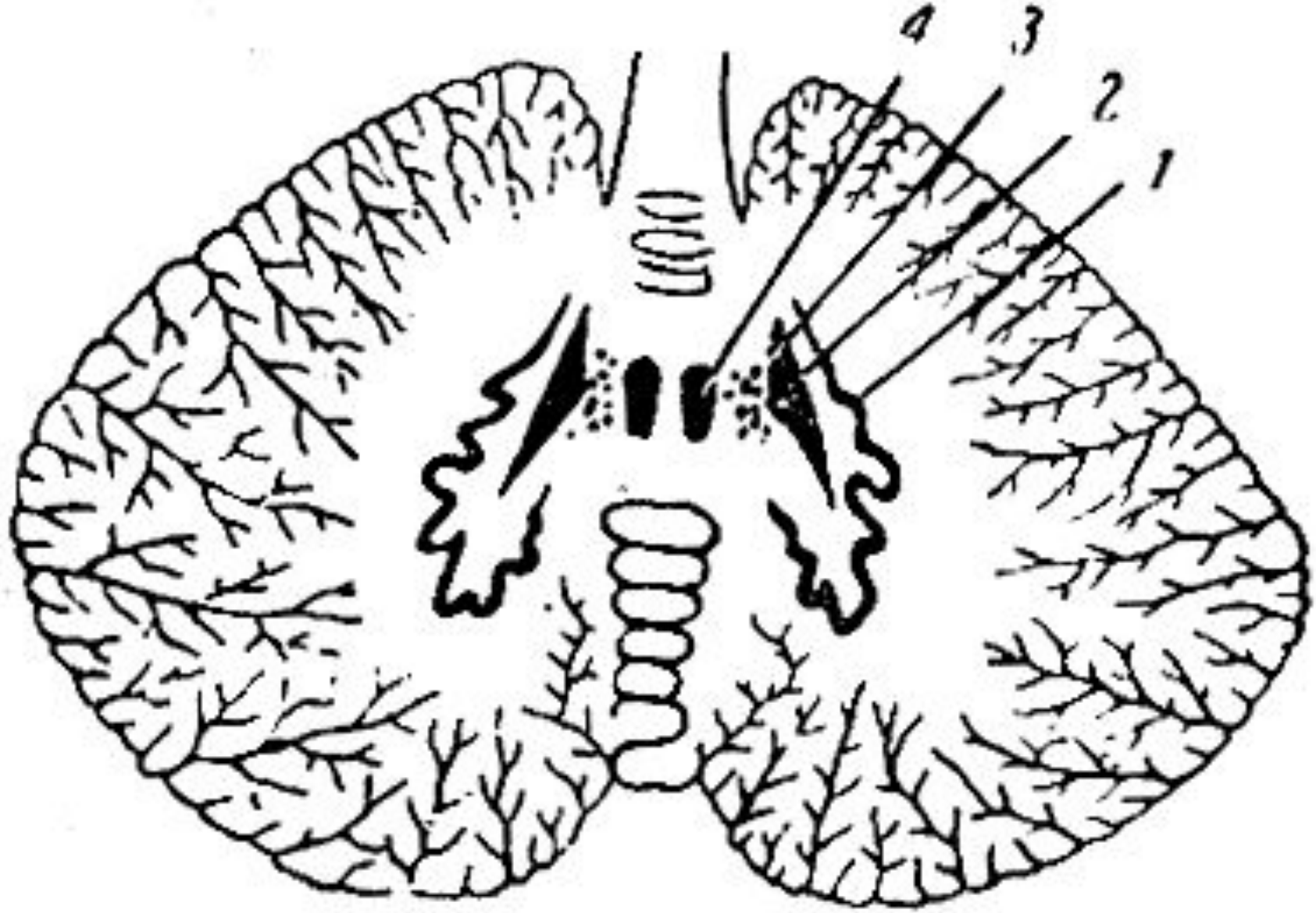

МОЗЖЕЧОК: верхние и нижние ножки

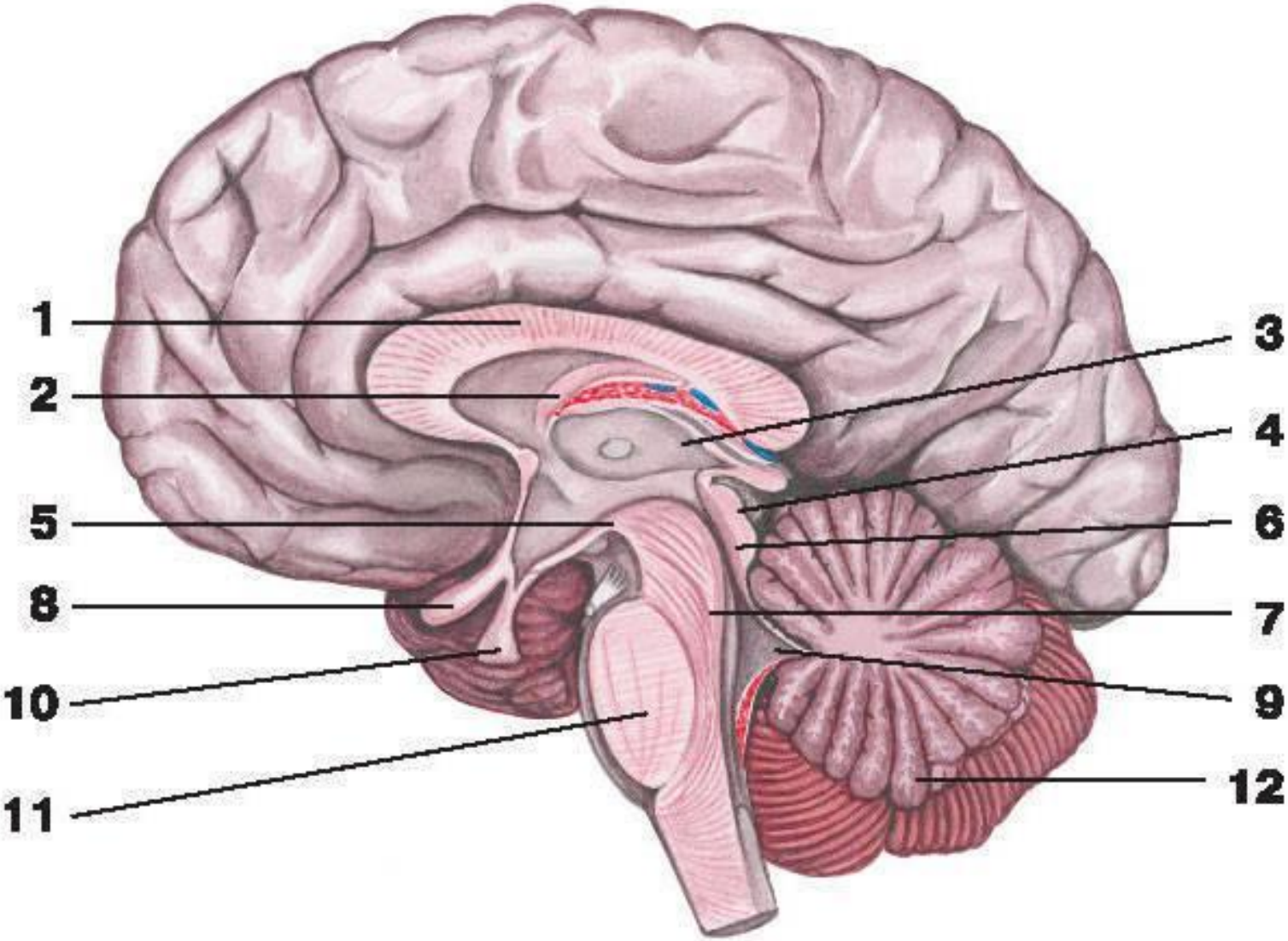

МОЗЖЕЧОК, средние ножки

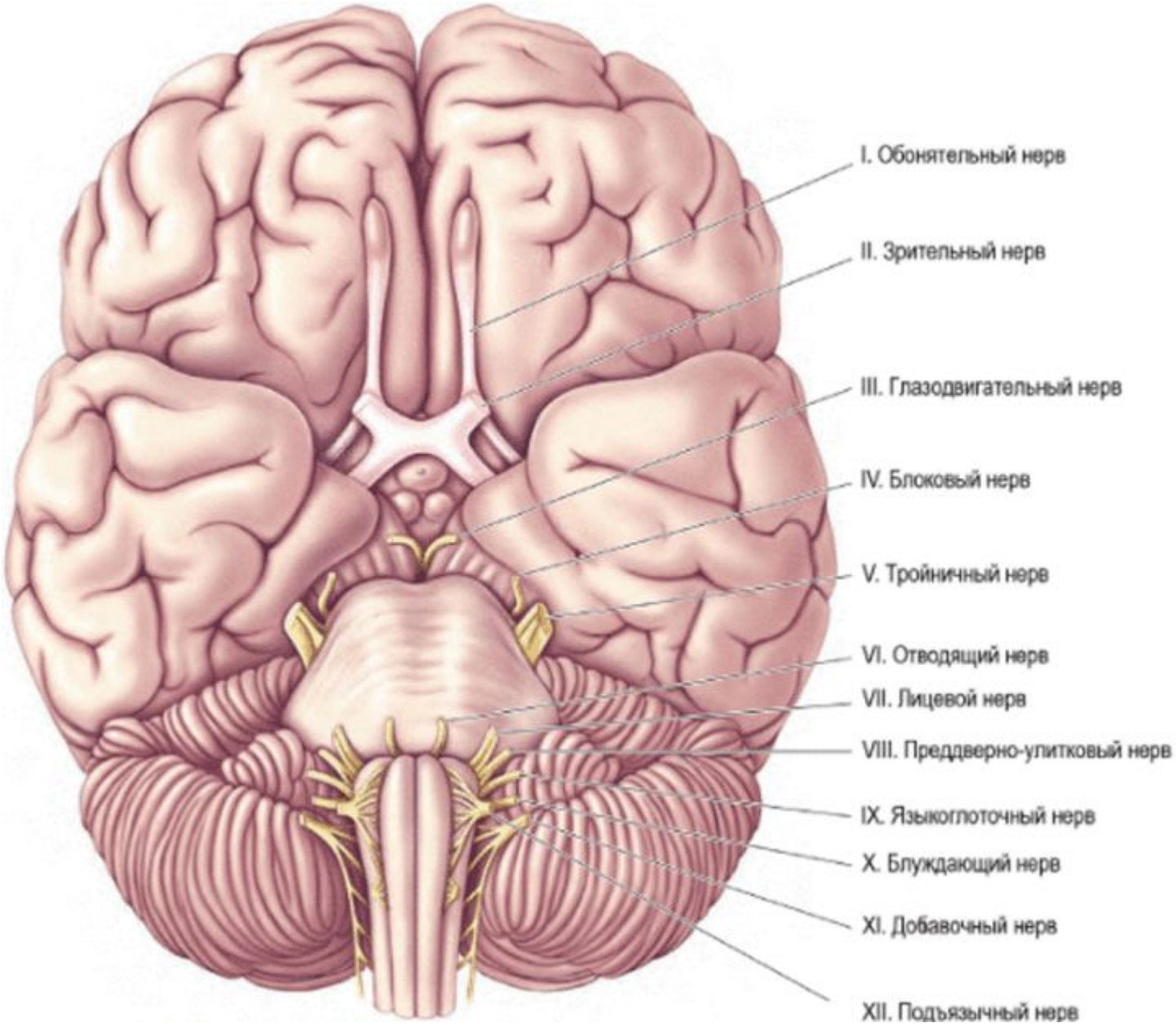

ЧЕТВЕРТЫЙ ЖЕЛУДОЧЕК, РОМБОВИДНАЯ ЯМКА

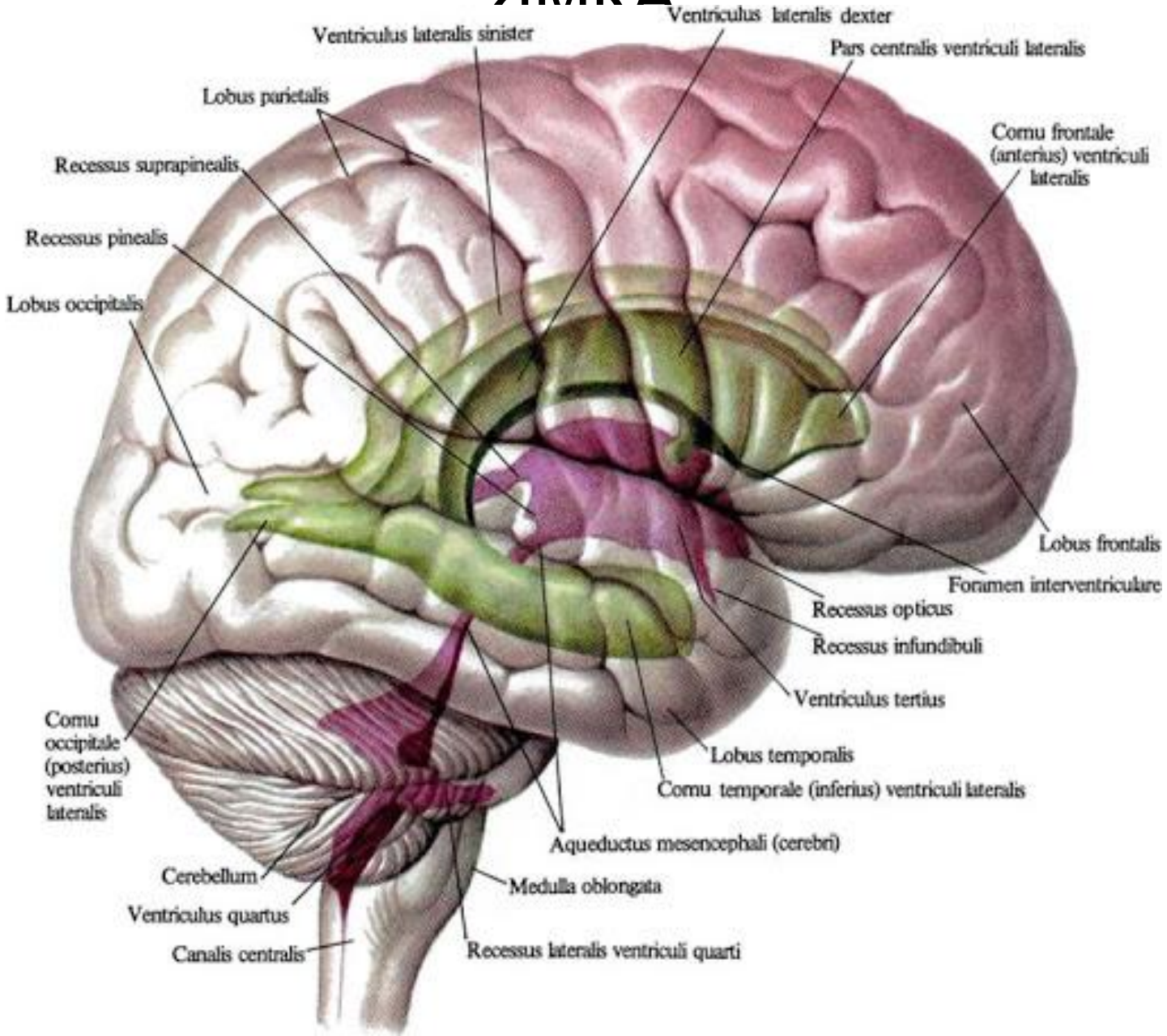

ЧЕТВЕРТЫЙ ЖЕЛУДОЧЕК, РОМБОВИДНАЯ ЯМКА

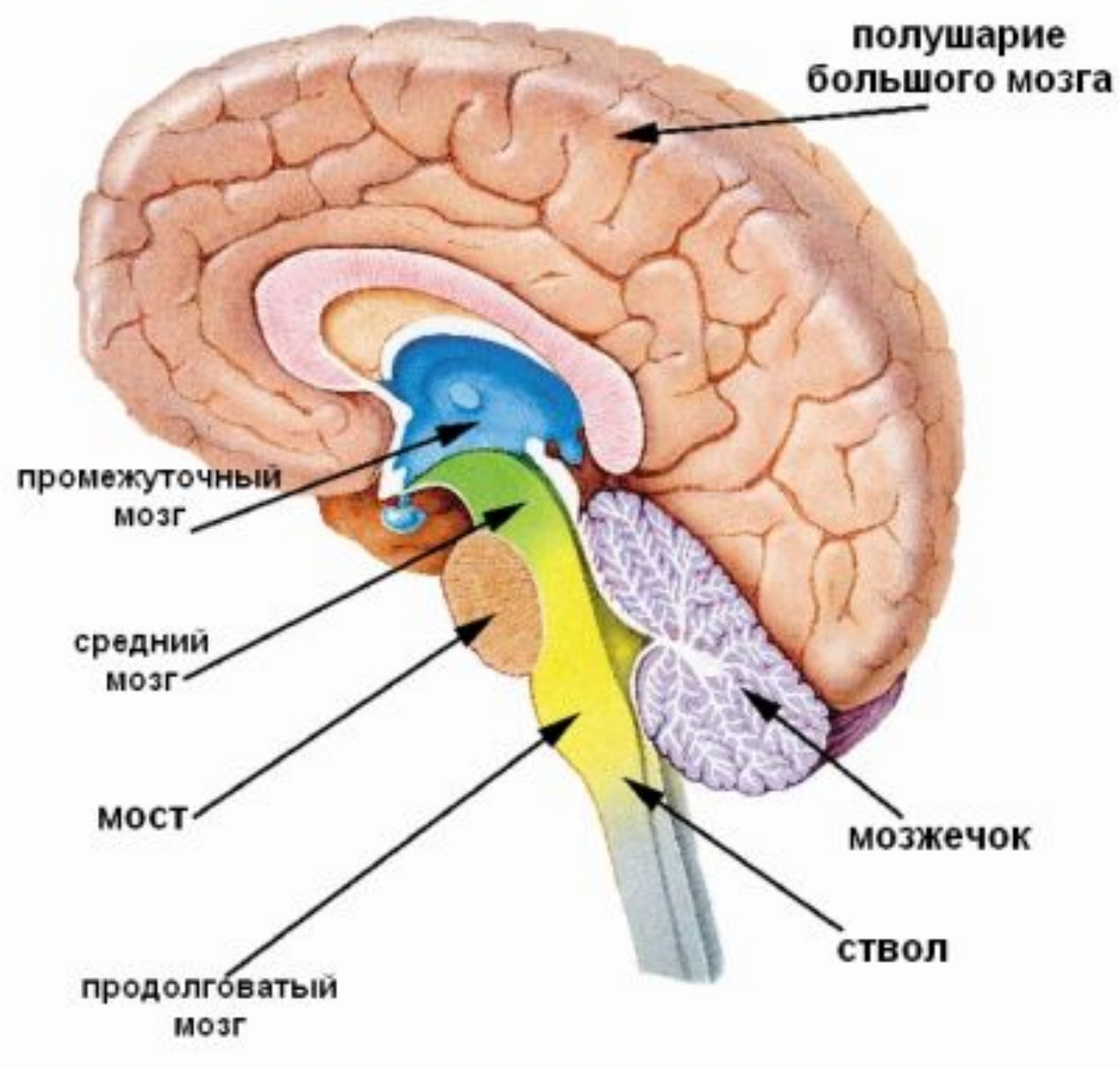

РОМБОВИДНАЯ ЯМКА – дорсальная поверхность

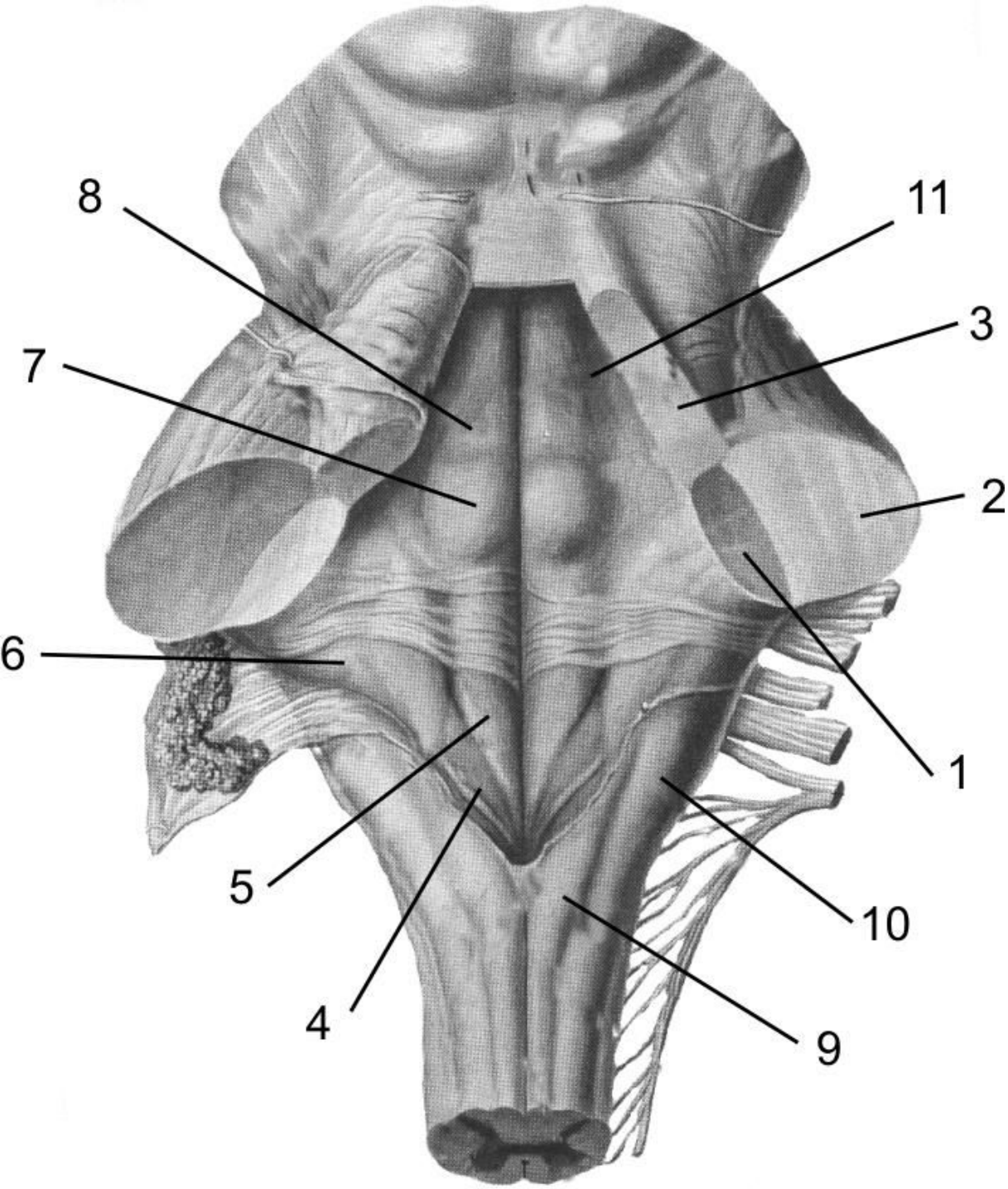
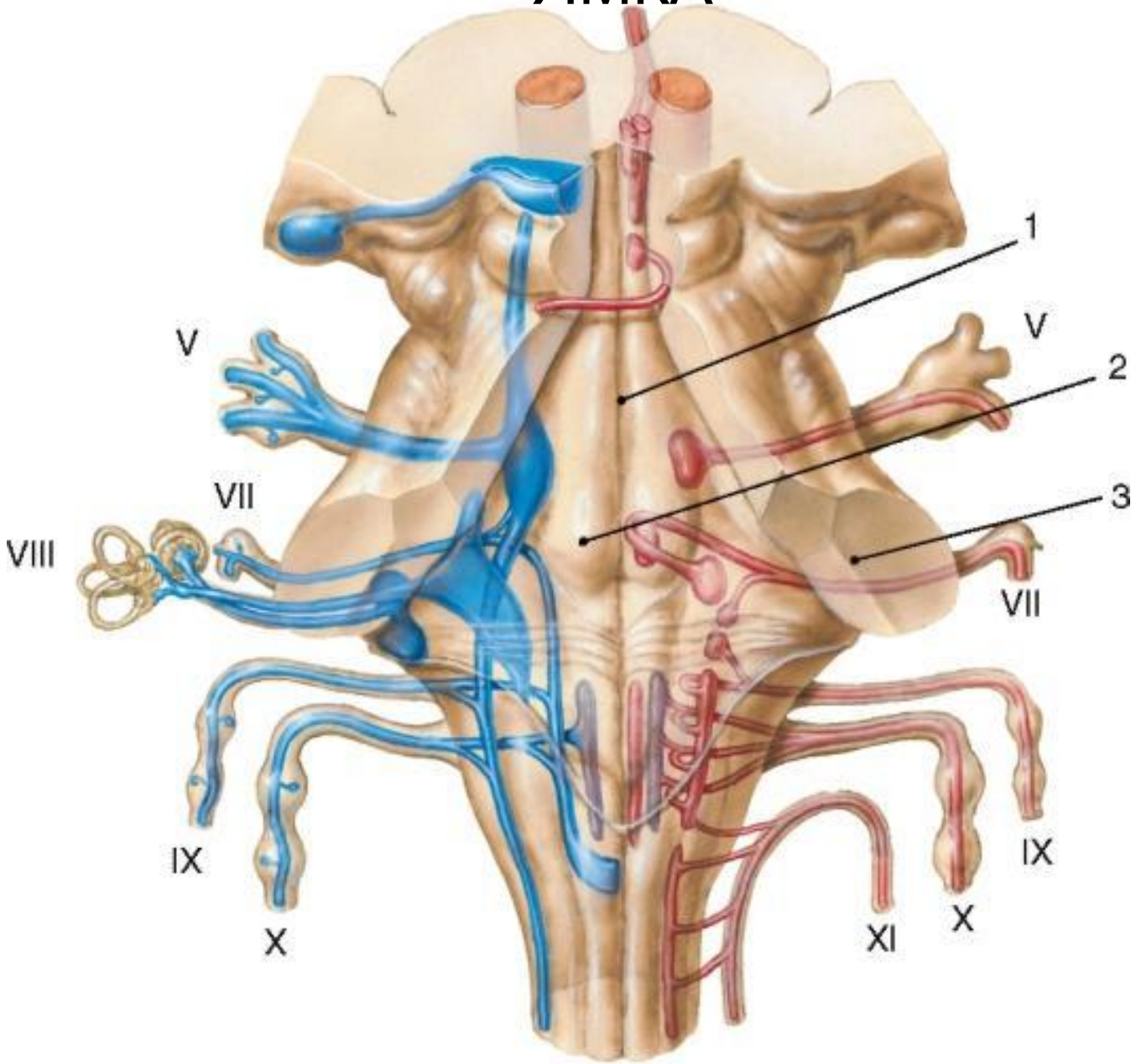
ЧЕТВЕРТЫЙ ЖЕЛУДОЧЕК: дно - РОМБОВИДНАЯ ЯМКА