Строение и функции головного мозга

VIDEOUROKI.NET

Нервная система

VIDEOUROKI.NET

VIDEOUROKI.NET

VIDEOUROKI.NET



VIDEOUROKI.NET

VIDEOUROKI.NET

VIDEOUROKI.NET

VIDEOUROKI.NET

VIDEOUROKI.NET

Строение головного мозга

VIDEOUROKI.NET

Строение головного мозга

Масса головного мозга человека составляет в среднем **1300-1400** грамм.
У мужчин масса мозга на **100** грамм больше, чем у женщин.

VIDEOUROKI.NET

Строение головного мозга



Масса головного мозга индийского слона составляет около **4-5** килограмм, финвала (сельдяного кита) **6-7** килограмм.

VIDEOUROKI.NET

Строение головного мозга

У немецкого философа *Иммануила Канта* мозг весил **1650** г, у русского писателя *Ивана Тургенева* **2012** г, а у французского поэта *Анатоля Франса* всего **1017** г.

VIDEOUROKI.NET

Строение головного мозга

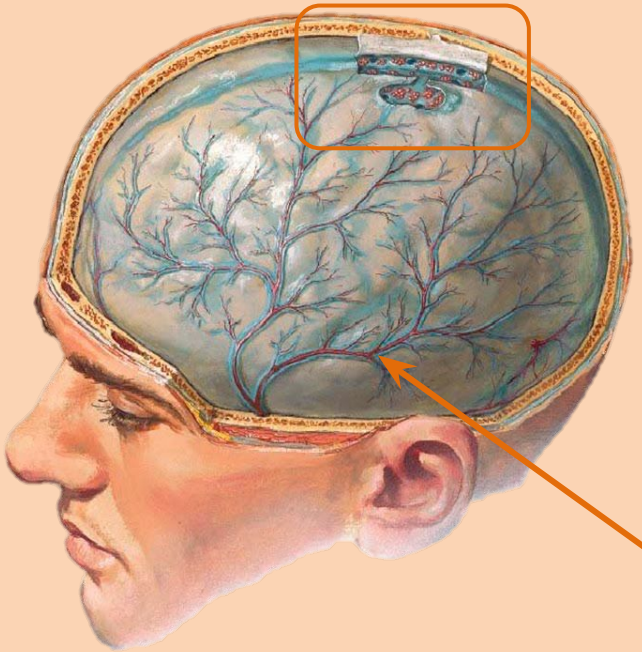

твёрдая оболочка

паутинная оболочка

мягкая оболочка

кровеносные сосуды

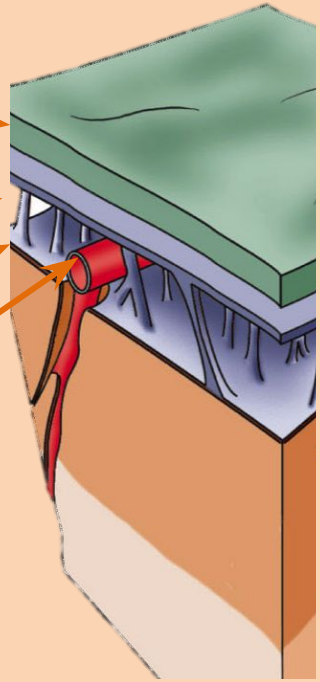

VIDEOUROKI.NET

Строение головного мозга

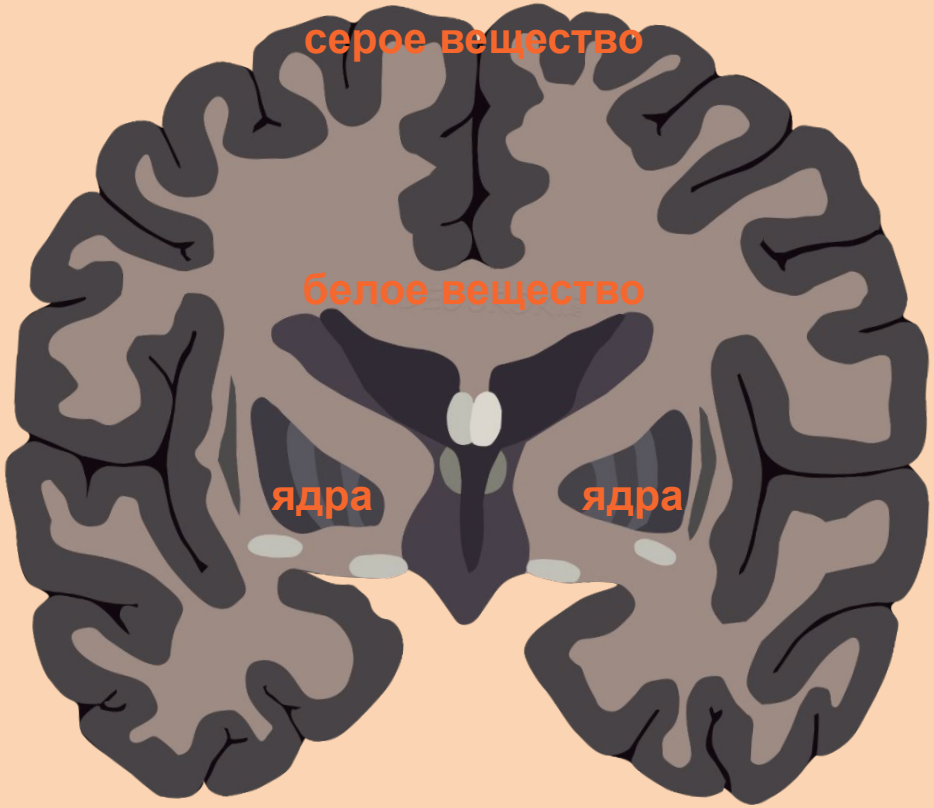

VIDEOUROKI.NET

Строение головного мозга

передний мозг

средний мозг(3)

задний мозг

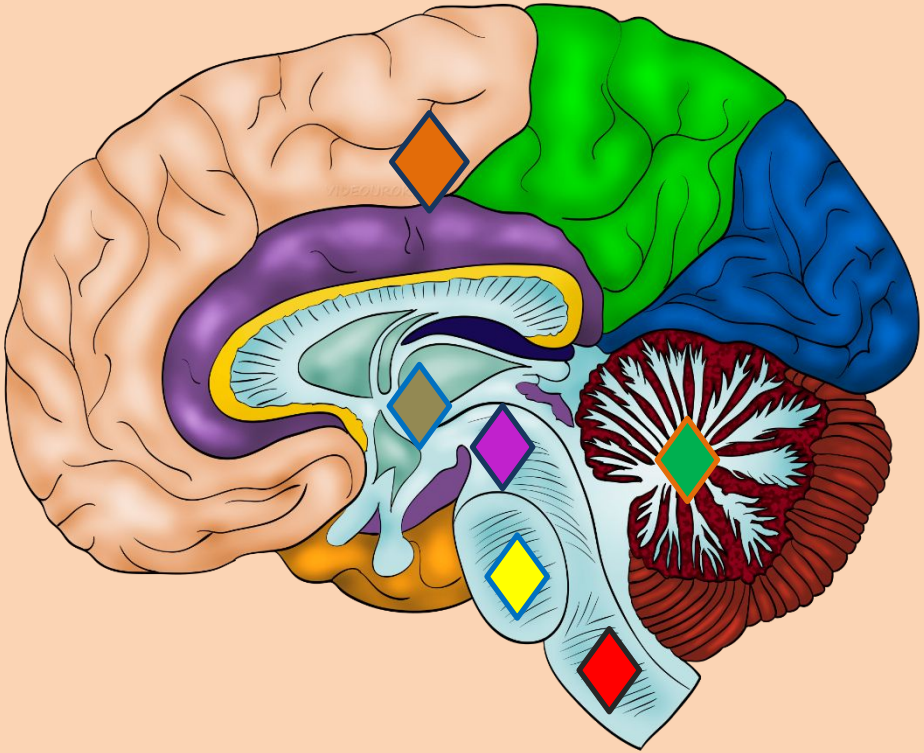

VIDEOUROKI.NET

Строение заднего мозга

мозжечок (2)

мост

продолговатый мозг (1)

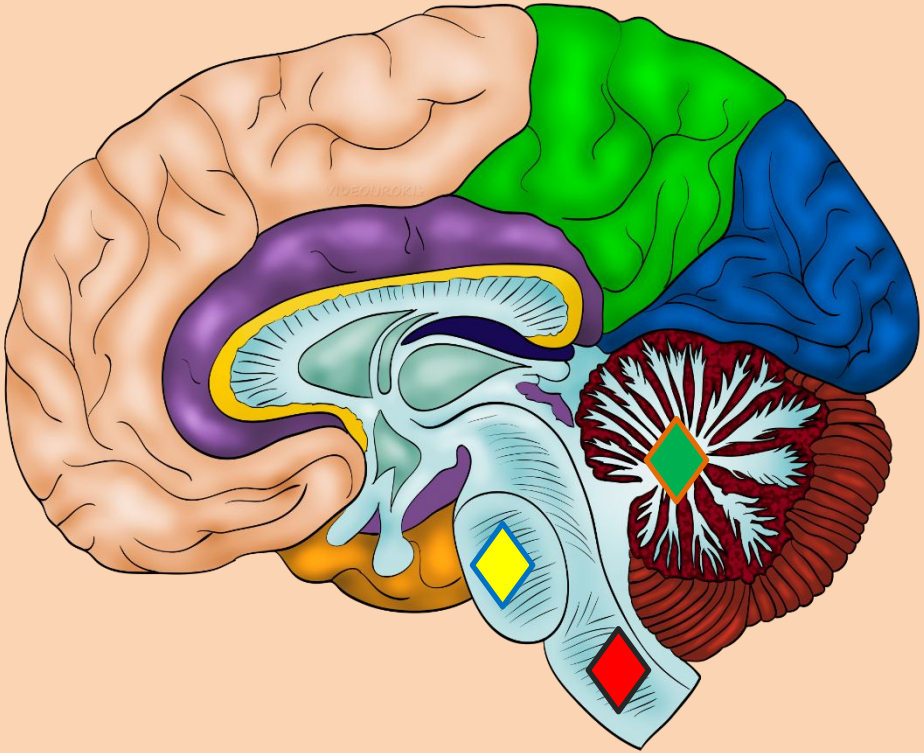

VIDEOUROKI.NET

Строение переднего мозга

конечный мозг (5)

промежуточный мозг (4)

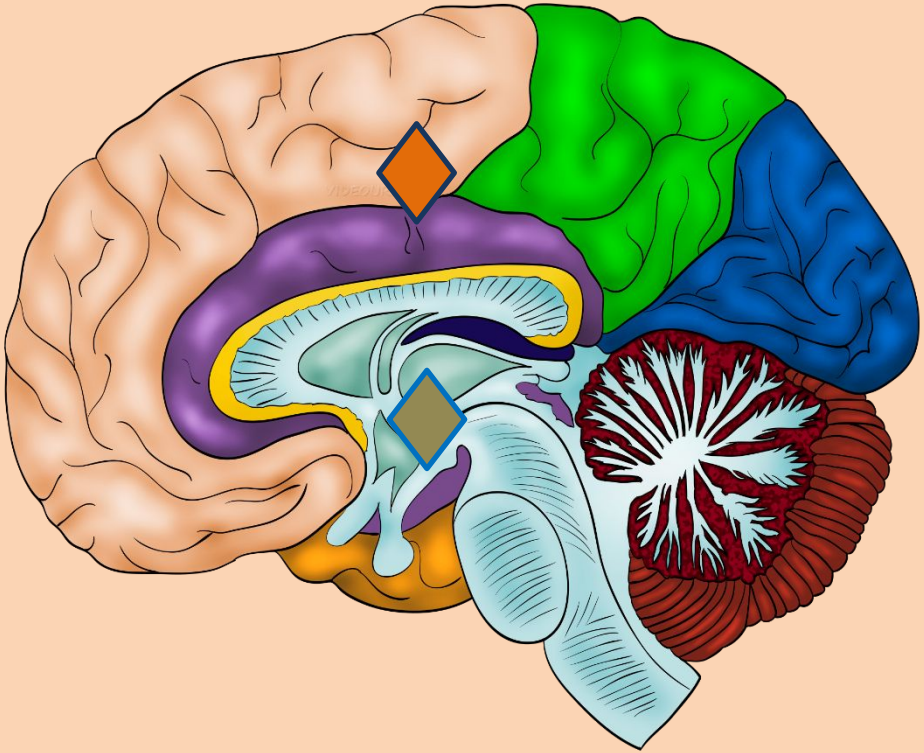

VIDEOUROKI.NET

Продолговатый мозг

Рефлекторные и проводящие функции.

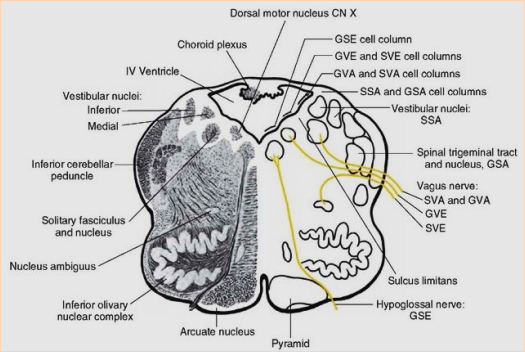

VIDEOUROKI.NET

Продолговатый мозг

Повреждение продолговатого мозга приводит к смерти человека.

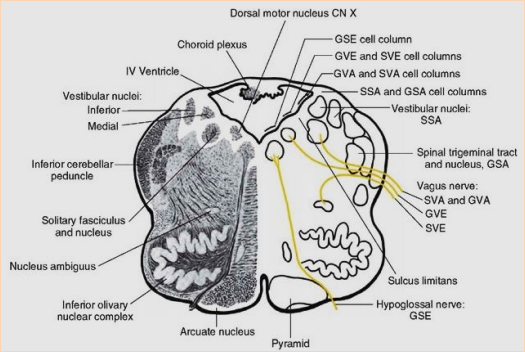

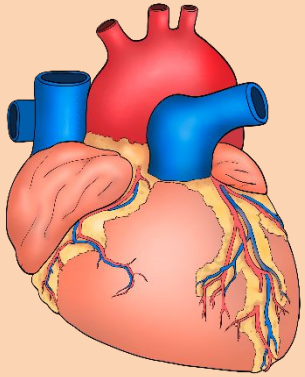

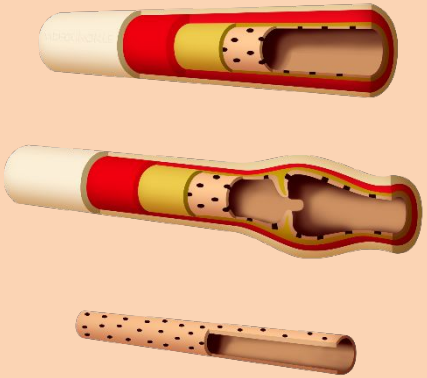

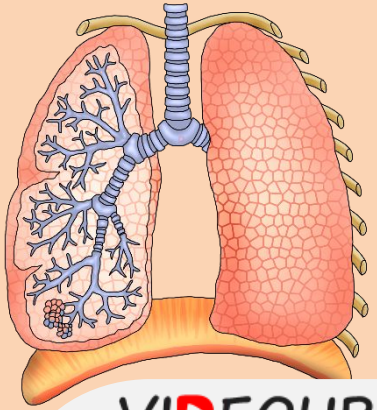

VIDEOUROKI.NET

Строение заднего мозга

мост

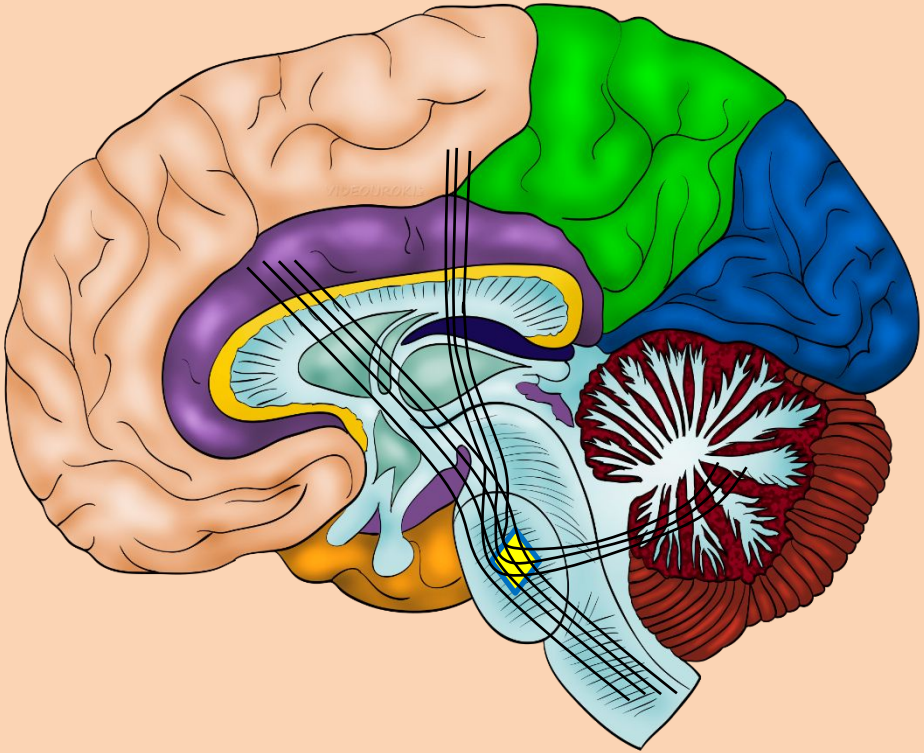

VIDEOUROKI.NET

Мозжечок

При повреждении мозжечка человеку трудно стоять с закрытыми глазами, нарушается точность движений, появляется дрожание конечностей.

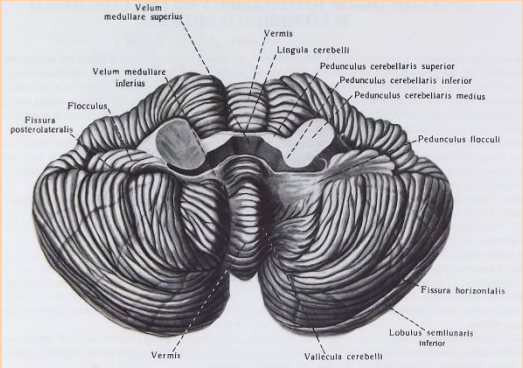

VIDEOUROKI.NET

Средний мозг

Обработка зрительной, слуховой информации. Участие в координации движений.

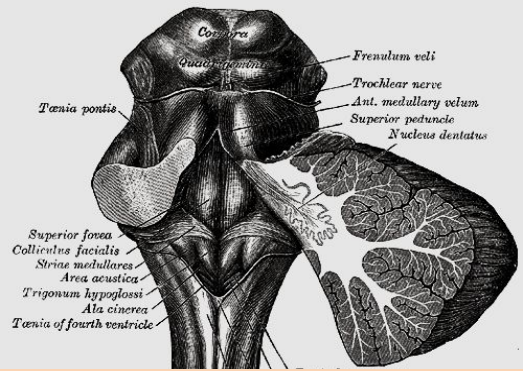



VIDEOUROKI.NET

Строение промежуточного мозга

таламус

гипоталамус

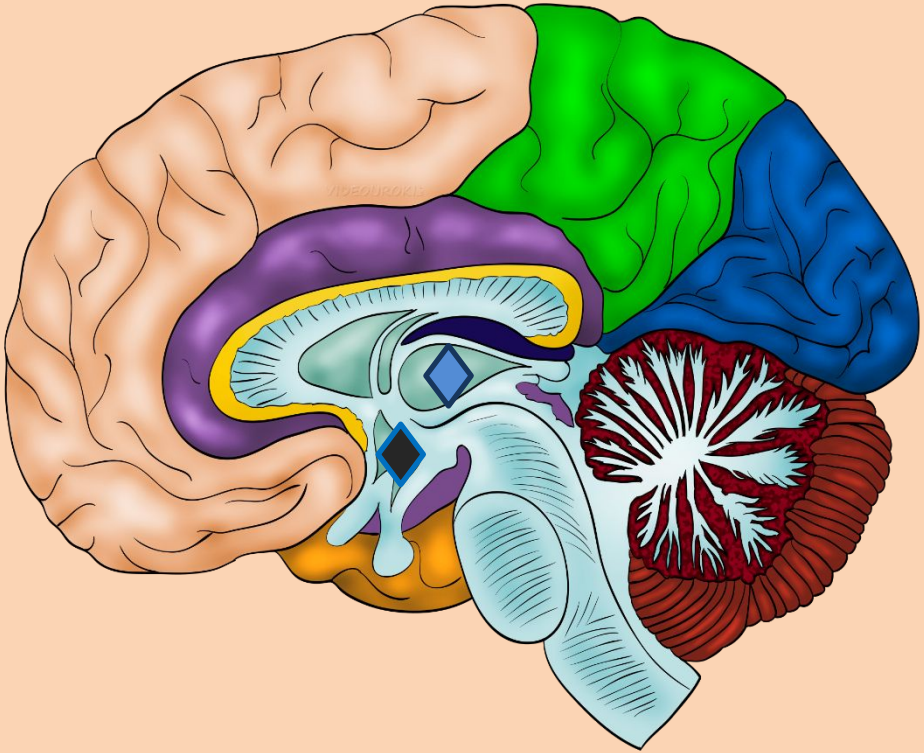

VIDEOUROKI.NET

Промежуточный мозг

Таламус обрабатывает зрительную, слуховую, осязательную, вкусовую информацию. Центры болевой чувствительности.

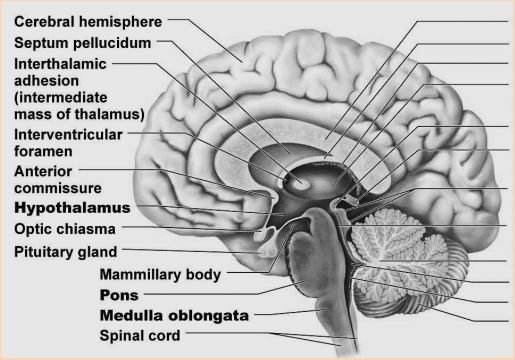

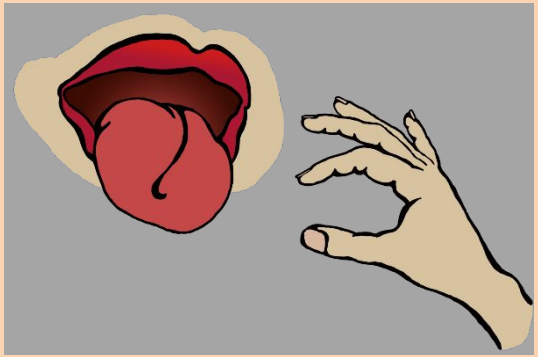

VIDEOUROKI.NET

Промежуточный мозг

Поражение гипоталамуса приводит к нарушению гомеостаза.

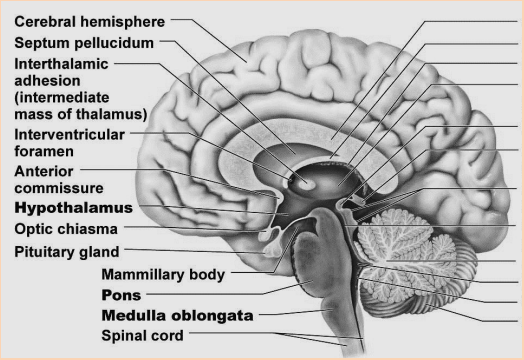

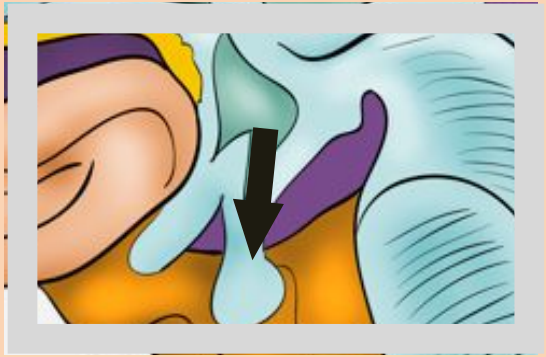

VIDEOUROKI.NET

Отдел головного мозга	Функции
Продолговатый мозг	***Защитные рефлексы*** (например, кашель, чихание). Регулирование сосудистого тонуса. Регулирование дыхательной системы. ***Рефлекторные центры продолговатого мозга:*** Пищеварение ,сердечная деятельность, центры регуляции тонуса скелетных мышц для поддержания позы человека.
Мозжечок	Координация движений, регуляция равновесия, регуляция мышечного тонуса, мышечная память.
Средний мозг	Центр ориентировочного рефлекса, центр позы, центр обработки первичной информации (зрение, слух), тонус мышц.
Промежуточный мозг	Центр боли и удовольствия, центр нейрогуморальной регуляции, центр жажды, голода, насыщения, центр сна и бодрствования, центр терморегуляции.

VIDEOUROKI.NET

Строение конечного мозга

Кора покрывает большие полушария слоем от 1 мм до 4,5 мм. Состоит из 10-11 миллиардов нейронов.

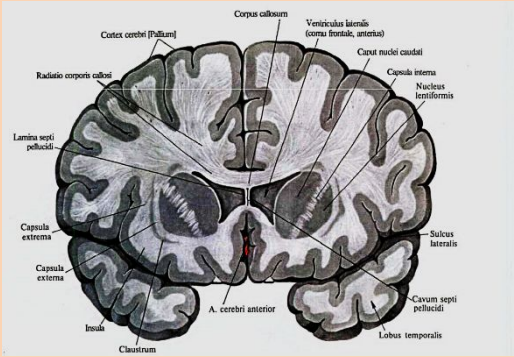

220 000 мм^2

46 500 мм^2

24 300 мм^2

VIDEOUROKI.NET

Функции конечного мозга

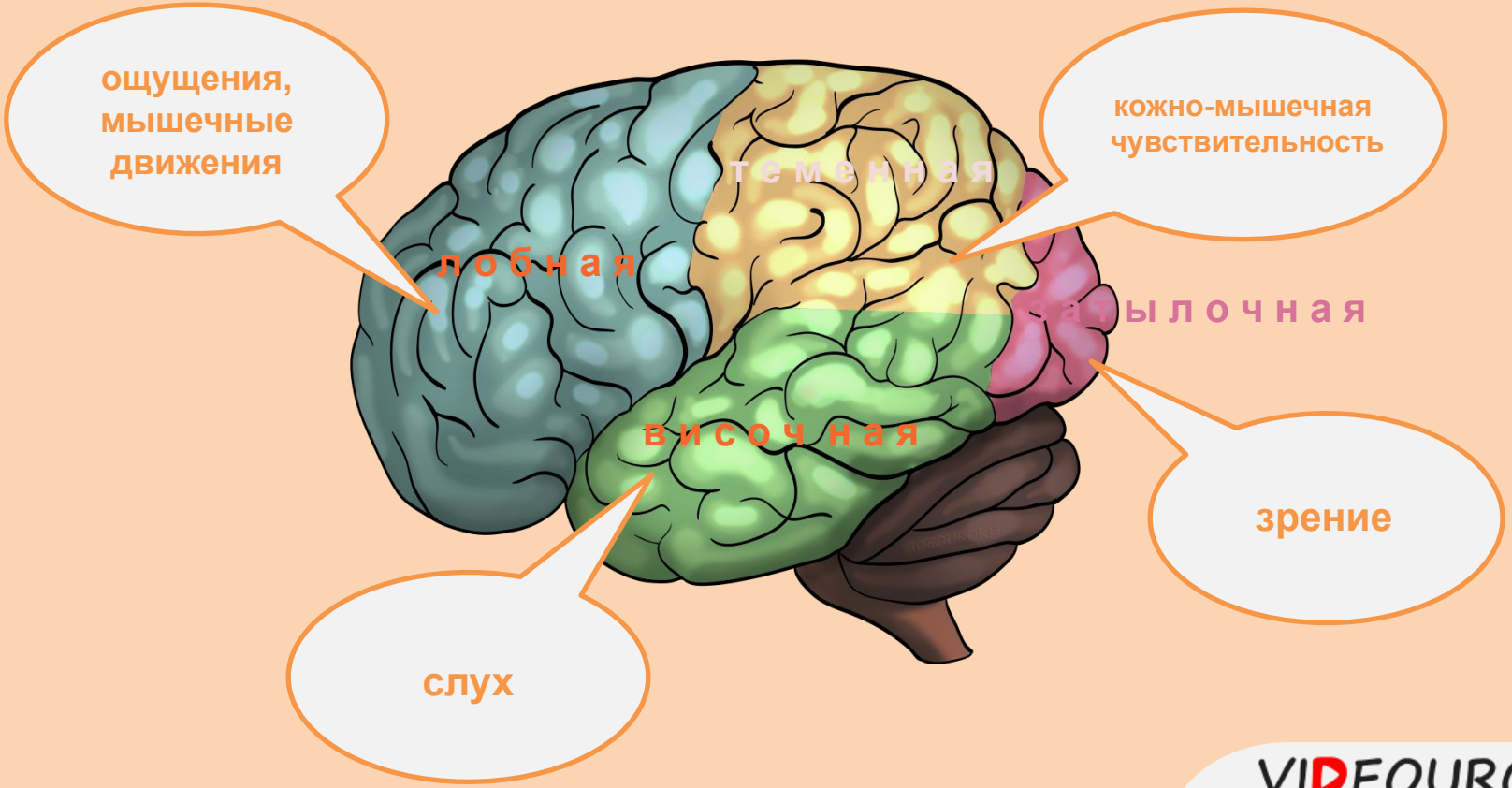

VIDEOUROKI.NET

Функции больших полушарий

Левое полушарие	Правое полушарие
Обработка вербальной информации: Отвечает за наши языковые способности. Это полушарие контролирует речь, а также способности к чтению и письму. Оно также запоминает факты, имена, даты и их написание.	***Обработка невербальной информации:*** Специализируется на обработке информации, которая выражается не в словах, а в символах и образах.
Аналитическое мышление: Отвечает за логику и анализ. Именно оно анализирует все факты. Числа и математические символы также распознаются левым полушарием.	***Воображение:*** Дает нам возможность мечтать и фантазировать. С помощью правого полушария мы можем сочинять различные истории. Правое полушарие отвечает также за способности к музыке и изобразительному искусству.
Последовательная обработка информации: Информация обрабатывается последовательно по этапам.	***Параллельная обработка информации:*** Может одновременно обрабатывать много разнообразной информации. Оно способно рассматривать проблему в целом, не применяя анализа.
“Управляет” правой рукой.	“Управляет” левой рукой.

VIDEOUROKI.NET

✓ Головной мозг покрыт тремя оболочками: твёрдой, паутинной и мягкой.

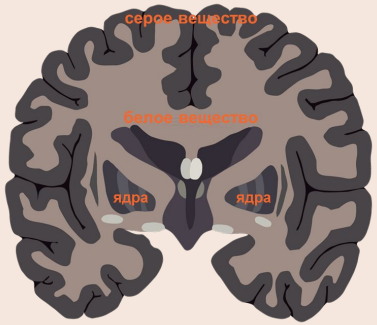

✓ Головной мозг состоит из серого и белого вещества.

✓ В головном мозге выделяют три крупных отдела: задний, средний и передний.

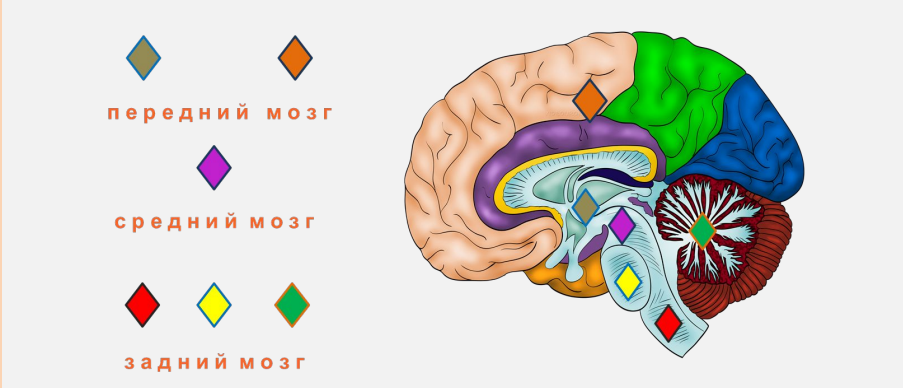

VIDEOUROKI.NET

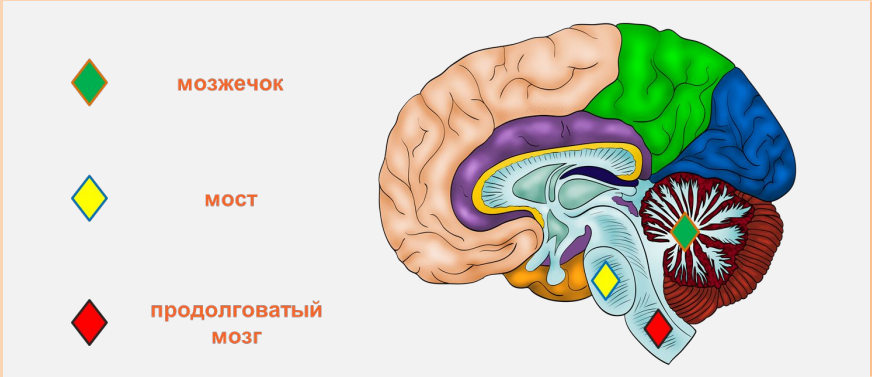

✓ Задний отдел представлен продолговатым мозгом, мостом и мозжечком.

✓ Передний отдел состоит из промежуточного мозга и конечного.

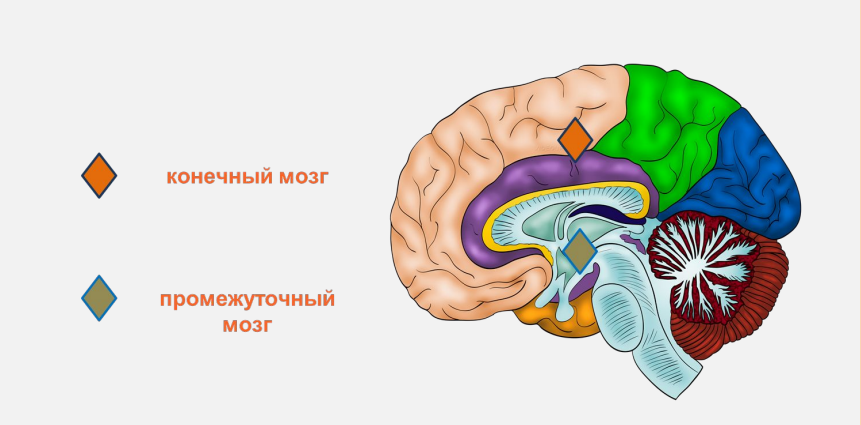

✓ Кора больших полушарий состоит из огромного числа нейронов и обеспечивает высшую нервную деятельность человека.

VIDEOUROKI.NET