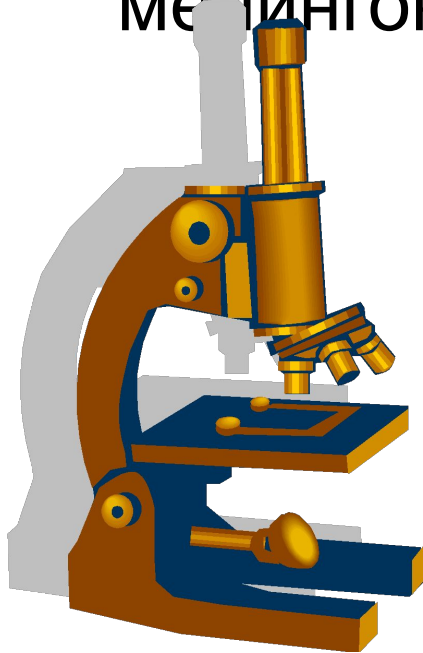


Модуль: Нервная система

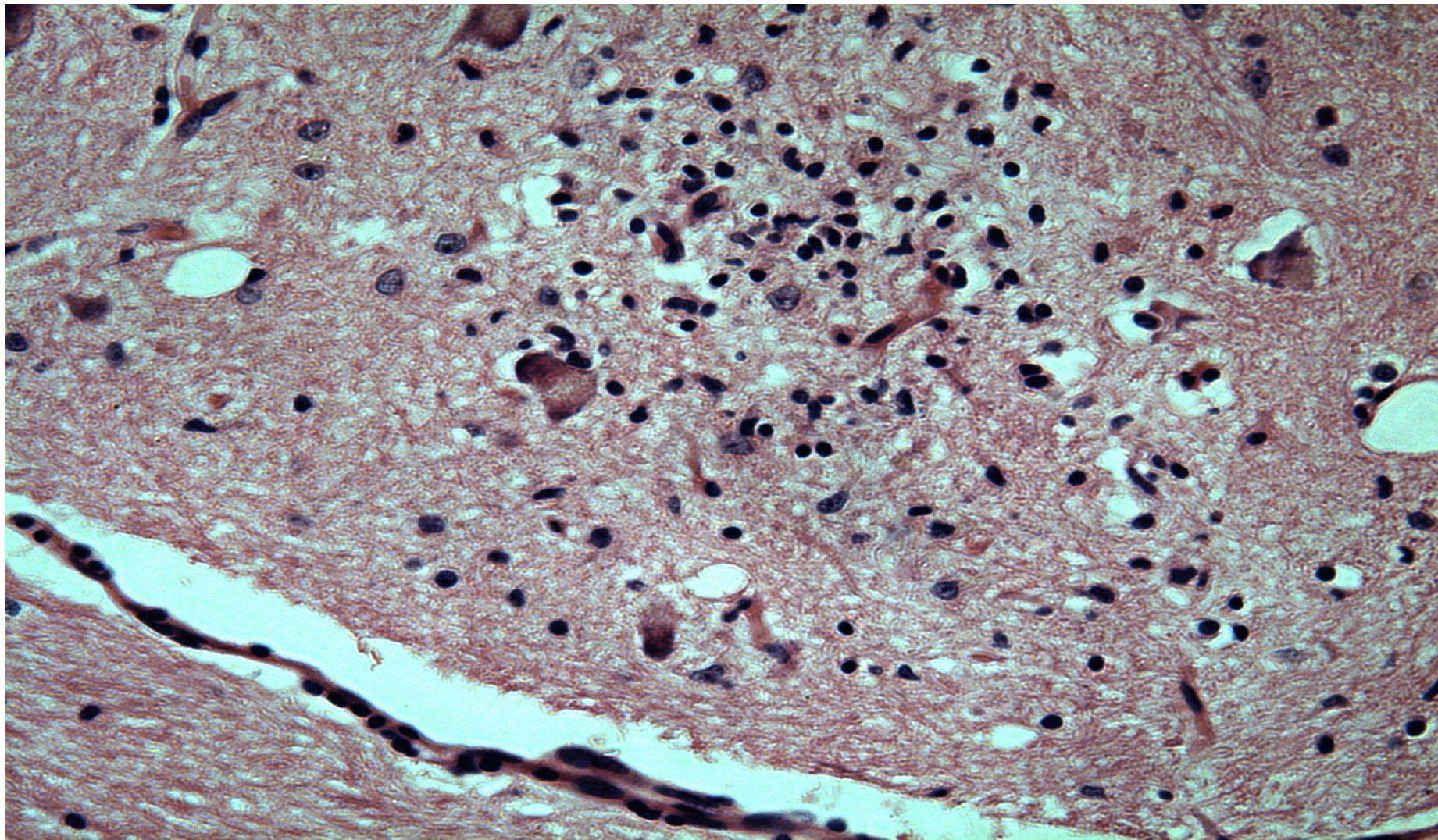
Тема №30: Энцефалит, менингит.

Инфекционные заболевания с поражением
ЦНС : бешенство, эпидемический сыпной
тиф, клещевой энцефалит,
менингококковая инфекция, токсоплазмоз

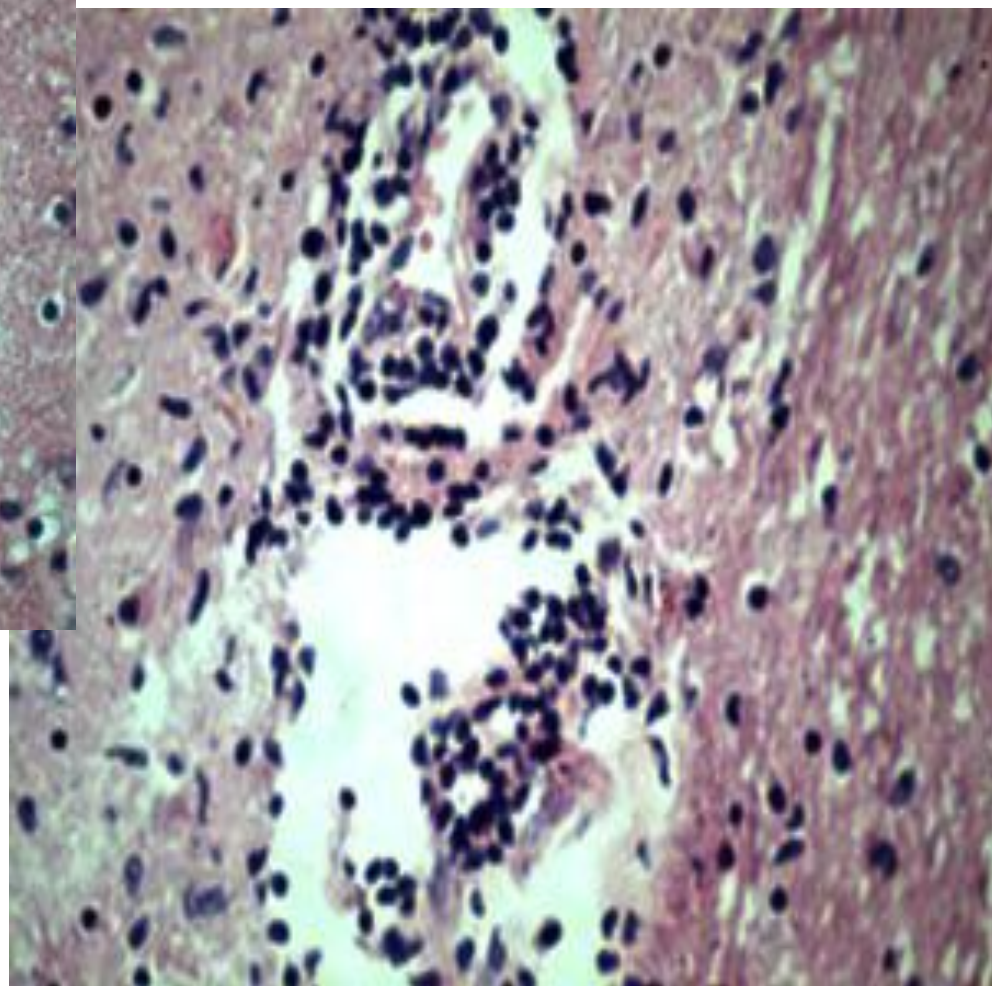
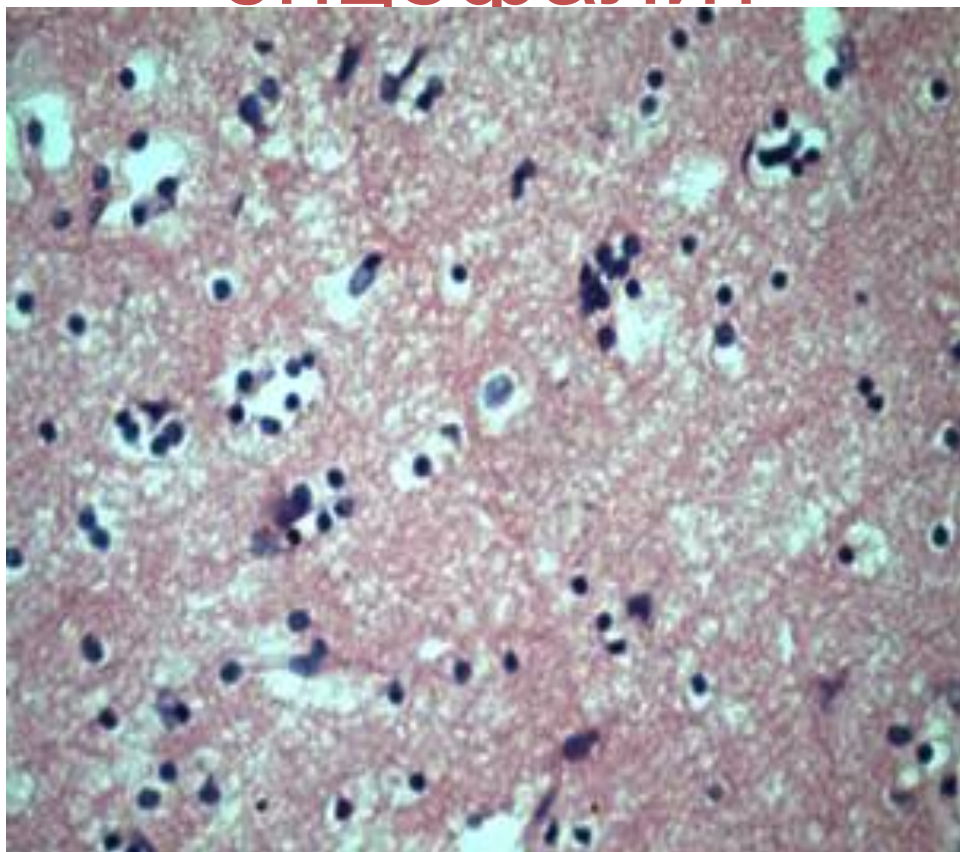


Подготовила д.м.н.
Шабдарбаева Д.М.

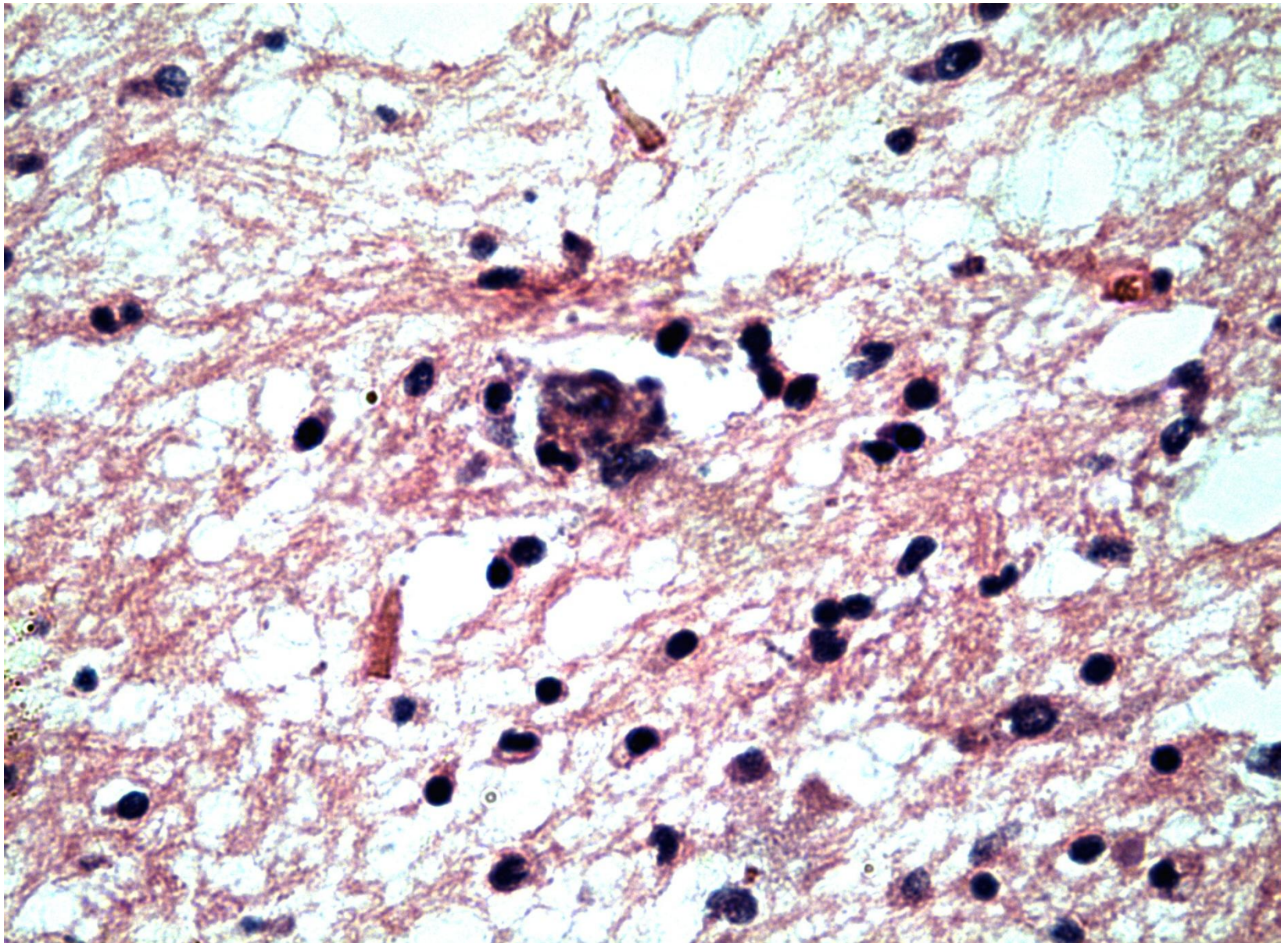
Жіті кенелік энцефалит



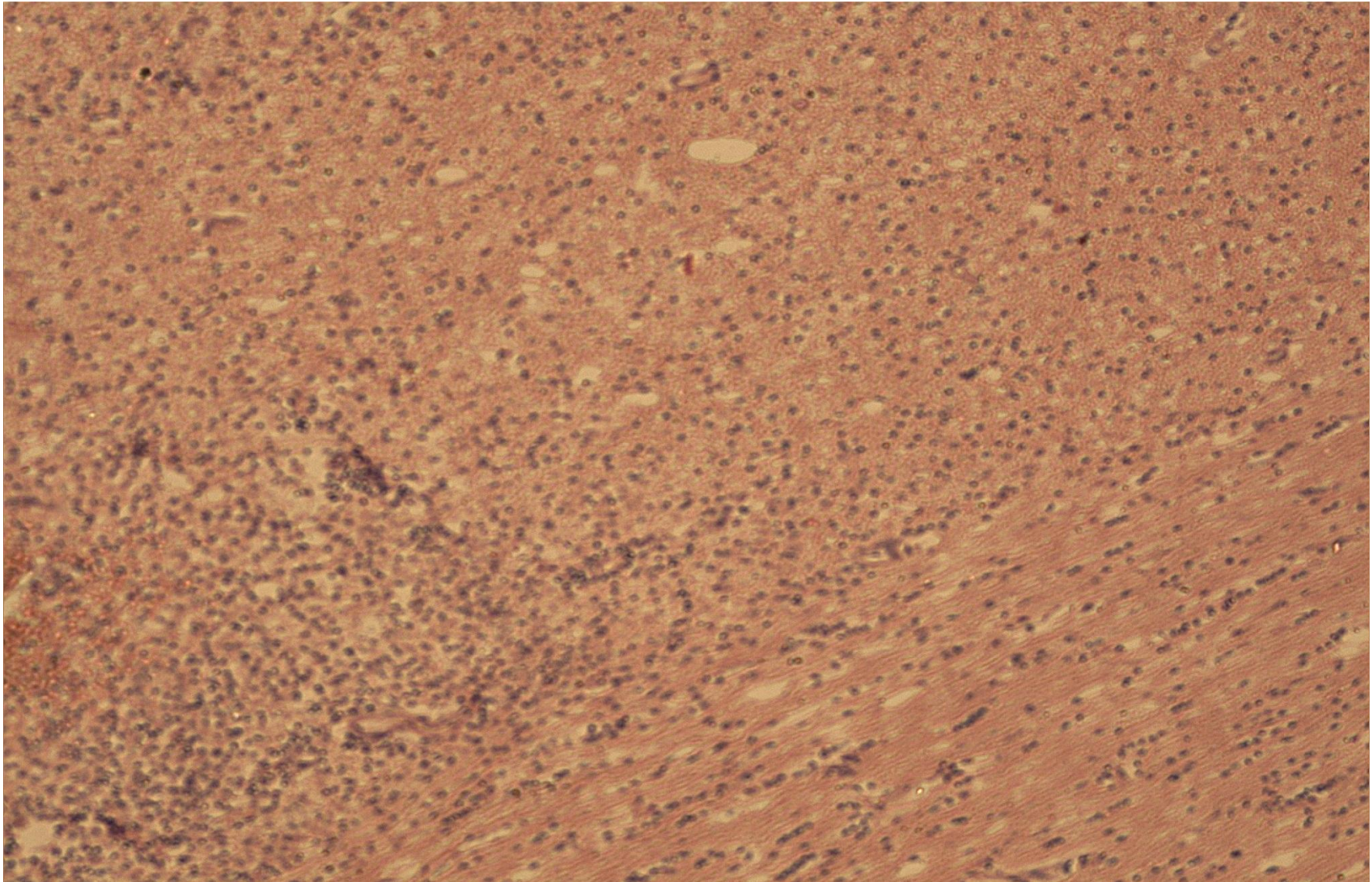
Коксаки энцефалит



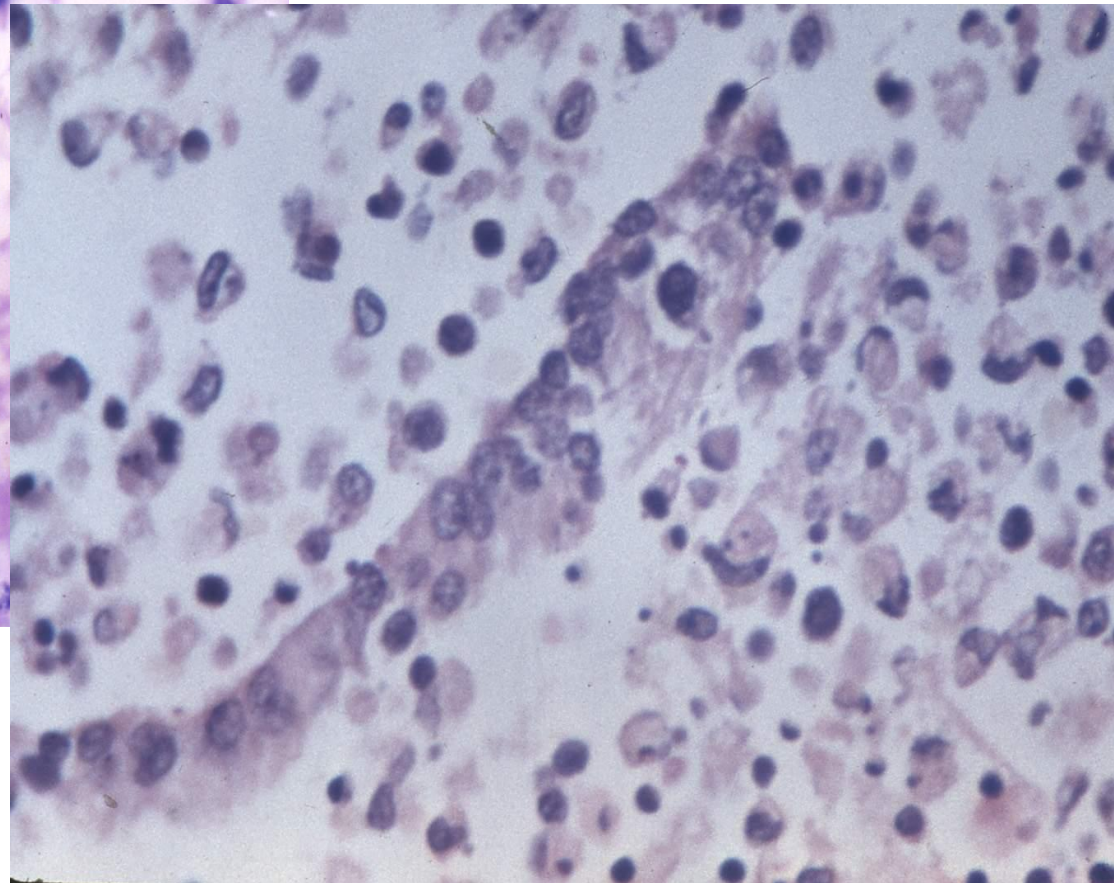
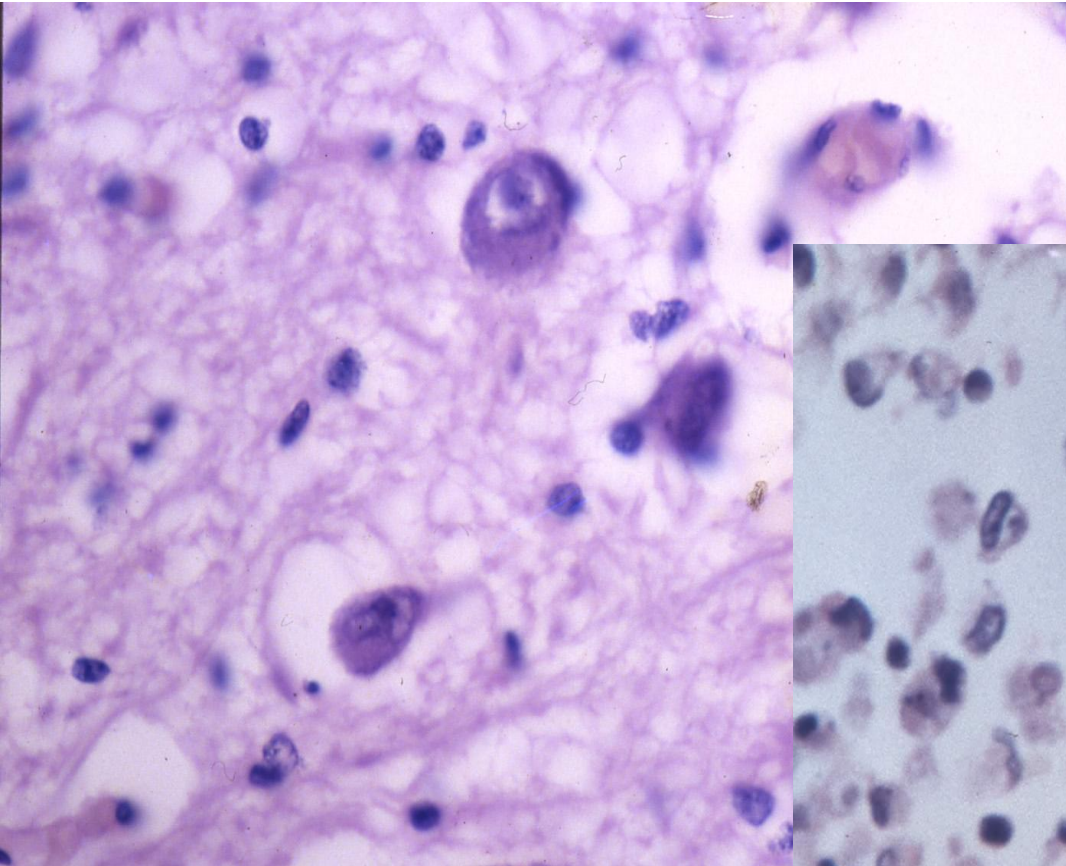
Жіті кенелік энцефалит



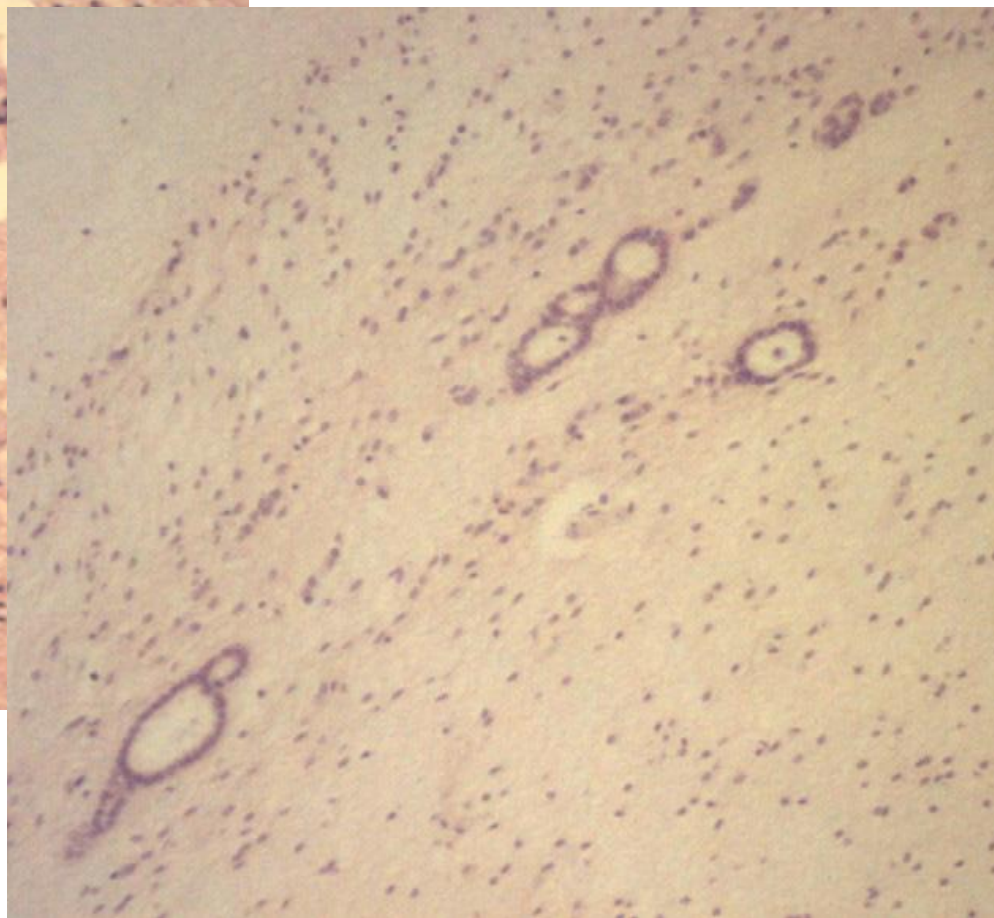
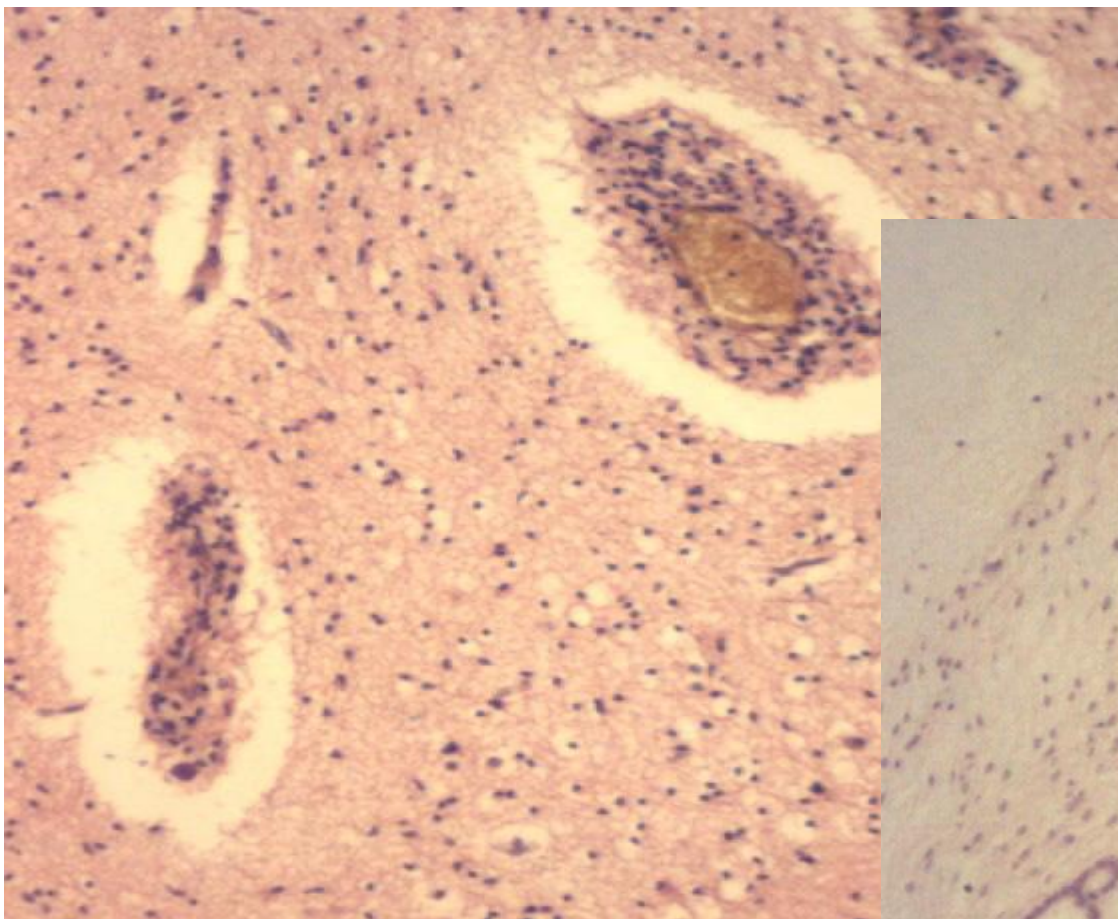
Некротикалық герпестік энцефалит



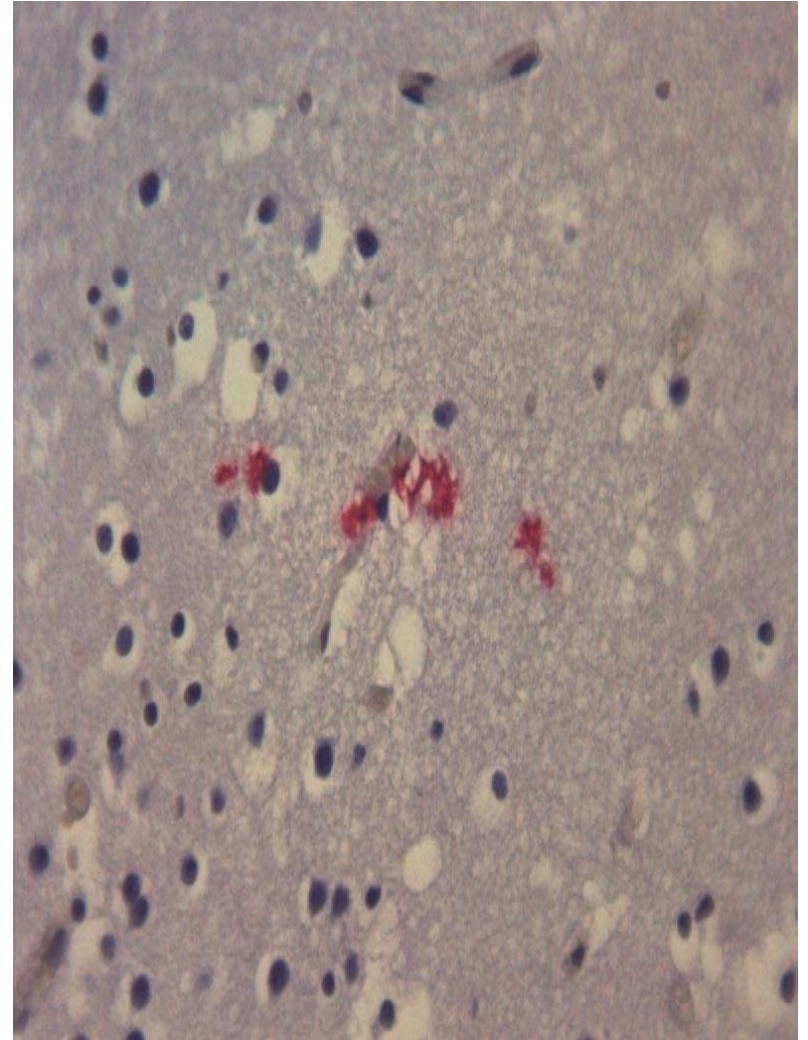
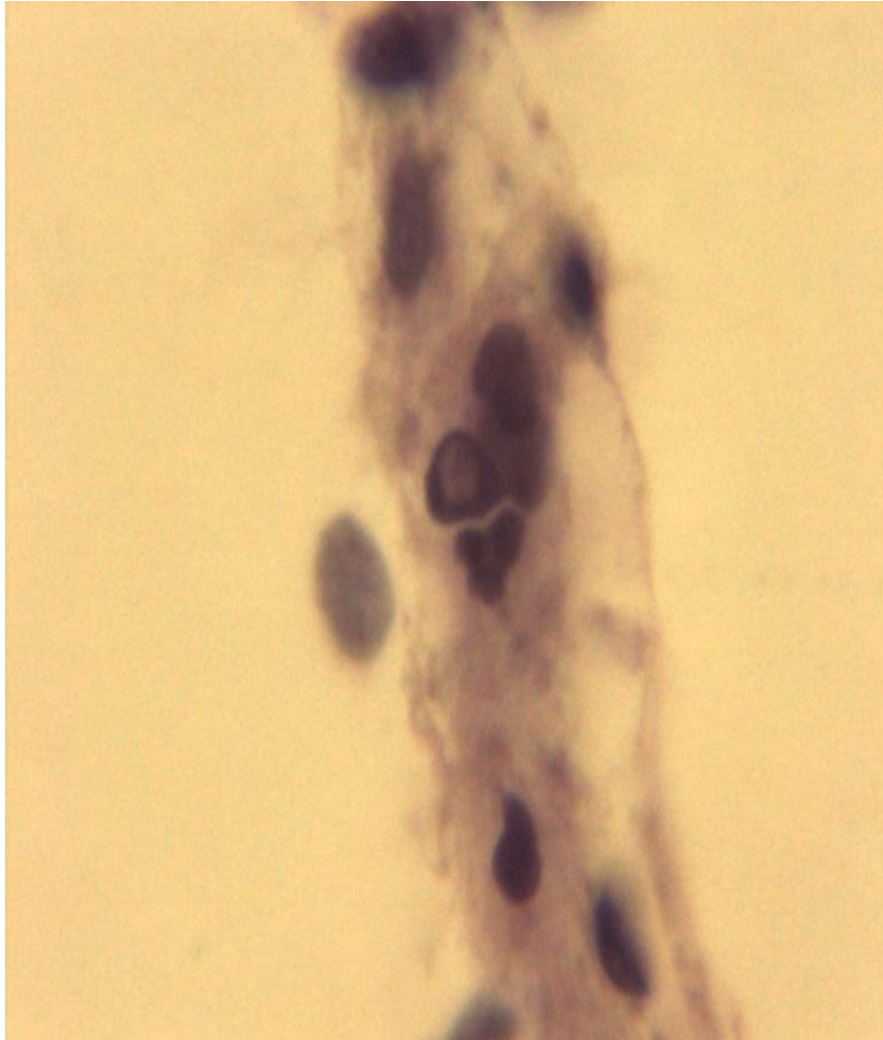
Некротикалық герпестік энцефалит

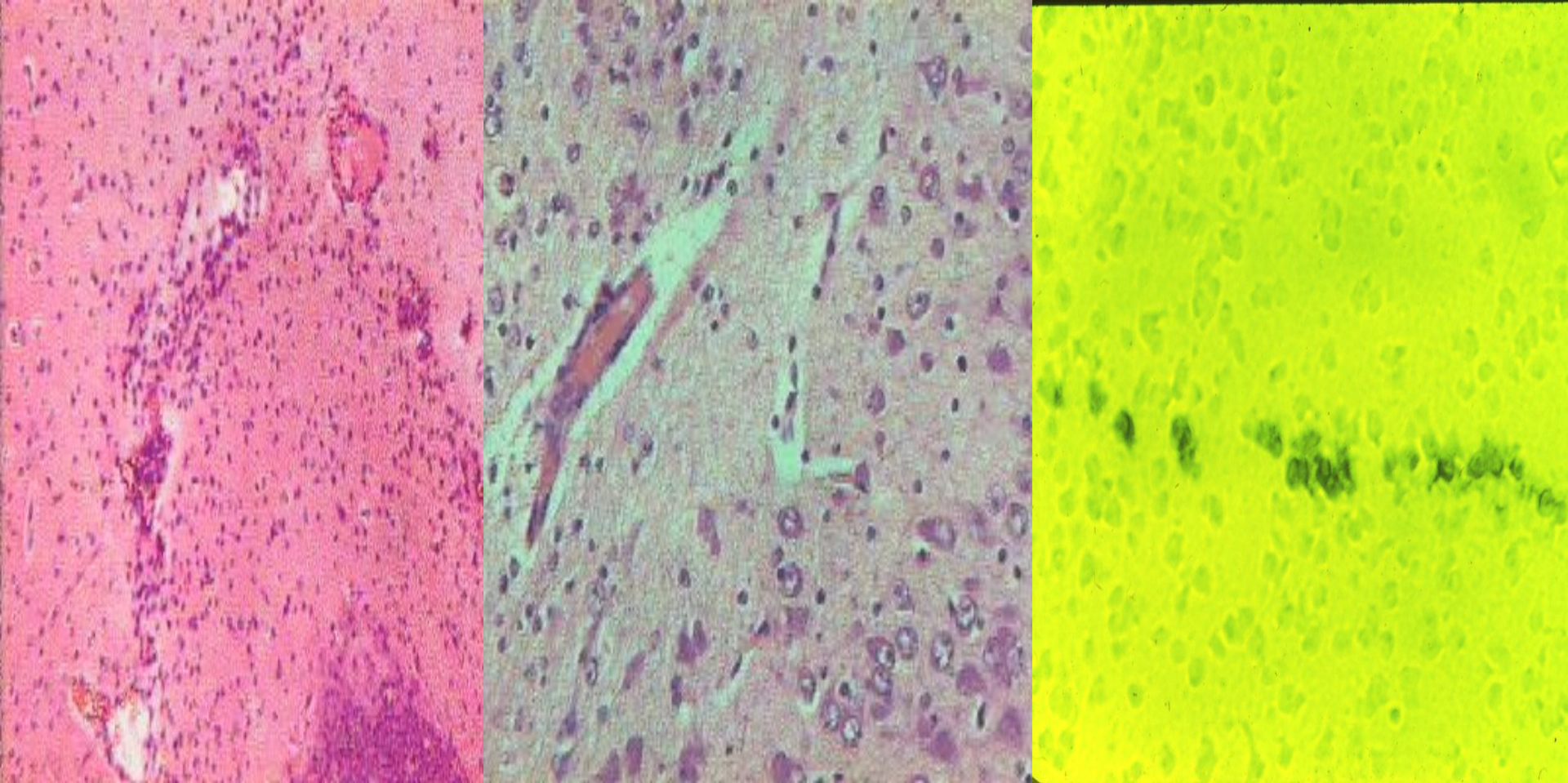


Герпестік энцефалиттің СОЗЫЛМАЛЫ АҒЫМЫ



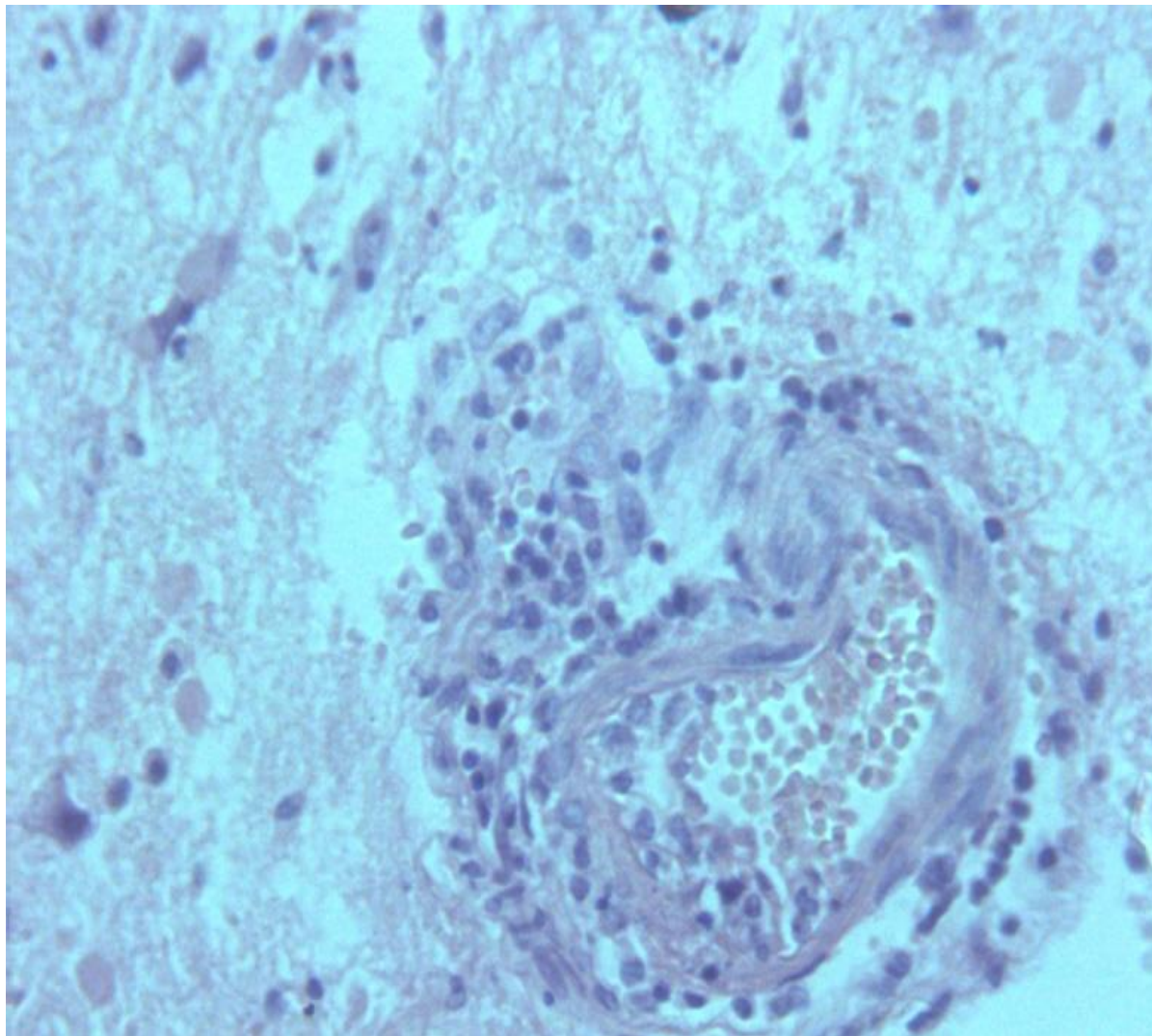
Герпестік энцефалиттің СОЗЫЛМАЛЫ АҒЫМЫ



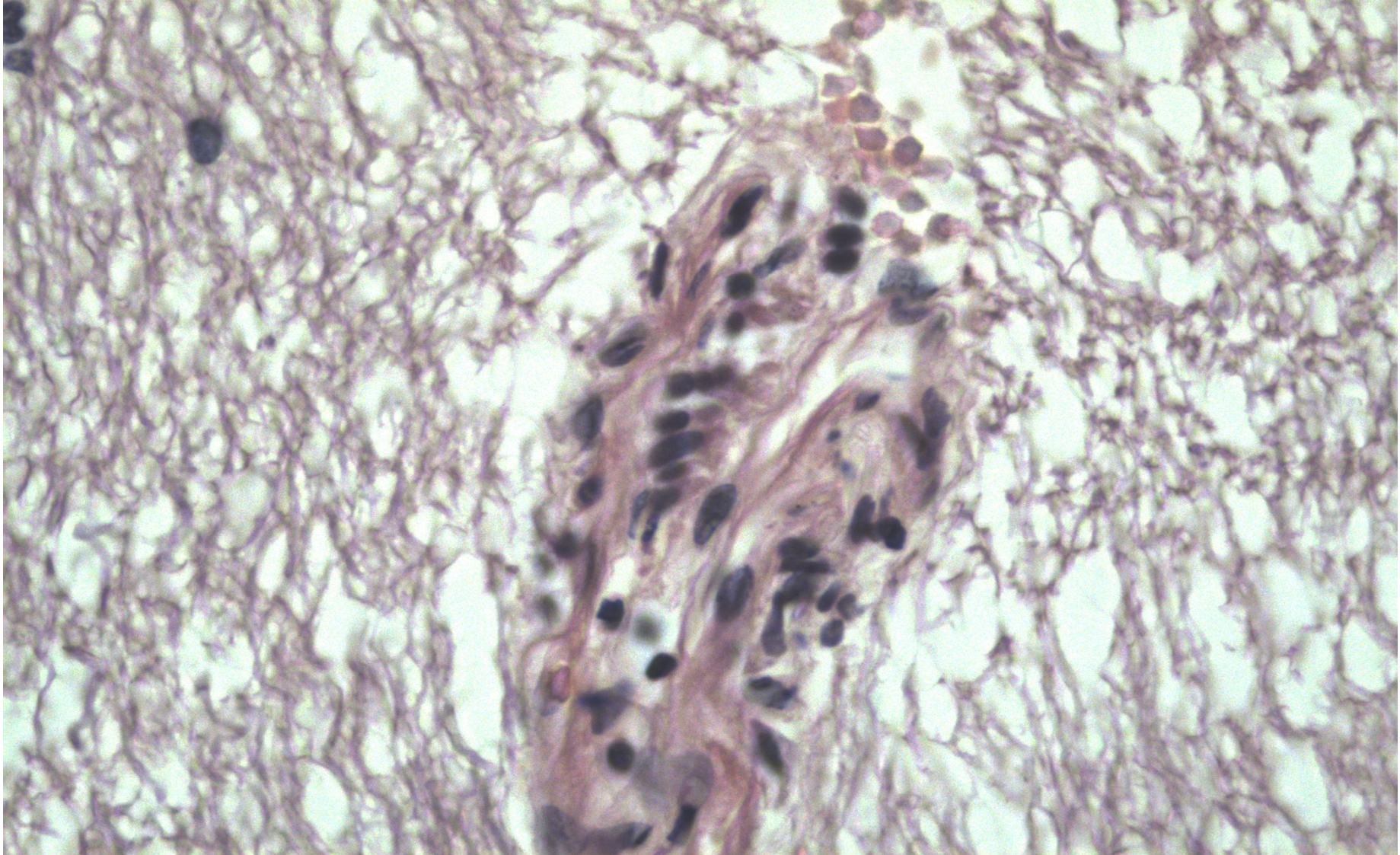


Жаңа туған қояндардың
интраперитонеалды жұқпа кезіндегі
эксперименттік герпестік инфекциясы

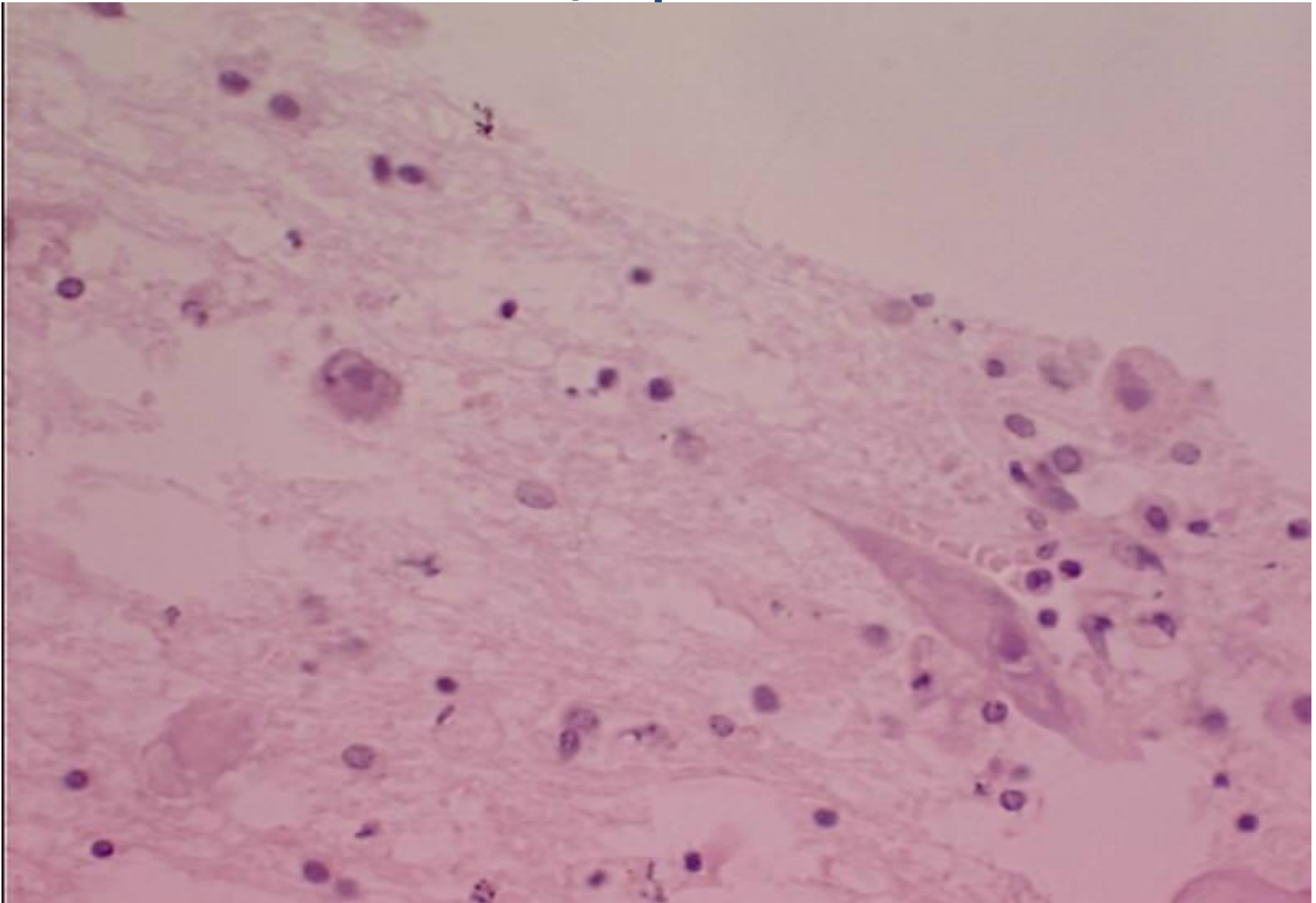
АИВмен шақырылған Энцефалит



АИВмен шақырылған Энцефалит



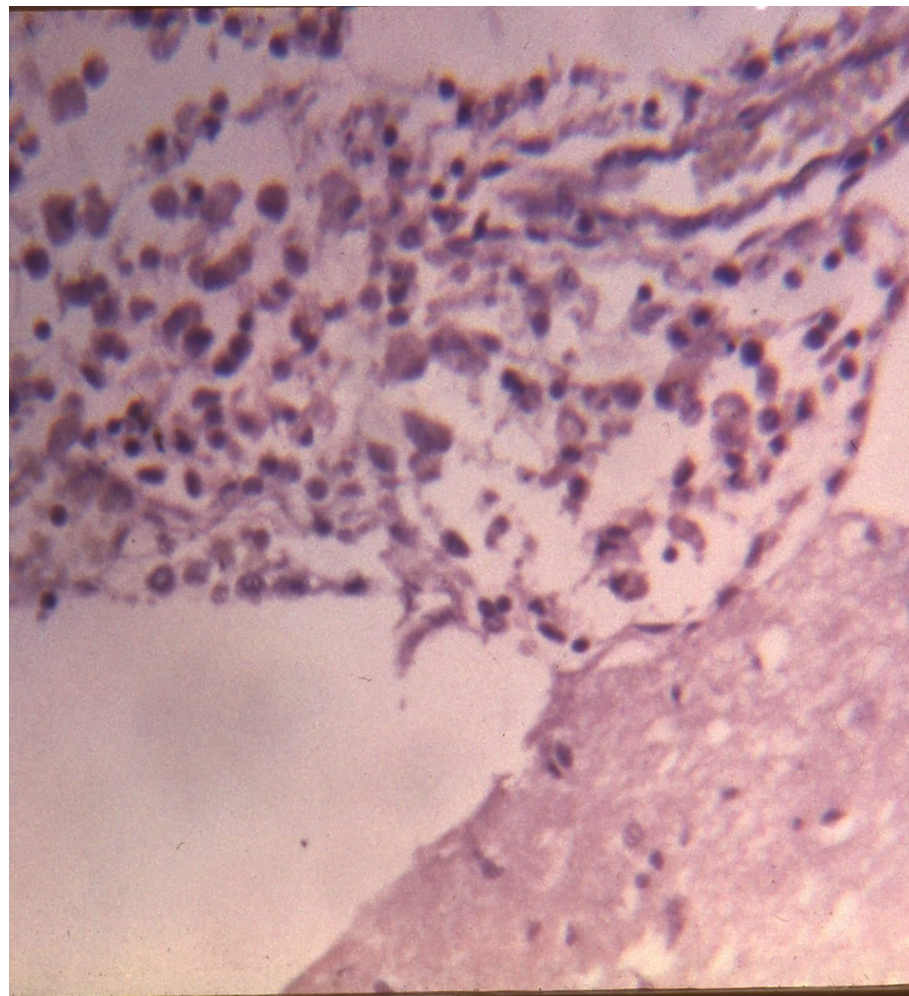
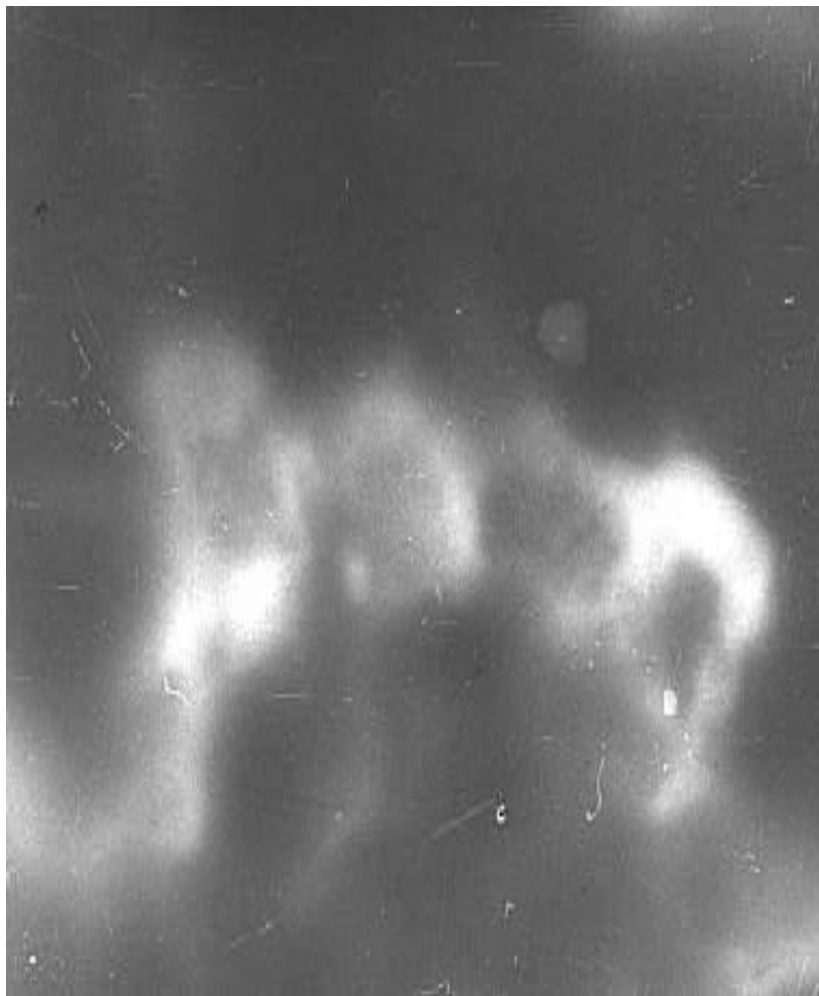
Цитомегаловирусы энцефалит



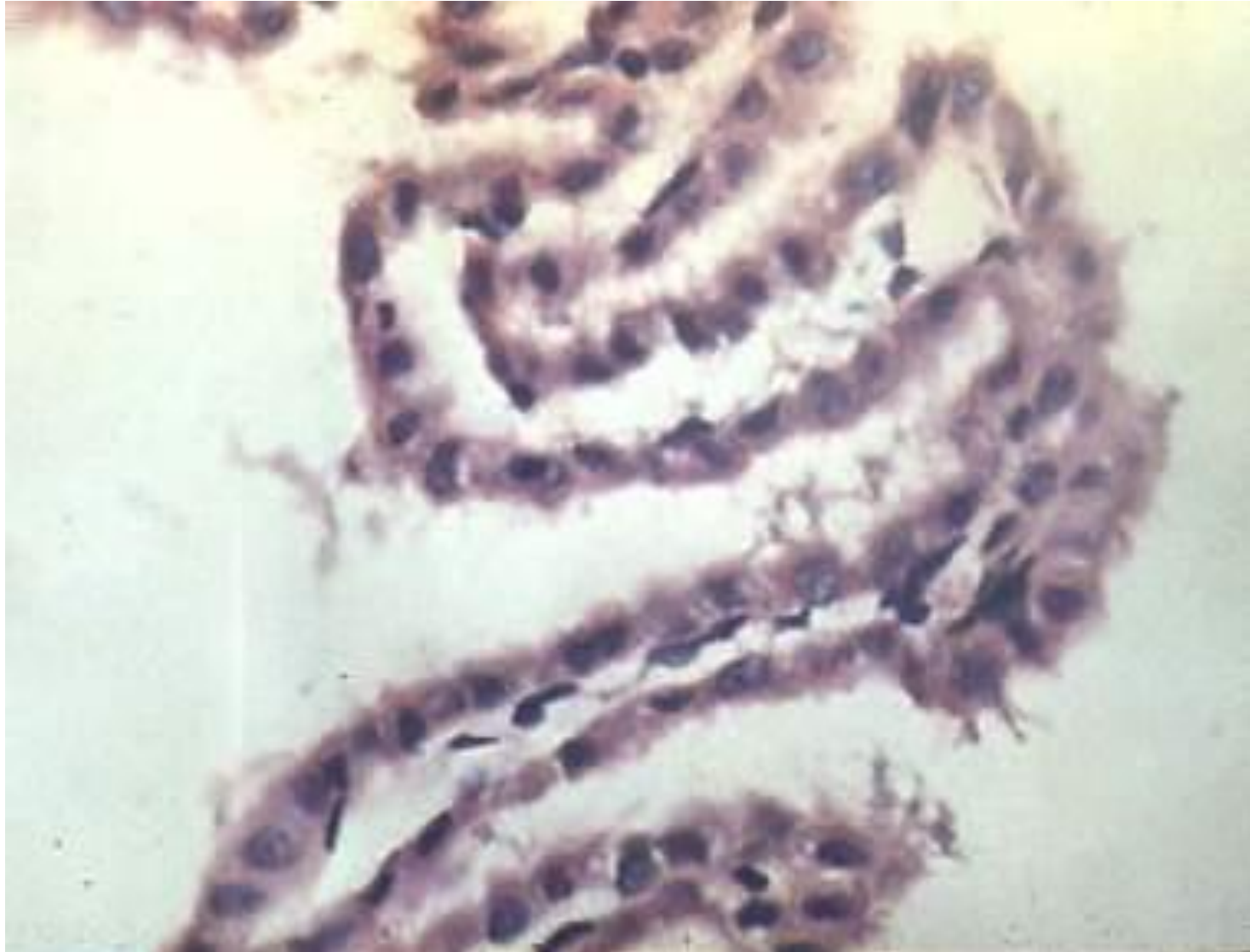Грипп кезіндегі мидың зақымдануы

сол жақ –

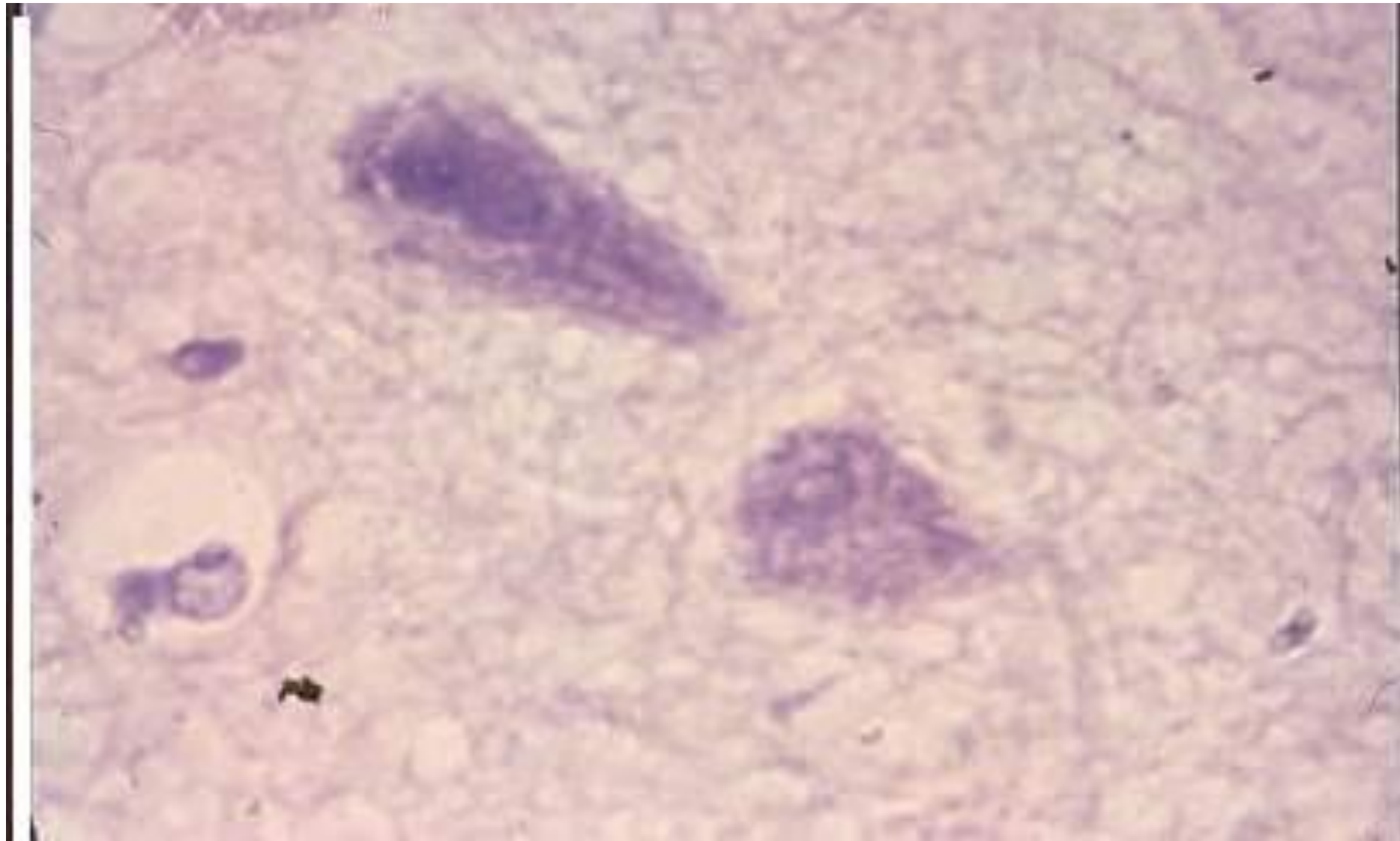
менингококкты инфекциядан қайтыс болған 4 айлық қыздың
хориодалды өріміндегі А0 гриппі вирус антигенінің Иф
Оң- гриппті менингит



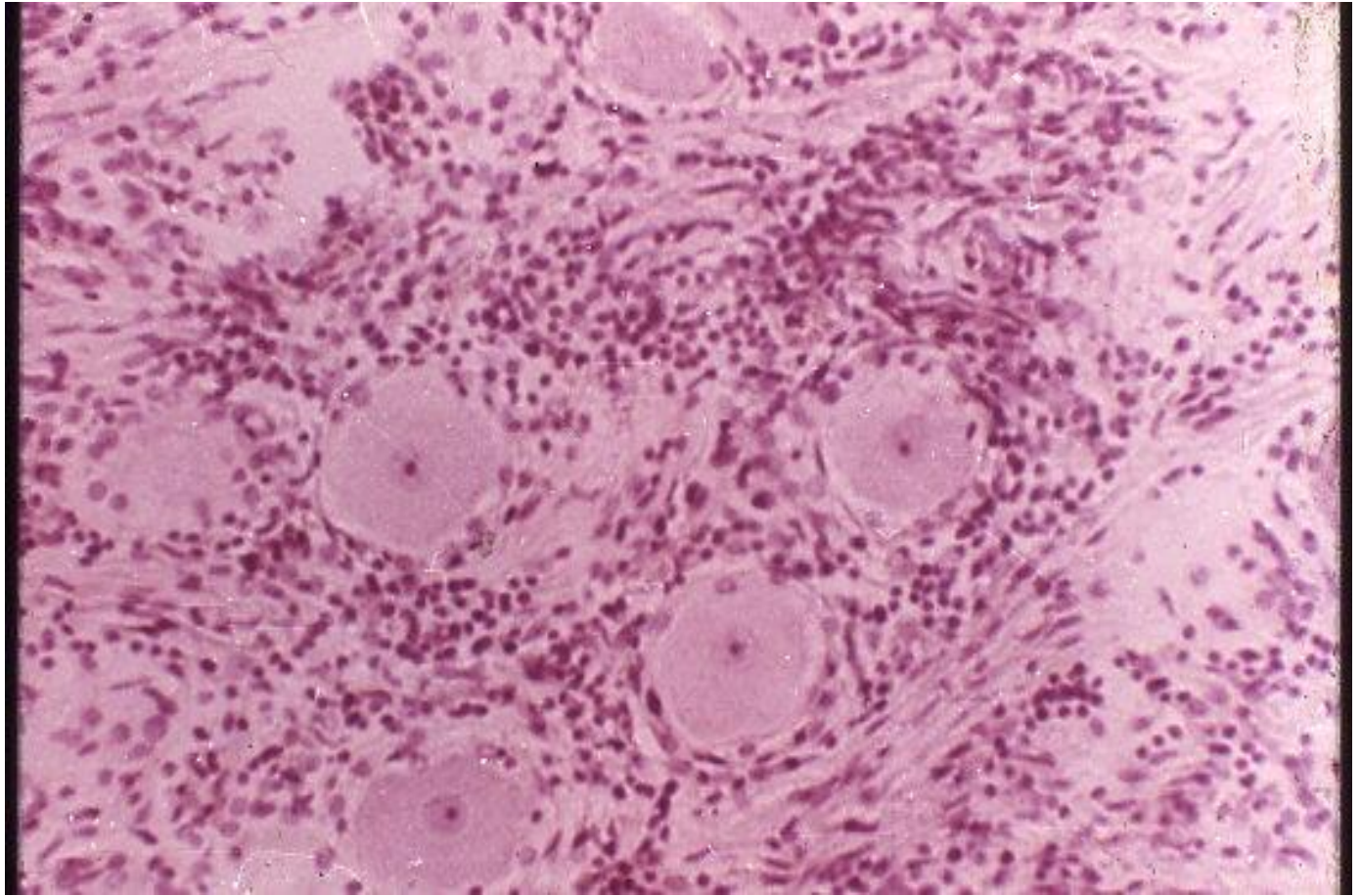
А0 вирусын
жұқтырған тышқанның хориоидалды өріміндегі
өзерістер



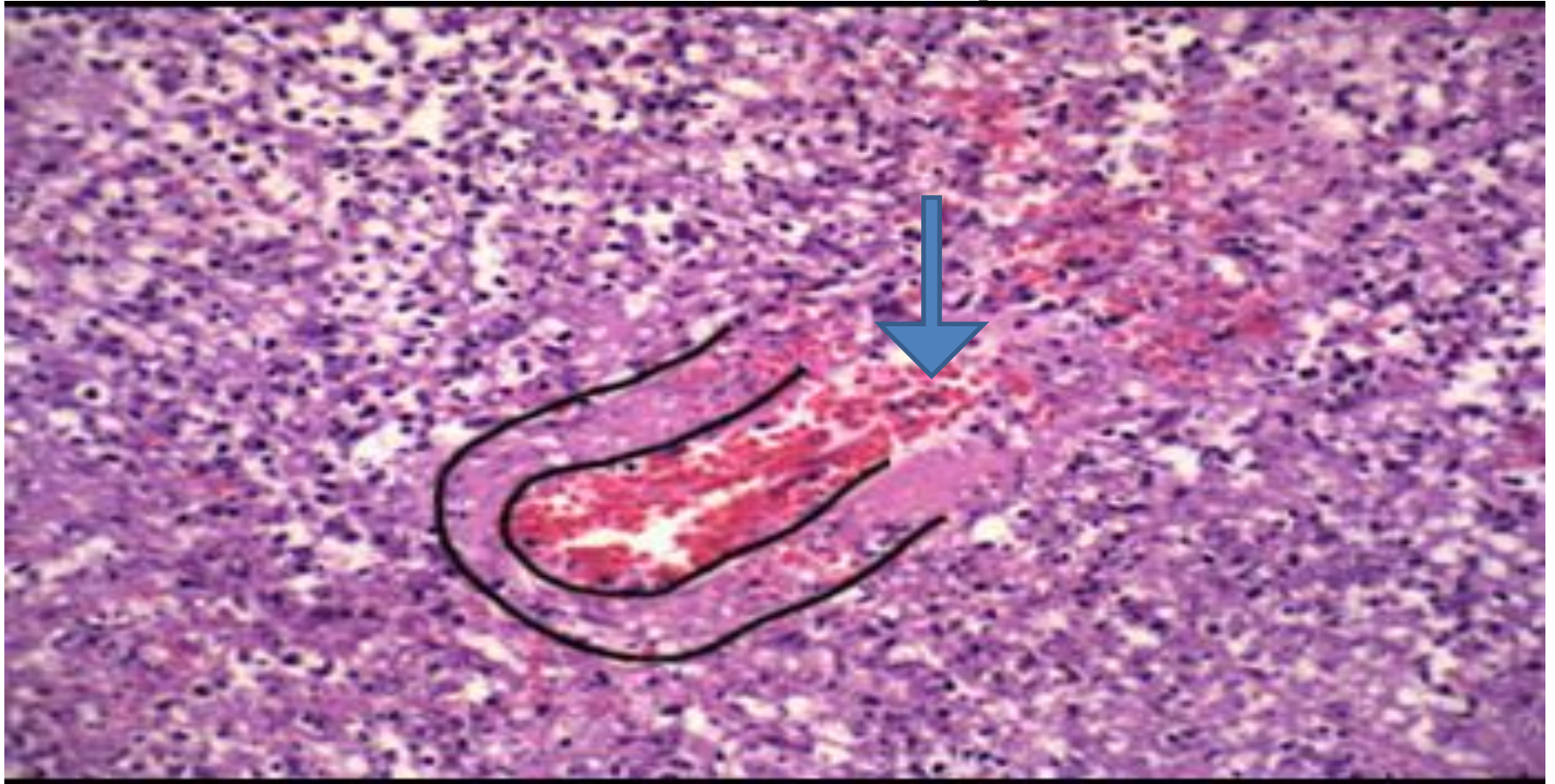Аденовирусы энцефалит



Құтыру

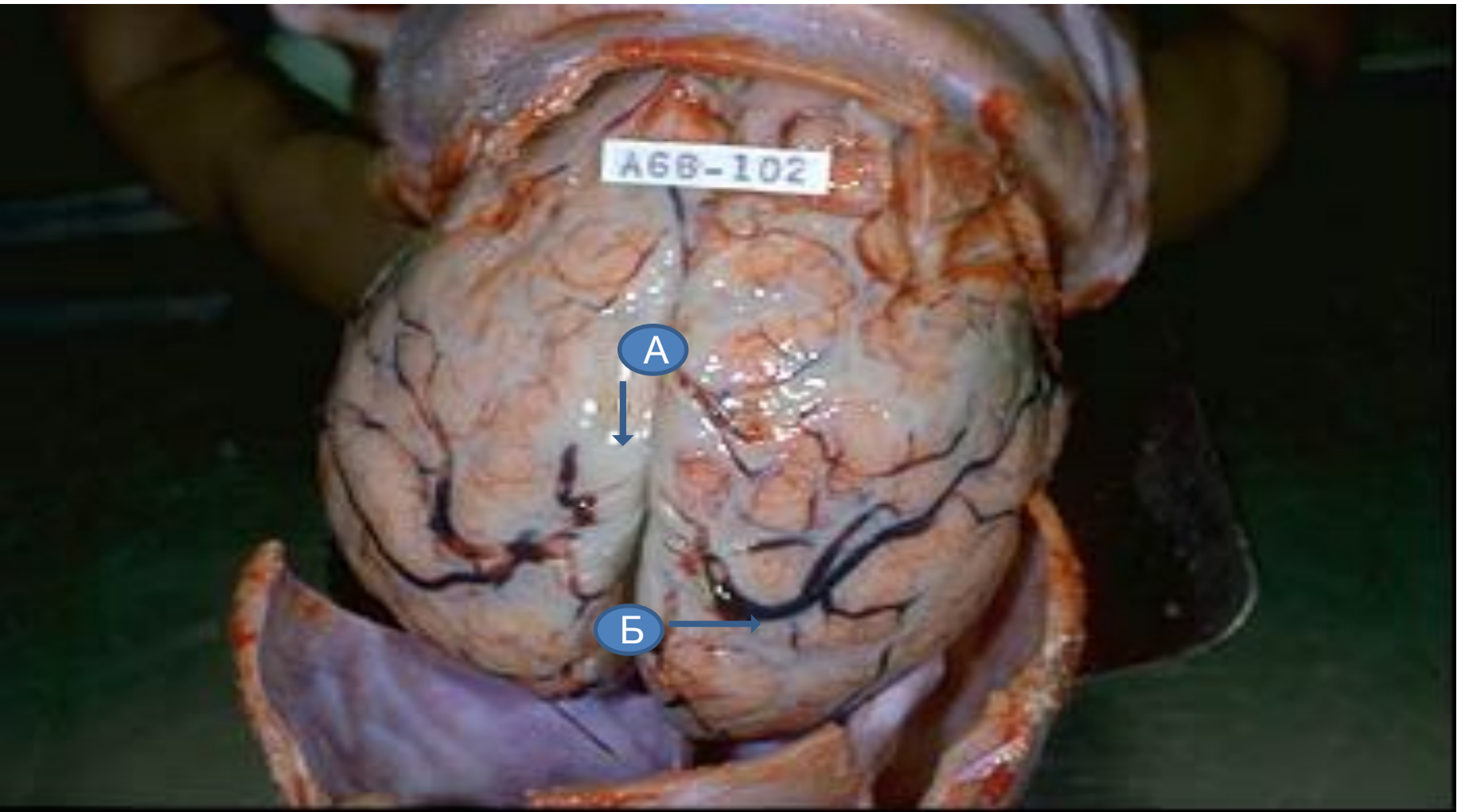


Туберкулезды менингоэнцефалит



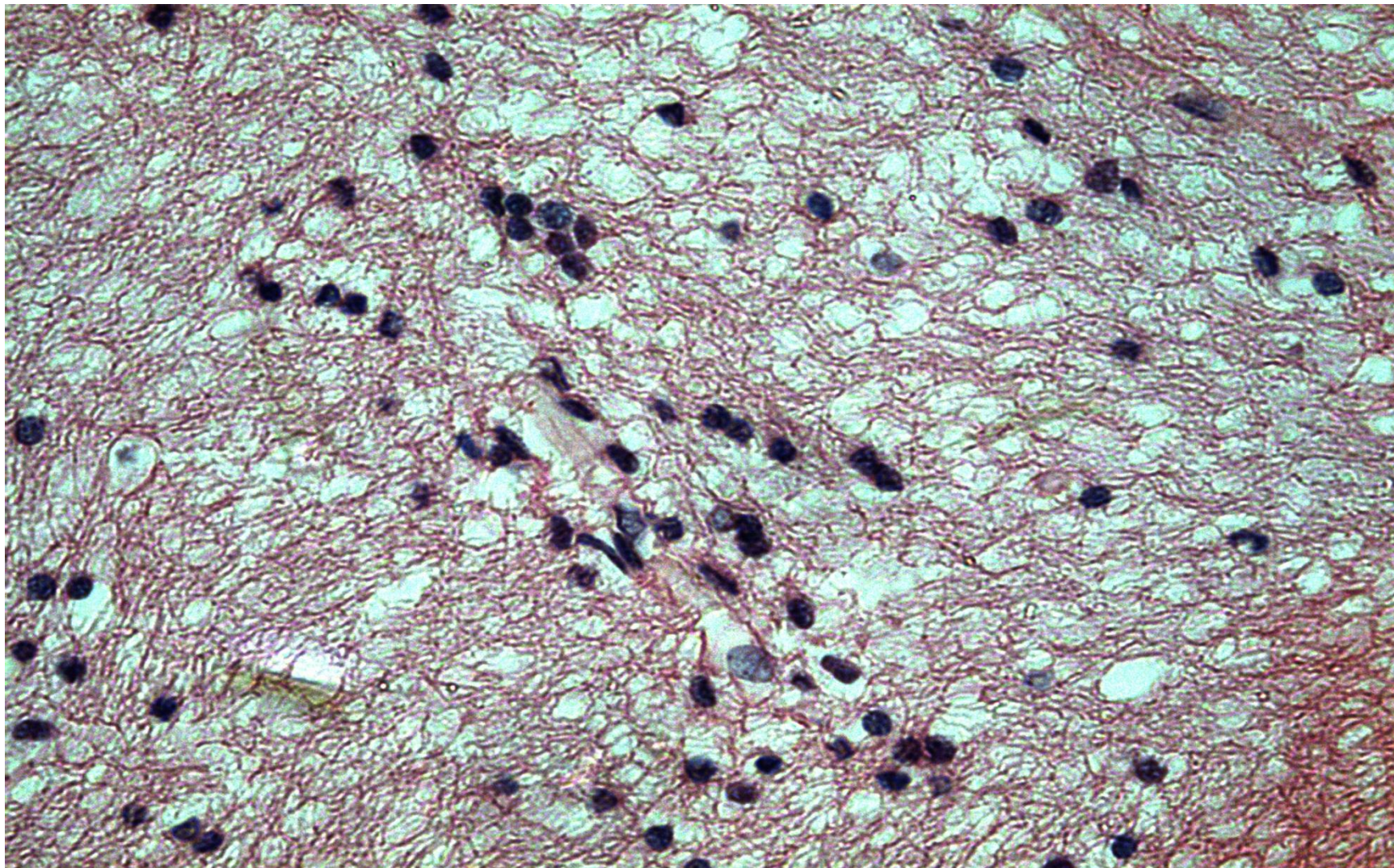
- Қабырғасы некроздалған менингеальды қантамыры

Бактериальды менингит

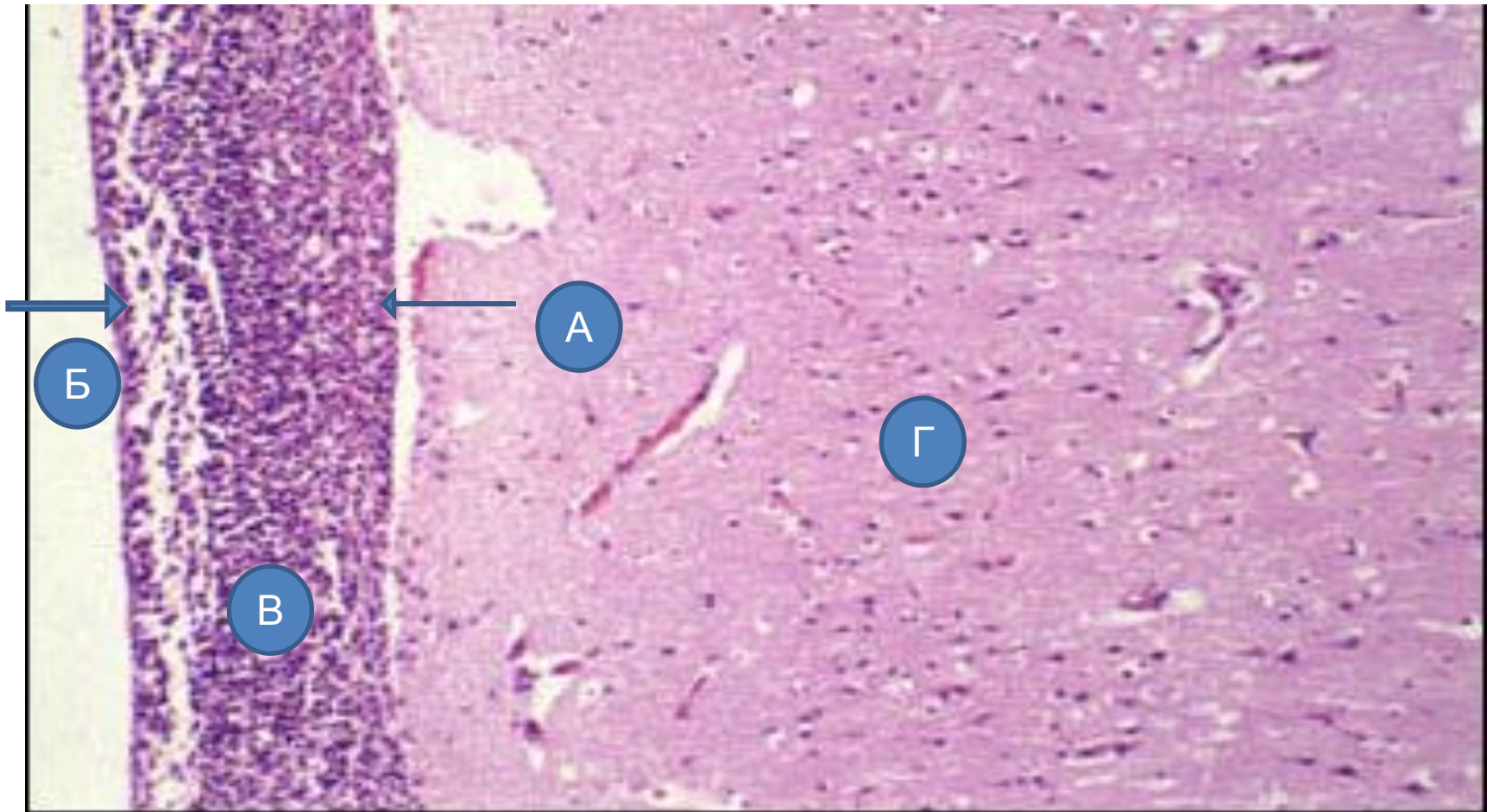


- А. қантолған қантамырлар
- Б. экссудат

Жайылма қызылша кезіндегі мидың зақымдалуы

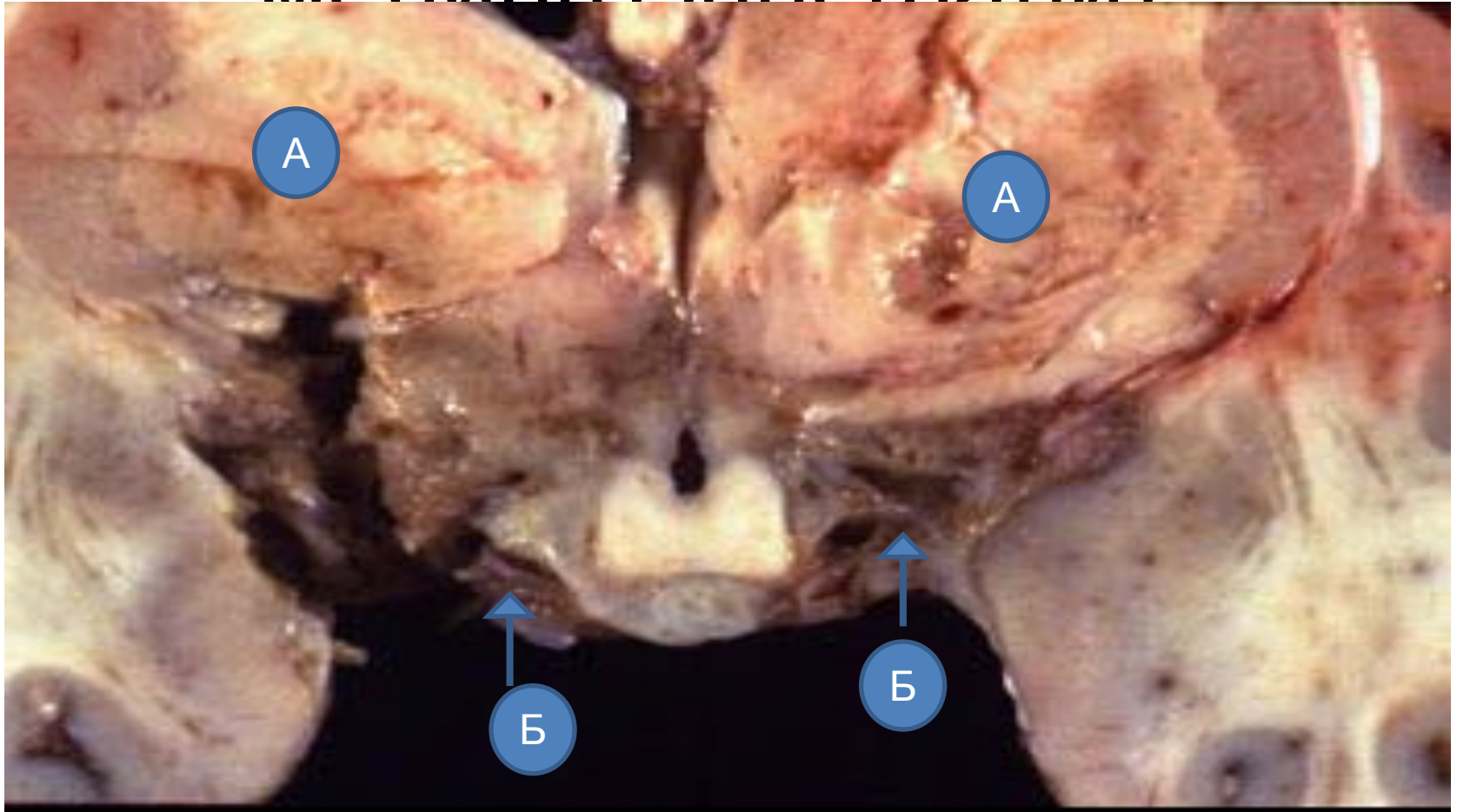


Бактериальды менингит



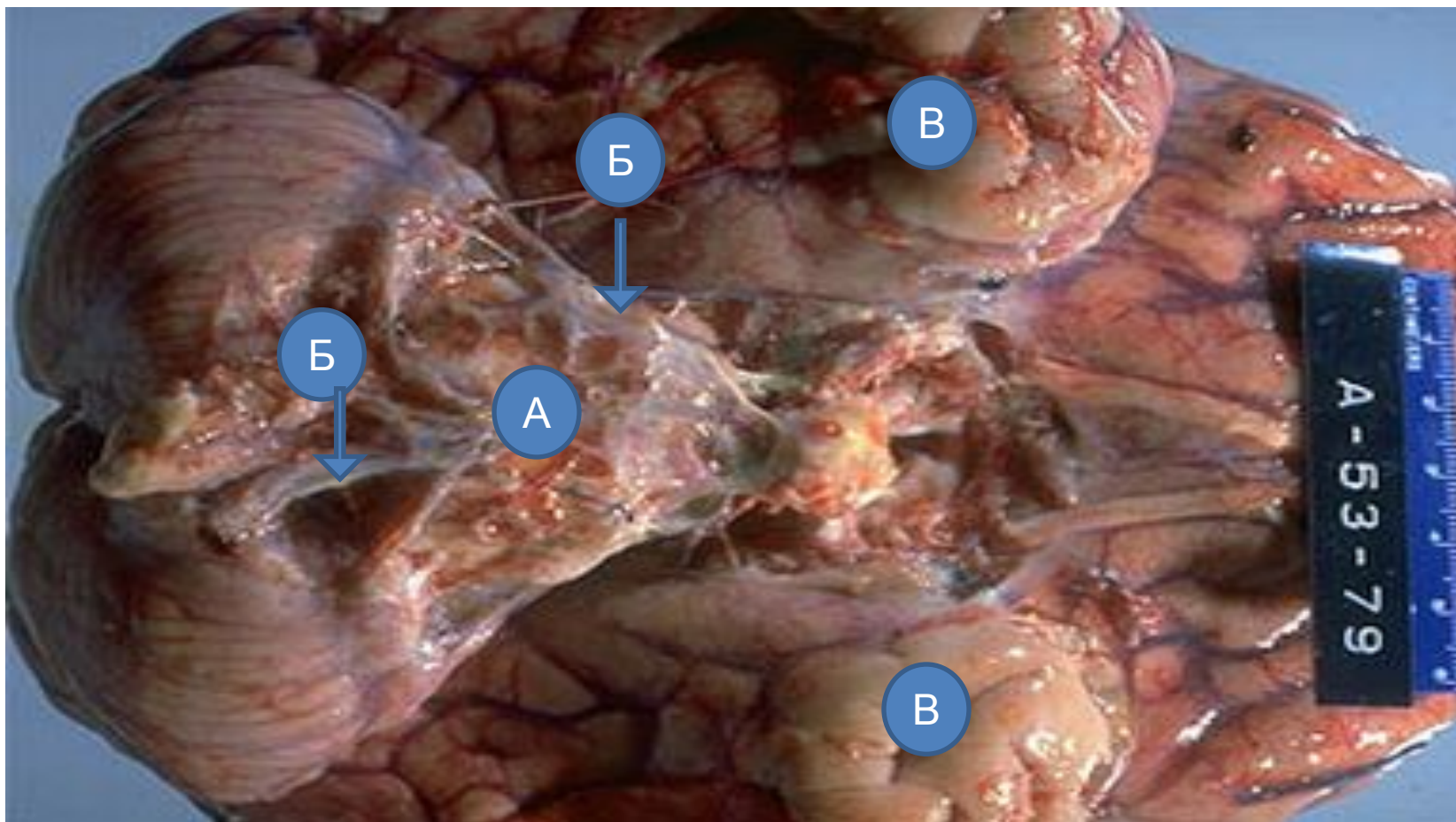
- А. жұмсақ ми қабығы
- Б. өрмекші қабық
- В. қабынған менингальды кеңістік
- Г. ми қыртысы

Туберкулезды менингоэнцефалит



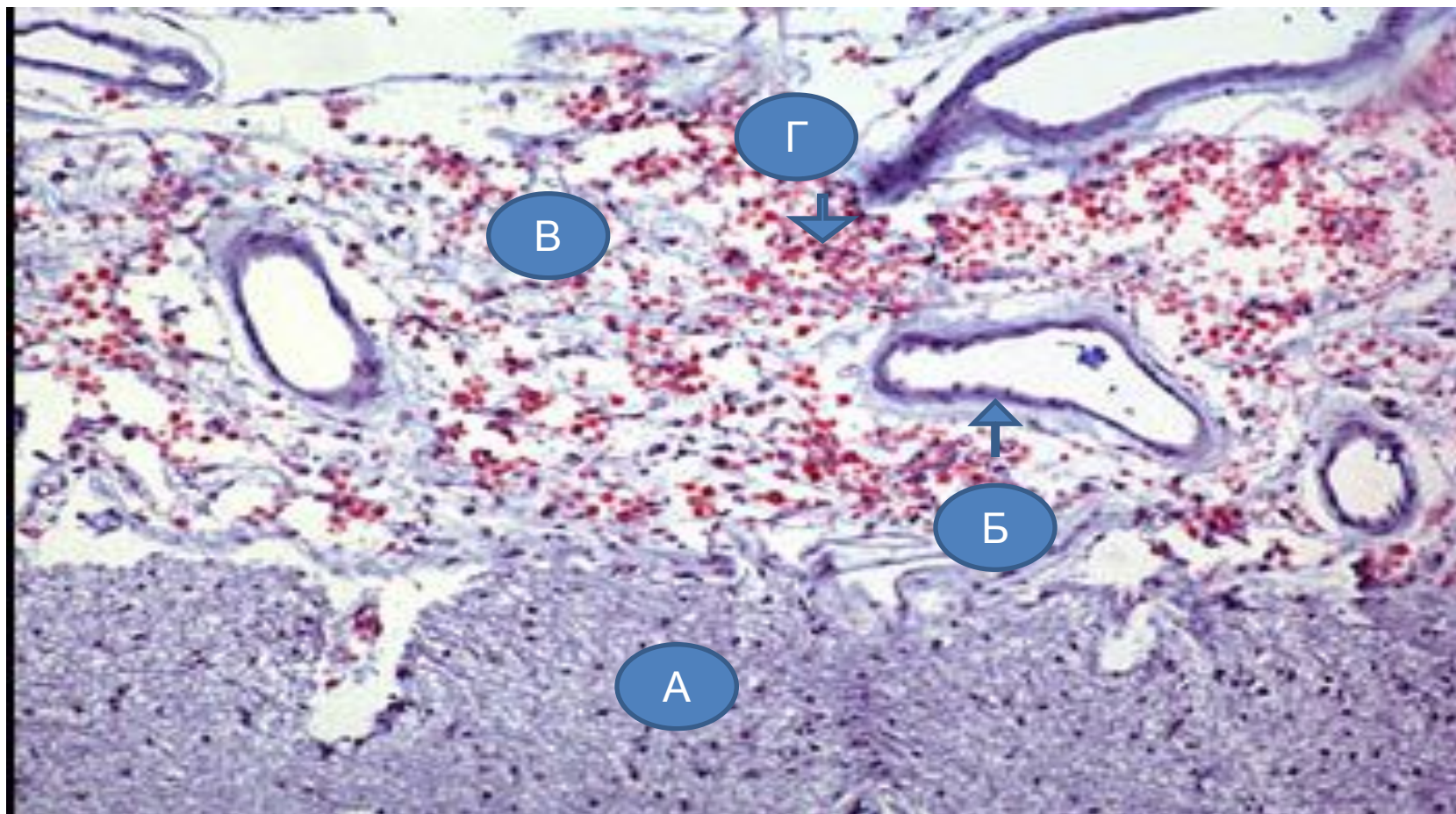
А. базальды ганглидердің некрозы
Б. ми қабықтарының фиброзы

Туберкулезды менингит



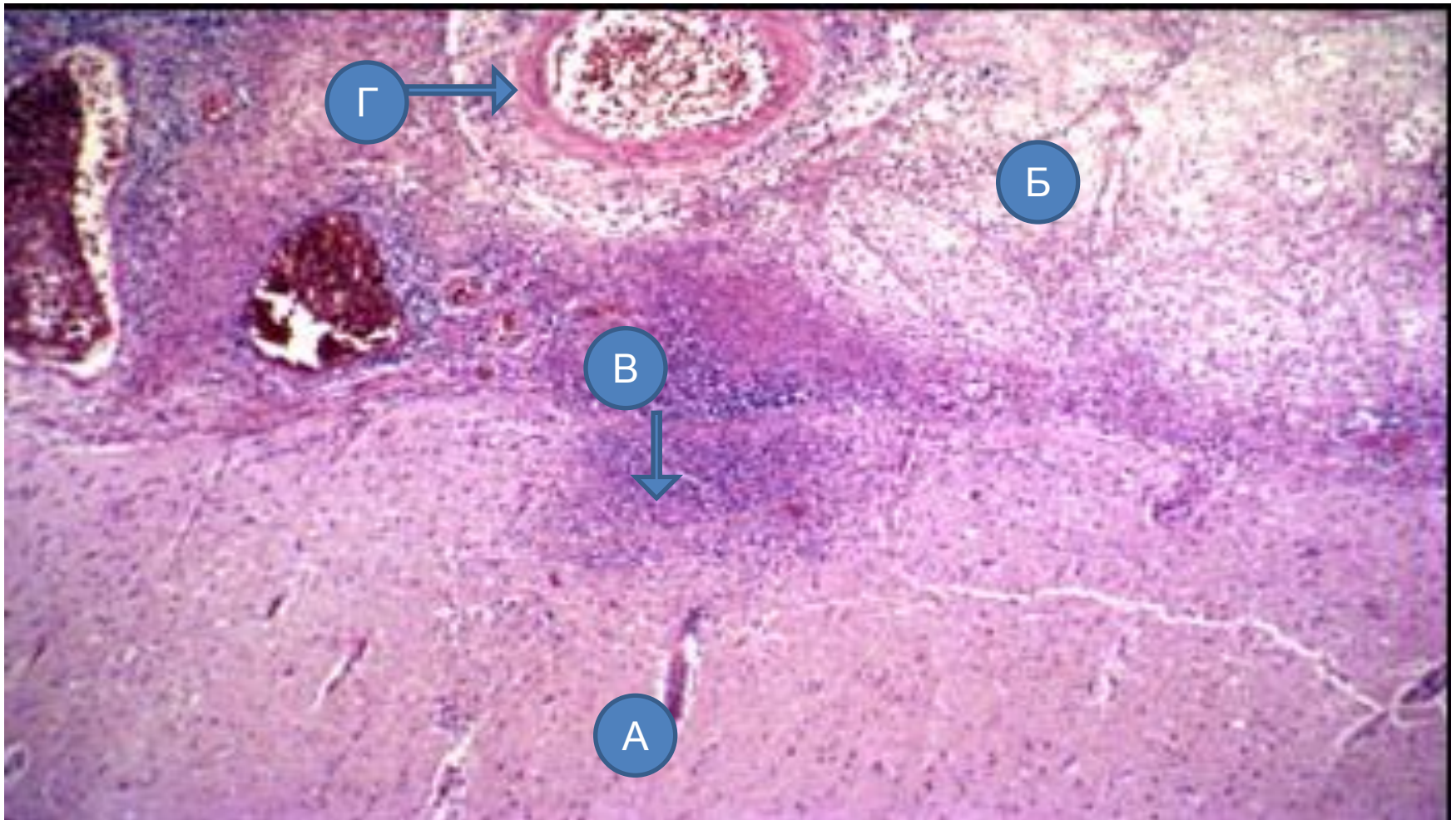
- А. ми бағаны
- Б. экссудат
- В. самай үлестерісочные доли

Криптококты менингит



- а. ми тіні
- б. қантамыр
- в. менингеальды кеңістік
- с. криптококтықтар

Туберкулезды менингоэнцефалит



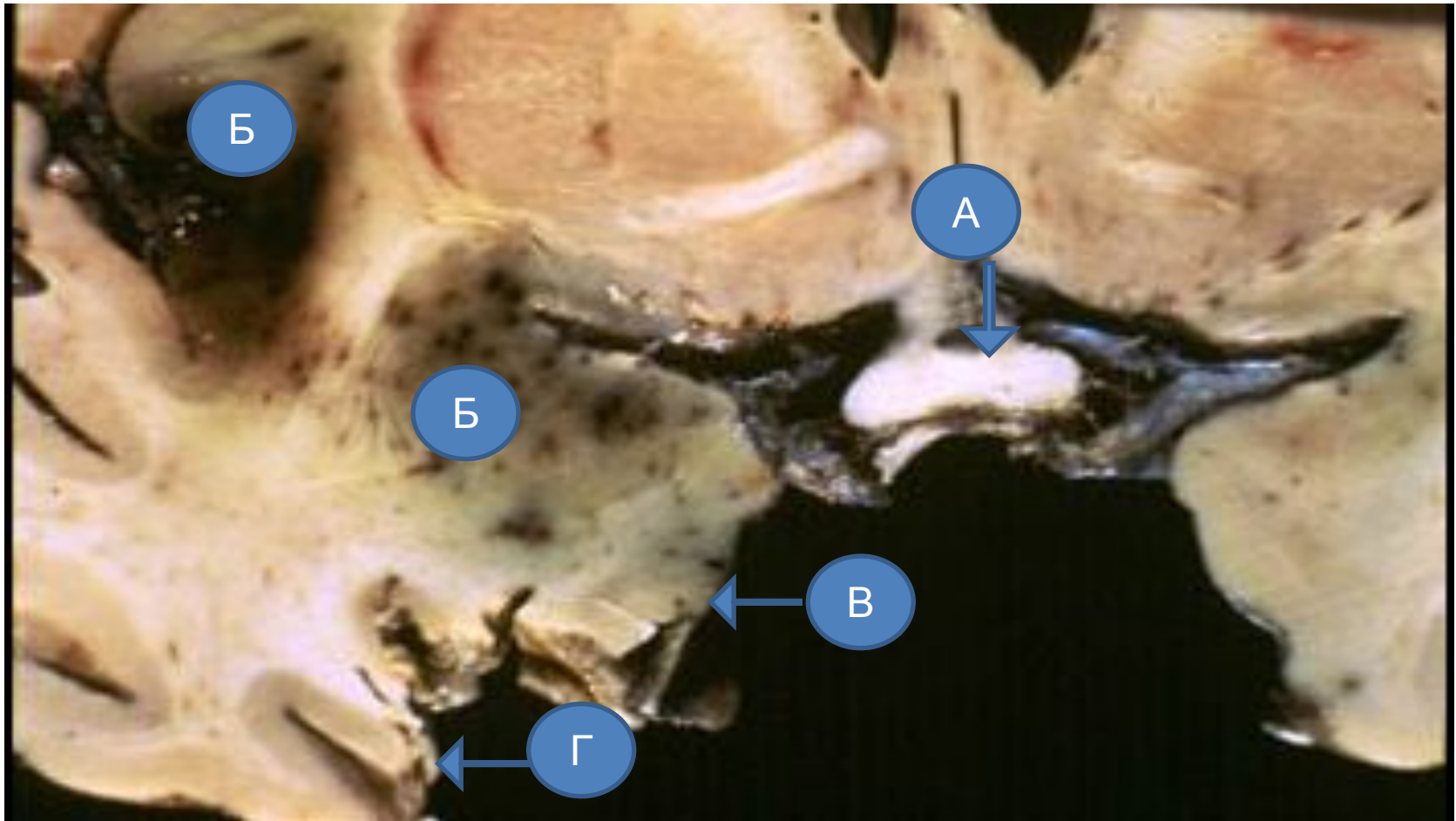
А. ми қыртысы

Б. менингеальды қабық

В. ми тінінің қабынуы

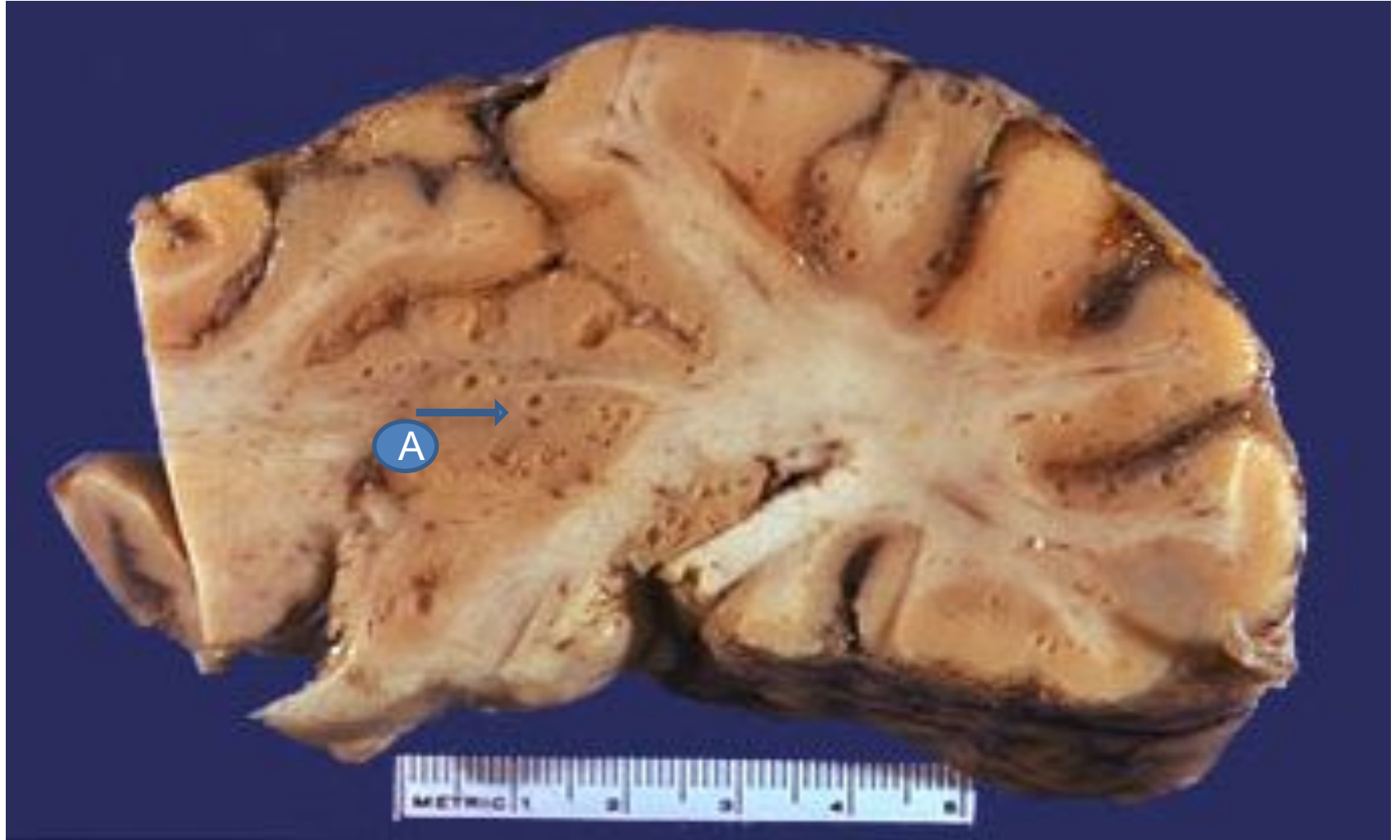Г. Қабырғасы некроздалған менингеальды қантамыр

Вирусты энцефалит



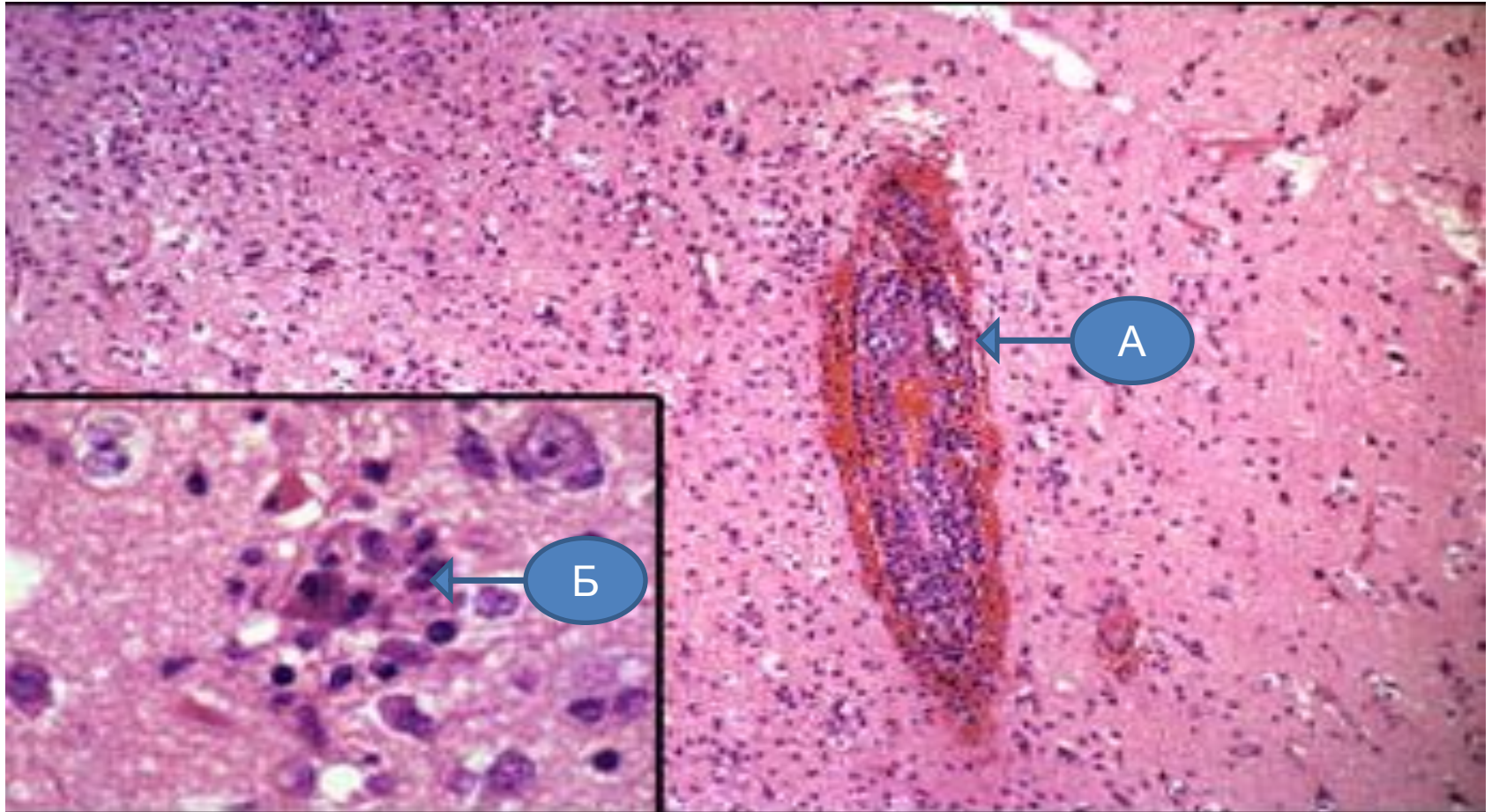
- А. көру қиылысу
- Б. некроз
- В. медиальды самай үлесі
- Г. төменгі самай үлесі

Саңырауқұлақты менингит



A. зақымдалу зонасы

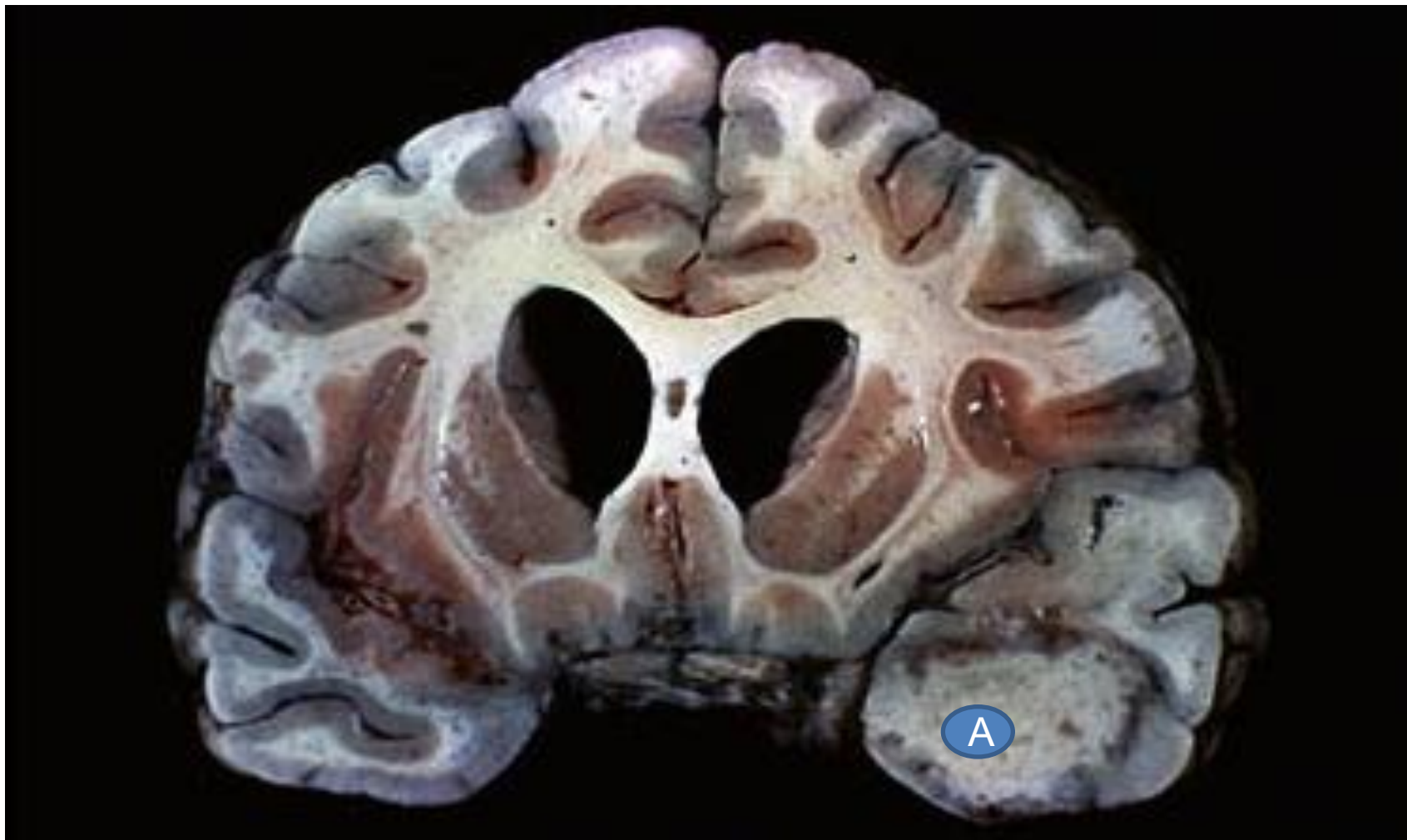
Вирусты менингоэнцефалит



А. периваскулярлы лимфоцитарлы
инфильтрат

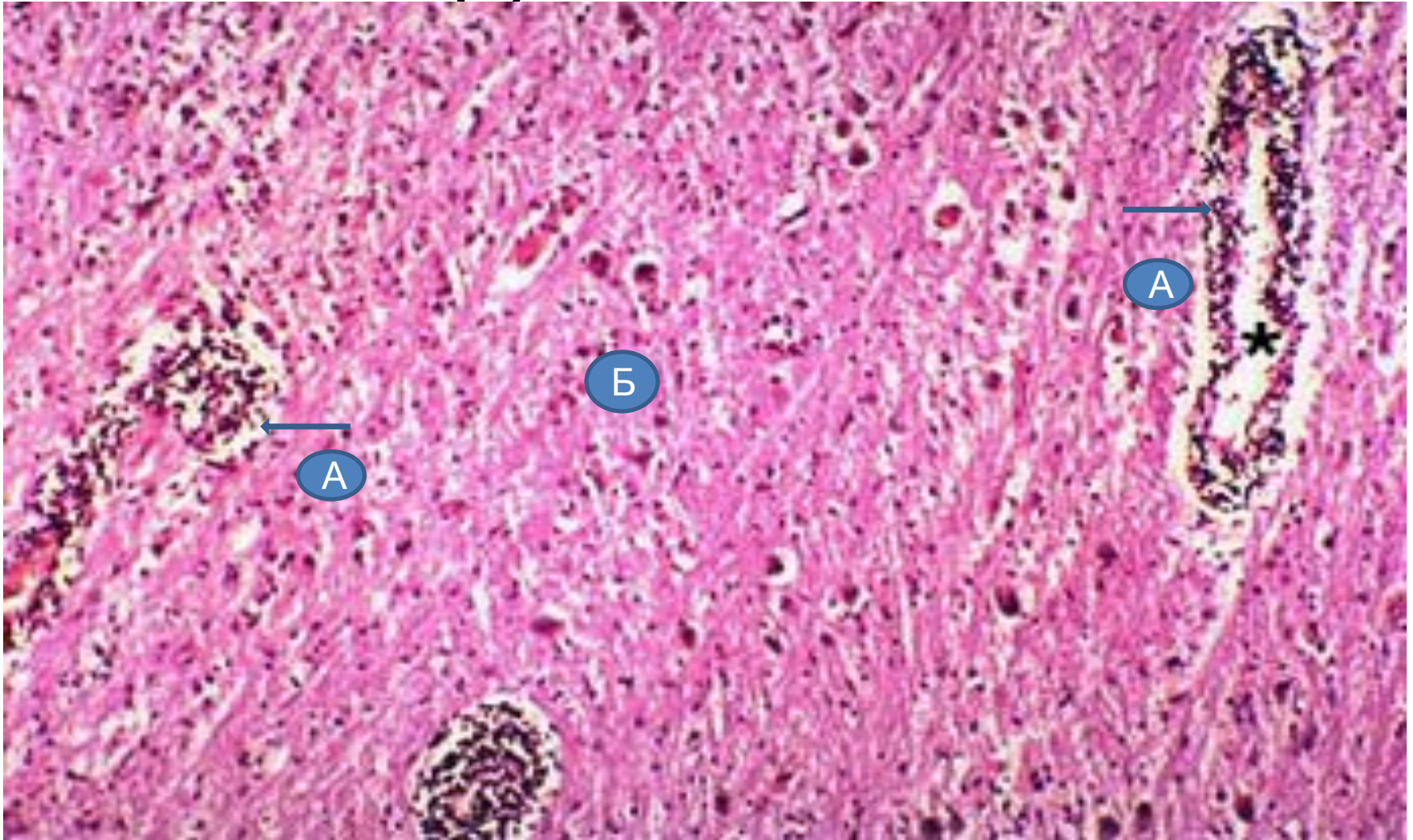
Б. цитозен бар микроглиялы дүгүш

Ми туберкуломы



А. Туберкулома

Вирусты менингит



А. периваскулярлы лимфоциттер

Б. ми тінінің лимфолейкоцитарлы

инфильтрациясы

Ошақтық герпестік энцефалит

