ФГБОУ ВО «НОВОСИБИРСКИЙ ГОСУДАРСТВЕННЫЙ МЕДИЦИНСКИЙ УНИВЕРСТИТЕТ» СТУДЕНЧЕСКОЕ ХИРУРГИЧЕСКОЕ НАУЧНОЕ ОБЩЕСТВО

Доклад на тему:

“Пероральная эндоскопическая миотомия в лечении ахалазии пищевода”

Выполнил: Веригин Максим Александрович 16 группа, 4 курс, лечебный факультет

Научный руководитель: профессор, д.м.н Евгений Александрович Дробязгин

Актуальность темы

- Лечение ахалазии кардии является одной из сложных проблем в хирургии пищевода. Несмотря на большое количество (более 60) методов оперативного лечения ахалазии кардии, на сегодняшний день ни один из них полностью не удовлетворяет требования современной хирургии.
- Внедрение эндохнрургнческих технологий оказало, несомненно, революционное влияние на хирургическое лечение ахалазии кардии и продемонстрировали высокую эффективность.
- При этом были выявлены другие очевидные преимущества эндохирургического вмешательства: сокращение продолжительности операции и количества послеоперационных койко-дней, значительное снижение послеоперационных осложнений, ранняя реабилитация больных, хороший косметический эффект.

Ахалазия кардии

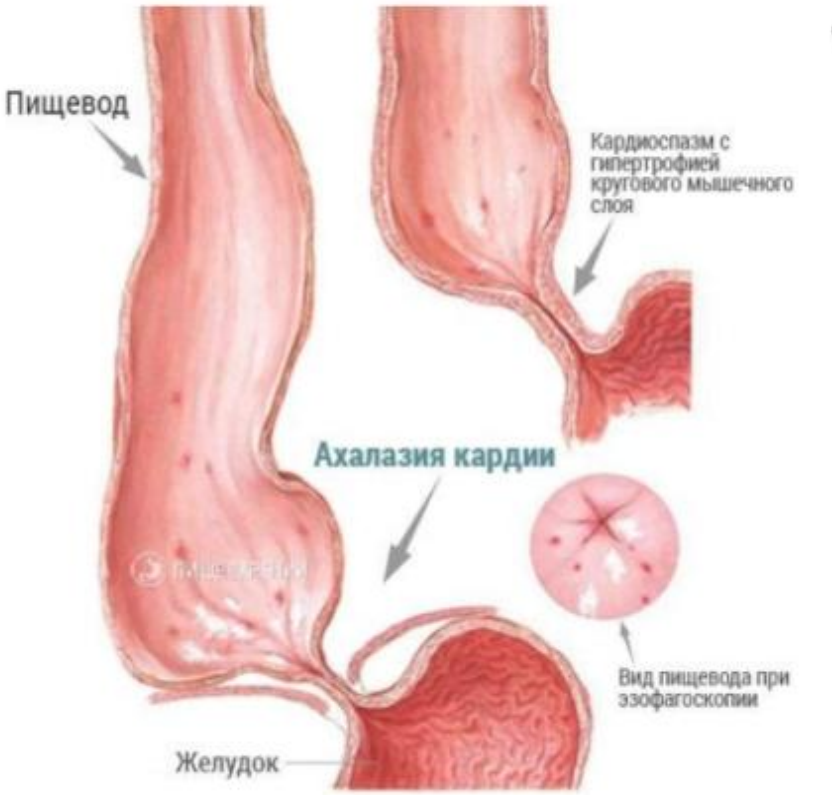

- это заболевание, характеризующееся постепенным развитием функциональной непроходимости пищевода на уровне пищеводно-желудочного перехода, связанной с отсутствием расслабления нижнего пищеводного сфинктера и утратой нормальной сократительной способности пищевода.

Стадии ахалазии пищевода

По Б.В Петровским выделяют 4 стадии

1. Функциональный перемежающийся спазм. Сужение кардии и супрастенотическое расширение пищевода отсутствует. Непроходимость кардии спастического характера
2. Стабильный спазм кардии с нерезким расширением пищевода
3. Рубцовое изменение мышечных слоев кардии с выраженным супрастенотическим расширением пищевода
4. Резко выраженный стеноз кардии с большой дилатации пищевода. Явления застойного эзофагита с учатсками некроза и изъязвления. Периэзфагит и фиброзный медиастенит.

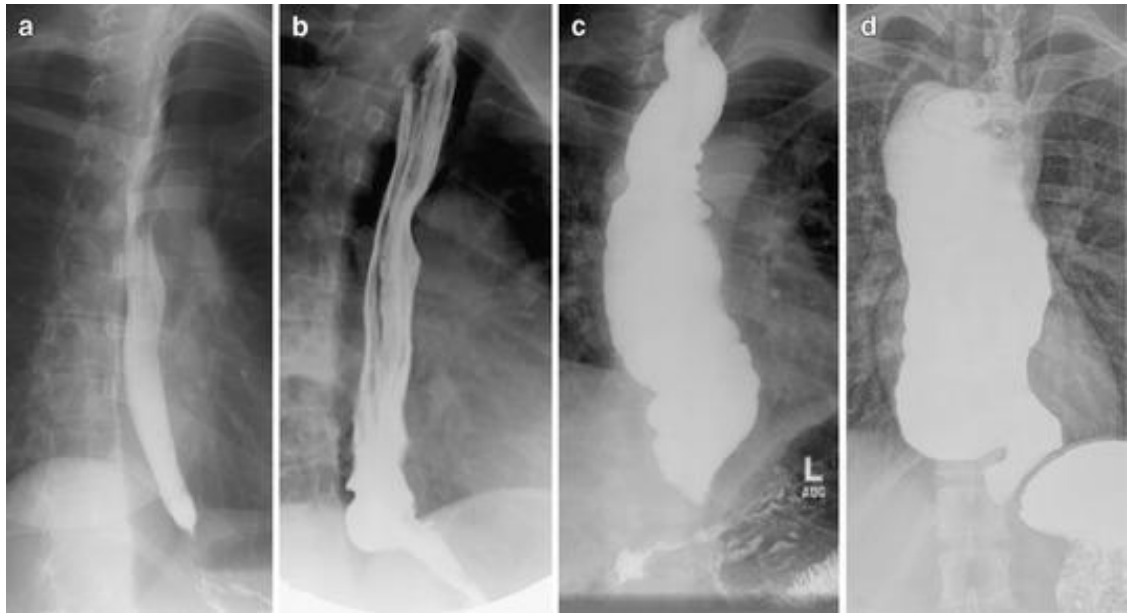

Клиника

- дисфагия, иногда парадоксальная;
- для облегчения – натуживание, глубокие вдохи, запивание пищи жидкостью;
- распирание, чувство тяжести за грудиной;
- дискомфорт после приема пищи;
- рефлекторная регургитация на высоте глотания;
- аспирация пищи в дыхательные пути → легочные осложнения (хр. пневмония, абсцесс, пневмосклероз);
- уменьшение массы тела;
- авитаминоз.

Диагностика

РЕНТГЕНОГРАФИЯ

- дополнительная тень по правому (реже – по левому) контуру средостения;
- уровень жидкости на фоне средостения вследствие задержки в грудном отделе пищевода остатков пищи;
- уменьшение размеров или исчезновение газового пузыря желудка;
- отклонение кпереди трахеи на боковой рентгенограмме.

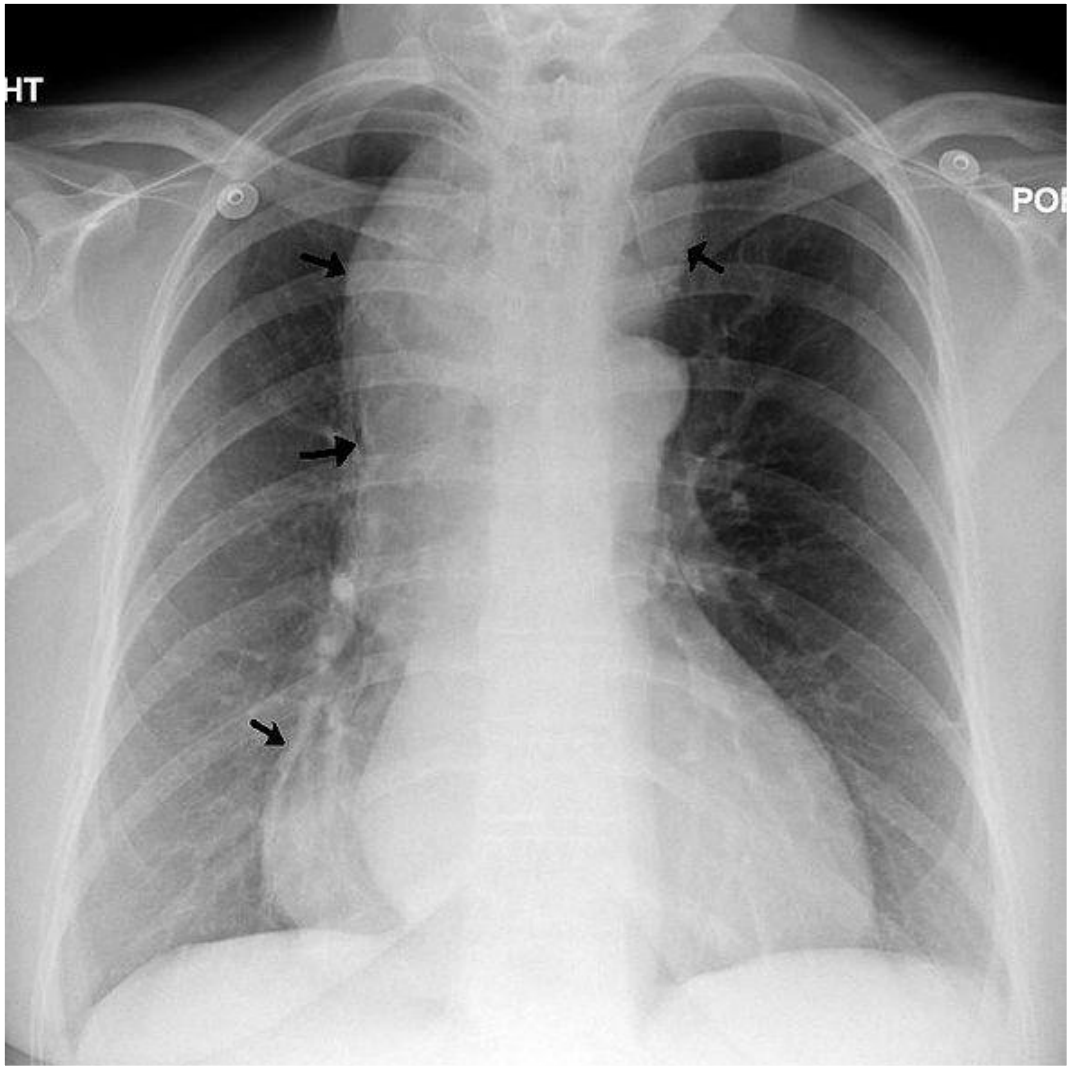

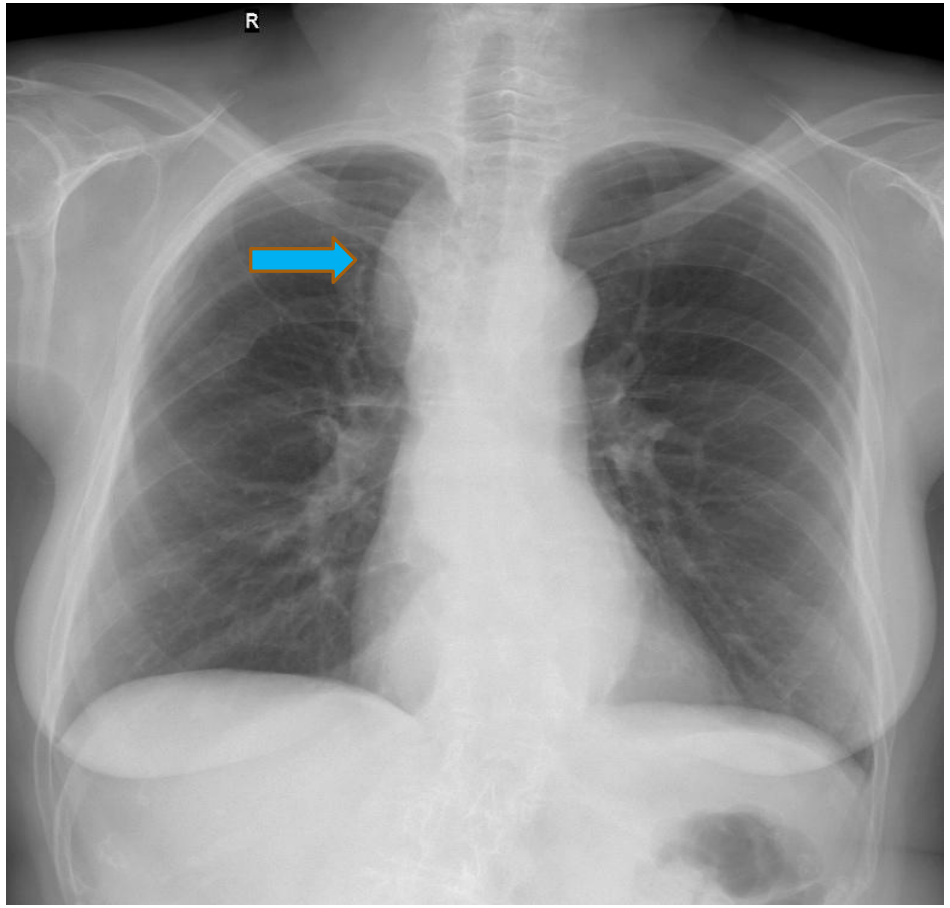
R

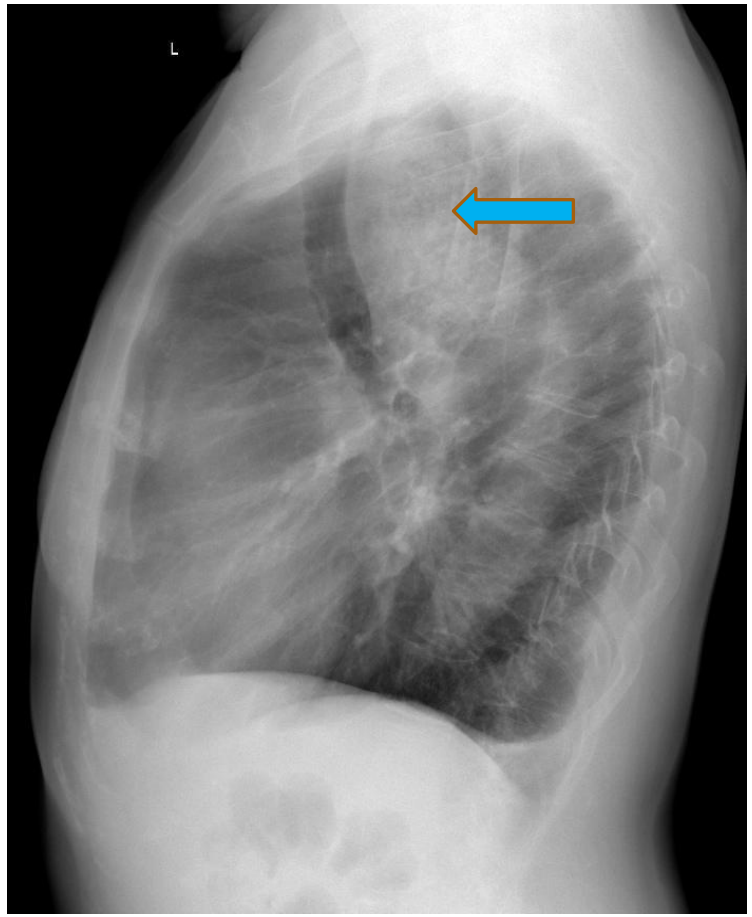
L

Рентгеноскопия с бариевой взвесью

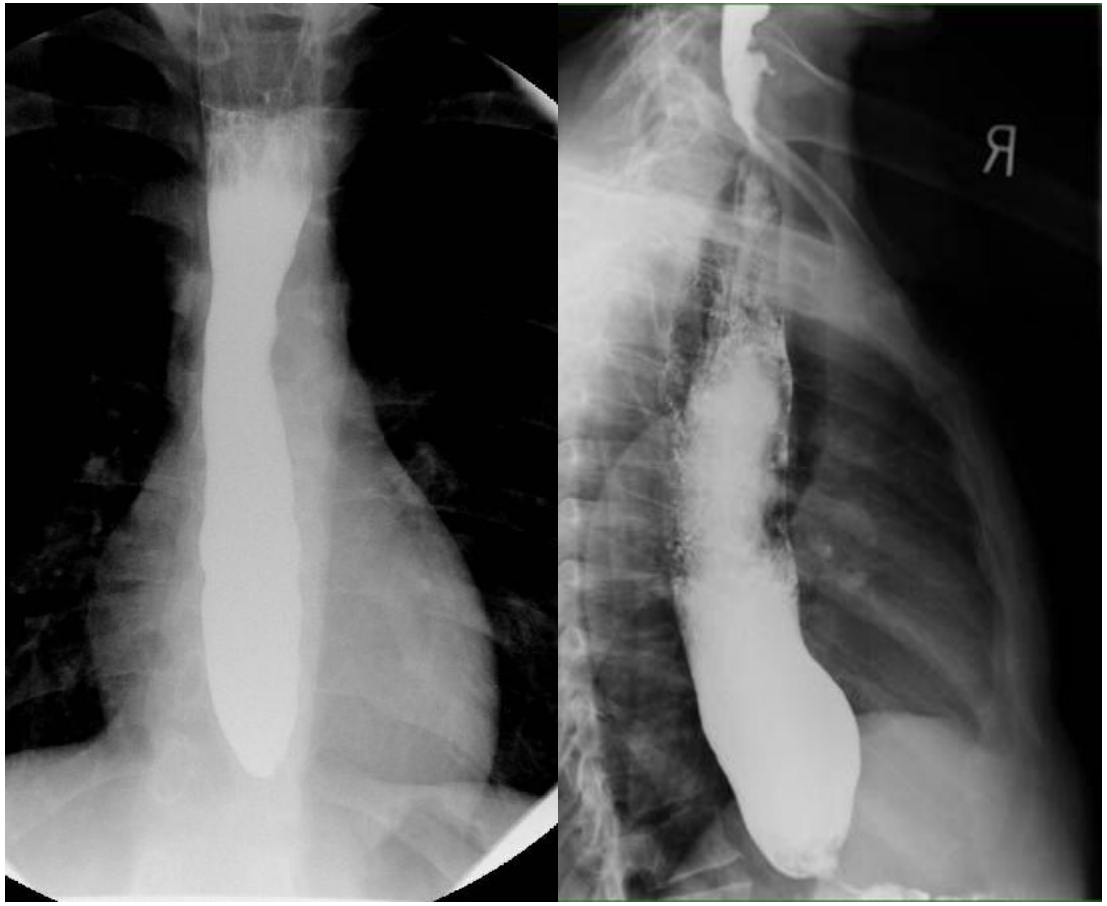

- диффузное расширение пищевода (> в дистальном отделе);
- С- или S-образное искривление пищевода;
- конусовидное сужение абдоминального и наддиафрагмального сегментов пищевода;
- наличие в пищеводе натощак жидкости, слизи, остатков пищи (неоднородное контрастирование);
- длительная задержка раскрытия кардии (раскрытие после заполнения пищевода большим количеством бария под действием гидростатического давления);
- нарушение сократительной функции пищевода:
  - ✔ третичные сокращения пищевода;
  - ✔ атония стенок пищевода (в поздних стадиях);
- отсутствие или резкое уменьшение газового пузыря желудка.

Компьютерная томография

- диффузное расширение пищевода;
- большое количество содержимого в пищеводе;
- стенки пищевода тонкие

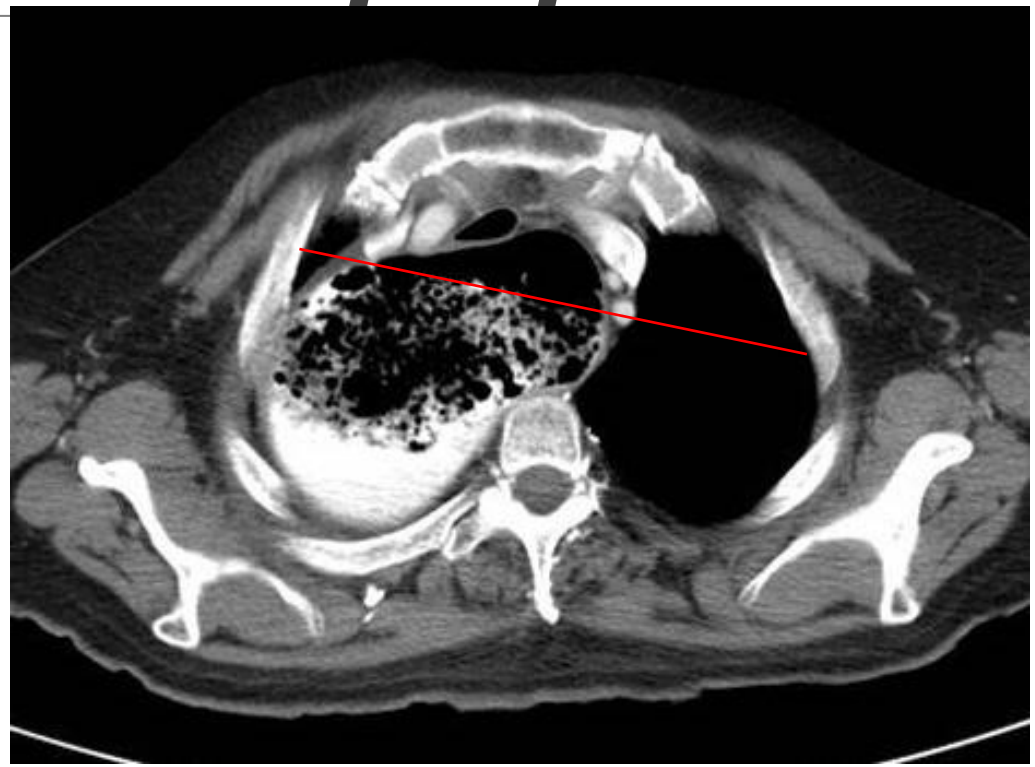

Лечение ахалазии кардии

МОДИФИКАЦИЯ ОБРАЗА ЖИЗНИ

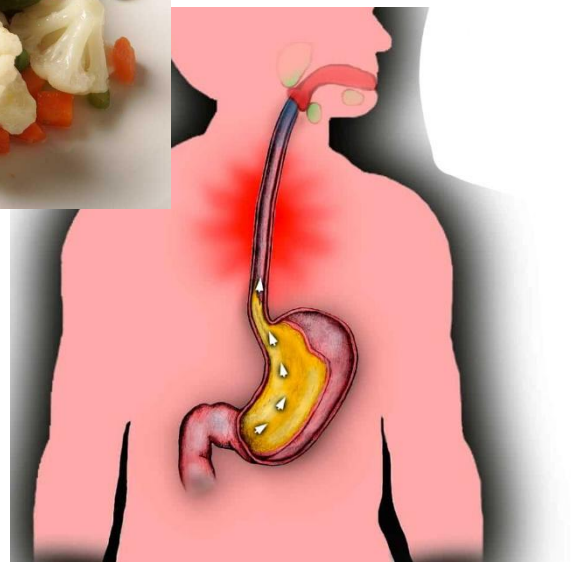

ДИЕТА

- Исключить:
  - ✔ Острое
  - ✔ кислые продукты
- Теплая пища
- Прием медленный
- 5 - разовое питание, небольшими порциями
- После приёма пищи запрещено принимать горизонтальное положение

Консервативное лечение

- Рекомендуют для консервативного лечения применять две группы препаратов: блокаторы кальциевых каналов и нитраты.
- Однако в последних европейских клинических рекомендациях 2020 года не рекомендуется использование данных лекарственных препаратов из-за большого количества побочных эффектов.
- Применяется исключительно в случае невозможности использования альтернативных методов лечения или при подготовке пациентов к пневмокардиодилатации или хирургическому лечению.

Хирургическое лечение

ЛАПАРОСКОПИЧЕСКАЯ МИОТОМИЯ ПО ГЕЛЛЕРУ

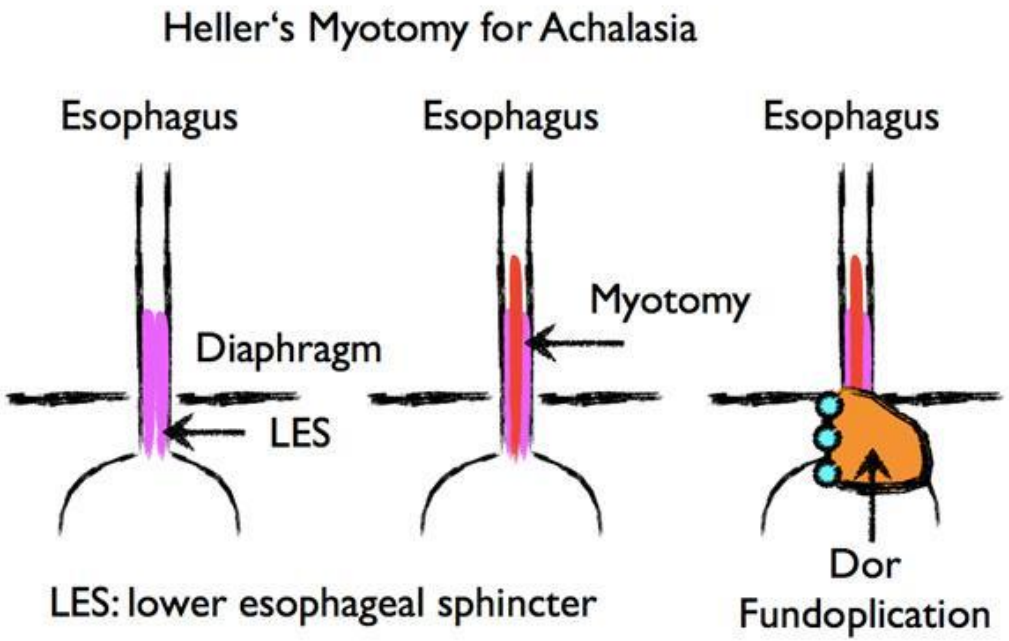

1. небольшой надрез чуть выше пупка
2. вводится троакар(заполнение брюшной полости CO2) и проводится подготовка
3. Пищевод и желудок освобождают от окружающей ткани
4. Желудок затем оборачивают вокруг пищевода (фундопликация) и пришивают к краям миотомии

Хирургическое лечение. POEM

В настоящее время клинические испытания проходит новая методика эндоскопической операции, так называемая POEM (Peroral Endoscopic Myotomy — пероральная эндоскопическая миотомия). Операция выполняется через рот. Через гастроскоп рассекается слизистая оболочка пищевода. После этого выполняется рассечение мышечной оболочки в области стеноза. Первичные результаты операции благоприятные

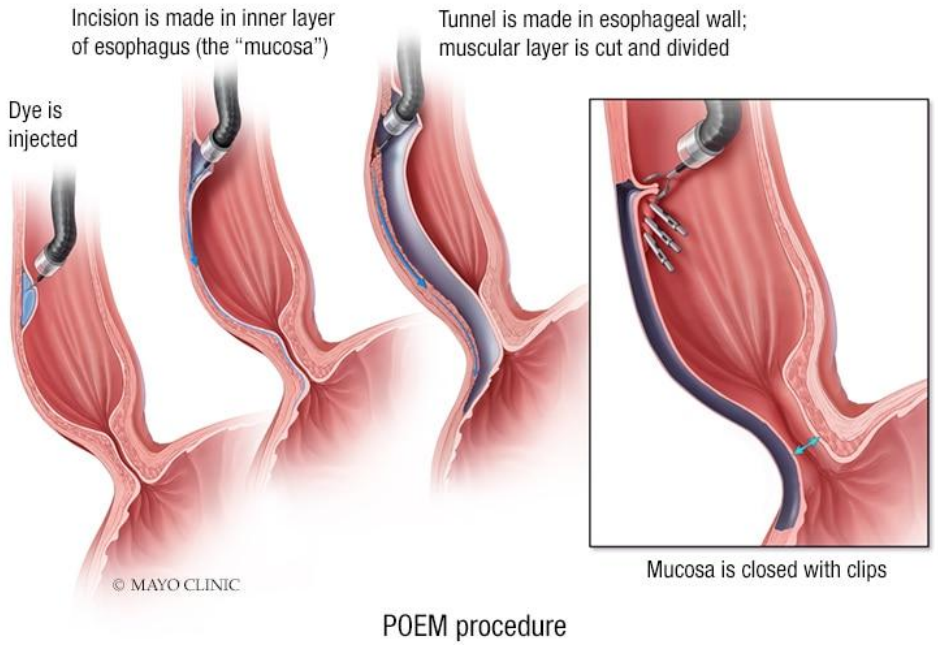

Этапы выполнения ПОЭМ

I этап

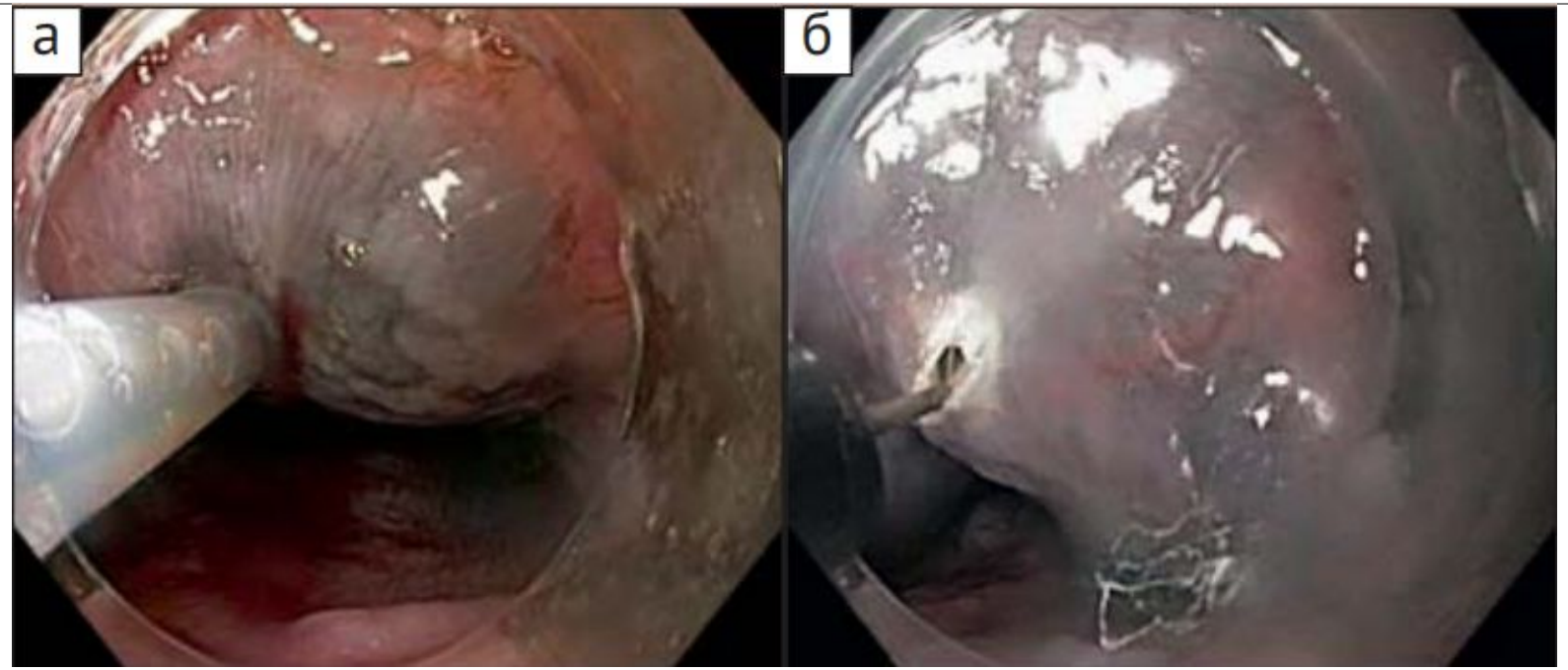

Формирование “гидроподушки”

Начало рассечение слизистой оболочки

I этап

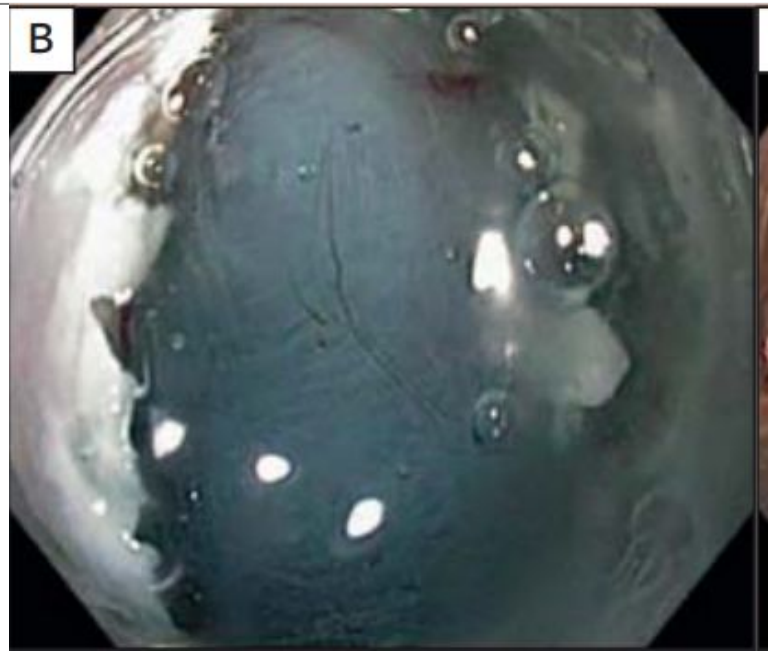

Формирование доступа в подслизистый слой

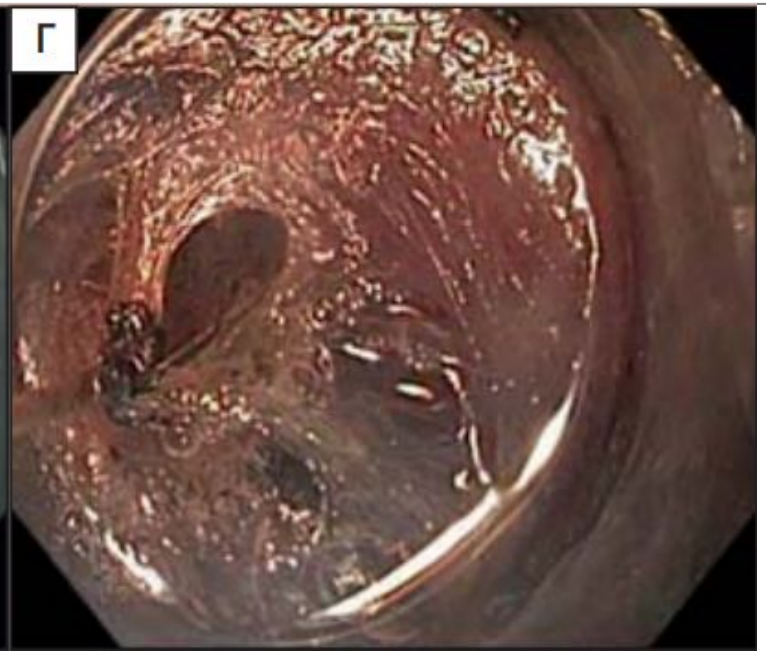

Диссекция подслизистого слоя пищевода

I этап

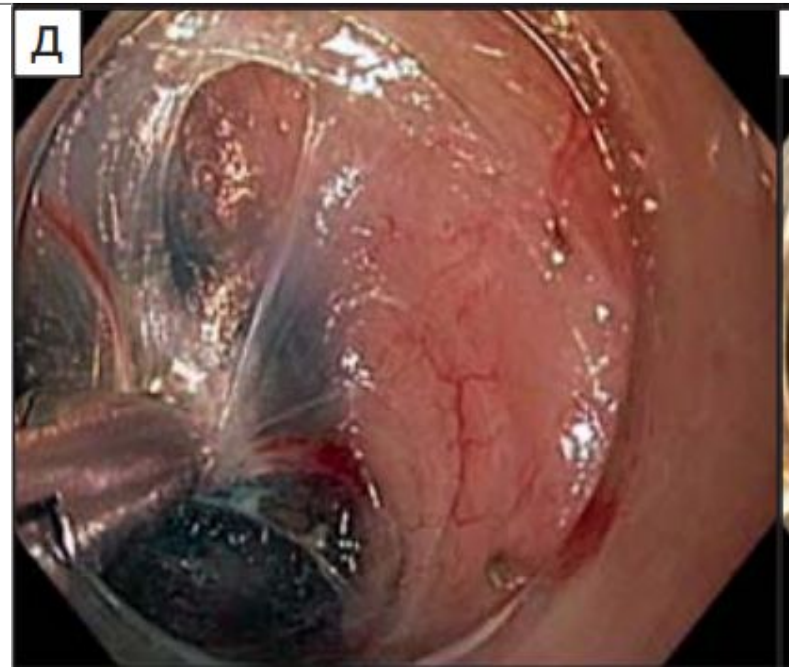

Коагуляция сосудов в подслизистом слое с помощью эндопицента

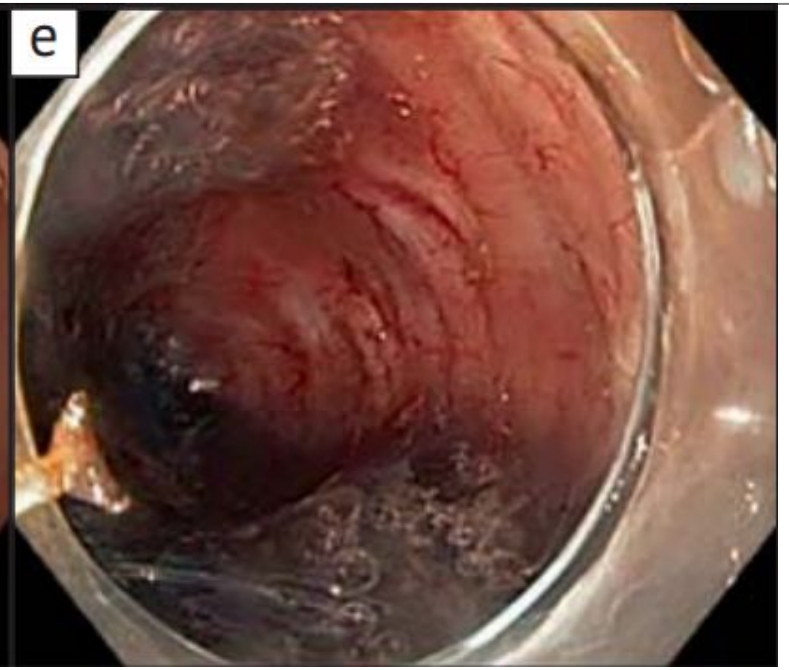

Создание тоннеля с завершением на уровне субкардии

II этап

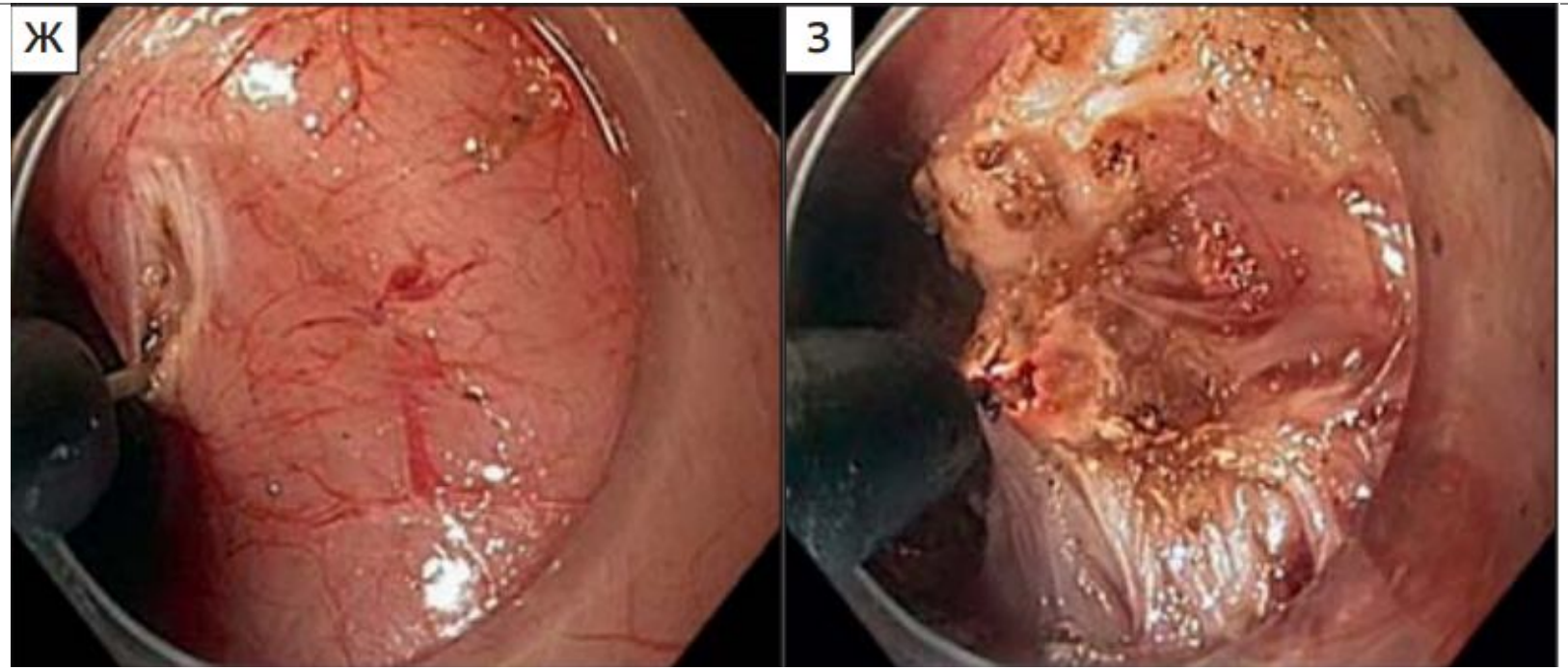

Начало миотомии

Поэтапная миотомия циркулярного мышечного слоя

Завершение II этапа и начало III (завершающего) этапа

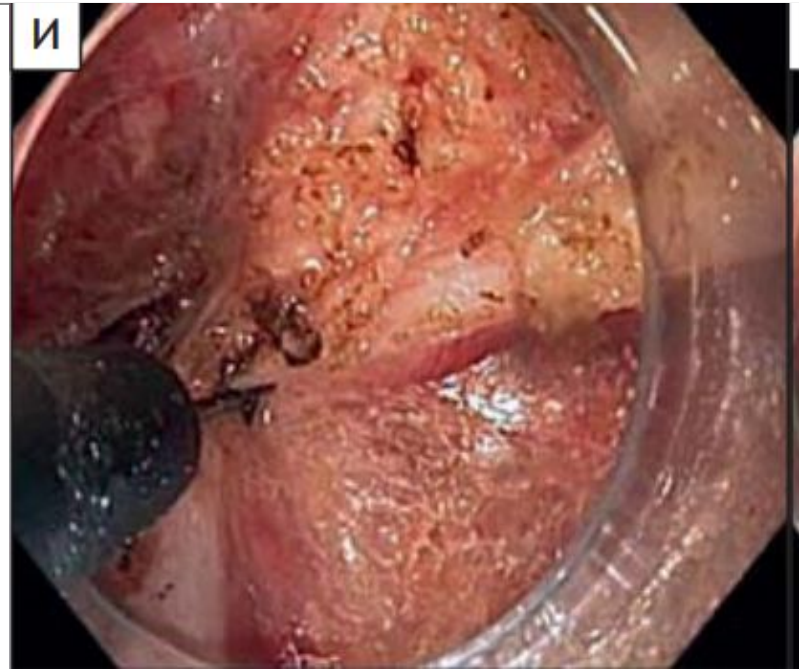

Завершение миотомии на уровне на уровне пищеводо-желудчного перехода;
Видна клетчатка заднего средостения

Закрытие дефекта слизистой при помощи клипирования

III этап

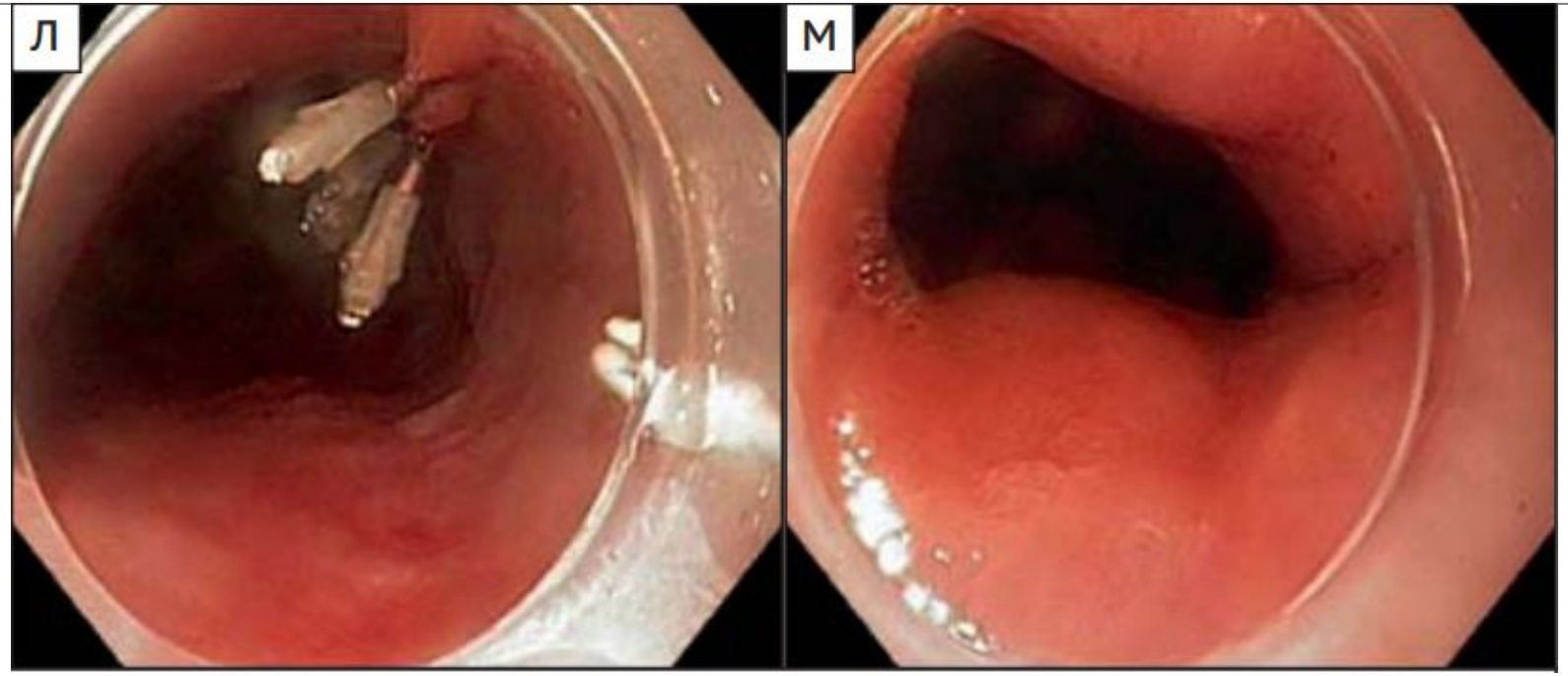

Укрытие дефекта слизистой

Открытие кардии после выполнения ПОЭМ

Сравнительные результаты ПОЭМ и лапароскопической миотомии*

Показатель	ПОЭМ(n=78) **	ЛКМ (n=46)
Время операции (мин.)	106,8	146,6
Протяженность миотомии (см)	13,3	8,8
Кровопотеря (мл)	10	50
Послеоперационный койко-день (дни)	2-3	4-5
Длительность пребывания в стационаре (дни)	3-5	4-13

- *Шишин К.В.[1,2], Недолужко И.Ю.[2], Казакова С.С. СРАВНИТЕЛЬНЫЕ РЕЗУЛЬТАТЫ ПЕРОРАЛЬНОЙ ЭНДОСКОПИЧЕСКОЙ МИОТОМИИ И ЛАПАРОСКОПИЧЕСКОЙ КАРДИОМИОТОМИИ ПРИ АХАЛАЗИИ КАРДИИ
- ** в исследование было включено 124 пациента с ахалазией кардии: 78 пациентов, оперированных эндоскопическим доступом и 46 пациентов, оперированных лапароскопически

Преимущества ПОЭМ перед другими методами

- Уменьшение времени операции
- Уменьшение кровопотери
- Снижение количества послеоперационных койко-дней
- Уменьшается длительность нахождения пациента в стационаре
- При сравнении результатов ПОЭМ и лапароскопической кардиомиотомии статистически достоверных различий не выявлено

Заключение

В России POEM — достаточно новый метод, который успешно проходит испытания в клинике, показал безопасность и непосредственную эффективность в лечении ахалазии кардии. Для оценки долгосрочной эффективности ПОЭМ, ее влияния на развитие желудочно-пищеводного рефлюкса и рефлюкс-эзофагита необходим набор клинического опыта, тщательное обследование пациентов в динамике. Проведение исследований по сравнению ПОЭМ с другими методами лечения ахалазии кардии, в частности с баллонной дилатацией и лапароскопической миотомией.

Спасибо за внимание!

Список литературы

1. Денисов И. Н., Шевченко Ю. Л. Справочник-путеводитель практикующего врача. 2000 болезней от А до Я. М.: ГЭОТАРМедиа, 2008. С. 102.
2. Петровский Б. В. Кардиоспазм и его хирургическое значение // Труды 27-го Всес. съезда хирургов. М., 1962. С. 162–173.
3. Inoue H., Minami H., Kobayashi Y. et al. Peroral endoscopic myotomy (POEM) for esophageal achalasia // Endoscopy. 2010. № 4. P. 265–271.
4. von Renteln D., Inoue H., Minami H. et al. Peroral endoscopic myotomy for the treatment of achalasia: a prospective single center study // Am. J. Gastroenterol. 2012. Vol. 107, № 3. P. 411–417.
5. Петровский Б.В. Кардиоспазм и его хирургическое значение. Труды 27-го Всесоюзного съезда хирургов. М., 1962: 162-173.
6. Фёдоров Е.Д., Иноуе Х., Шаповальянц С.Г. и соавт. Пероральная эндоскопическая миотомия при ахалазии кардии – первый отечественный опыт. XVI Московский международный конгресс по эндоскопической хирургии. Сборник тезисов под редакцией проф. Ю.И. Галлингера, М., 2012: 215-217
7. Campos GM, Vittinghoff E, Rabl C et al. Endoscopic and surgical treatments for achalasia. A systematic review and meta-analysis. Ann Surg, 2009. 249: 45–57.
8. Csendes A, Braghetto I, Burdiles P et al. Very late results of esophagomyotomy for patients with achalasia: clinical, endoscopic, histologic, manometric, and acid reflux studies in 67 patients for a mean followup of 190 months. Ann Surg, 2006. 243: 196–203.
9. Gottstein G. Über Pathologie und Therapie des Cardiospasmus. All Med Centr Z, 1908. 77: 563.
10. Gutschow CA, Hölscher AH. Peroral endoscopic myotomy for esophageal achalasia – laparoscopic versus peroral endoscopic approach. Endoscopy, 2010. 42: 318–319.
11. Heller E. Extramuköse Kardiaplastik beim chronischen Kardiospasmusmit Dilatation des Ösophagus. Mitt Grenzgeb med Chir, 1914. 27: 141.
12. Hoogerwerf WA, Pasricha PJ. Achalasia and other motor disorders. In: DiMarino AJ, Benjamin SB (eds). Gastrointestinal disease: an endoscopic approach. 2nd edn. Thorofare: Slack Inc, 2002: 299–330.
13. Inoue H, Minami H, Kobayashi Y et al. Peroral endoscopic myotomy (POEM) for esophageal achalasia. Endoscopy, 2010. 42: 265–271.
14. Ortega JA, Madureri V, Perez I. Endoscopic myotomy in the treatment of achalasia. Gastrointest Endosc, 1980. 26: 8-10.
15. Pasricha PJ, Hawari R, Ahmed I et al. Submucosal endoscopic esophageal myotomy: a novel experimental approach for the treatment of achalasia. Endoscopy, 2007. 39: 761–764.
16. Pehlivanov N, Pasricha PJ. Achalasia: botox, dilatation or laparoscopic surgery in 2006. Neurogastroenterol Motil, 2006. 18: 799–804.
17. Spiess AE, Kahrilas PJ. Treating achalasia: from whalebone to laparoscope. JAMA, 1998. 280: 638. 14. Vantrappen G, Jannsens J. To dilate or operate? That is the question. Gut, 1983. 24: 1013–1019.