# ХОЛЕСТЕАТОМА НАРУЖНОГО СЛУХОВОГО ПРОХОДА

Выполнила: студентка 6 курса 3 группы ИКМ
Кудинова Алевтина Александровна

# ОПРЕДЕЛЕНИЕ

**Холестеатома** — опухолевидное образование (полость), содержащее омертвевшие эпителиальные клетки и смесь других веществ (скопления кератина, кристаллы холестерина), окруженное соединительной тканью в виде капсулы.

# АКТУАЛЬНОСТЬ

Холестеатома наружного слухового прохода - редко встречающаяся патология, составляет 0,3% всех холестеатом височной кости.

- По данным литературы, распространенность ХНСП составляет примерно 1,2 на 1000 новых пациентов с заболеваниями уха в год
- Первое упоминание о ХНСП принадлежит J. Tiynbee
- J. Piepergerdes впервые определил инвазивность процесса как основное отличие ХНСП от обтурации эпидермальными массами.

# КЛАССИФИКАЦИЯ

Классификация (M. Tos)

1. Первичная (идиопатическая) ХНСП
2. Вторичная холестеатома
3. Холестеатома, ассоциированная с врожденной атрезией наружного слухового прохода

*Наиболее часто встречается спонтанная ХНСП, причиной развития которой является снижение с возрастом нормальной миграционной способности эпидермиса наружного слухового прохода

Классификация (R. Naim)

I стадия: разрастание эпидермиса наружного слухового прохода

II стадия: инвазия эпидермиса в периост

III стадия: разрушение костного отдела наружного слухового прохода

IV стадия: разрушение прилежащих анатомических структур (клеток сосцевидного отростка)

# КЛИНИЧЕСКАЯ КАРТИНА

- Тупые, ноющие, распирающие, давящие или стреляющие боли в ухе
- Головная боль
- Возможны головокружения
- Выделения из уха чаще бывают скудными с гнилостным запахом

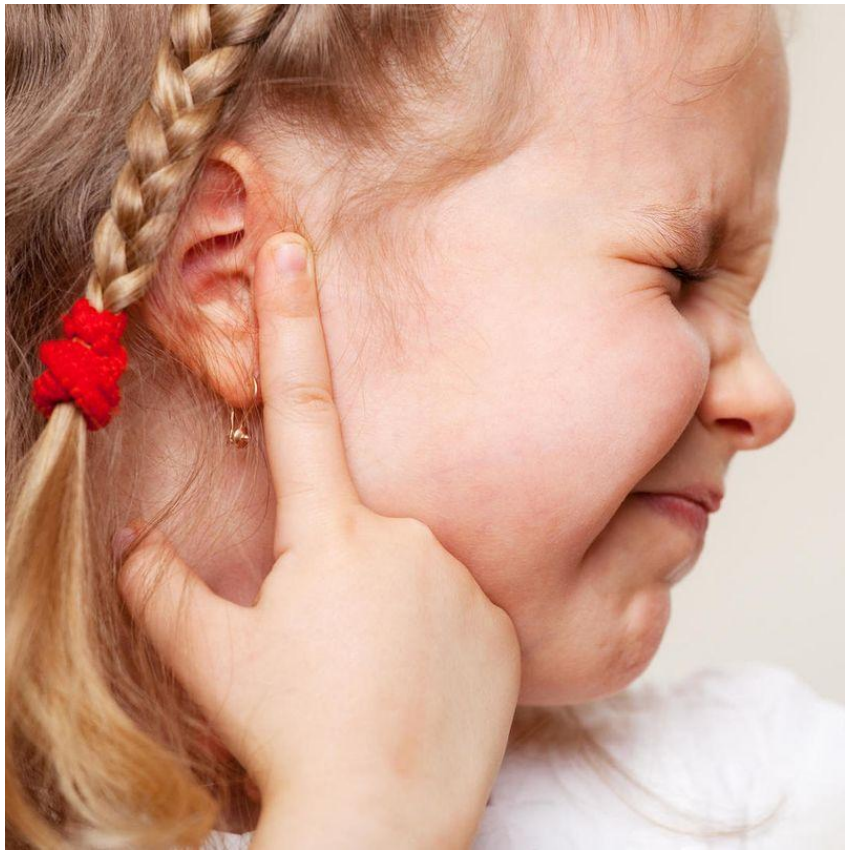

# КЛИНИЧЕСКАЯ КАРТИНА

ХНСП долгое время может протекать бессимптомно, появление симптоматики (тупая боль, выделения из уха, снижение слуха), как правило, обусловлено распространенностью процесса и/или присоединением патогенной флоры, в частности —*P. Aeruginosa*

## Table 2 Distribution of symptoms*

From: Cholesteatoma of the external ear canal: etiological factors, symptoms and clinical findings in a series of 48 cases

| Classification | Otalgia | Otorrhea | Occlusion | Hearing loss† | Fullness | Itching |
|---|---|---|---|---|---|---|
| Primary (N = 25) | 15 (60) | 1 (4) | 4 (16) | 3 (12) | 2 (8) | 5 (20) |
| Secondary (N = 23) | 3 (13) | 5 (22) | 2 (9) | 2 (9) | 3 (13) | 5 (22) |
| - postoperative (N = 9) | 0 | 1 (11) | 1 (11) | 1 (11) | 0 | 1 (11) |
| - postinflammatory (N = 5) | 0 | 1 (20) | 0 | 0 | 0 | 1 (20) |
| - postirradiatory (N = 7) | 3 (43) | 2 (29) | 1 (14) | 1 (14) | 3 (43) | 3 (43) |
| - posttraumatic (N = 2) | 0 | 1 (50) | 0 | 0 | 0 | 0 |

* Numbers of cases (percentages were determined within each group or subgroup)

† Only hearing loss attributed to the EECC was included

# ДИАГНОСТИКА

Основным методом диагностики ХНСП является МСКТ височных костей. Наличие мягкотканного компонента (матрикс холестеатомы) в наружном слуховом проходе с возможными костными включениями (секвестрами), участки разрушения костной стенки — типичная картина ХНСП

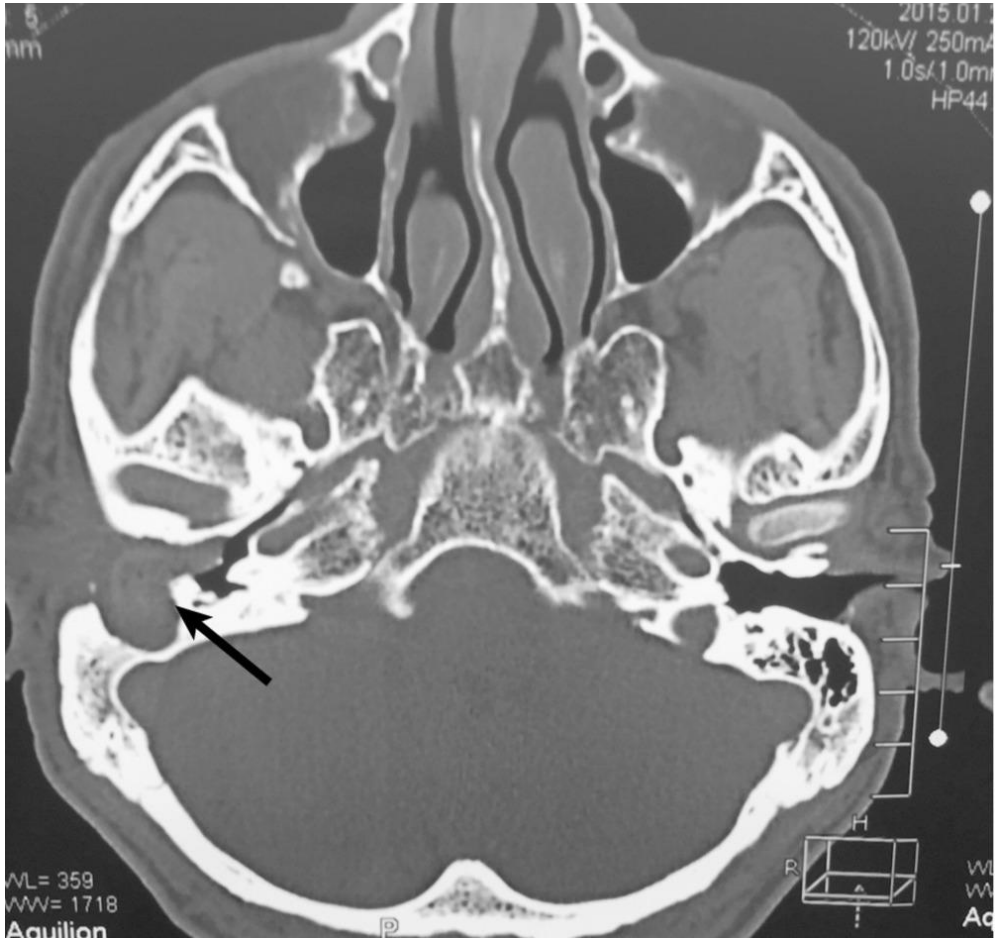

# ДИАГНОСТИКА

Немаловажную роль в диагностике ХНСП играет отоскопия

# КЛИНИЧЕСКОЕ НАБЛЮДЕНИЕ
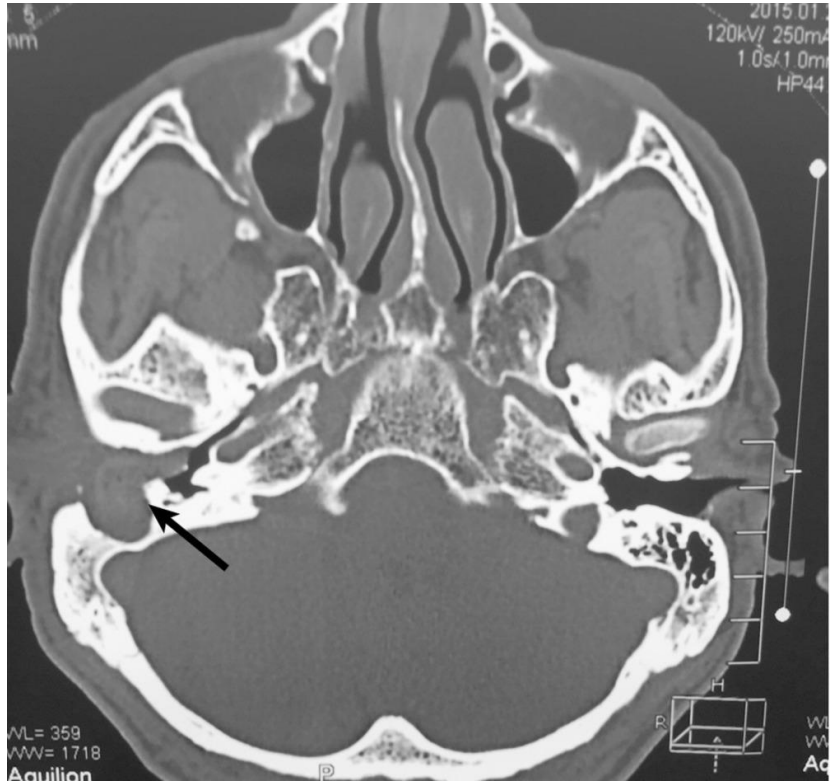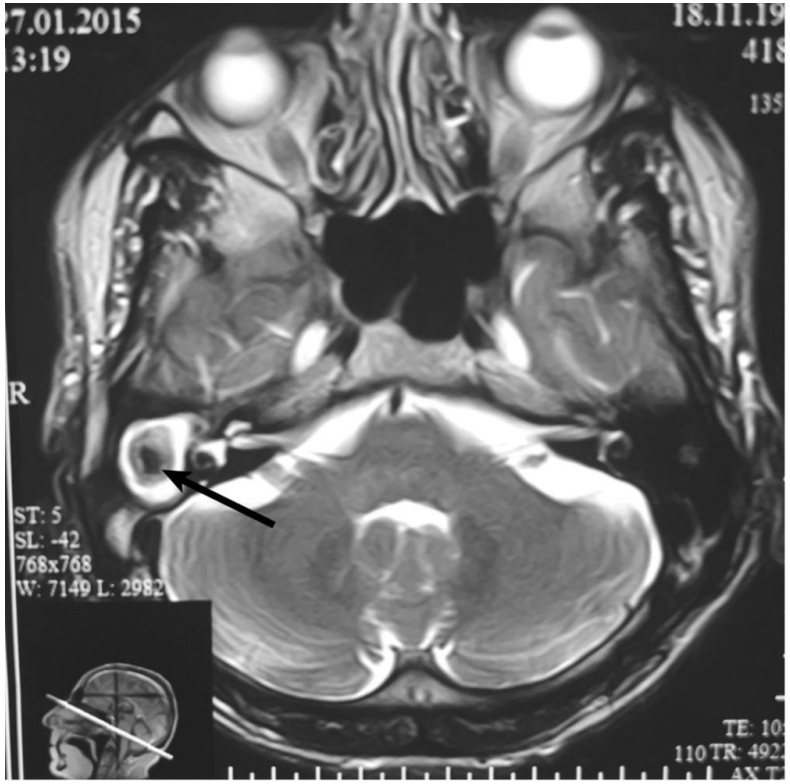
Пациент *Б.*, 61 года, обратился с жалобами на постоянное гноетечение из правого уха, снижение слуха на это ухо.