ДИФФЕРЕНЦИАЛЬНАЯ ДИАГНОСТИКА ОБРАЗОВАНИЙ МОЛОЧНЫХ ЖЕЛЕЗ

Докладчик: Иванова Камила Сергеевна
лечебный факультет
3 курс гр 1615

КЛИНИЧЕСКАЯ ДИАГНОСТИКА ВКЛЮЧАЕТ:

- *Сбор анамнеза*
- *Осмотр молочных желез*
- *Пальпация молочных желез.*
- *Пальпация подмышечных и шейно-надключичных лимфатических узлов*
- ***При обнаружении уплотнения необходимо дать характеристику по схеме:***
- *размеры, четкость границ*
- *локализация*
- *форма*
- *консистенция*
- *смещаемость.*

ИНСТРУМЕНТАЛЬНАЯ ДИАГНОСТИКА ВКЛЮЧАЕТ:

- *рентгеновская маммография*
- *УЗИ*
- *магнитно-резонансная маммография*

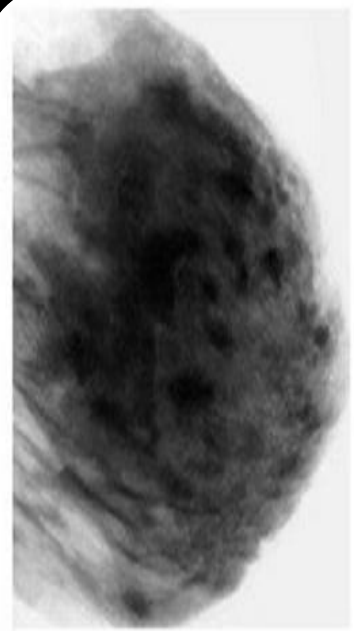

Маммография, фото 1
Молочная железа в норме

Маммография, фото 2
Мастопатия

Маммография, фото 3
Рак

SIEMENS

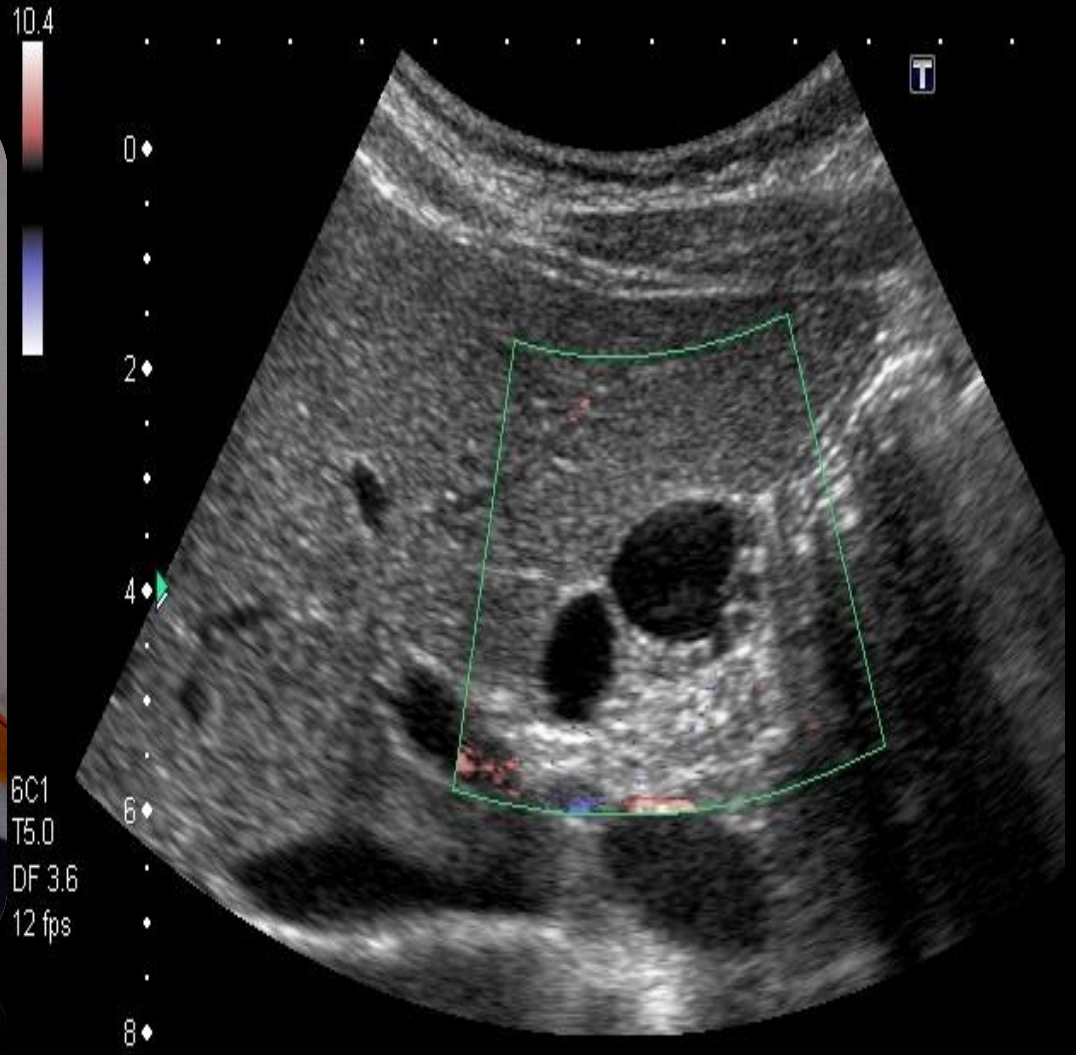
10.4
0
2
4
6
8
6C1
T5.0
DF 3.6
12 fps

PHILIPS

ОБРАЗОВАНИЯ МОЛОЧНОЙ ЖЕЛЕЗЫ

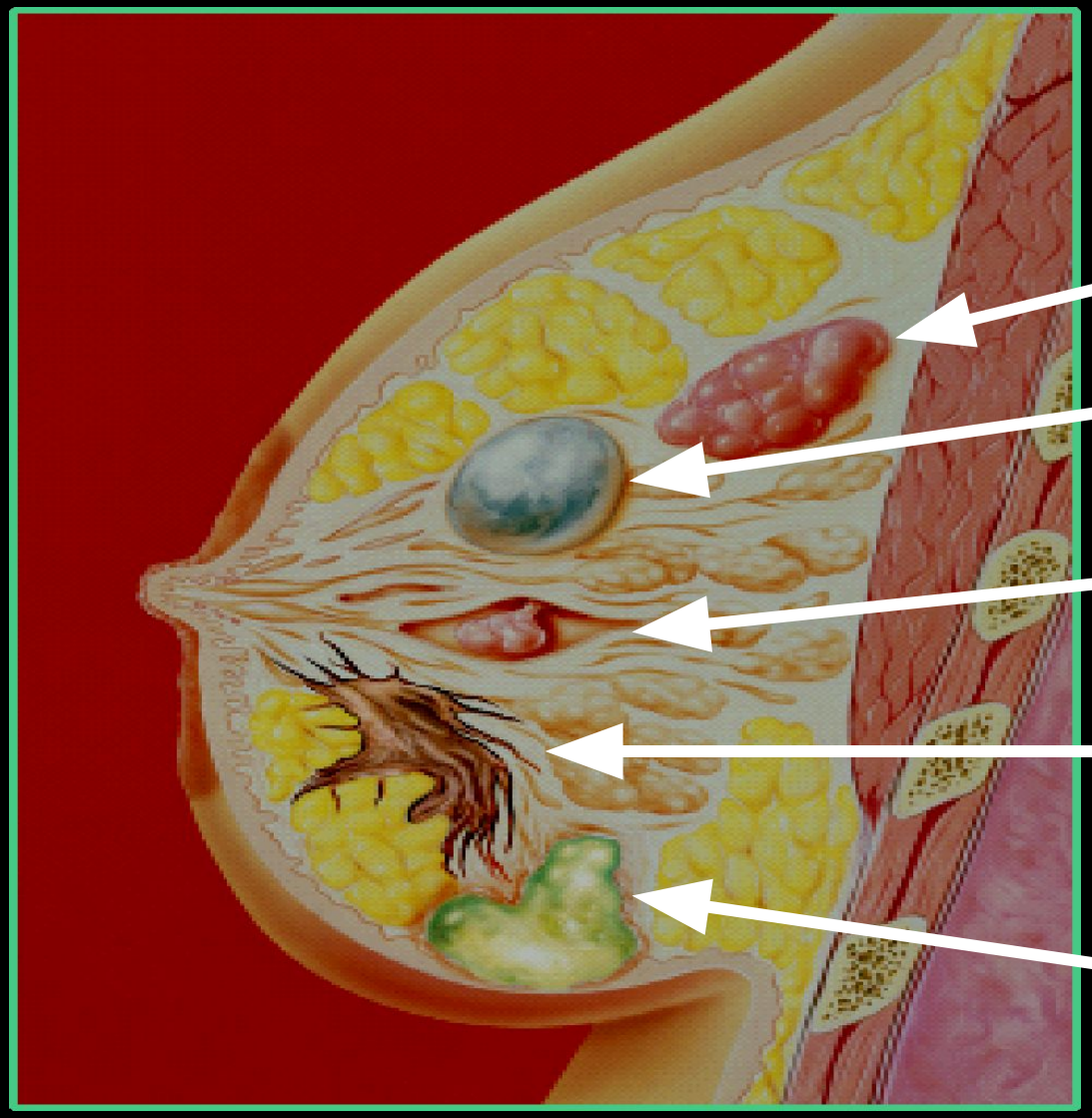

МР-КРИТЕРИИ ЗЛОКАЧЕСТВЕННЫХ ОБРАЗОВАНИЙ МОЛОЧНОЙ ЖЕЛЕЗЫ

МОРФОЛОГИЯ КОНТРАСТНОГО УСИЛЕНИЯ:

-НЕРОВНЫЕ ИЛИ ПРЕРЫВИСТЫЕ КОНТУРЫ

- РАННЕЕ УСИЛЕНИЕ ПО ПЕРИФЕРИИ ОПУХОЛИ ИЛИ СИНДРОМ КОЛЬЦА, ОТСТАВАНИЕ КОНТРАСТИРОВАНИЯ В ЦЕНТРЕ ОПУХОЛИ (ЦЕНТРАЛЬНЫЙ НЕКРОЗ)

-НЕПРАВИЛЬНАЯ ФОРМА ЗОНЫ НАКОПЛЕНИЯ КОНТРАСТНОГО ВЕЩЕСТВА

-НЕОДНОРОДНАЯ ВНУТРЕННЯЯ СТРУКТУРА НАКОПЛЕНИЯ

ДИНАМИКА КОНТРАСТНОГО УСИЛЕНИЯ:

-УВЕЛИЧЕНИЕ ИНТЕНСИВНОСТИ МР-СИГНАЛА БОЛЕЕ ЧЕМ НА 90% В ТЕЧЕНИЕ ПЕРВОЙ МИНУТЫ ПОСЛЕ ВВЕДЕНИЯ КОНТРАСТНОГО ВЕЩЕСТВА

-МАКСИМАЛЬНАЯ ИНТЕНСИВНОСТЬ МР-СИГНАЛА МЕЖДУ ПЕРВОЙ И ВТОРОЙ МИНУТАМИ ПОСЛЕ ВВЕДЕНИЯ БОЛЮСА КОНТРАСТНОГО ВЕЩЕСТВА

-ИНТЕНСИВНОСТЬ СИГНАЛА ДОСТИГАЕТ ПЛАТО ИЛИ УМЕНЬШАЕТСЯ (ЭФФЕКТ ВЫМЫВАНИЯ) ПОСЛЕ ВТОРОЙ МИНУТЫ С НАЧАЛА ВВЕДЕНИЯ КОНТРАСТНОГО ВЕЩЕСТВА

ДИНАМИЧЕСКОЕ КОНТРАСТИРОВАНИЕ

ТИПЫ КРИВЫХ «ИНТЕНСИВНОСТЬ СИГНАЛА – ВРЕМЯ»

Доброкачественные

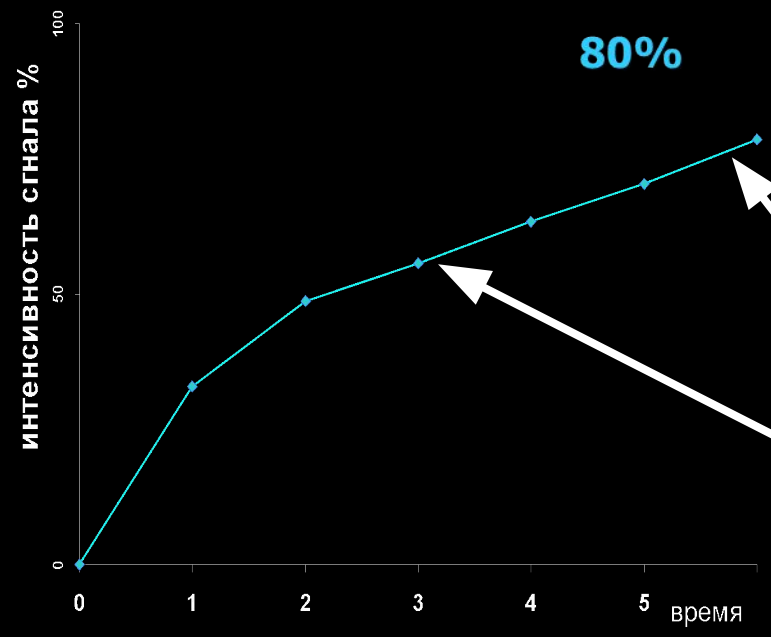

Злокачественные

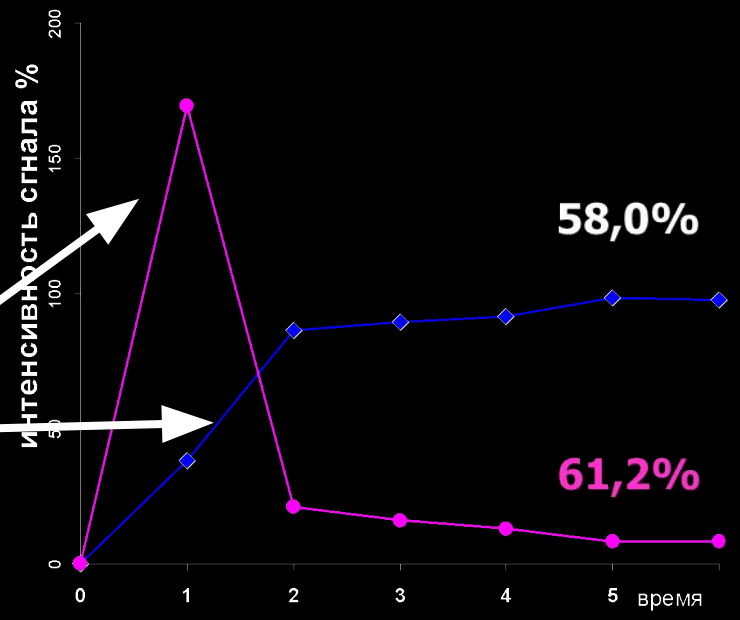

Между центральными и периферическими отделами $p>0,05$

Между центральными и периферическими отделами
Хи-квадрат=25,69, $p<0,001$

ПРЕИМУЩЕСТВА МРМ С ДКУ:

- *Дифференциальная диагностика узловых образований*
- *Выявление узловых образований от 3-5 мм*
- *Возможность выявления рака in situ*
- *Мультицентричность*
- *Полифокальность, билатеральность*
- *Распространённость*

ДИФФЕРЕНЦИАЛЬНАЯ ДИАГНОСТИКА ОБРАЗОВАНИЙ МОЛОЧНОЙ ЖЕЛЕЗЫ

1. Оценка формы и контуров образования

2. Наличие деформации кожи и большой грудной мышцы

3. Наличие лимфоаденопатии, лимфангита

4. Морфологические критерии накопления контрастного вещества (диффузное, линейное, очаговое, гомогенность)

5. Динамические критерии накопления контрастного вещества

- *степень интенсивности сигнала,*
- *тип кривой,*
- *характер контрастирования патологического образования,*
- *наличие питающего сосуда,*
- *изменение сосудистой сети вокруг образования*

- ***Система описания данных и интерпретации маммографических изображений (BI-RADS - Breast Imaging Reporting and Data System) или наличие морфологических признаков опухоли***

предложена Американской коллегией радиологов (2003)

Рентгенолог должен в своем заключении использовать термины, рекомендованные терминологией BI-RADS, что позволяет стандартизировать маммографические заключения

BI-RADS

- ***Структура паренхимы железы***
- ***Опухоли***
- ***Обызвествления***
- ***Сопутствующие изменения***

Окончательный диагноз распределяют по категориям от 1 до 5

BI-RADS

0 - отсутствие образования;

1- безусловно доброкачественное образование;

2 - вероятно доброкачественное образование;

3 - промежуточное образование;

4 - вероятно злокачественное образование

5 - безусловно злокачественное образование

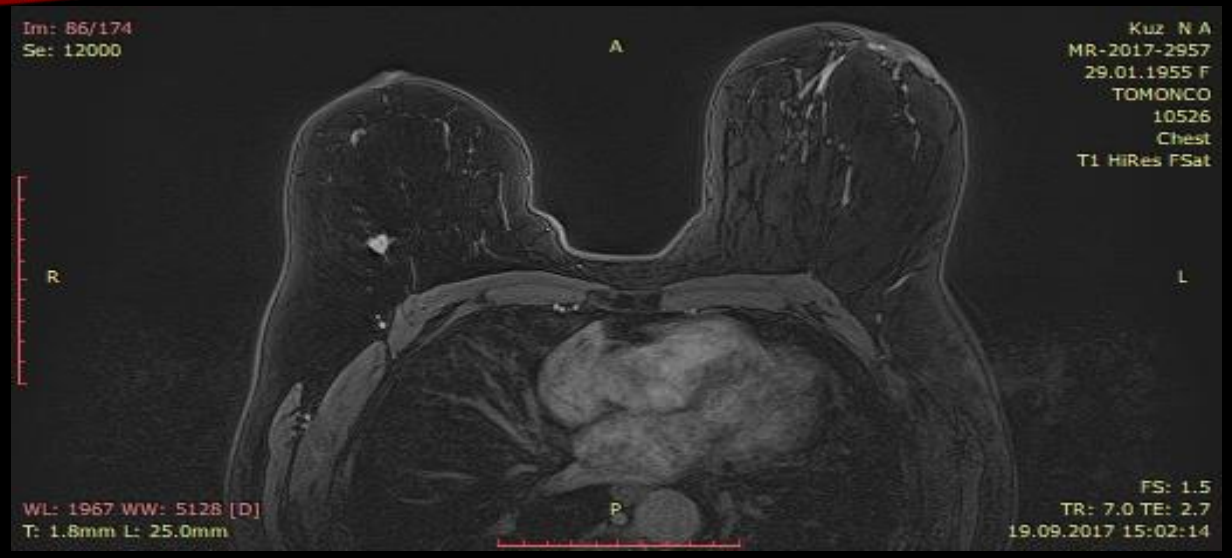

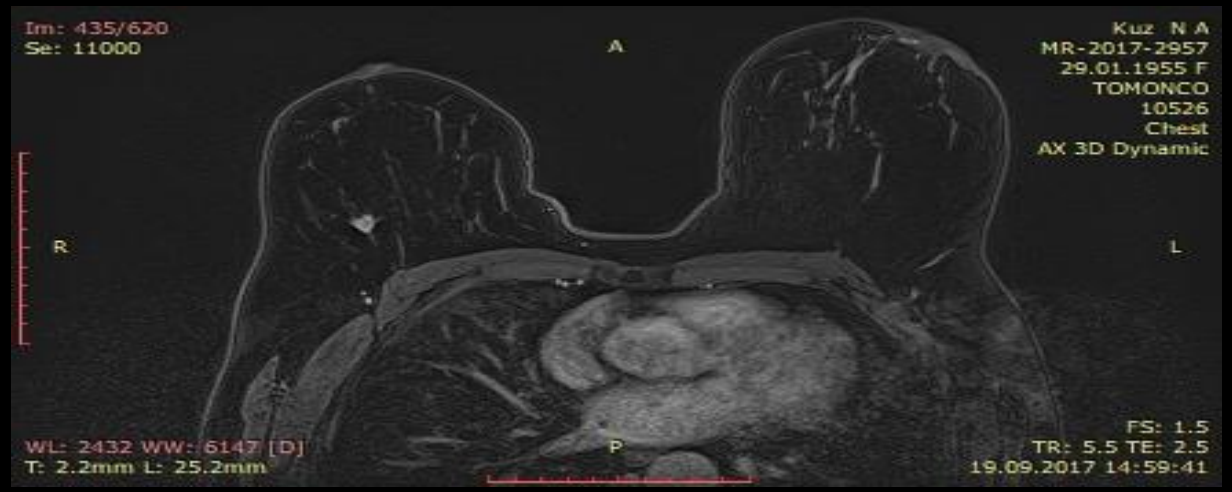

Im: 1/6
Se: 10001

MR-2017-2957
29.01.1955 F
TOMONCO
10526
Chest
Time-intensity curve

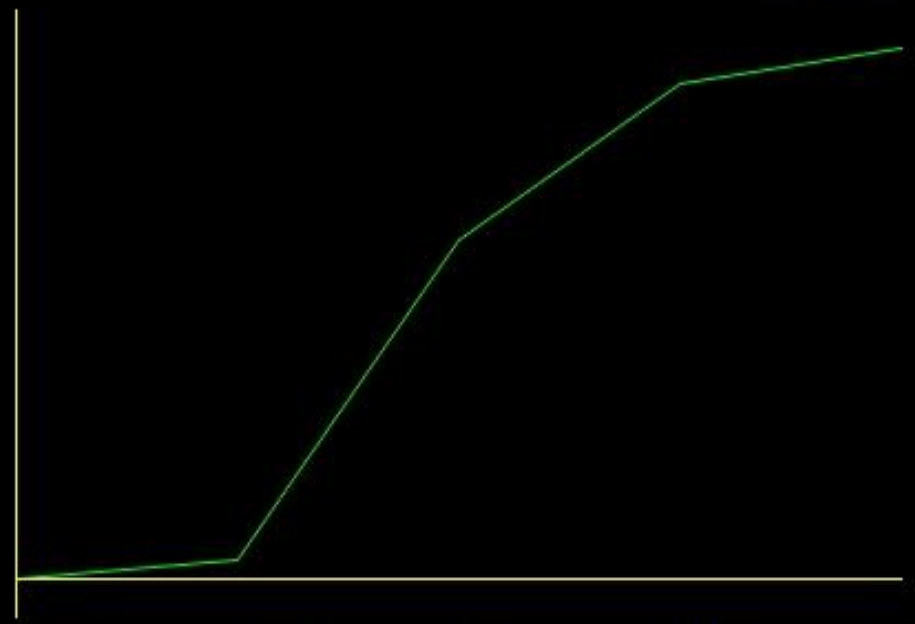

No.	11000	11000	11000	11000	11000
Tm	0s	100s	169s	238s	307s
Val	1015.5	1053.1	1688.4	1995.6	2068.1
%	0.0%	3.7%	66.3%	96.5%	103.7%

WL: 128 WW: 256 [D]

19.09.2017 14:33:19

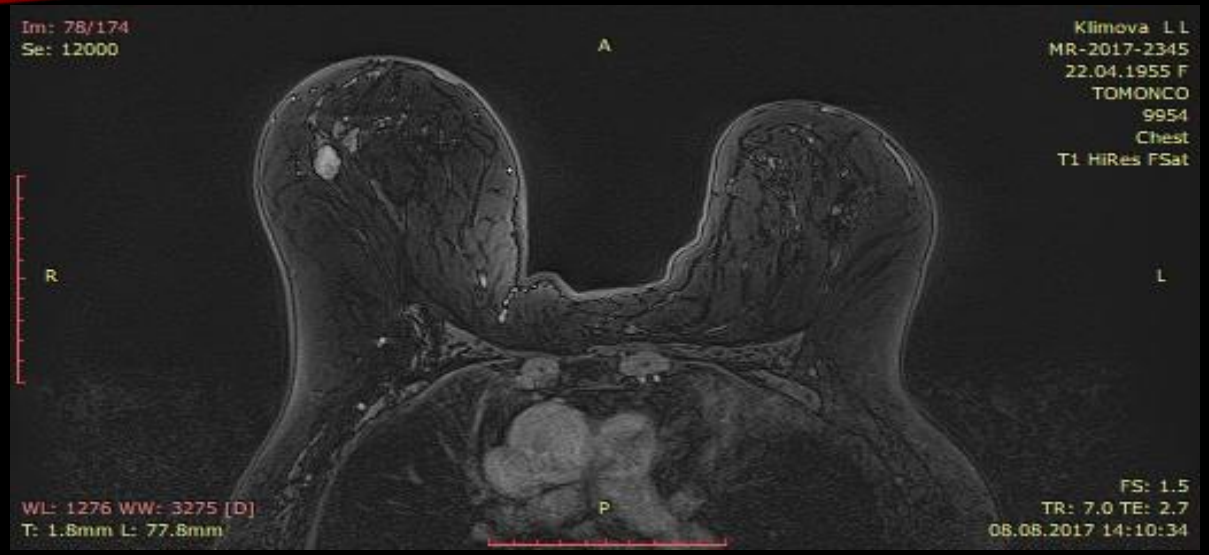

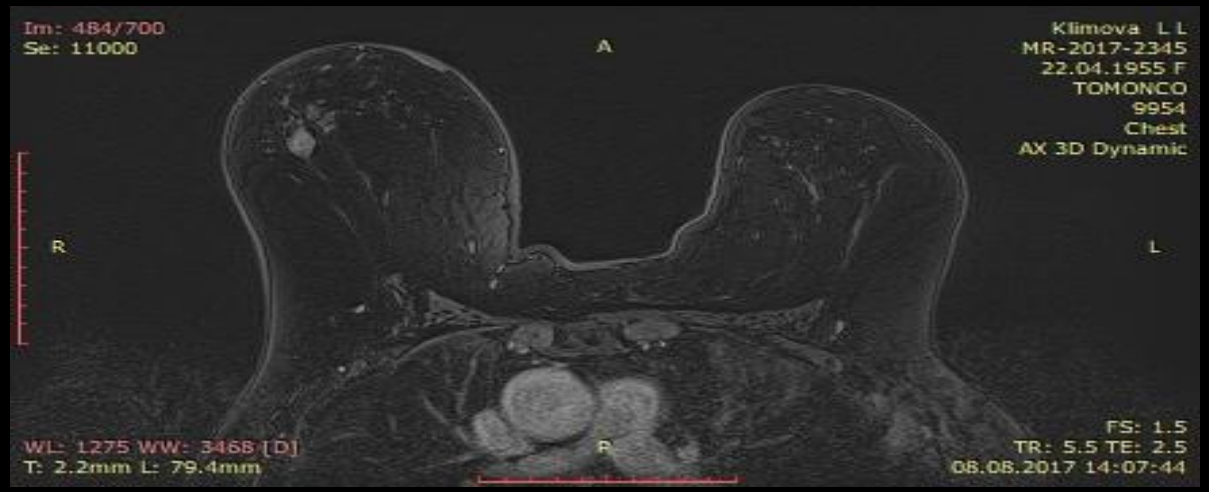

Im: 1/6
Se: 10002

MR-2017-2345
22.04.1955 F
TOMONCO
9954
Chest
Time-intensity curve

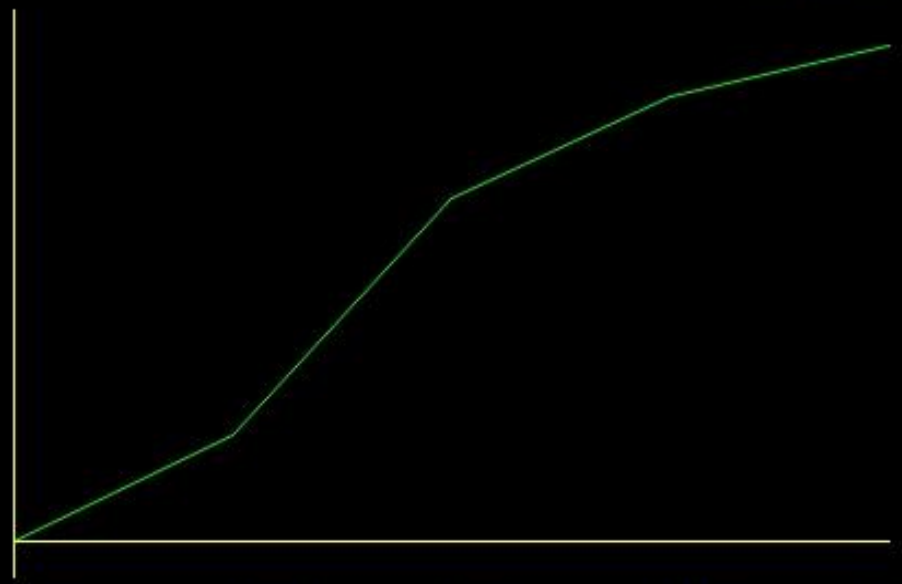

No.	11000	11000	11000	11000	11000
Tm	0s	81s	158s	234s	311s
Val	546.6	604.7	733.7	789.5	816.8
%	0.0%	10.6%	34.2%	44.5%	49.4%

WL: 128 WW: 256 [D]

08.08.2017 13:40:52

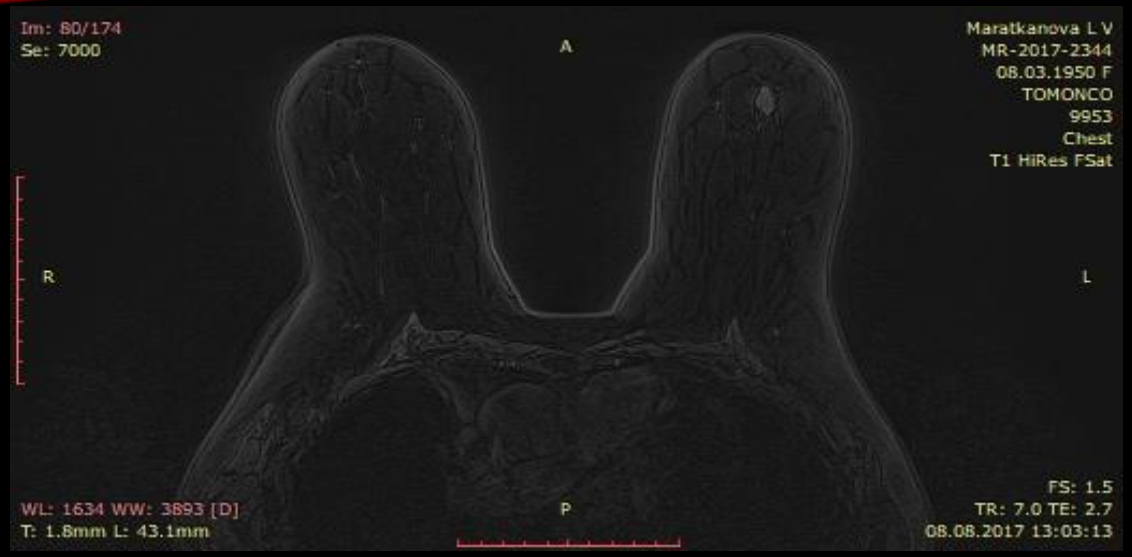

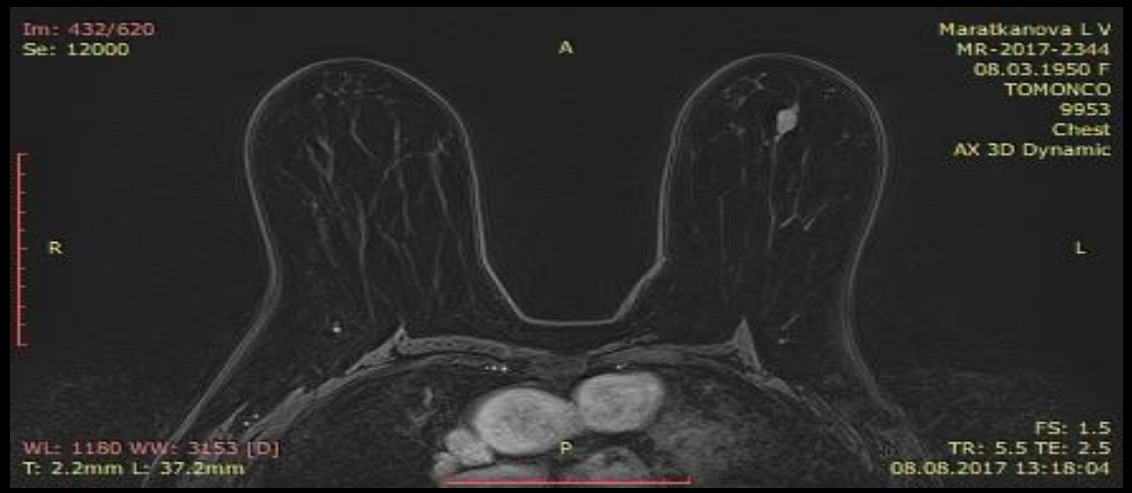

Im: 1/6
Se: 10003

MR-2017-2344
08.03.1950 F
TOMONCO
9953
Chest
Time-intensity curve

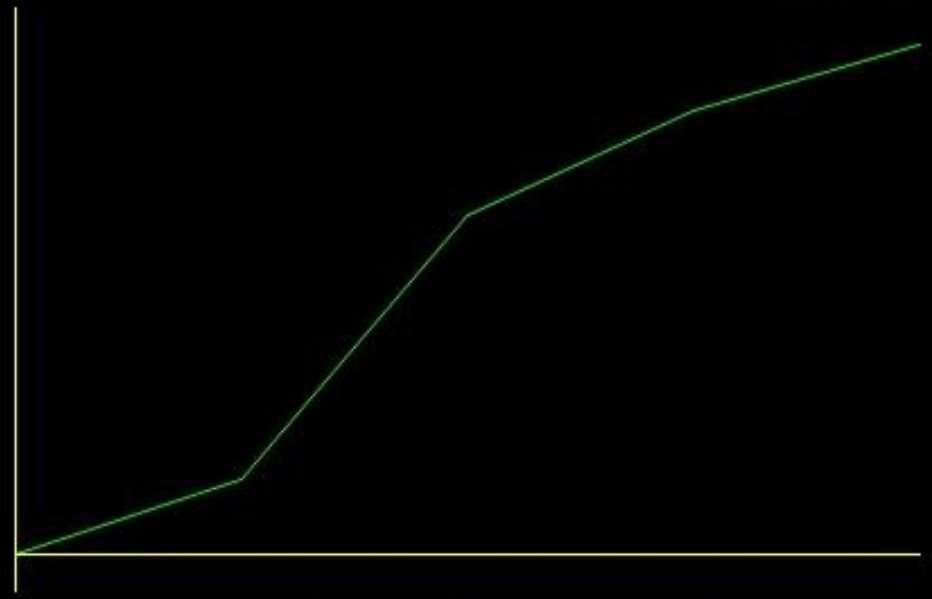

No.	12000	12000	12000	12000	12000
Tm	0s	78s	147s	216s	285s
Val	430.8	511.0	790.7	901.4	971.8
%	0.0%	18.6%	83.5%	109.2%	125.6%

WL: 128 WW: 256 [D]

08.08.2017 12:51:58

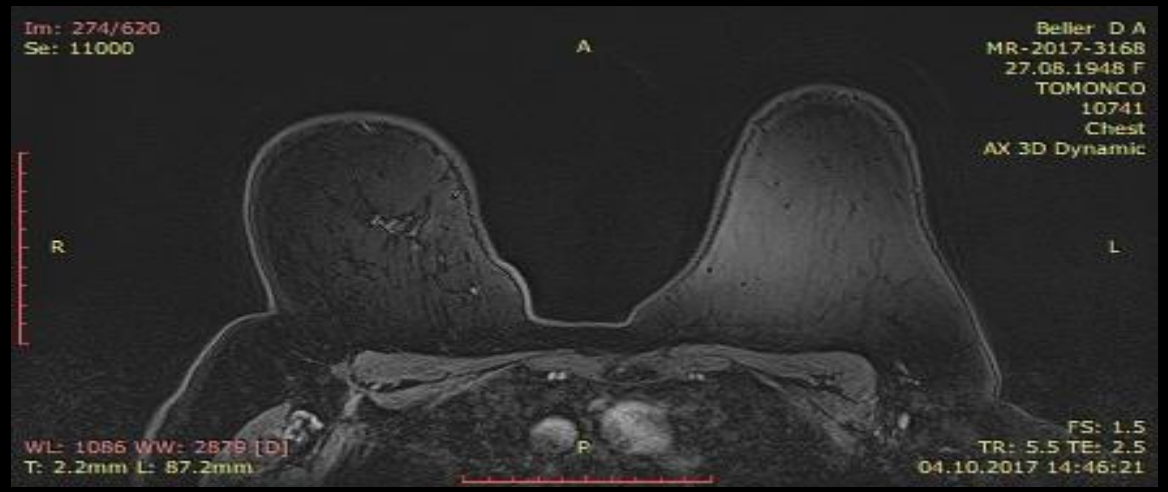

Im: 1/6
Se: 10002

MR-2017-3168
27.08.1948 F
TOMONCO
10741
Chest
Time-intensity curve

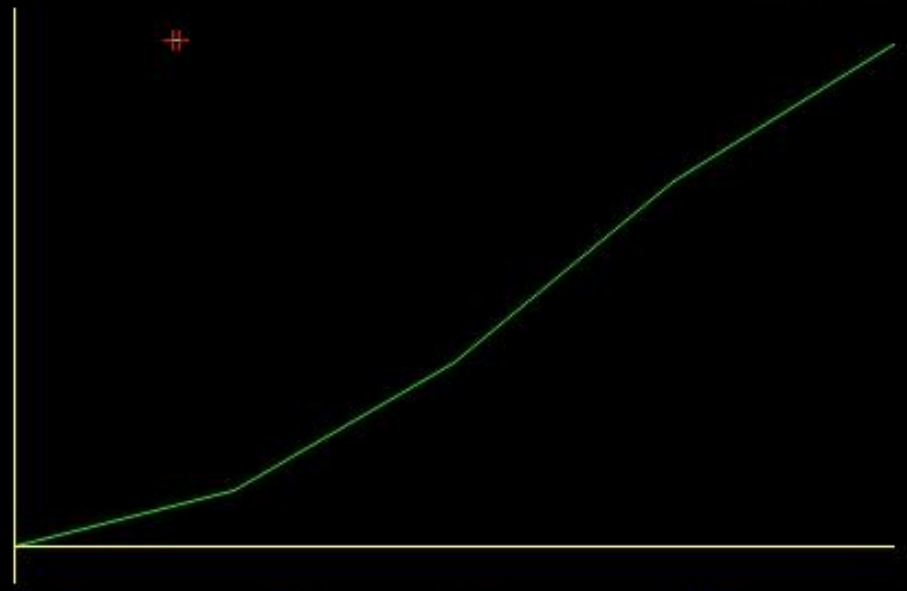

No.	11000	11000	11000	11000	11000
Tm	0s	101s	170s	239s	308s
Val	338.0	345.5	362.8	387.2	405.7
%	0.0%	2.2%	7.3%	14.6%	20.0%

WL: 128 WW: 256 [D]

04.10.2017 14:21:34

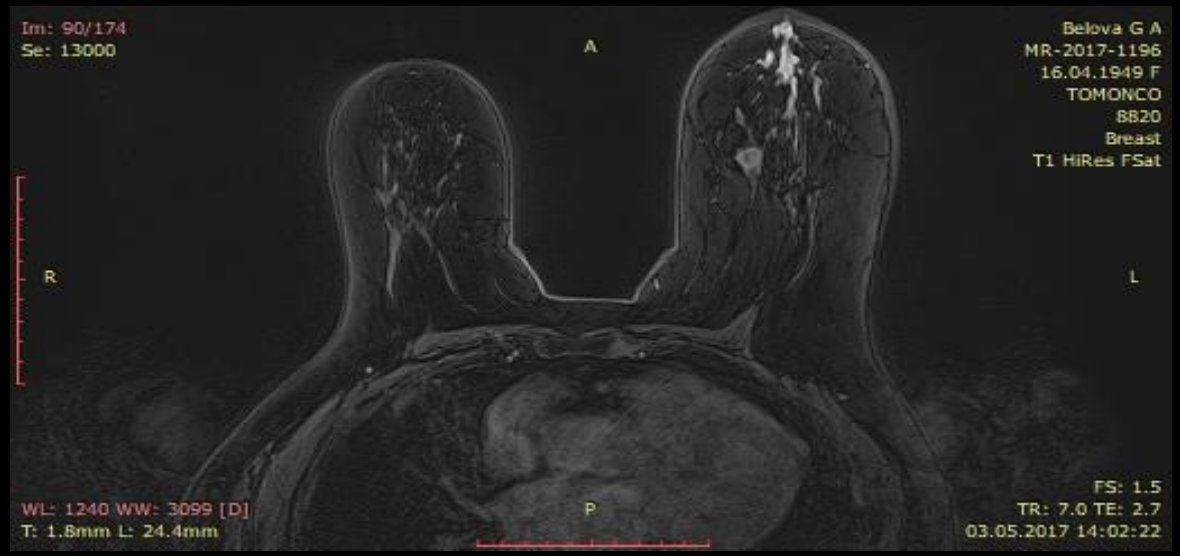

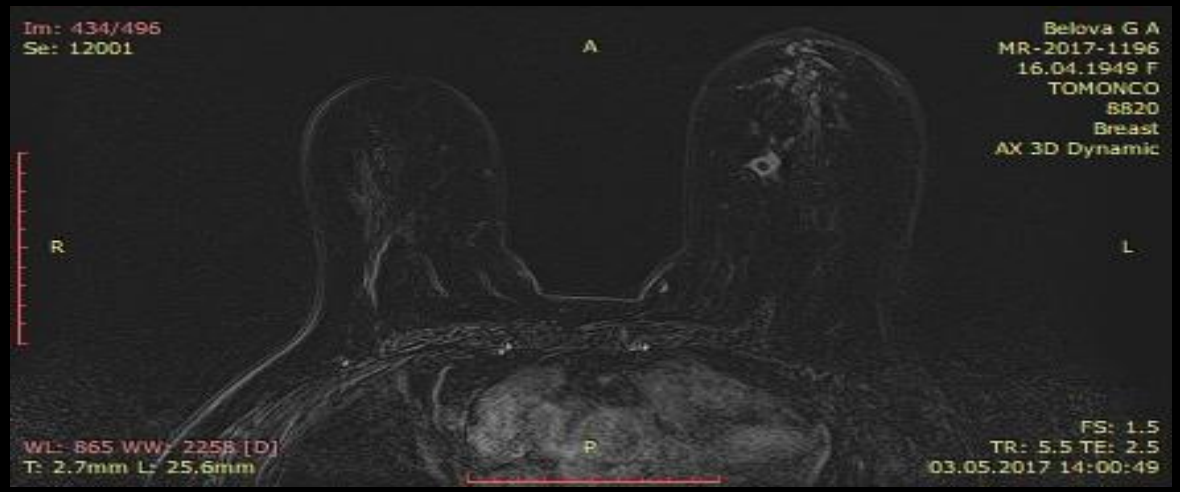

Im: 1/5
Se: 10004

MR-2017-1196
16.04.1949 F
TOMONCO
8820
Breast
Time-intensity curve

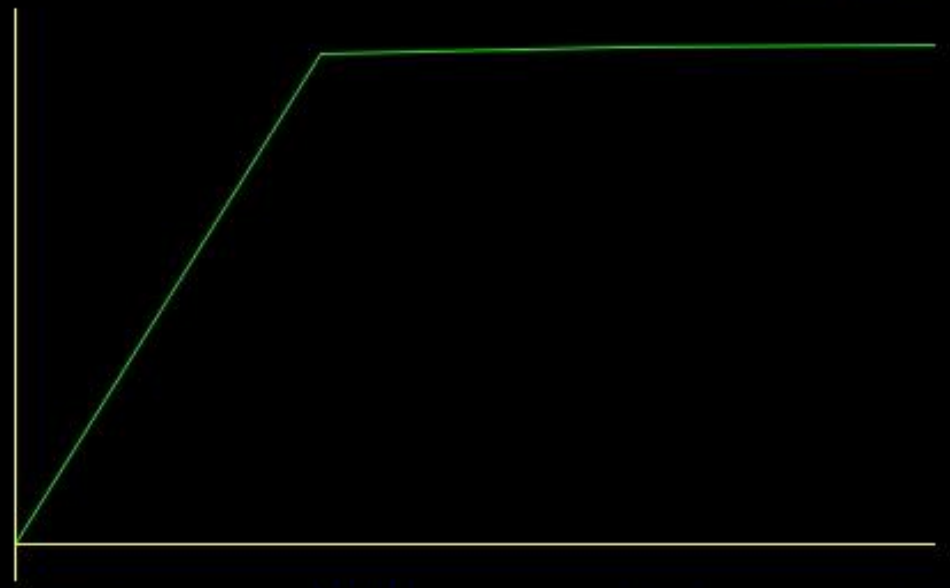

No.	12001	12001	12001	12001
Tm	0s	69s	138s	207s
Val	251.9	433.8	436.9	437.5
%	0.0%	72.2%	73.5%	73.7%

WL: 128 WW: 256 [D]

03.05.2017 13:32:56

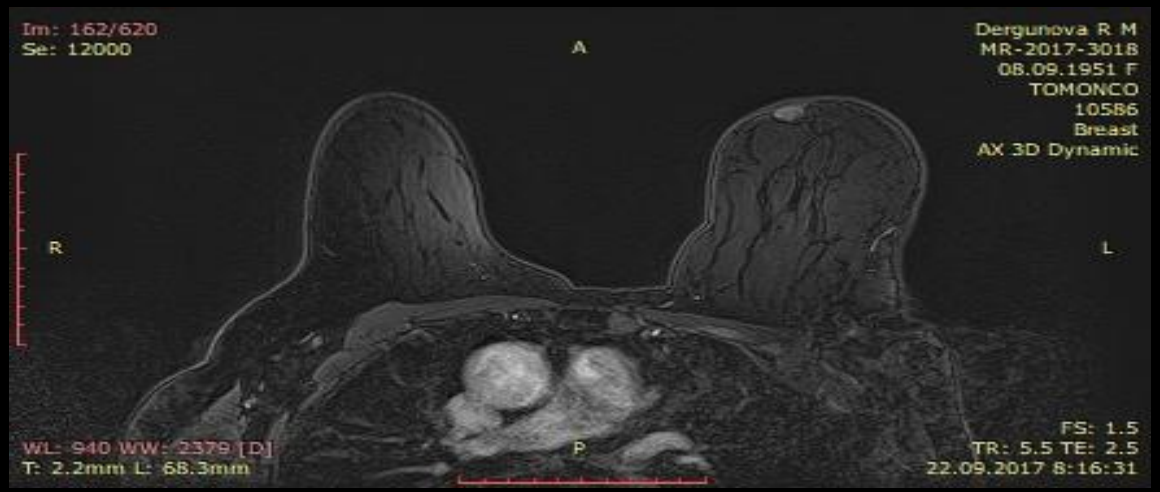

Im: 1/6
Se: 10005

MR-2017-3018
08.09.1951 F
TOMONCO
10586
Breast
Time-intensity curve

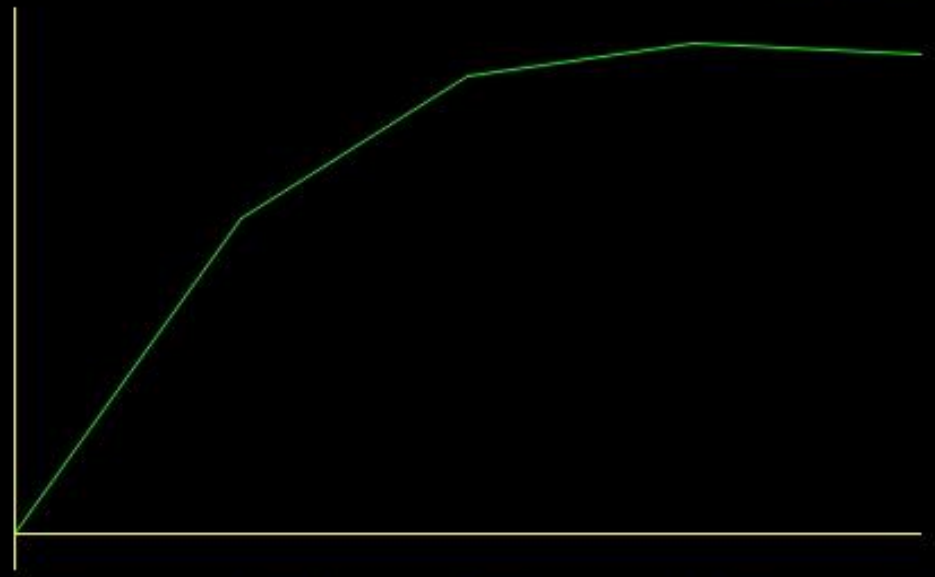

No.	12000	12000	12000	12000	12000
Tm	0s	77s	146s	215s	284s
Val	324.8	625.4	762.7	793.8	783.8
%	0.0%	92.6%	134.8%	144.4%	141.3%

WL: 128 WW: 256 [D]

22.09.2017 7:52:21

Im: 65/174
Se: 13000
A
Kachaeva V M
MR-2016-1646
26.01.1955 F
TOMONCO,TOMSK
6237
Chest
T1 HiRes FSat
R
L
P
WL: 796 WW: 2108 [D]
T: 1.0mm L: 64.7mm
FS: 1.5
TR: 7.0 TE: 2.7
19.05.2016 9:50:35

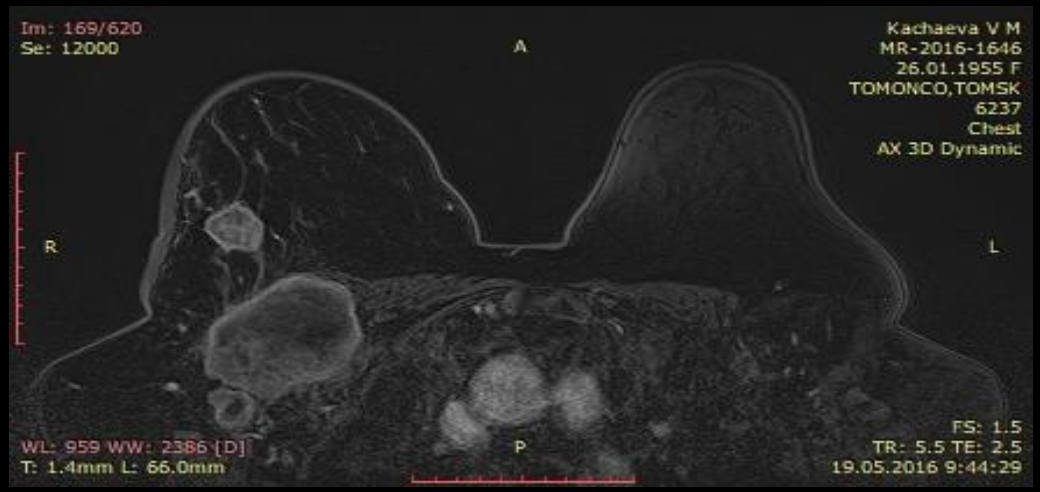
Im: 169/620
Se: 12000
A
Kachaeva V M
MR-2016-1646
26.01.1955 F
TOMONCO,TOMSK
6237
Chest
AX 3D Dynamic
R
L
P
WL: 959 WW: 2386 [D]
T: 1.4mm L: 66.0mm
FS: 1.5
TR: 5.5 TE: 2.5
19.05.2016 9:44:29

Im: 7/19
Se: 10000
S
Kachaeva V M
MR-2016-1646
26.01.1955 F
TOMONCO,TOMSK
6237
Chest
SG T2
A
P
I
WL: 7639 WW: 17488 [D]
T: 5.0mm L: -148.6mm
FS: 1.5
TR: 3000.0 TE: 60.0
19.05.2016 9:42:30

Im: 1/6
Se: 10006

MR-2017-2984
18.09.1953 F
TOMONCO
10553
Breast
Time-intensity curve

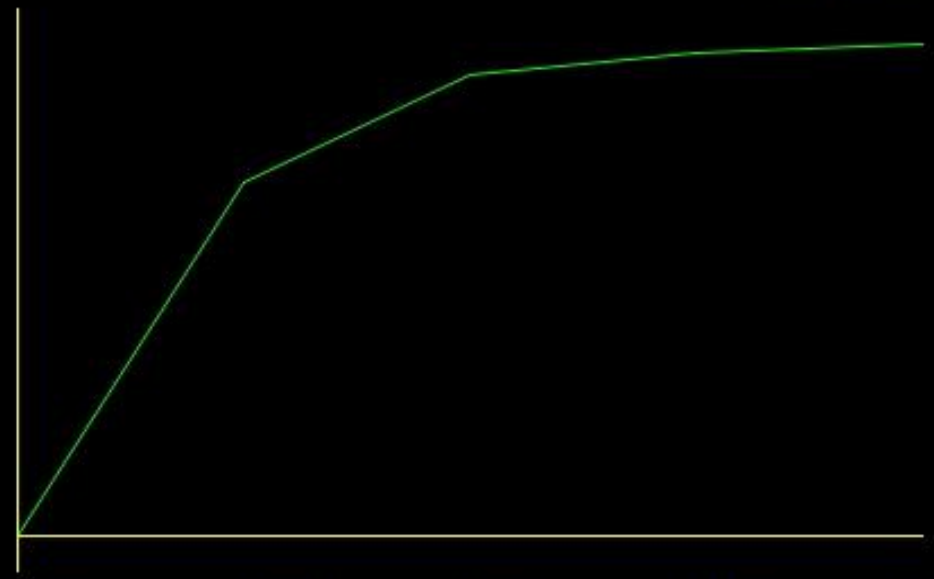

No.	11000	11000	11000	11000	11000
Tm	0s	74s	143s	212s	281s
Val	378.1	750.0	863.3	888.2	896.5
%	0.0%	98.4%	128.3%	134.9%	137.1%

WL: 128 WW: 256 [D]

20.09.2017 16:01:22

Im: 1/6
Se: 10007

MR-2017-2217
19.01.1948 F
TOMONCO
9825
Chest
Time-intensity curve

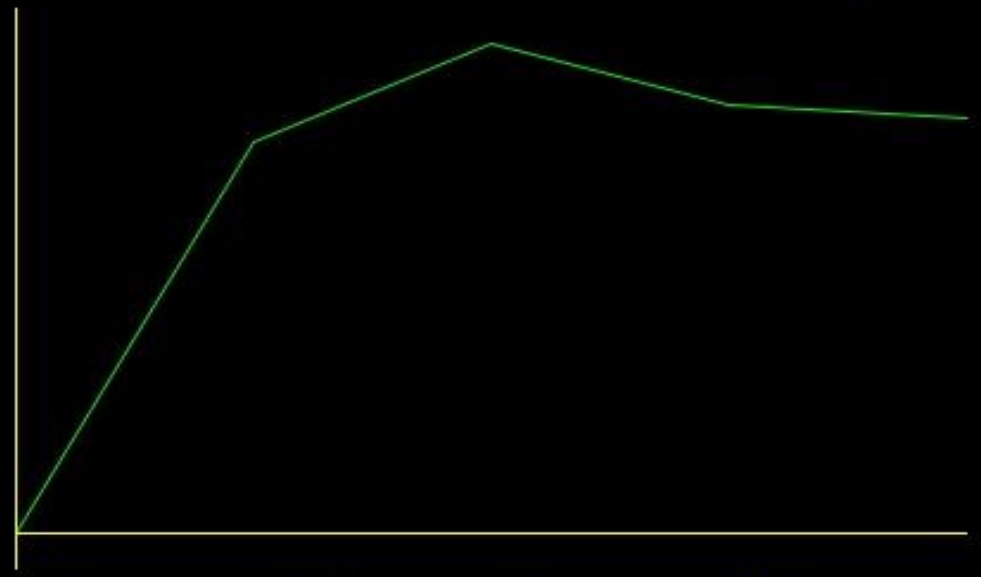

No.	11000	11000	11000	11000	11000
Tm	0s	72s	141s	210s	279s
Val	383.7	877.9	1001.3	922.8	907.2
%	0.0%	128.8%	160.9%	140.5%	136.4%

WL: 128 WW: 256 [D]

27.07.2017 17:26:13