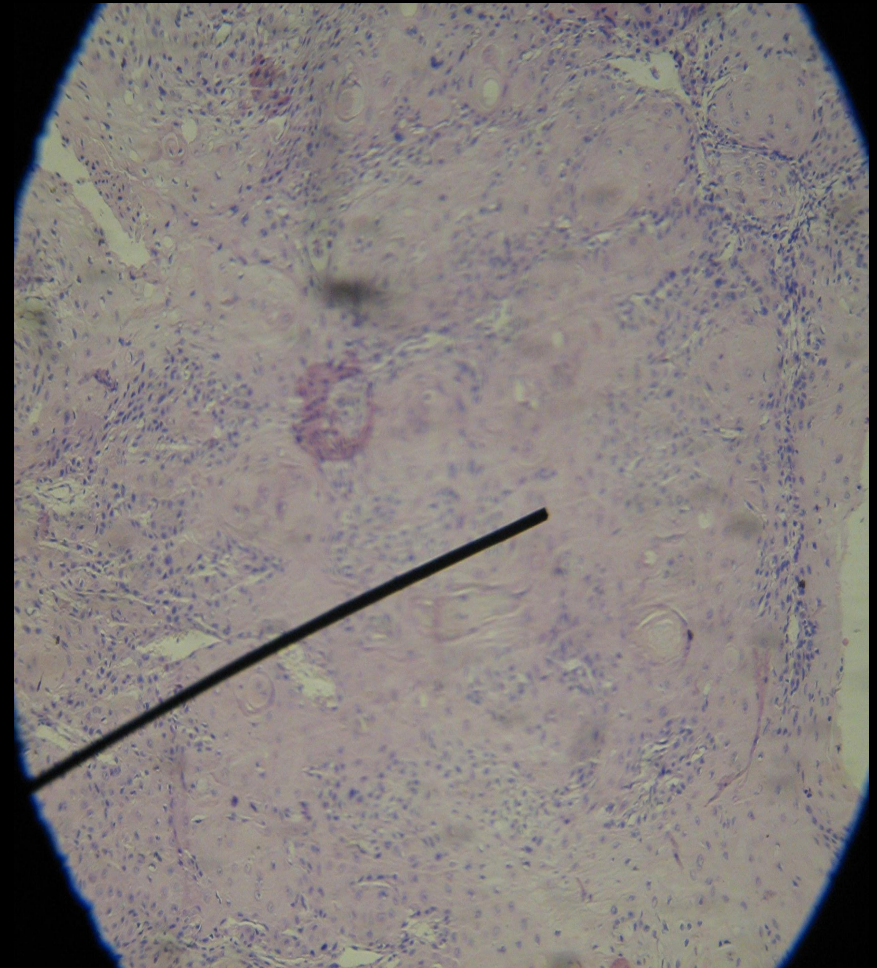

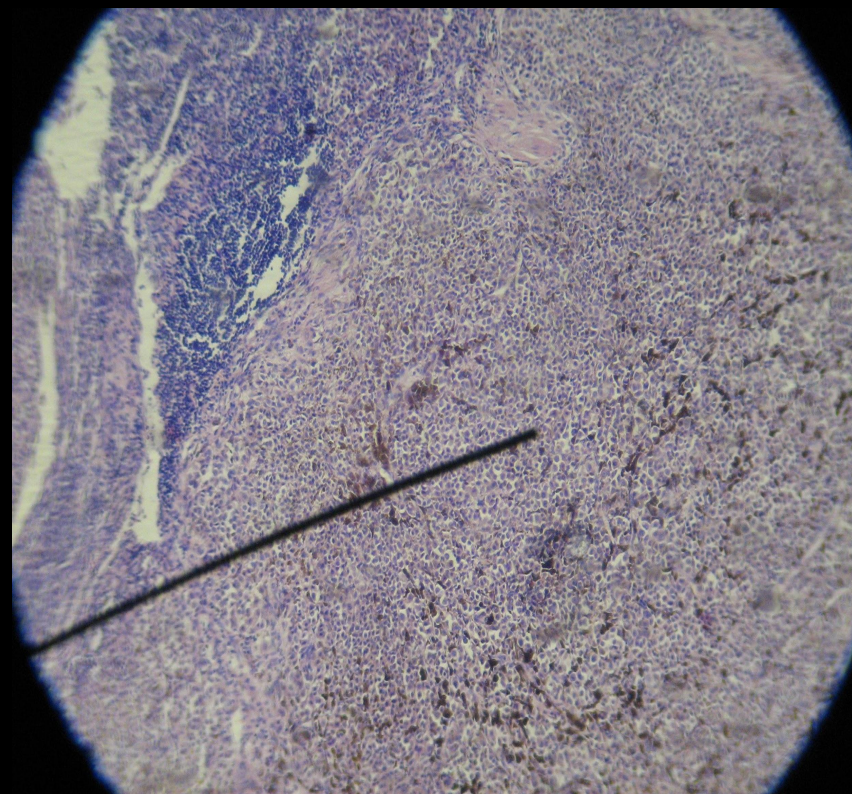


Микропрепараты к 1 семестру

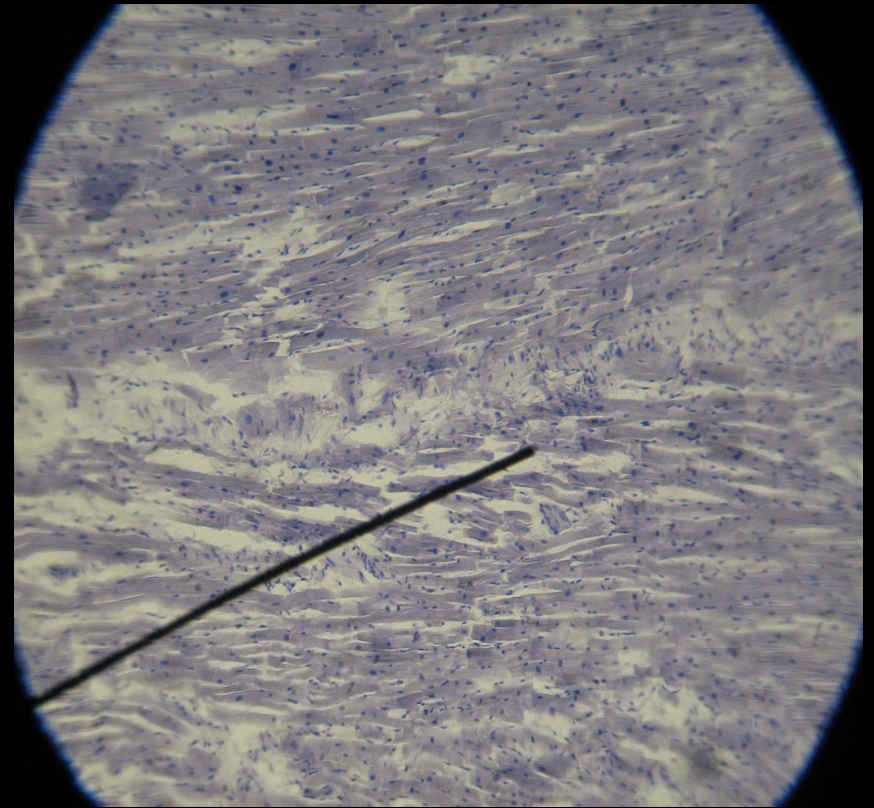
Ороговевающий плоскоклеточный рак кожи (Г-Э)



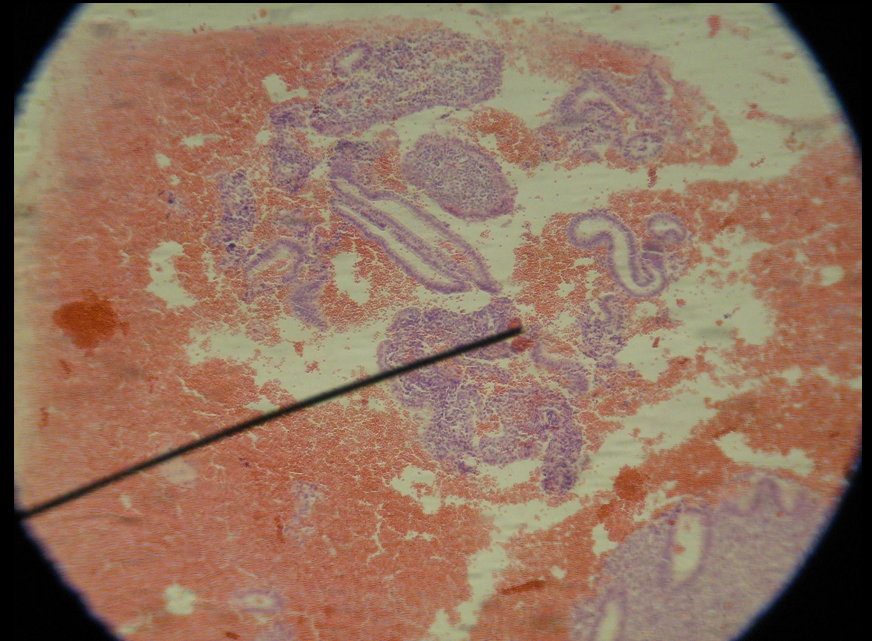
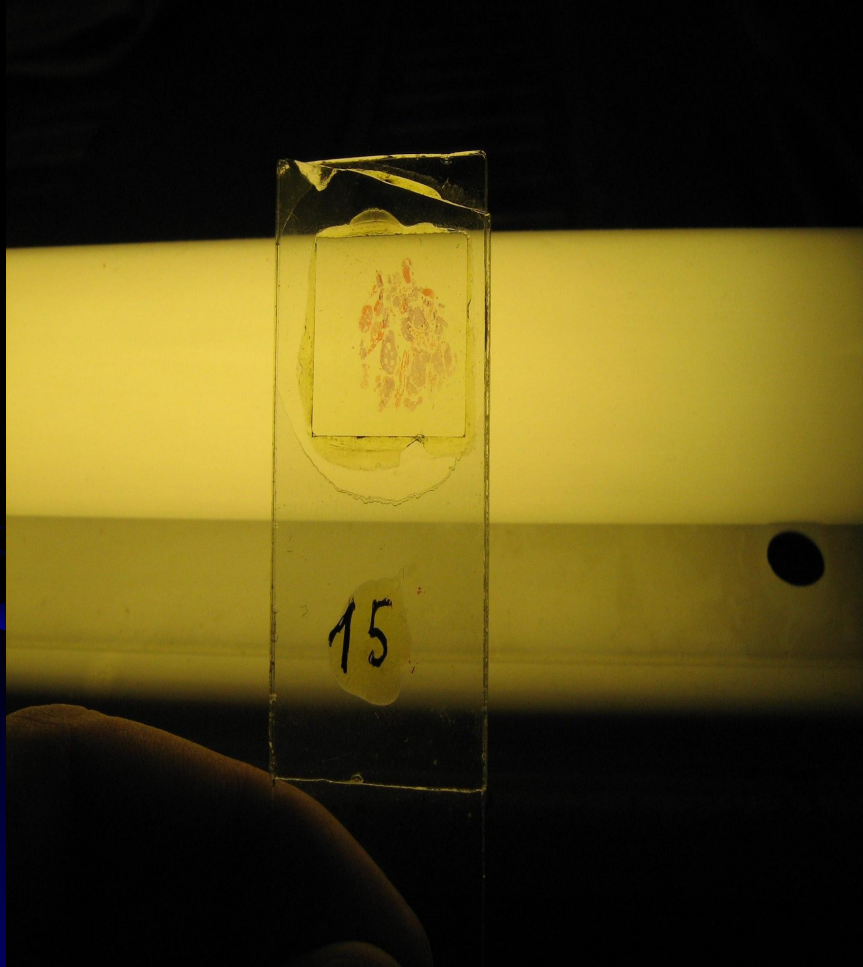
Меланома (Г-Э)



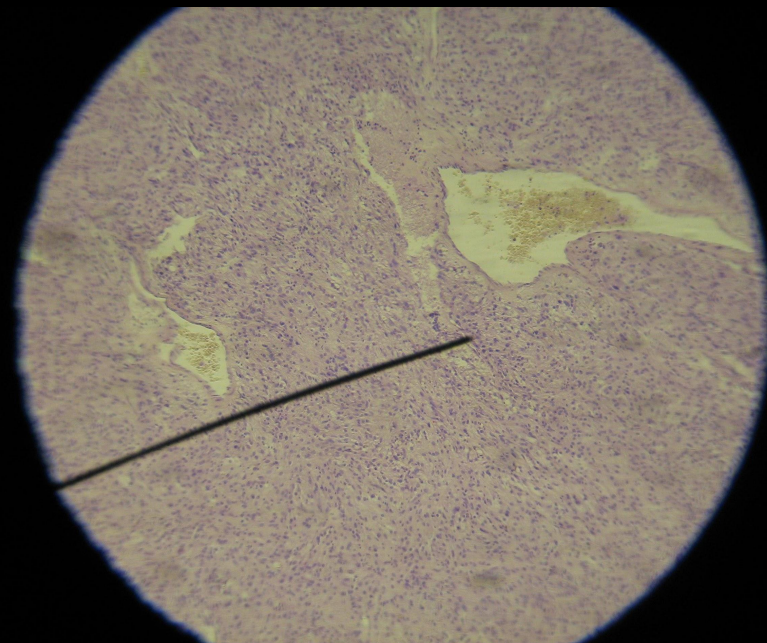

Бурая атрофия миокарда (Липофусциноз, Гематоксилин)



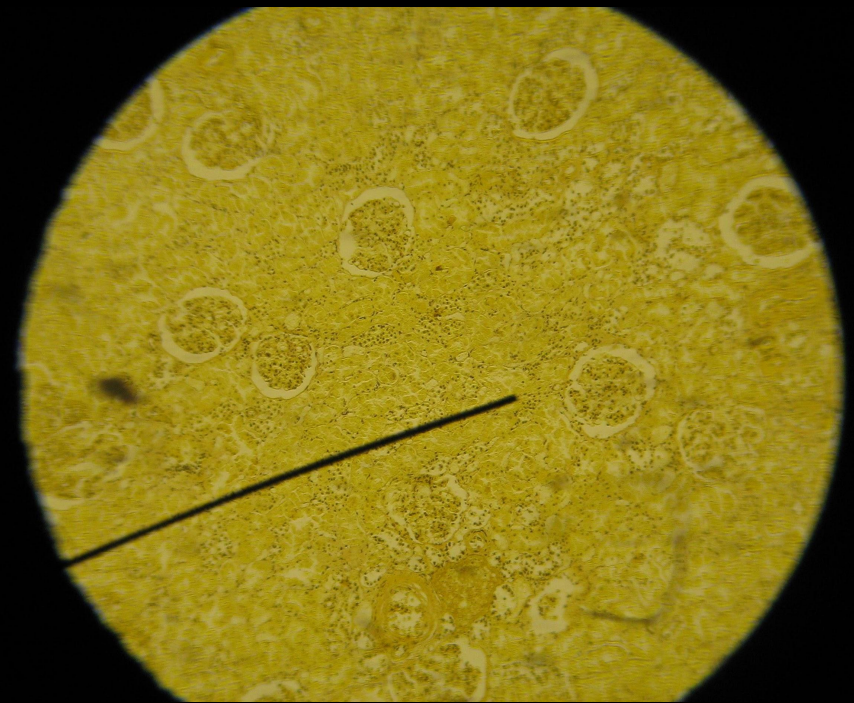
Железистая гипертрофия эндометрия (Г-Э)



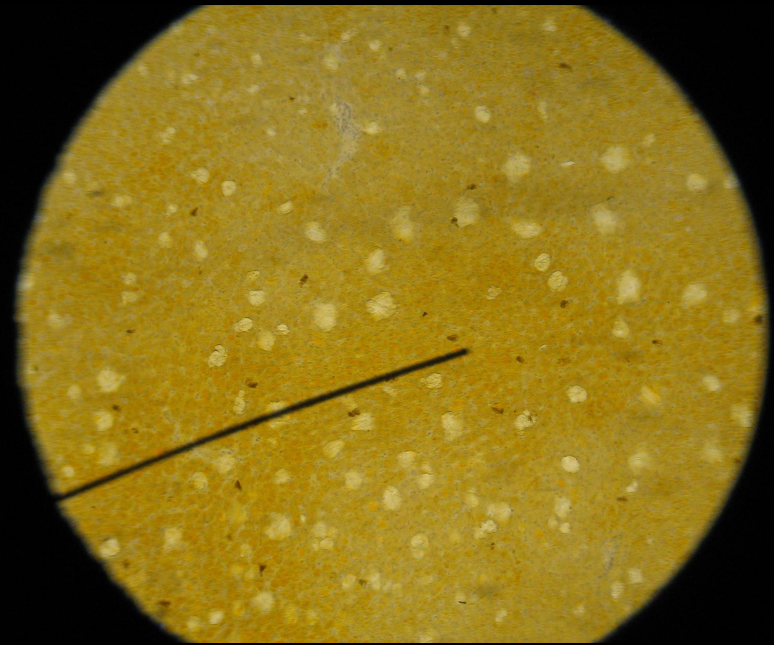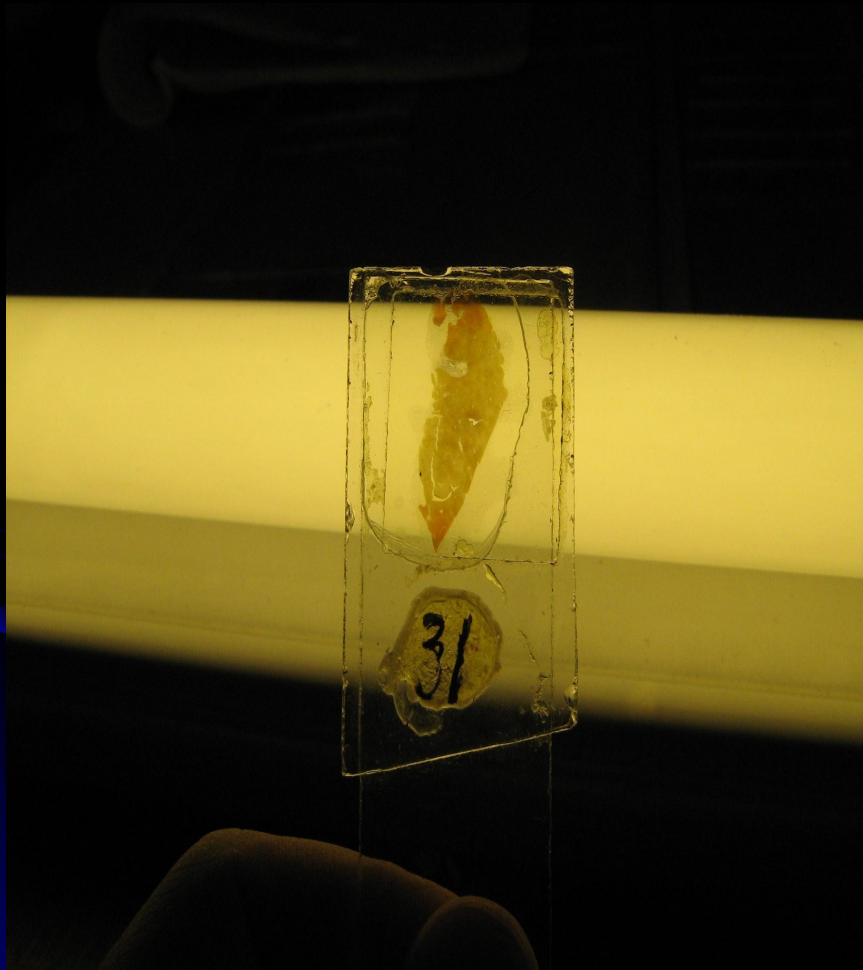
Недифференцированная фибросаркома (Г-Э)



Гиалиноз сосудов почки (По Ван-Гизону)

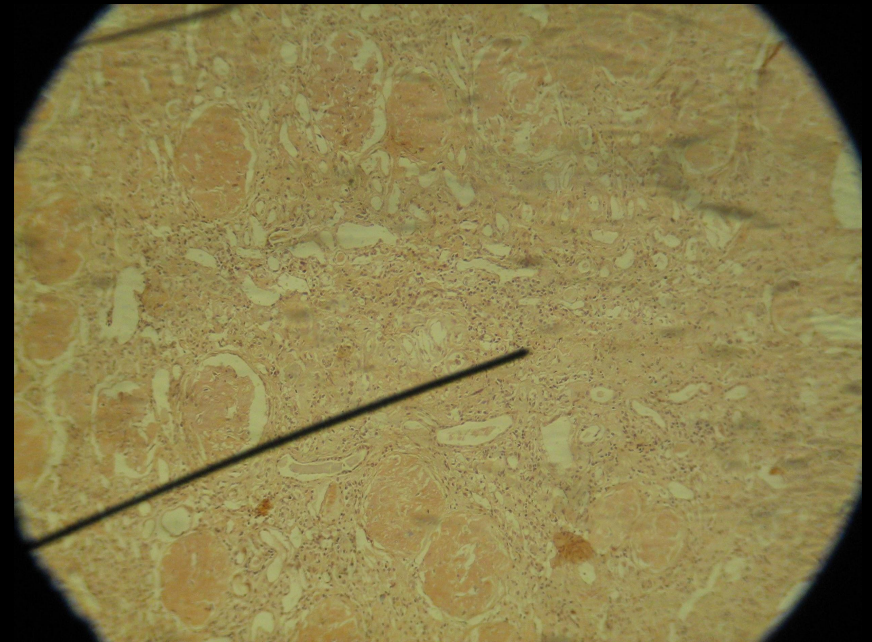



Жировая дистрофия печени (Судан III, гематоксиллин)

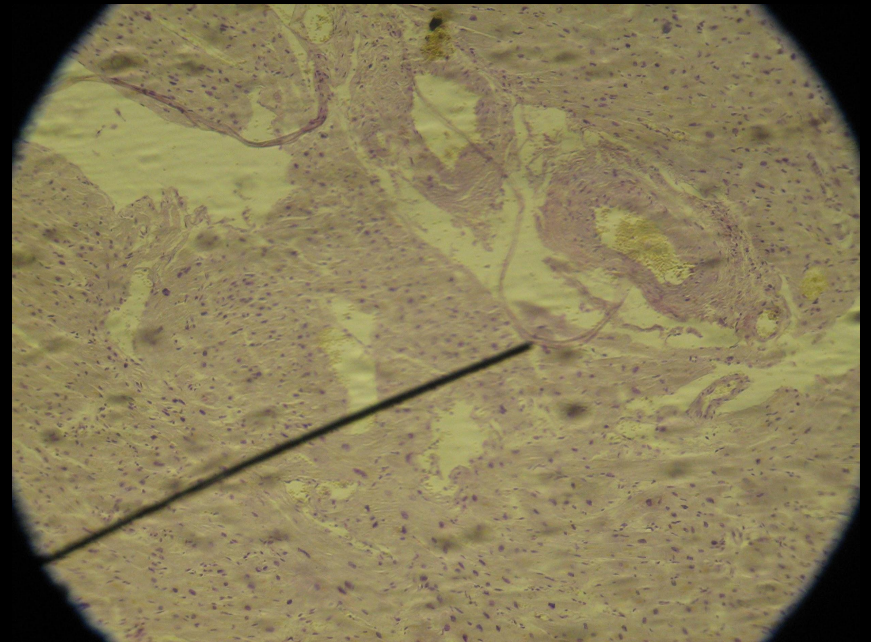



АМИЛОИДОЗ ПОЧКИ

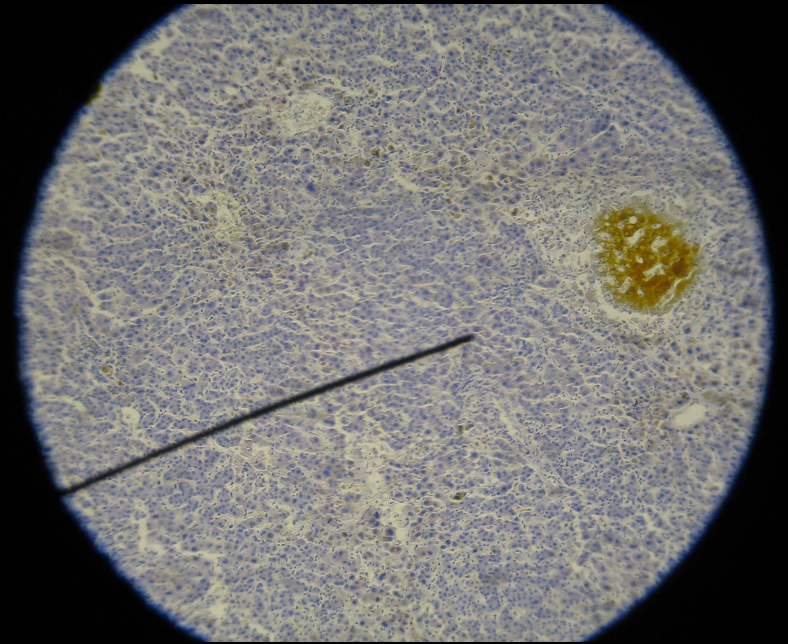
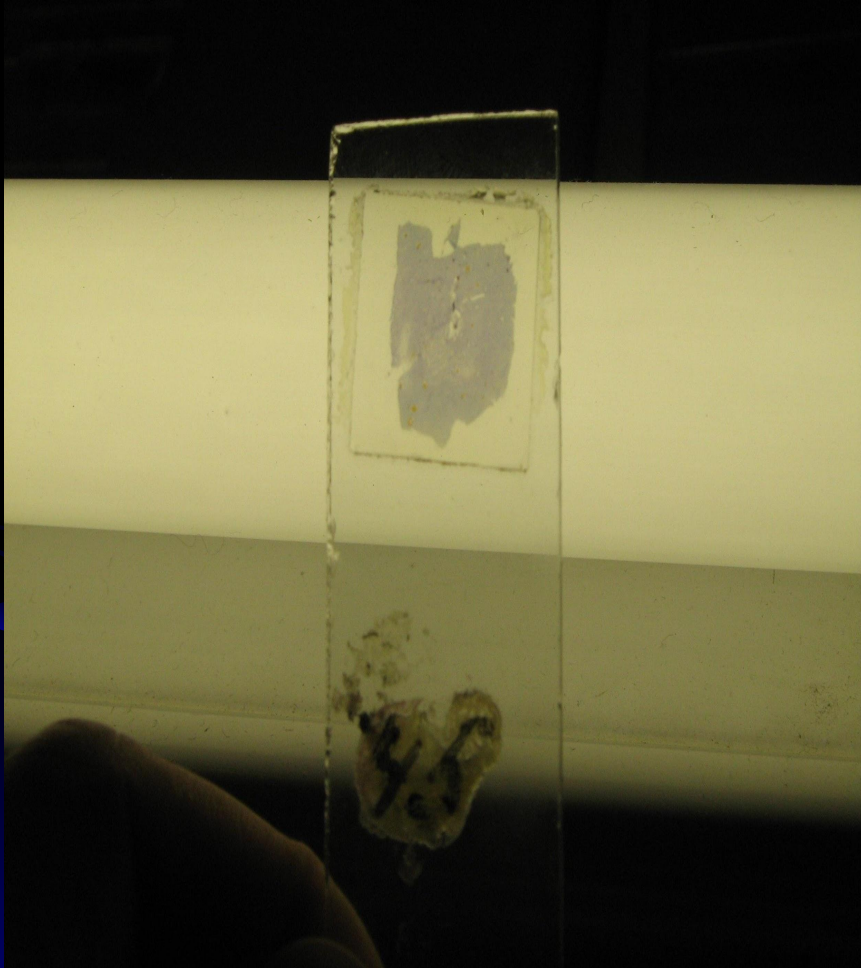
(Конго-рот, гематоксилин)



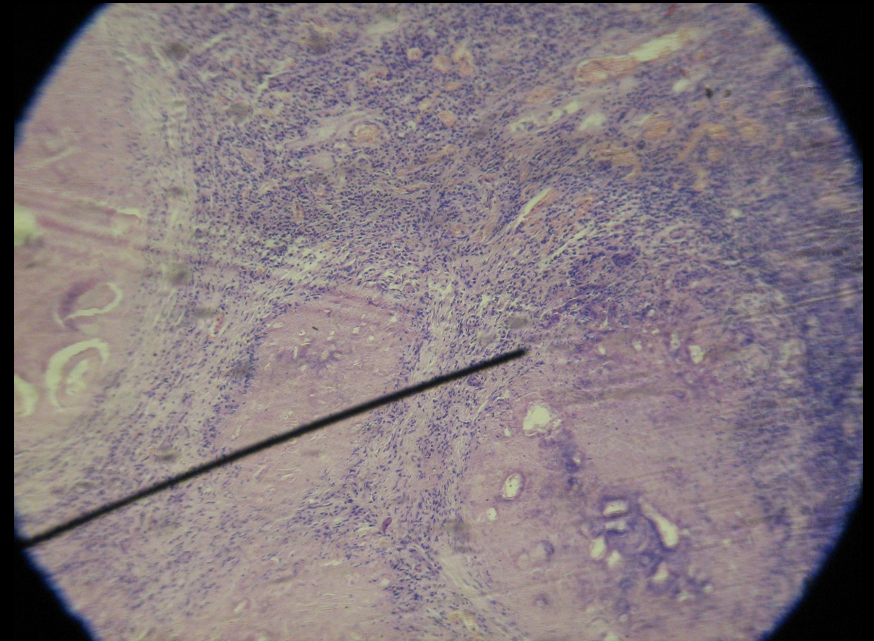

Гипертрофия миокарда (Г-Э)



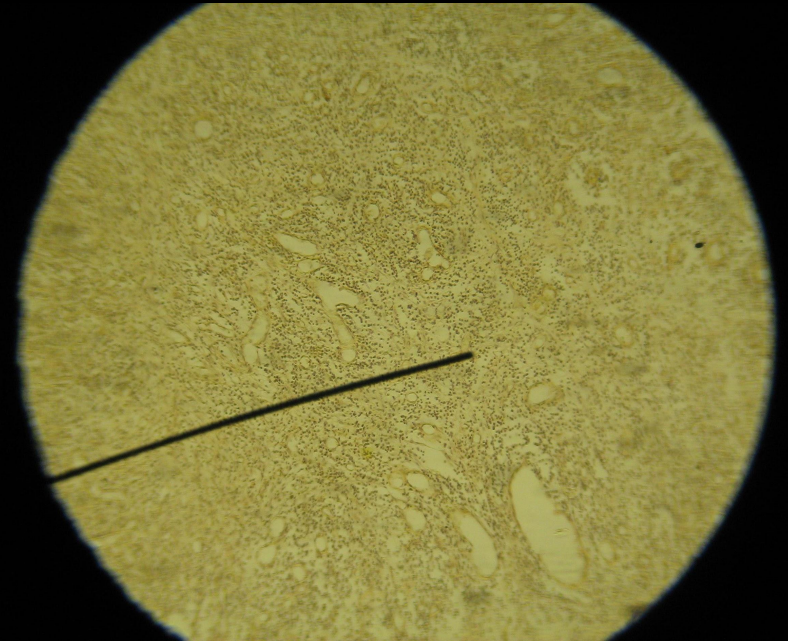

Застойная желтуха печени (Гематоксилин)



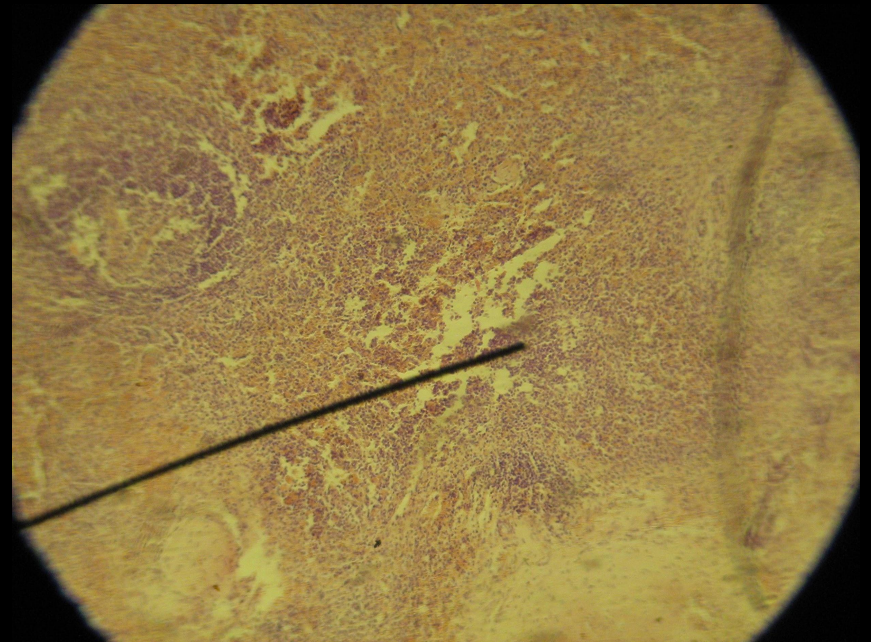

Альвеококкоз печени (Г-Э)



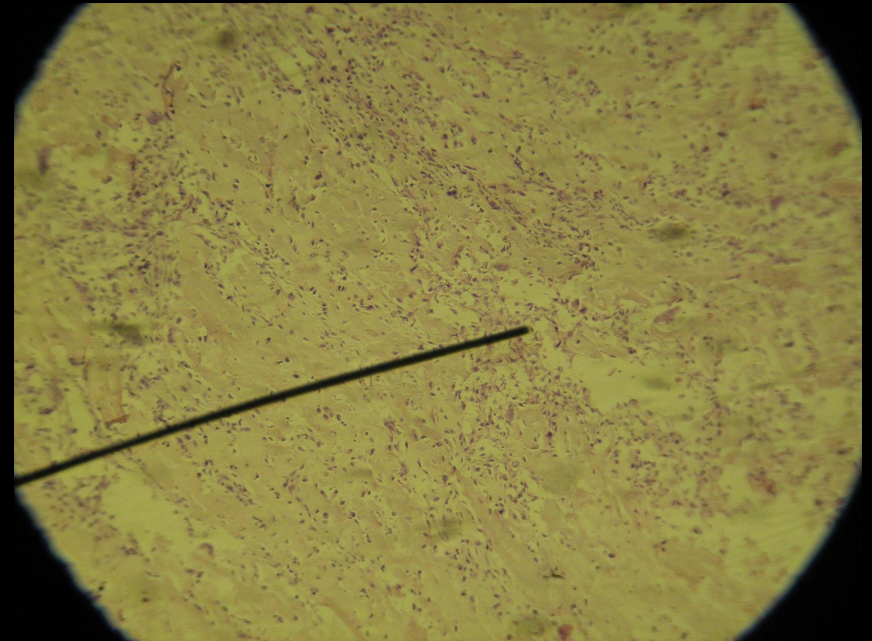

Грануляционная ткань (По Ван-Гизону)



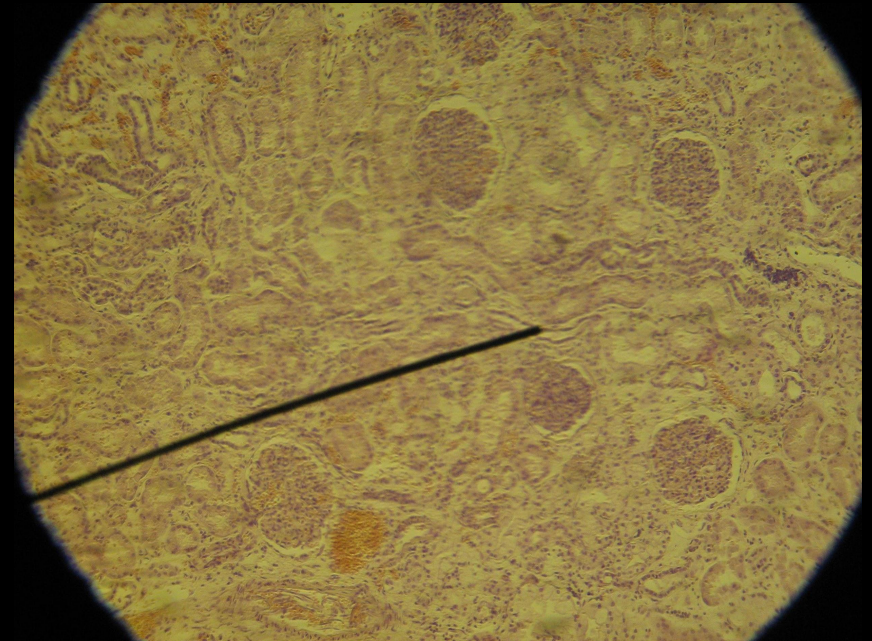

Творожистый некроз селезёнки (Г-Э)



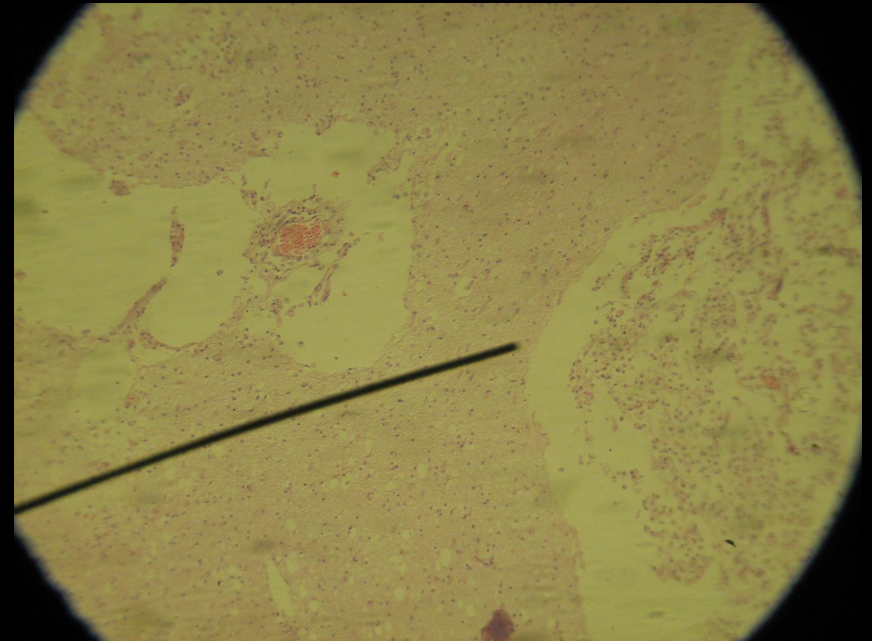

Остеогенная саркома (Г-Э) №98



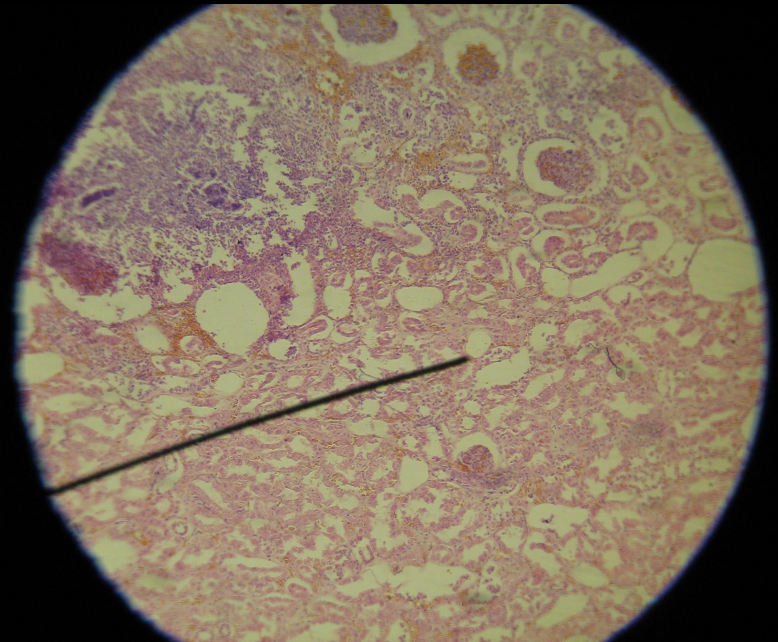

Вакуольная дистрофия эпителия извитых канальцев (Г-Э)



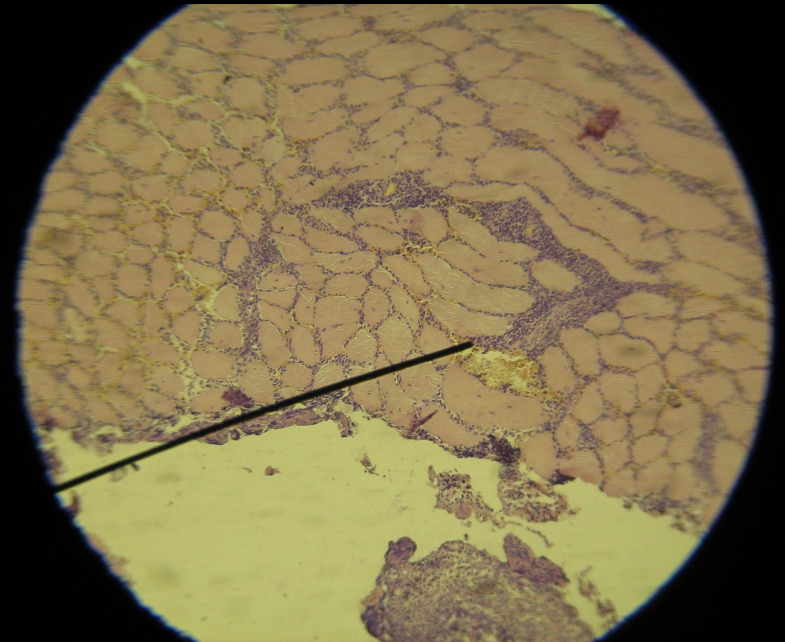
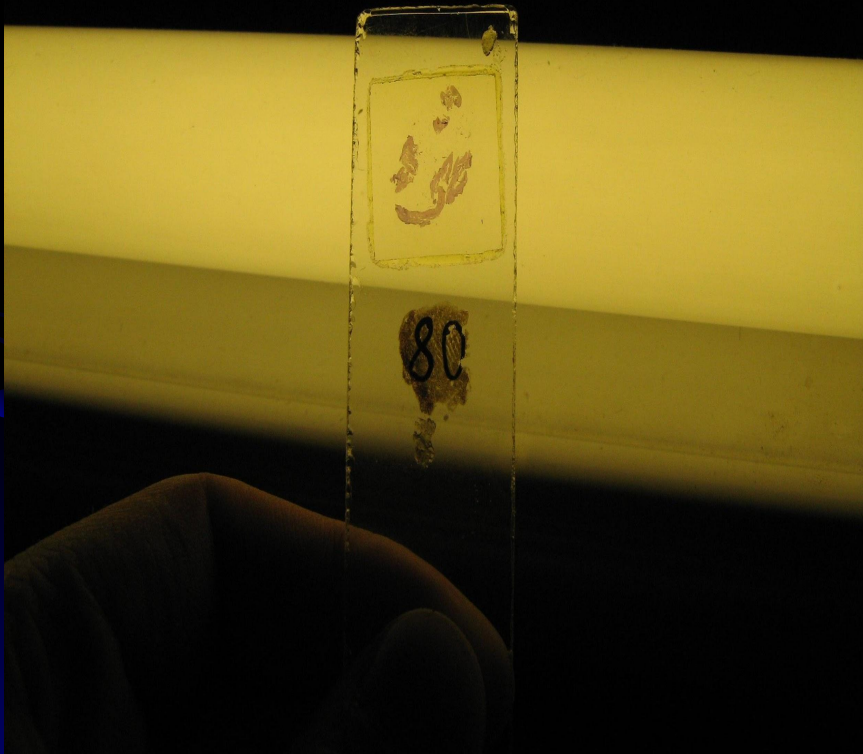Ишемический инфаркт мозга (белое размягчение гол. мозга) (Г-Э)



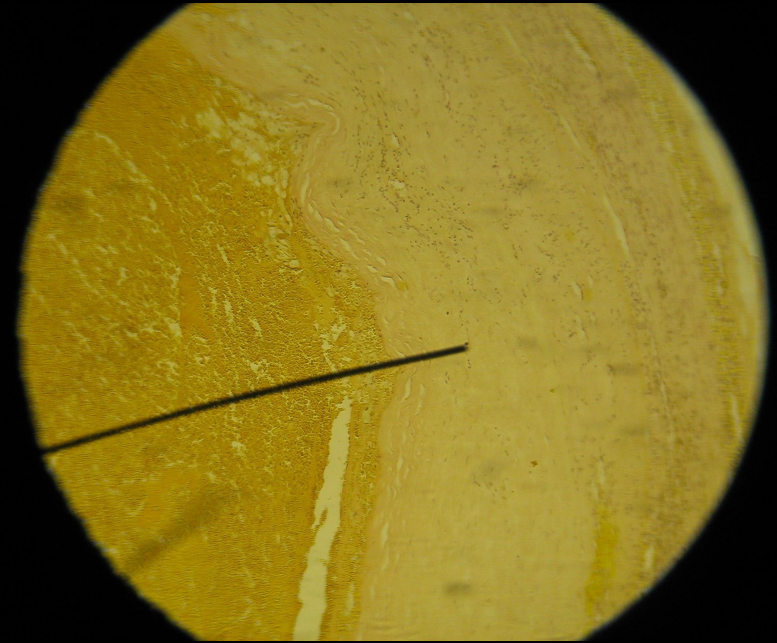

Микроабсцессы в почке (Г-Э)



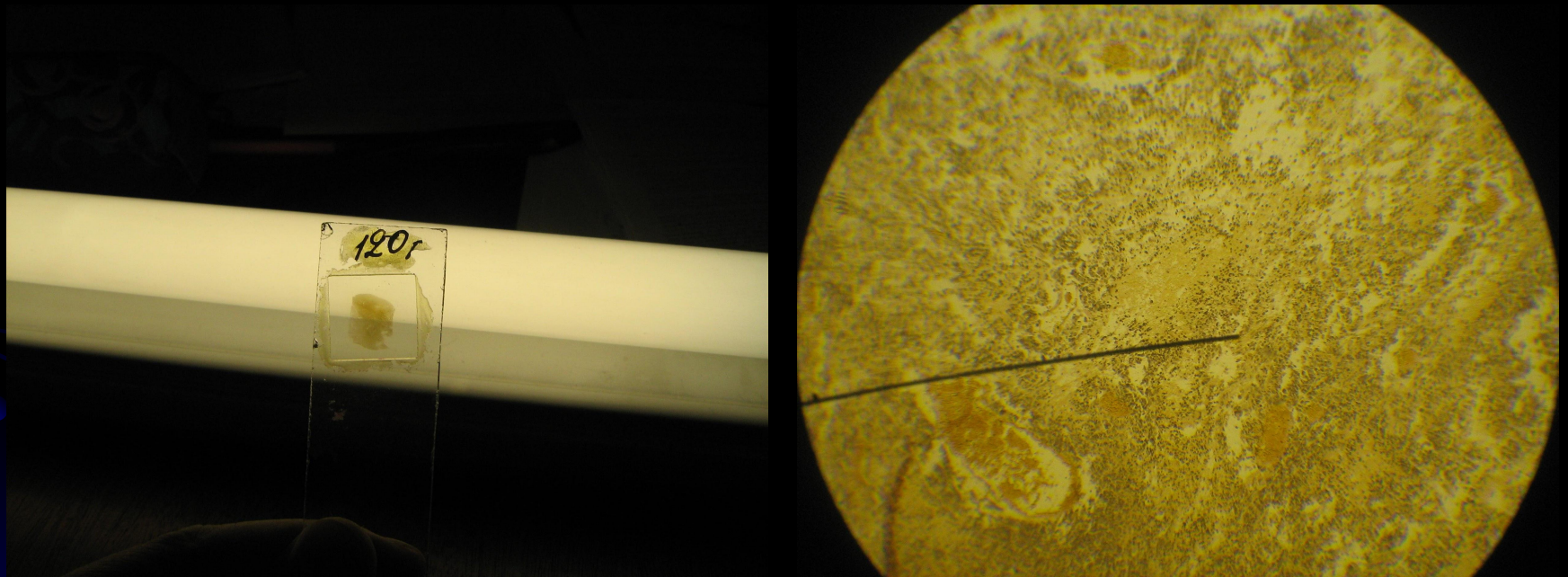
Флегмона мышц (Г-Э)



Организация тромба (По Ван-Гизону) №61



Мультиформная глиобластома (окр. По Ван-Гизону)



Невринома (шваннома) (Г-Э)

