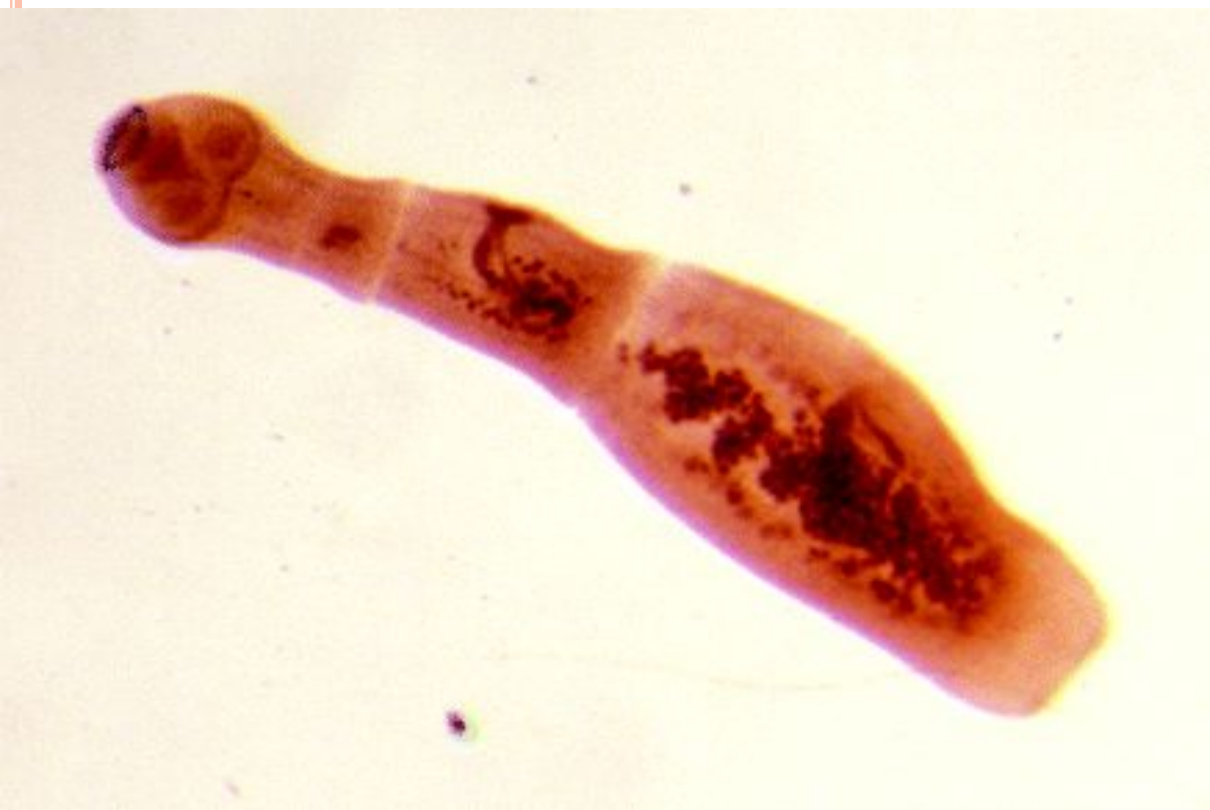

# ЭХИНОКОККОЗ

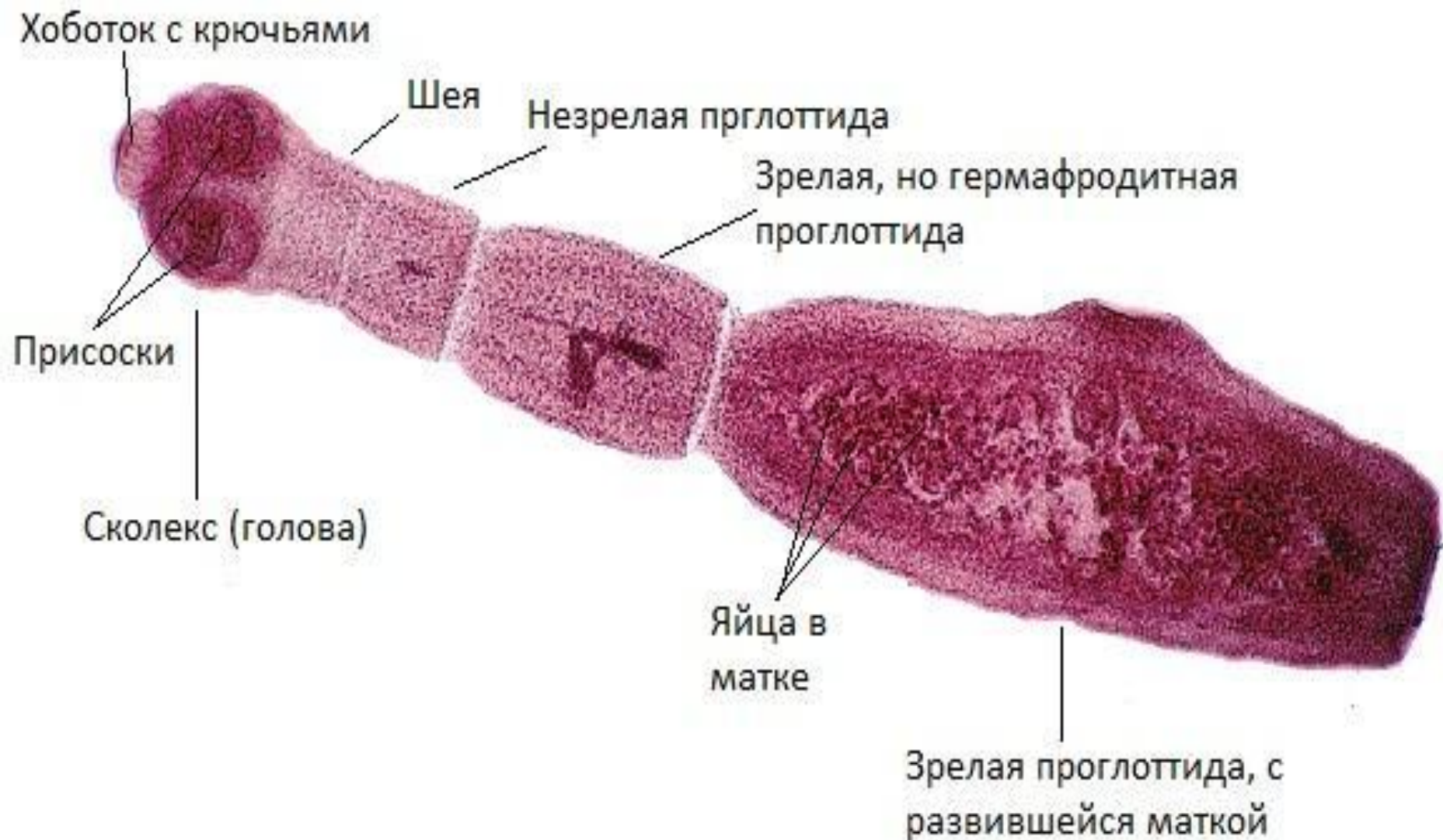
Подготовили: Прокофьева В  
Халмуратова П.

# ЭХИНОКОККОЗ - ЭТО

- Зооноз, вызываемый ленточными червями рода *Echinococcus*.



## Морфология взрослого эхинококка

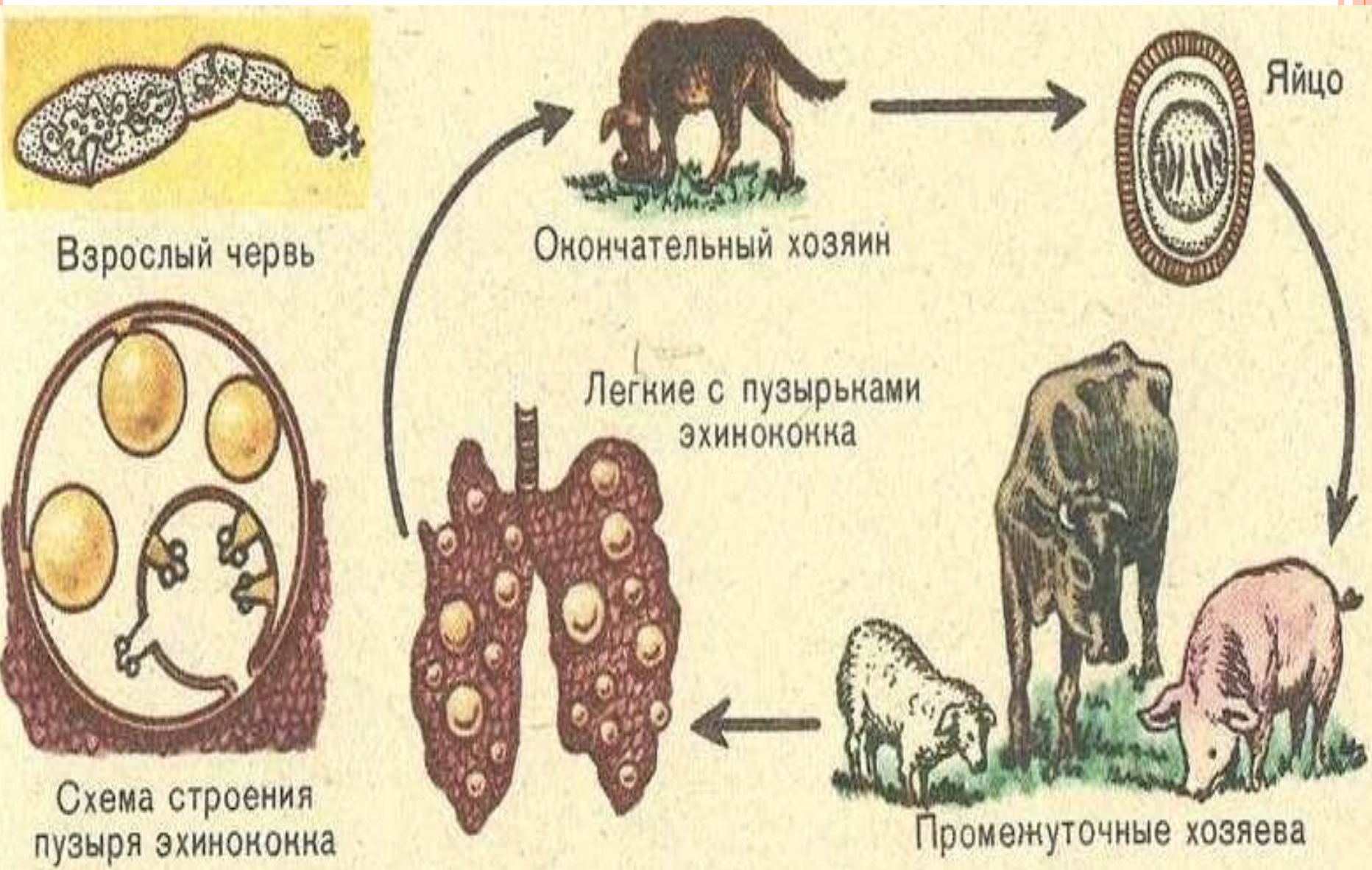


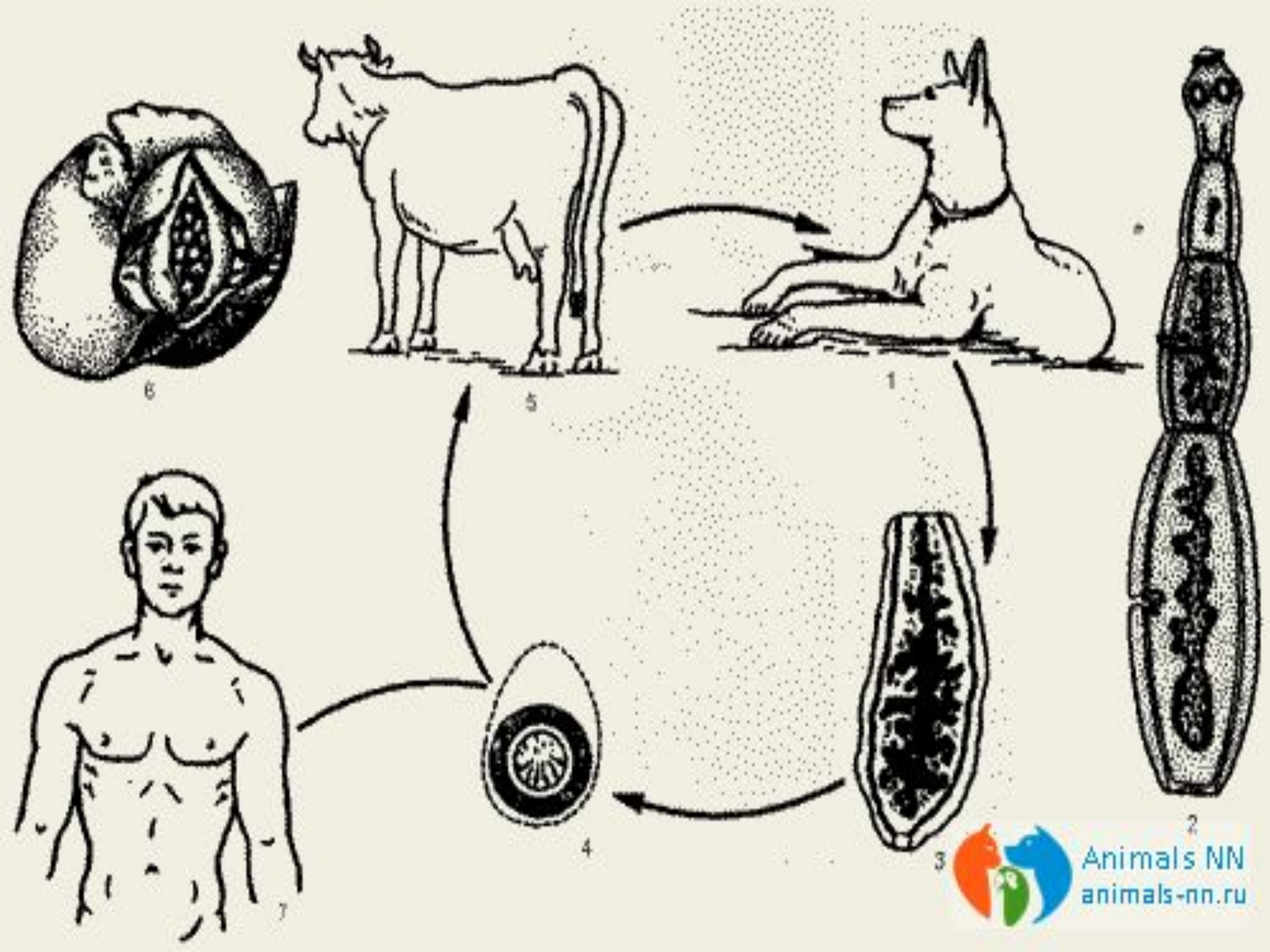
# ФОРМЫ

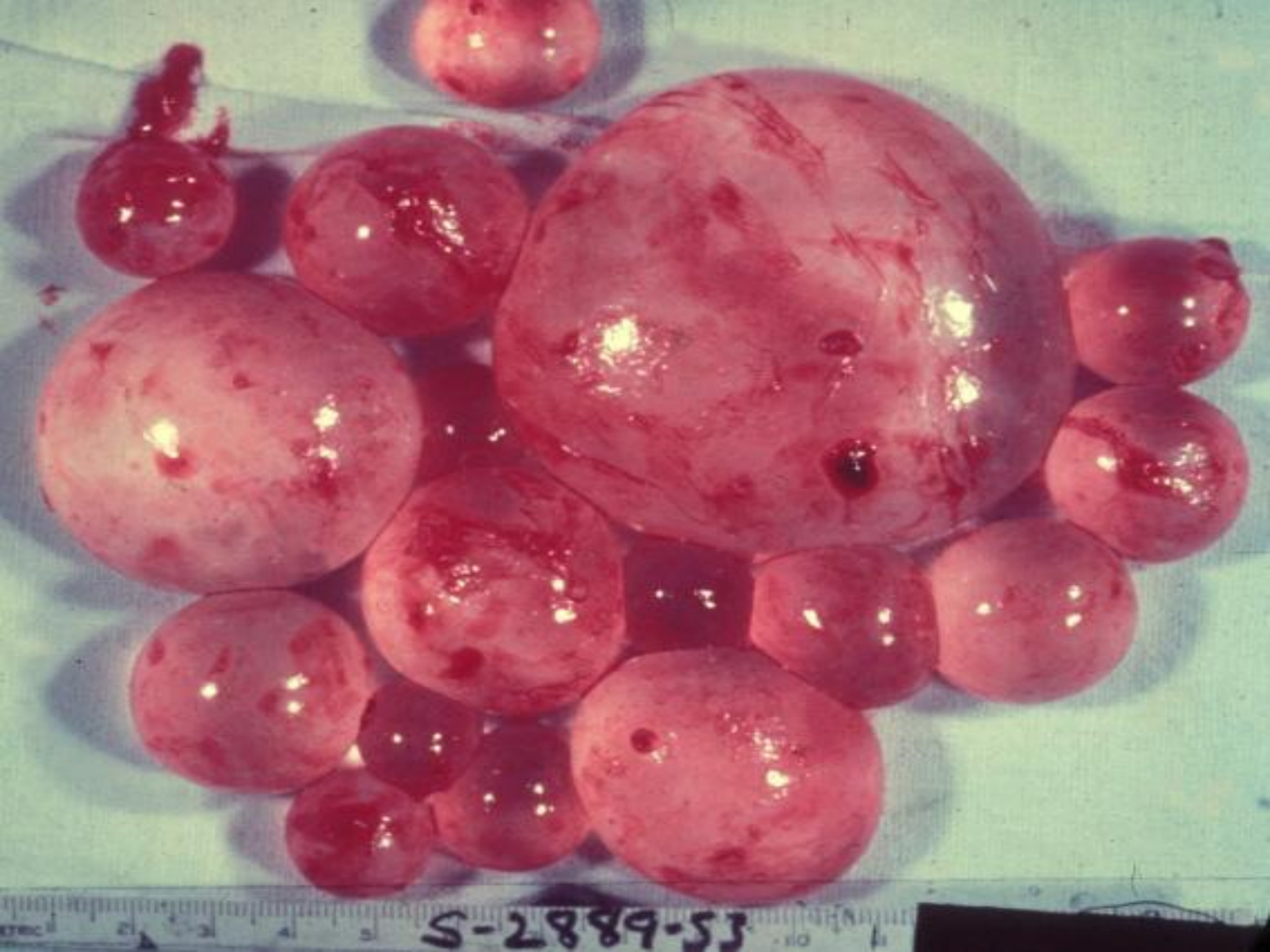- кистозный эхинококкоз, известный также как гидатидная болезнь, или гидатидоз, вызываемый инфекцией *Echinococcus granulosus*;
- альвеолярный эхинококкоз, вызываемый инфекцией *E. multilocularis*;
- поликистозный эхинококкоз, вызываемый инфекцией *E. vogeli*;
- монокистозный эхинококкоз, вызываемый инфекцией *E. oligarthrus*



# ЦИКЛ РАЗВИТИЯ





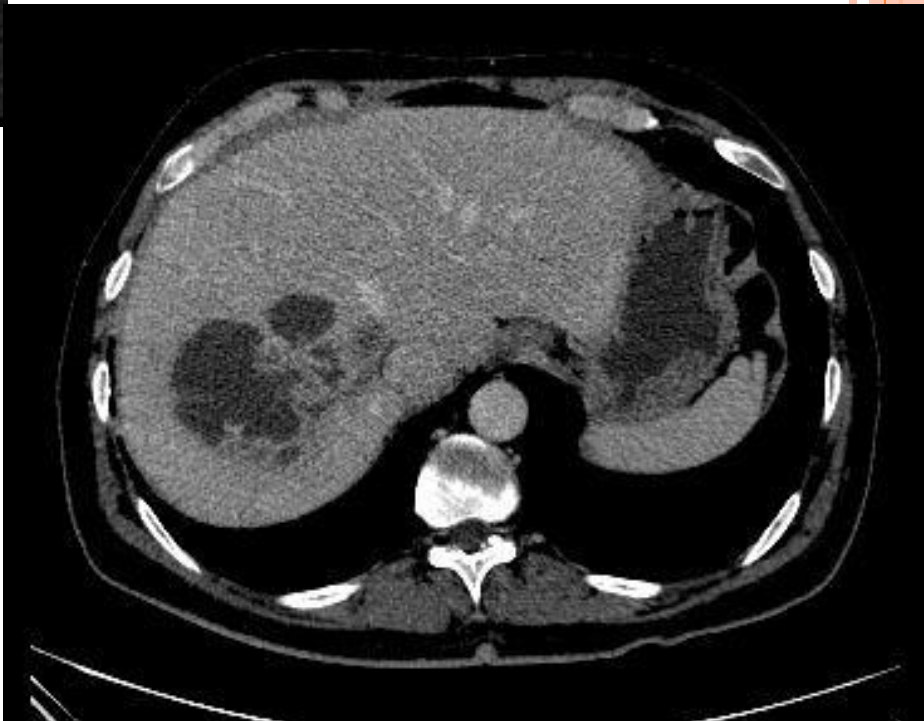
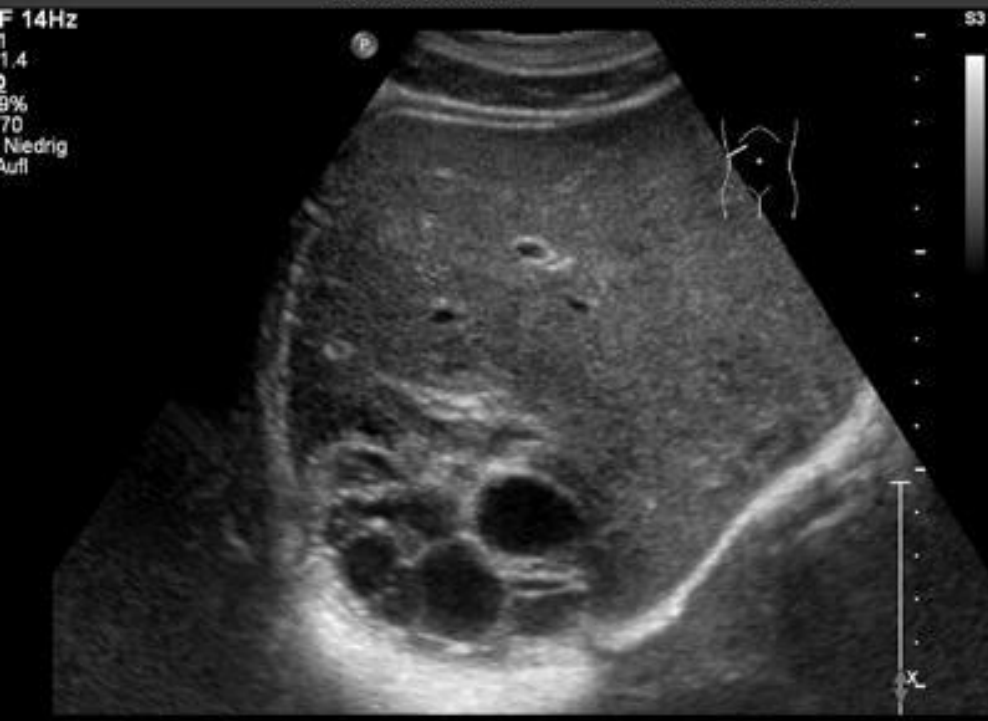
S-2889-53

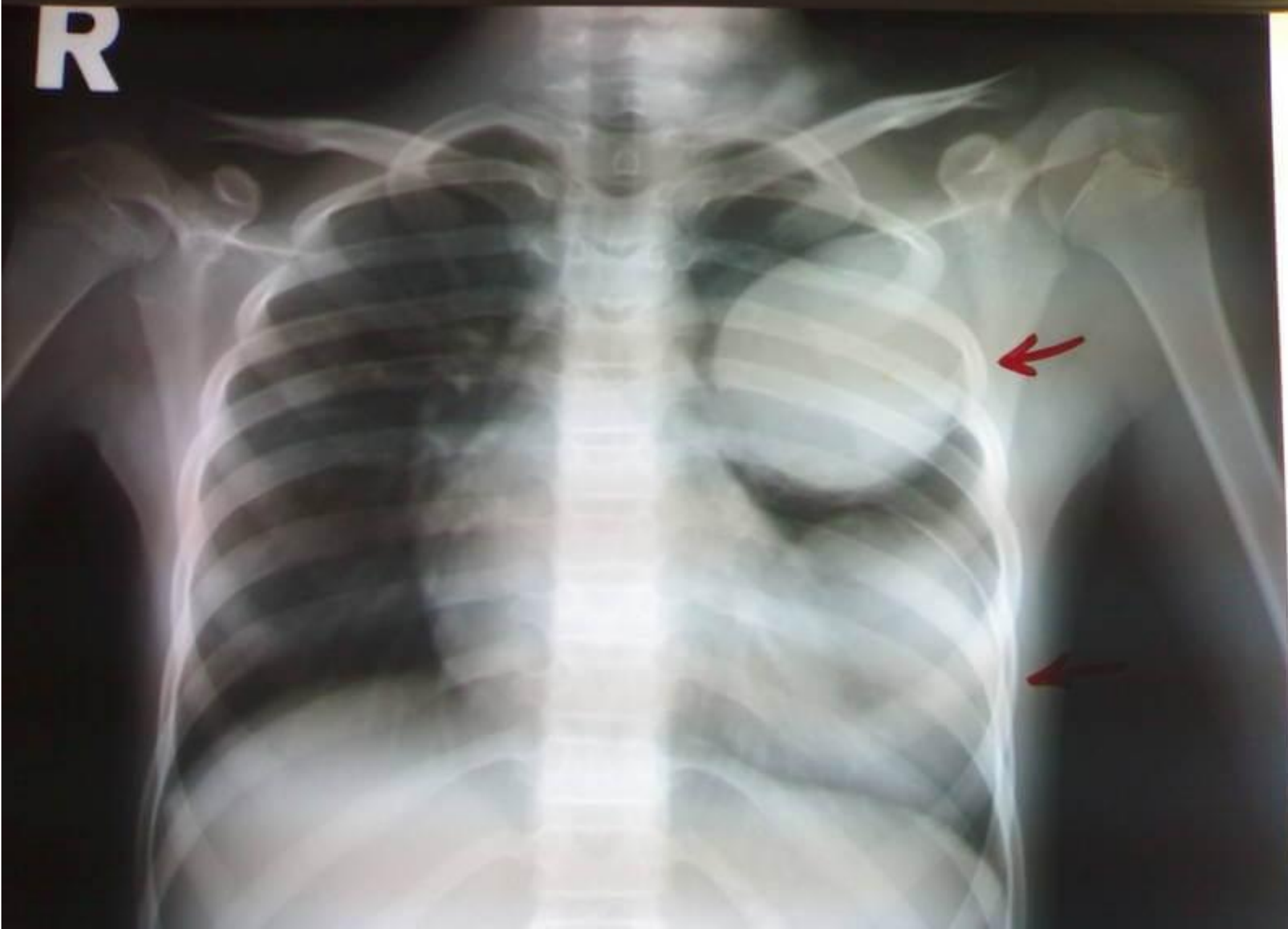Кисты,  
образованные  
личинками  
эхинококка

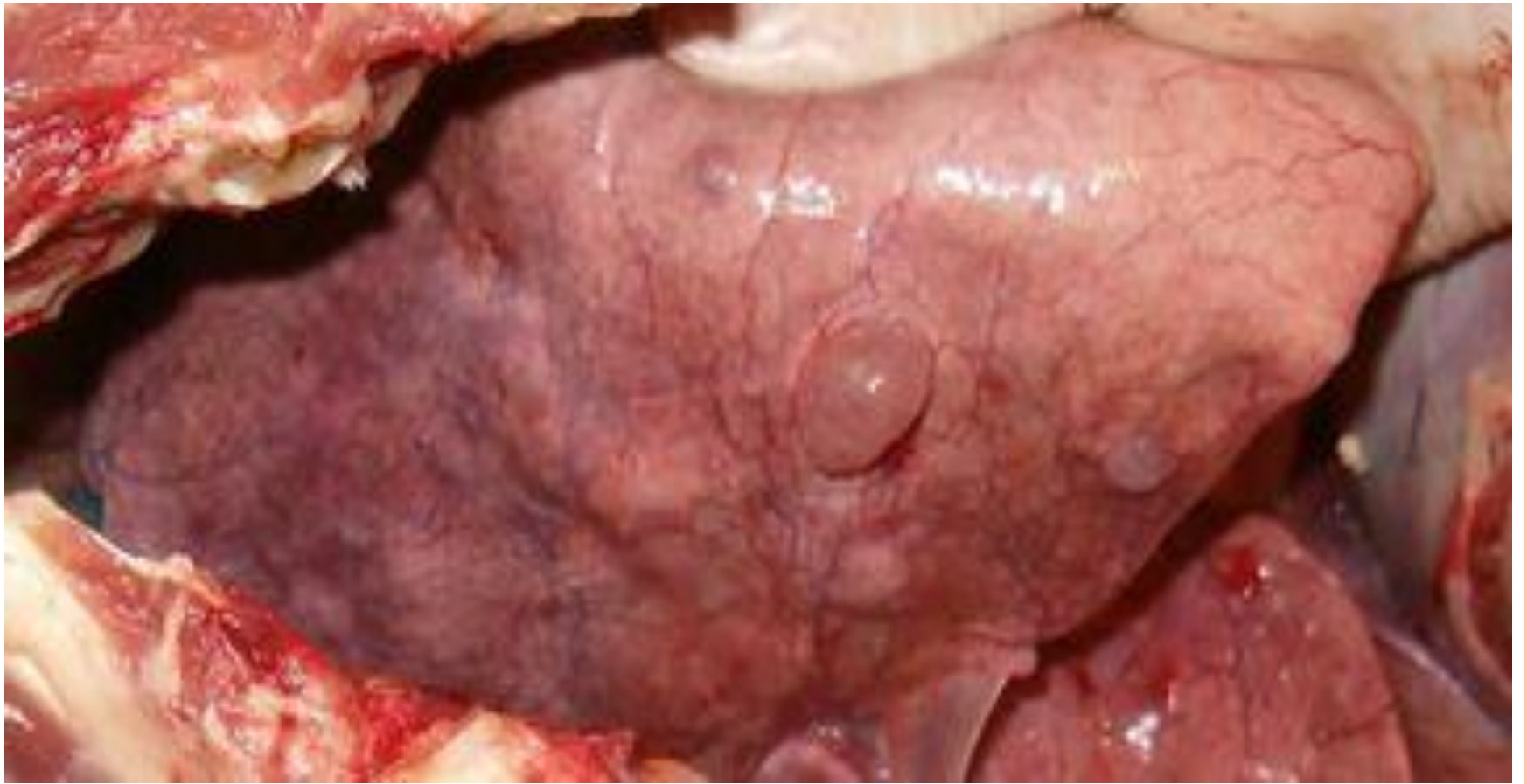

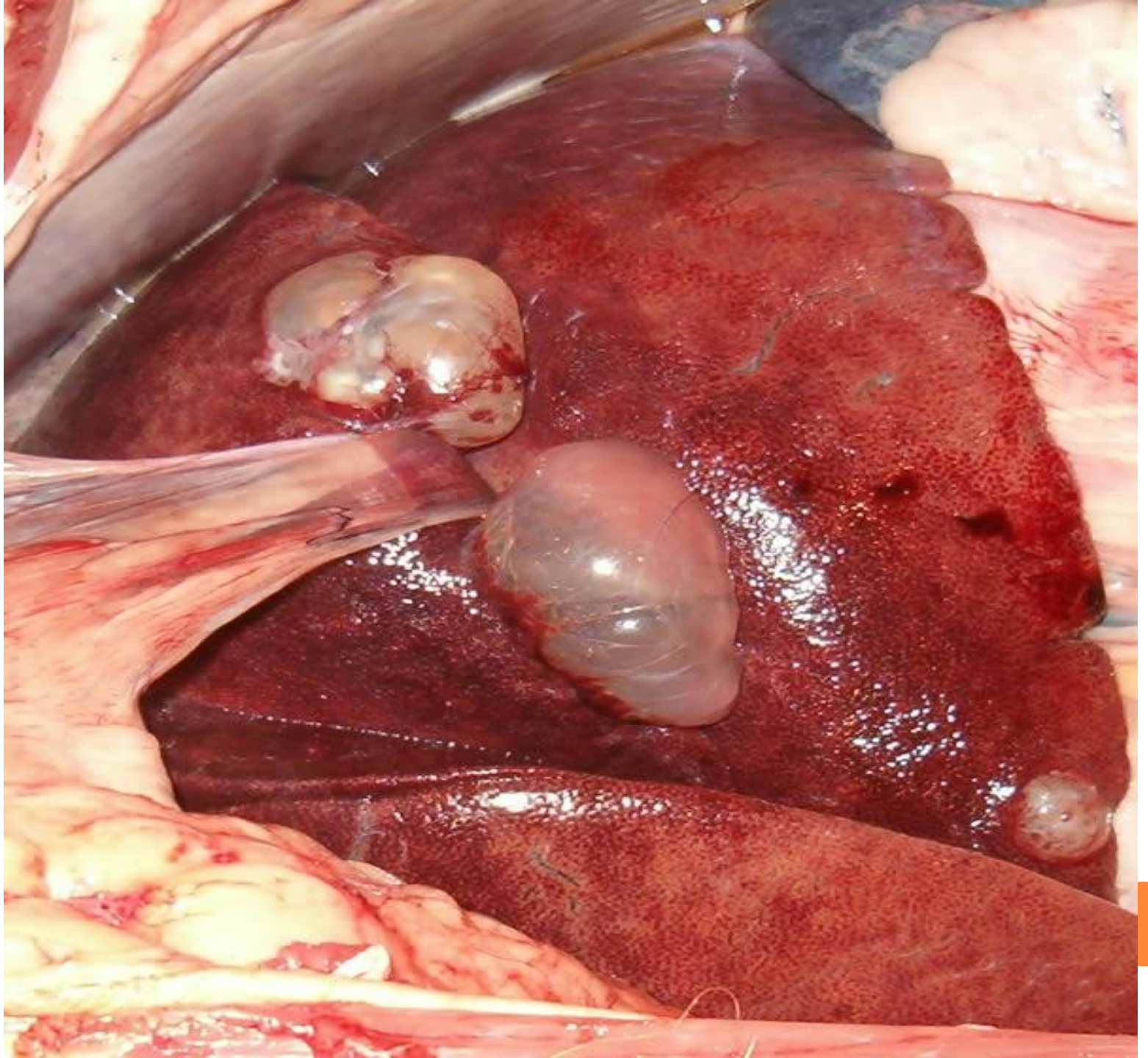


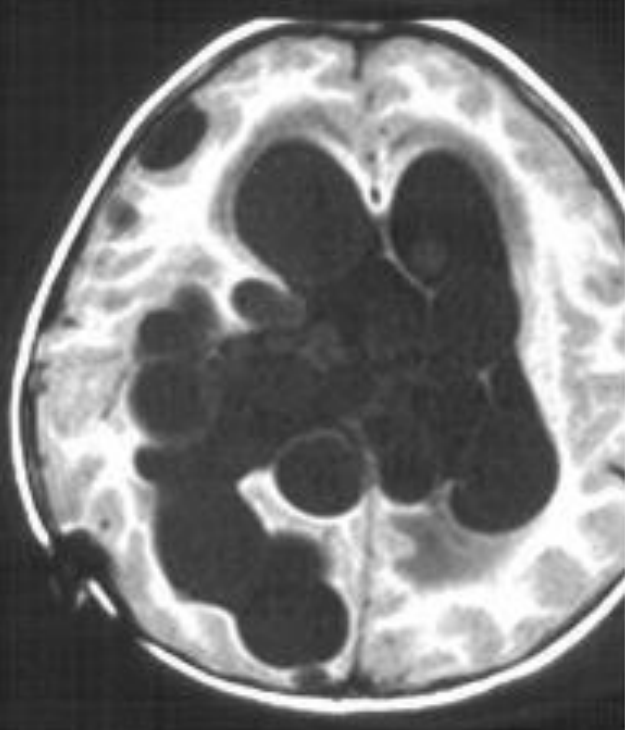
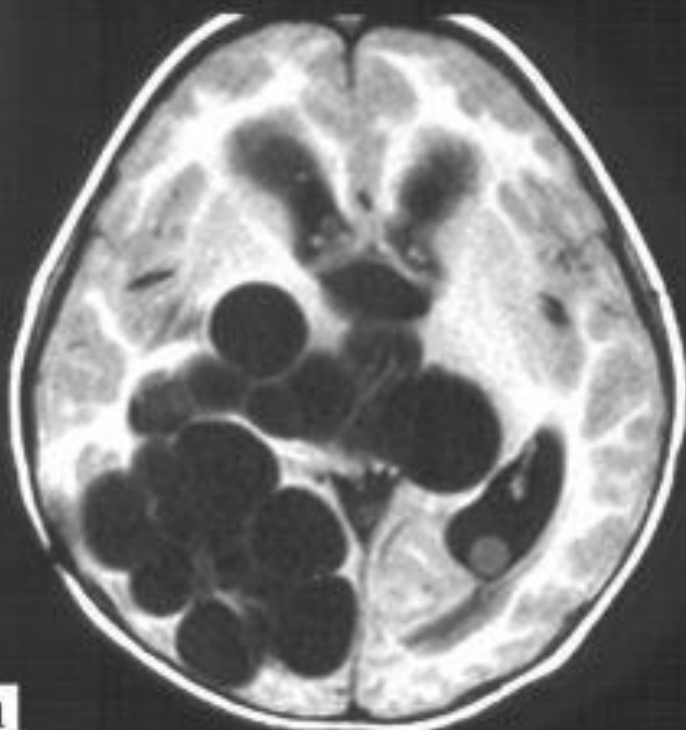
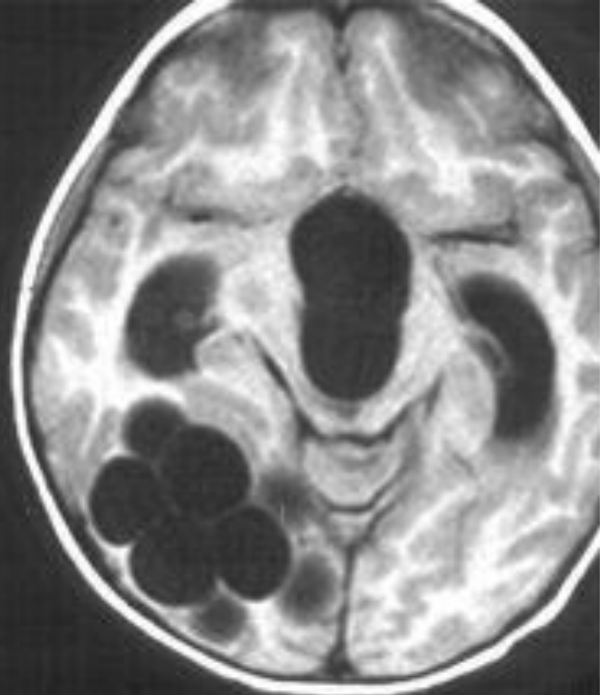
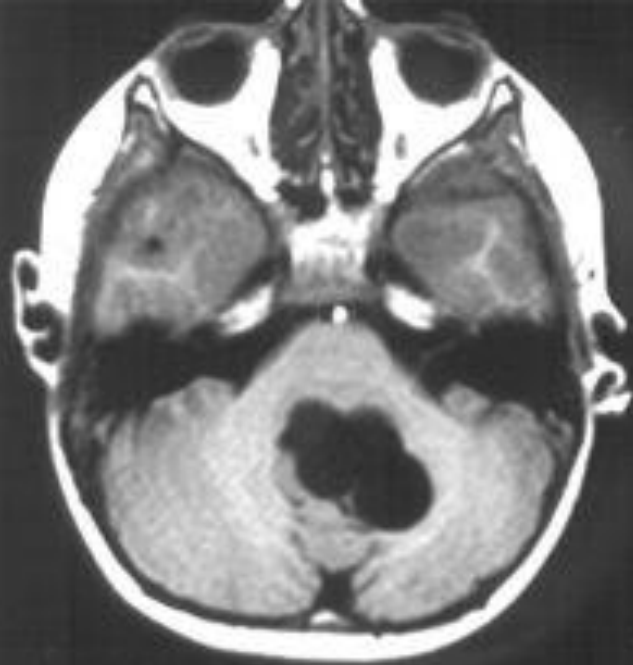


R










a

# КЛИНИЧЕСКАЯ КАРТИНА

- Бессимптомный инкубационный период болезни может продолжаться многие годы до тех пор, пока гидатидные кисты не разовьются до больших размеров
  - Боли в области живота, тошнота и рвота часто наблюдаются в случае, если гидатиды находятся в печени.
  - Если поражены легкие, клинические признаки включают хронический кашель, боли в груди и нехватку дыхания
  - Неспецифические признаки включают анорексию, потерю веса и слабость.
- 

# РАСПРОСТРАНЕНИЕ

□ Кистозный эхинококкоз распространен во всем мире и обнаруживается на всех континентах, кроме Антарктиды.

□ Альвеолярный эхинококкоз ограничен северным полушарием



# ЛЕЧЕНИЕ

- чрескожное лечение гидатидных кист с использованием методики ПАИР (пункция, аспирация, инъекция, реаспирация);
- хирургическое вмешательство;
- терапия противoinфекционными препаратами;
- наблюдение.

