Диагностика рака шейки матки при беременности

СНК онкологии ПМГМУ им. Сеченова
Выполнила: Вострикова Марина
студентка 4го курса медико-профилактического факультета
Научный руководитель: Синельников Игорь Евгеньевич
к. м. н. , ассистент кафедры онкологии
МГМУ им. Сеченова

- Эпидемиологические факторы развития рака шейки матки во время беременности такие же, что и среди небеременных женщин.
- Наиболее значимым фактором является HPV инфекция с относительным риском развития рака от 4 до 10.
- Рак шейки матки занимает 1-е место среди опухолей, ассоциированных с беременностью.
- Частота встречаемости данной патологии составляет от 1 до 13 случаев на 10 000 беременностей (Hacker N.F. etal., 1982; Creasman W.T., 2001).
- У больных раком шейки матки сочетание с беременностью встречается в 1—3% (каждый 50-й случай). Средний возраст больных — 30 лет, причем среди женщин до 35 лет такое сочетание наблюдается в 30%,а до 45 лет - в 23% (Бохман Я.В., 1981).
- Исследования последних лет выявили пропорциональное увеличение частоты HPV во время беременности (28-31%) по сравнению с небеременными (12,5%-18,6%)

ЭПИДЕМИОЛОГИЯ

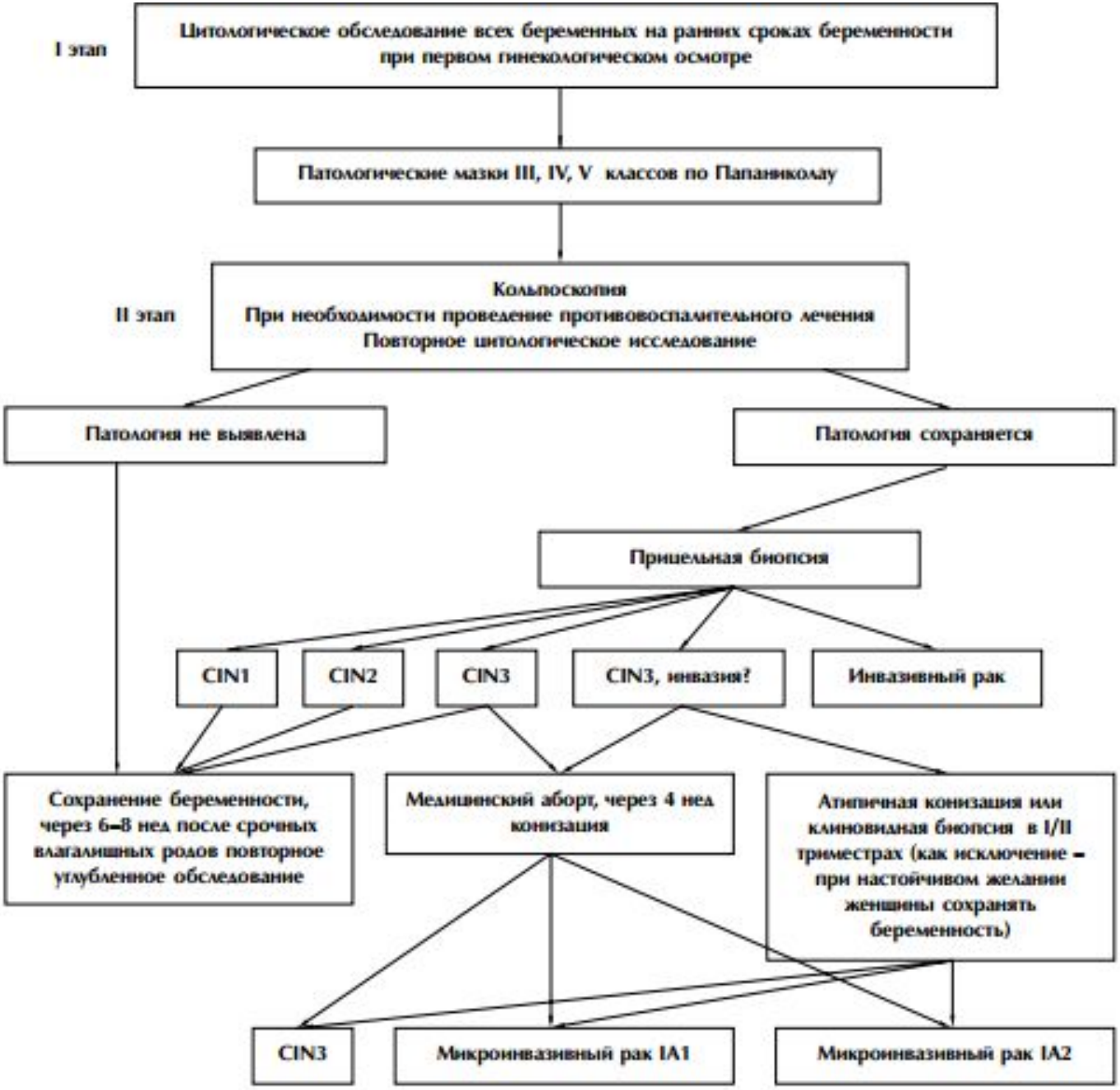

Схема ранней диагностики рака шейки матки у беременных.

В дополнение к HPV инфекции отсутствие регулярного цитологического скрининга является важным фактором в развитии инвазивного рака шейки матки. Молодые женщины, как вне беременности, так и во время беременности должны подвергаться рутинному цитологическому скринингу.

По данным J. Lurain, D. Gallup, в среднем у 1,3 – 2,2% акушерских пациенток выявляется клеточная атипия.

В современной диагностике РШМ важное значение имеет организация качественной цитологической диагностики, т. е. активного цитологического скрининга, достоверность которого не зависит от стадии заболевания и может составлять 89,7–96,3% . (Комарова Л. Е. Профилактика и ранняя диагностика рака шейки матки // Практическая медицина. – 2009. – № 4 (36). – С. 15–16.)

ЦИТОЛОГИЧЕСКО ОБСЛЕДОВАНИЕ

Мазок по Папаниколау (Pap-тест) – один из эффективных методов выявления рака шейки матки и предшествующих ему состояний. Внедрение цитологического метода скрининга (Pap-теста) в США, Европе, Австралии позволило снизить заболеваемость раком шейки матки за последние 40–50 лет на 80–90%. Поскольку прогрессия ПВИ в РШМ занимает долгое время (7–15 лет), то цель такого скрининга – *диагностировать болезнь на ранней стадии и вылечить ее еще на стадии предрака*. Цитологический скрининг признан классическим методом и рекомендован ВОЗ для проведения в масштабах национальных программ. (Прилепская В.Н., Роговская С.И. Новые технологии профилактики рака шейки матки. В кн.: Патология шейки матки и генитальной инфекции. М.: МЕДпресс-информ, 2008. С. 8-14.)

МАЗОК ПО ПАПАНИКОЛАУ

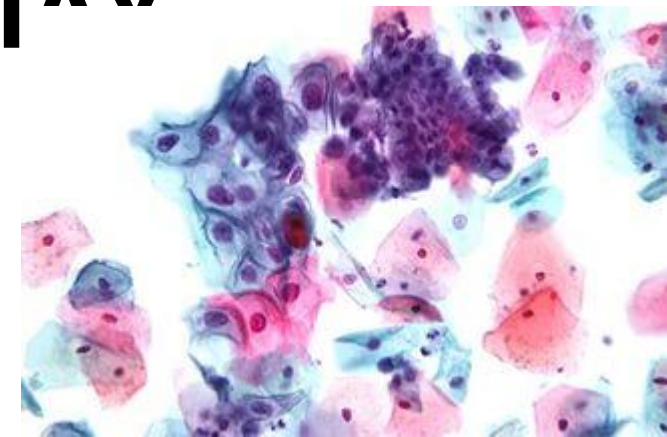

1-й класс — нормальная цитологическая картина;

2-й класс — изменение морфологии клеток, обусловленное воспалительным процессом во влагалище и (или) шейке матки;

3-й класс — единичные клетки с аномалией ядер и цитоплазмы (подозрение на злокачественное новообразование);

4-й класс — отдельные клетки с явными признаками атипии;

5-й класс — большое число типично раковых клеток. Диагноз злокачественного новообразования не вызывает сомнений.

ИНТЕРПРЕТАЦИЯ РЕЗУЛЬТАТОВ

Показана всем женщинам с визуально изменённой шейкой матки, а также при наличии отклонений от нормы по данным цитологического исследования, независимо от подтверждения наличия ВПЧ-инфекции.

Выделяют пять классов кольпоскопических картин:

- нормальные,
- анормальные,
- неясные (неудовлетворительная кольпоскопия),
- подозрительные на рак
- смешанные

Кольпоскопическими признаками ПВИ шейки матки могут быть **ацетобелый эпителий, пунктация, мозаика после обработки уксусом, атипические сосуды, йоднегативные участки после обработки раствором Люголя, гиперкератоз**.

В связи с большим разнообразием проявлений субклинической инфекции специфического комплекса кольпоскопических картин нет, но несмотря на неспецифичность кольпоскопии несомненным её достоинством является возможность выявления различных типов эпителия, оценки размеров и качества патологических образований, состояния сосудистого рисунка и возможность прицельно произвести биопсию ткани с наиболее атипически изменённых участков.

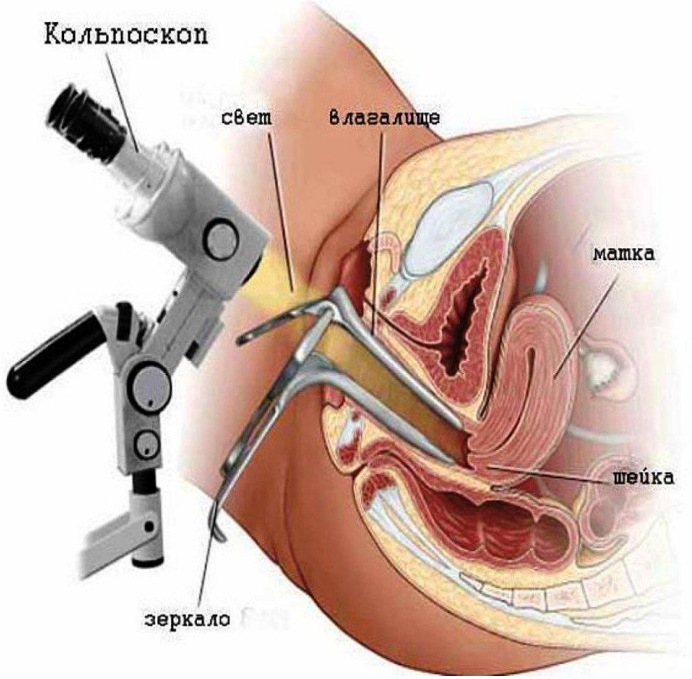

КОЛЬПОСКОПИЯ

Биопсия

- Прицельная биопсия под контролем кольпоскопии
- Множественная пункционная биопсия
- Конизация

ГИСТОЛОГИЯ

При пункционной биопсии материал для исследования получают путем пункции. При множественной пункционной биопсии материал берут с помощью толстой иглы из нескольких участков.

- Низкая вероятность осложнений
- Высокая частота ошибочных заключений (от 6% до 25%)

МНОЖЕСТВЕННАЯ ПУНКЦИОННАЯ БИОПСИЯ

- Меньшая вероятность ошибки
- При беременности используется неклассический вариант (при беременности переходная зона шеечного эпителия смещается к влагалищной части, поэтому достаточна глубина конуса от 1,5 до 2 см. вместо 3-3.5 см)
- Может сопровождаться тяжелыми осложнениями на раннем сроке и после 34 недели (преждевременные роды, кровотечения, выкидыши от 5% до 25%)

КОНИЗАЦИЯ

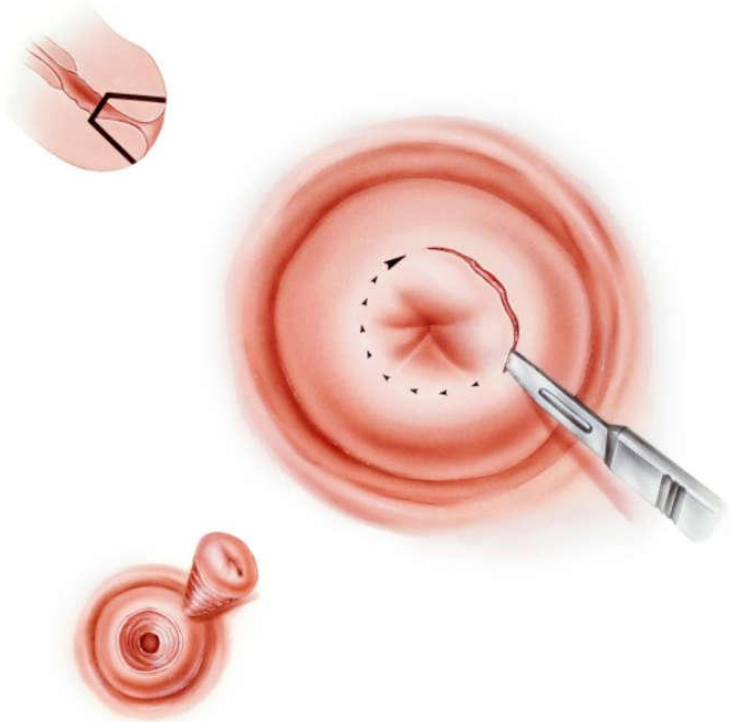

В случае прицельной биопсии материал берут из наиболее подозрительных участков шейки матки после расширенной кольпоскопии. Исследование проводят в условиях асептики и антисептики, на гинекологическом кресле. Шейку матки обнажают зеркалами и фиксируют пулевыми щипцами, иногда по обе стороны от участка, подлежащего биопсии. На границе здоровой и пораженной ткани скальпелем вырезают клиновидный участок. Следует отметить, что использование скальпеля для забора ткани является идеальным способом. Иногда биопсию производят в помощью конхотома (диатермической петли).

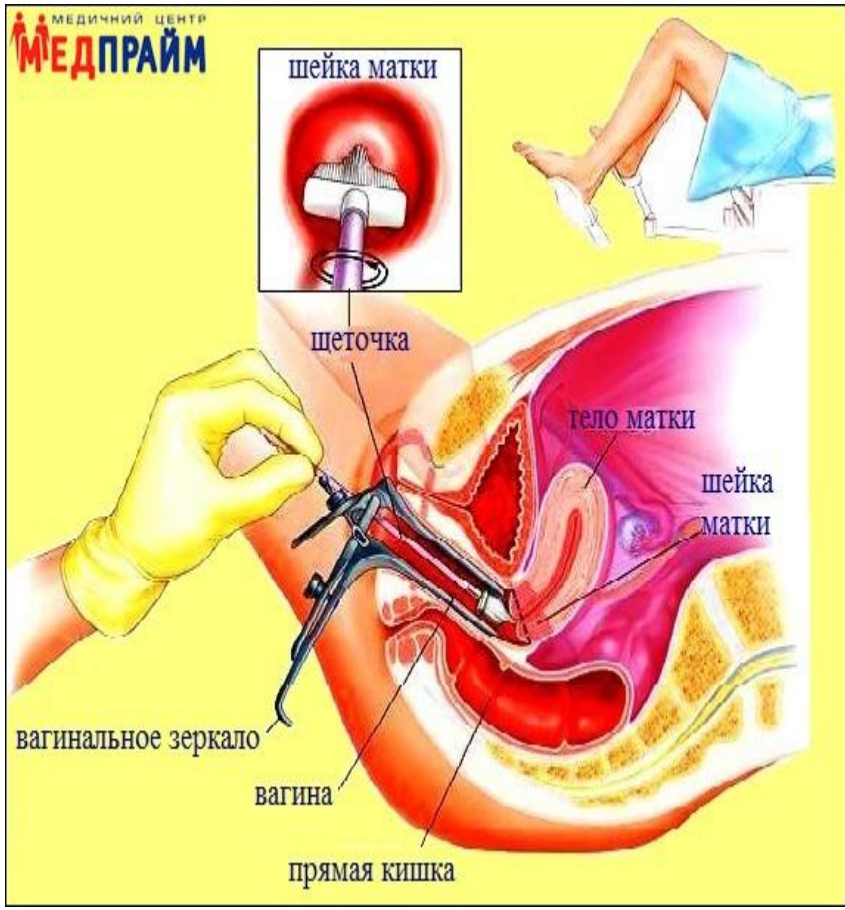

ПРИЦЕЛЬНАЯ БИОПСИЯ

По классификации ВОЗ (1982) различают три степени CIN:

1**. CIN 1** (слабая степень, 1 степень) представляет собой незначительные нарушения дифференцировки эпителия с умеренной пролиферацией клеток базального слоя. Имеется умеренный койлоцитоз и дискератоз. Изменения захватывают не более 1/3 толщи эпителиального пласта, начиная от базальной мембраны. Диагностика данной формы дисплазии при проведении цитологического исследования может быть затруднена, поскольку изменения расположены глубоко и забор материала не гарантирует того, что пораженные клетки будут взяты для исследования.

2. **CIN 2** (умеренная степень, 2 степень) характеризуется более выраженными изменениями. Поражение при этом занимает ½ толщи эпителиального пласта, начиная от базальной мембраны. Как правило, имеется койлоцитоз и дискератоз, однако 2 степень дисплазии может быть и без них.

3. **CIN 3** (тяжелая степень дисплазии, 3 степень). При такой форме поражено более 2/3 эпителиального пласта. Морфологически имеются значительные изменения клеток в виде нарушений взаимоотношений клеточного расположения, гигантские гиперхромные ядра, появление патологических митозов.

ЦЕРВИКАЛЬНАЯ ИНТРАЭПИТЕЛИАЛЬНАЯ НЕОПЛАЗИЯ

CIN 1, CIN 2,CIN 3 - сохранение беременности, через 4-6 мес после срочных родов – подробное исследование

CIN 3 с инвазией – медицинский аборт (как исключение – клиновидная биопсия)

ДАЛЬНЕЙШИЕ ДЕЙСТВИЯ