

Конечный мозг: полушария,  
борозды, извилины, базальные  
ядра. Локализация функций в коре  
полушарий.



# Содержание

Поверхности полушарий

Верхне-латеральная поверхность полушария

Медиальная поверхность полушария

Нижняя поверхность полушария

Серое вещество полушарий

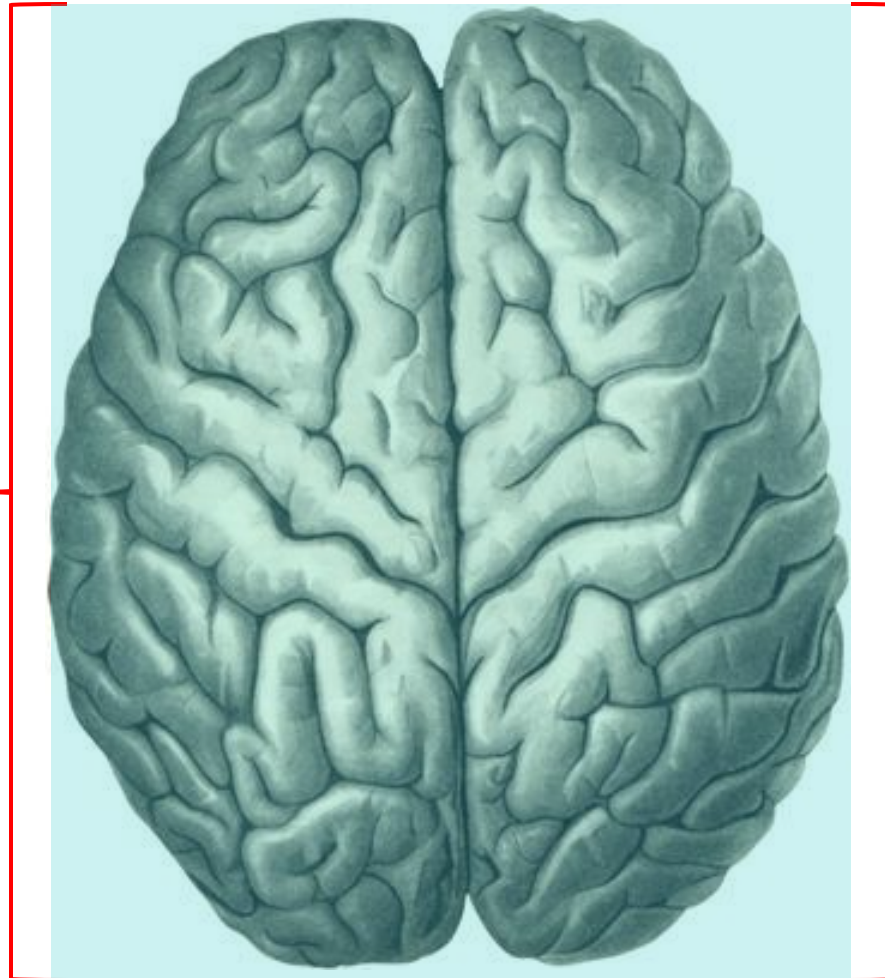
Белое вещество. Проекционные пути

Локализация функций в коре мозга. Понятие об анализаторах

[Вернуться в оглавление](#)



Конечный мозг, **telencephalon**, представлен <sup>3</sup>  
двумя полушариями: правым и левым



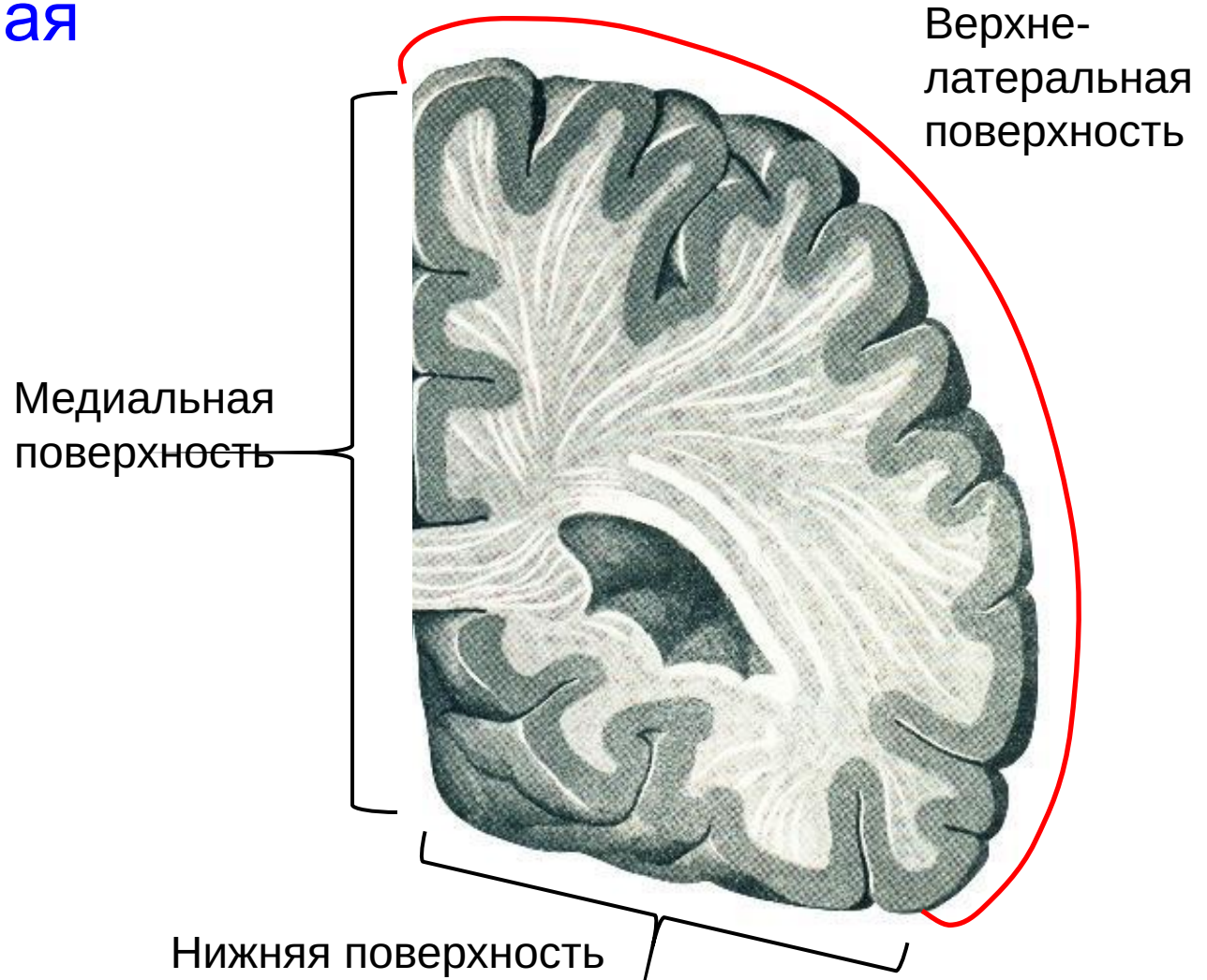Левое  
полушарие

Правое  
полушарие



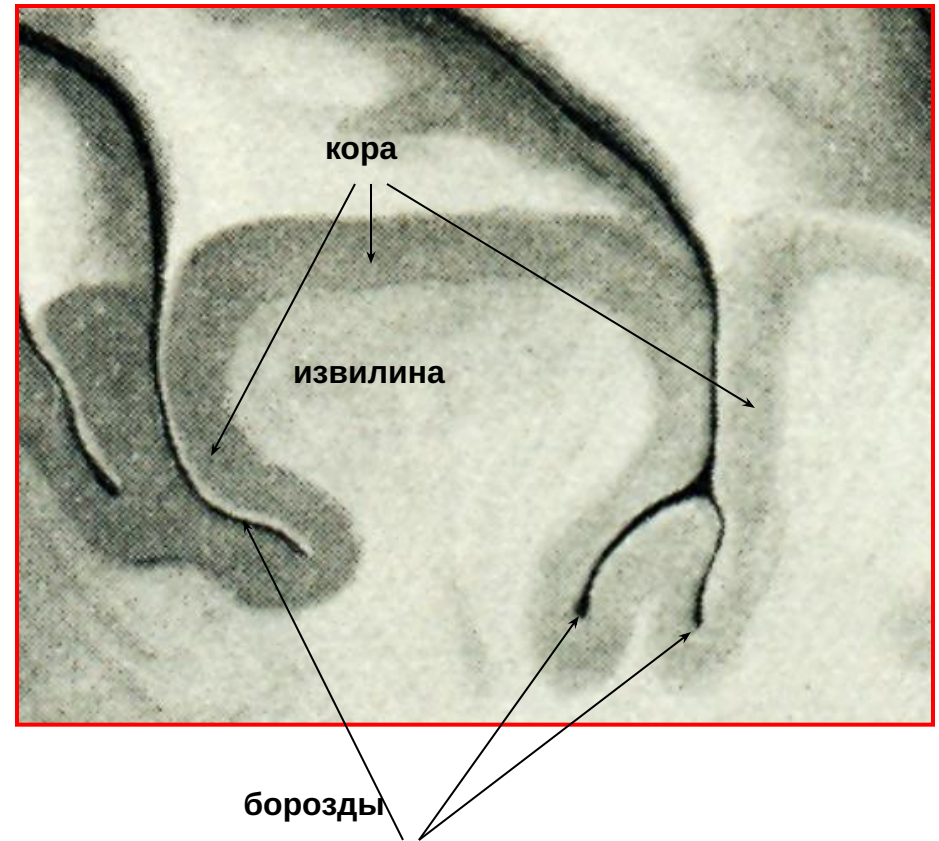
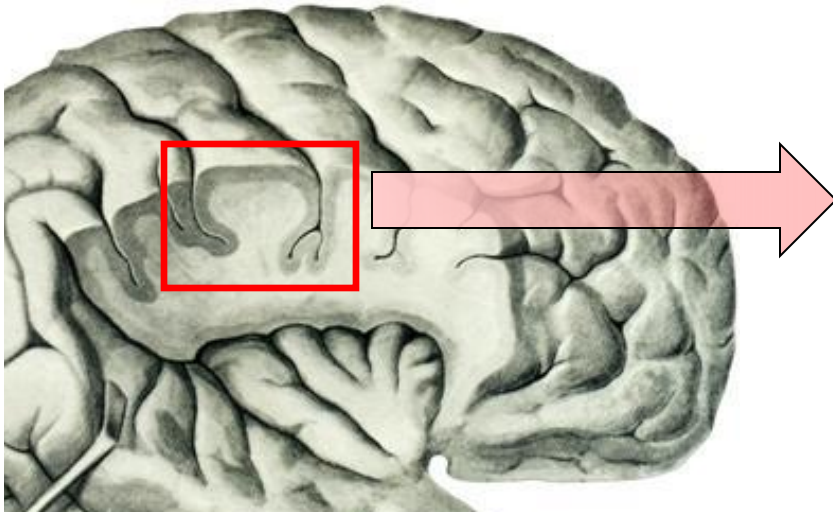
# Поверхности полушария:

- Верхне-латеральная
- Медиальная
- Нижняя



# Поверхности полушарий разделяются бороздами на извилины.

Борозды погружаются в вещество полушария на глубину до 2 – 3 см. За счет этого значительно увеличивается поверхность полушария и объем покрывающего его слоя серого вещества – коры головного мозга.



Таким образом, кора покрывает поверхность извилин и выстилает дно борозд



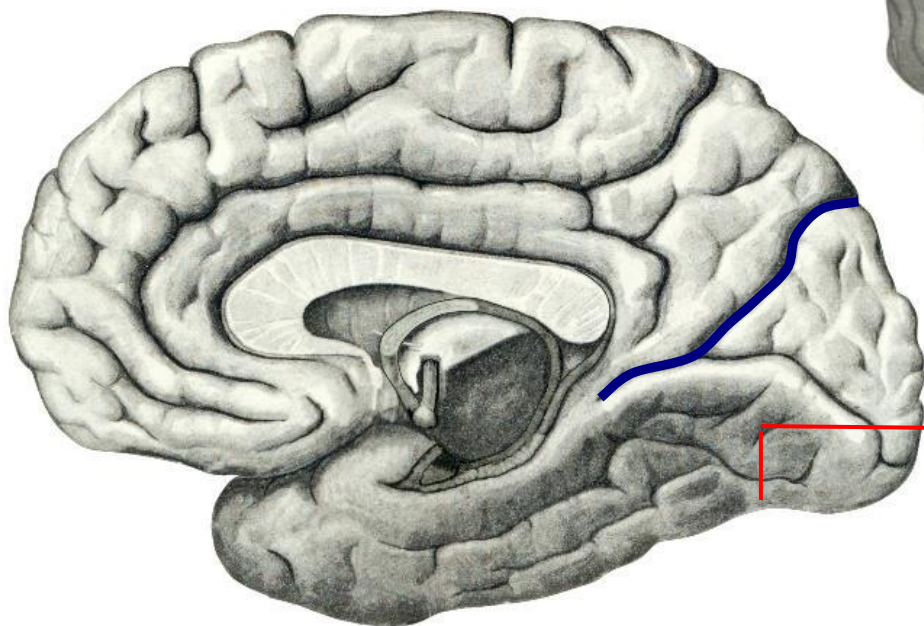
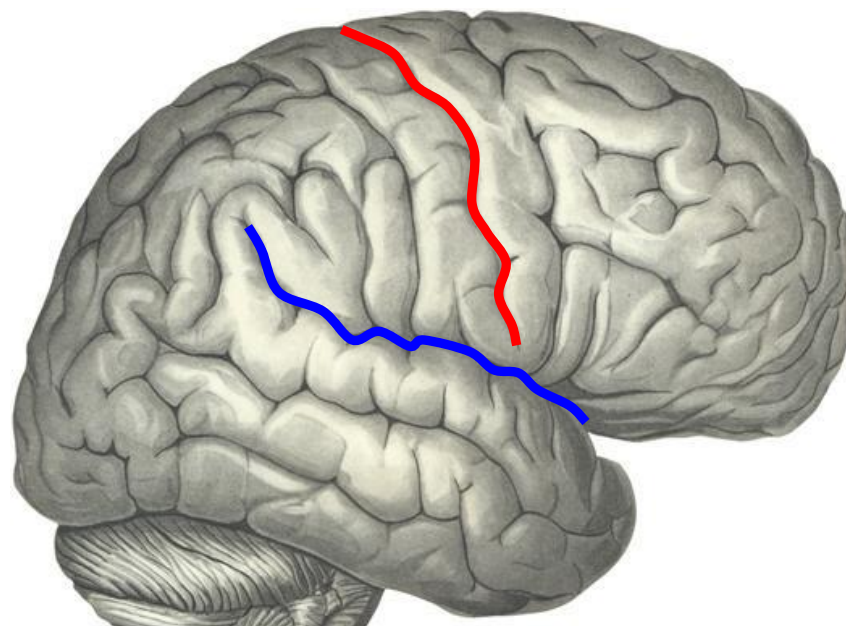


# Поверхность полушария разделяется на доли следующими структурами:

Центральной бороздой



Латеральной бороздой



Теменно-затылочной бороздой



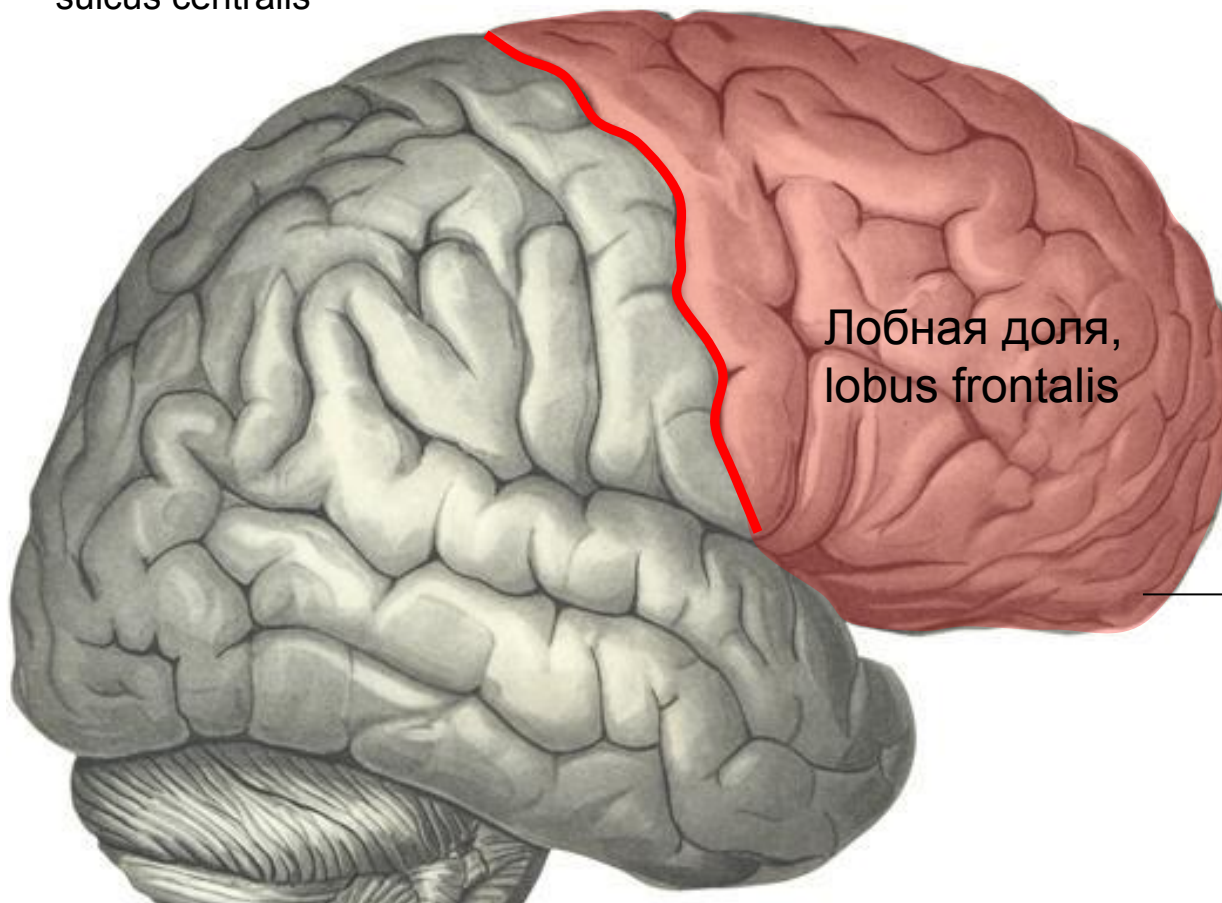
# Доли полушария:

1. Лобная доля
2. Теменная доля
3. Затылочная доля
4. Височная доля
5. Островковая доля (островок)



# Лобная доля располагается кпереди от центральной борозды:

Центральная борозда,  
sulcus centralis



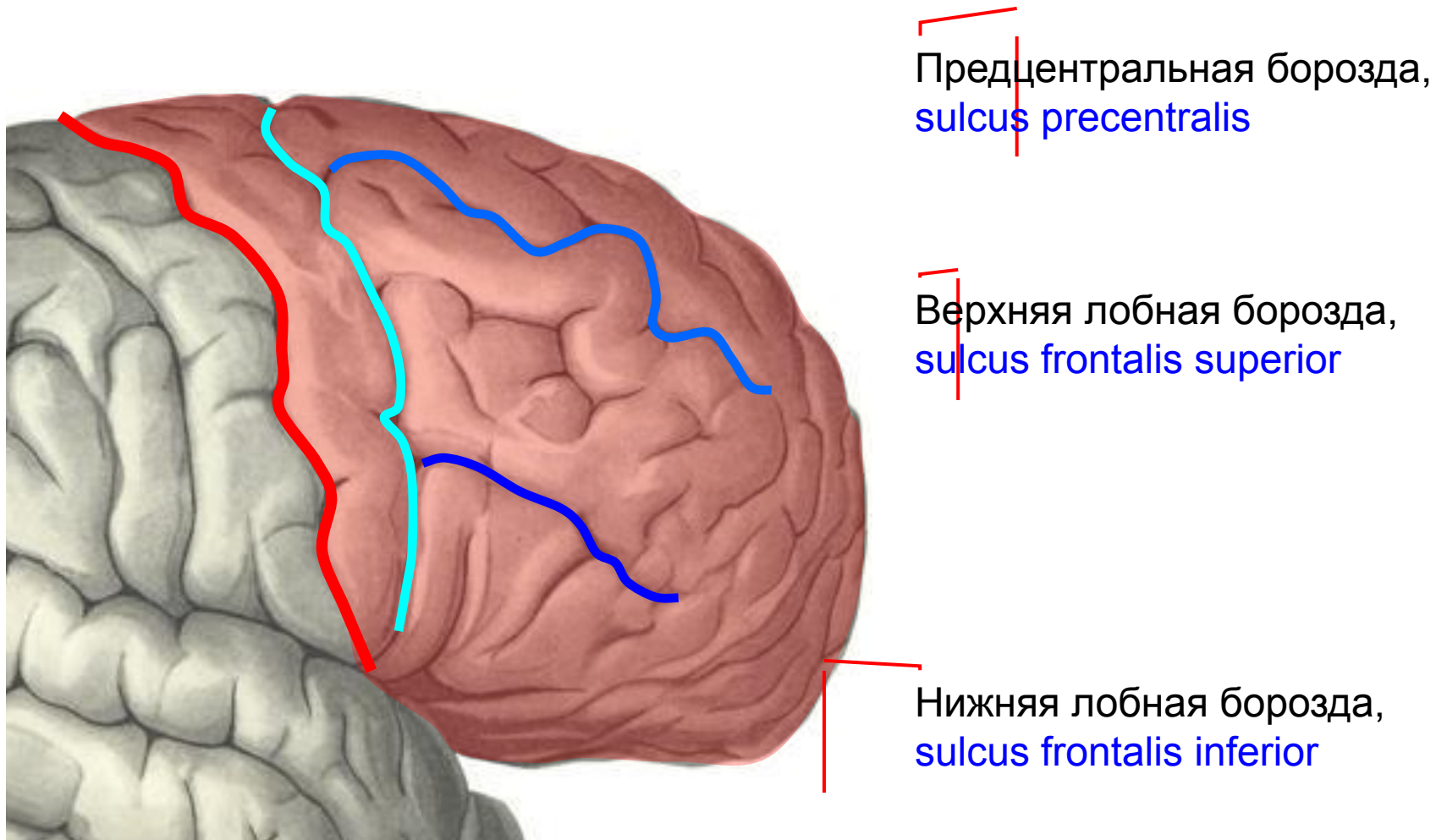
Лобная доля,  
lobus frontalis

Лобный полюс  
мозга

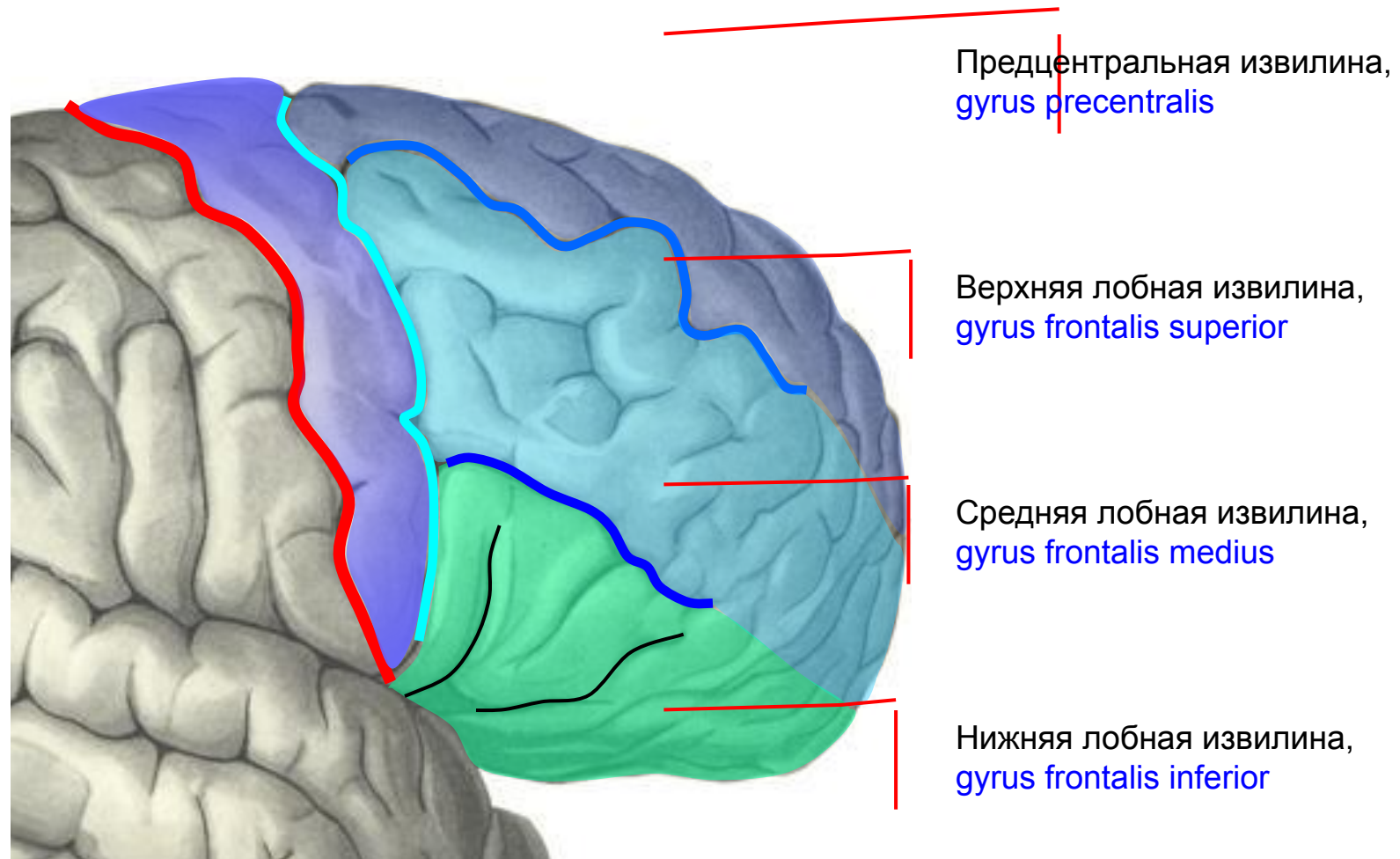




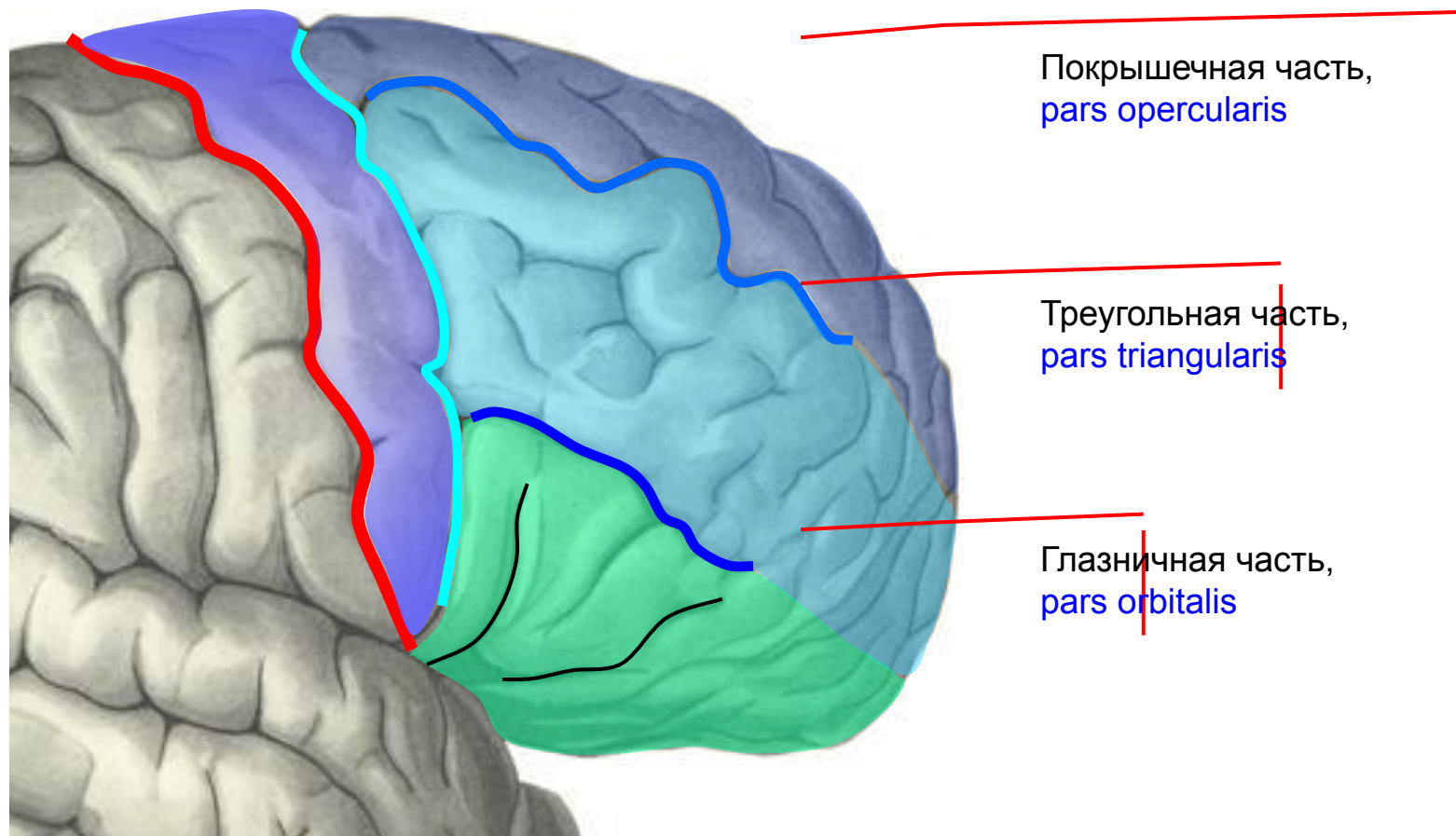
В пределах лобной доли располагаются следующие борозды:



# Указанными бороздами лобная доля делится на следующие извилины:



Нижняя лобная извилина ответвлениями латеральной борозды дополнительно делится на три части: покрышечную, треугольную и глазничную

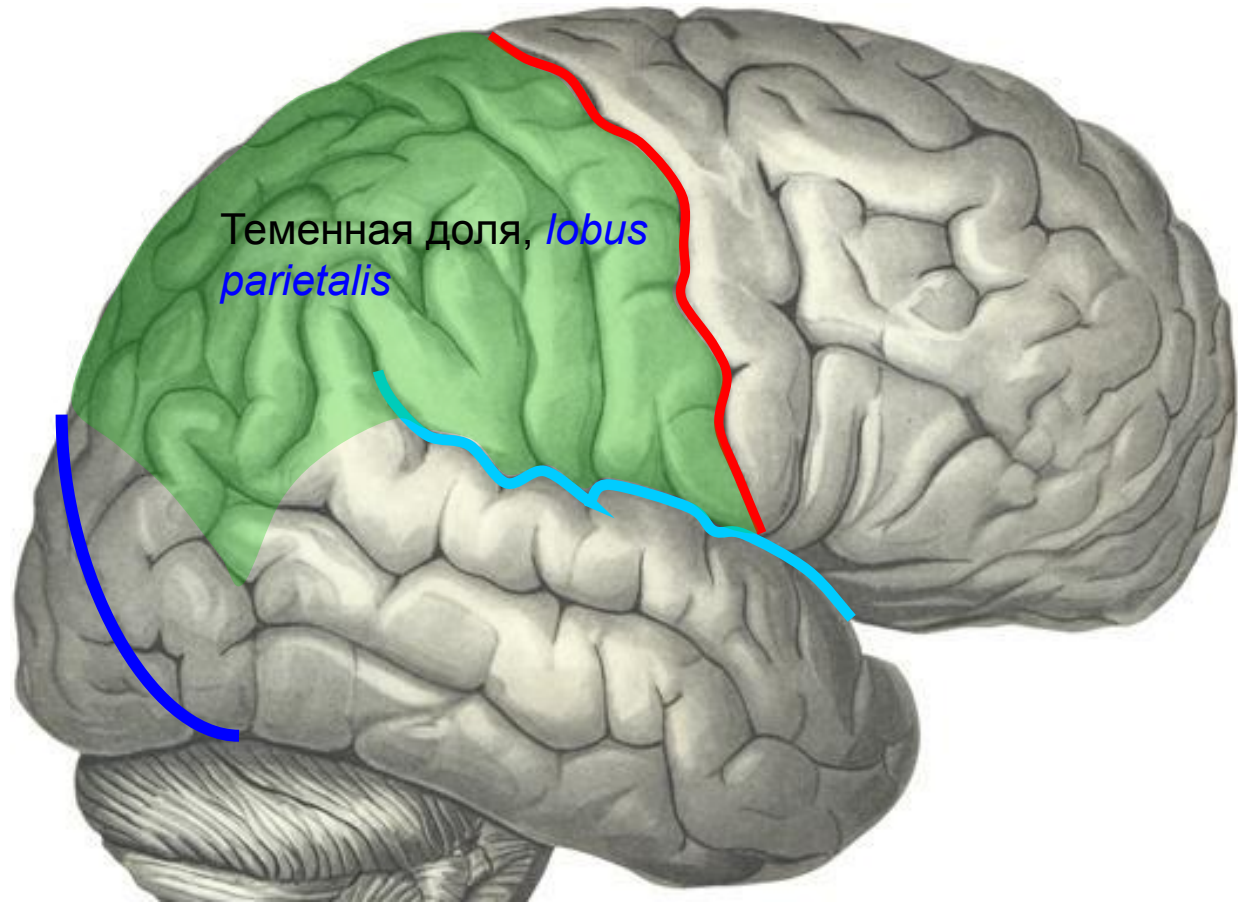


# Теменная доля ограничивается:

Спереди – центральной бороздой;

Сзади – условным продолжением теменно-затылочной борозды

Снизу – латеральной бороздой

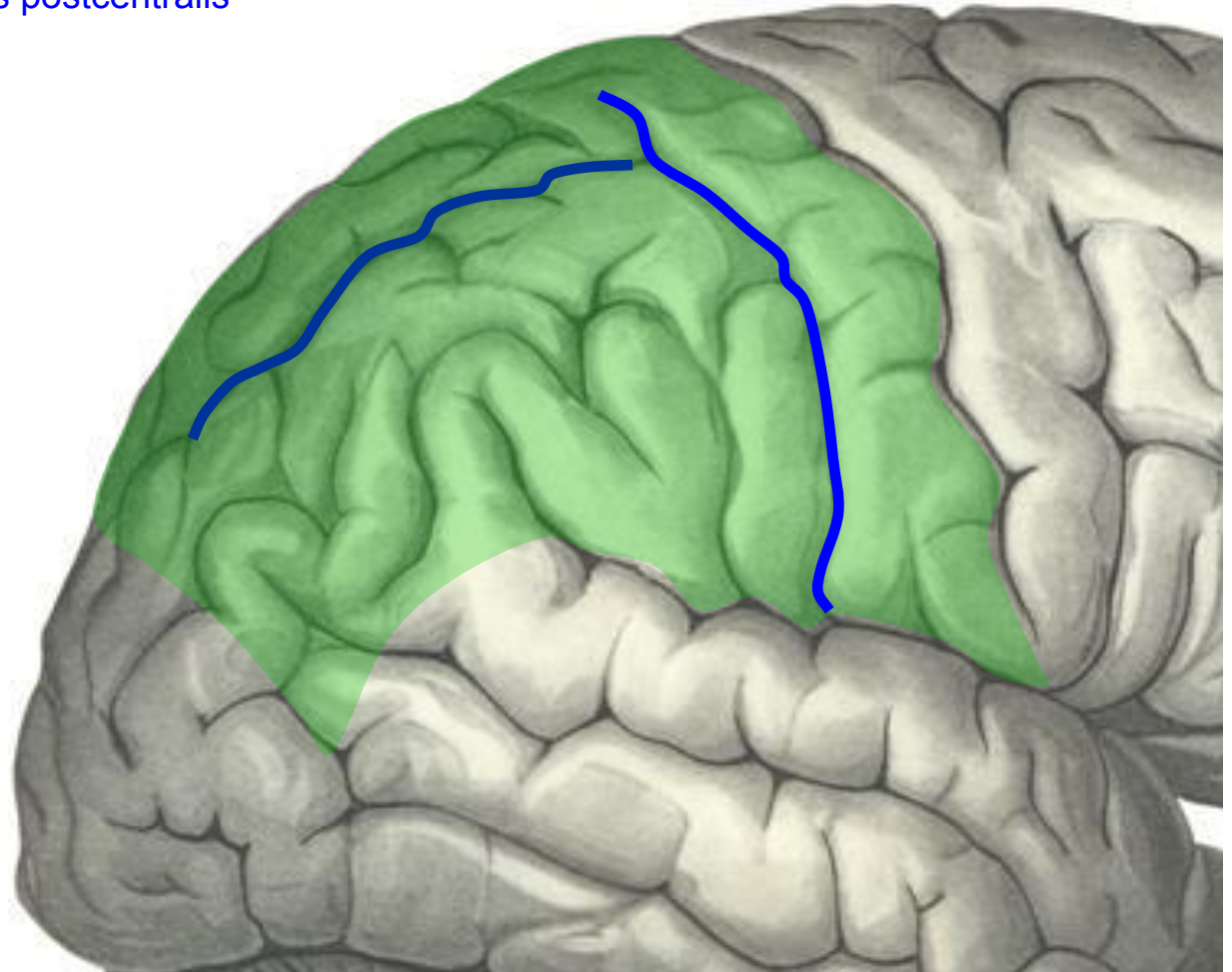




# Основные борозды в пределах теменной доли:

— Постцентральная борозда,  
sulcus postcentralis

— Внутритеменная борозда,  
sulcus intraparietalis





# Поверхность теменной доли делится на следующие структуры:

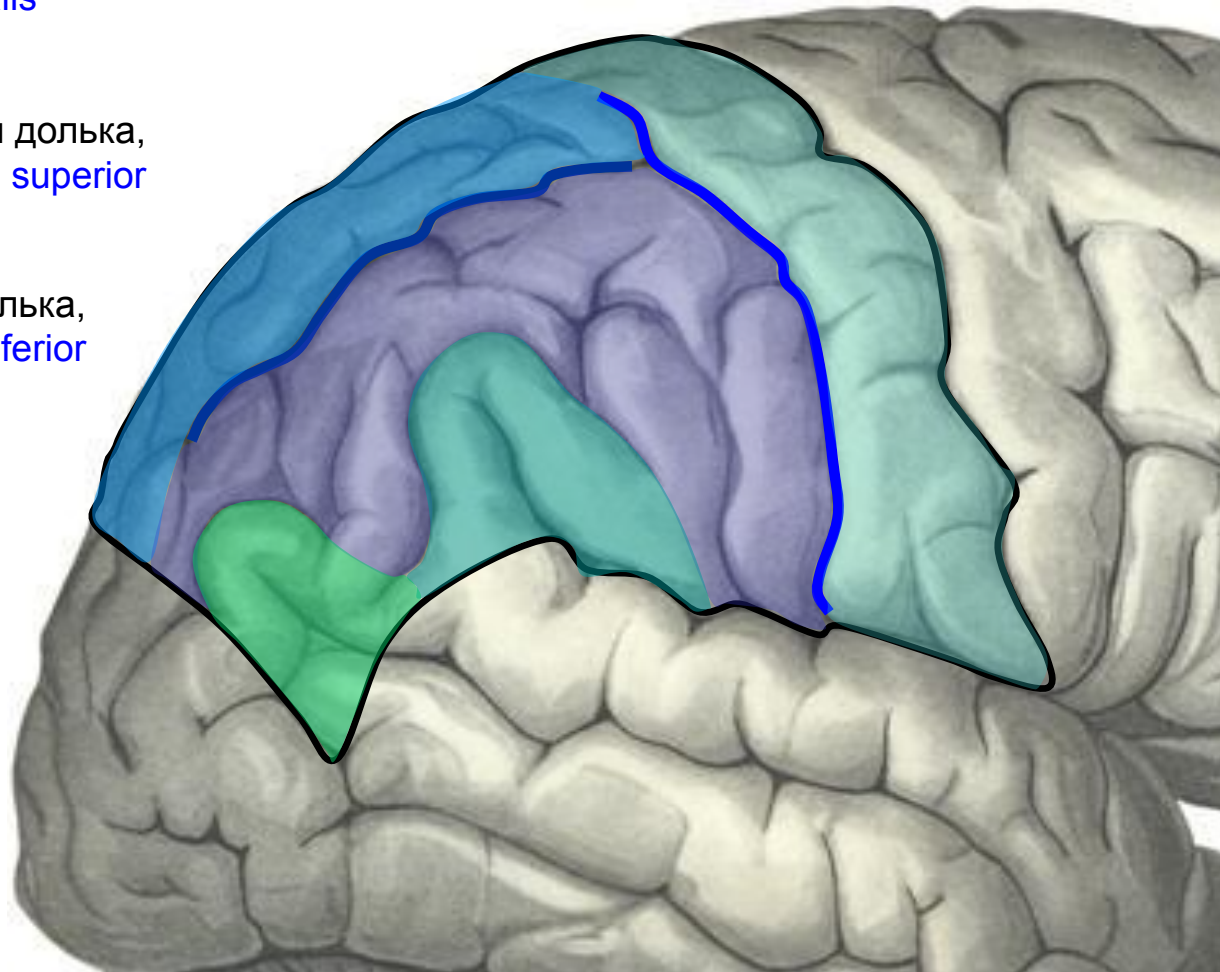
Постцентральная извилина,  
*gyrus postcentralis*

Верхняя теменная доля,  
*lobulus parietalis superior*

Нижняя теменная доля,  
*lobulus parietalis inferior*

Надкраевая извилина,  
*gyrus supramarginalis*  
(охватывает начало латеральной борозды)

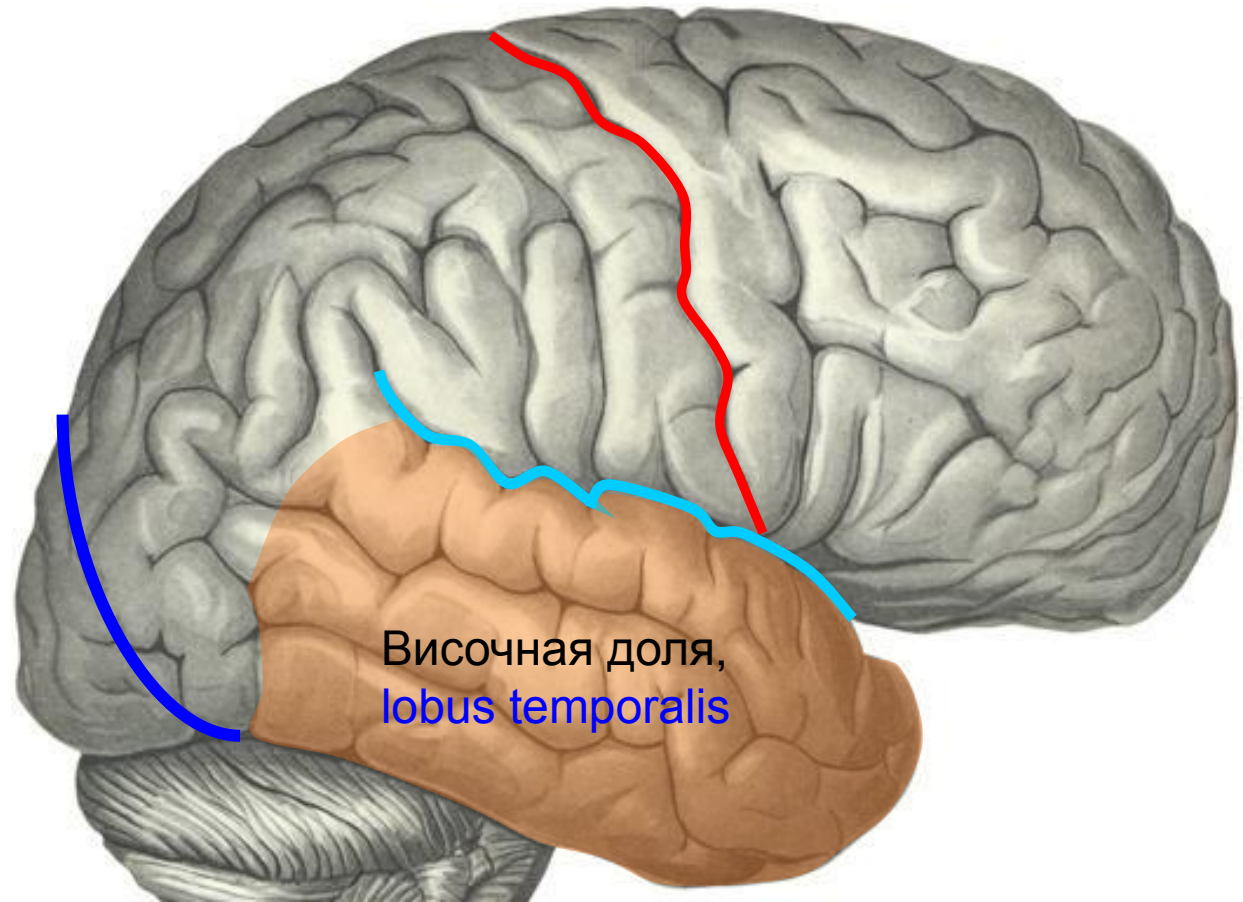
Угловая извилина,  
*gyrus angularis* (охватывает начало верхней височной борозды)



# Височная доля:

располагается книзу от латеральной борозды

Латеральная  
борозда



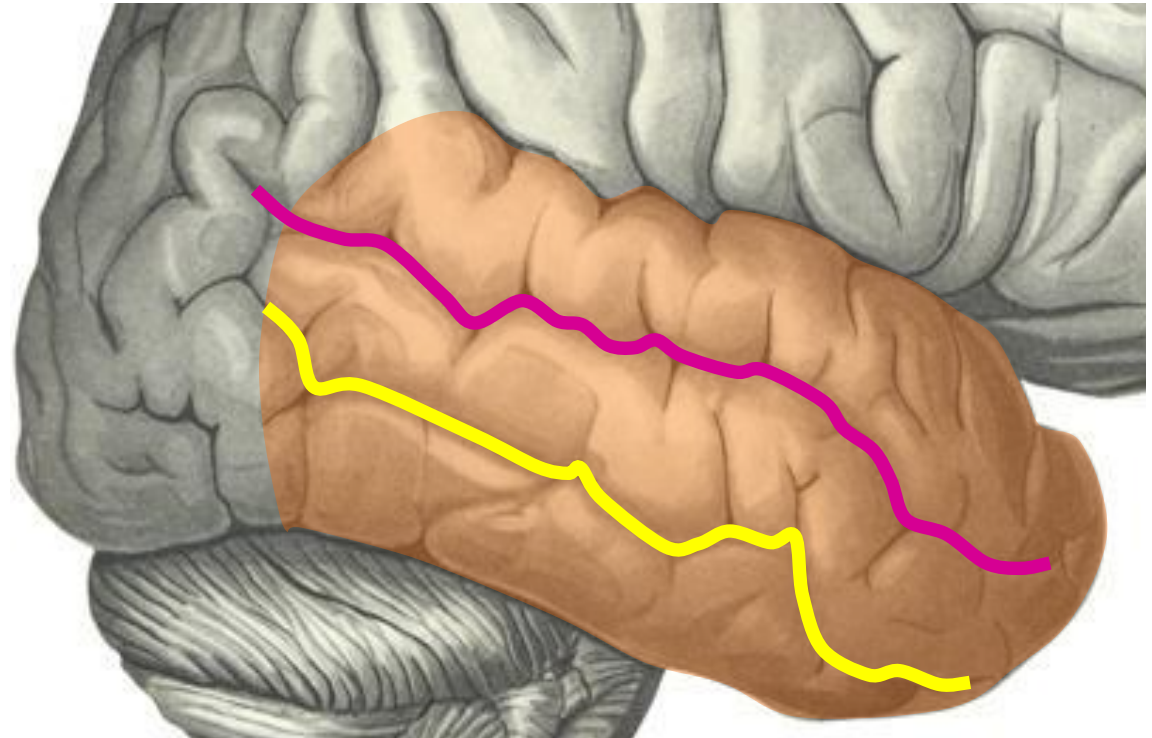
Височная доля,  
lobus temporalis



# Борозды височной доли:

Верхняя височная борозда,  
*sulcus temporalis superior*

Нижняя височная борозда,  
*sulcus temporalis inferior*

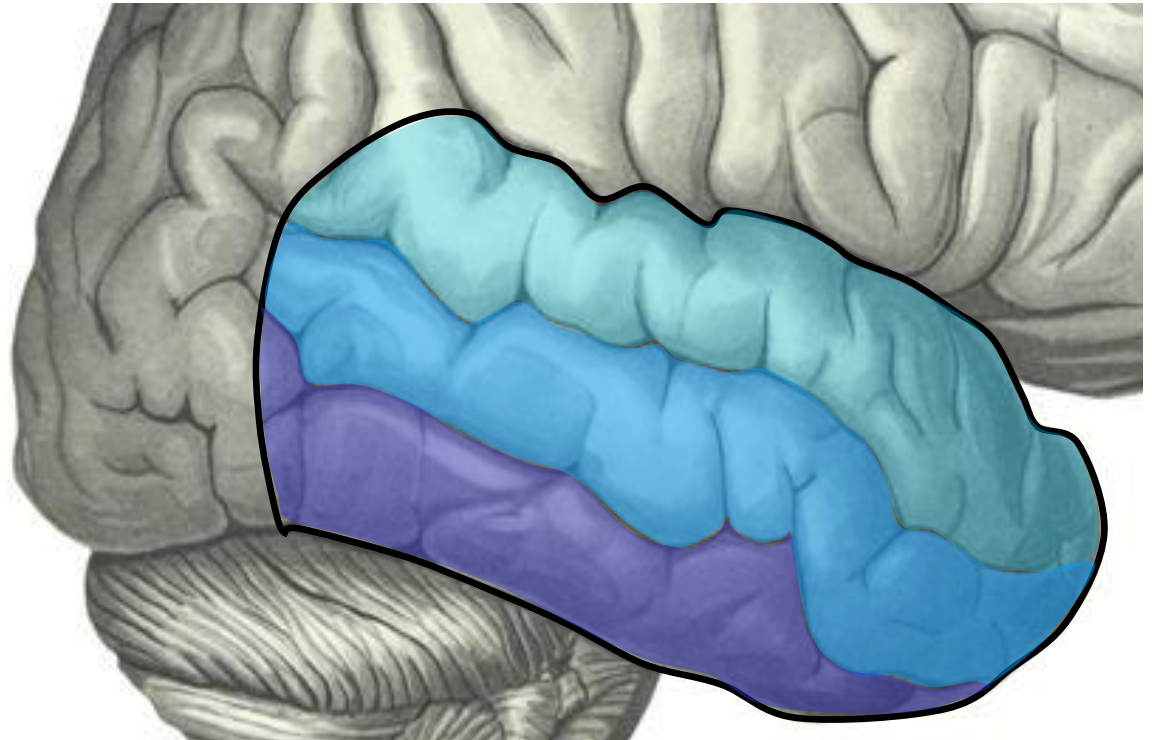


# Извилины височной доли:

Верхняя височная извилина,  
*gyrus temporalis superior*

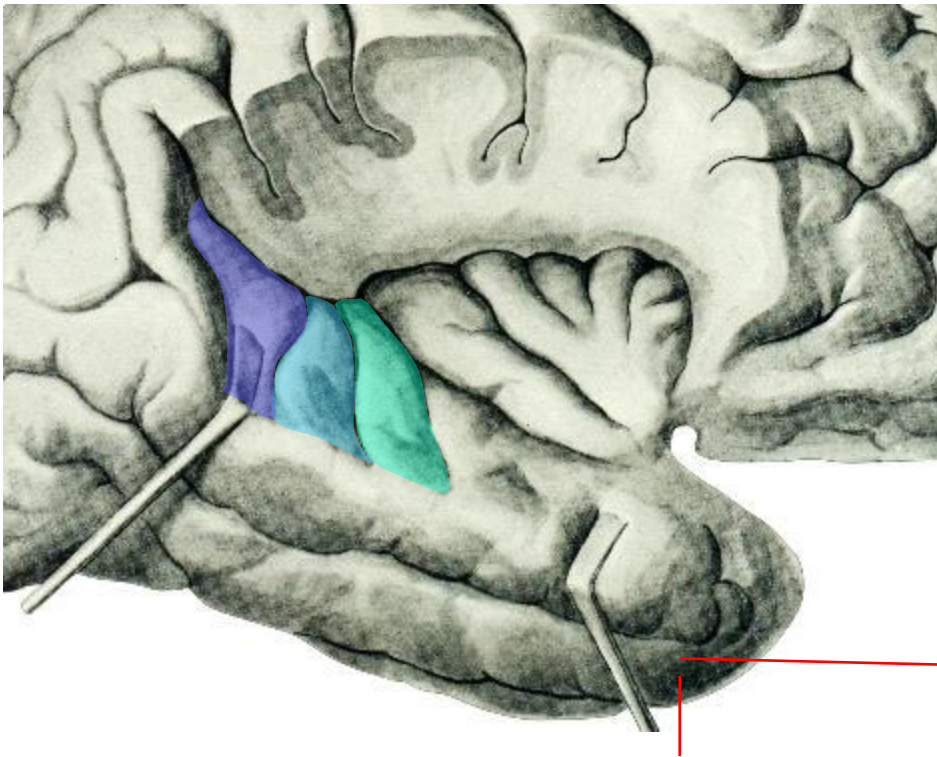
Средняя височная извилина,  
*gyrus temporalis medius*

Нижняя височная извилина,  
*gyrus temporalis inferior*





# Поперечные височные извилины (извилины Гешля)



Располагаются в глубине латеральной борозды, на поверхности верхней височной извилины

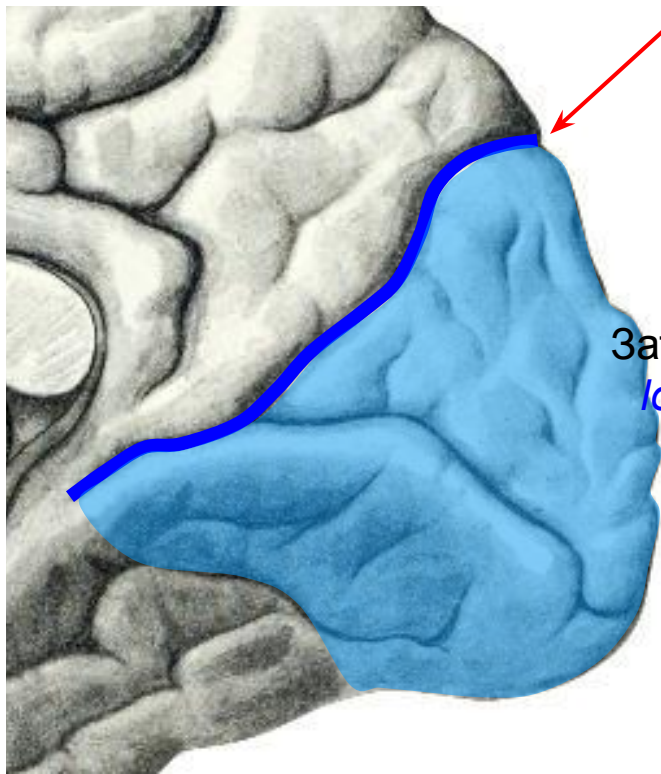
Извилины Гешля



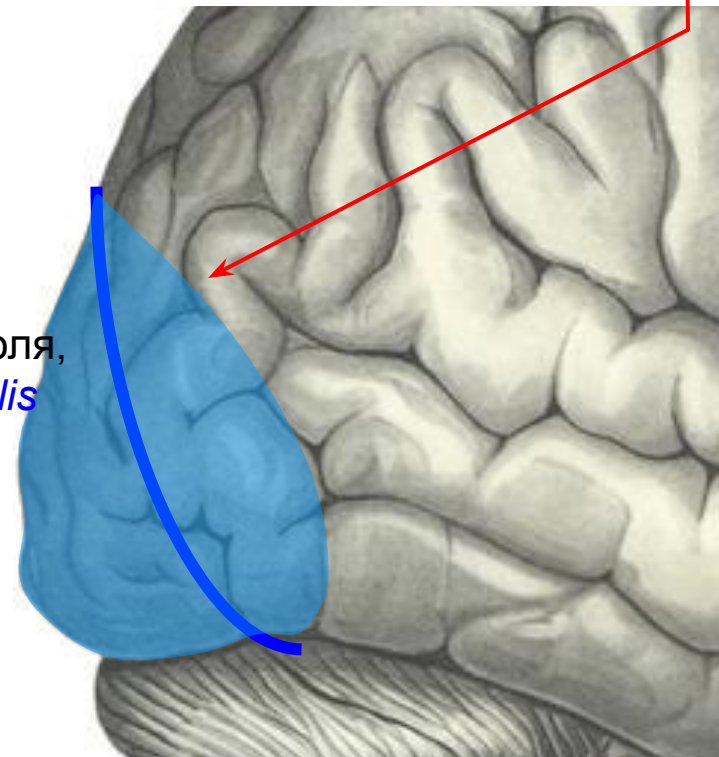


# Затылочная доля

На медиальной поверхности полушария ограничена спереди теменно-затылочной бороздой:



На верхне-латеральной поверхности ограничивается условным продолжением теменно-затылочной борозды:



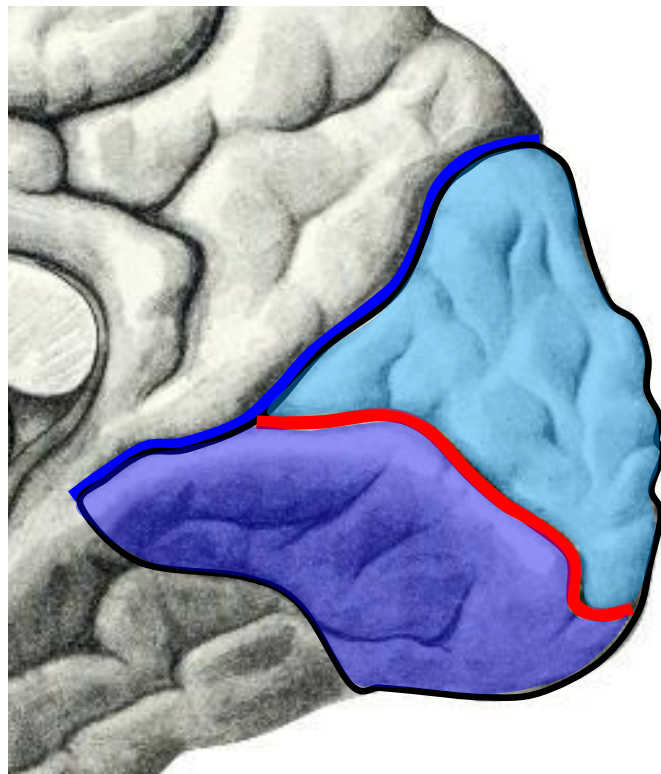
Затылочная доля,  
*lobus occipitalis*



# Борозды и извилины затылочной доли

На верхне-латеральной поверхности полушария рельеф извилин затылочной доли изменчив и индивидуален у каждого человека;

На медиальной поверхности затылочной доли имеются следующие структуры:



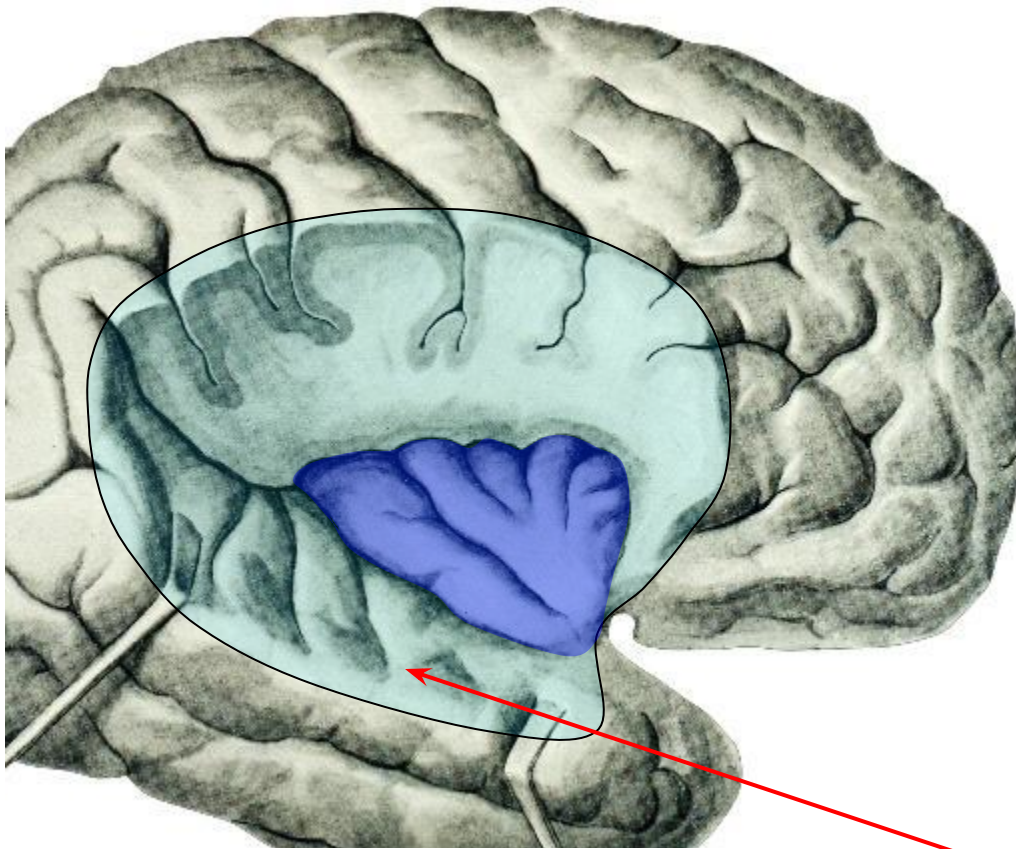
Клин, *cuneus*.  
(ограничен теменно-затылочной и шпорной бороздами)

Шпорная борозда,  
*sulcus calcarinus*

Язычная извилина,  
*gyrus lingualis*



# Островковая доля (островок) Располагается в глубине латеральной борозды:

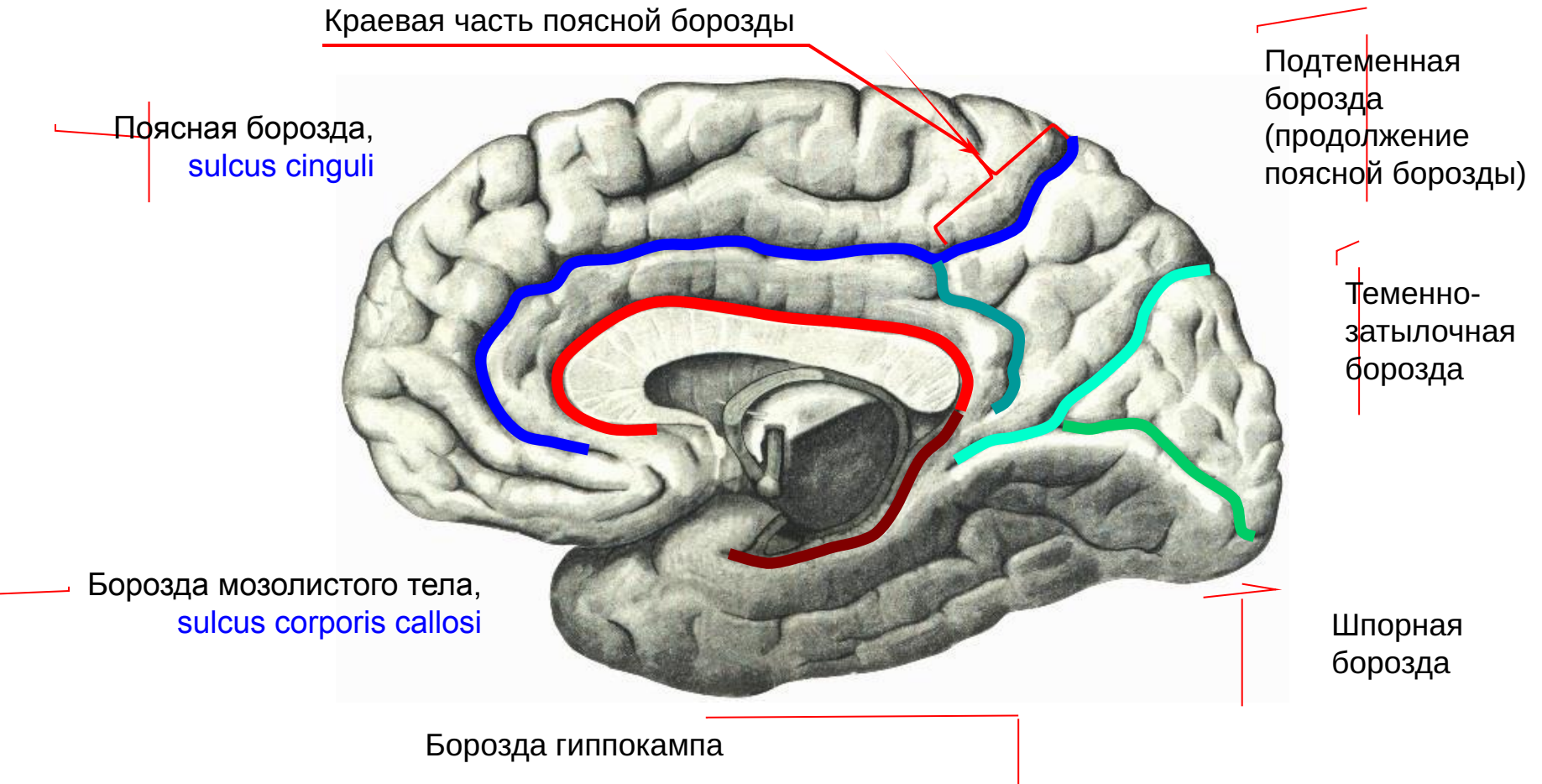


Островок, *insula*

Прилегающие к островку и покрывающие его участки лобной, теменной и височной долей обозначаются как **оперкулум, *operculum***

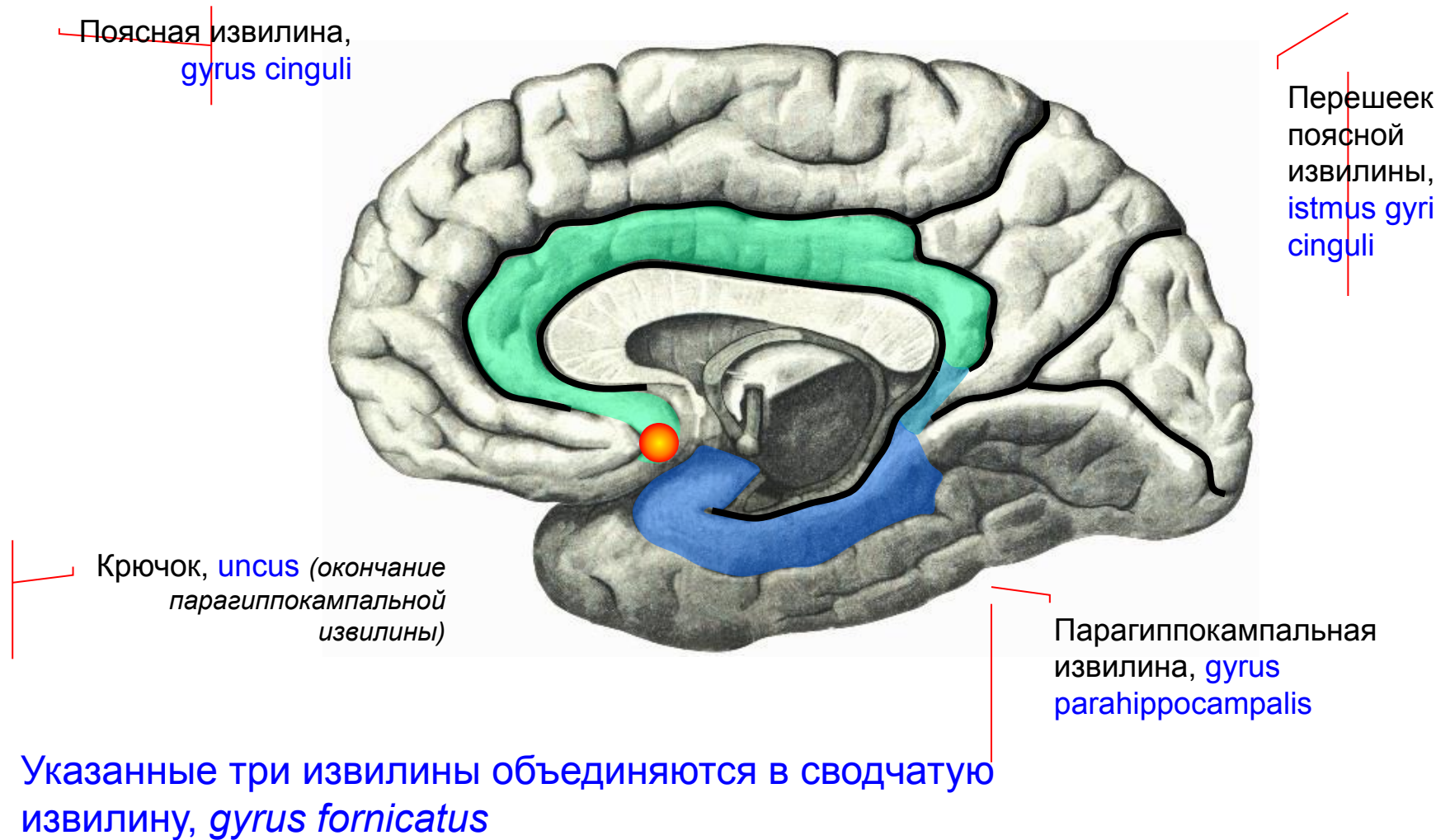


# Борозды медиальной поверхности полушария конечного мозга





# Извилины медиальной поверхности полушария конечного мозга.





# Извилины медиальной поверхности полушария конечного мозга (продолжение)

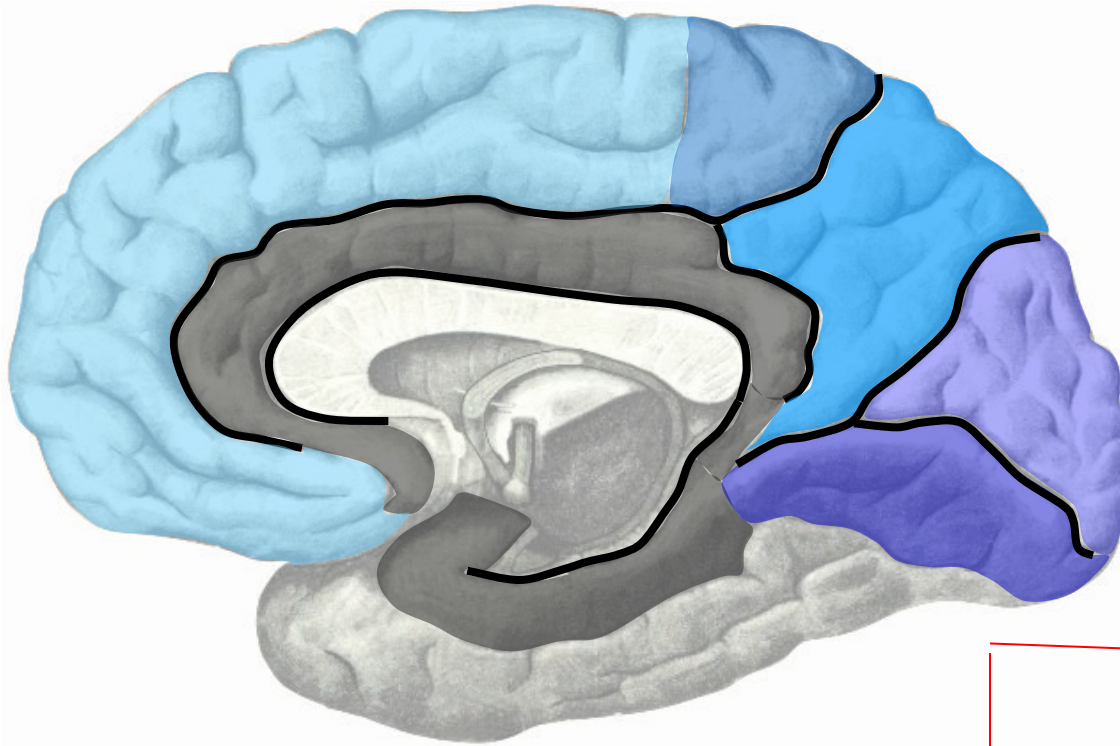
Верхняя лобная извилина,  
*gyrus frontalis superior*

Парацентральная долька,  
*lobulus paracentralis*

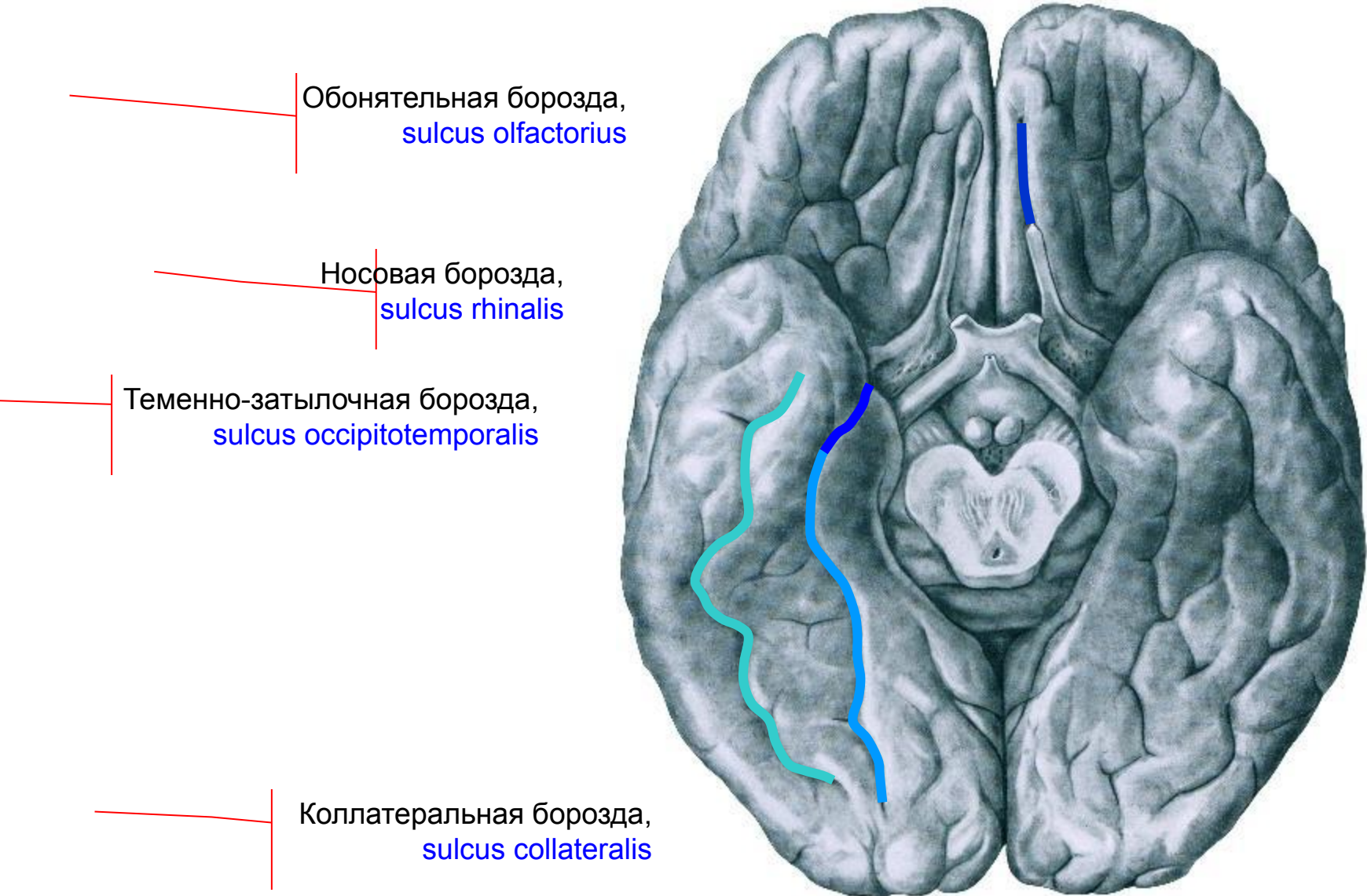
Предклинье, *precuneus*

Клин, *cuneus*

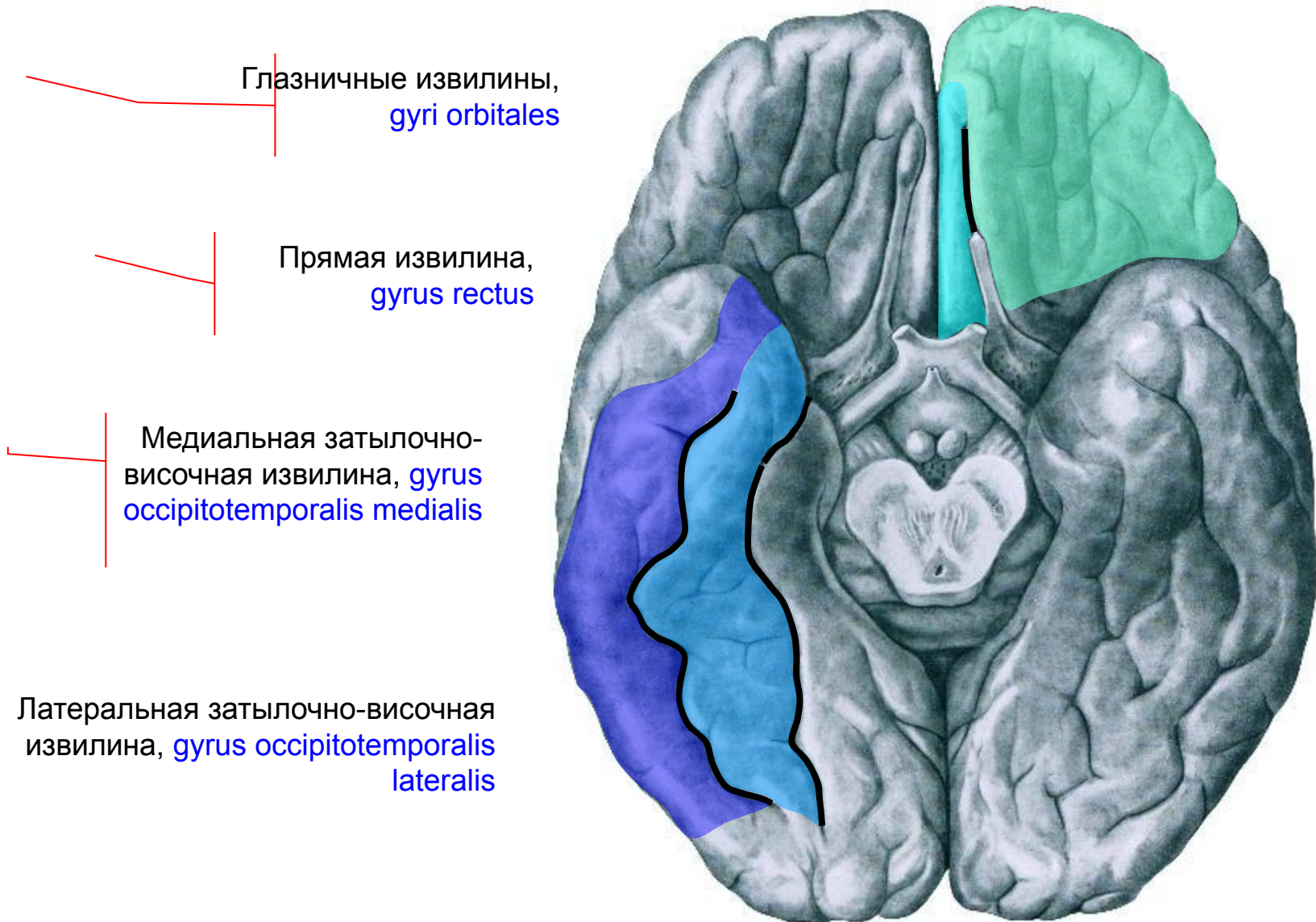
Язычная извилина, *gyrus lingualis*



# Основные борозды нижней поверхности полушарий<sup>25</sup>



# Основные извилины нижней поверхности полушарий



# Серое вещество полушарий конечного мозга

## Серое вещество полушарий представлено:

1. **Корой**, покрывающей поверхность борозд и извилин;

Показать строение коры

2. **Базальными ядрами** – скоплениями серого вещества в глубине полушарий.

Показать строение базальных ядер





# Кора полушарий

1. Кора полушарий – слоистая структура, покрывающая поверхность борозд и извилин;
2. Кора имеет наибольший объем из всех скоплений серого вещества;
3. Кора образуется несколькими слоями различных по строению нейронов;
4. Нейроны коры связаны друг с другом и сгруппированы в структурно-функциональные единицы – корковые колонки;
5. В коре мозга происходит окончательная обработка информации и осуществляется высшая нервно-психическая деятельность

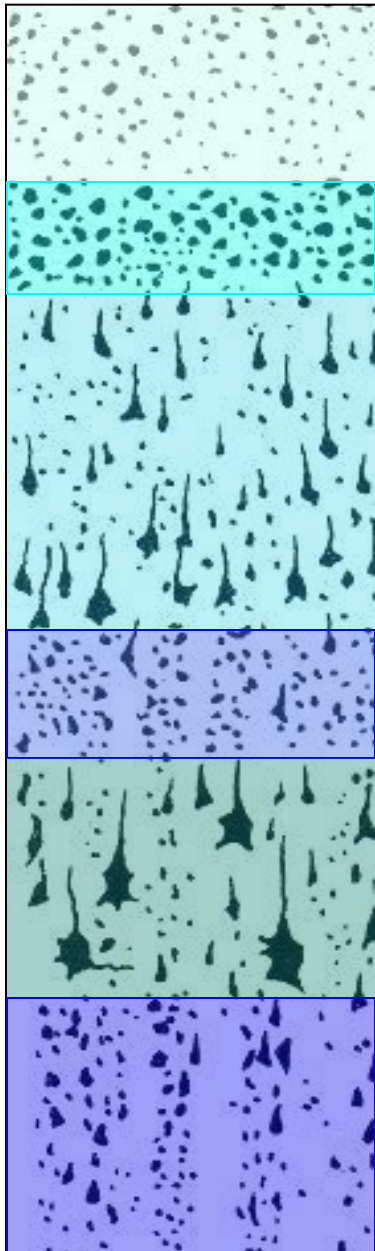


# Слои новой коры:

1. Молекулярный слой;
2. Наружный зернистый слой;
3. Наружный пирамидный слой (слой малых пирамид);
4. Внутренний зернистый слой;
5. Внутренний пирамидный слой (слой больших пирамид, или клеток Беца);
6. Мультиформный слой.



# Строение коры полушарий



1. Молекулярный слой

2. Наружный зернистый слой

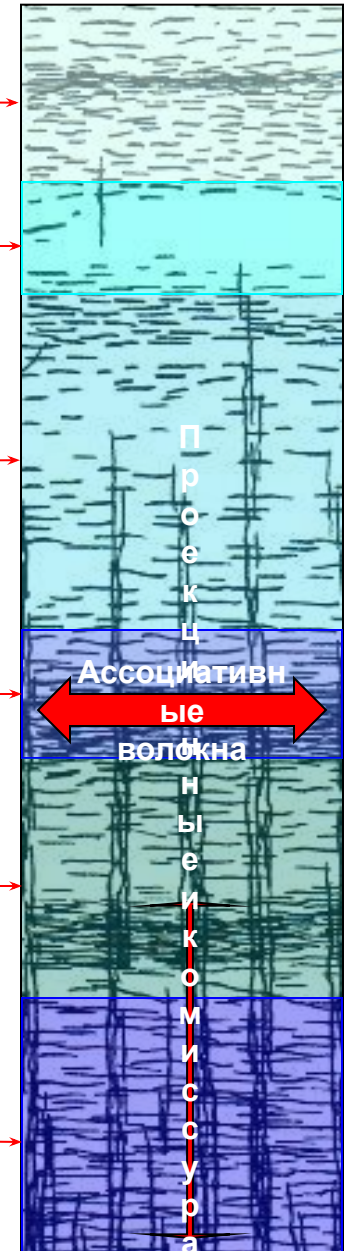3. Наружный пирамидный слой

4. Внутренний зернистый слой

5. Внутренний пирамидный слой

6. Мультиформный слой

На рисунках наглядно видна строгая упорядоченность расположения нейронов и строгое соответствие этому расположению хода волокон, как вертикально ориентированных проекционных и комиссуральных, так и идущих горизонтально ассоциативных, **связывающих всю кору в единое целое**



Ассоциативные  
волокна

Проекционные  
и комиссуральные  
волокна

# По времени возникновения различаются:

- 1. Древняя кора, paleocortex.** Занимает участок ниже-внутренней поверхности височной доли. Покрывает:
  - 1. обонятельный бугорок*
  - 2. переднее продырявленное вещество.*
- 2. Старая кора, archeocortex.** Отделяется от подкорки корковой пластинкой, но остается однослойной. К ней относятся:
  - 1. Гиппокамп*
  - 2. зубчатая извилина.*
- 3. Промежуточная кора, mesocortex.** Покрывает:
  - 1. нижний отдел островка,*
  - 2. парагиппокампальную извилину;*
  - 3. нижний отдел лимбической области.*
- 4. Новая кора, neocortex.** У человека составляет примерно 96% от всей поверхности полушарий большого мозга. Характеризуется наличием шести дифференцированных слоев.





# Понятие о модульной организации коры.

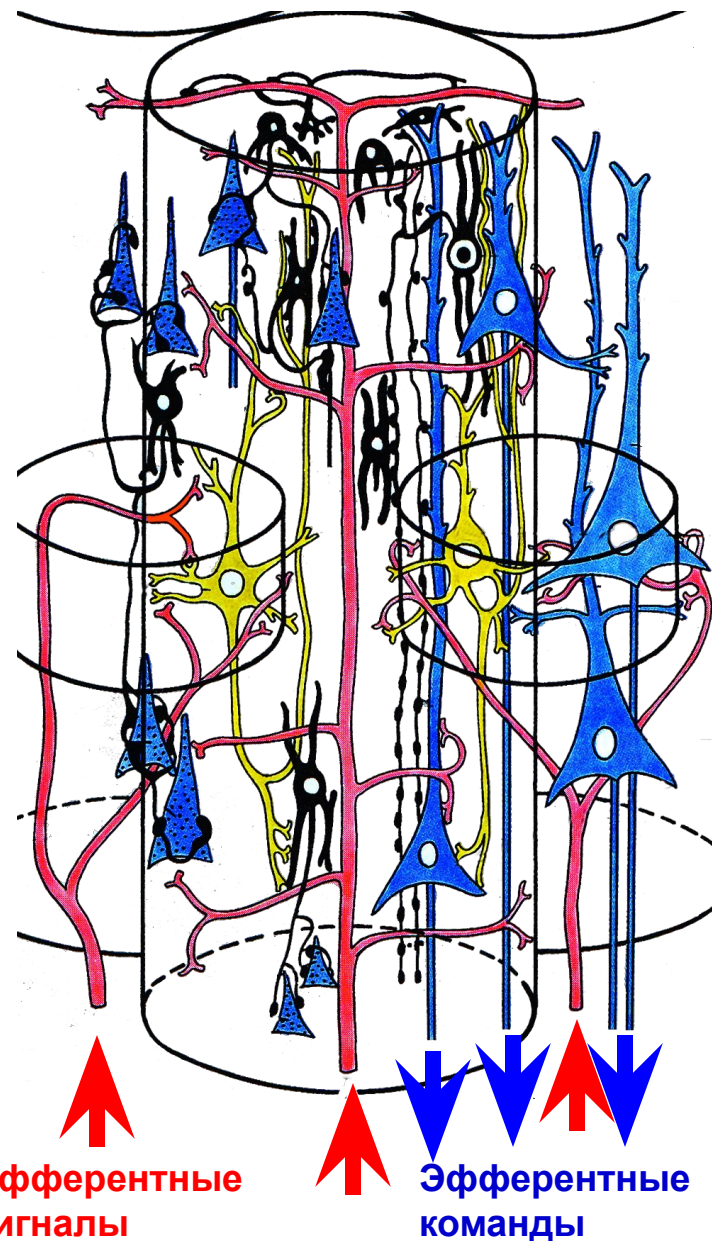
Слоистая структура коры, показанная на предыдущей схеме, видна в микроскопе при обычном окрашивании, при котором окрашиваются только тела клеток.

Но применение специальных методик, выявляющих не только тела, но и все отростки нейронов, позволяет видеть, что нейроны разных слоев связаны друг с другом строго упорядоченным образом, образуя вертикально ориентированные структуры – корковые колонки.

Осью такой колонки обычно является гигантский пирамидный нейрон V слоя. Все остальные нейроны группируются на разных уровнях, связываясь синапсами как с отростками пирамидного нейрона, так и друг с другом.

Такая структура при приеме, обработке и передаче сигналов действует как единое целое, образуя своеобразный «микропроцессор». Вся кора, таким образом – это гигантский «суперкомпьютер» из миллиардов «микропроцессоров».

В разных участках коры колонки отличаются строением – набором нейронов и характером связей между ними. Сходные по строению колонки группируются в ансамбли и корковые поля. Различное строение корковых полей обуславливает и различие функций разных участков и зон коры полушарий.



# Базальные ядра полушарий конечного мозга

Базальными называются ядра, располагающиеся в толще белого вещества полушарий. К этим ядрам относятся:

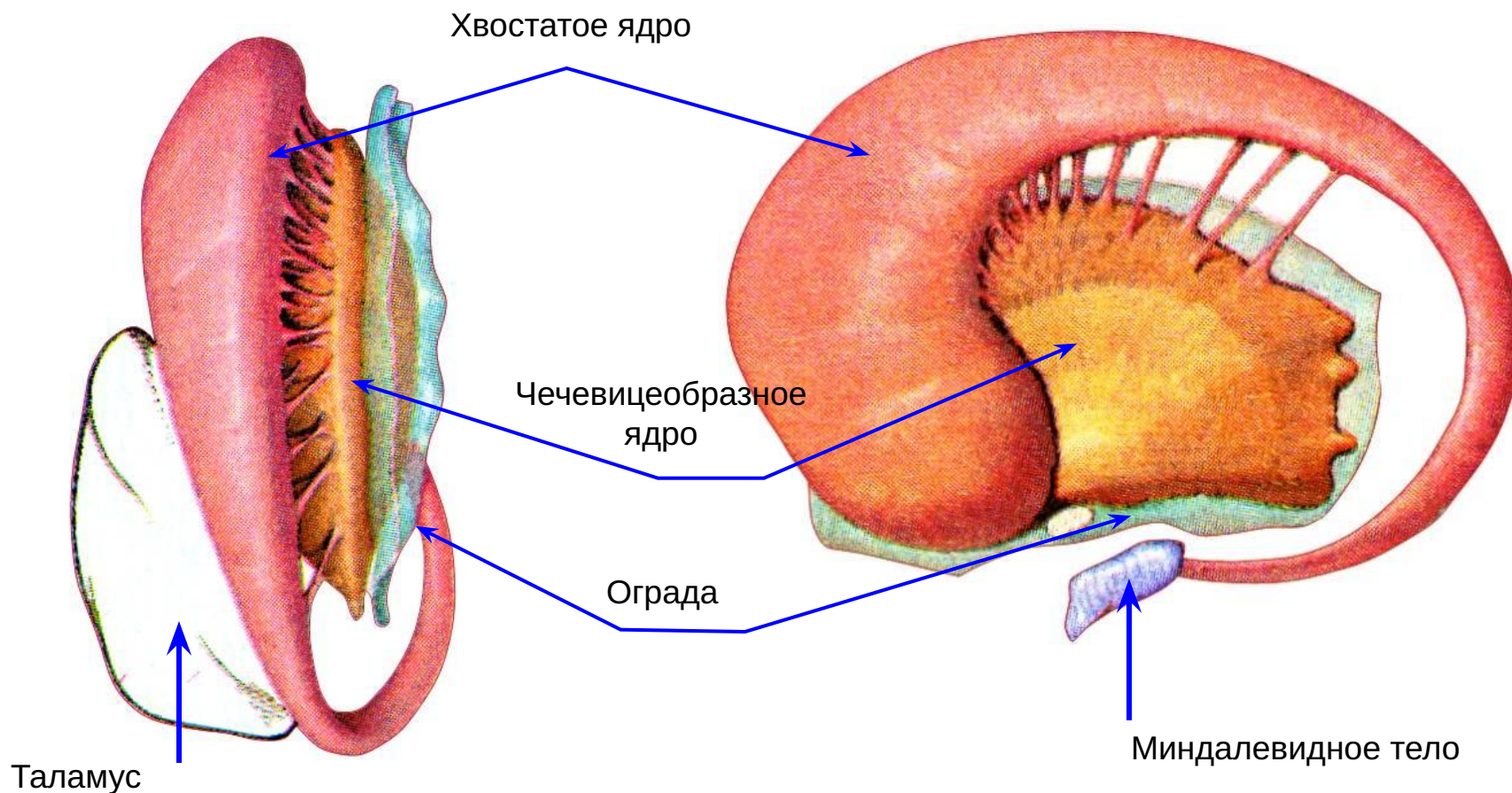
1. Полосатое тело, *corpus striatum*. Состоит из:
  - Хвостатого ядра, *nucleus caudatus*
  - Чечевицеобразного ядра, *nucleus lentiformis*
2. Ограда, *claustrum*;
3. Миндалевидное тело, *corpus amygdaloideum*



# Общий вид базальных ядер (объемно-графическая реконструкция ядер правого полушария)

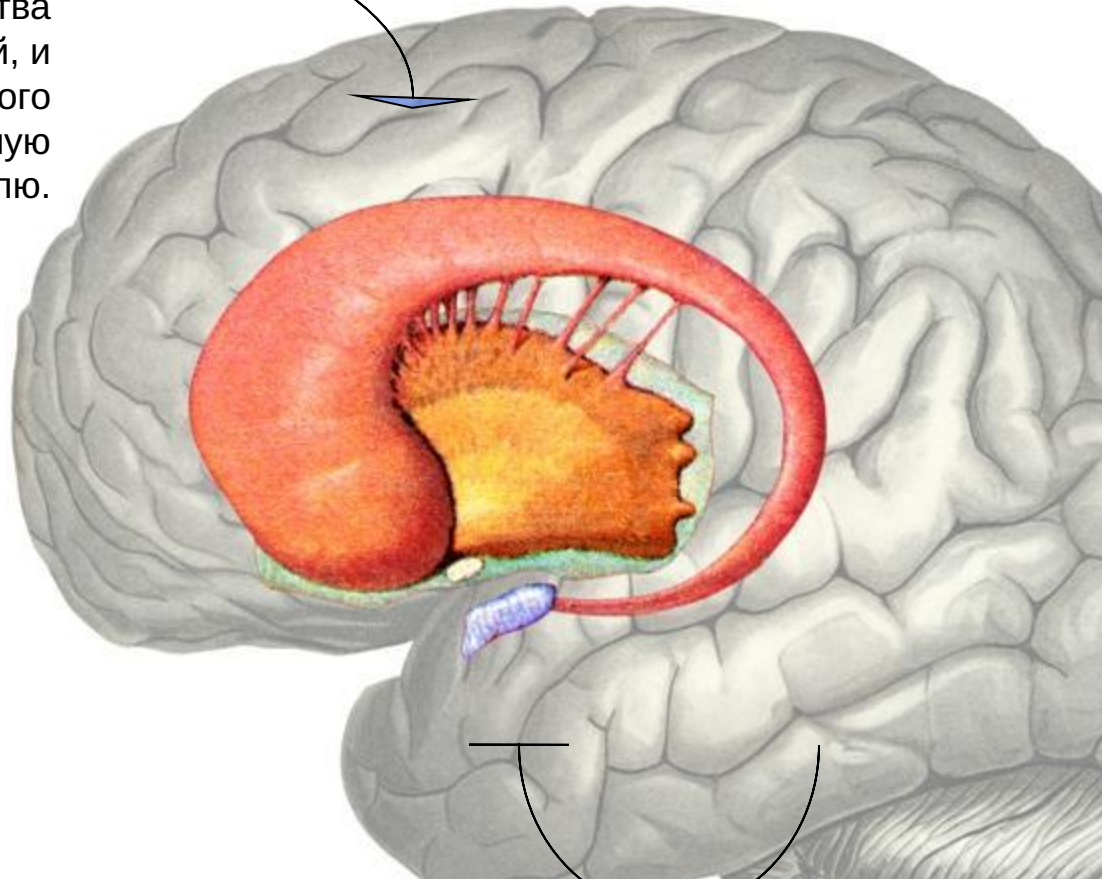
А. Вид сверху

Б. Вид сбоку



# Расположение базальных ядер

Полосатое тело (хвостатое и чечевицеобразное ядра) и ограда располагаются в толще белого вещества лобной и теменной долей, и только хвост хвостатого ядра спускается в височную долю.

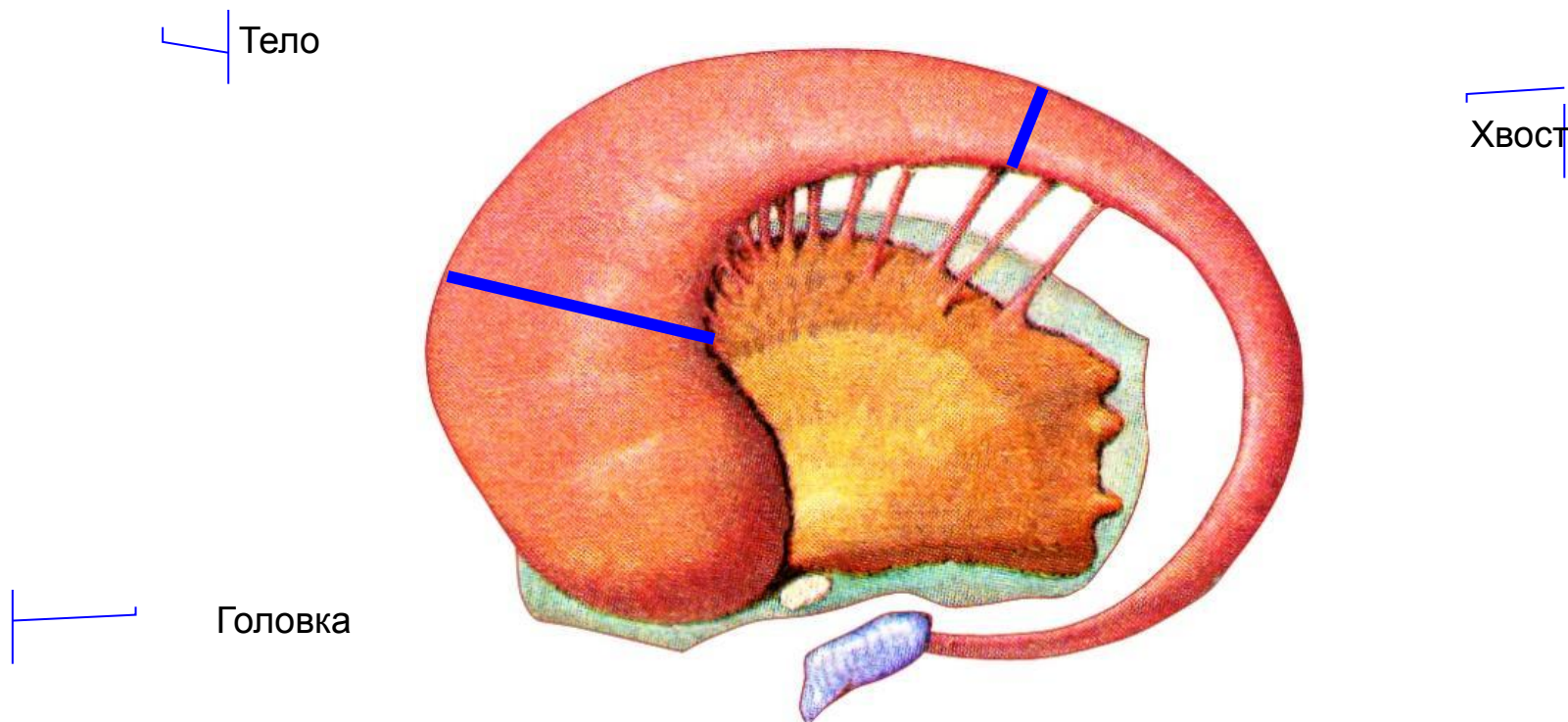


Миндалевидное тело располагается в височной доле, в области крючка гиппокампа





В хвостатом ядре выделяются следующие части:



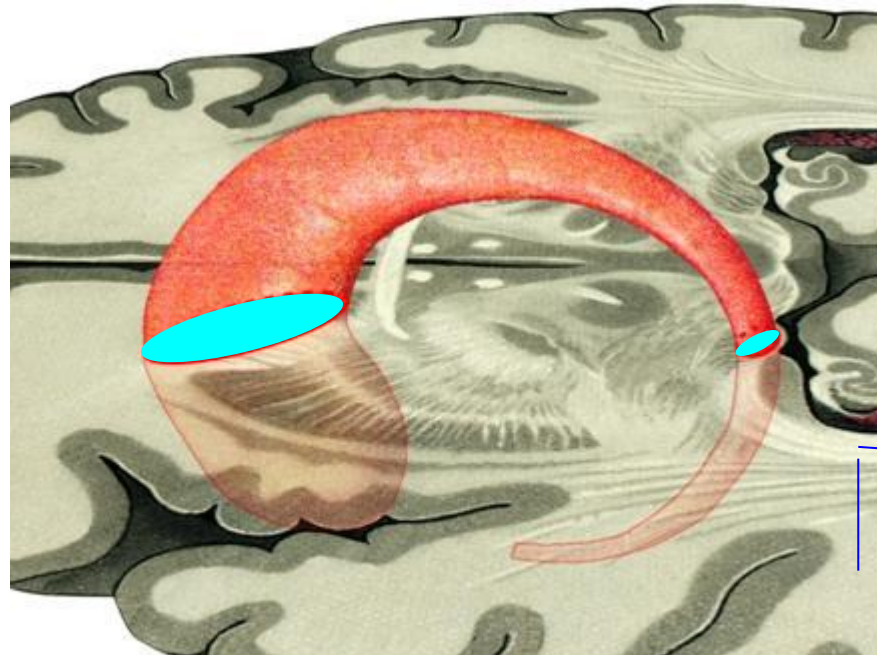
# Отношение хвостатого ядра к срезам мозга

Хвостатое ядро вследствие своей формы никогда не попадает в срез целиком. Поэтому на срезах полушарий обычно видны только одна или две его части:

Хвостатое ядро

Горизонтальный срез мозга

Сечение головки хвостатого ядра

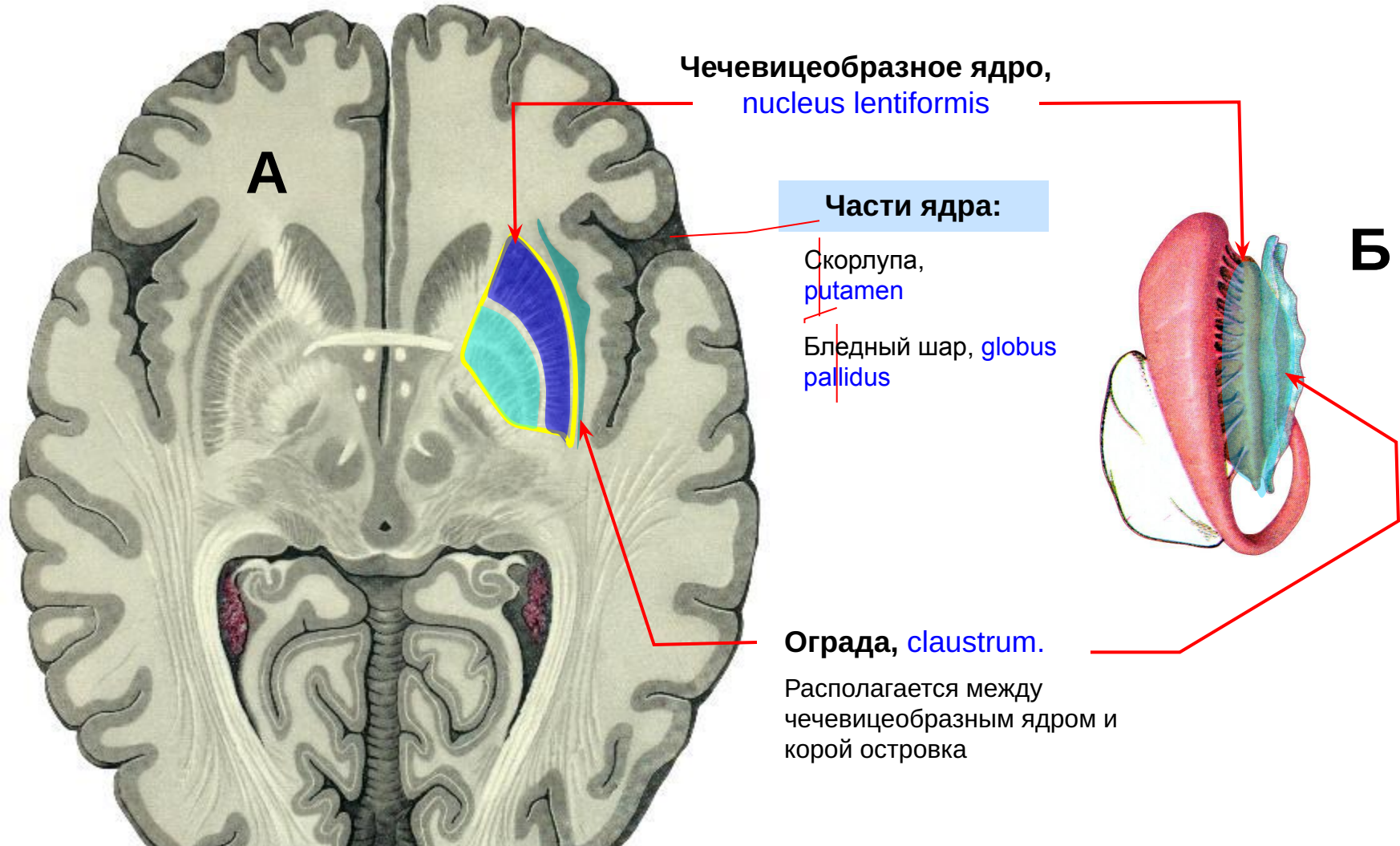


Сечение хвоста хвостатого ядра



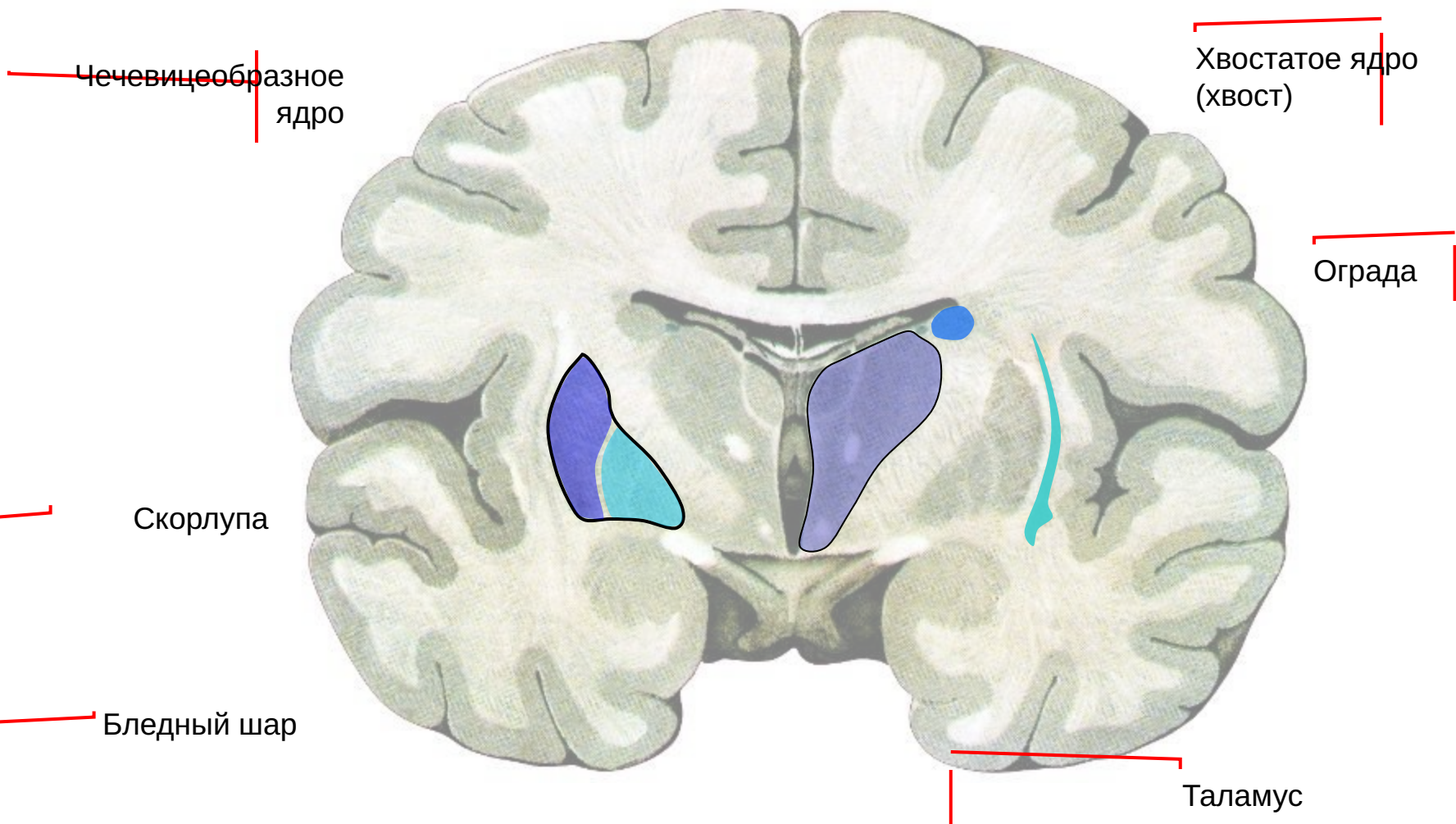
# Чечевицеобразное ядро и ограда

*А – горизонтальный срез мозга, Б – объемная реконструкция ядер, вид сверху*

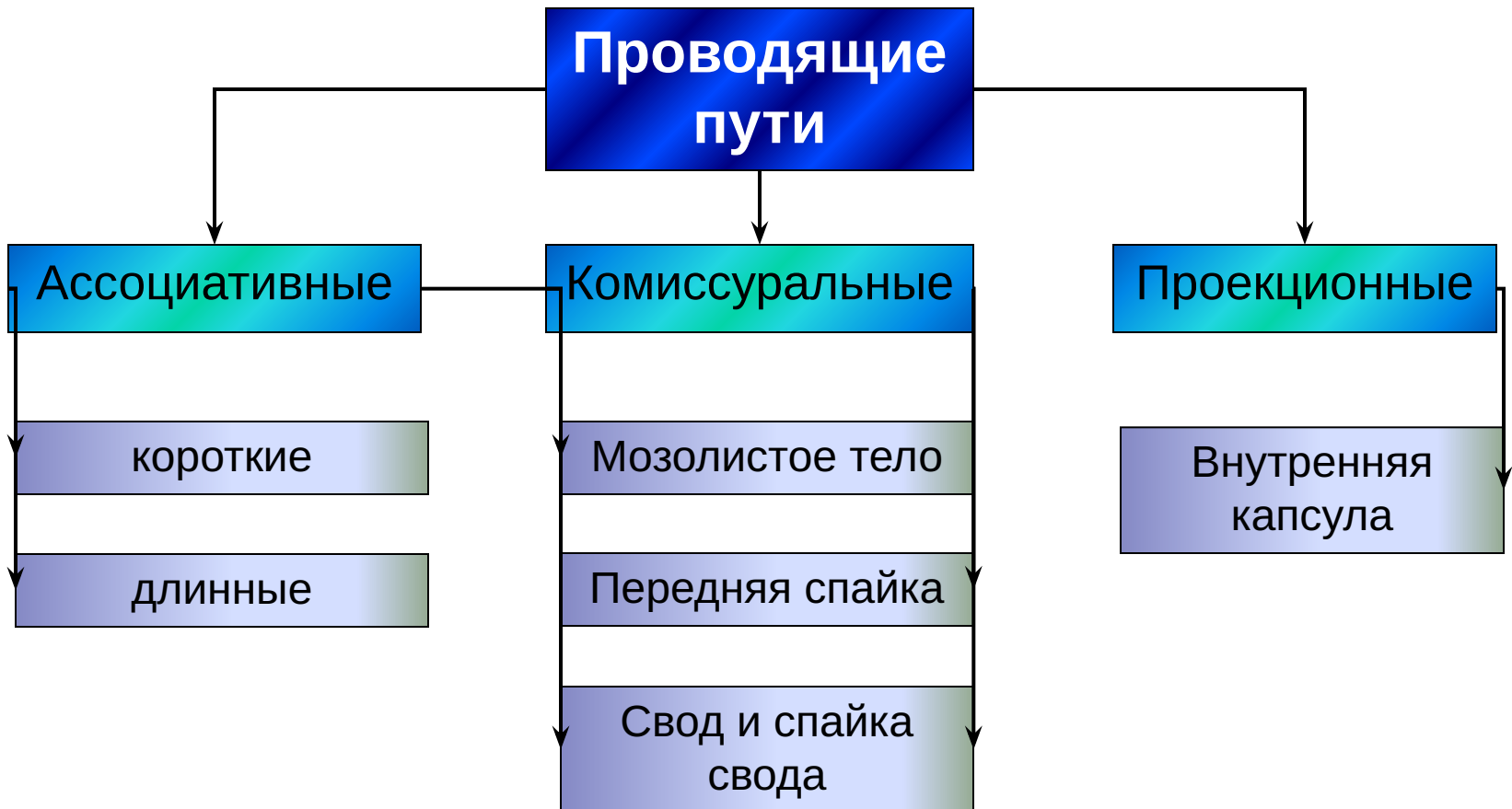




# Базальные ядра на фронтальном срезе полушарий:



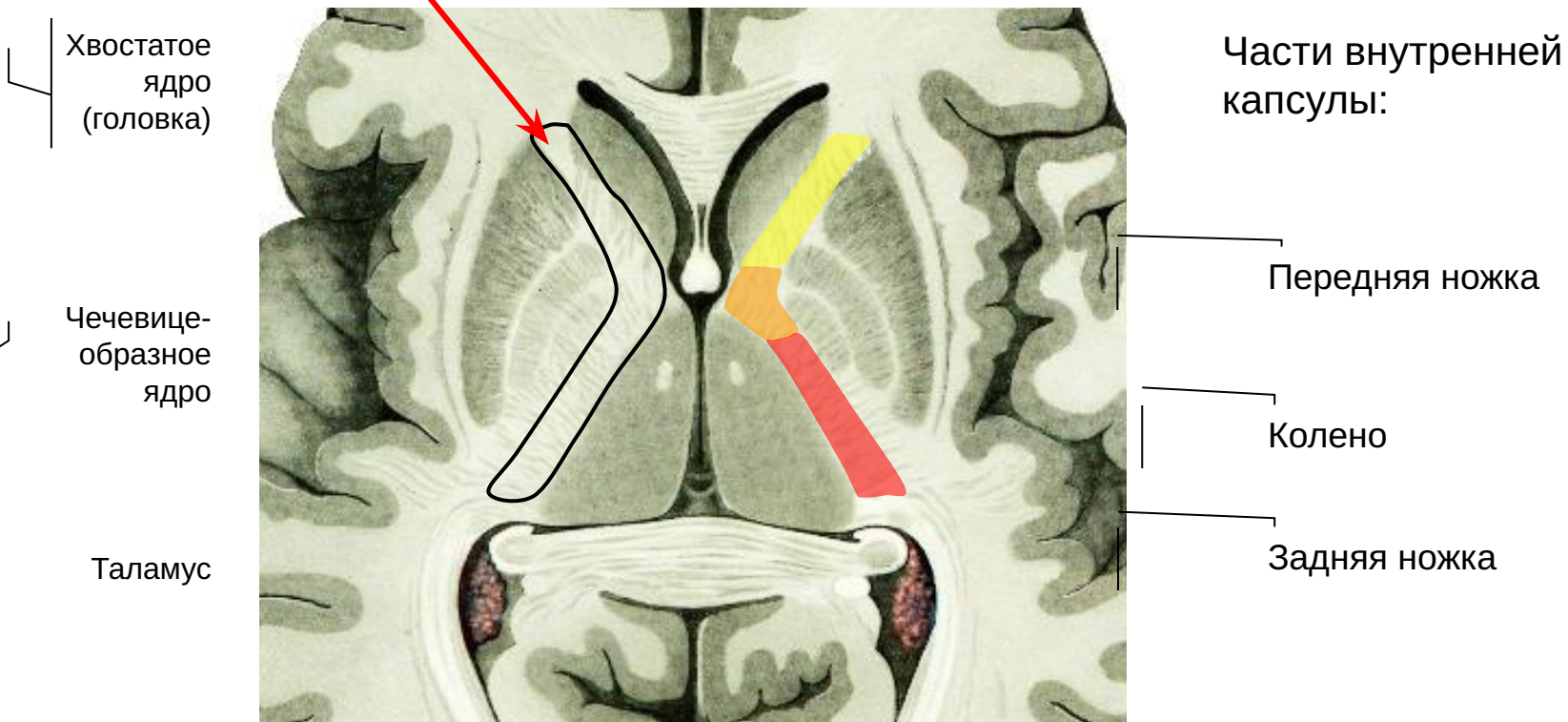
# Белое вещество полушарий





# Проекционные пути: внутренняя капсула

1. Образуется проекционными проводящими путями;
2. Располагается между полосатым телом и таламусом



Через переднюю ножку и колено идут нисходящие пути, через заднюю ножку - восходящие

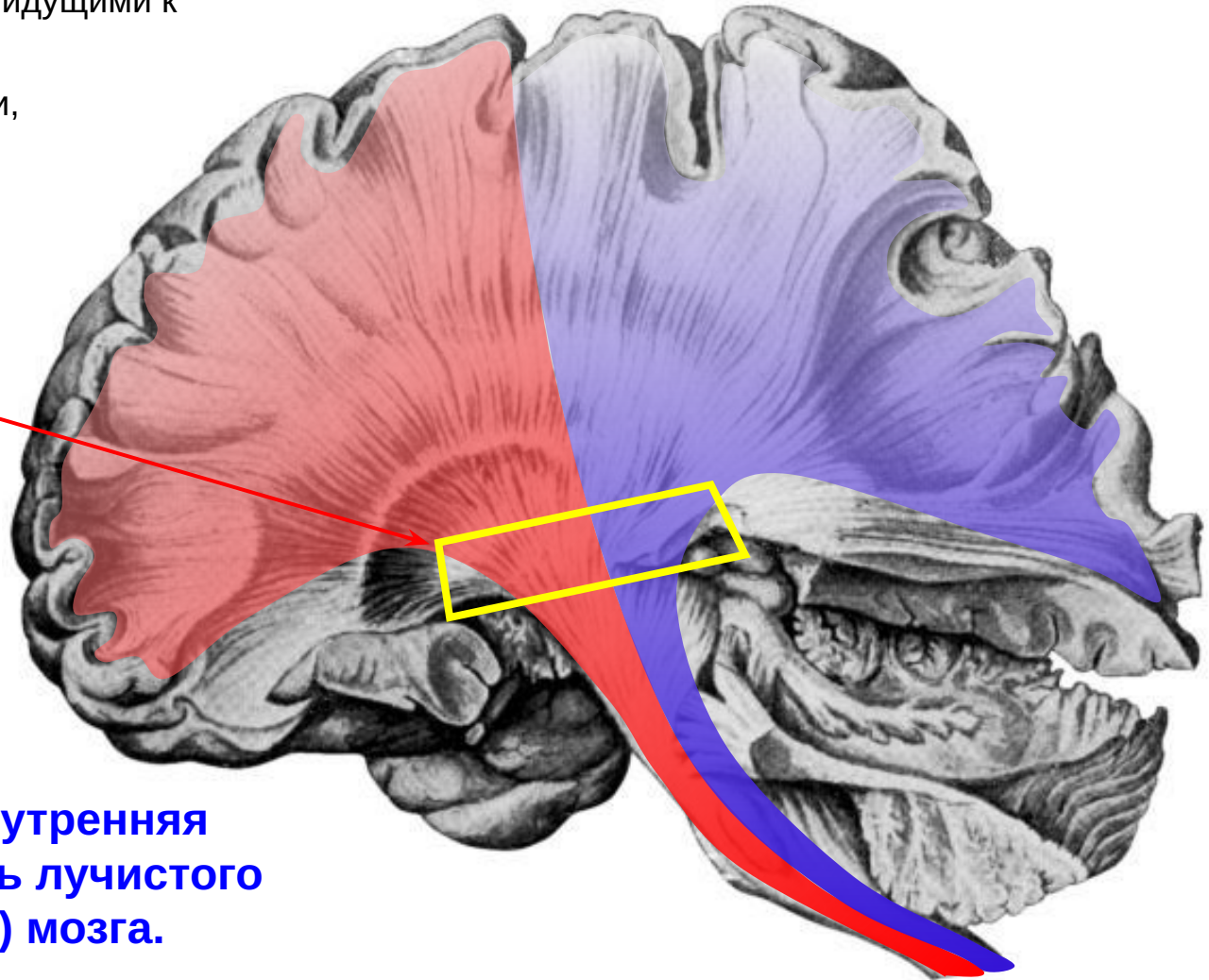


# Проекционные пути: лучистый венец мозга

Лучистый венец образуется афферентными путями, идущими к коре,

и эфферентными путями, идущими от коры.

Проходя между таламусом и ядрами полосатого тела, все эти пути группируются во внутреннюю капсулу.

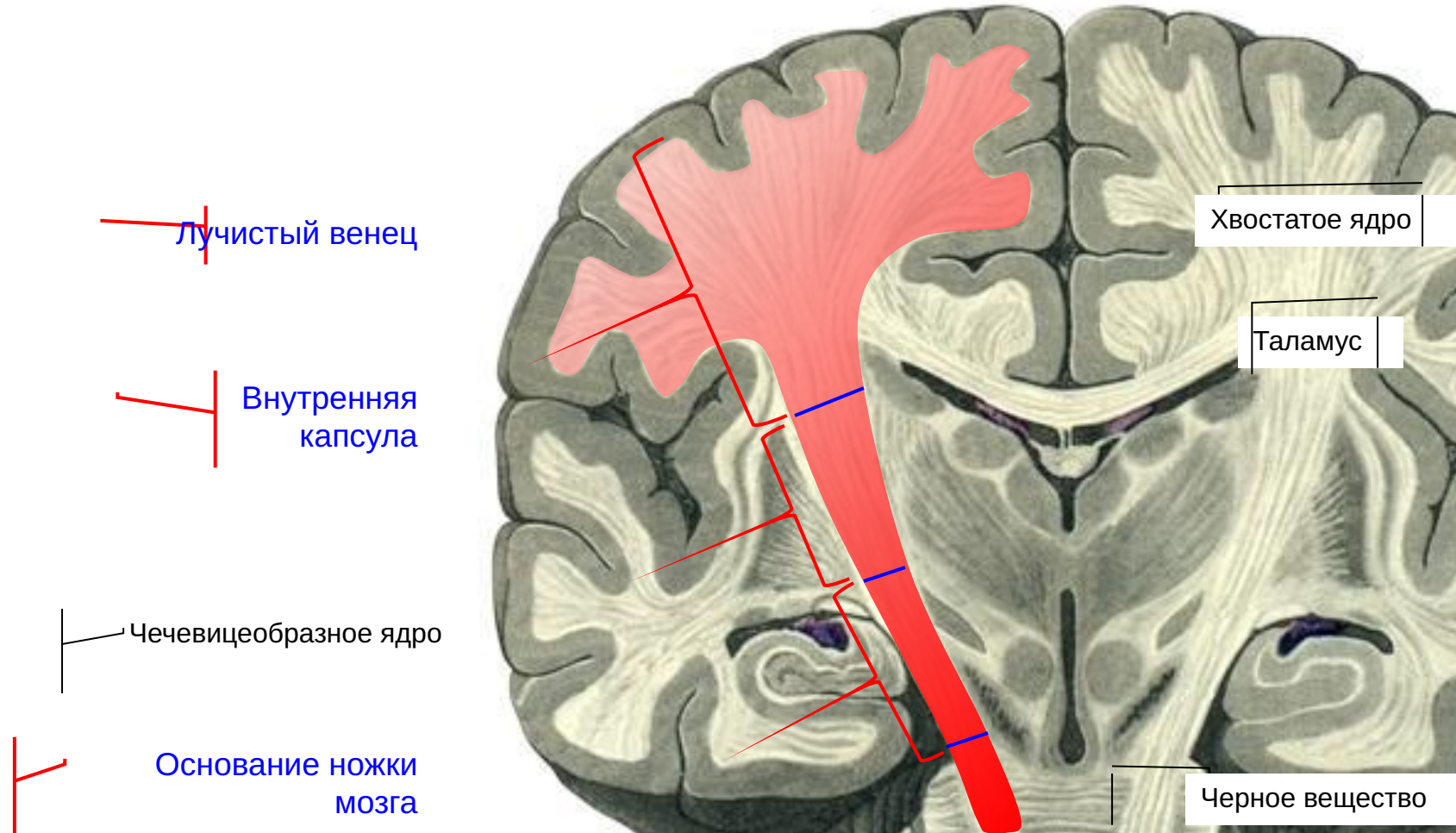


Таким образом, внутренняя капсула – это часть лучистого венца (лучистости) мозга.



# Лучистый венец и внутренняя капсула на фронтальном срезе мозга

На схеме показан ход нисходящих путей через переднюю ножку внутренней капсулы:

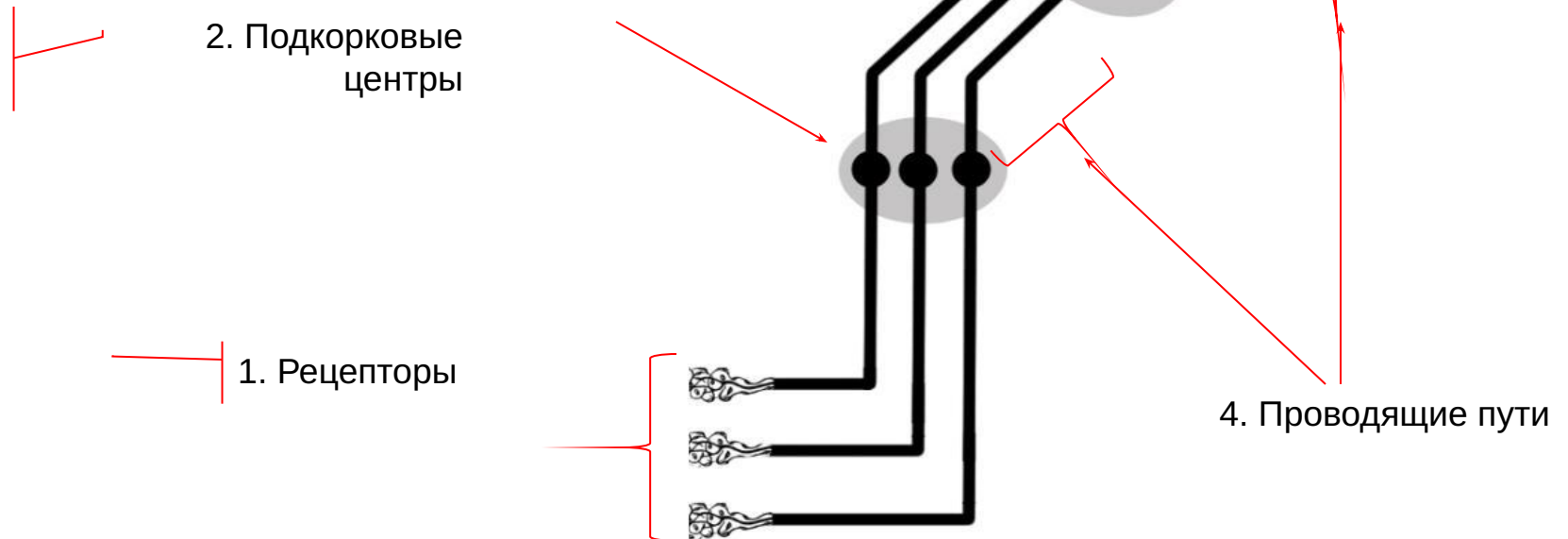


# Локализация функций в коре головного мозга.

## Понятие об анализаторах

Анализатор - это система, осуществляющая обработку информации одного вида (зрительной, слуховой и др.).

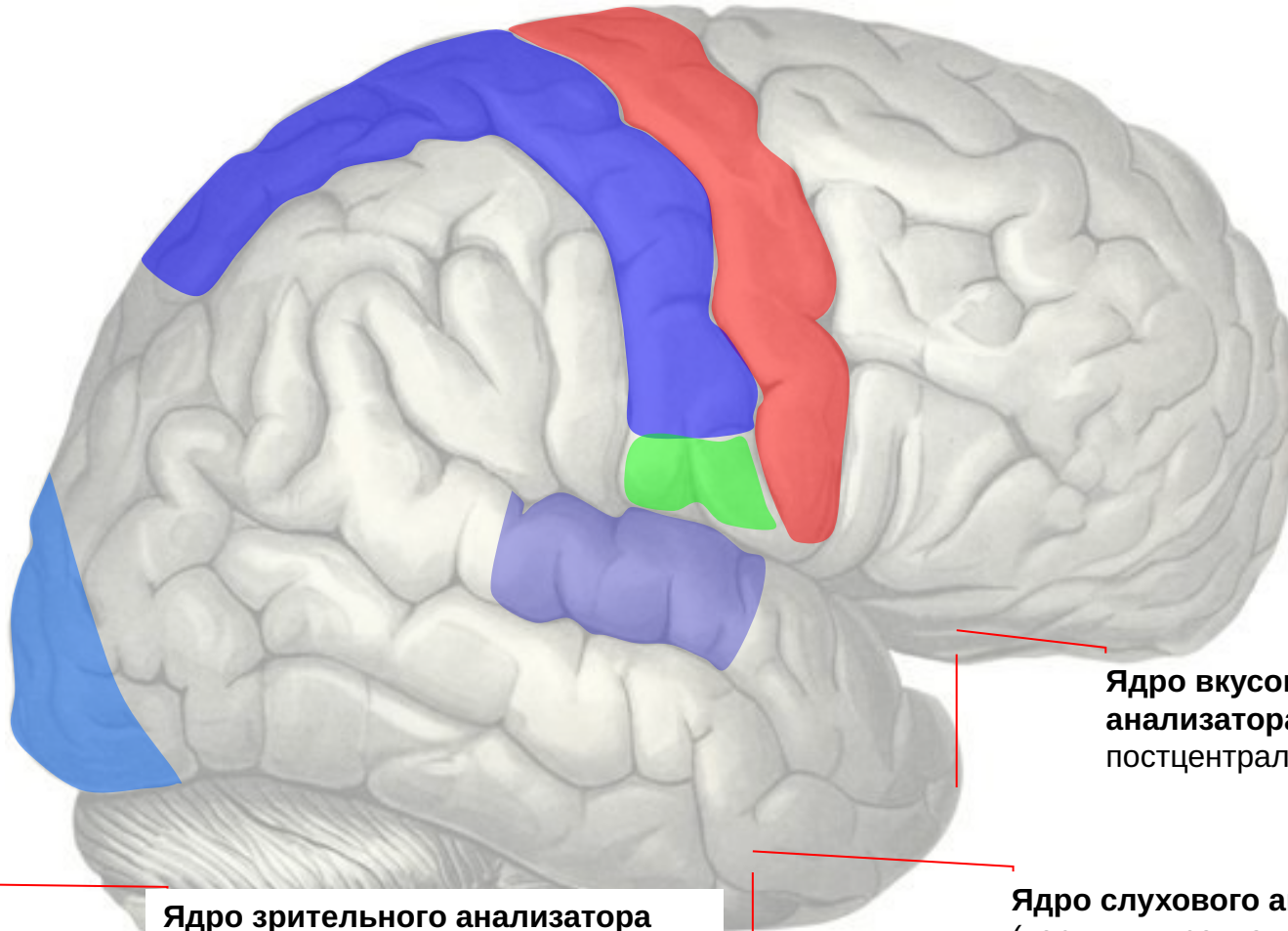
Каждый анализатор состоит из четырех звеньев:





# Расположение корковых ядер анализаторов на верхне-латеральной поверхности полушария.

**Ядро  
анализатора  
общей и  
проприо-  
цептивной  
чувствитель-  
ности**  
(постцентраль-  
ная извилина и  
верхняя  
теменная  
долька)



**Ядро  
двигатель-  
ного и  
проприо-  
цептивного  
анализатора**  
(предцент-  
ральная  
извилина)

**Ядро вкусового  
анализатора** (нижняя часть  
постцентральной извилины)

**Ядро зрительного анализатора**  
(извилины области затылочного  
полюса)

**Ядро слухового анализатора**  
(верхняя височная извилина,  
извилины Гешля)





# Расположение корковых ядер анализаторов на медиальной поверхности полушария:

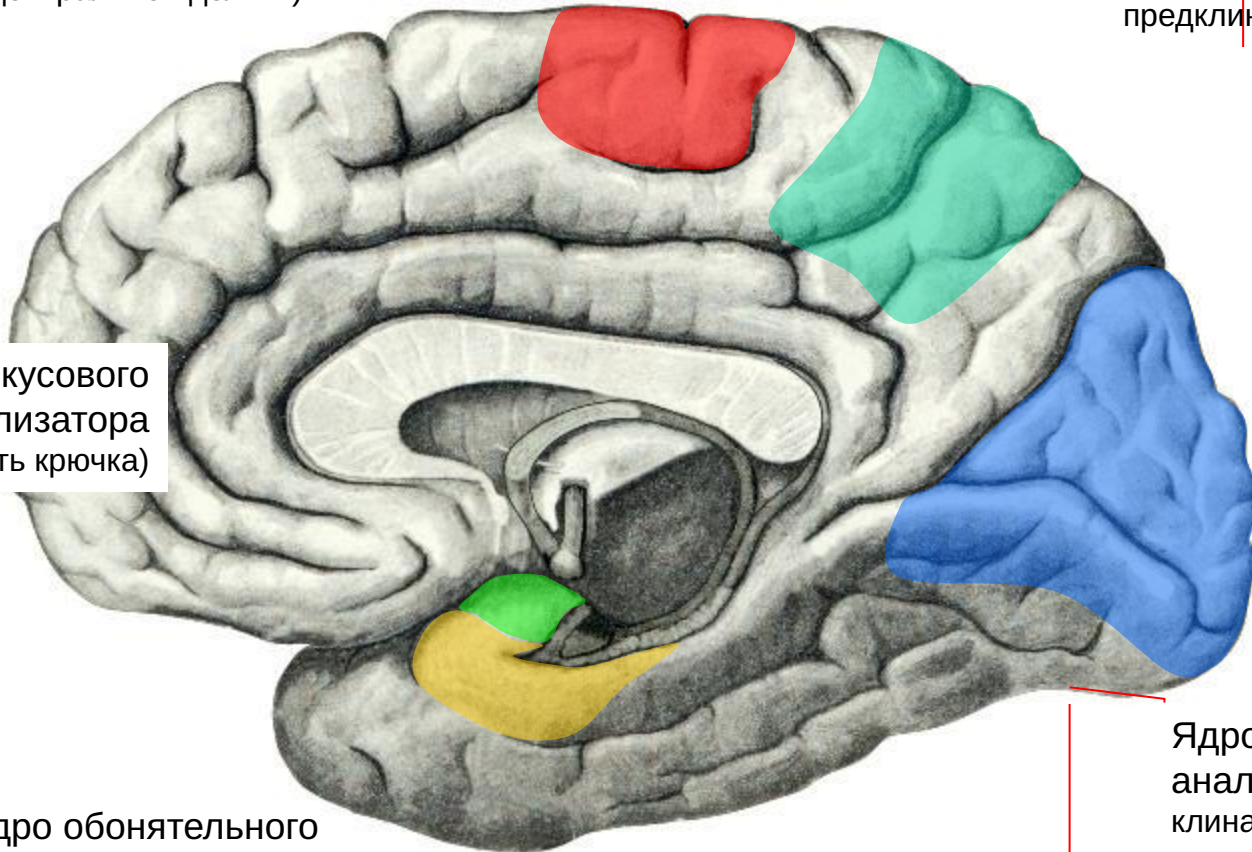
Ядро двигательного анализатора (область парацентральной дольки)

Ядро центра стереогнозиса (край верхней теменной дольки и предклинье)

Ядро вкусового анализатора (область крючка)

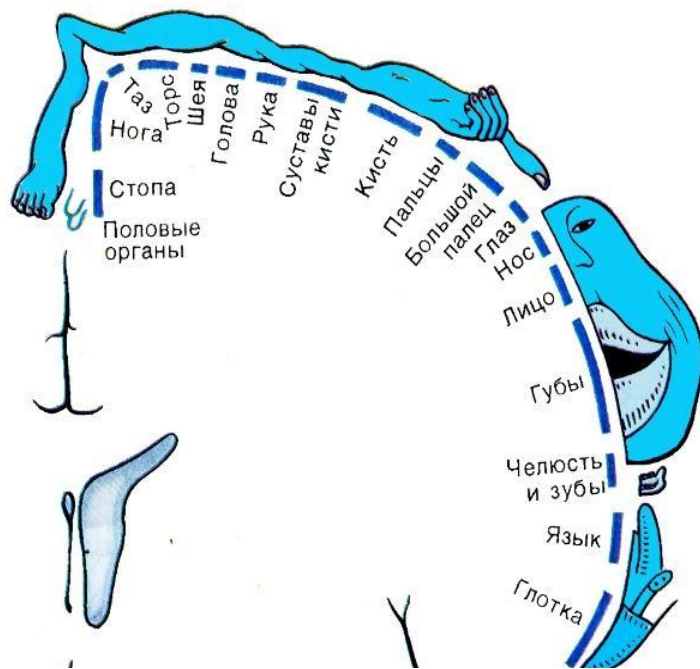
Ядро обонятельного анализатора (передняя часть парагиппокампаальной извилины)

Ядро зрительного анализатора (область клина, шпорной борозды и язычной извилины)

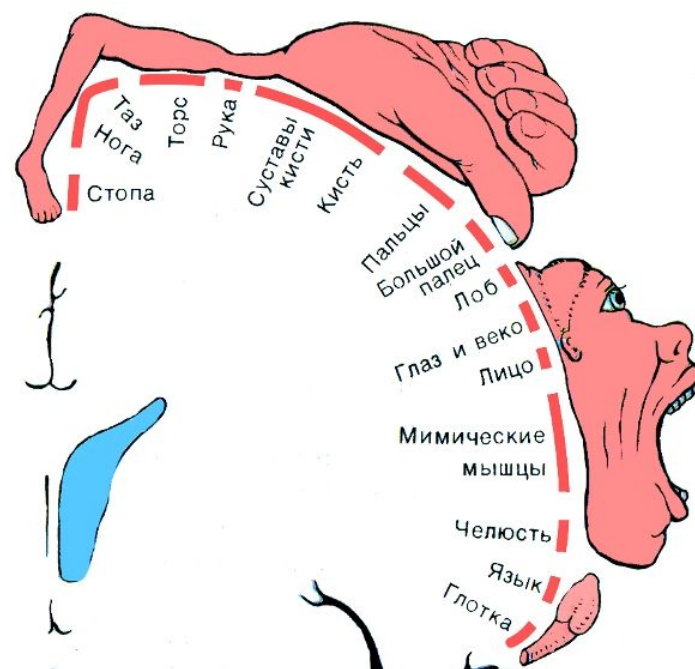


# Представительство частей тела в коре ГОЛОВНОГО МОЗГА:

В ядре анализатора общей  
чувствительности



В ядре двигательного  
анализатора



Сложные высокоразвитые функции требуют сложного управления – большого количества занятых в управлении нейронных ансамблей. Поэтому представительства в коре руки и лица занимают наибольшую площадь.

