ФЕДЕРАЛЬНОЕ АГЕНТСТВО ПО ОБРАЗОВАНИЮ
НОВГОРОДСКИЙ ГОСУДАРСТВЕННЫЙ УНИВЕРСИТЕТ ИМЕНИ ЯРОСЛАВА МУДРОГО
ИНСТИТУТ МЕДИЦИНСКОГО ОБРАЗОВАНИЯ
КАФЕДРА МОРФОЛОГИИ ЧЕЛОВЕКА

ДИСЦИПЛИНА
АНАТОМИЯ ЧЕЛОВЕКА

ОБЩАЯ АРТРОСИНДЕСМОЛОГИЯ. КЛАССИФИКАЦИЯ СУСТАВОВ, ИХ ОСНОВНЫЕ И ВСПОМОГАТЕЛЬНЫЕ ЭЛЕМЕНТЫ.

Великий Новгород



Лесгафт
Петр Францевич
(1837 – 1909)

«Зная механические условия, необходимые для известного движения, легче диагностировать всякое изменение в суставе, ибо каждое уклонение от известного типа движения, имеющих место в суставе, дает нам возможность определить, в какой именно части сустава произошли изменения».

СОЕДИНЕНИЕ КОСТЕЙ

- НЕПРЕРЫВНЫЕ СОЕДИНЕНИЯ
  - СИНДЕСМОЗЫ
    - связки
    - мембраны
  - СИНОСТОЗЫ
    - швы
      - зубчатый
      - чешуйчатый
      - плоский
  - СИНХОНДРОЗЫ
    - временные
    - постоянные
- СИМФИЗЫ
- ПРЕРЫВНЫЕ СОЕДИНЕНИЯ

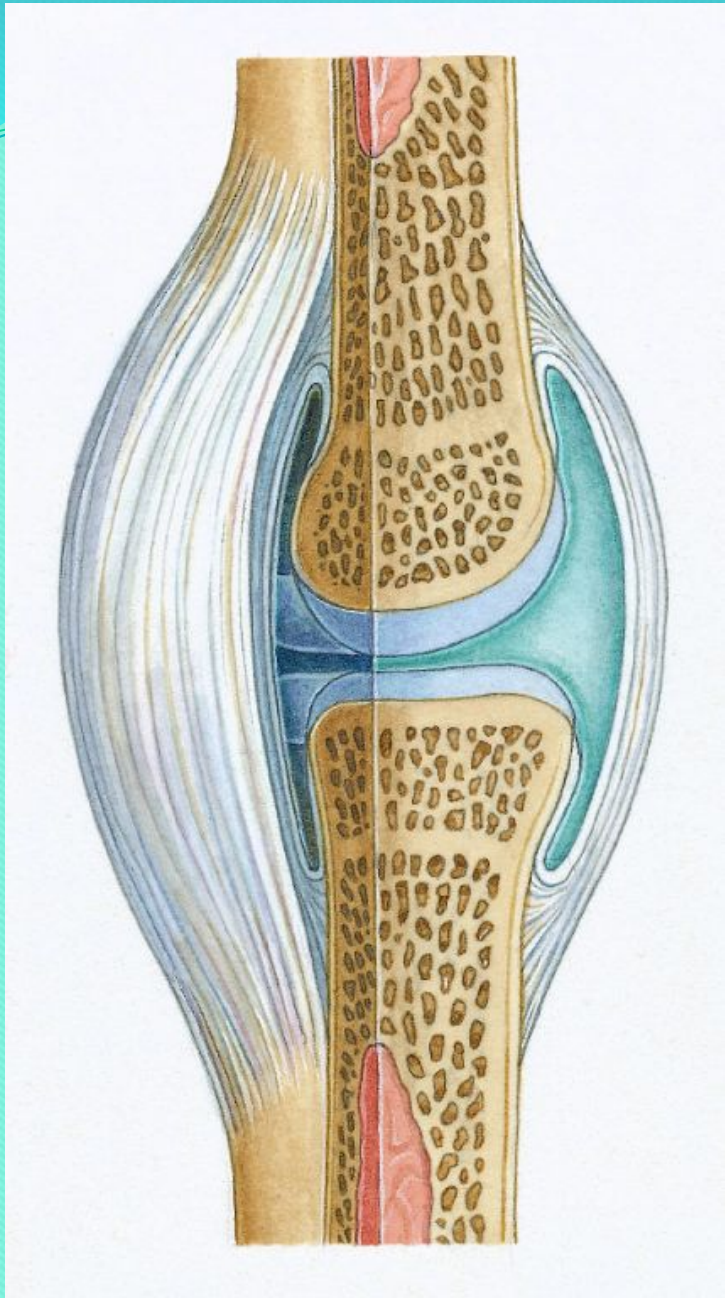

СТРОЕНИЕ СУСТАВА

1. *Суставные поверхности*, покрыты гиалиновым суставным хрящом
2. *Суставная капсула*

   а) Фиброзная оболочка

   б) Синовиальная оболочка
3. *Суставная полость*, заполненная синовиальной жидкостью

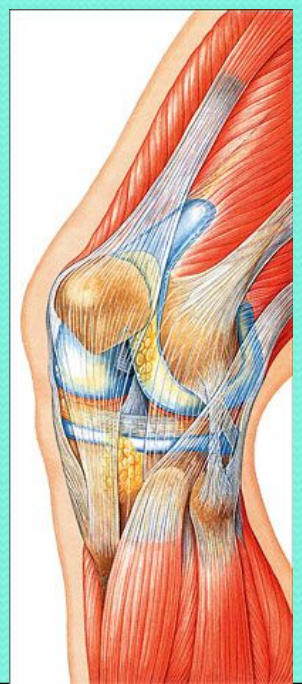

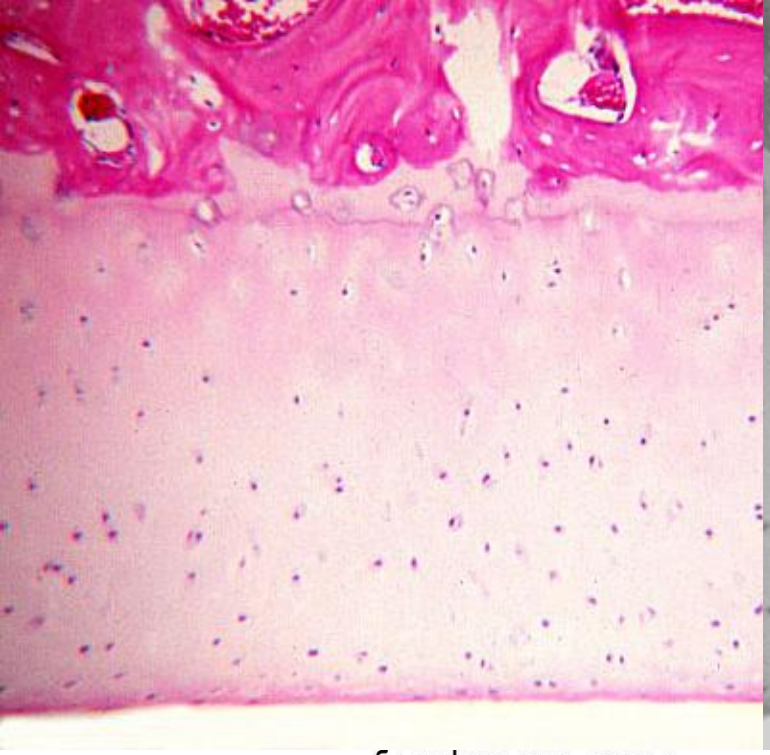

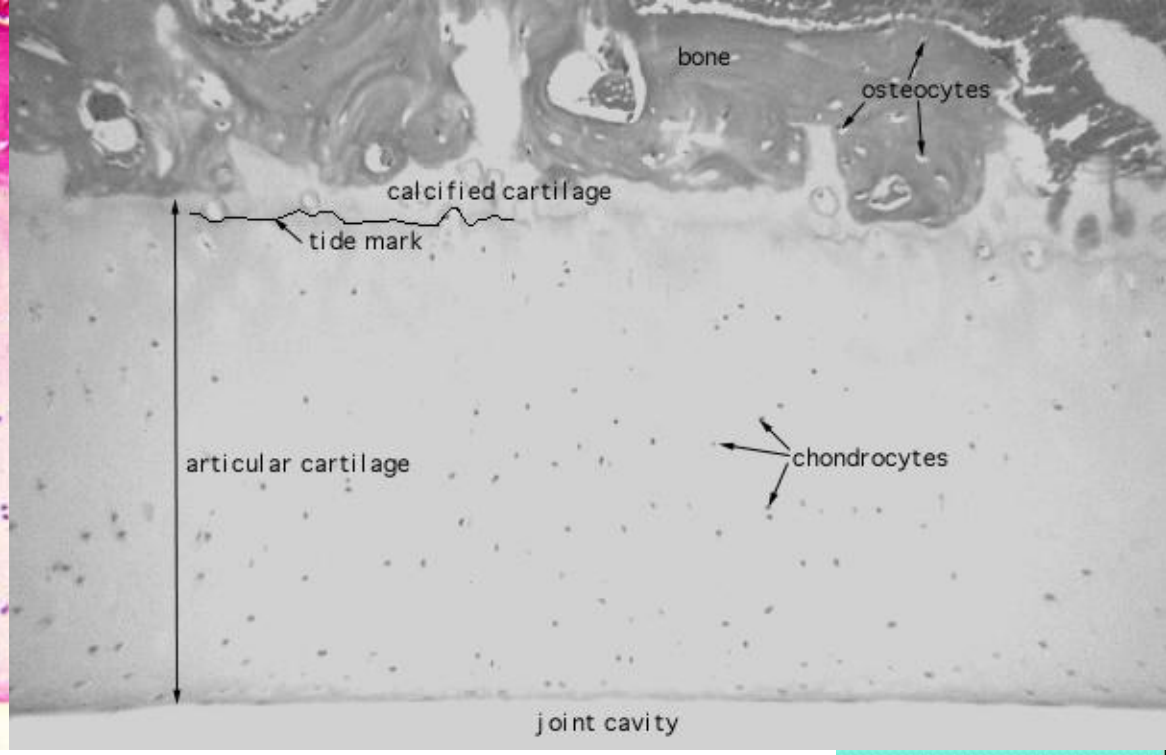

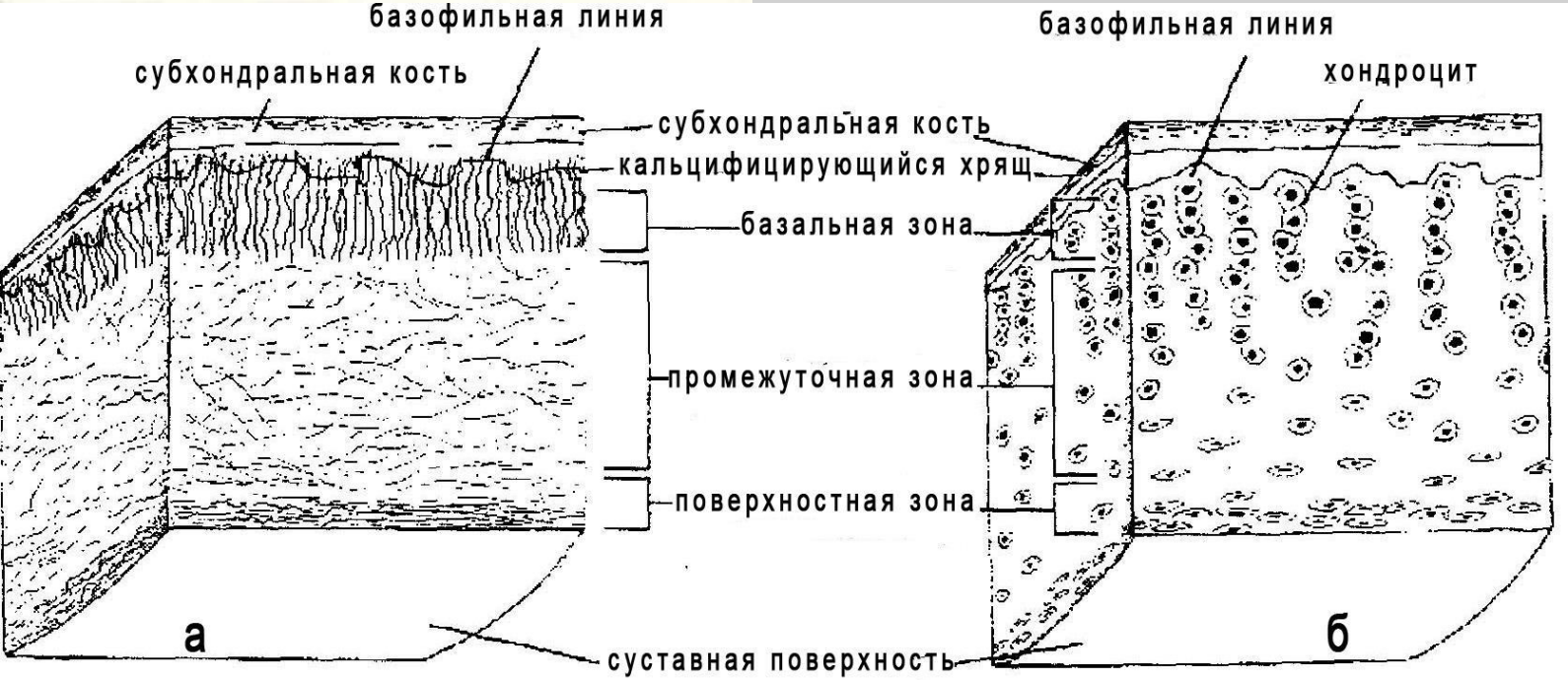

а - расположение клеток по зонам;
б - организация сети из коллагеновых волокон

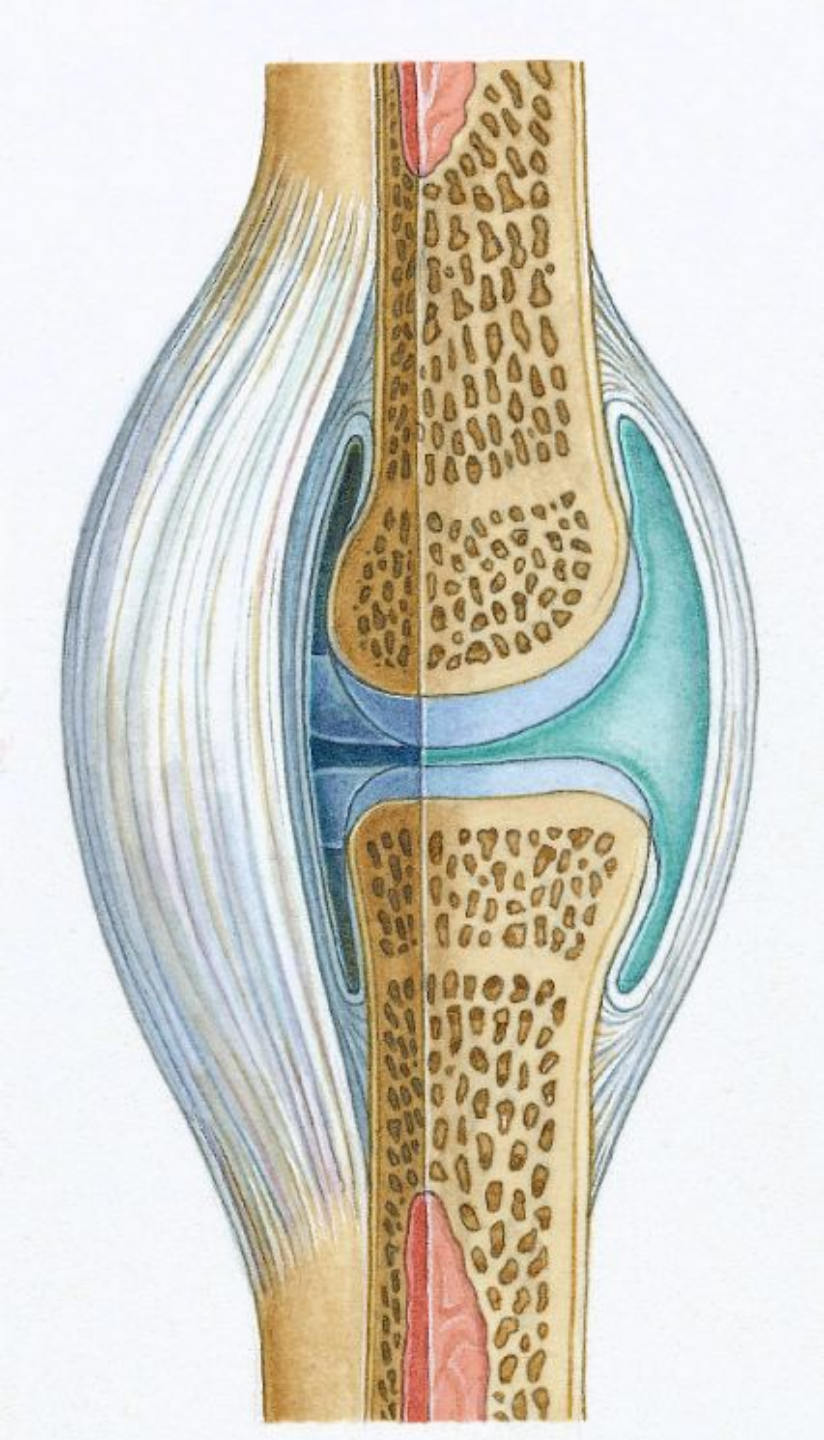

СЛОИ СИНОВИАЛЬНОЙ ОБОЛОЧКИ

(от фиброзной оболочки в полость сустава):

1. Глубокий коллагеново-эластический слой содержит коллагеновые и толстые эластические волокна, которые вплетаются в фиброзную оболочку суставной сумки. Они располагаются перпендикулярно или под углом к оси сустава и волокнам поверхностного коллагеново-эластического слоя.

2. Поверхностный коллагеново-эластический слой содержит клетки (фиброциты, гистиоциты, тучные и жировые клетки) и межклеточное вещество, в котором коллагеновые и тонкие эластические волокна ориентированы по длинной оси сустава.

3. Покровный слой (обращен в полость сустава) состоит из 1 – 6 слоев синовиальных клеток (синовиоцитов), расположенных в виде несплошных эпителиоидных пластов, под которыми находятся фенестрированные кровеносные и лимфатические капилляры. Совокупность тканей, образующих тонкий слой, который отделяет просвет сосудов от полости сустава, носит название гемолимфосиновиального барьера.

ТИПЫ СИНВИОЦИТОВ

А-клетки (макорфагподобные, или макорофагальные синовиоциты)

функция этих клеток связана с поглощением (резорбцией) компонентов синовиальной жидкости.

В-клетки (фибробластподобные синовиоциты, или синовиальные фибробласты) –Образуют компоненты матрикса и секретируют ряд веществ (протеогликаны и гиалуроновую кислоту) в синовиальную жидкость.

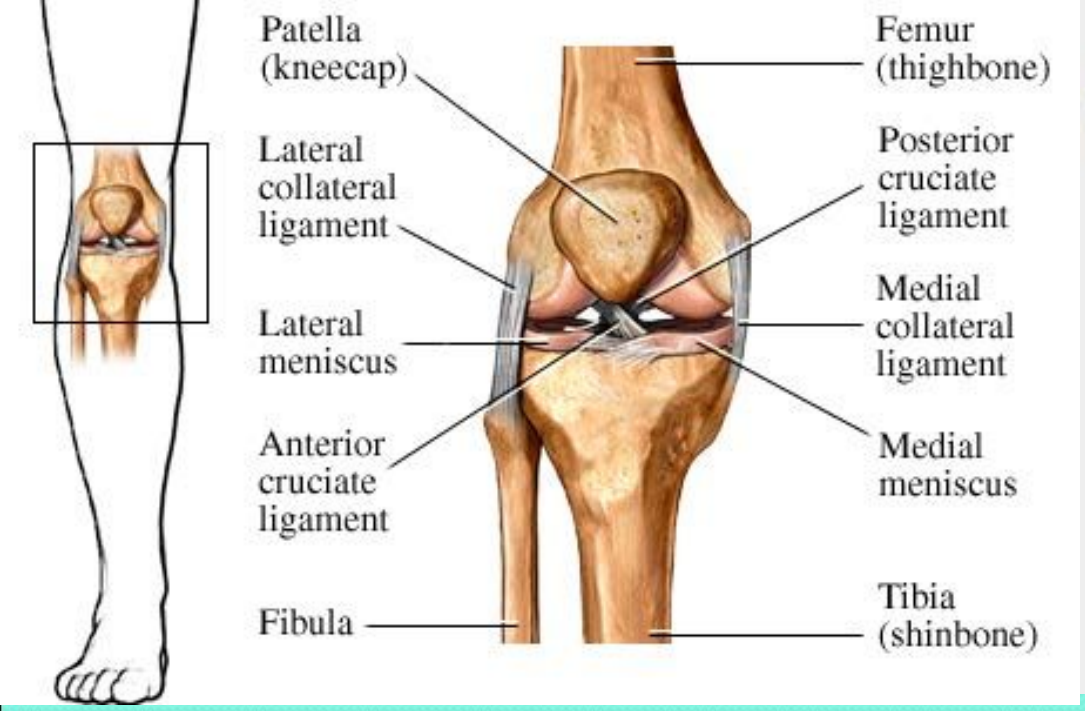
Patella
(kneecap)
Lateral
collateral
ligament
Lateral
meniscus
Anterior
cruciate
ligament
Fibula
Femur
(thighbone)
Posterior
cruciate
ligament
Medial
collateral
ligament
Medial
meniscus
Tibia
(shinbone)

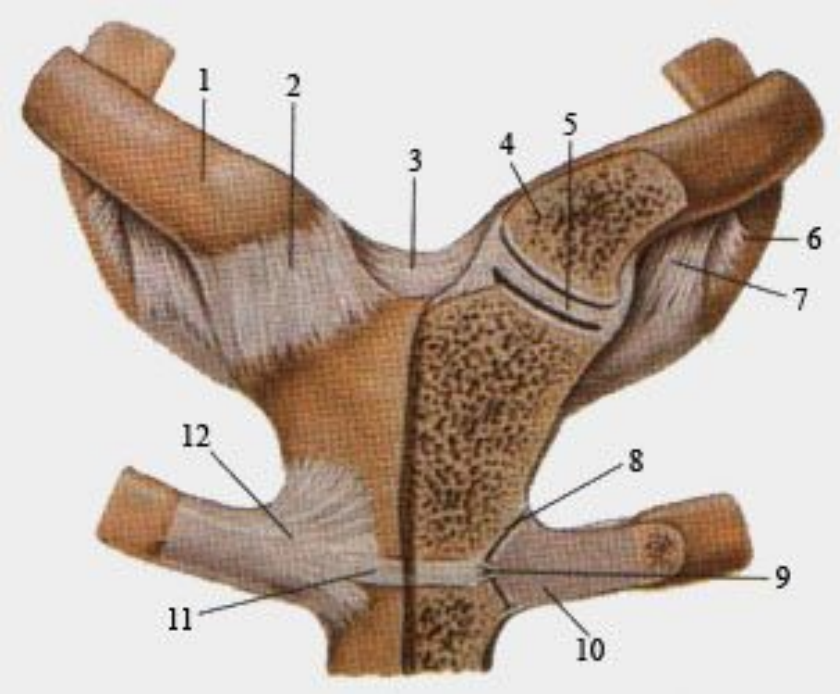
1
2
3
4
5
6
7
8
9
10
11
12

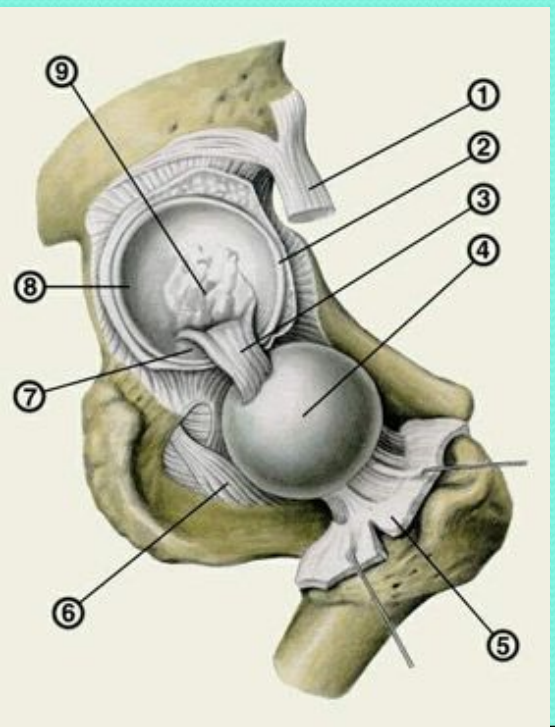
1
2
3
4
5
6
7
8
9

Коленный сустав в разрезе
Бедро
Суставная
жидкость
Коленная
чащечка
Синовиаль-
ная обол-
очка
Берцовая кость
Суставной хрящ

ДВИЖЕНИЕ В СУСТАВАХ

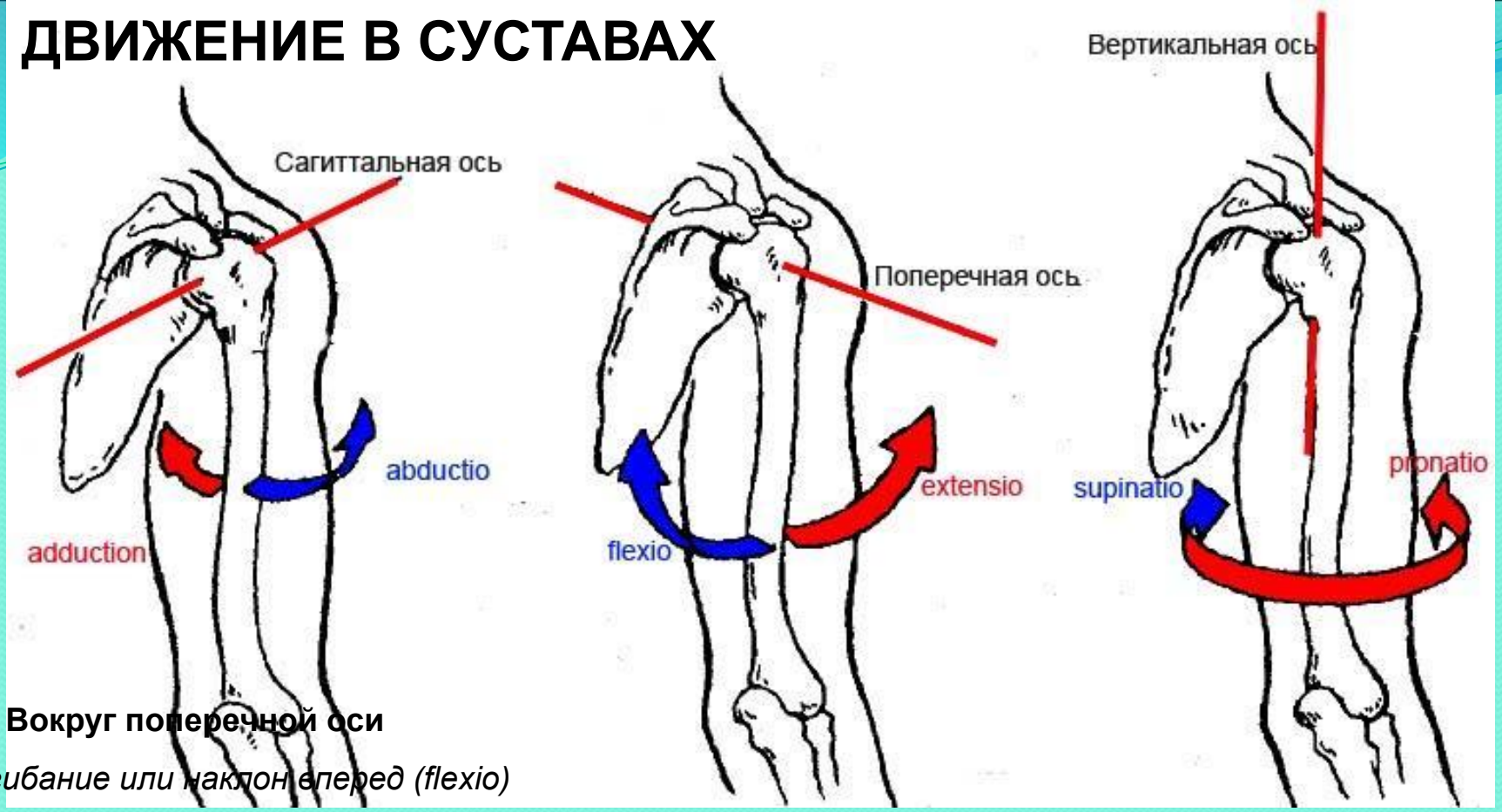

1. **Вокруг поперечной оси**

сгибание или наклон вперед (flexio)

разгибание (extensio)

2 **Вокруг сагиттальной оси**

движение в сторону от туловища

(abductio) – отведение;

движение к туловищу (adduction)–приведение

3. **Вокруг вертикальной оси** осуществляется вращение *пронация (pronatio) - поворот внутрь;*

поворот наружу - супинация (supinatio)

СОЕДИНЕНИЕ КОСТЕЙ

- НЕПРЕРЫВНЫЕ СОЕДИНЕНИЯ
  - СИНДЕСМОЗЫ
    - связки и мембраны
    - швы
      - зубчатый
      - чешуйчатый
      - плоский
  - СИНОСТОЗЫ
  - СИНХОНДРОЗЫ
    - временные
    - постоянные
- СИМФИЗЫ
- ПРЕРЫВНЫЕ СОЕДИНЕНИЯ
  - ОДНООСНЫЕ
    - цилиндрический
    - блоковидные

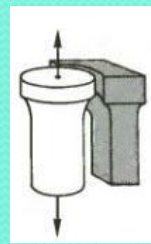

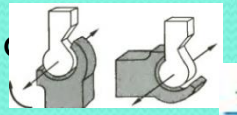

  - ДВУОСНЫЕ
    - эллипсовидные
    - мыщелковые
    - седловидные

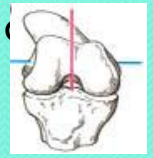

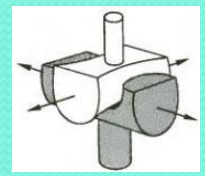

  - МНОГООСНЫЕ
    - шаровидные
    - плоские

Классификация суставов по числу суставных поверхностей

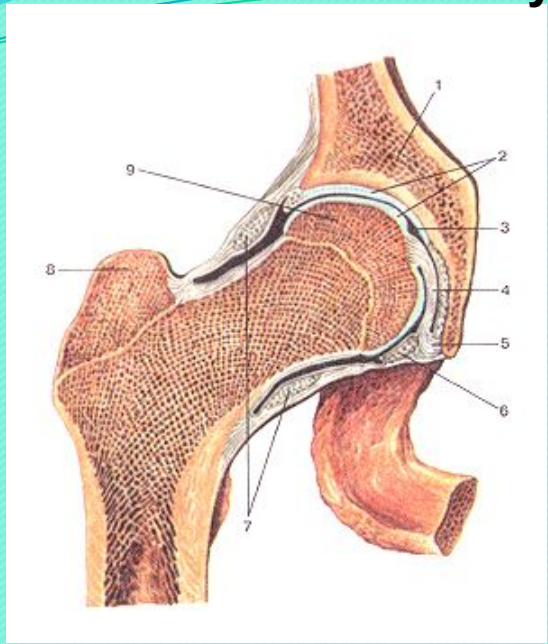

Простой сустав

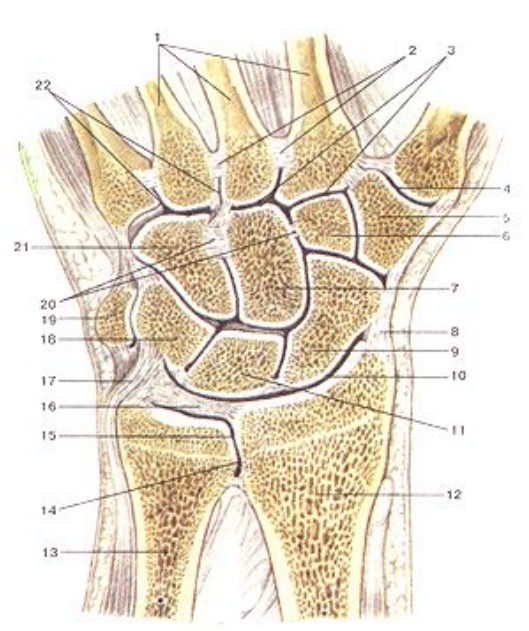

Сложный сустав

Комплексный сустав

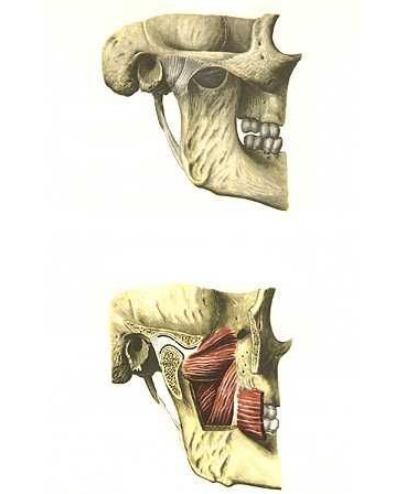

Комбинированные суставы

ФАКТОРЫ, ОПРЕДЕЛЯЮЩИЕ ОБЪЕМ ДВИЖЕНИЯ В СУСТАВАХ

- Разность площадей.
- Наличие вспомогательных элементов.
- Комбинация суставов.
- Состояние капсулы сустава.
- Укрепление капсулы сустава связками.
- Мышцы, окружающие сустав.
- Синовиальная жидкость.
- Винтовое отклонение.
- Атмосферное давление
- Состояние кожи и подкожной жировой клетчатки.

7 шейных позвонков
12 грудных позвонков
5 поясничных позвонков
Крестец
Копчик

ФУНКЦИОНАЛЬНОЕ ЗНАЧЕНИЕ ПОЗВОНОЧНОГО СТОЛБА:

.поддерживает голову;

.служит гибкой осью туловища;

.принимает участие в образовании стенок грудной и брюшной полостей и таза;

.является опорой для тела;

.защищает спинной мозг, находящийся в позвоночном канале.

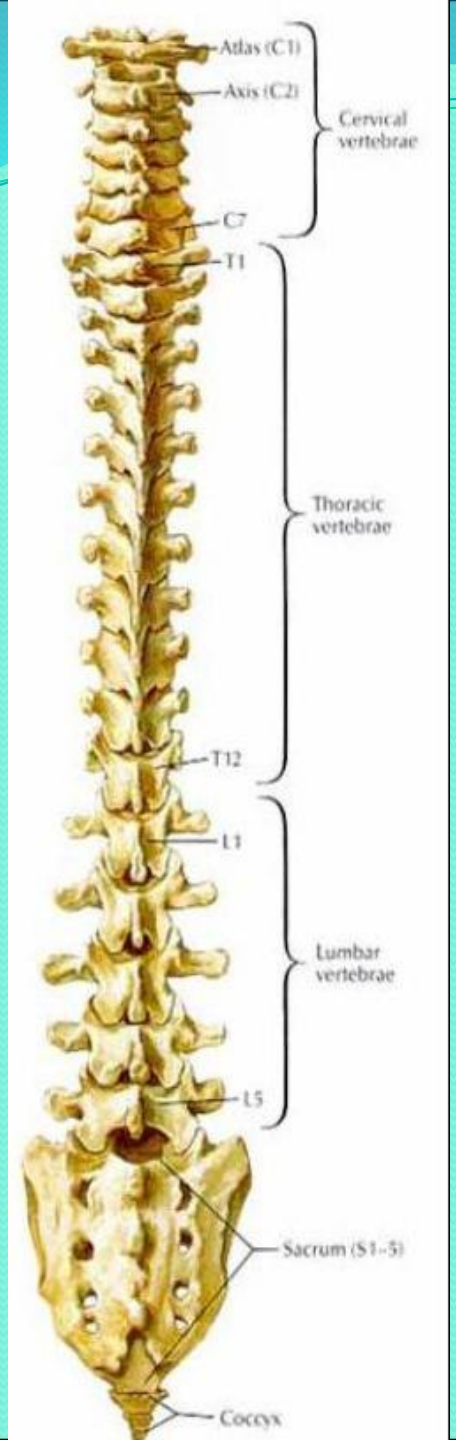

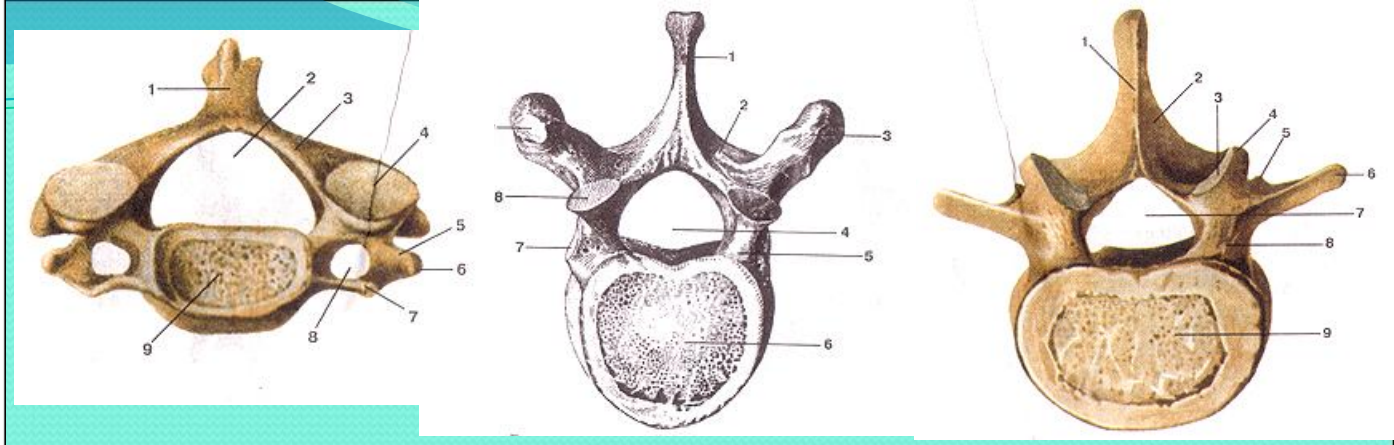

Рис. 1. Схема строения позвоночника

О видах соединений

Шейный лордоз
Грудной кифоз
Поясничный лордоз
Крестцовый кифоз

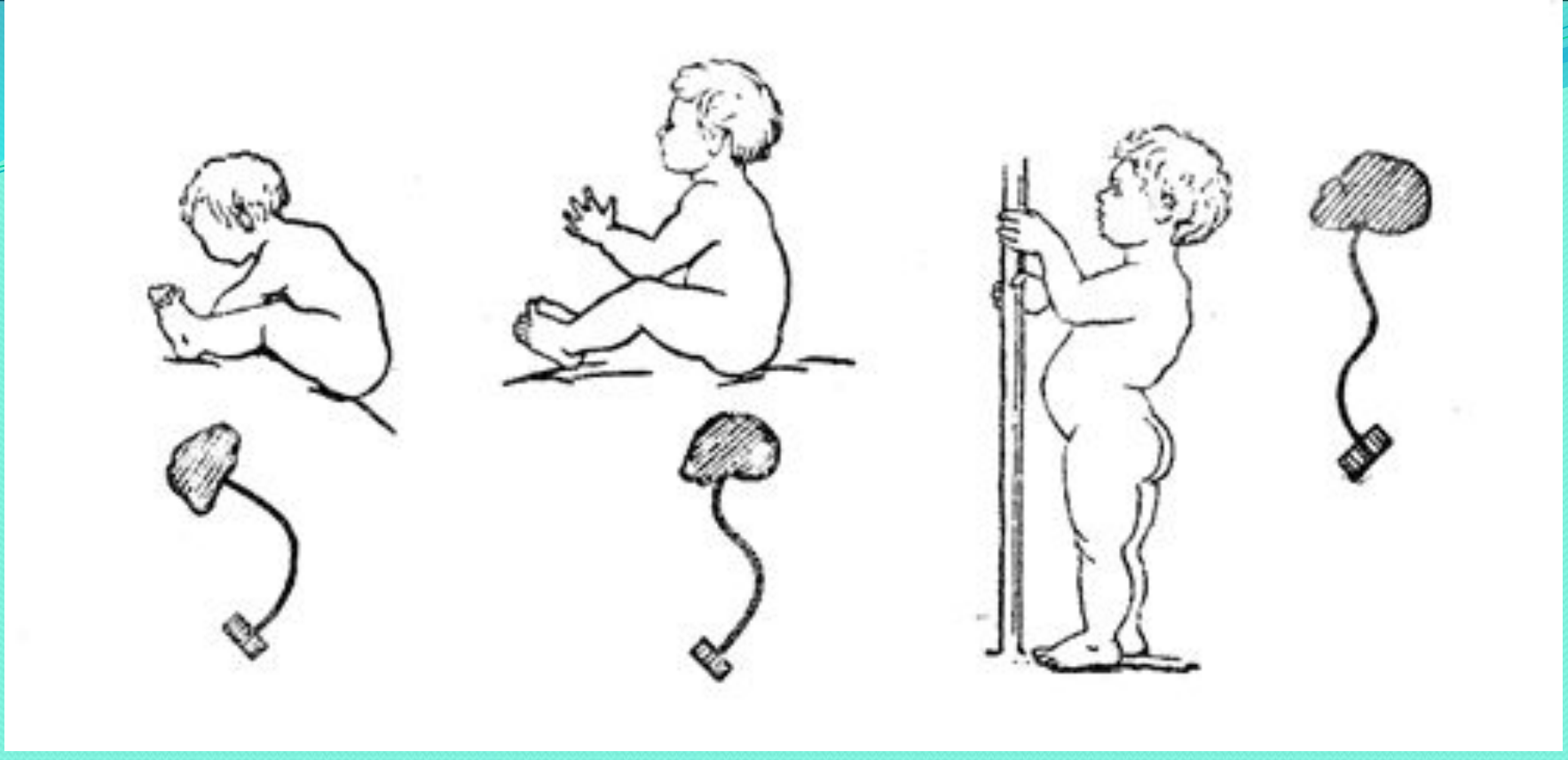

Новорожденный - позвоночный столб имеет вид дуги, обращенной выпуклостью назад.

1—2 месяца - формируется шейный лордоз.

5—6 месяцев, характерную форму приобретает грудной кифоз.

9—12 месяцев - образуется поясничный лордоз.

ПРИЗНАКИ НЕПРАВИЛЬНОЙ ОСАНКИ

- **выдвинутая за продольную ось тела голова**;
- **сведенные вперед, напряженно поднятые плечи.**;
- **выпяченный живот**;
- **несколько отставленный назад таз**;
- **круглая спина и запавшая грудная клетка.**

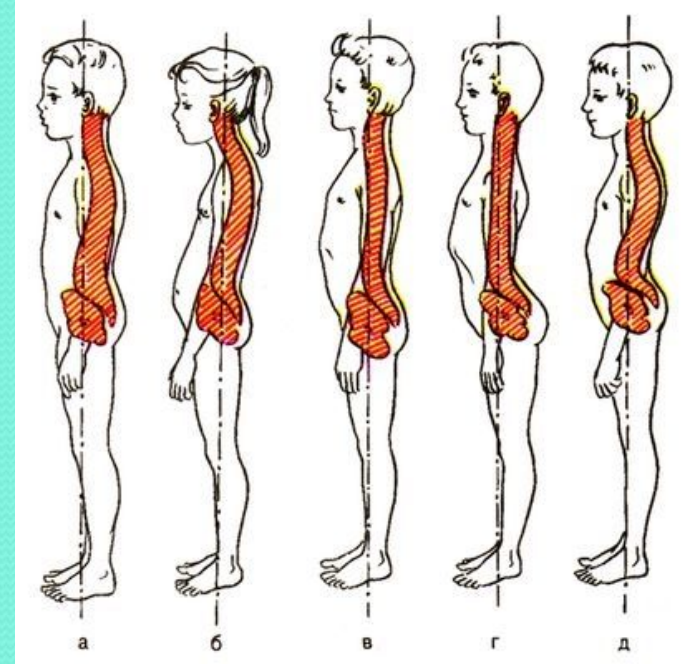

Типы осанки: а — нормальная осанка; б — кифотическая осанка (круглая спина, сутулая спина); в — плоская спина; г — плосковогнутая спина; д — кифолордотическая осанка (кругловогнутая спина).

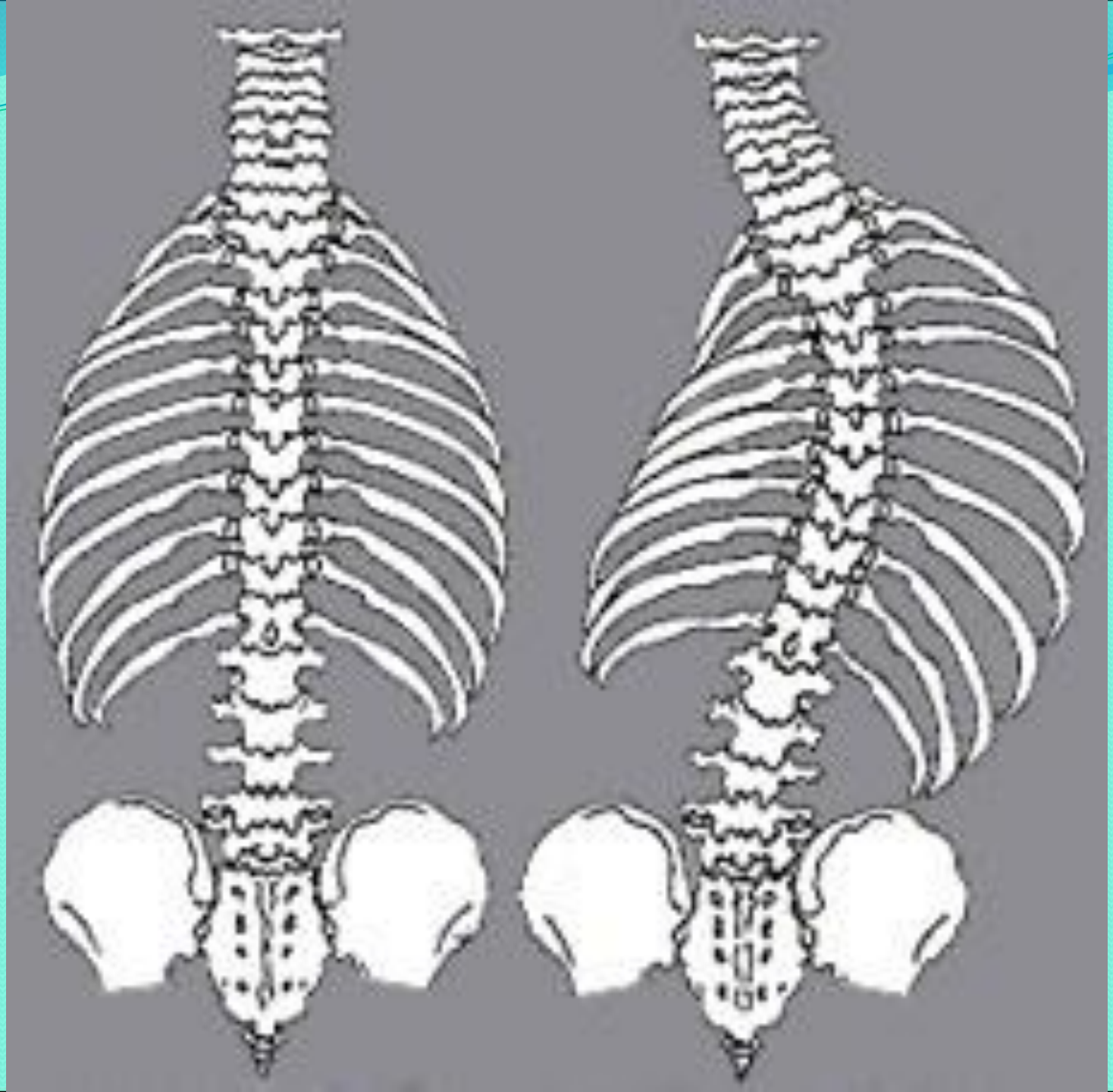

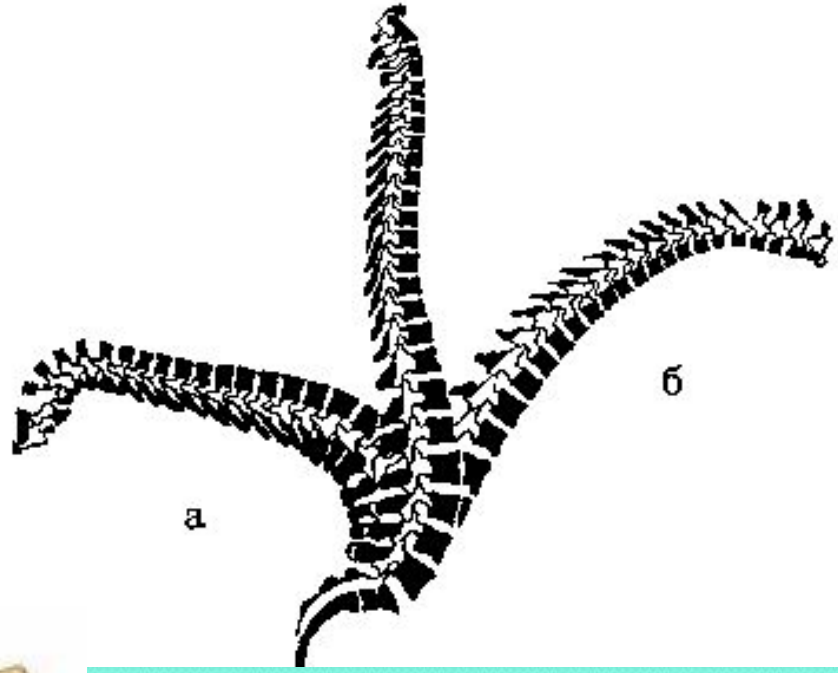

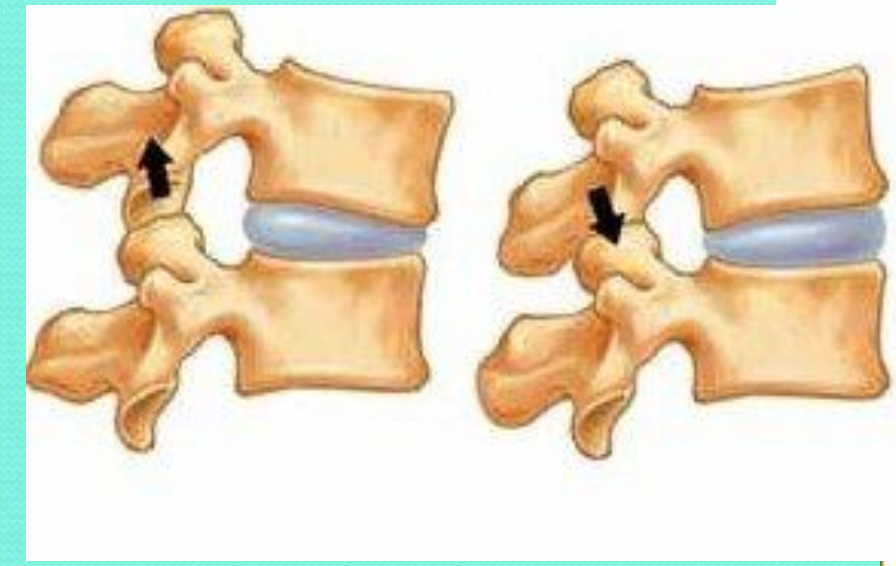

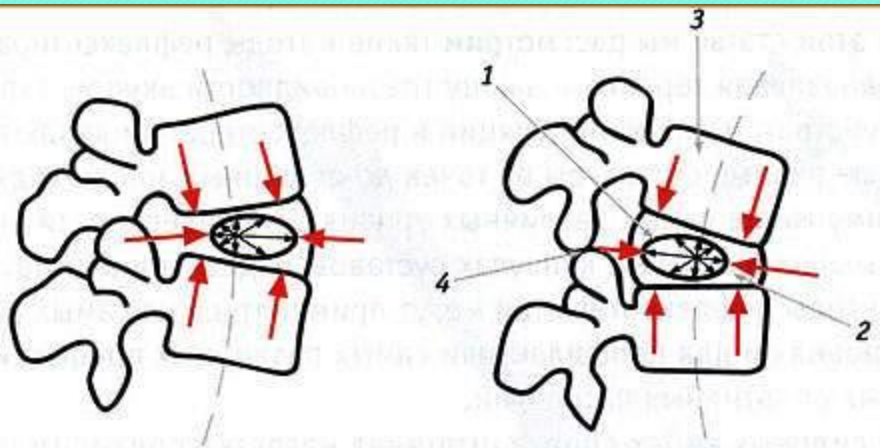

Физиологическое перемещение пульпозного ядра при разгибании ПС.

Физиологическое перемещение пульпозного ядра при сгибании ПС.

1 – студенистое ядро; 2 – межпозвоночный диск; 3 – тело позвонка
4 – дугоотростчатый сустав.

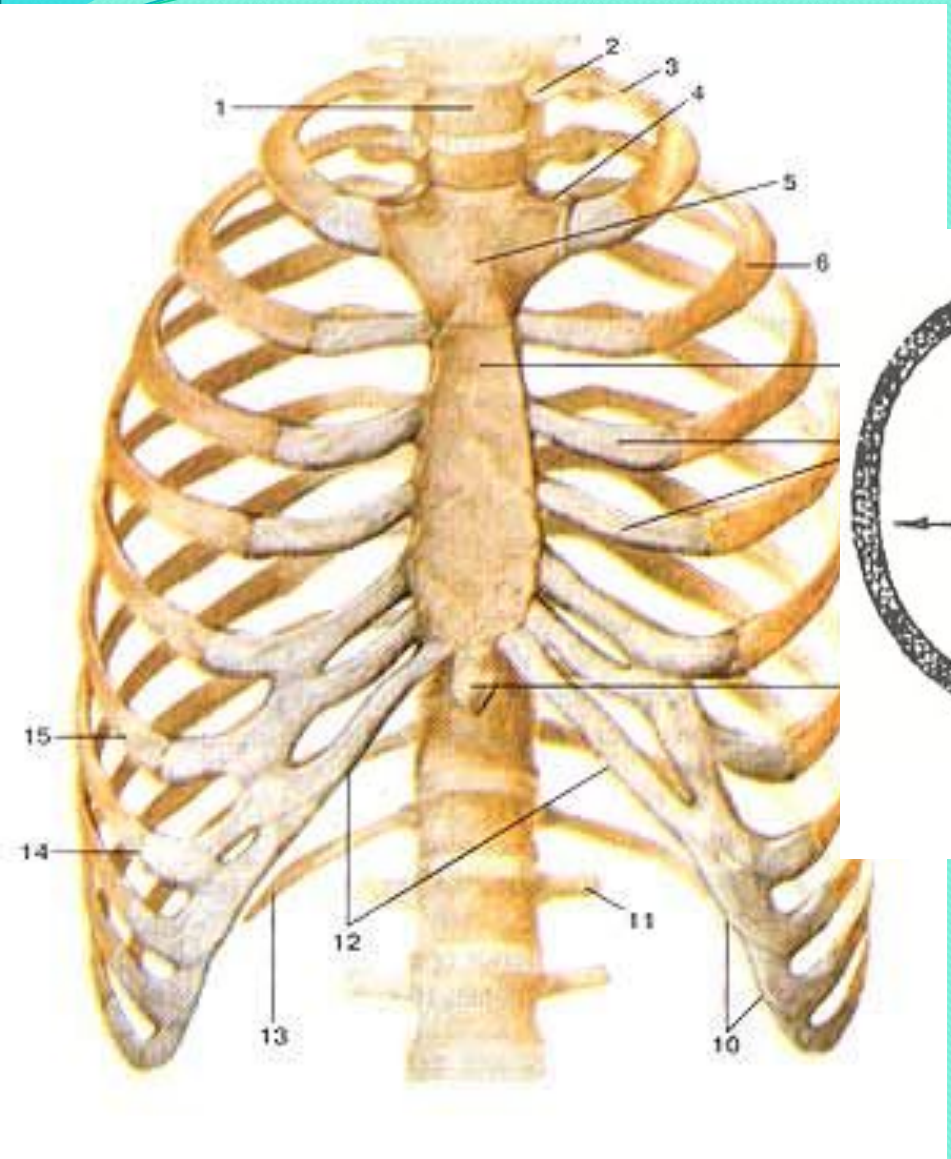

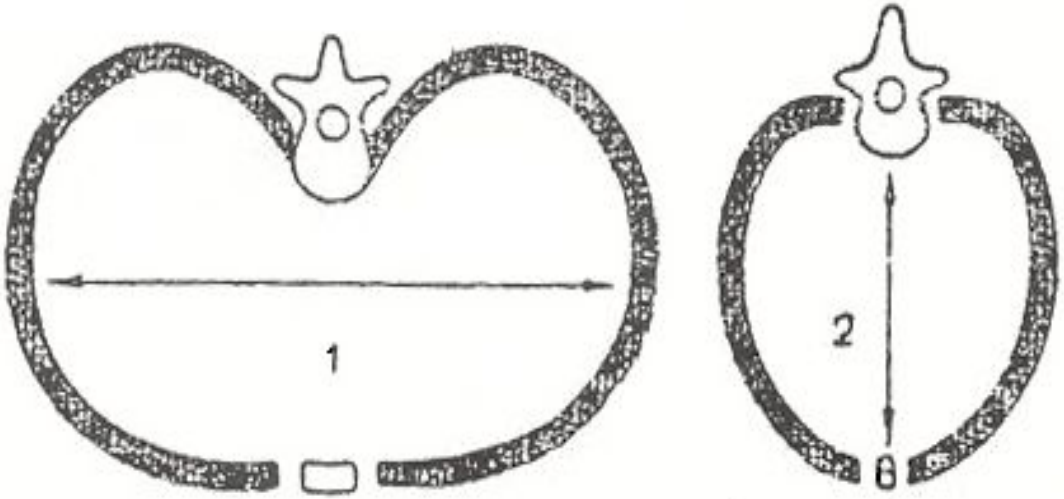

Рис. 5. Сравнение формы грудной клетки человека (1) и млекопитающего животного (2)

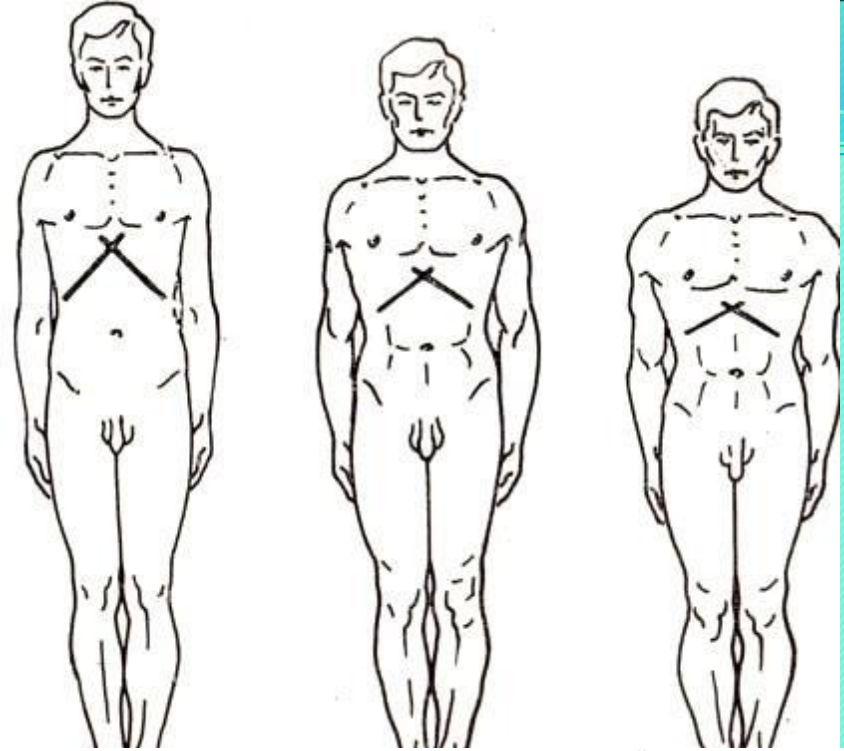

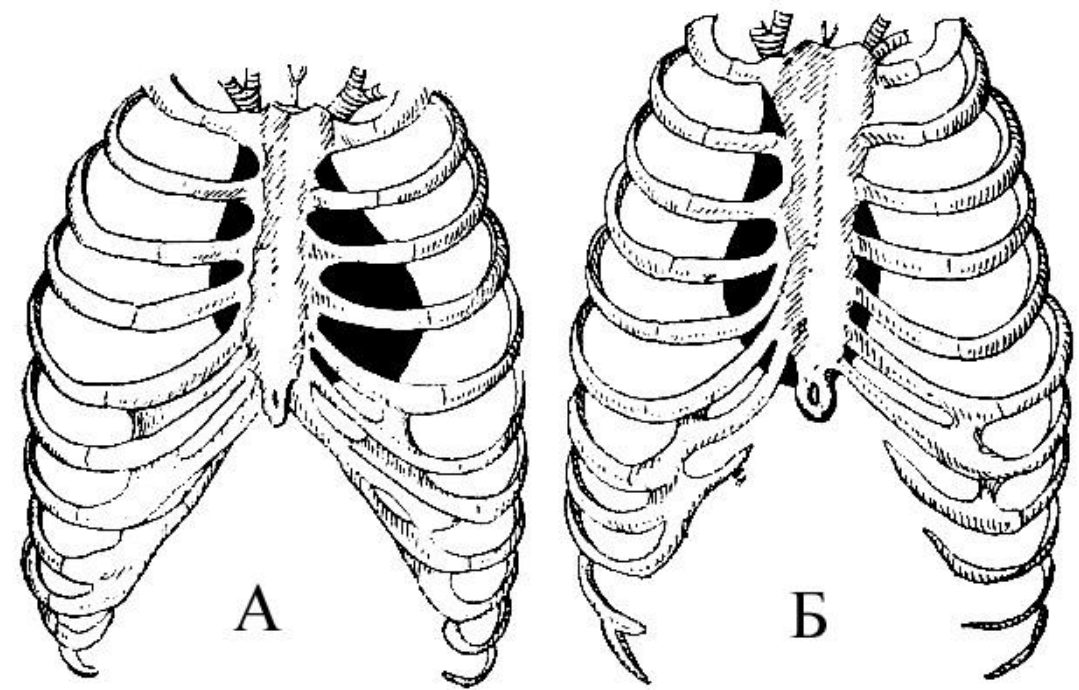
А
Б

- соединения костей свободной В.К.
  - суставы
    - плечевой сустав
    - локтевой сустав
      - плечелучевой сустав
      - плечелоктевой сустав
      - проксимальный лучелоктевой сустав
    - дистальный лучелоктевой сустав
    - лучезапястный сустав
    - суставы кисти
      - среднезапястный сустав
      - межзапястные суставы
      - запястно-пястные суставы
      - пястно-фаланговые суставы
      - межфаланговые суставы

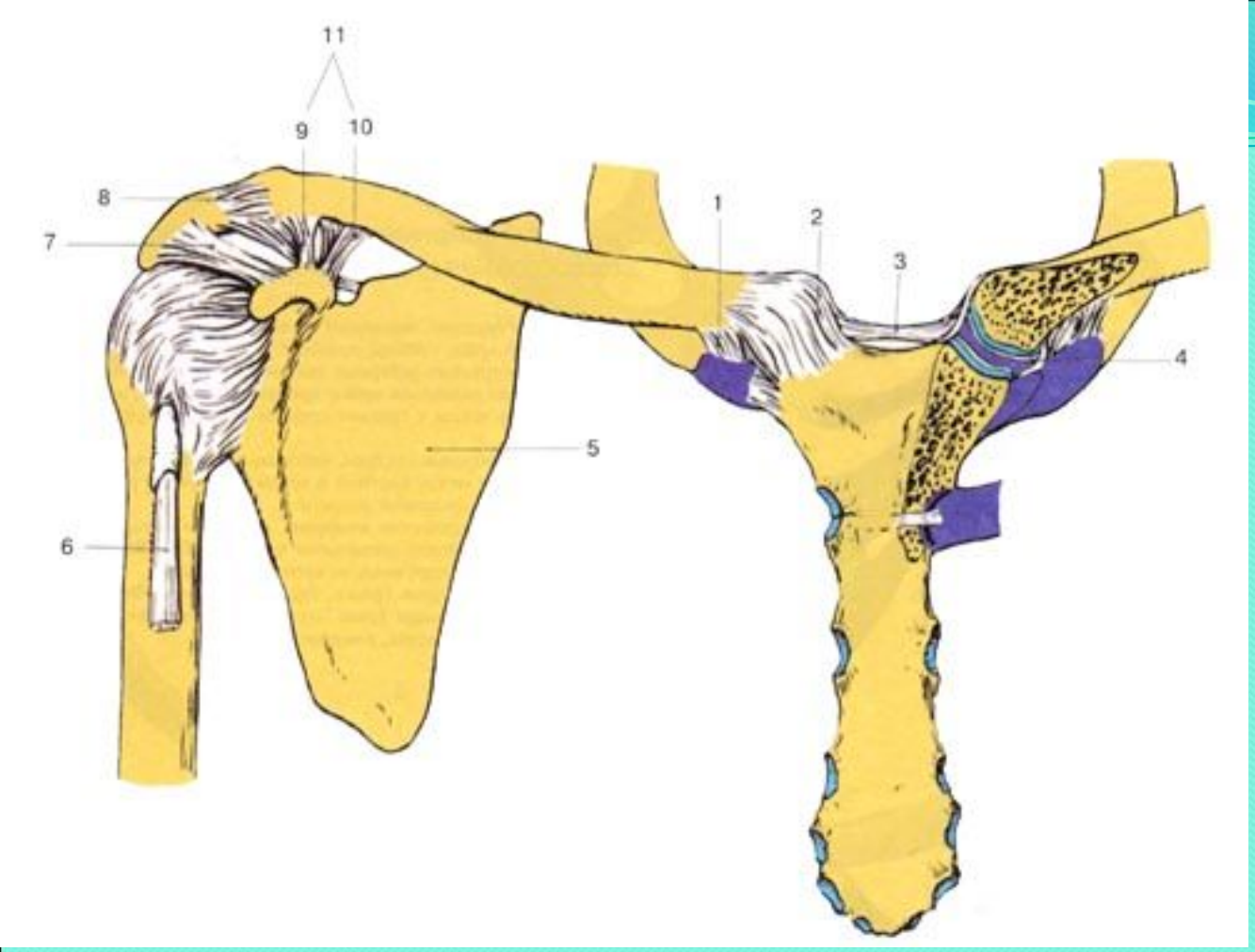

Движения руки происходят за счет:

1.плечевого сустава (art. gleno-humeralis);
2.подакромиальной сумки;
3.движения лопатки по стенке грудной клетки;
4.ключично-акромиального сустава (art. acromio-clavicullaris);
5.грудино-ключичного сустава (art. sterno-clavicularis).

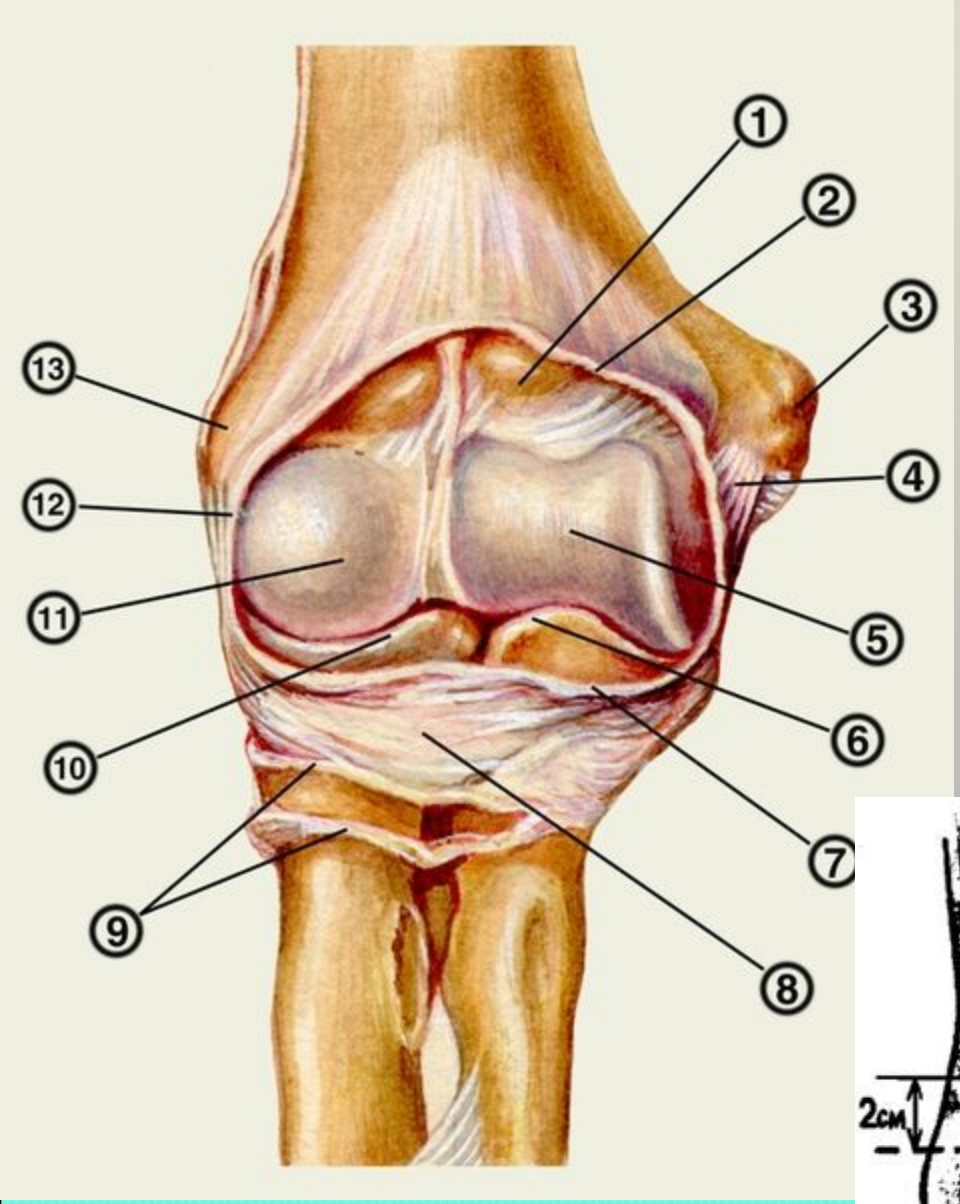
1
2
3
4
5
6
7
8
9
10
11
12
13

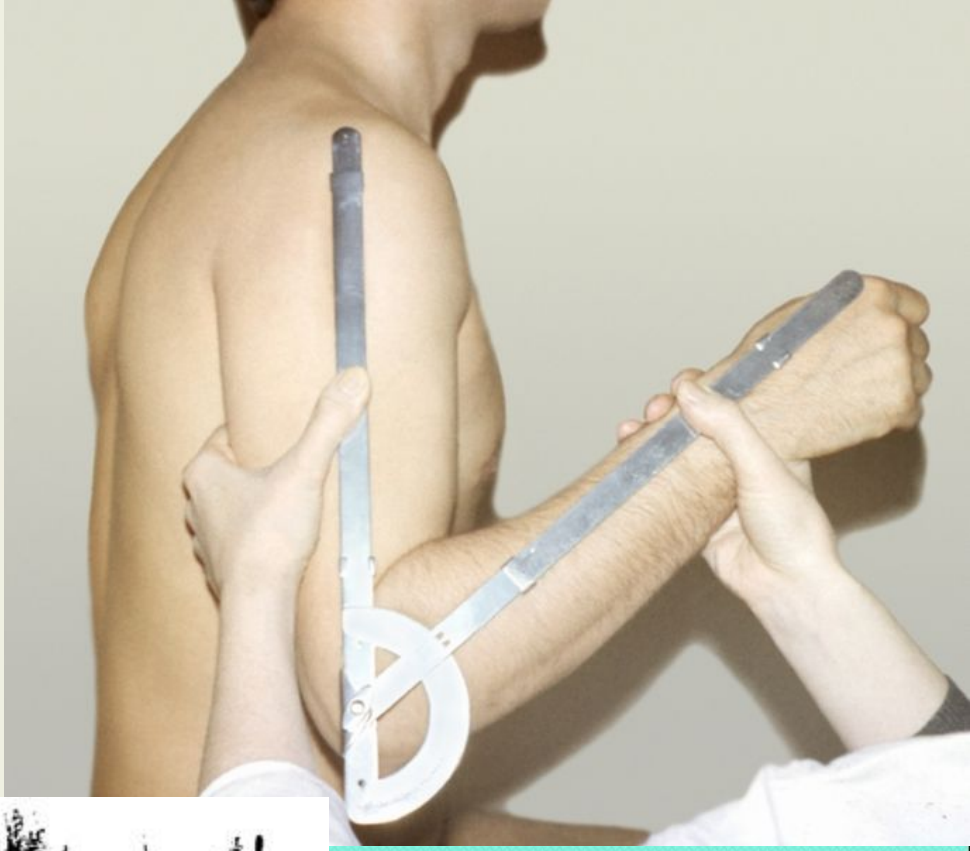

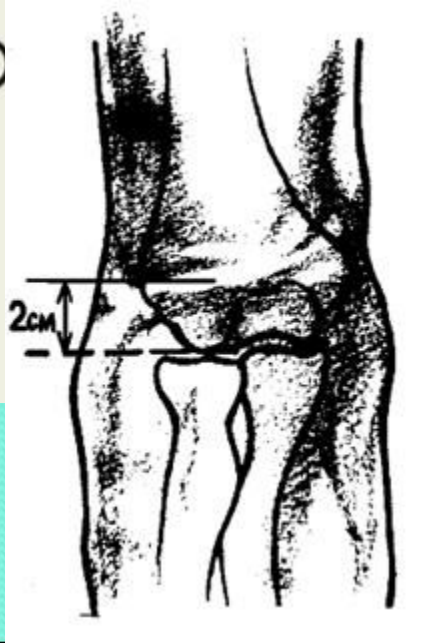
2см

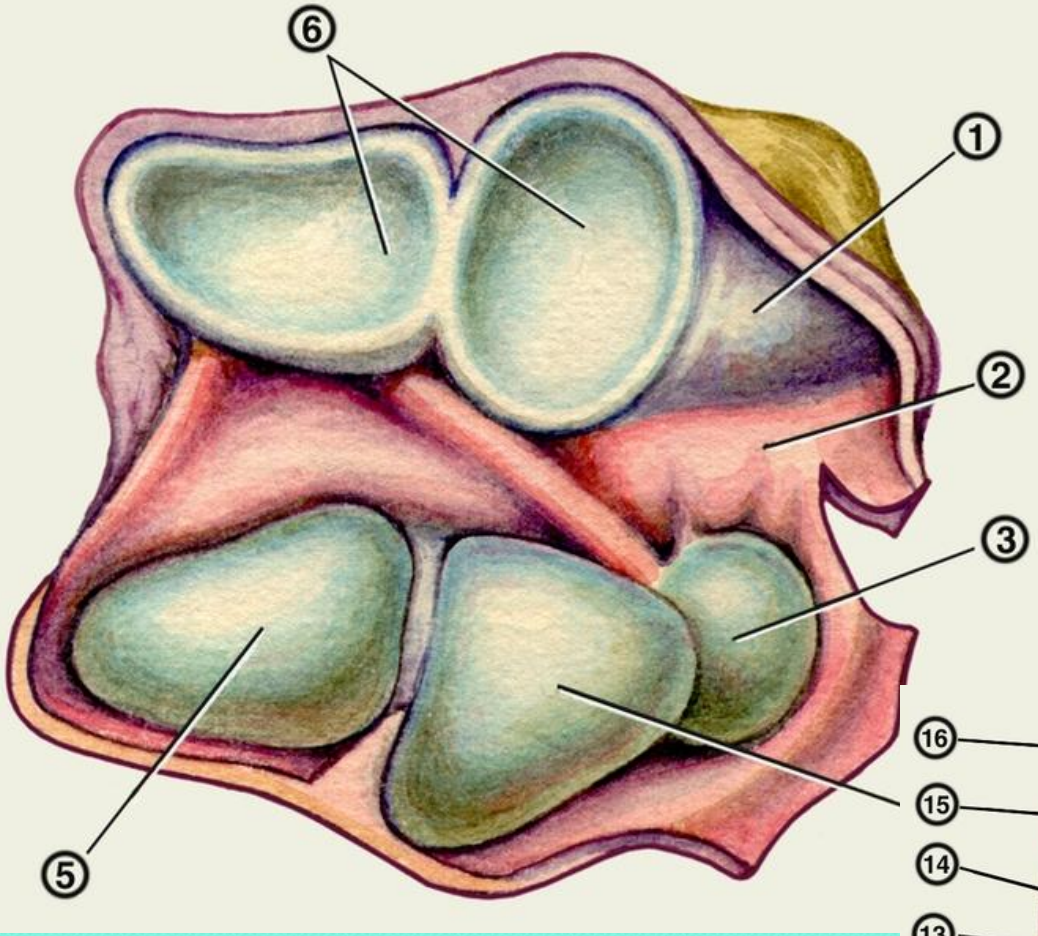
6
1
2
3
5

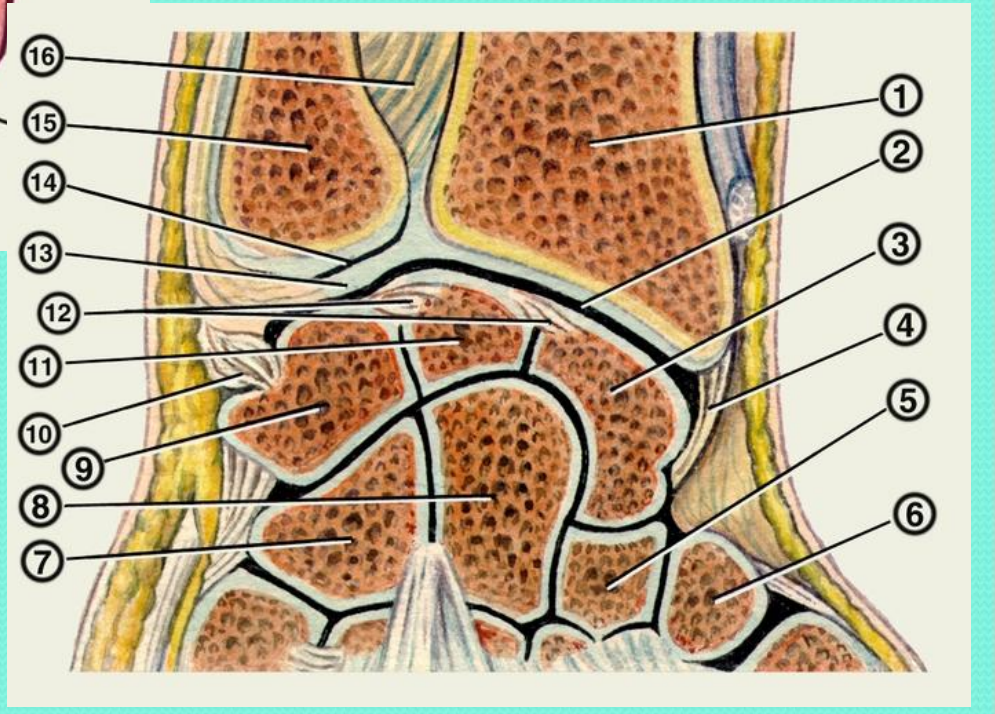
16
15
14
13
12
11
10
9
8
7
1
2
3
4
5
6

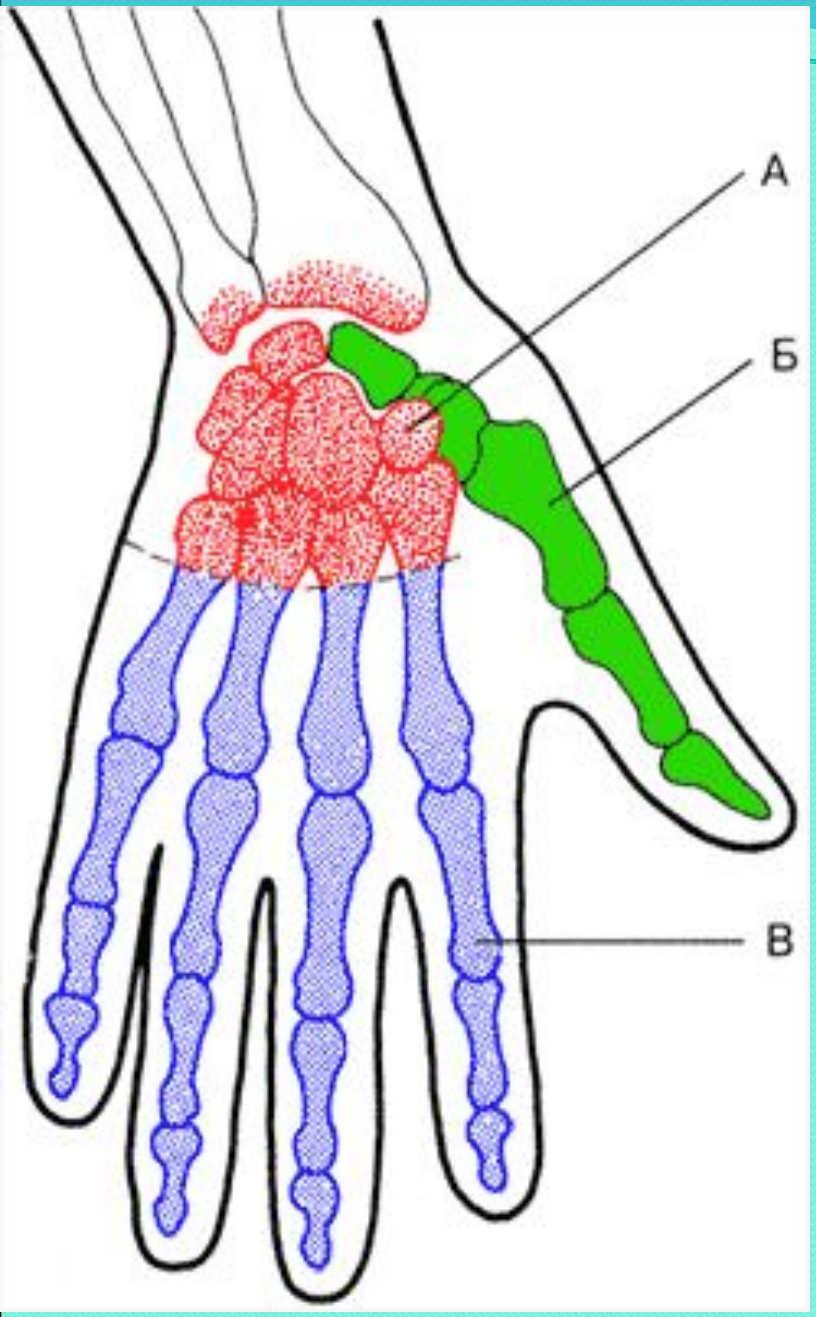

Рис. 239

Рис. 240

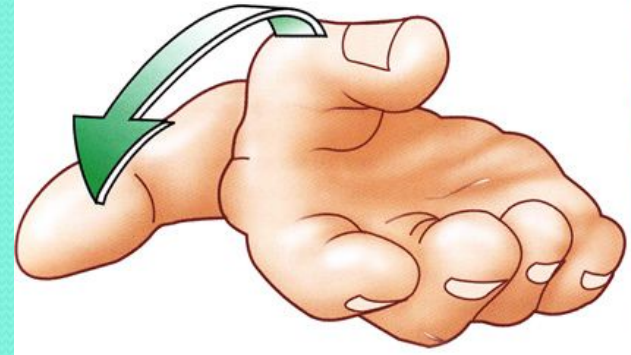

Рис. 241

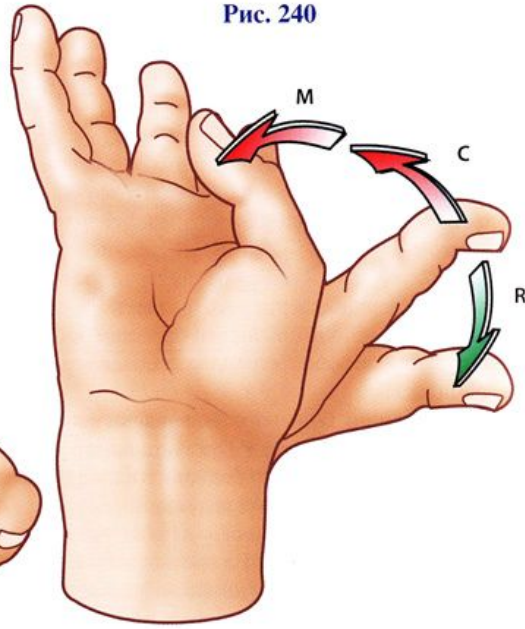

Рис. 242

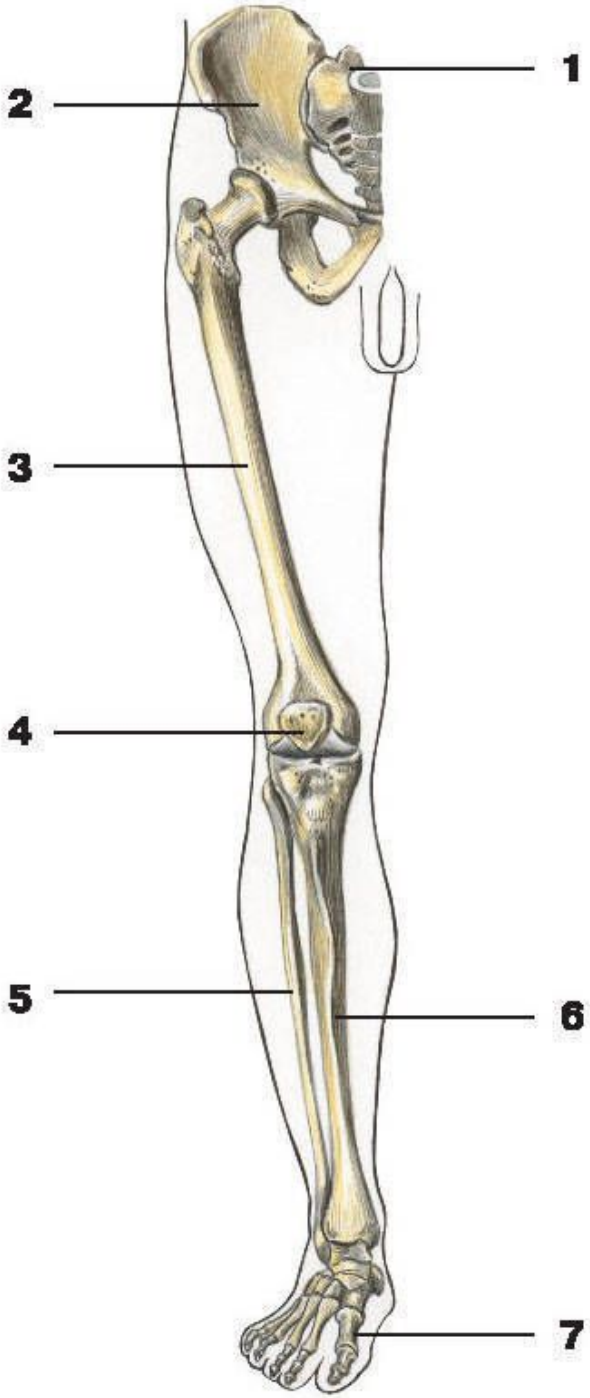

•Подвздошно-крестцовый сустав

- соединения костей свободной В.К.

•суставы

•Тазобедренный сустав

•коленный сустав

•межберцовый сустав

•голеностопный сустав

•суставы стопы

•подтаранный сустав

•Поперечный сустав предплюсны

•Предплусне -плюсневые суставы

•плюснефаланговые суставы

•межфаланговые суставы

•синдесмозы

•межкостная мембрана голени

•Межберцовый синдесмоз

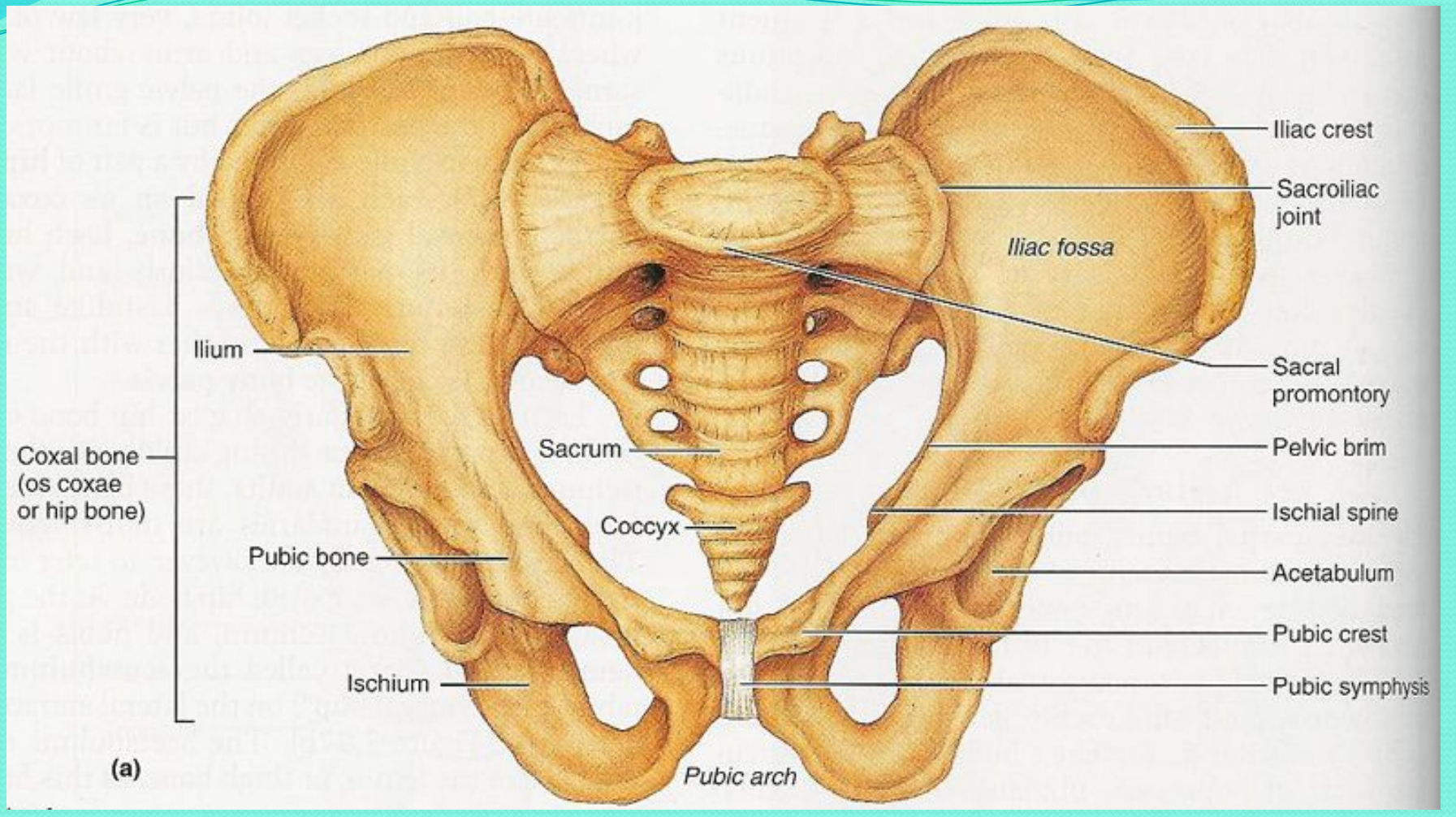
Iliac crest
Sacroiliac joint
Iliac fossa
Sacral promontory
Pelvic brim
Ischial spine
Acetabulum
Pubic crest
Pubic symphysis
Ilium
Coxal bone (os coxae or hip bone)
Sacrum
Coccyx
Pubic bone
Ischium
(a)
Pubic arch

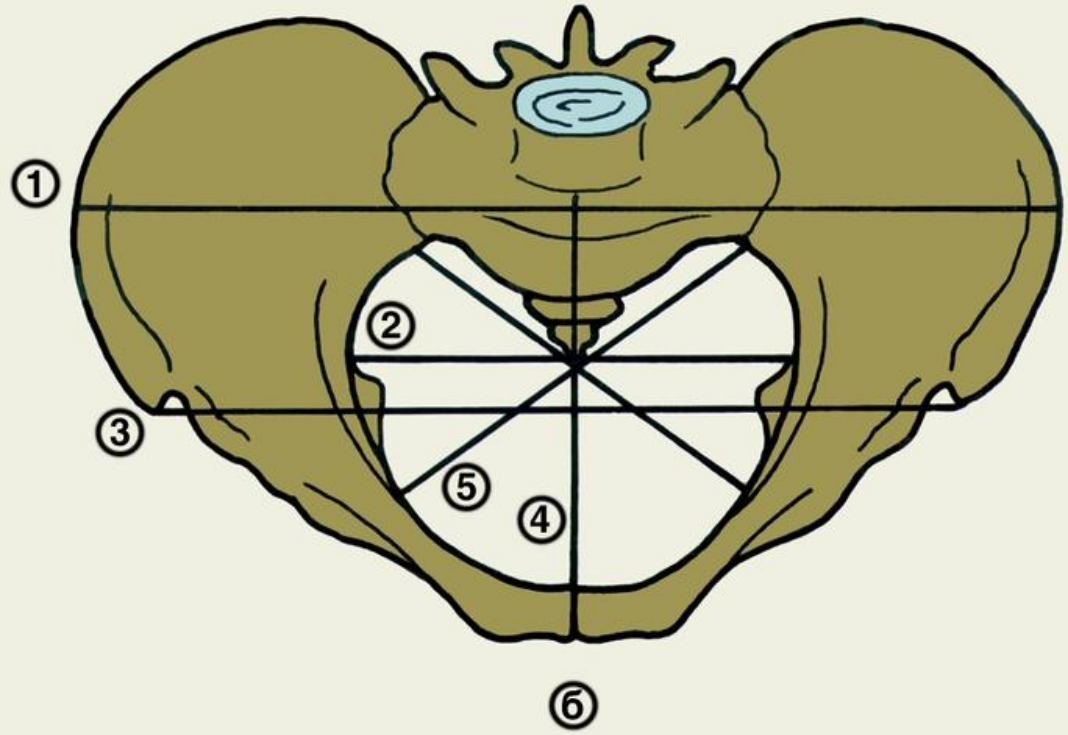
①
②
③
⑤
④
б

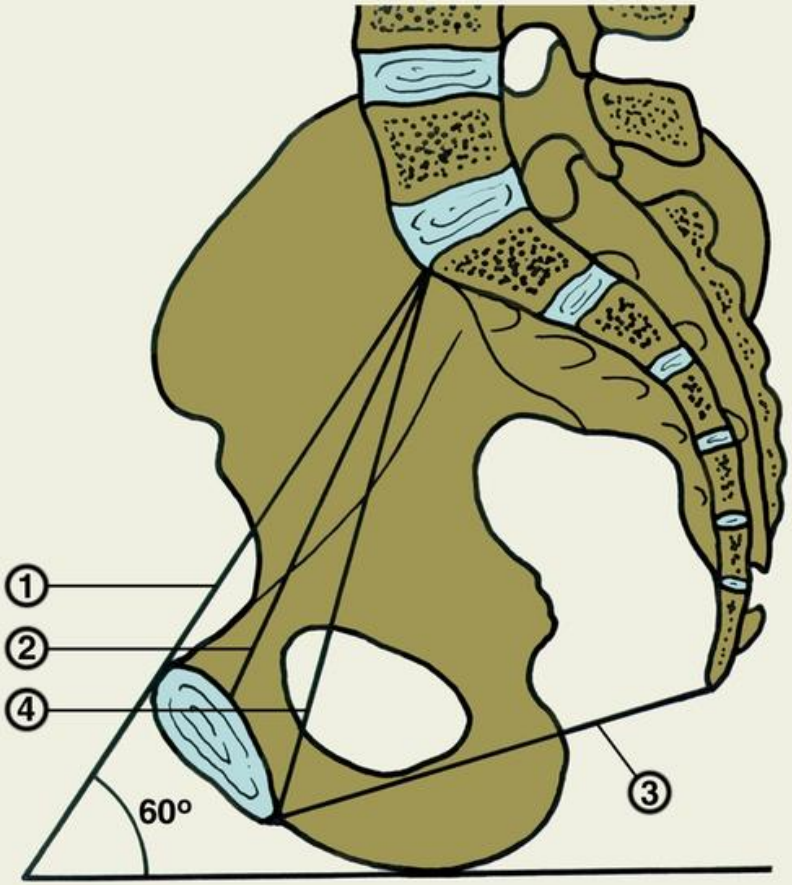
①
②
④
③
60°

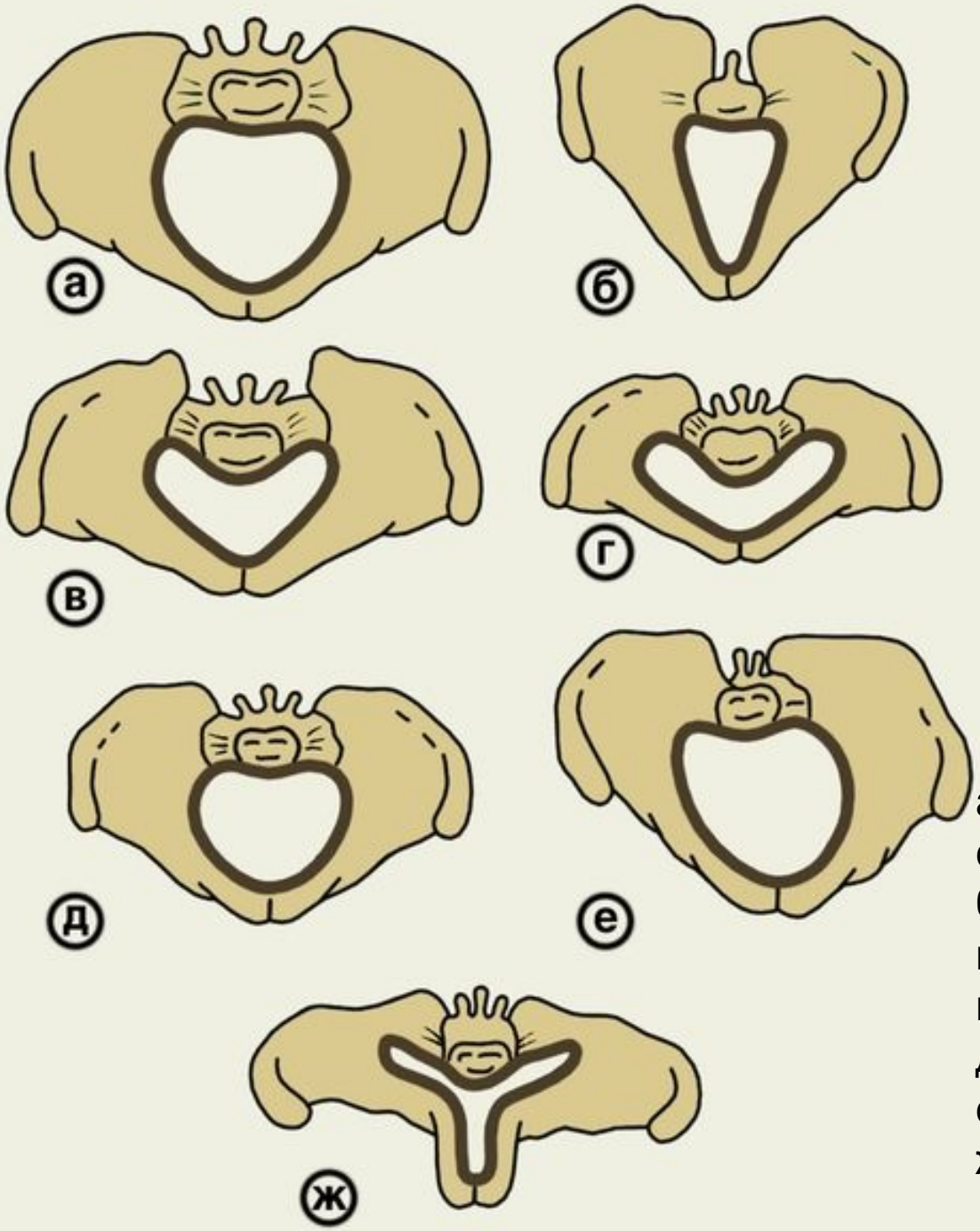

а — нормальный таз (дан для сравнения);
б — поперечносуженный;
в — простой плоский;
г — плоскорахитический;
д — общеравномерносуженный;
е — кососуженный;
ж — остеомалятический.

Половые различия строения таза выявляются в период полового созревания и становятся отчетливыми в зрелом возрасте:

1. кости женского таза более тонкие, гладкие и менее массивные, чем кости мужского таза;
2. женский таз ниже, шире и больше в объеме;
3. крестец у женщин шире и не так сильно вогнут, как в мужском тазу;
4. крестцовый мыс у женщин выступает вперед меньше, чем у мужчин;
5. симфиз женского таза короче и шире;
6. вход в малый таз у женщины обширнее, форма входа поперечно-овальная, с выемкой в области мыса; вход в мужской таз напоминает карточное сердце в связи с более резким выступом мыса;
7. полость малого таза у женщин обширнее, по своим очертаниям приближается к цилиндру, изогнутому кпереди; полость мужского таза меньше, она воронкообразно сужается книзу;
8. выход женского таза шире потому, что расстояние между седалищными буграми больше, лонный угол шире (90-100"), чем у мужчин (70-75"); копчик выдается кпереди меньше, чем в мужском тазу.

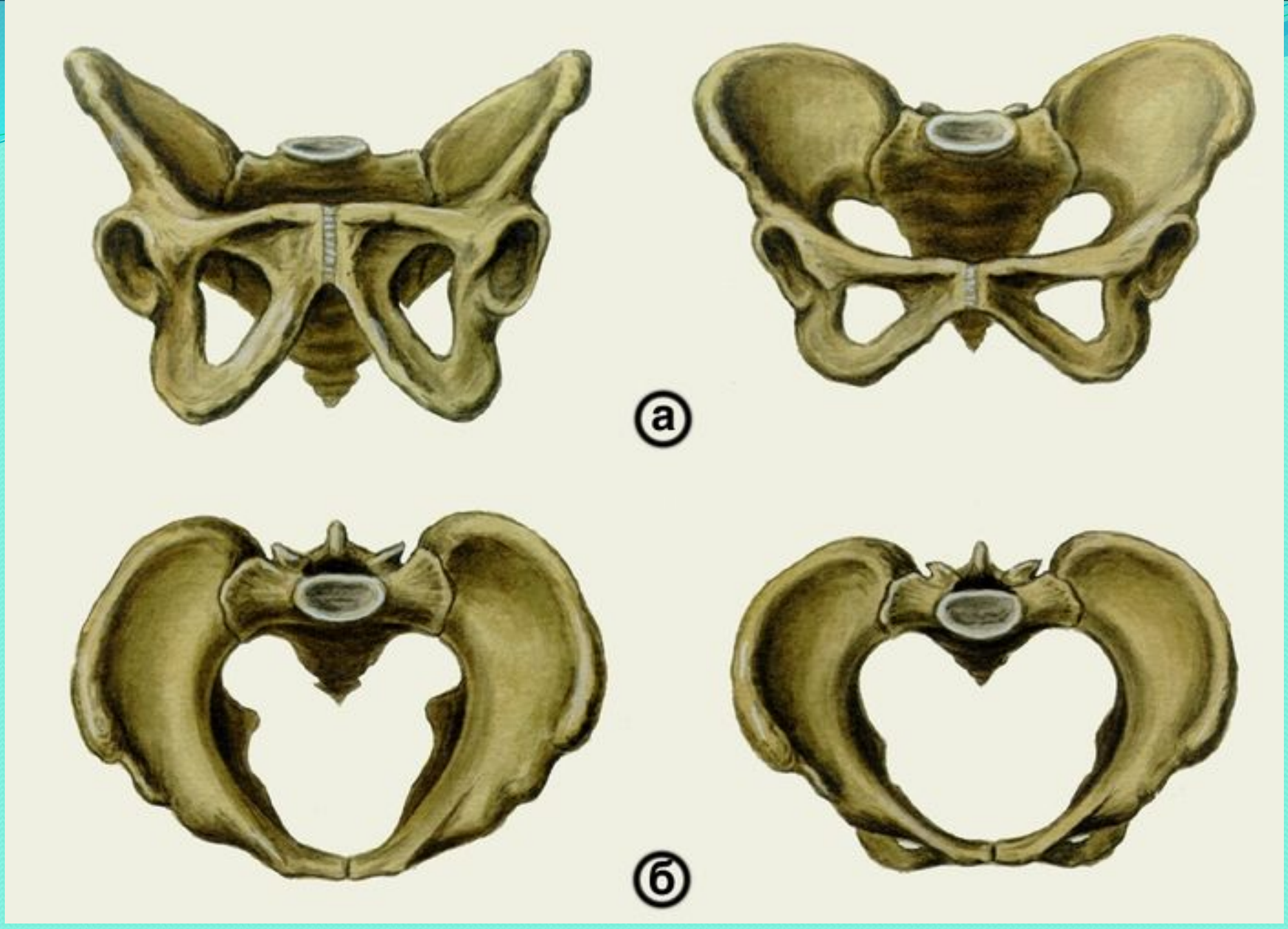

Внешний вид мужского (слева) и женского (справа) таза

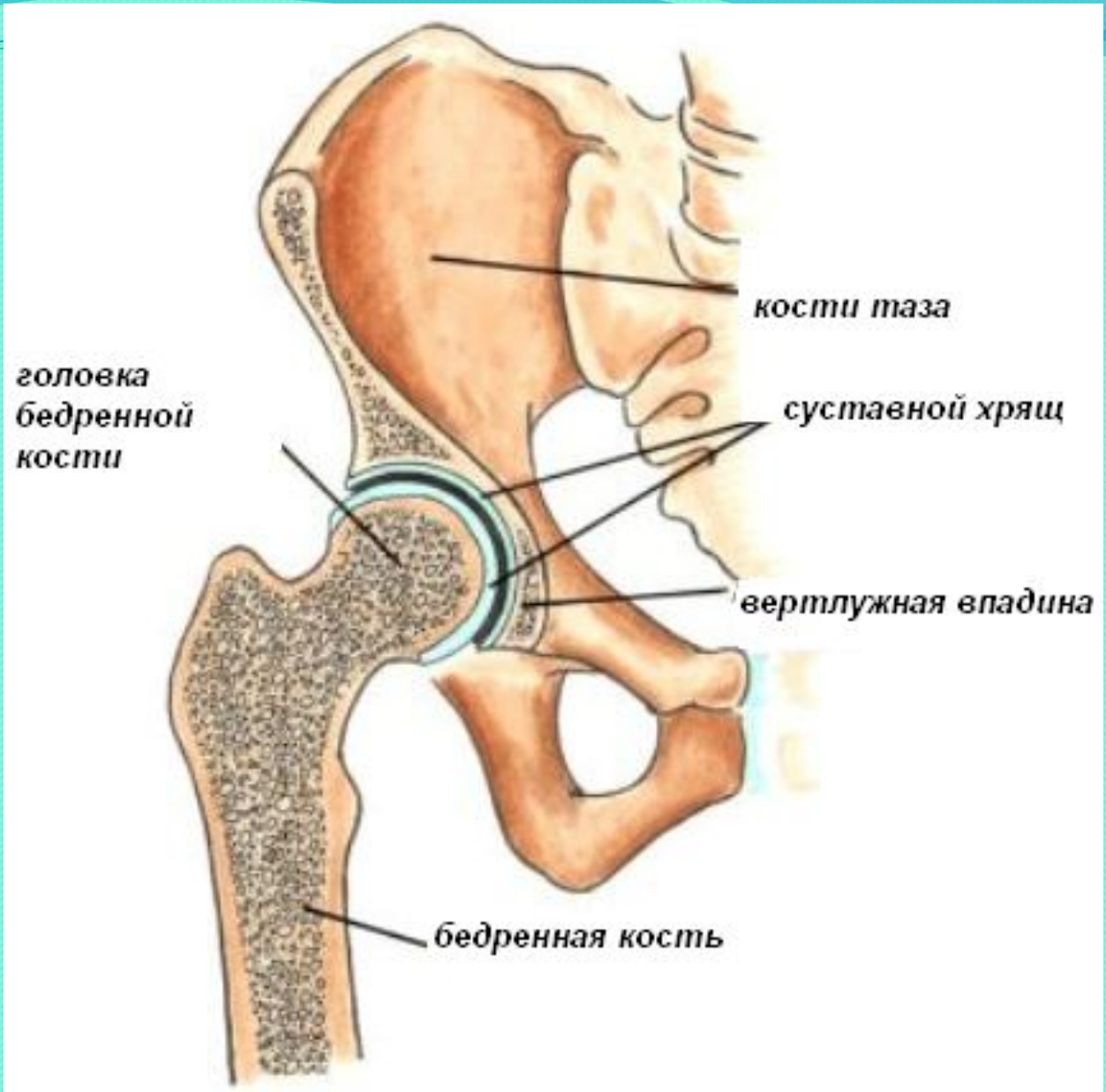
кости таза
головка бедренной кости
суставной хрящ
вертлужная впадина
бедренная кость

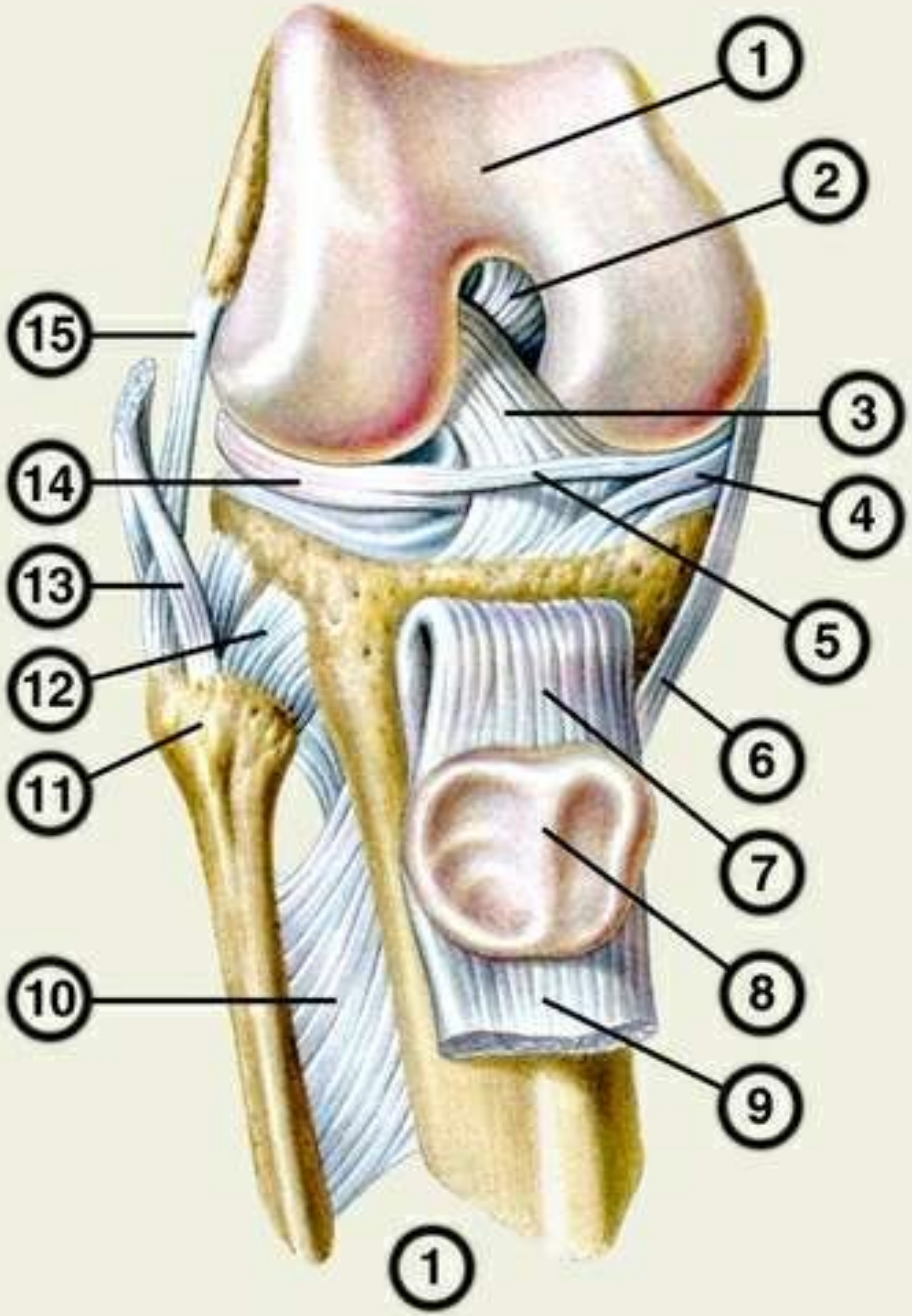
1
2
3
4
5
6
7
8
9
10
11
12
13
14
15
1

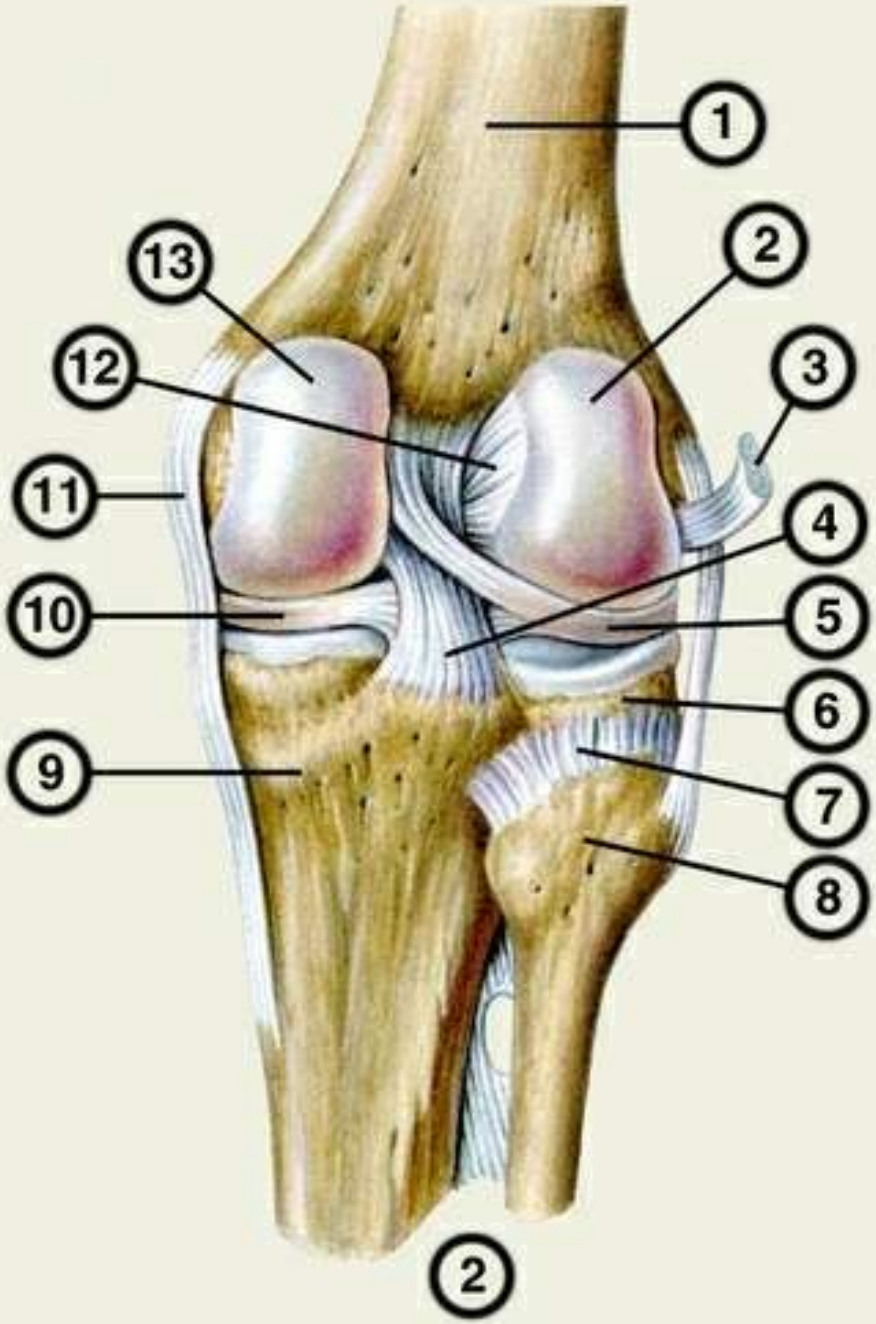
1
2
3
4
5
6
7
8
9
10
11
12
13
2

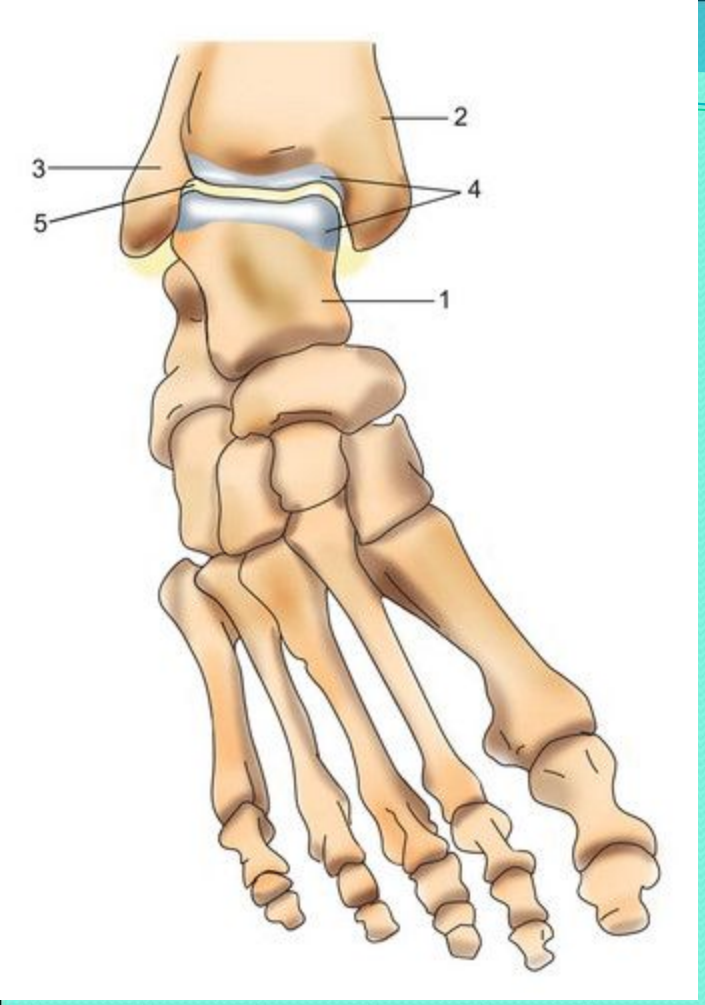
2
3
4
5
1

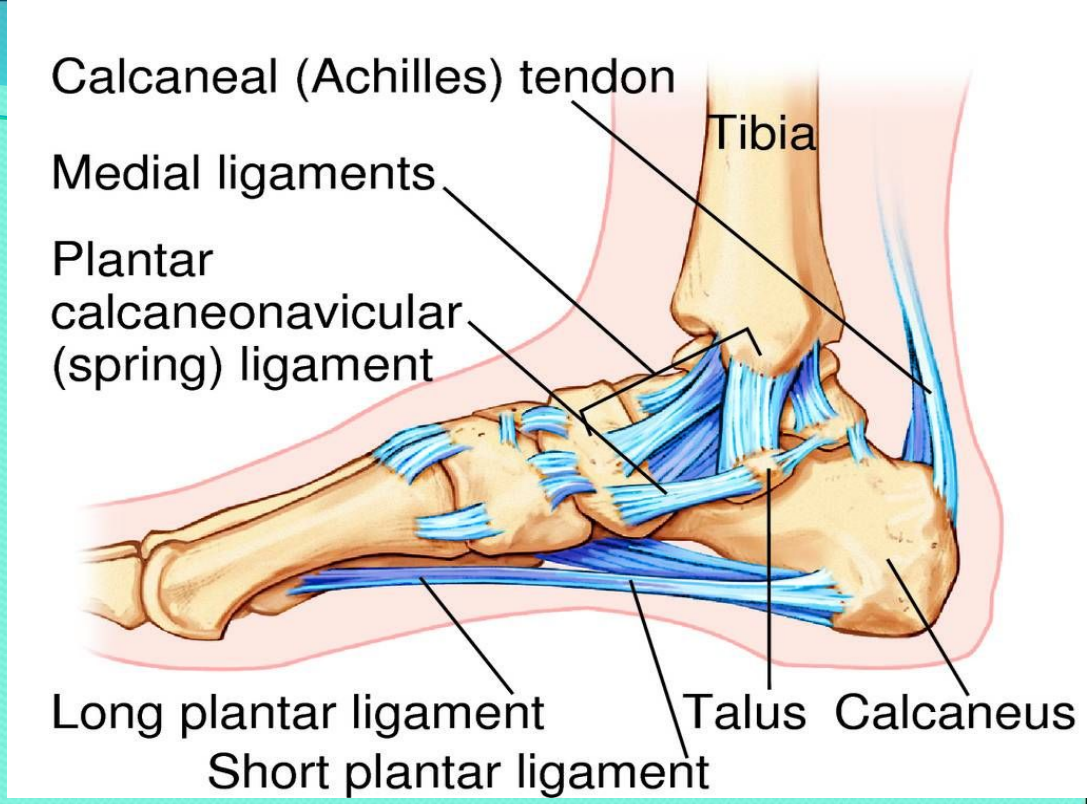
Calcaneal (Achilles) tendon
Tibia
Medial ligaments
Plantar
calcaneonavicular
(spring) ligament
Long plantar ligament
Talus
Calcaneus
Short plantar ligament

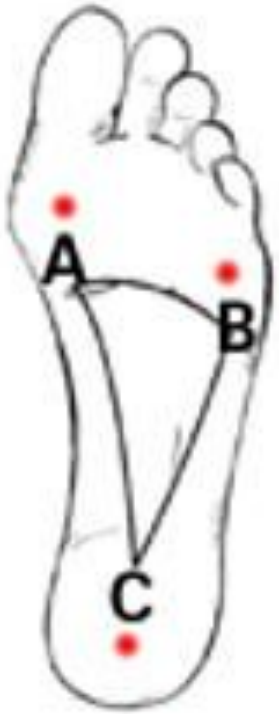
A
B
C

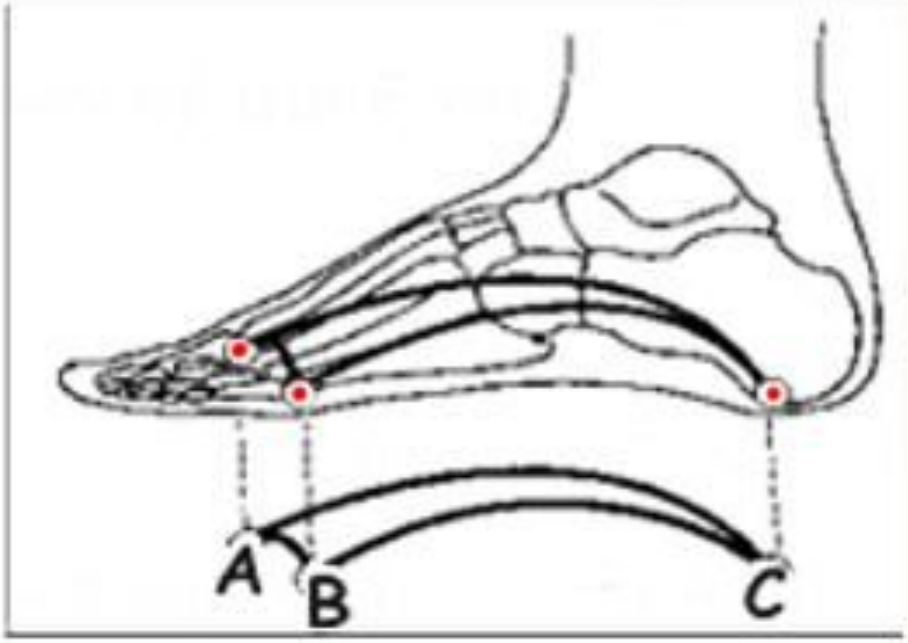
A
B
C

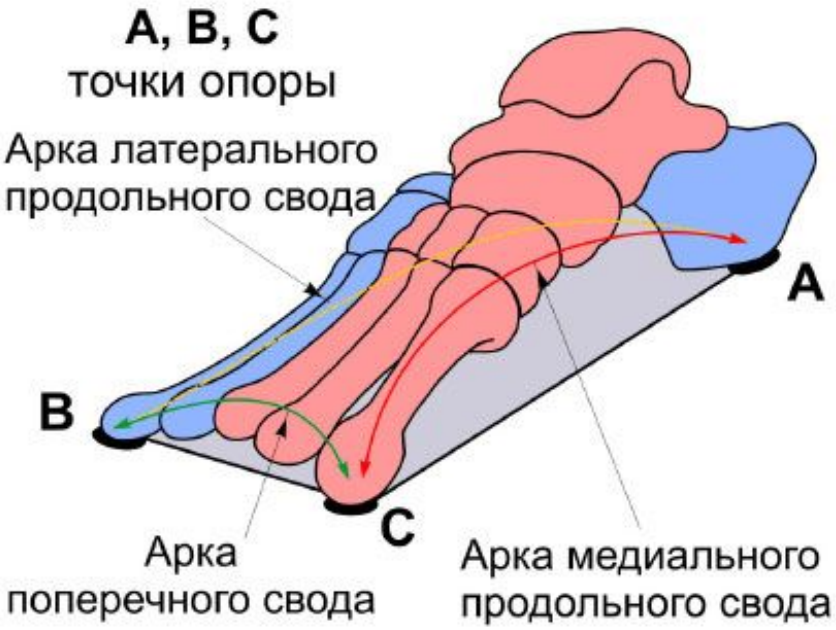
A, B, C
точки опоры
Арка латерального продольного свода
A
B
C
Арка поперечного свода
Арка медиального продольного свода