Тема урока
Сосуды большого круга кровообращения

Цель урока : изучить сосуды большого круга кровообращения

- <u>Студент должен знать :</u>
- 1.Аорта, её отделы, области кровоснабжения.
- 2.Общая сонная артерия, области кровоснабжения.
- 3.Артерии верхних конечностей.
- 4.Артерии нижних конечностей.
- Места прижатия артерий.
- 5.Система верхней полой вены (области сбора крови, вены верхний конечностей).
- 6.Система нижней полой вены (области сбора крови, вены нижней конечностей).
- 7.Система воротной вены.

1. Аорта, её отделы, области кровоснабжения

Аорта является самой крупной артерией , аорта это сосуд эластического типа , диаметром 2 см

В аорте выделяют

- 1)восходящую часть (pars ascendens aortae)
- 2) дугу аорты (arcus aortae)
- 3) нисходящую часть (pars dascendens aortae)

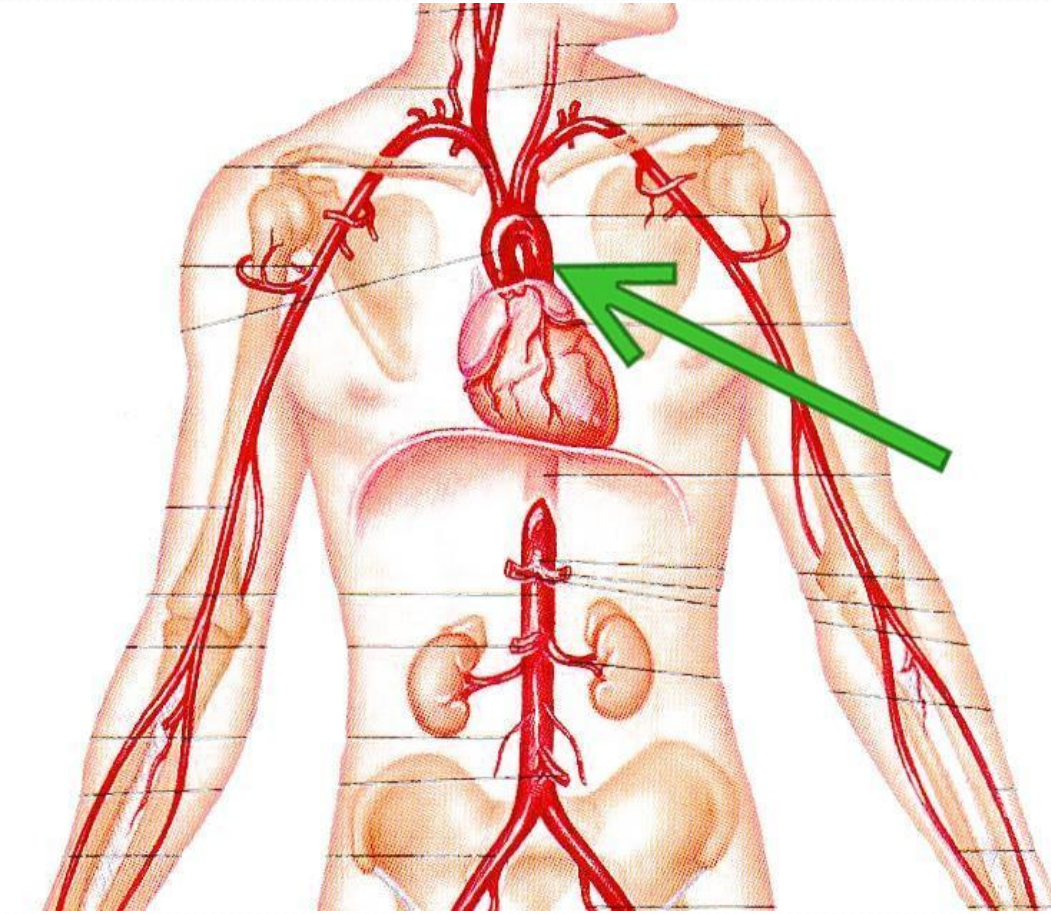

Восходящая часть аорты

Начальная расширенная часть аорты называется луковицей аорты (bulbus aortae).

Выше полулунных клапанов начинаются правая и левая коронарные артерии

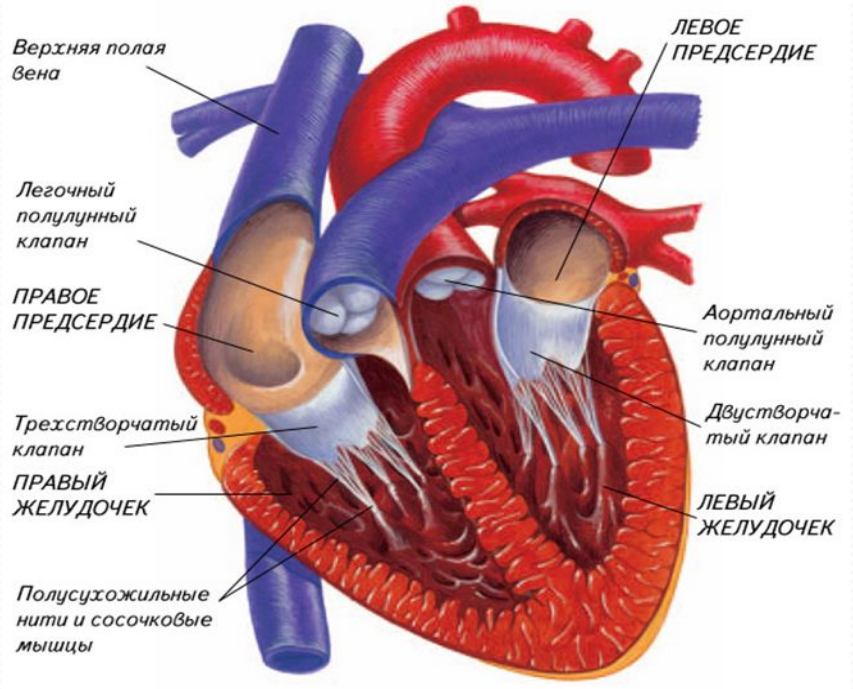

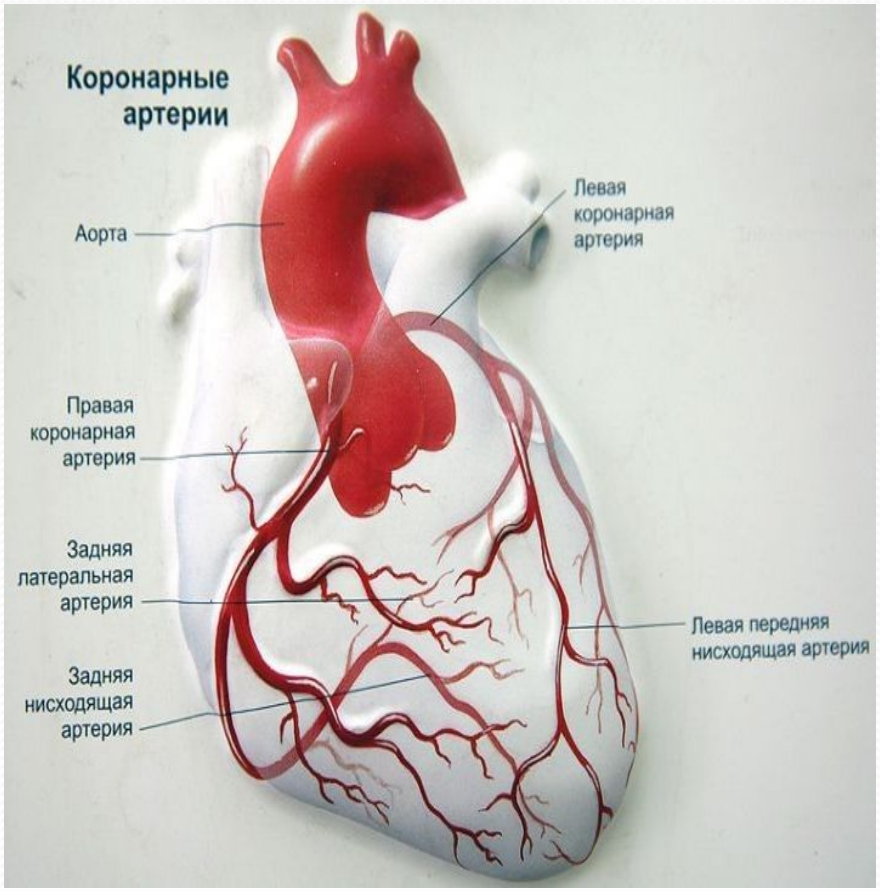

Ветви дуги аорты:

- **1.Плечеголовной ствол**

(truncus brachiocephalicus)

- **2.Левая общая сонная артерия**

(a. carotis communis sinistra

- **3.Левая подключичная артерия**

(a. subclavia sinistra).

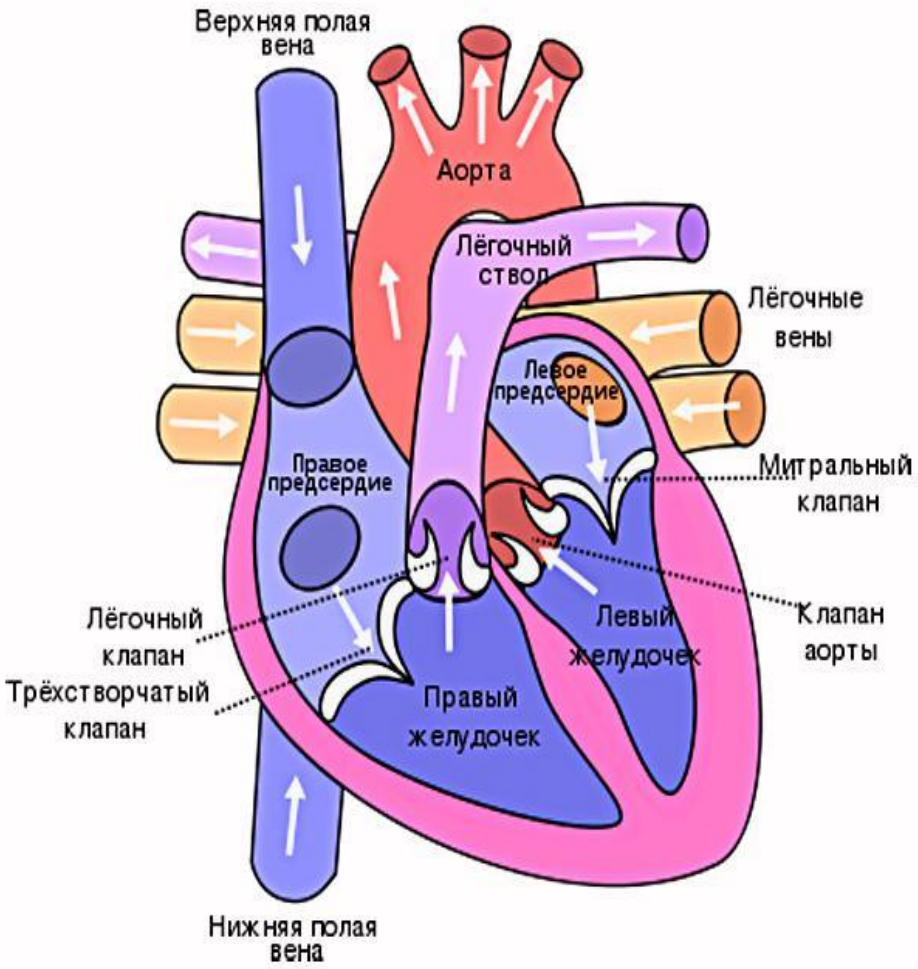

Ветви дуги аорты

1.Плечеголовной ствол(17)

на уровне правого грудино-ключичного сустава делится на:

- а) **правую общую сонную артерию**

(a. carotis communis dextra)

- б)**правую подключичную артерию**

(a. subclavia dextra).

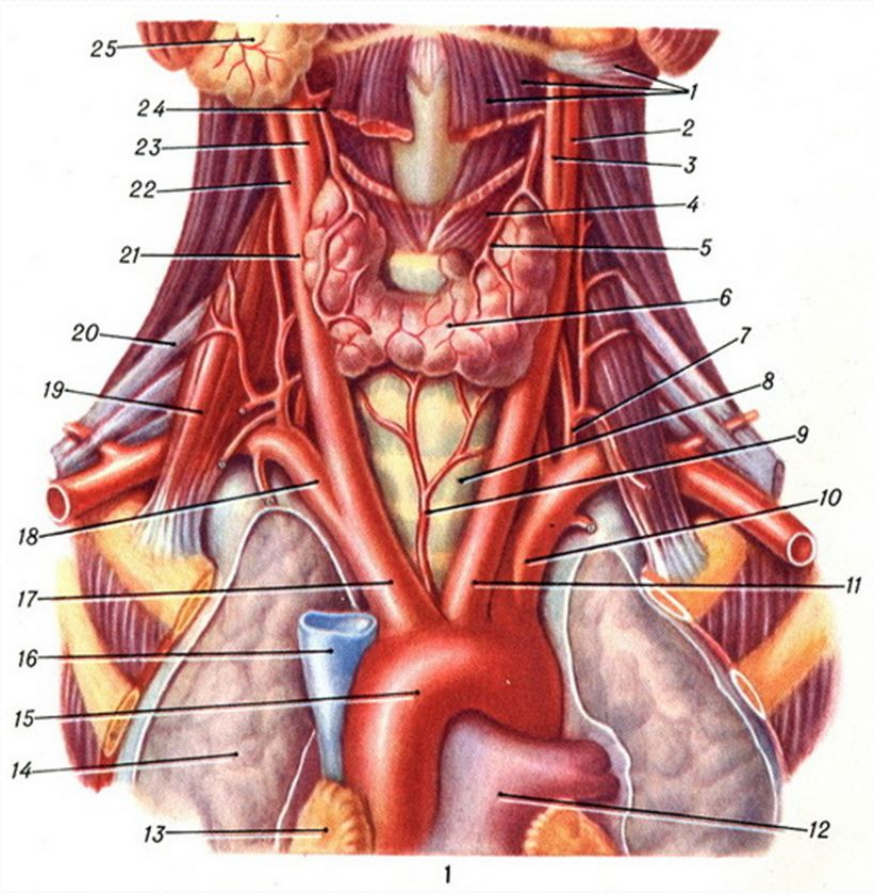

Нисходящая аорта подразделяется на:

- **грудную часть аорты и** (pars thoracica aortae)
- **брюшную часть аорты** (pars abdominalis aortae)

На уровне IV-V поясничного позвонка – бифуркация аорты на

- **правую и левую общие подвздошные артерии**

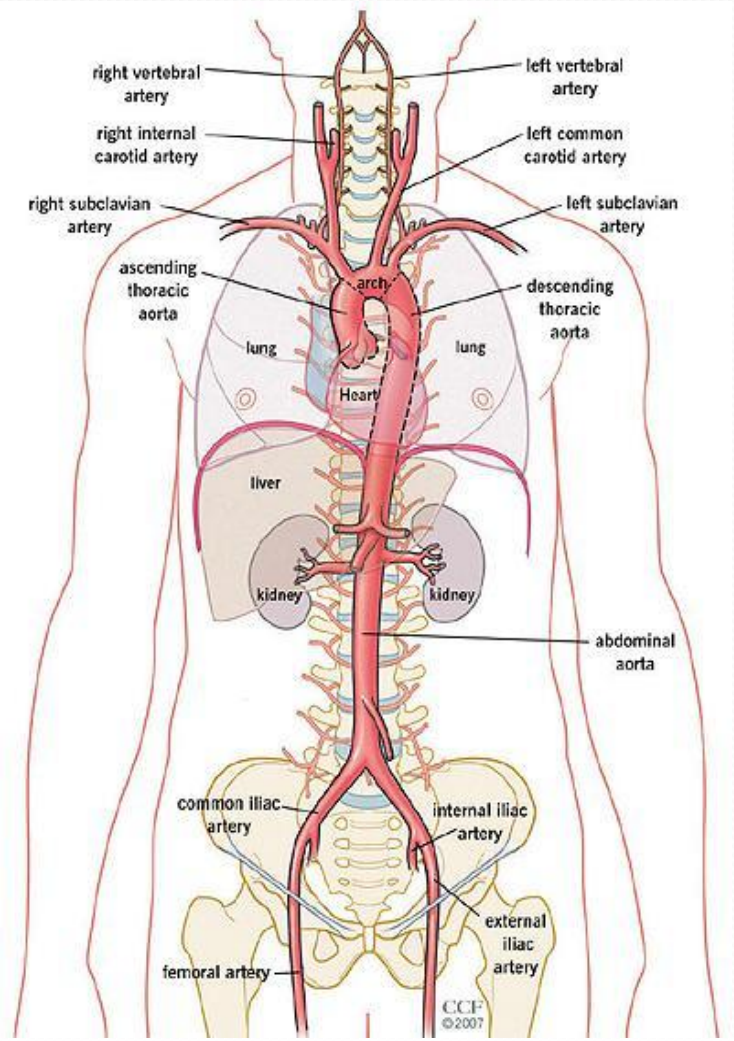

Грудная аорта

Пристеночные артерии

- 1.Задние межреберные артерии
- 2. Верхние диафрагмальные

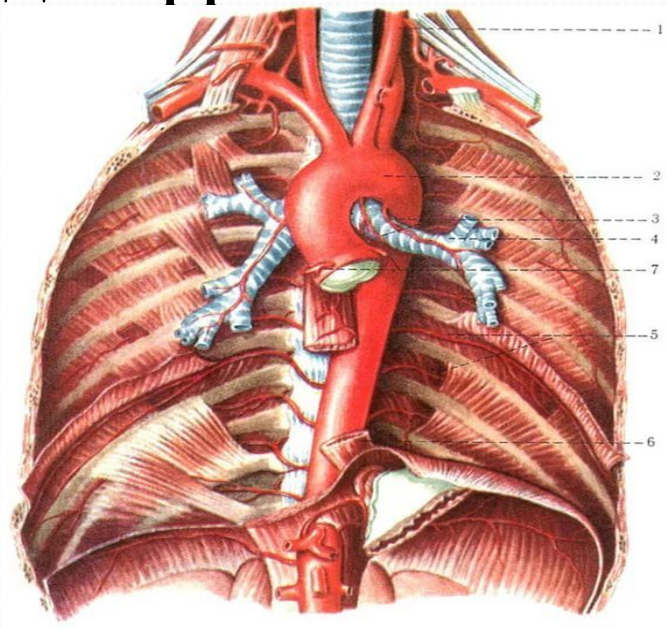

Висцеральные артерии

- 1. Бронхиальные артерии
- 2.Перикардиальные артерии
- 3. Пищеводные артерии
- 4. Средостенные артерии

Брюшная аорта

Пристеночные артерии

- 1. Нижние диафрагмальные артерии
- 2. Поясничные артерии

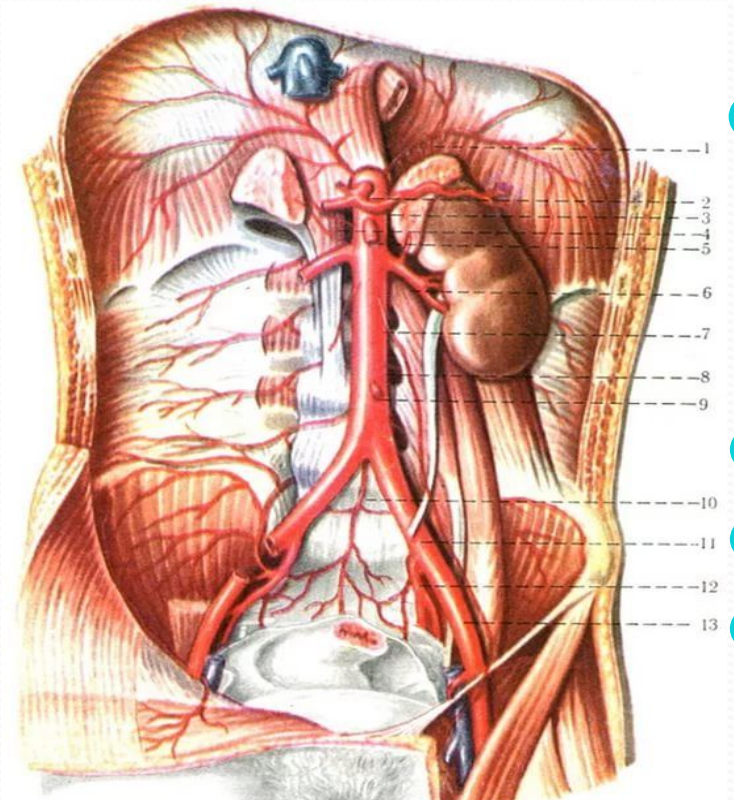

Висцеральные артерии

- **Парные**
- 1.Почечные артерии
- 2.Надпочечниковые артерии
- 3.Яичниковые (яичковые) артерии
- **Непарные**

1.Чревный ствол (а) общая печеночная , (б)левая желудочная,

- (в)селезеночная
- 2.Верхняя брыжеечная артерия
- 3.Нижняя брыжеечная артерия

2.Общая сонная артерия.

Общая сонная артерия (a. carotis communis):

- парная, располагается на шее позади грудино-ключично-сосцевидной мышцы.
- Ветви от общей сонной артерии не отходят, но на уровне верхнего края щитовидного хряща она разделяется на два крупных сосуда:

1)наружная сонная артерия

2)внутренняя сонная артерия.

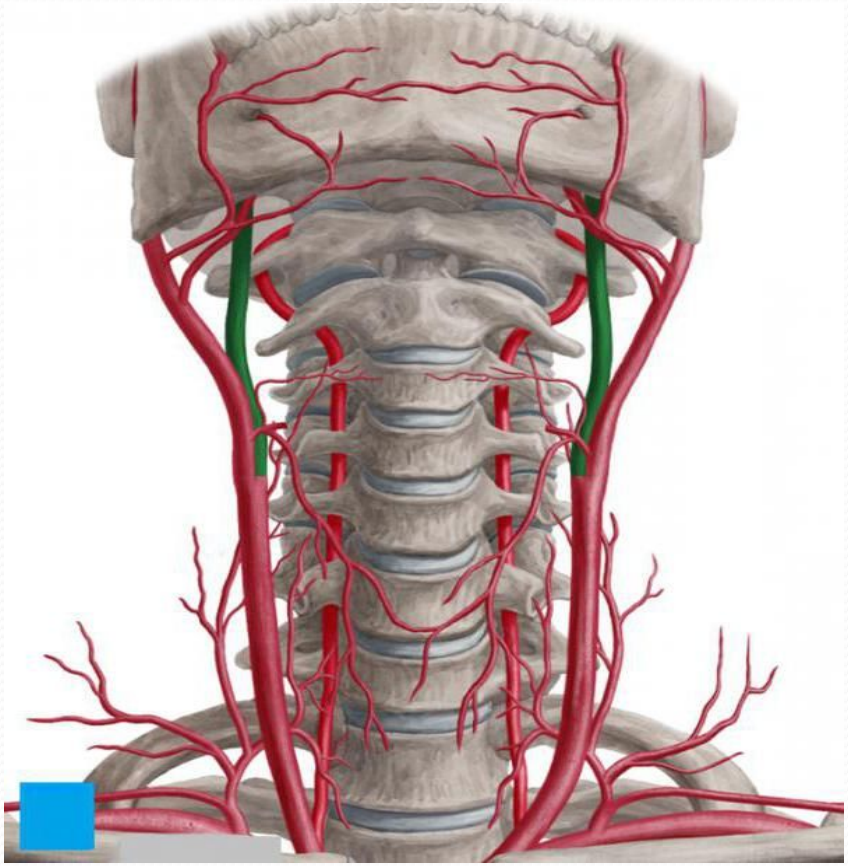

Наружная сонная артерия (a. carotis externa)

Передняя группа ветвей:

- 1) **Верхняя щитовидная артерия** (a. thyreoidea superior) снабжает кровью гортань, щитовидную железу, грудино-ключично-сосцевидную мышцу и мышцы шеи ниже подъязычной кости;
- 2) **Язычная артерия** (a. lingualis) и ее ветви поставляют кровь к языку, мышцам дна полости рта, слизистой оболочке полости рта и десен, небным миндалинам и слюнным железам;
- 3) **Лицевая артерия** (a. facialis) питает глотку, мягкое нёбо, миндалины, мимические мышцы носа и окружности рта, мышцы дна полости рта и подчелюстную железу;

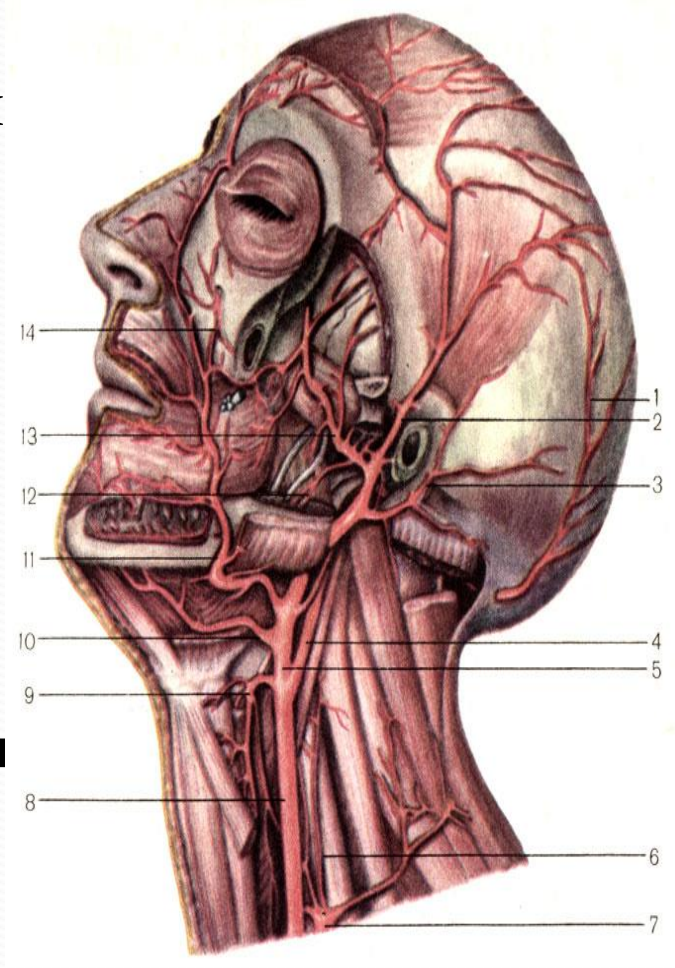

Наружная сонная артерия (a. carotis externa)

Задняя группа ветвей:

- 1) **Затылочная артерия**

(a. occipitalis) кровоснабжает мышцы и кожу затылка, твердую мозговую оболочку и ушную раковину;

- 2) **Задняя ушная артерия**

(a. auricularis posterior) кровоснабжает ушную раковину, среднее ухо и ячейки сосцевидного отростка;

3) Грудино-ключично-сосцевидная арт.

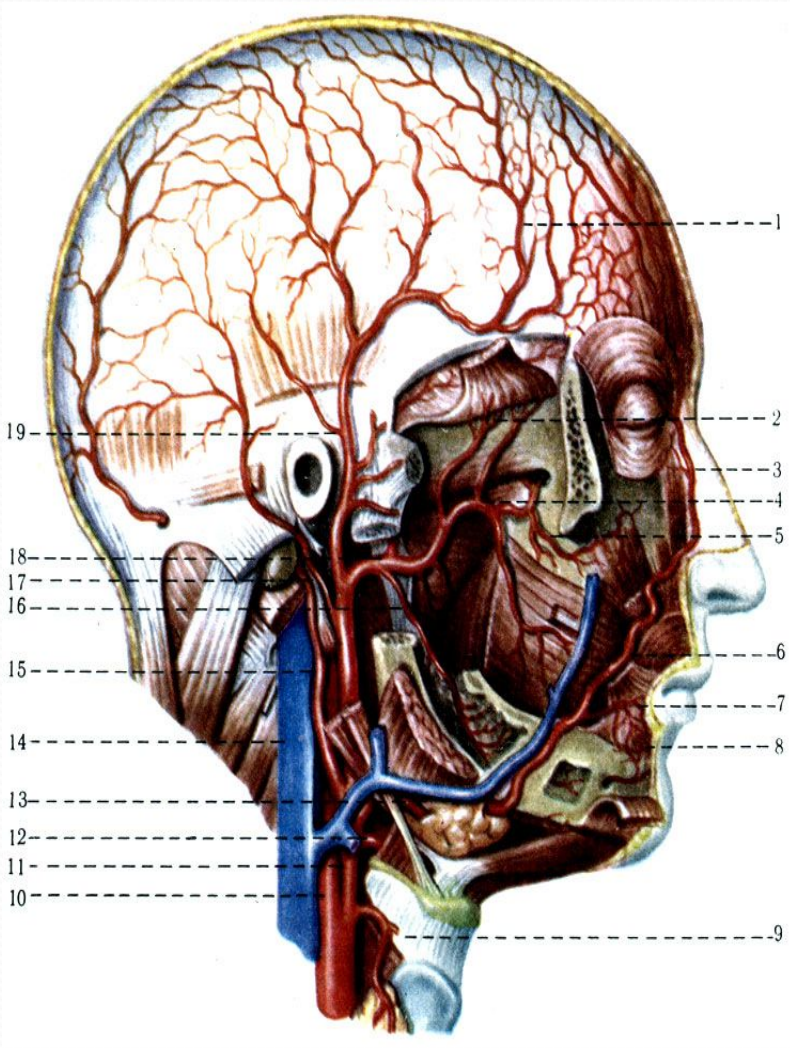

Наружная сонная артерия (a. carotis externa)

Средняя группа ветвей:

- 1)**Верхнечелюстная артерия** (**a. maxillaris**) снабжает кровью глубокие области лица и (мимические и жевательные мышцы лица слизистую оболочку рта, зубы, полость ср уха, полости носа и его придаточных поло

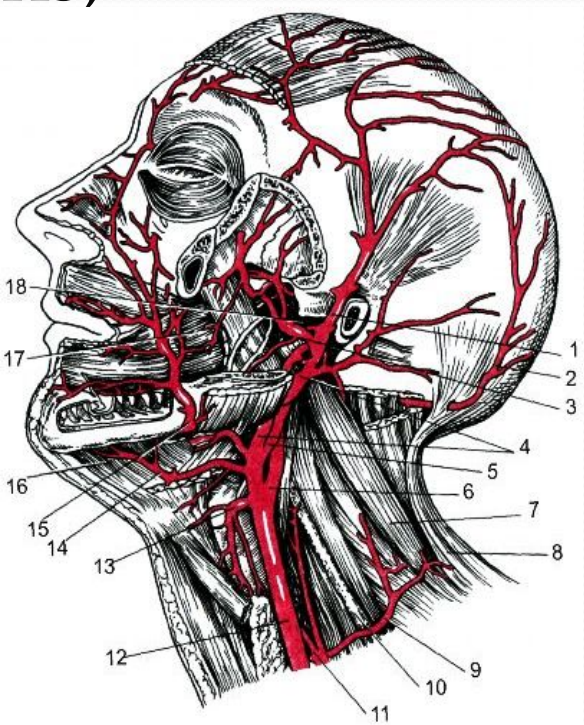

- 2)**Поверхностная височная артерия**

(**a. temporalis superficialis**) питает околоу железу, ушную раковину, наружный слухово проход, мимические мышцы щеки, окружно глаза и лобно-височной области лица.

-) **Восходящая глоточная**
- **артерия** (a. pharyngea ascendens) стенки глотки, миндалины, мягкое нёбо и др.

Внутренняя сонная артерия (a. carotis interna)

- Ветви внутренней сонной артерии:

- 1) глазная артерия (a. ophthalmica) снабжает кровью глазное яблоко, мышцы глаза, слезную железу и веки;
- 2)передняя мозговая (a. cerebri anterior) питает кору медиальной поверхности лобной и теменной долей полушарий большого мозга, мозолистое тело, обонятельный тракт и обонятельную луковицу;
- 3) средняя мозговая артерия (a. cerebri media) поставляет кровь части лобной, височной и теменной долей полушарий большого мозга;

- **Внутренняя сонная артерия на шее ветвей не дает.**
- **Проходит через сонный канал височной кости.**

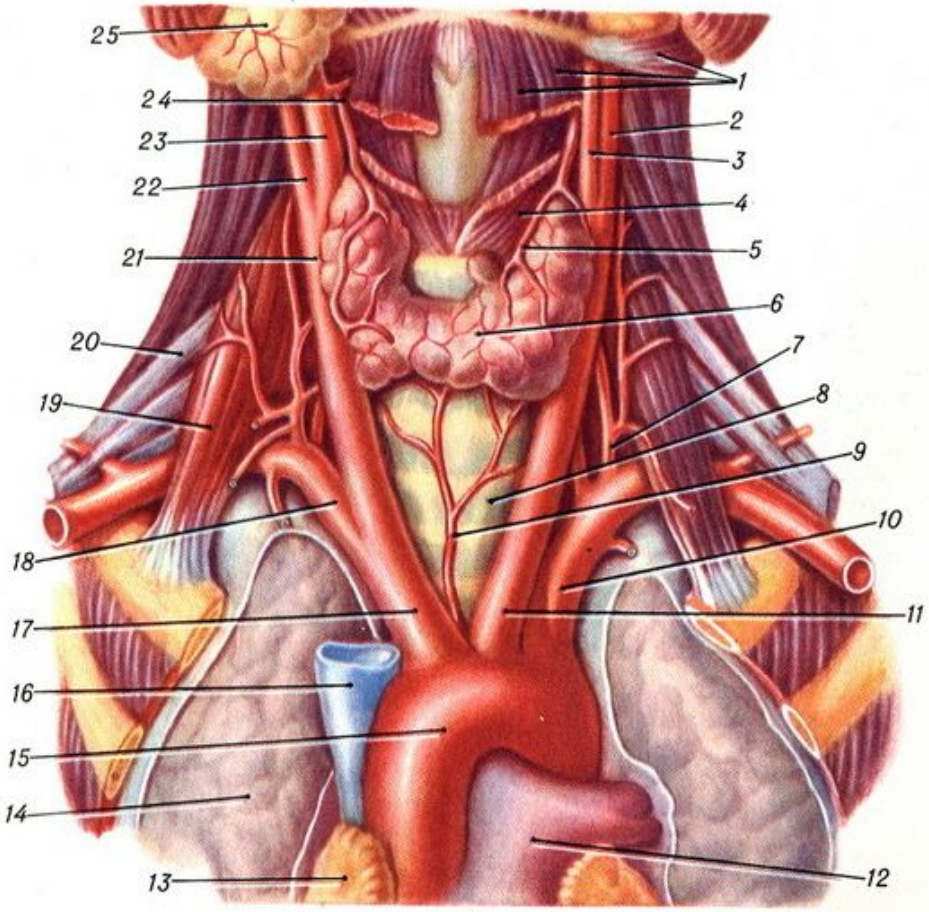

1

Виллизиев круг

Виллизиев круг расположен на нижней поверхности головного мозга, является анастомоз ом между внутренними сонными и позвоночными артериями.

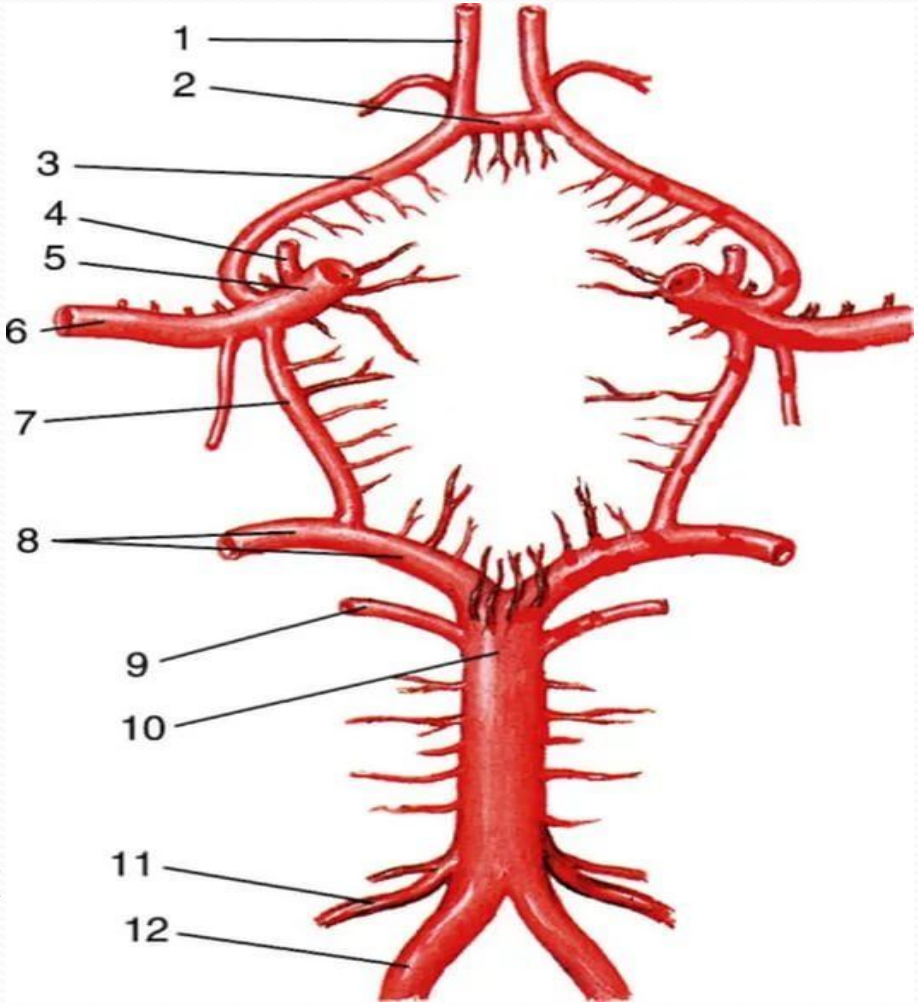

1), 3) Передняя мозговая артерия

2) Передняя соединительная артерия

5)Внутренняя сонная артерия

6)Средняя мозговая артерия

7)Задняя соединительная артерия

8) Задняя мозговая артерия

10) Базилярная артерия

12)Позвоночная артерия

3.Артерии верхней конечности

- 1. Подключичная артерия
- 2.Подмышечная артерия
- 3.Плечевая артерия
- 4.Лучевая артерия
- 5.Локтевая артерия
- 6.Ладонные дуги (поверхностная и глубокая)
- 7.Пальцевые артерии

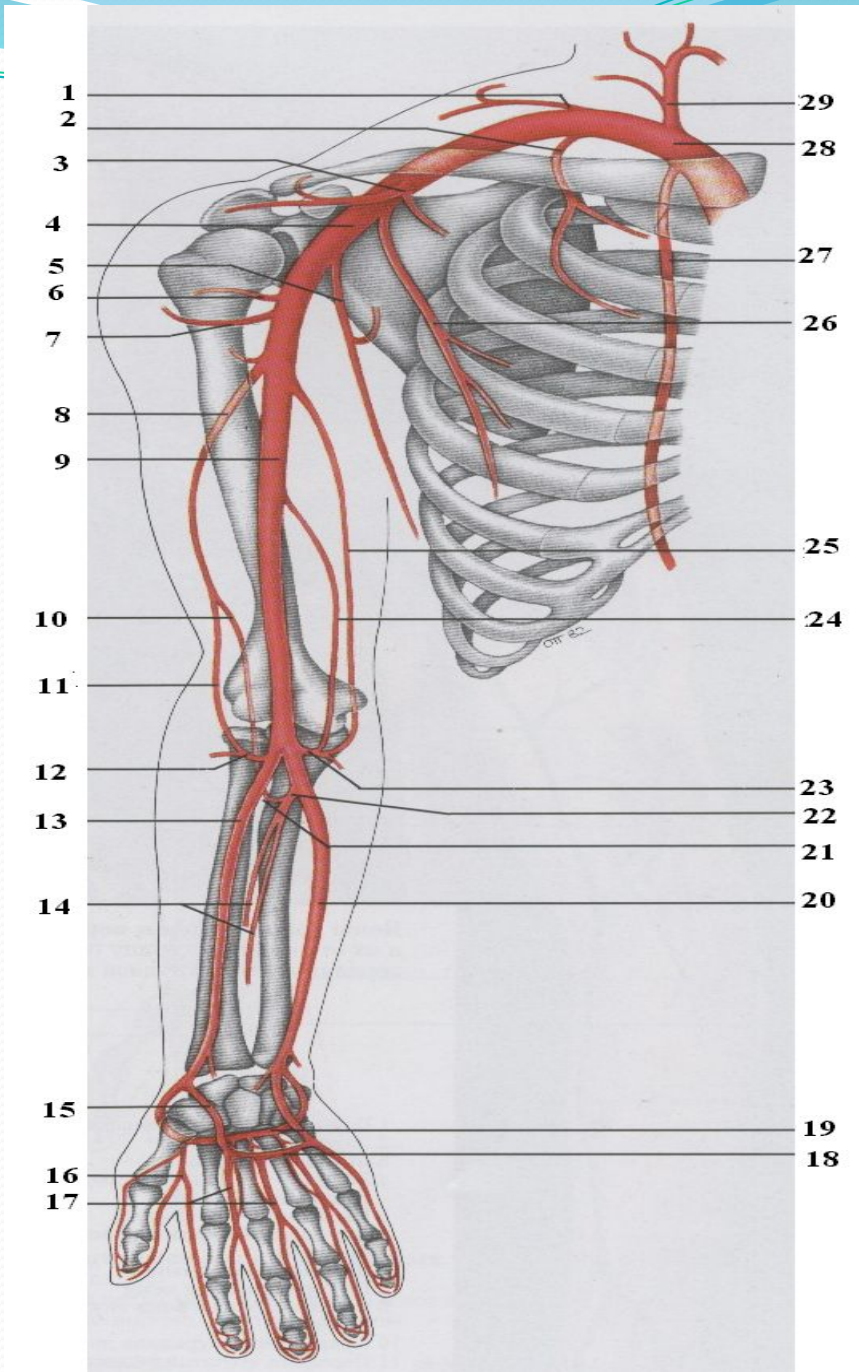

Подключичная артерия

Подключичная артерия
(a. subclavia) -парная.

- Левая, более длинная, отходит от дуги аорты,
- Правая — от плечеголовного ствола (truncus brachiocephalicus).
- Ветви подключичной артерии, снабжают кровью органы шеи, затылка, части грудной стенки, отделы спинного и головного мозга.

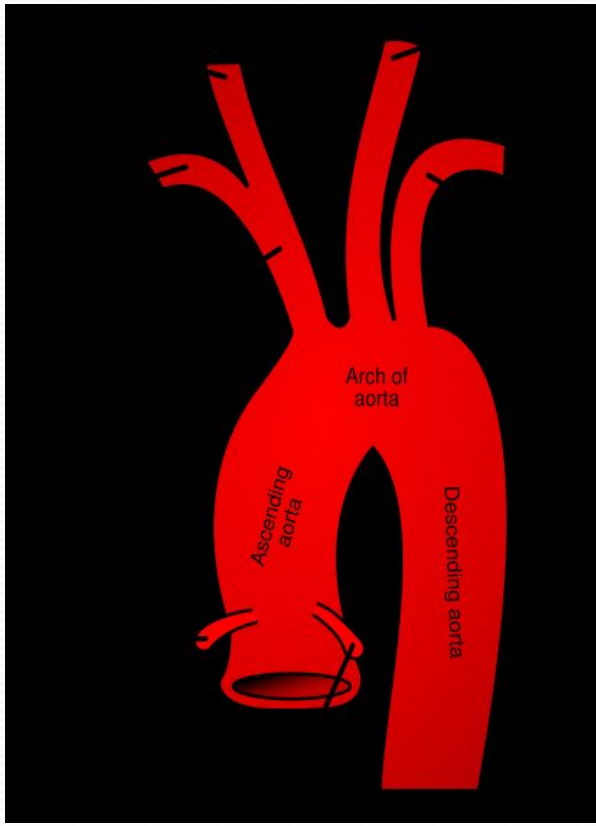

Ветви подключичной артерии (a. Subclavia)

- 1) позвоночная артерия (a. vertebralis)
- кровоснабжает спинной мозг, глубокие мышцы шеи, образует базилярную артерию (a. basilaris) , от которой направляются задние мозговые артерии (aa. cerebri posteriores) (Виллизиев круг);
- 2) внутренняя грудная артерия (a. thoracica interna) направляющаяся вниз и проходящая в полость груди, где она питает трахею, бронхи, перикард, диафрагму, молочную и вилочковую железы, мышцы груди и живота;
- 3) щитошейный ствол (truncus thyrocervicalis)
- 4) реберно-шейный ствол (truncus costocervicalis))
- 5) поперечная артерия шеи (a. transversa cervicis), которая снабжает кровью мышцы шеи и верхнего отдела спины.

Подмышечная артерия (a. axillaris)

Является продолжением подключичной и проходит от нижнего края ключицы до нижнего края большой грудной мышцы, а затем переходит в плечевую артерию.

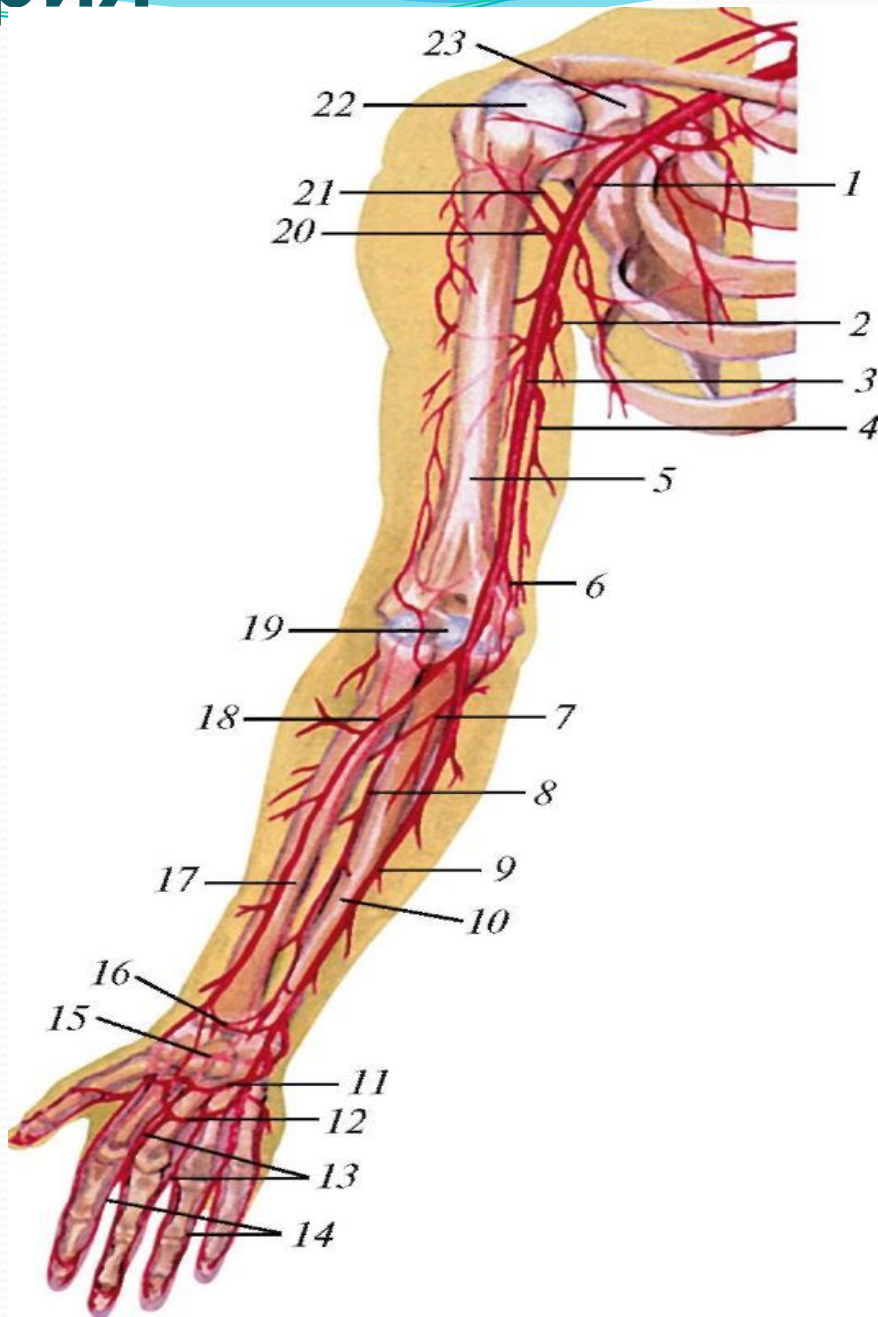

Плечевая артерия
a. brachialis

- Является продолжением подмышечной артерии, питает
- кожу и мышцы плеча, плечевой и локтевой суставы.
- Самая крупная ветвь плечевой артерии-глубокая артерия плеча.

В локтевой ямке плечевая артерия делится на

- **локтевую (a. ulnaris) и**
- **лучевую (a. radialis).**

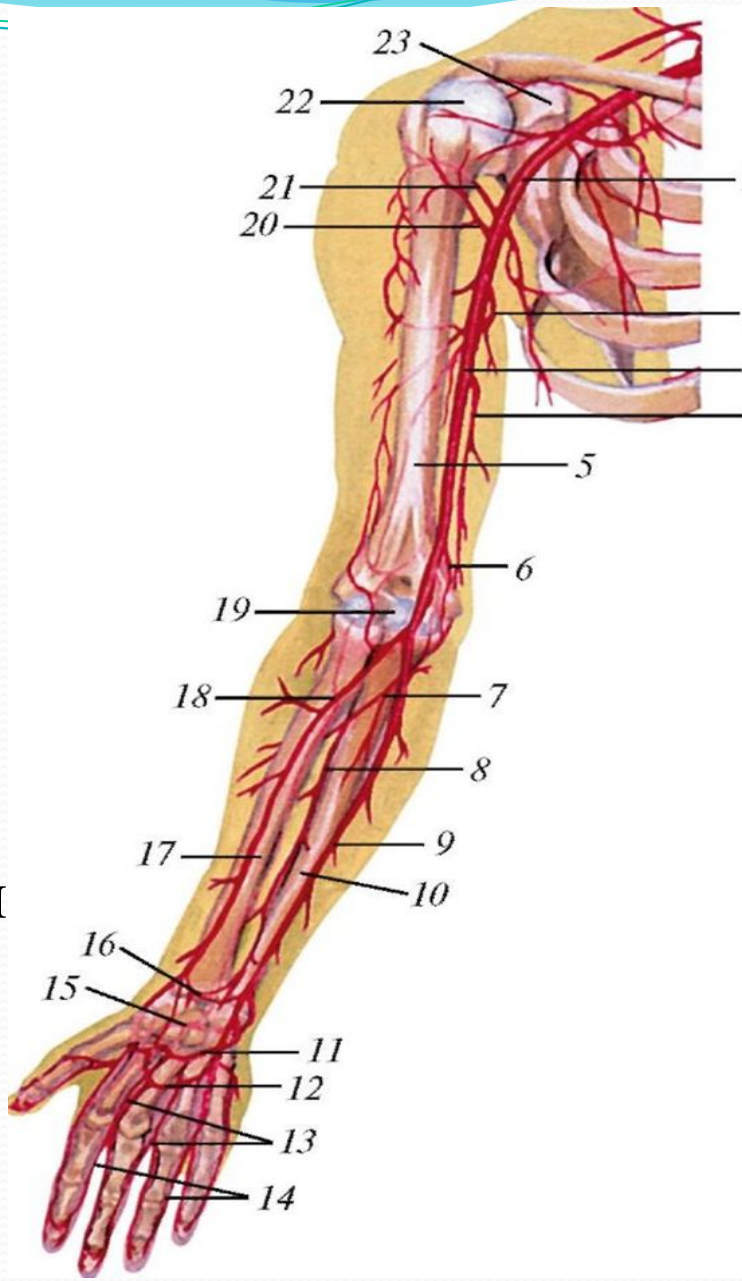

Артерии предплечья и кисти

- Лучевая артерия прощупывается в нижней 1/3 лучевой борозды (определяют пульс)
- Локтевая артерия продолжается в поверхностную ладонную дугу.
- Лучевая артерия продолжается в глубокую ладонную дугу.
- От ладонных дуг отходят
- пальцевые артерии

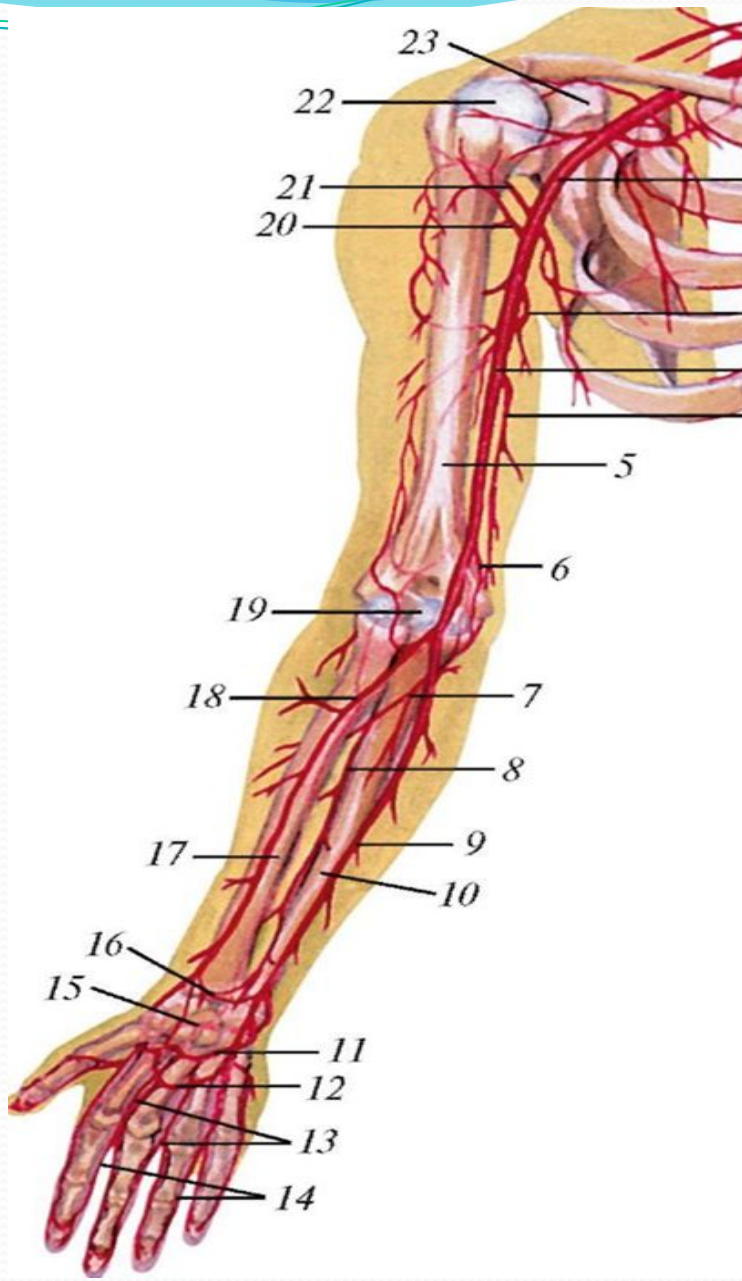

4.Артерии нижних конечностей.

- 1.Брюшная аорта
- 2.Общая подвздошная артерия(делится на наружную и внутреннюю подвздошные артерии)
- 3Наружная подвздошная артерия
- 4.Бедренная артерия
- 5.Подколенная артерия
- 6Передняя и задняя большие берцовые артерии
- 7.Малоберцовая артерия (от задней большеберцовой артерии)
- 8.Артерии стопы.

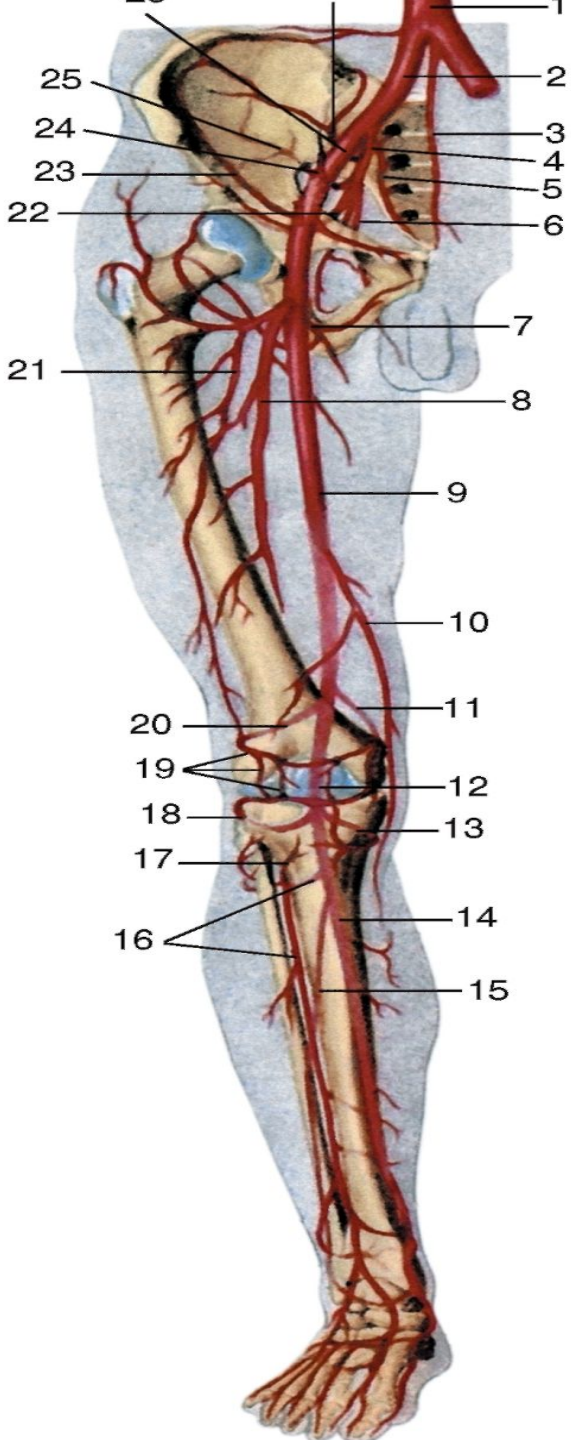

Общая подвздошная артерия

Наружная подвздошная артерия (a. iliaca externa)

Кровоснабжает мышцы таза и живота, а также оболочки яичка и большие половые губы.

Проходя под паховой связкой на бедро, она продолжается в бедренную артерию (a. femoralis)

Внутренняя подвздошная артерия

В полости малого таза снабжает кровью стенки и органы малого таза.

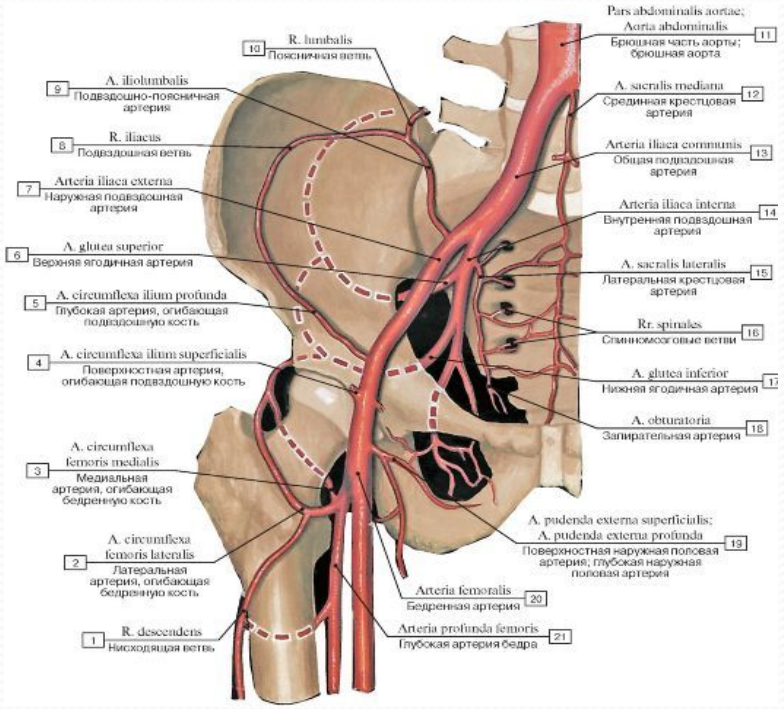

Бедренная артерия

- Глубокая артерия бедра (a. profunda femoris) является самым крупным сосудом, отходящим от бедренной артерии.
- Бедренную артерию продолжает подколенная артерия (a. poplitea)

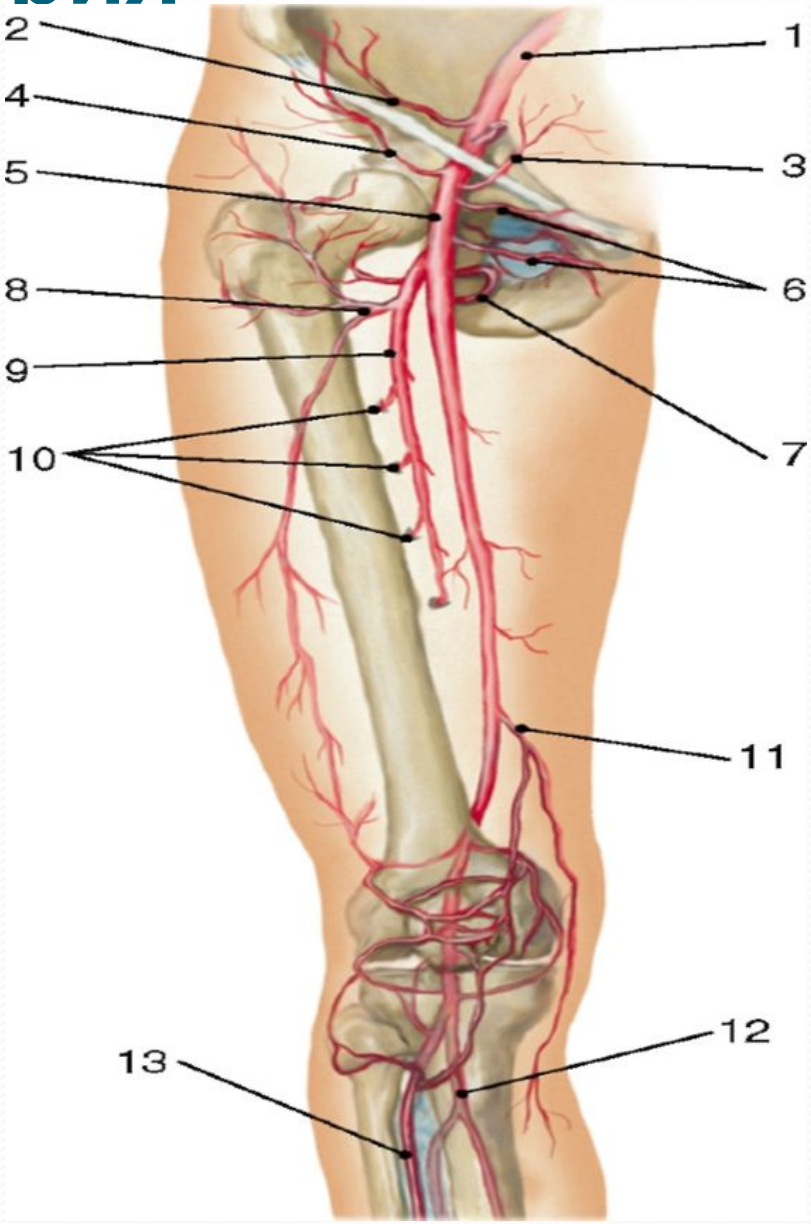

Подколенная артерия

Передняя большеберцовая артерия

передняя большеберцовая артерия переходит в тыльную артерию стопы.

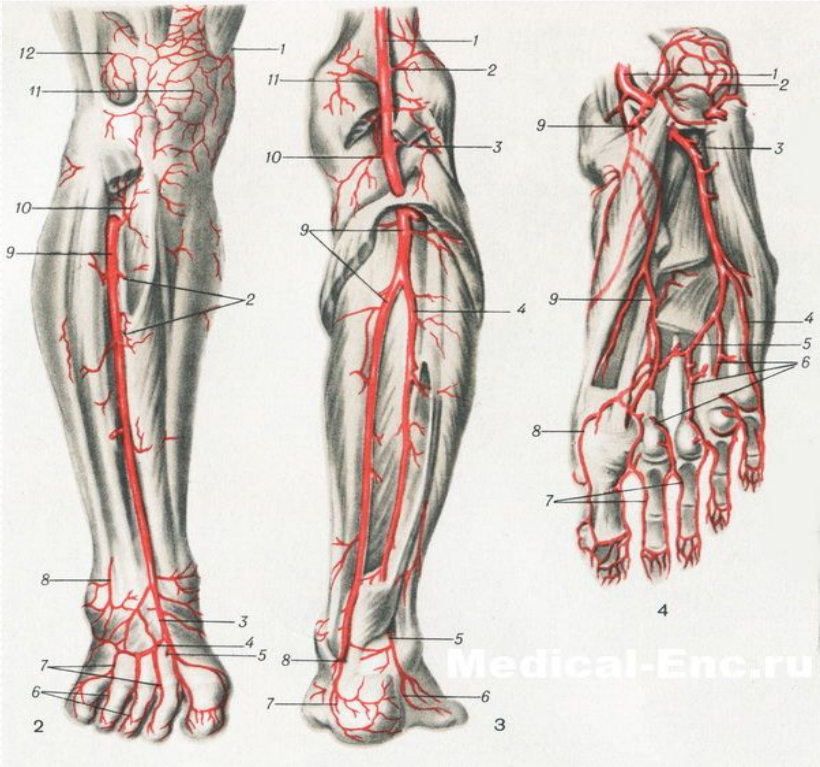

Задняя большеберцовая артерия

- Самой крупной ветвью задней большеберцовой артерии является малоберцовая артерия (a. fibularis), поставляющая кровь к малоберцовой кости, мышцам голени задней и латеральной групп.

Артерии стопы

Тыльные

- Тыльная артерия стопы дает медиальные и латеральные предплюсневые артерии принимающие участие в образовании тыльной сосудистой сети стопы.
- **Концевыми** ветвями тыльной артерии являются:
- **первая тыльная плюсневая артерия**
- **и глубокая подошвенная ветвь** принимающая участие в образовании подошвенной дуги (arcus plantaris).
- Артерии пальцев образуют сети.

Подошвенные

- Задняя большеберцовая артерия разделяется на латеральную и медиальную подошвенные артерии

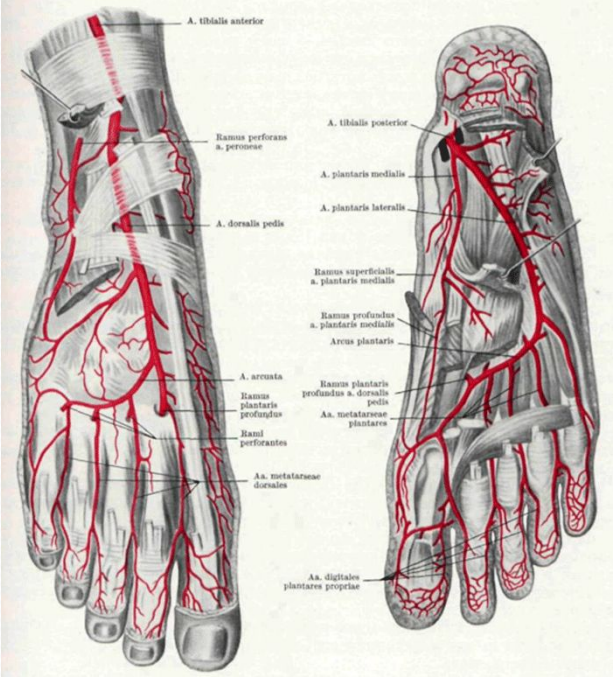

Артерии стопы **подошвенная поверхность**

1 — пяточная сеть;
2 — задняя большеберцовая артерия;
3 — медиальная подошвенная артерия;
4 — боковая подошвенная артерия;
5 — глубокая подошвенная дуга;
6 — подошвенные плюсневые артерии;
7 — собственные подошвенные пальцевые артерии

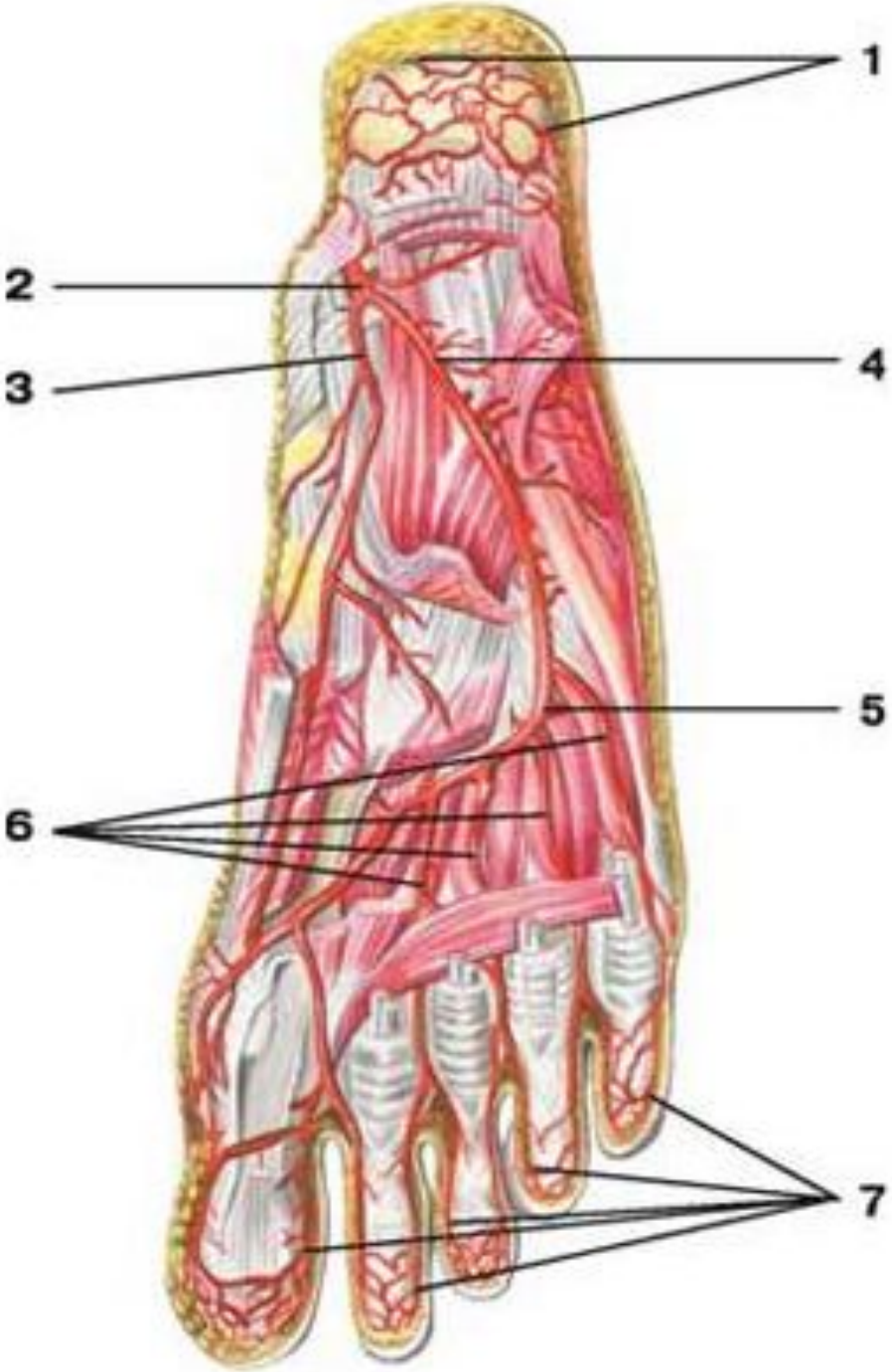

СПОСОБЫ ВРЕМЕННОЙ ОСТАНОВКИ КРОВОТЕЧЕНИЙ

ВИДЫ КРОВОТЕЧЕНИЙ

Артериальное

Венозное

Капиллярное

Прижать артерию к костному выступу (при артериальном кровотечении)

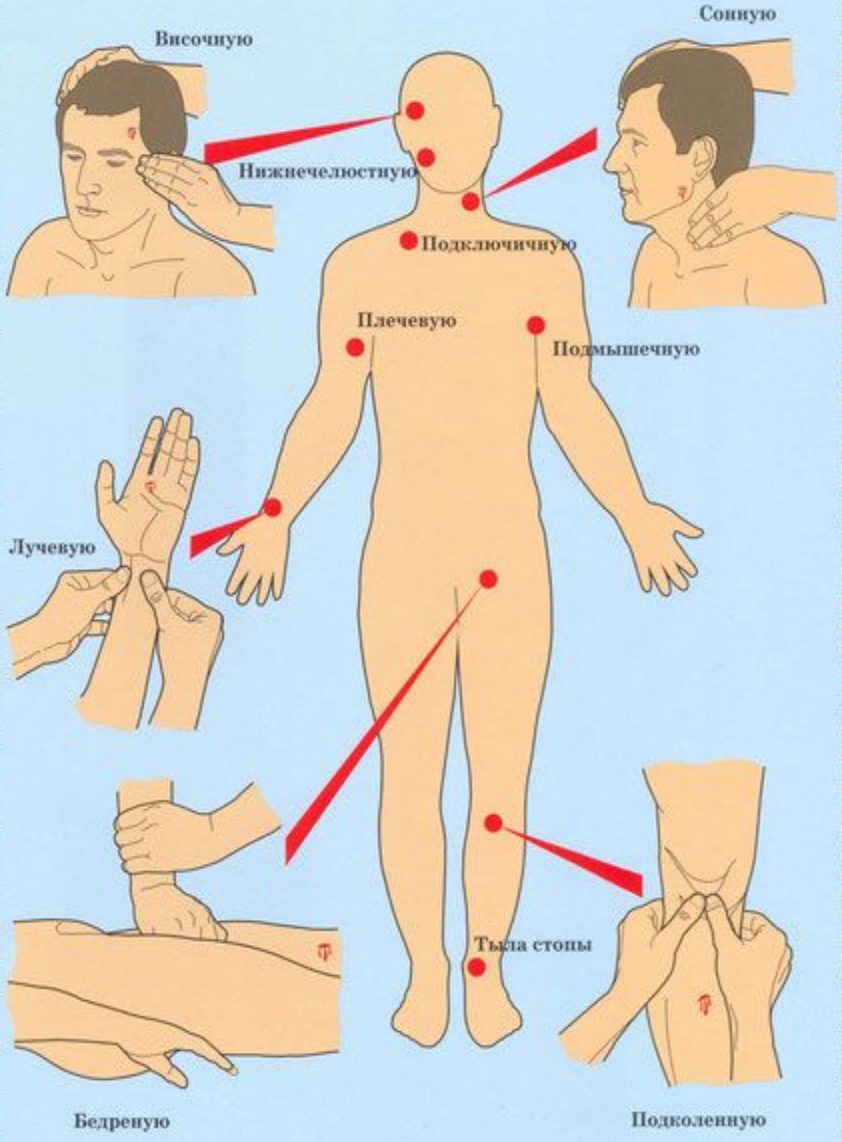

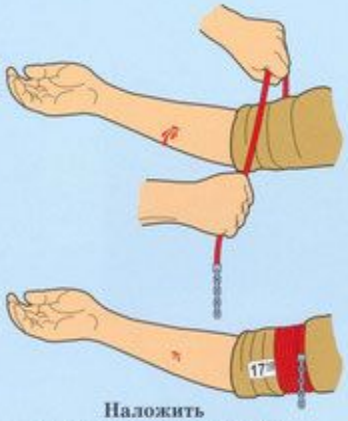

Наложить кровоостанавливающий жгут

Использовать закрутку

Наложить тугую повязку

Максимально согнуть конечность и зафиксировать

Сонная артерия

- Прижатие сонной артерии требуется при кровотечениях из сосудов головы, подчелюстной области, верхней части шеи.
- Положение осложняется невозможностью наложения круговой давящей повязки на шею, потому что пострадавший задохнется.
- Поэтому прижатие проводится на стороне ранения большим пальцем руки, когда остальные располагаются на затылке пострадавшего, или четырьмя пальцами при подходе сзади.
- Важно учитывать направление крови по сонной артерии: ее пережимают ниже места повреждения.

Проверим знания!

Вопрос №1

Напишите , чт указано под цифрами

1, 2, 4, 7, 9, 10

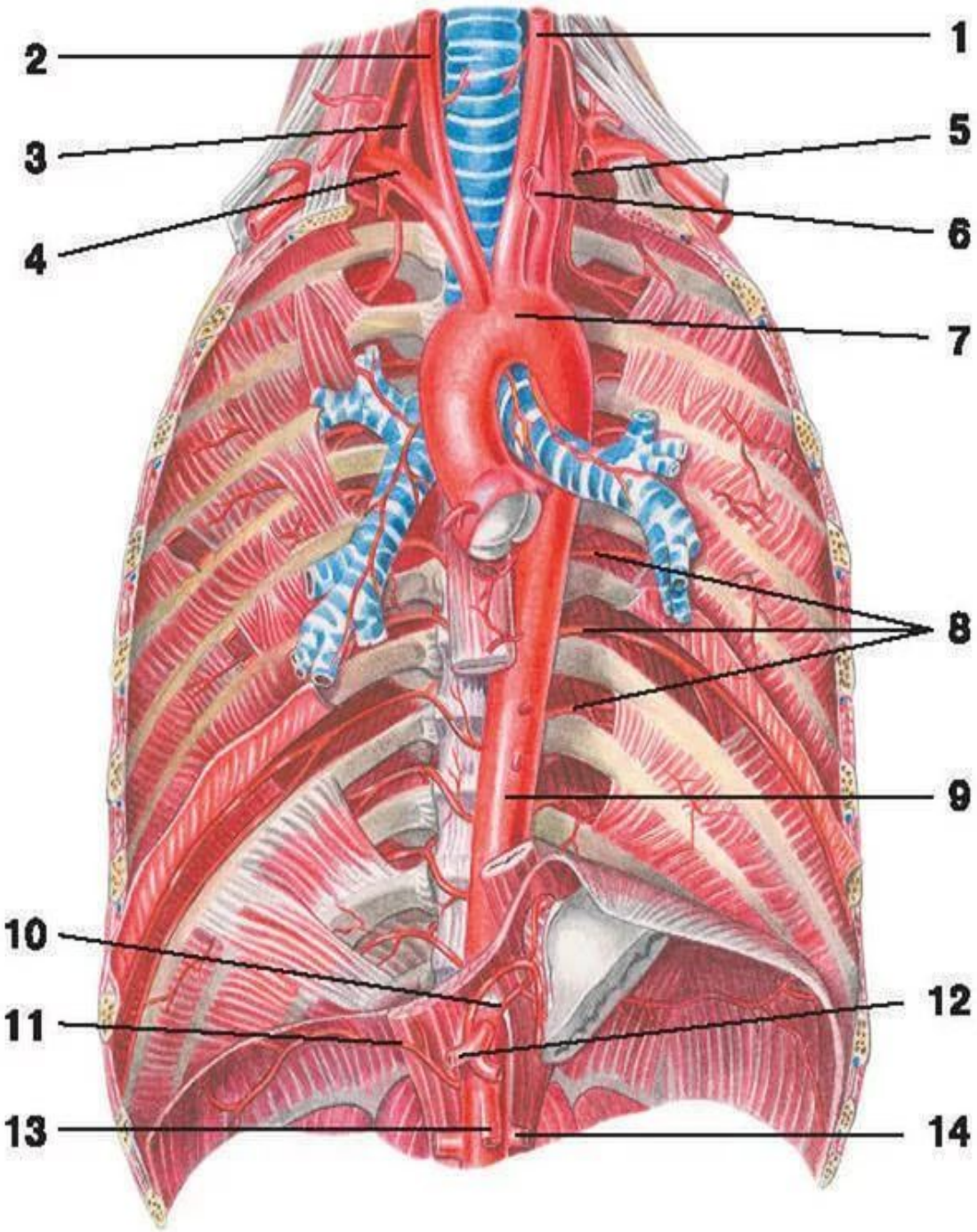

Вопрос №2
В правое предсердие открывается:

- 1. Верхняя полая вена.
- 2. Средняя полая вена.
- 3. Яремная вена.
- 4. Легочная вена.

Левая общая сонная артерия отходит от:

- 1. Луковицы аорты.
- 2. Дуги аорты.
- 3. Подключичной артерии.
- 4. Плечеголовного ствола.

Вопрос №4.От грудной аорты отходят:

- 1. Пищеводные артерии.
- 2. Внутренние сонные артерии.
- 3. Плечеголовной ствол.
- 4. Коронарные артерии.

Вопрос №5.От брюшной аорты отходят:

- 1. Перикардиальные артерии.
- 2. Почечные артерии.
- 3.Межрёберные артерии.
- 4. Селезёночная артерия.

Вопрос №6.
В кровоснабжении головного мозга участвуют:

- 1. Позвоночные артерии.
- 2. Наружные сонные артерии.
- 3. Верхние межрёберные артерии.
- 4. Боталлов проток.

Вопрос №7.
Выберите три верных ответа из шести предложенных и запишите цифры, под которыми они указаны.

- Укажите элементы кровеносной системы человека, содержащие венозную кровь.

- 1) легочная артерия
- 2) аорта
- 3) полые вены
- 4)правое предсердие и правый желудочек
- 5)левое предсердие и левый желудочек
- 6)легочные вены

Вопрос№8. Непосредственно от брюшной аорты отходят:

- 1. перикардиальные артерии
- 2. почечные артерии
- 3. межрёберные артерии
- 4. желудочные артерии

Вопрос №9

Рассмотрите схему. Запишите в ответе пропущенный термин обозначенный на схеме знаком вопроса.

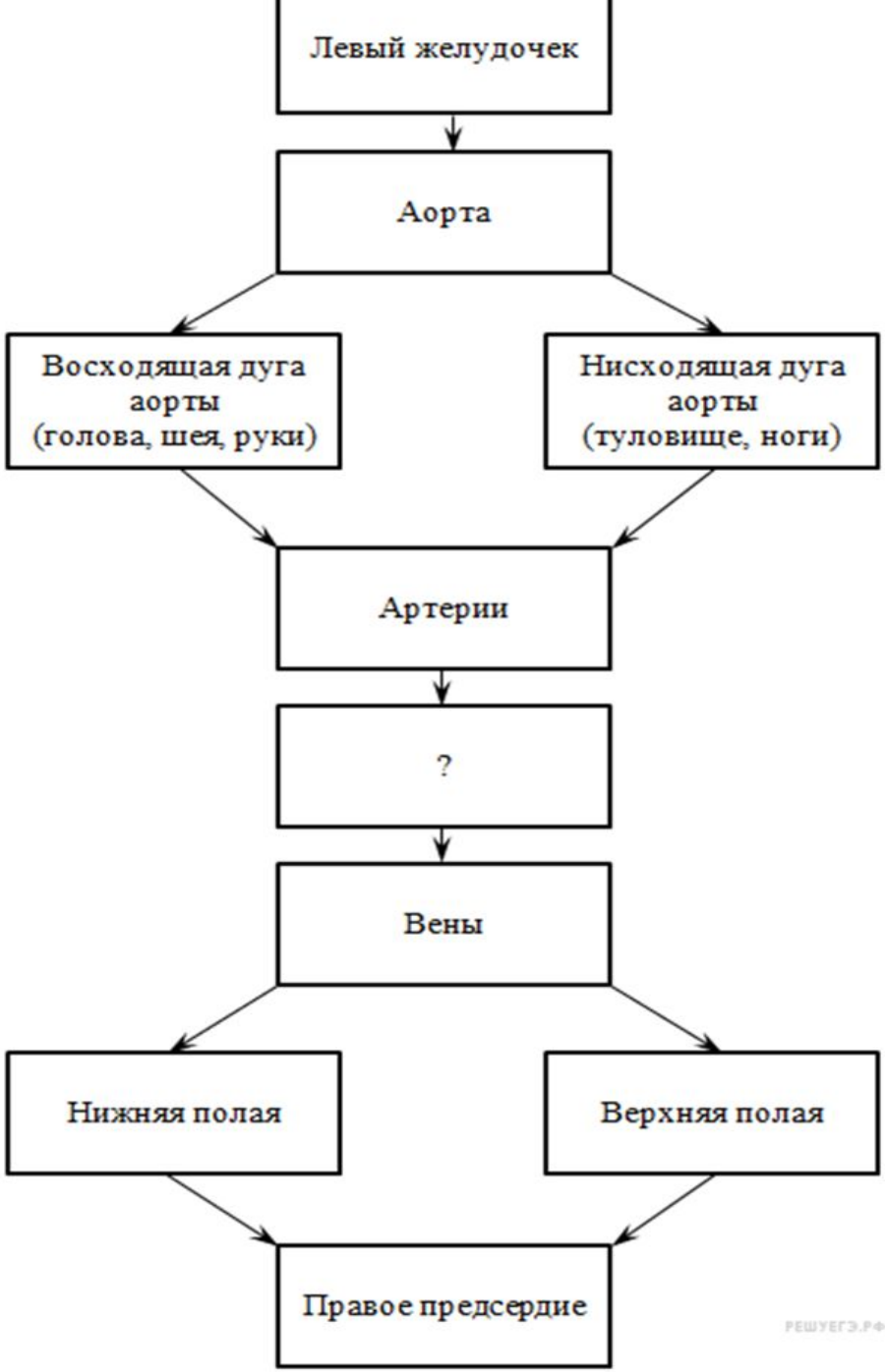

Эталоны ответов

1	2	3	4	5	6	7	8	9	
*	1	2	1	2	1	1 3 4	2	Капил ляр	

Критерии оценки:

1-2 ошибка- «4»

3-4 ошибки- «3»

5 ошибок - «2»

***ответ №1**

- 1- ЛЕВАЯ ОБЩЯЯ СОННАЯ АРТЕРИЯ
- 2-ПРАВАЯ ОБЩЯЯ СОННАЯ АРТЕРИЯ
- 4-ПРАВАЯ ПОКЛЮЧИЧНАЯ АРТЕРИЯ
- 7- ДУГА АОРТЫ
- 9-ГРУДНАЯ АОРТА
- 10-БРЮШНАЯ АОРТА

Сосуды большого круга кровообращения

- 5.Система верхней полой вены (области сбора крови, вены верхний конечностей).
- 6.Система нижней полой вены (области сбора крови, вены нижней конечностей).
- 7.Система воротной вены

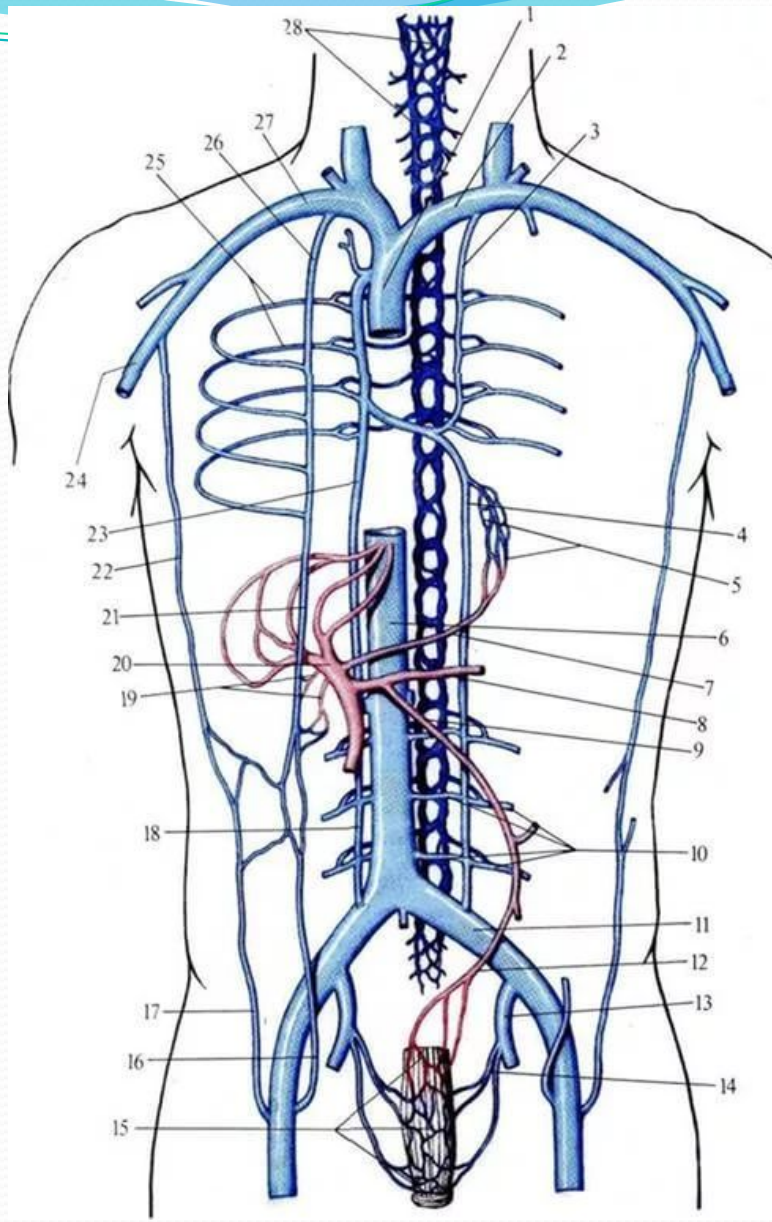

5.Система верхней полой вены

- **Систему верхней полой вены** образуют сосуды, собирающие кровь от головы, шеи, верхних конечностей, стенок и органов грудной и брюшной полостей.

- **Верхняя полая вена (v. cava superior)** располагается в переднем средостении, позади хряща I ребра, у грудины.

- **Верхняя полая вена** образуется при слиянии правой и левой плечеголовных вен.

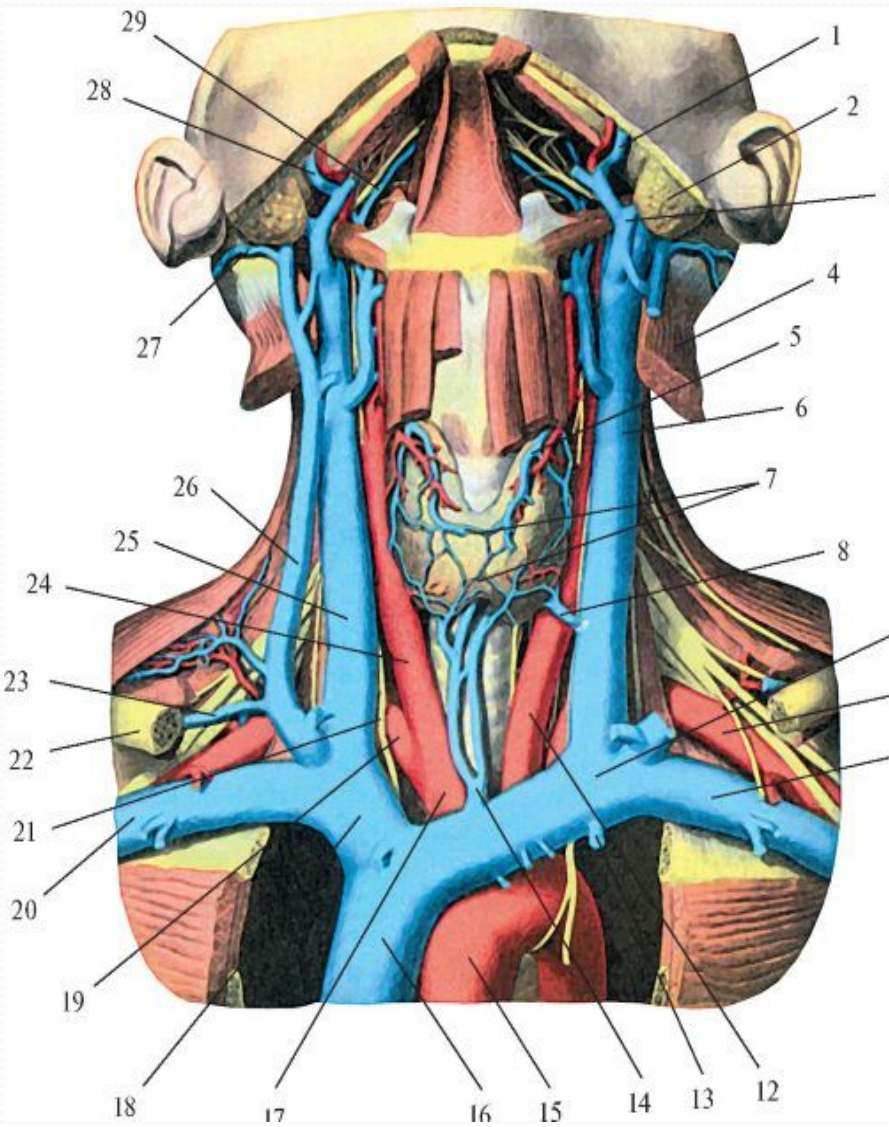

Плечеголовные вены (vv. brachiocephalicae)

Плечеголовные вены :

- 1)образуются при слиянии подключичной и внутренней яремной вен;
- 2)собирают кровь от щитовидной железы, позвоночного столба, средостения и от межреберных промежутков.

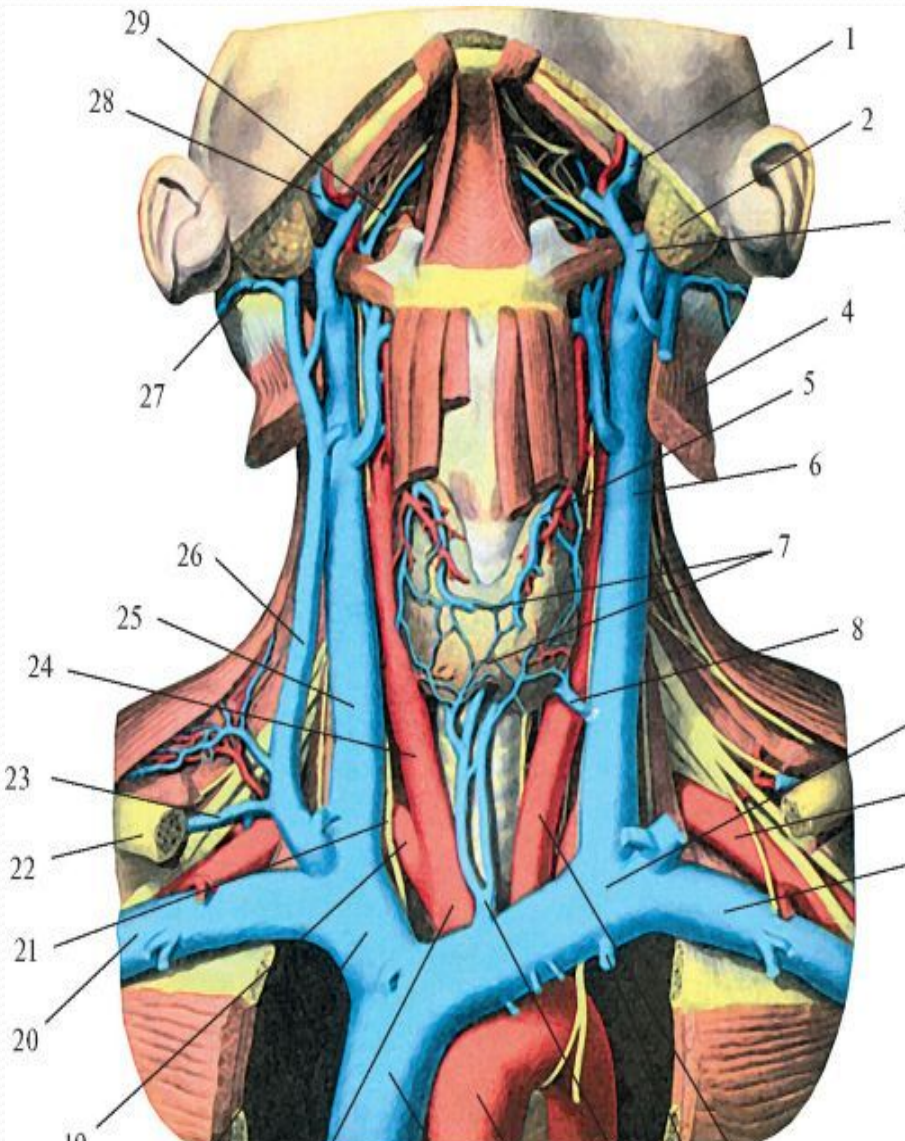

Верхняя полая вена (ВПВ)

В **ВПВ** вливаются непарная вена, собирающая кровь от стенок грудной и брюшной полостей (от диафрагмы, перикарда, пищевода и бронхов).

В непарную вену впадают правые межреберные вены и **полунепарная вена**, принимающая в себя левые межреберные вены

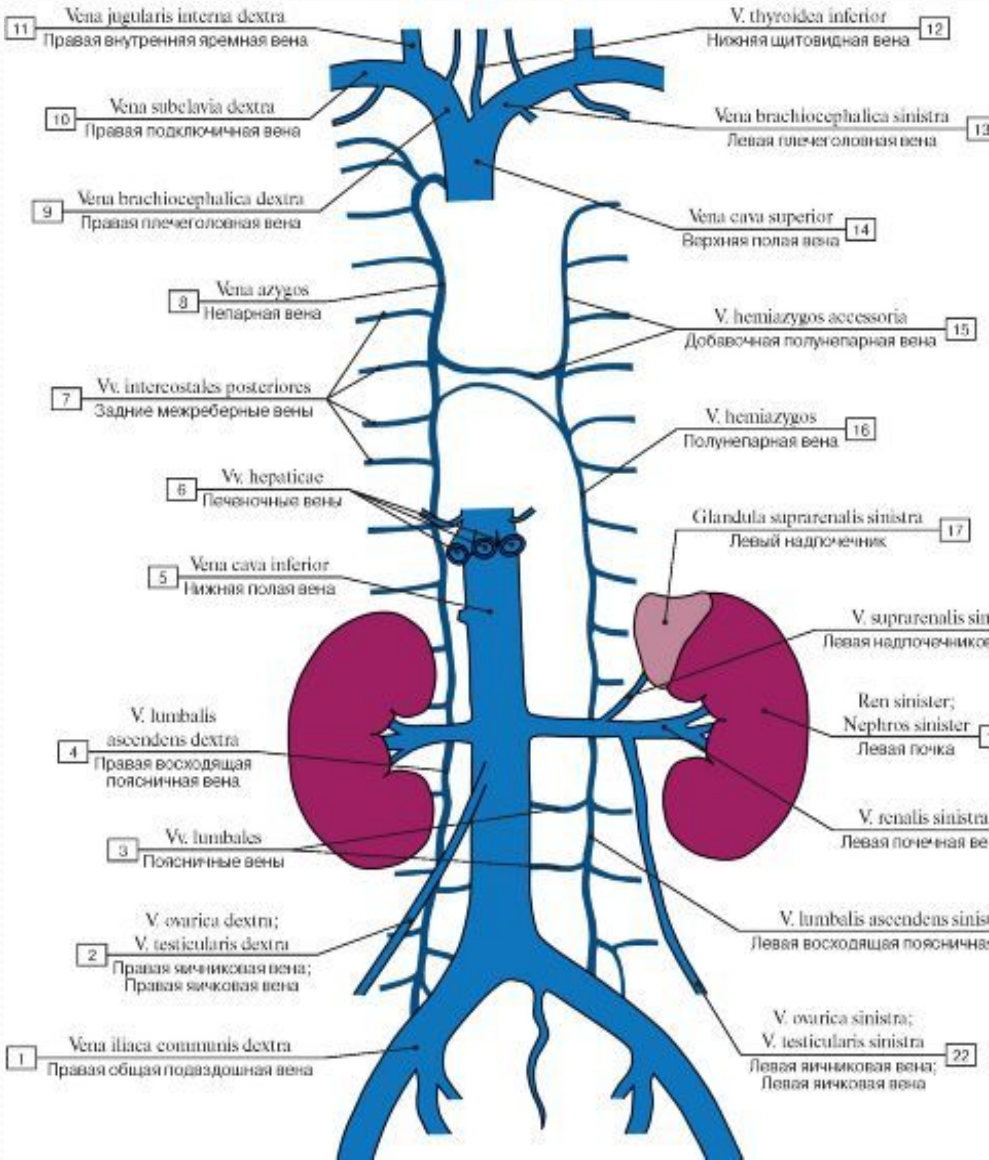

Внутренняя яремная вена (v. jugularis interna)

- Начинается около яремного отверстия черепа;
- Направляется вниз и вместе с общей сонной артерией и блуждающим нервом образует сосудисто-нервный пучок шеи.
- Вливающиеся в нее ветви разделяются на внутричерепные и внечерепные.

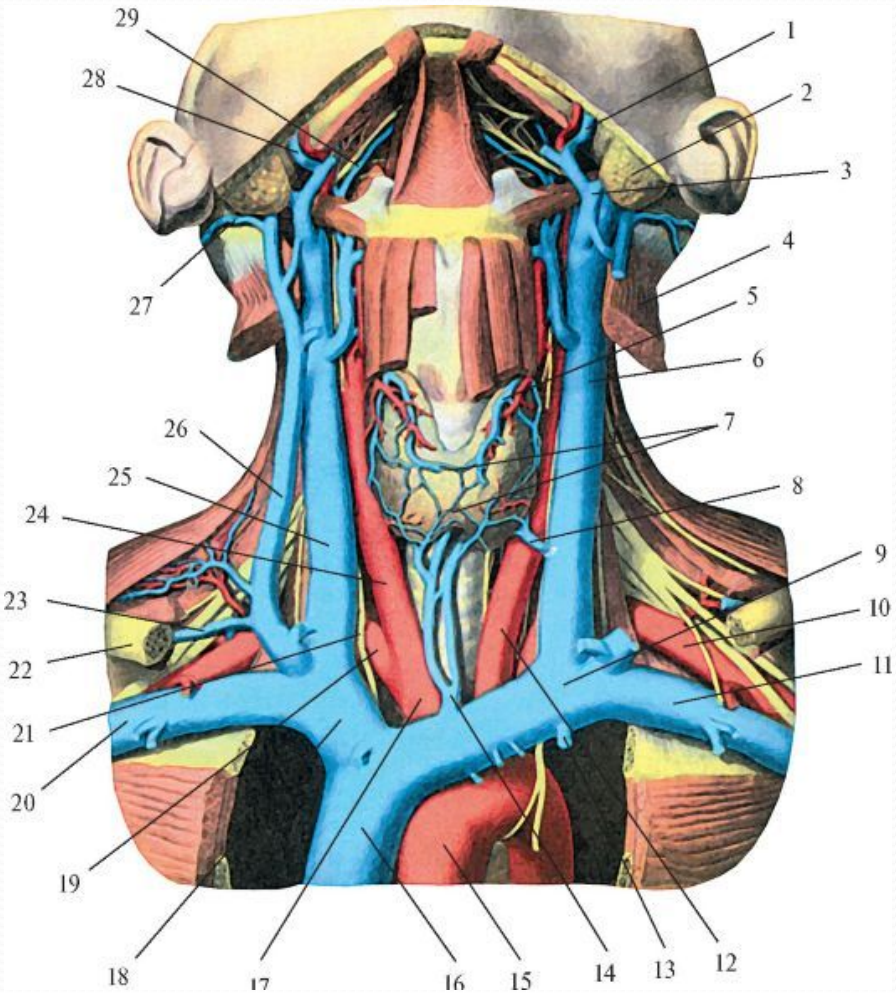

Внутричерепные притоки внутренней яремной вены:

- 1) **вены мозга** (vv. cerebri) , собирающие кровь от полушарий большого мозга;
- 2) **менингеальные вены** (vv. meningeae) - от оболочек мозга;
- 3) **диплоические вены** (vv. diploicae) - от костей черепа;
- 4) **глазные вены** (vv. ophthalmicae), принимающие кровь от глазного яблока, слезной железы, век, глазницы, полости носа, области наружного носа и лба
- 5) **вены лабиринта**

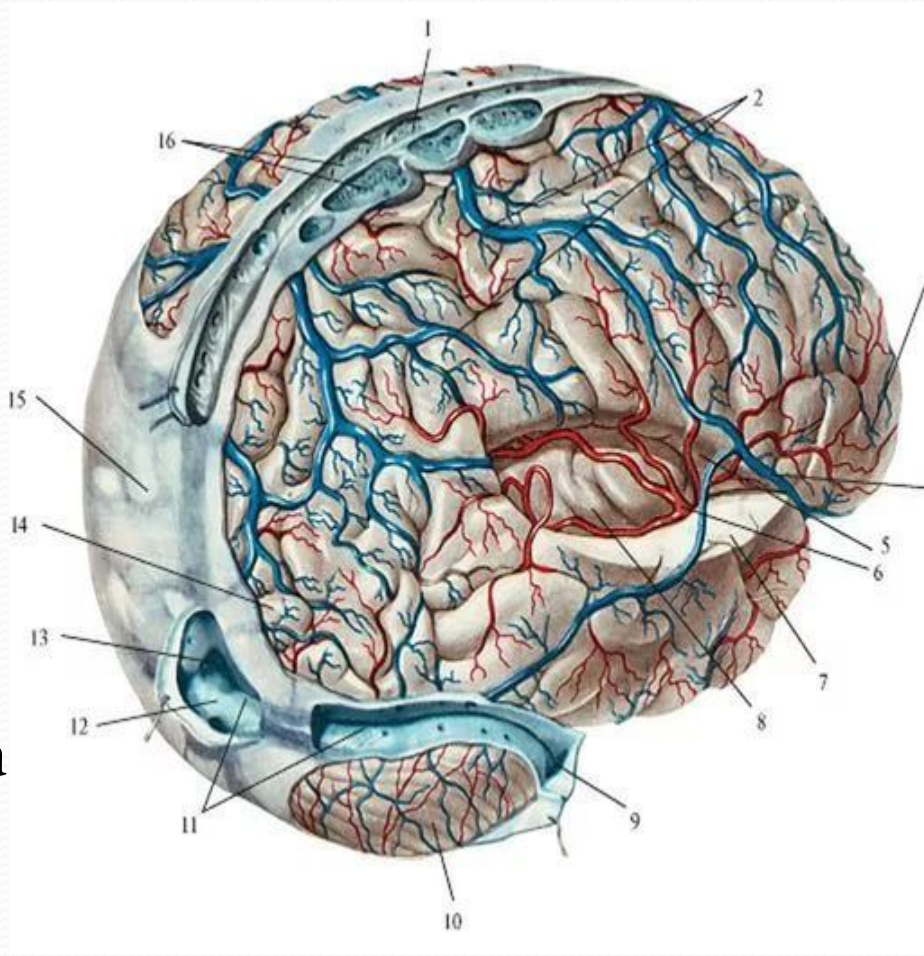

вены :

- 1) лицевая вена (v.facialis)
- 2) занижнечелюстная вена (v. retromandibularis)
- 3) глоточные вены (vv. pharyngeales)
- 4) язычная вена (v. lingualis)
- 5) верхние щитовидные вены (vv. thyroideae superiores)

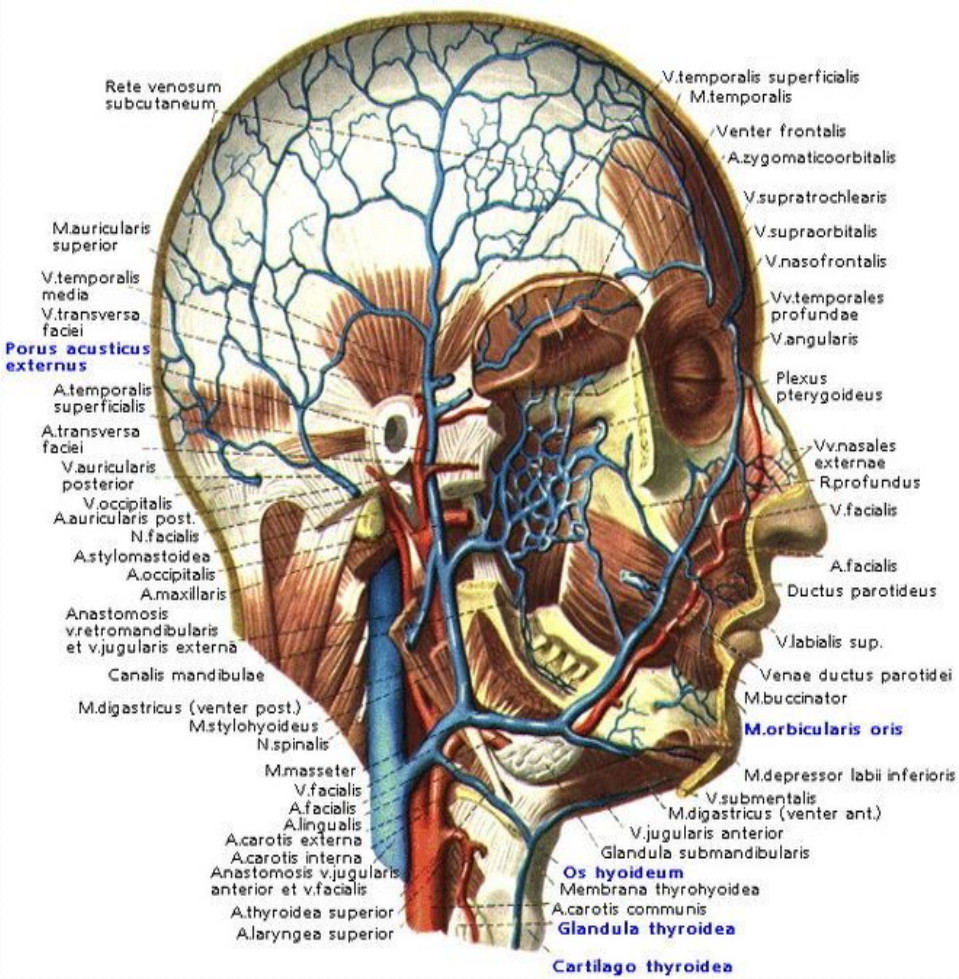

Наружная яремная вена (v. jugularis externa)

- собирает кровь от органов головы и шеи.
- располагается под ушной раковиной
- образуется при слиянии задней ушной и занижнечелюстной вен.

Корни наружной яремной вены:

- 1) задняя ушная вена (v. auricularis posterior)
- 2) затылочная вена (v. occipitalis)
- 3) надлопаточная вена (v. suprascapularis)

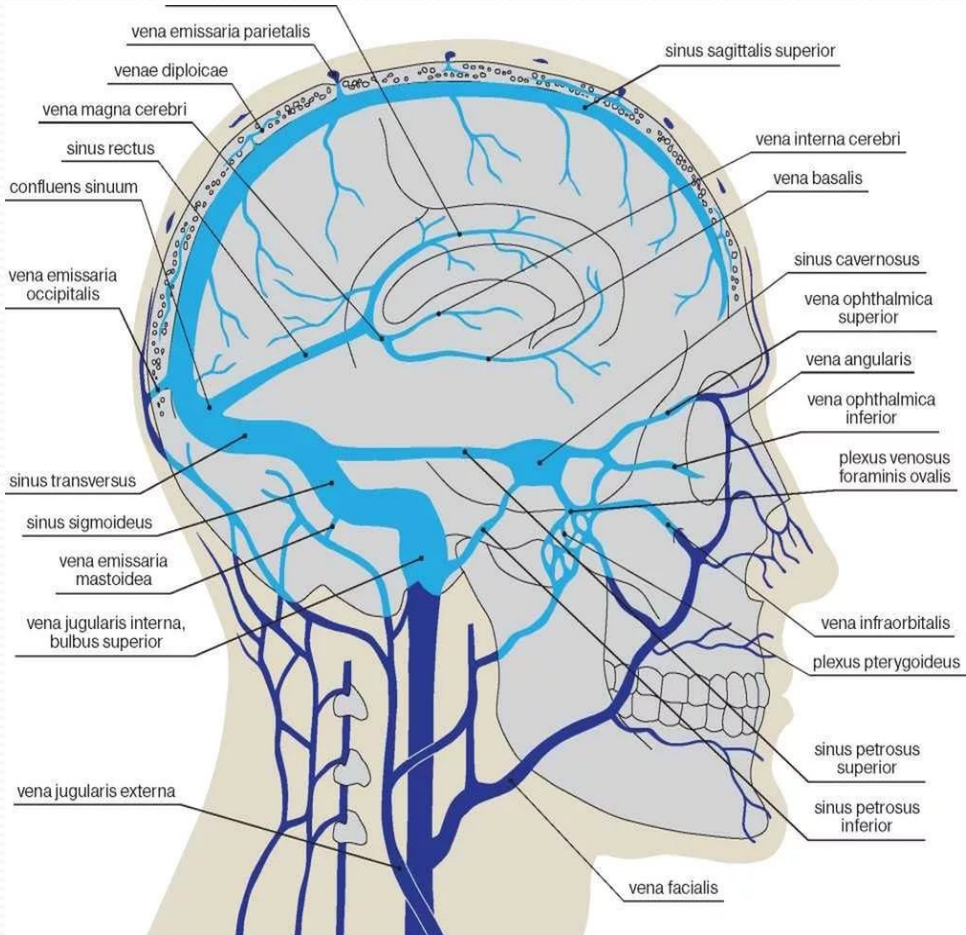

Передняя яремная вена (v. jugularis anterior)

- отвечает за сбор крови от кожи подбородочной и передней областей шеи,
- образует яремную венозную дугу (arcus venosus juguli), и в области ключицы впадает в подключичную, или внутреннюю яремную вену.

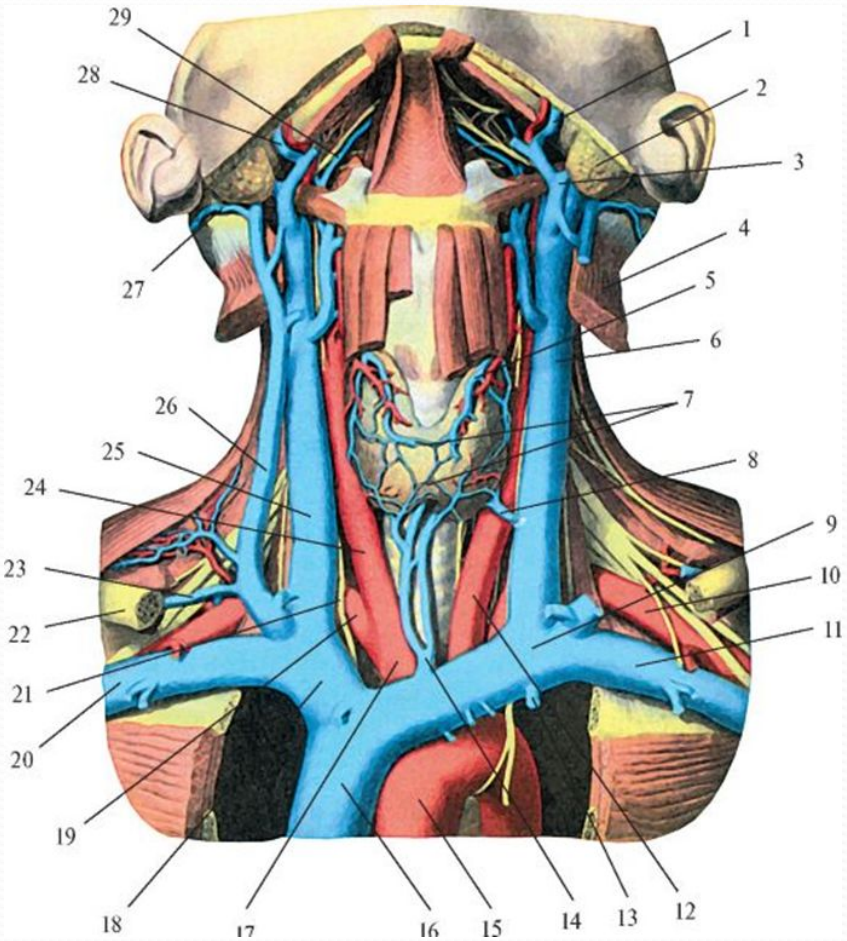

Подключичная вена

Позади грудино-ключичного сочленения внутренняя яремная вена сливается с **подключичной веной** (v. subclavia) , которая забирает кровь от всех отделов верхней конечности, образуя парную плечеголовную вену (v. brachiocephalica), собирающую кровь от головы, шеи и верхних конечностей. Вены верхней конечности подразделяются на поверхностные и глубокие.

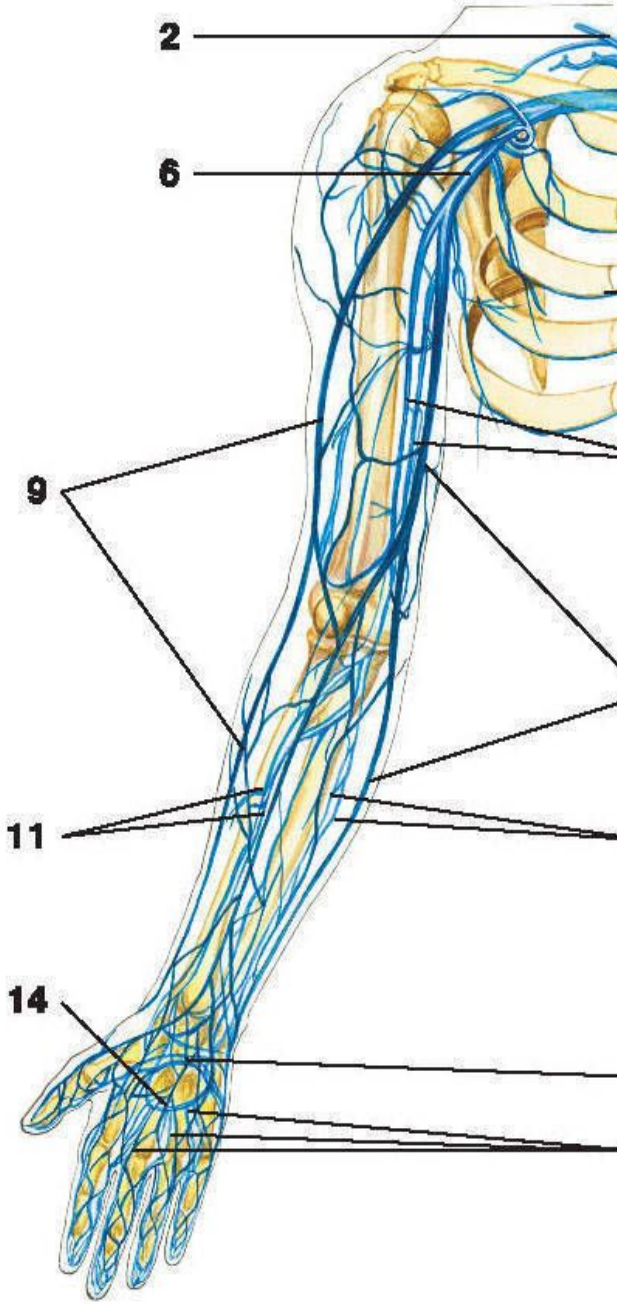

Поверхностные вены верхних конечностей

- **Головная, или латеральная подкожная, вена руки** (v. cephalica)
- Идет от большого пальца по латеральной части предплечья и плеча;
- впадает в подмышечную вену.

- **Царская вена, или медиальная**
- (v. basilica)
- Идет от мизинца, в области локтевого сгиба соединяется с промежуточной веной локтя;
- впадает в плечевую вену.

- **Головная вена**
- (латеральная подкожнаявена руки)

анастомозирует с **царской** (медиальной подкожной) веной руки при помощи **промежуточной вены локтя** (v. intermedia cubiti).

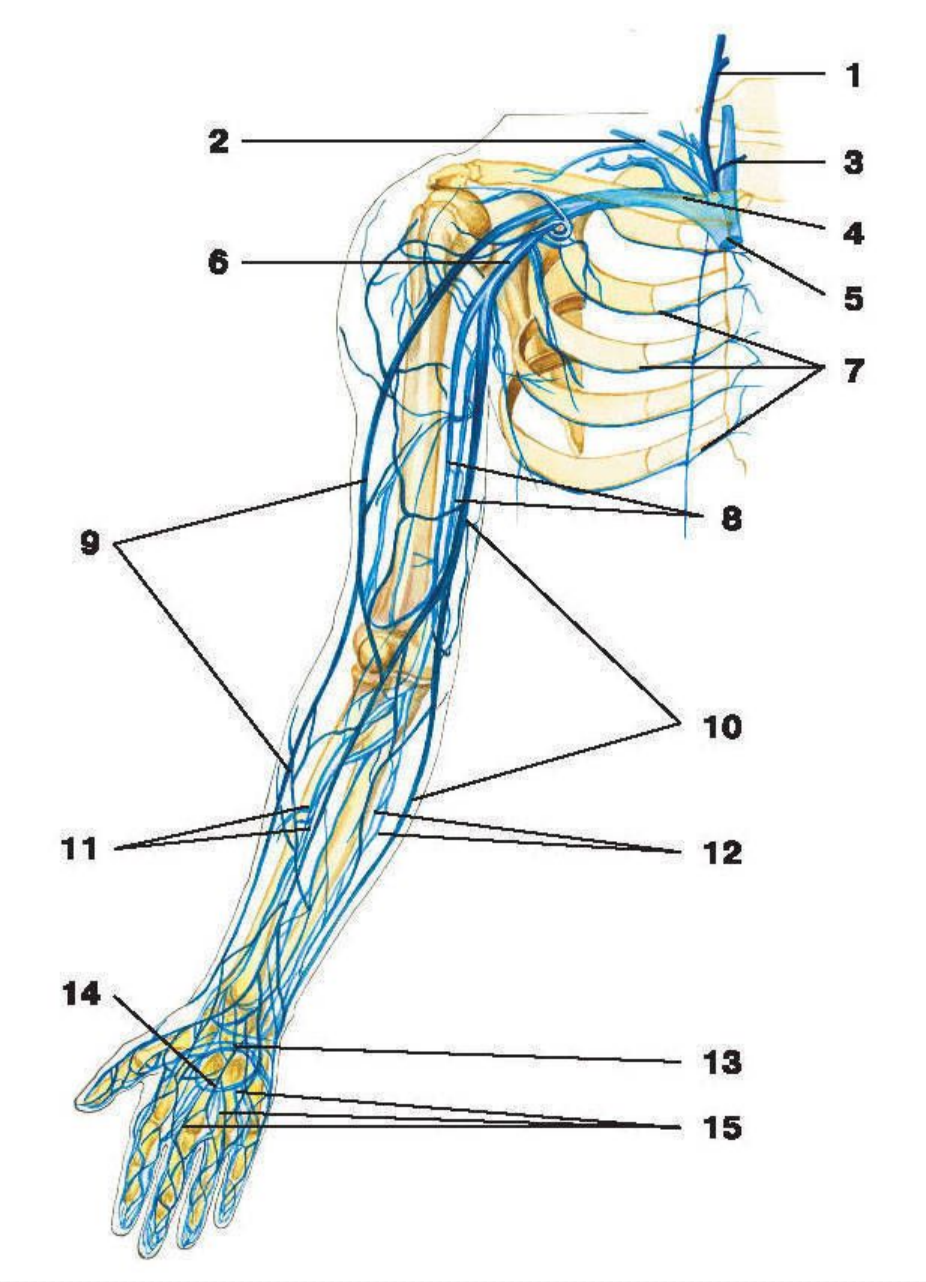

Глубокие вены верхней конечности

- **Глубокие вены верхней конечности** сопровождают одноименные артерии по две на каждую.
- Исключение : вены пальцев и подмышечные вены

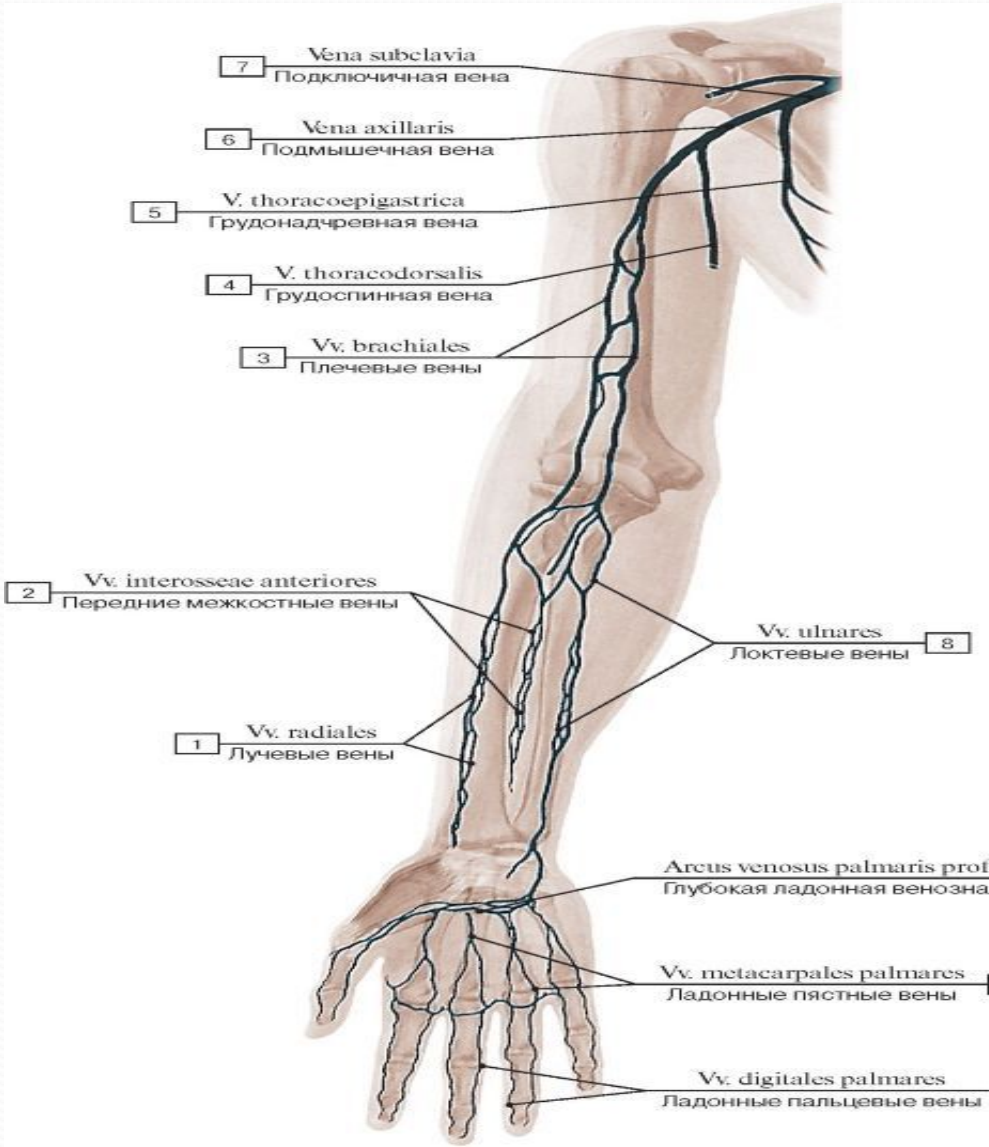

Глубокие вены верхней конечности

- В подмышечную вену вливаются вены, принимающие кровь от мышц плечевого пояса, мышц плеча и частично от мышц спины и мышц груди.
- На уровне наружного края I ребра подмышечная вена впадает в подключичную

Глубокие вены верхней конечности

Вены верхней конечности имеют клапаны. У подключичной вены их два. **Место слияния подключичной вены с внутренней яремной веной с каждой стороны получило название венозного угла** (левого и правого).

При слиянии подключичной вены и внутренней яремной образуются плечеголовные вены.

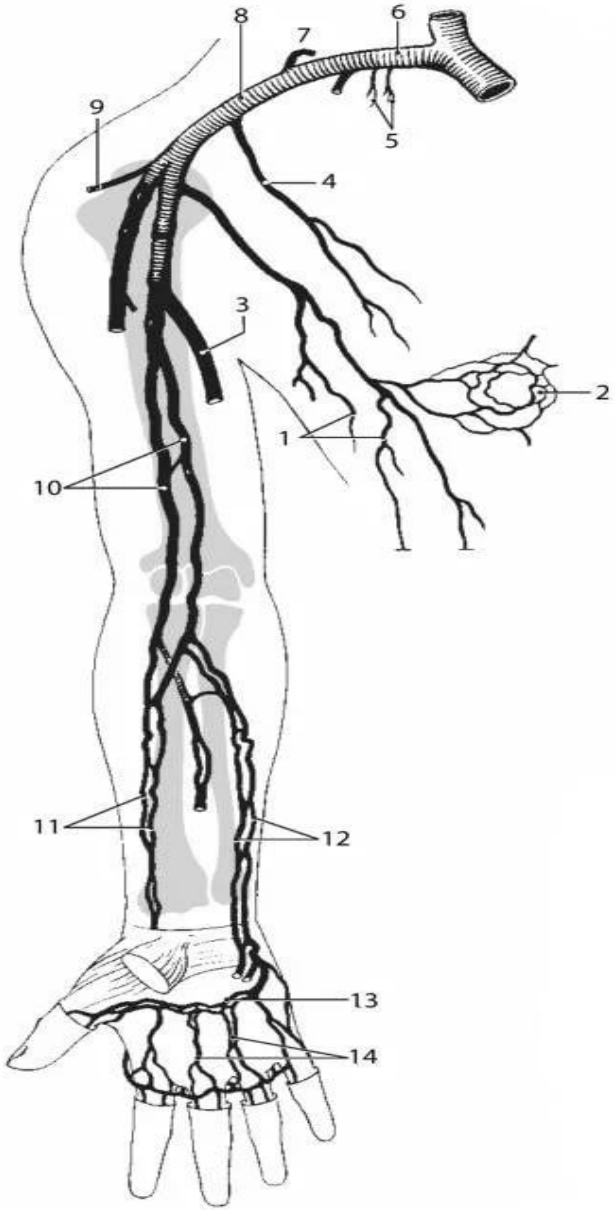

(НПВ)

Нижняя полая вена (v. cava inferior) начинается на уровне IV–V поясничных позвонков.

НПВ образуется путем слияния правой и левой общих подвздошных вен (vv. iliacae communes dextra et sinistra).

(НПВ) образована сосудами, собирающими кровь от стенок и органов брюшной полости и таза, а также от нижних конечностей.

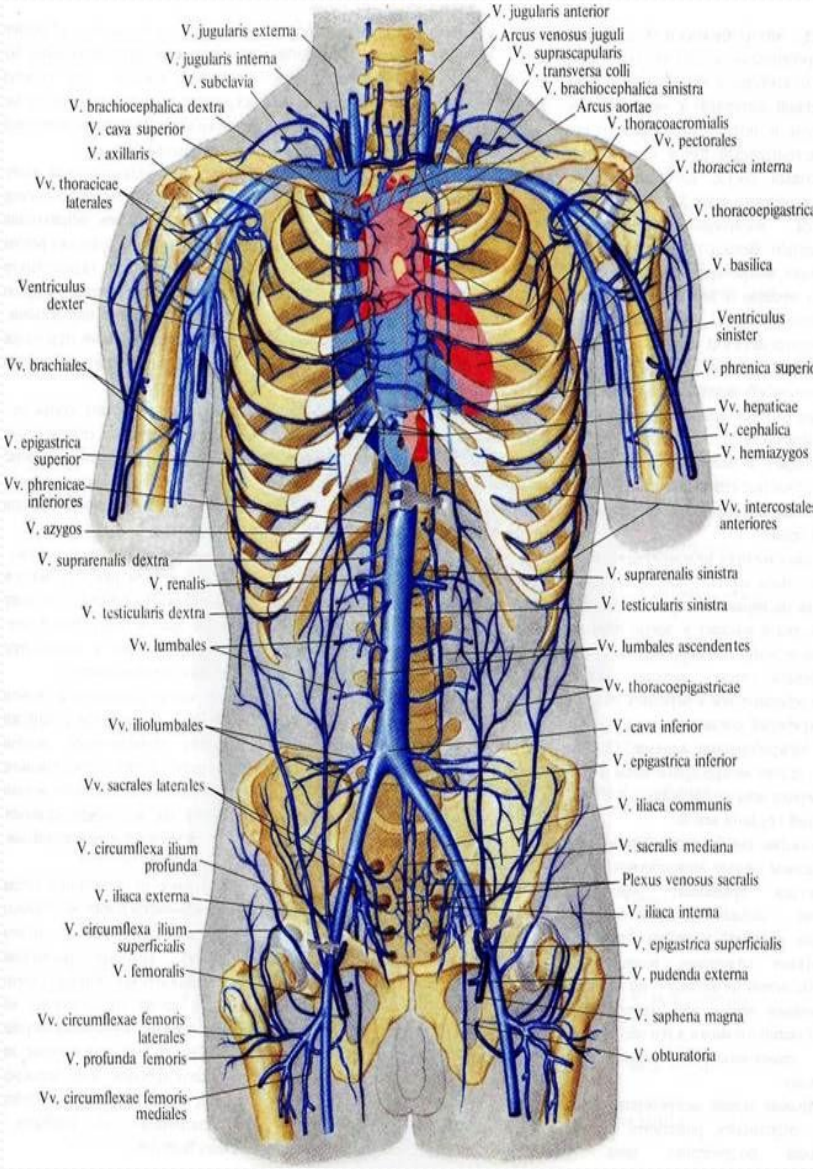

Нижняя полая вена(v. cava rior)

Проходя через отверстие в диафрагме, нижняя полая вена попадает в **правое предсердие.**

Впадающие в нее сосуды подразделяются на

пристеночные и внутренностные вены (висцеральные).

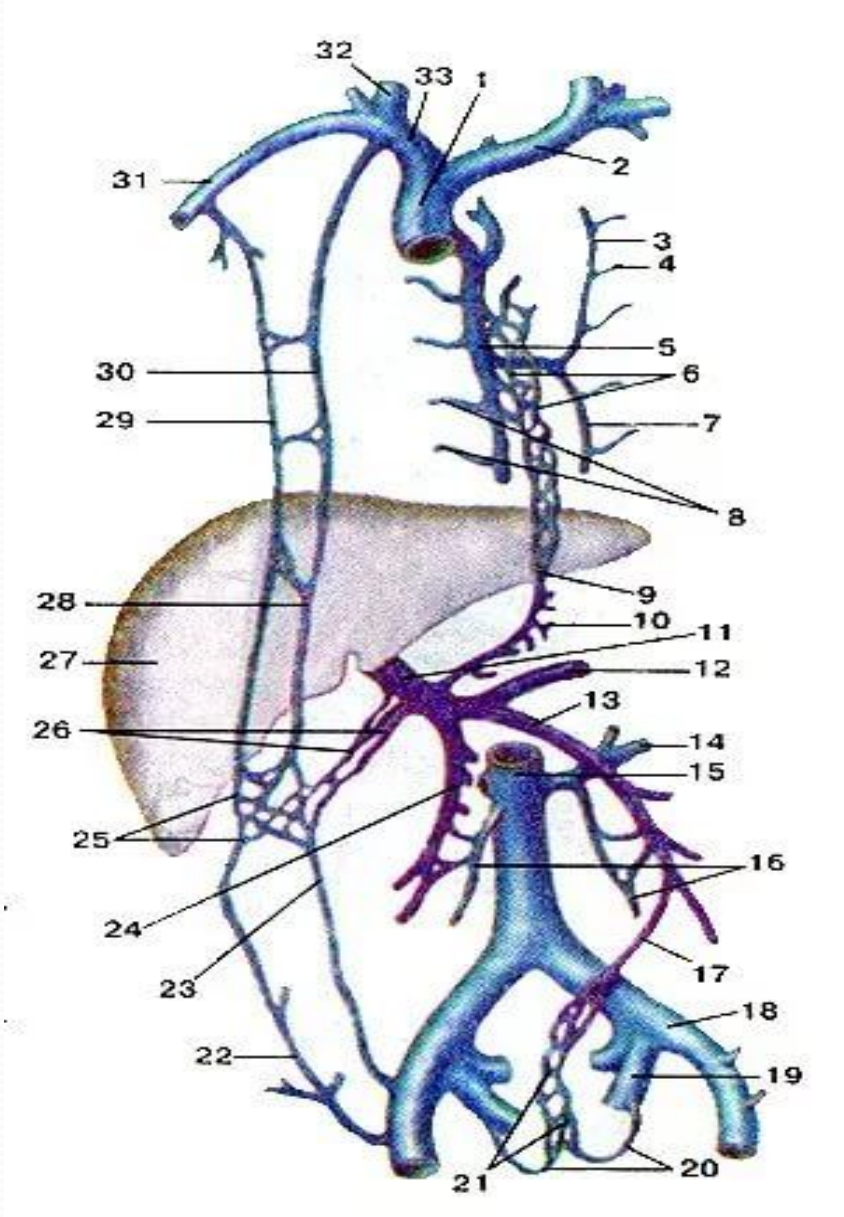

Висцеральные вены НПВ

1) **яичковые вены, яичниковые вены ;**

2) **почечная вена;**

3) **надпочечниковые вены;**

4) **печеночные вены:** принимающие кровь от печеночной артерии и воротной вены, а затем по печеночным венам поступает в нижнюю полую вену.

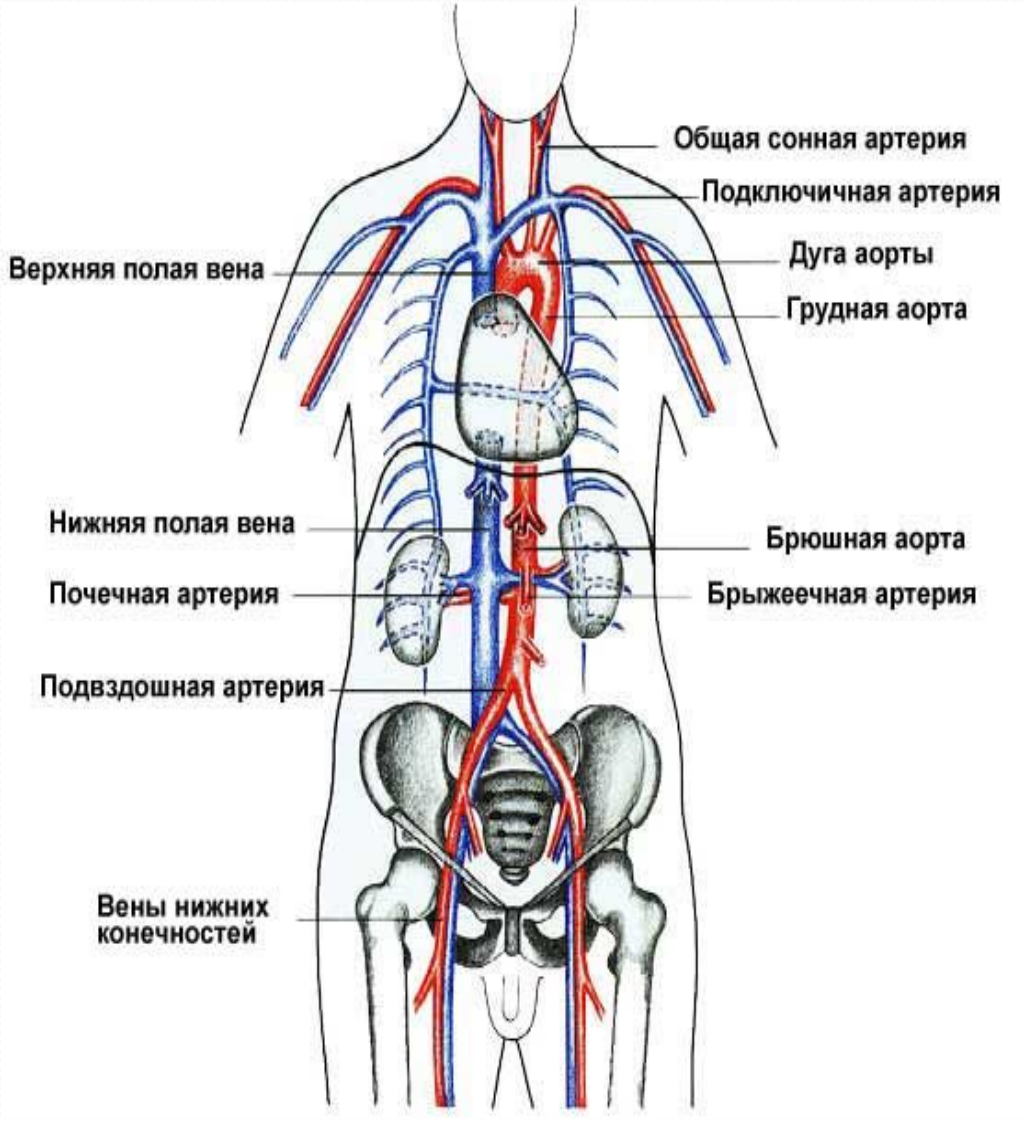

Пристеночные ветви НПВ

- 1) **поясничные вены** (vv. lumbales), забирают кровь от венозных сплетений позвоночного столба, кожи и мышц спины;
- 2) **нижние диафрагмальные вены** (vv. phrenicae inferiores).

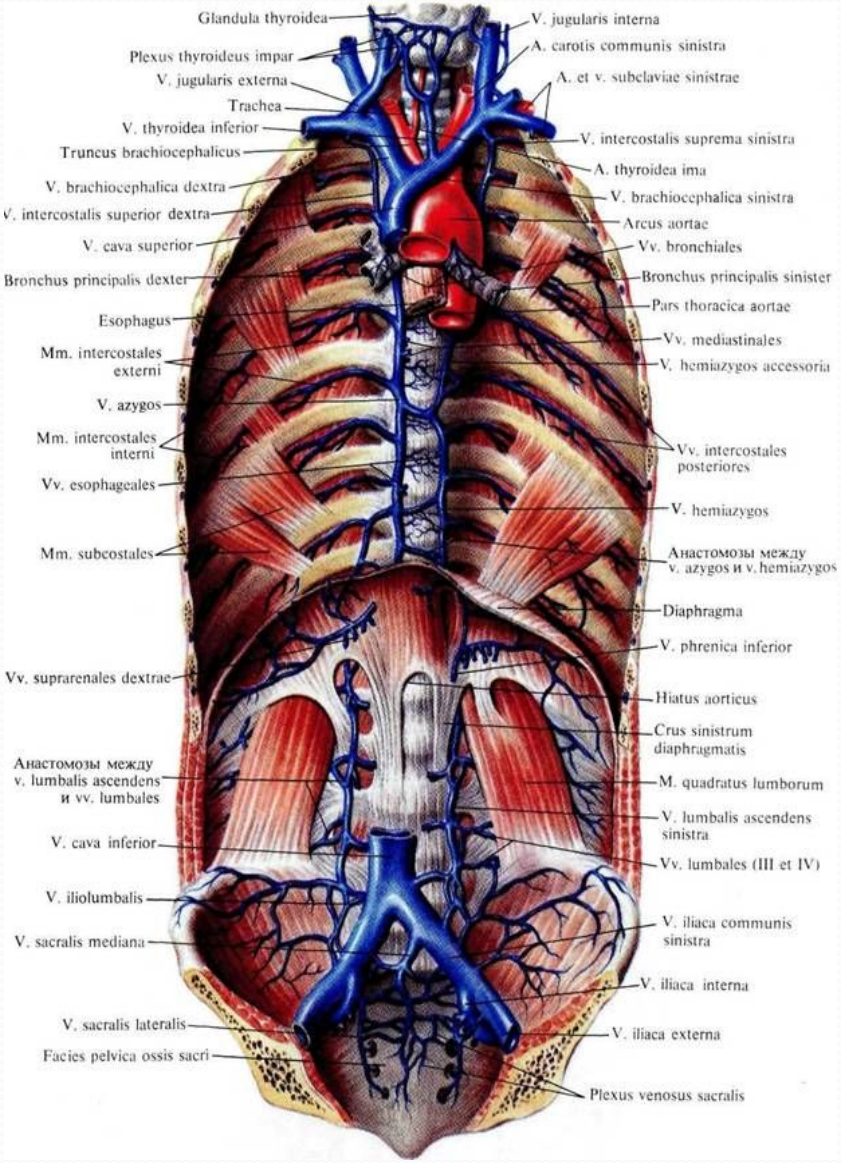

Ветви брюшной аорты и нижней полой вены

Ветви брюшной аорты

Париетальные

нижние диафрагмальные, 4 пары поясничных, срединная крестцовая

висцеральные

парные

Средняя надпочечниковая, почечная, яичковая (яичниковая)

непарные

Чревный ствол, верхняя брыжеечная, нижняя брыжеечная

притоки нижней полой вены

париетальные

Поясничные (4 пары),

висцеральные

Почечные, яичковые или яичниковые (левая впадает в почечную артерию), печеночные

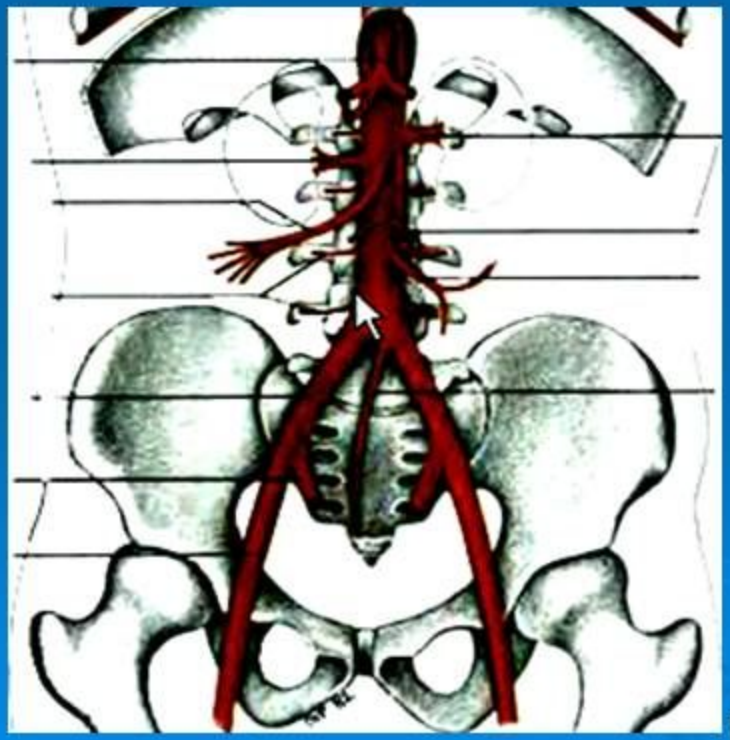

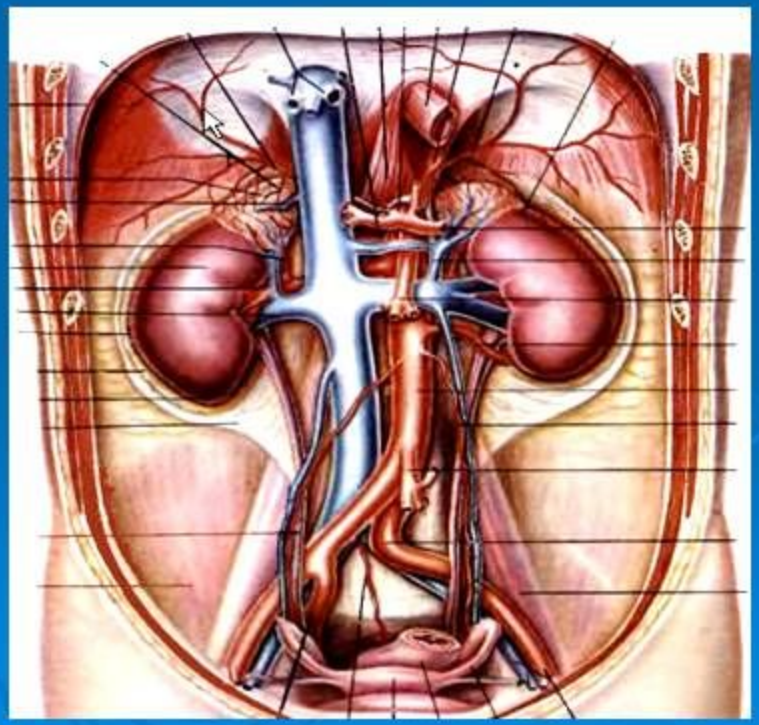

http://4anosia.ru/

Общие подвздошные вены

Образуются из слияния наружных и внутренних подвздошных вен.

Наружная вена переходит с бедра через паховую связку в таз .

Внутренная подвздошная вена образуется из слияния пристеночных и висцеральных вен.

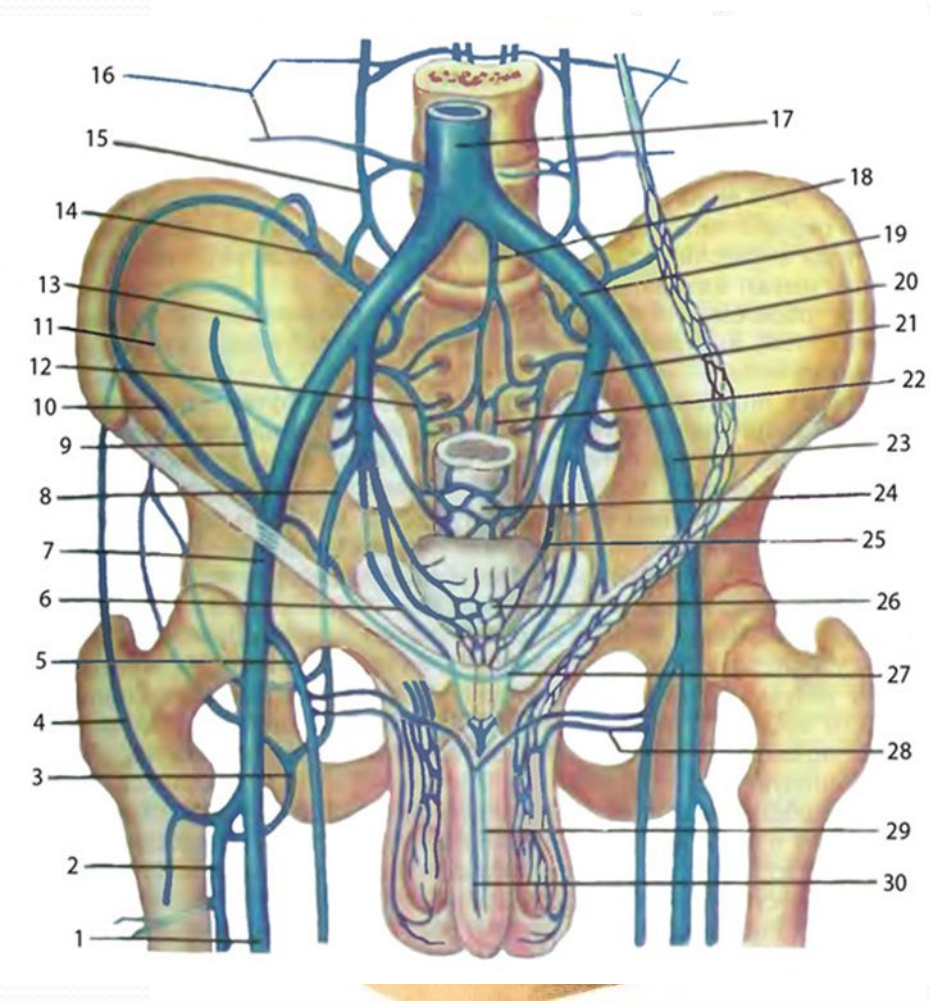

Внутренняя подвздошная вена

- Сосуды, образующие внутреннюю подвздошную вену, делятся на пристеночные и внутренностные.
- **Пристеночные ветви** по две сопровождают одноименные артерии.
- К ним относятся верхние и нижние ягодичные вены (vv. gluteae superiores et inferiores), запирательные вены (vv. obturatoriae) , латеральные крестцовые вены (vv. sacrales laterales).
- Все вместе они принимают кровь от мышц тазового пояса и бедра, а также частично от мышц живота.

внутренней подвздошной вены включают

1. **Внутреннюю половую вену** (от промежности, наружных половых органов и мочеиспускательного канала);
2. **Мочепузырные вены** (от мочевого пузыря, семенных пузырьков, семявыносящих протоков, предстательной железы у мужчин и влагалища у женщин (у женщин по маточным венам оттекает венозная кровь от матки);
3. **Нижние и средние прямокишечные вены**,

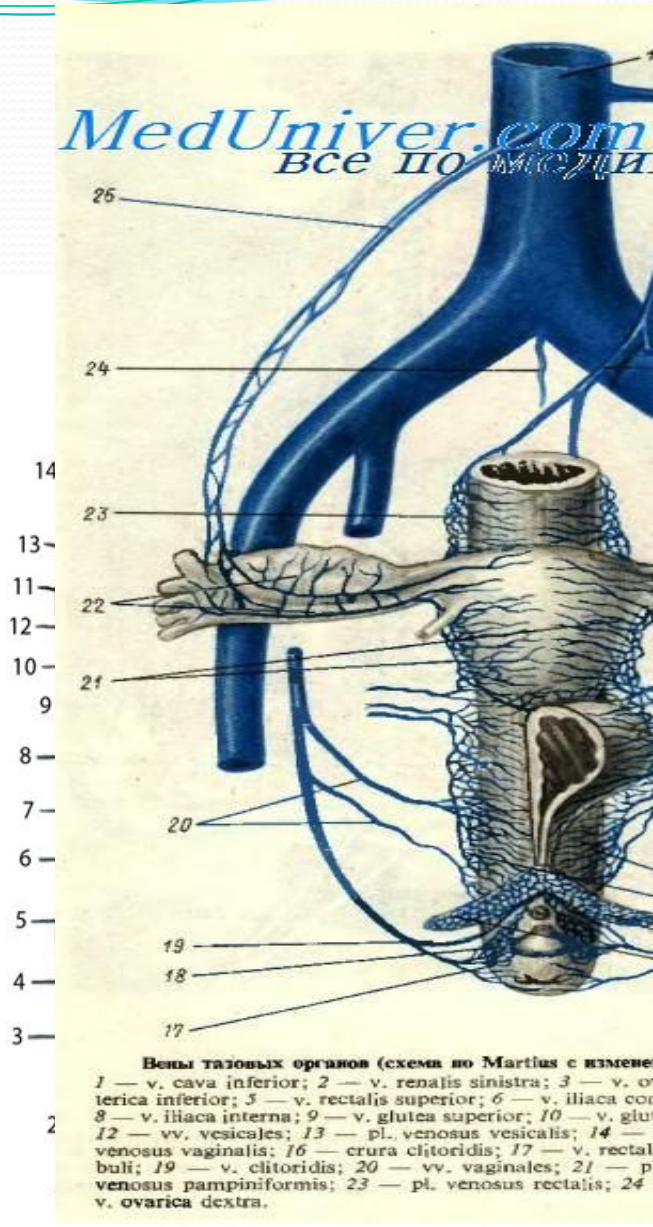

Вены нижних конечностей анастомозируют друг с другом, делятся на группы поверхностных и глубоких сосудов.

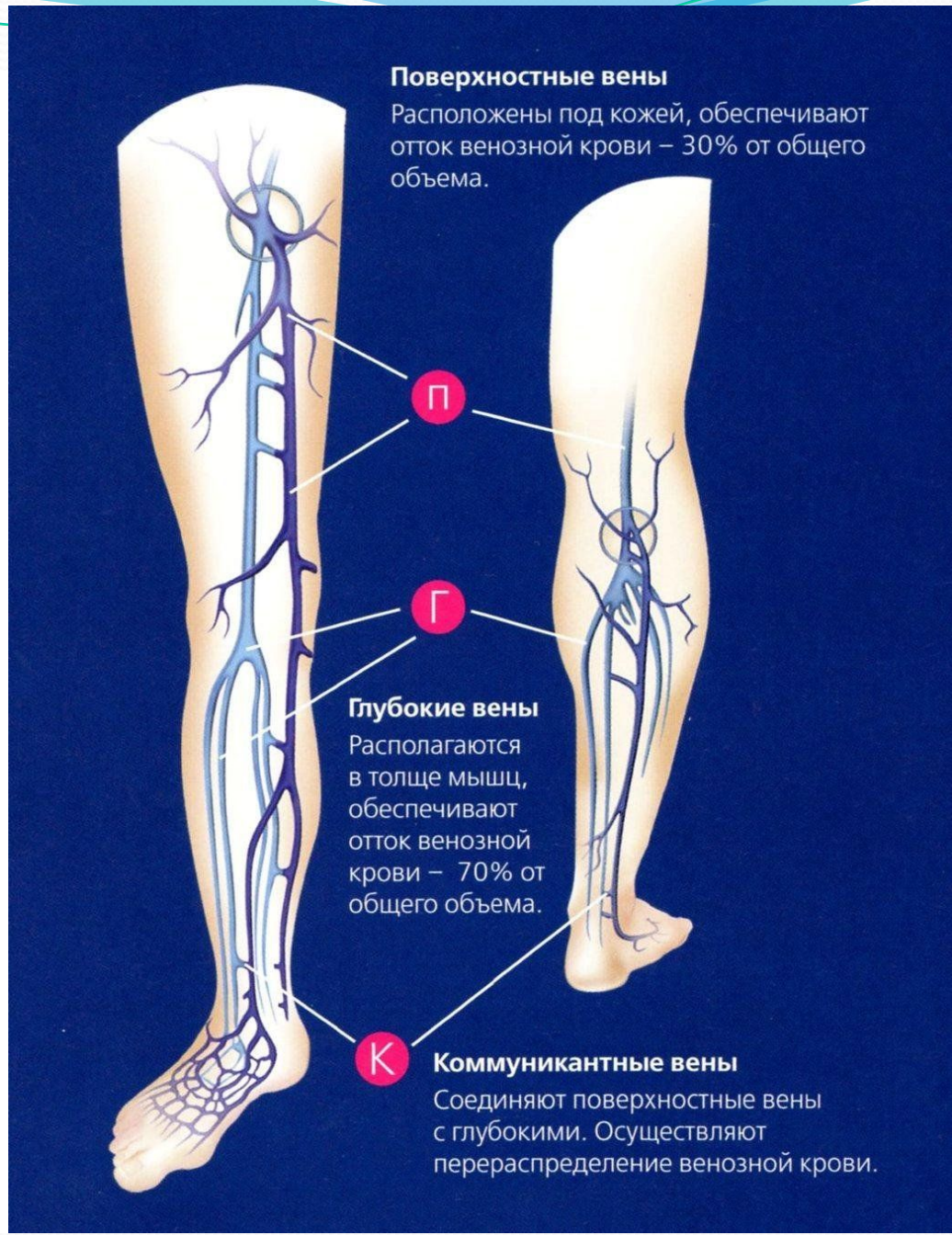

Поверхностные вены нижней конечности

Поверхностные вены нижней конечности представлены подкожными сосудами, которые в области стопы образуют **подошвенную венозную сеть стопы и тыльную венозную сеть стопы.** В эти сети вплетаются **пальцевые вены стопы.**

Тыльные плюсневые вены, входящие в состав сети, дают два крупных сосуда, являющихся началом **большой и малой скрытых, или подкожных, вен.**

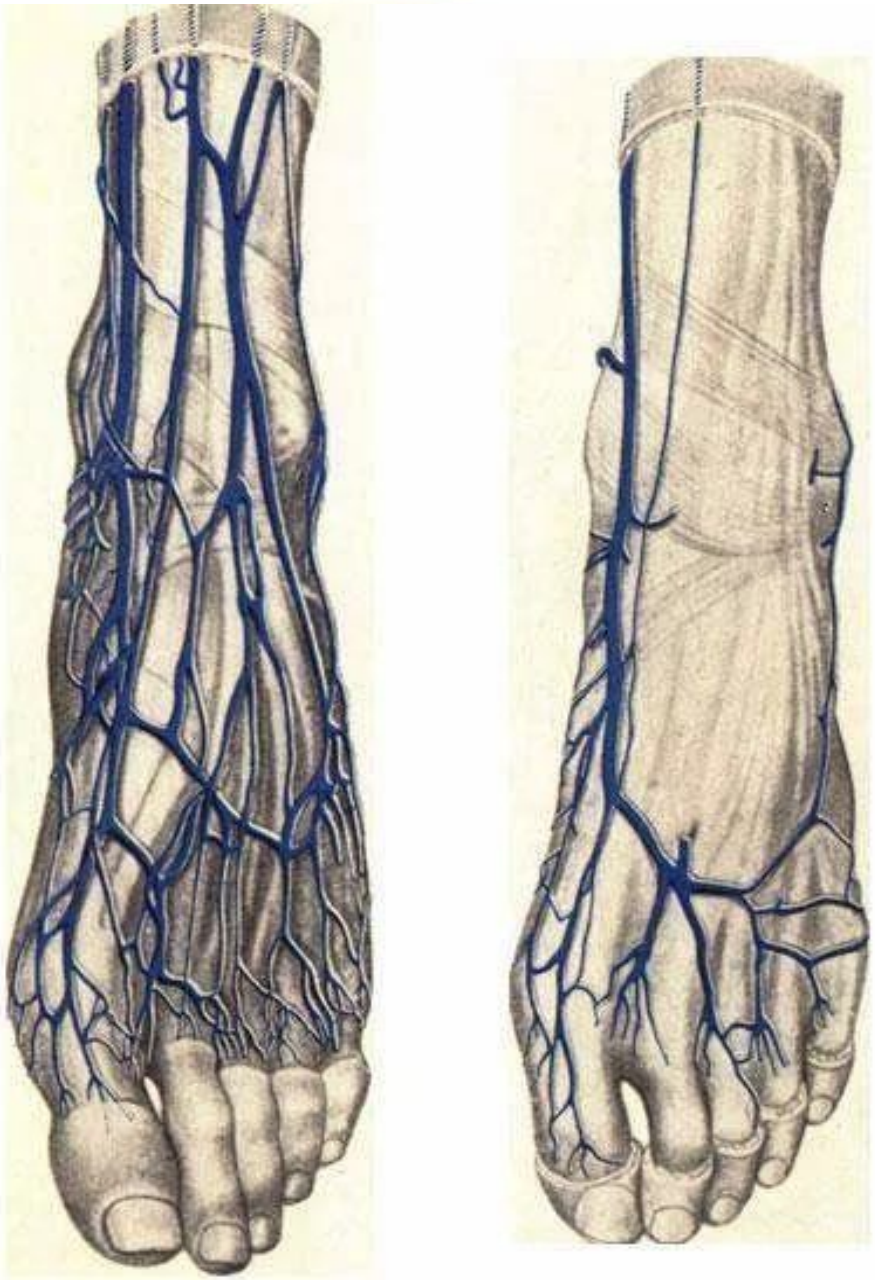

Поверхностные вены нижней конечности

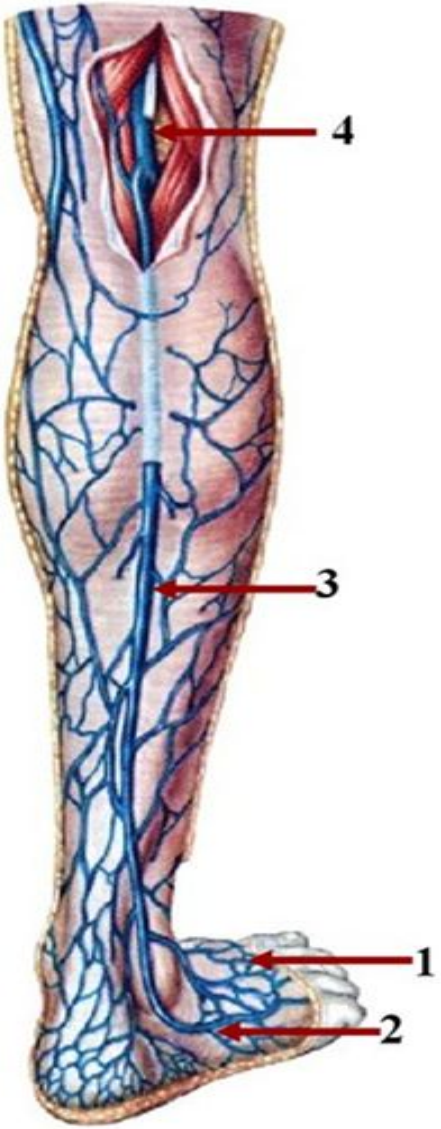

1. Тыльная венозная дуга стопы
2. Латеральная краевая вена
3. Малая подкожная вена ноги
4. Подколенная вена

Поверхностные вены нижней конечности

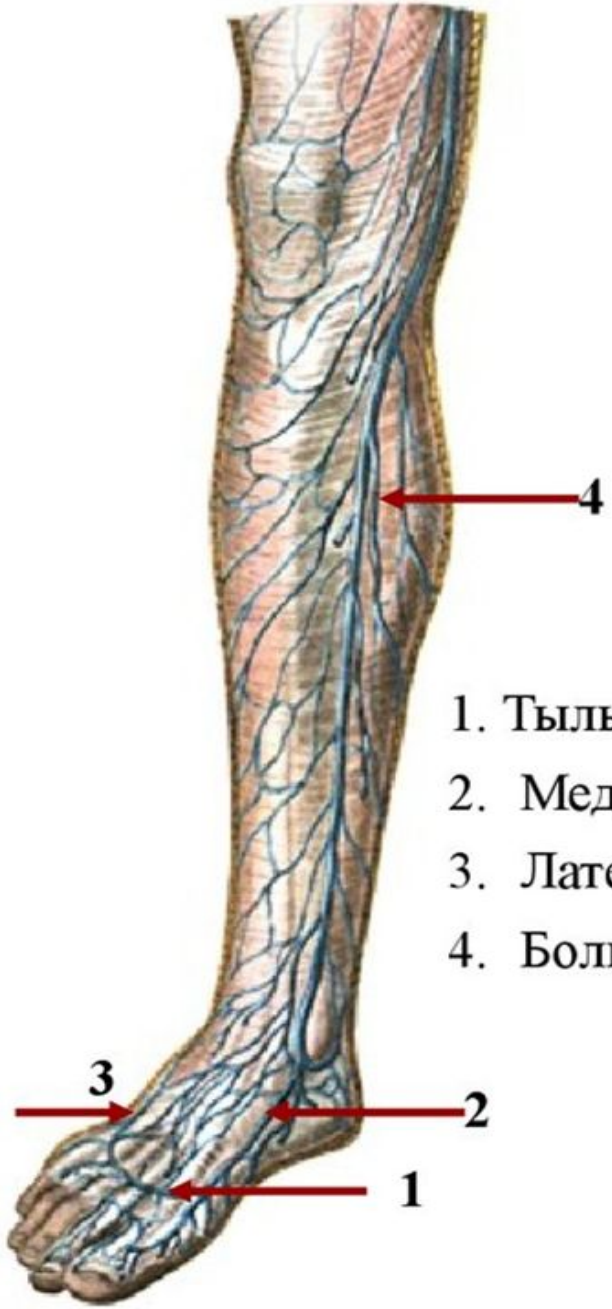

1. Тыльная венозная дуга стопы
2. Медиальная краевая вена
3. Латеральная краевая вена
4. Большая подкожная вена ноги

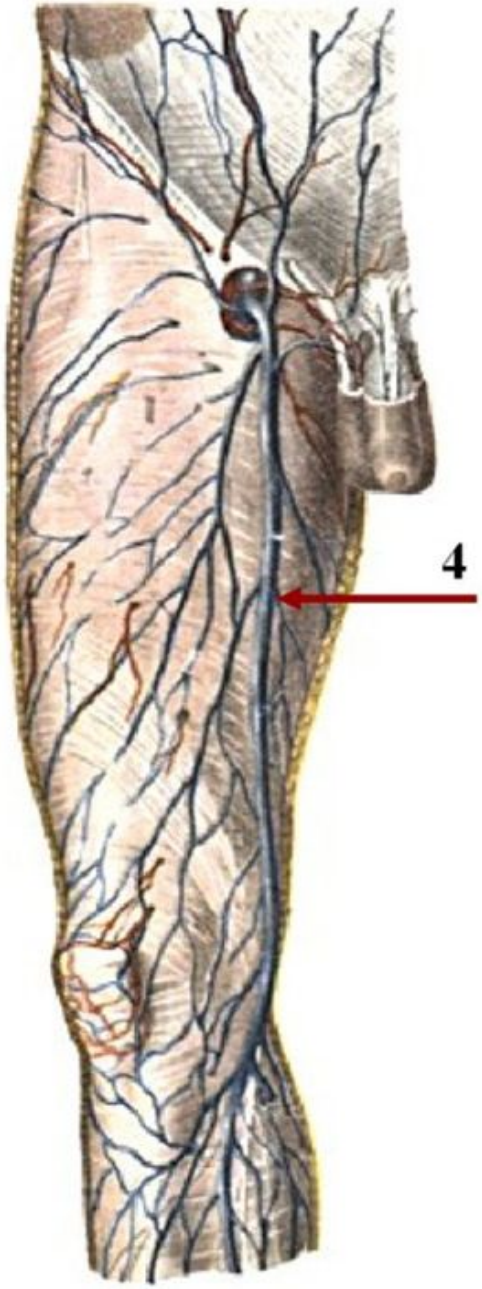

Поверхностные вены нижней конечности

Большая скрытая вена (v saphena magna) начинается на тыльной венозной сети стопы и является продолжением **медиальных тыльных плюсневых вен.**

Поднимаясь по **медиальной поверхности голени и** бедра, она собирает поверхностные вены, направляющиеся от кожи и впадает **в бедренную вену (v. femoralis).**

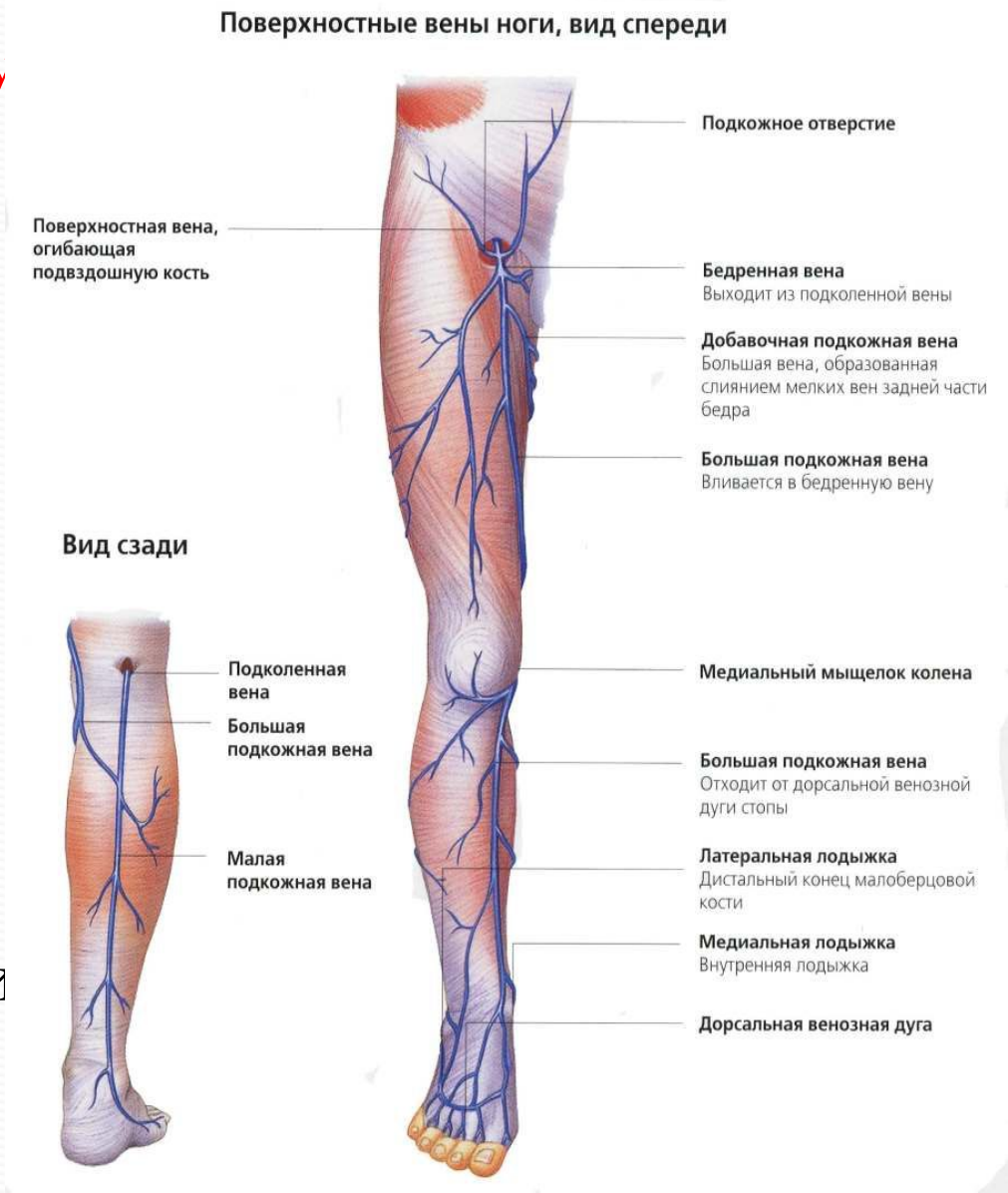

Поверхностные вены нижней конечности

Малая скрытая вена (v. saphena parva) начинается на наружной части подкожной тыльной венозной сети стопы и, огибая сзади латеральную лодыжку и поднимаясь по задней поверхности голени до подколенной ямки, **вливается в подколенную вену (v. poplitea).**

Глубокие вены нижней конечности

- **Глубокие вены нижней конечности** по две сопровождают одноименные артерии, начинаются на подошвенной поверхности стопы подошвенными пальцевыми венами, которые, в свою очередь сливаясь, образуют подошвенные и тыльные плюсневые вены стопы.

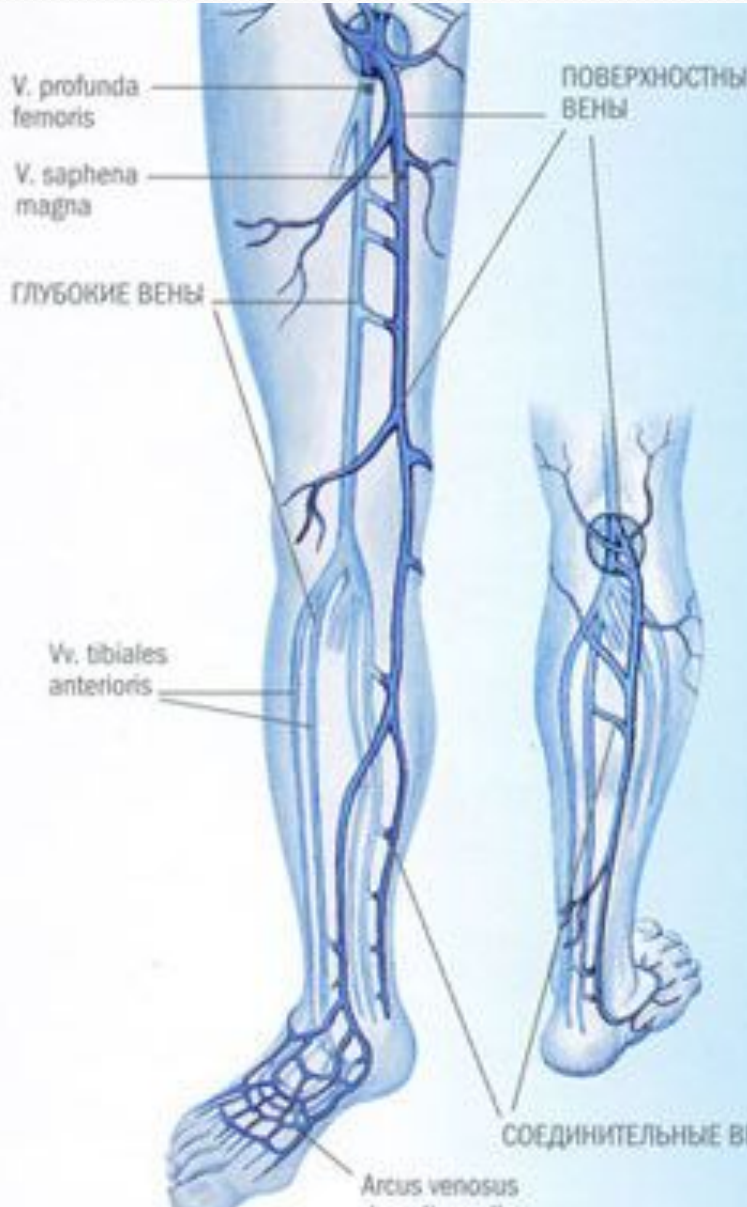

Глубокие вены нижней конечности

Плюсневые вены впадают в подошвенную венозную дугу и тыльную венозную дугу.

Подошвенная венозная дуга передает кровь в **медиальные и латеральные краевые вены**, которые образуют **задние большеберцовые вены.**

Тыльная венозная дуга передает кровь в **передние большеберцовые вены**

Задние и передние большеберцовые вены проходят по голени, а затем сливаются в верхней трети голени, **образуя подколенную вену.**

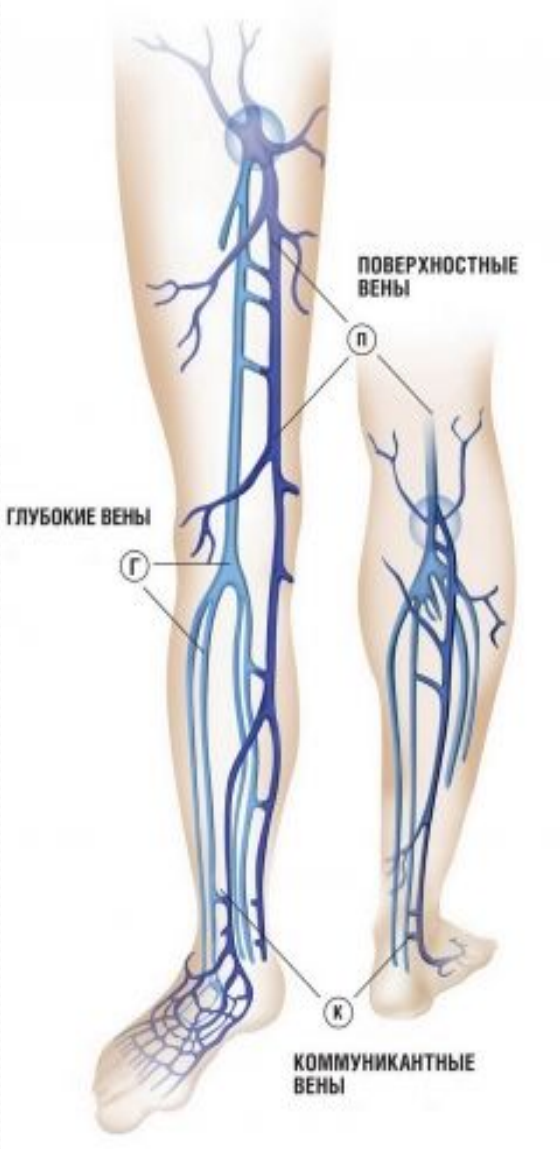

Глубокие вены нижней конечности

В **подколенную вену** (v. poplitea) вливается несколько мелких коленных вен и **малая скрытая, или подкожная, вена голени** (v. saphena parva).
При переходе на бедро подколенная вена становится **бедренной** (v. femoralis) .

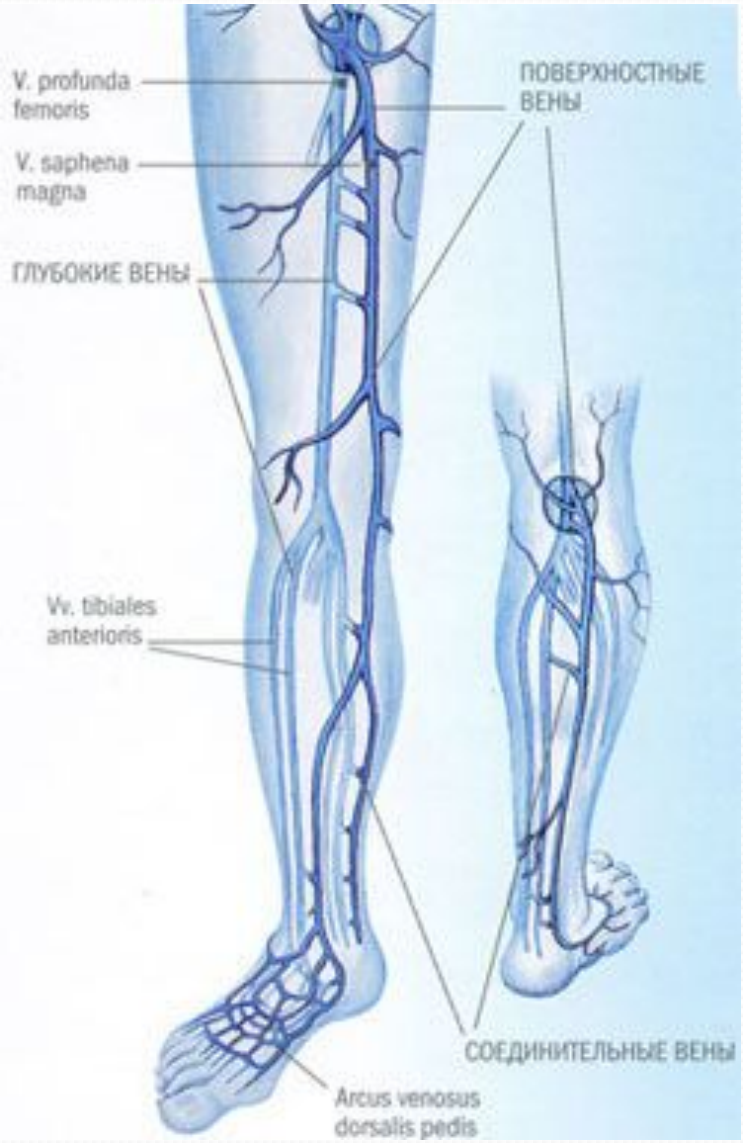

Глубокие вены нижней конечности

В области паховой связки бедренная вена переходит в наружную подвздошную вену (v. iliaca externa).

Бедренная вена собирает кровь от мышц и фасций бедра, тазового пояса, тазобедренного сустава, наружных половых органов и нижних отделов передней брюшной стенки.

К ним относятся глубокая вена бедра наружные половые вены, большая скрытая вена (v. saphena magna), поверхностная надчревная вена, поверхностная вена, окружающая подвздошную кость .

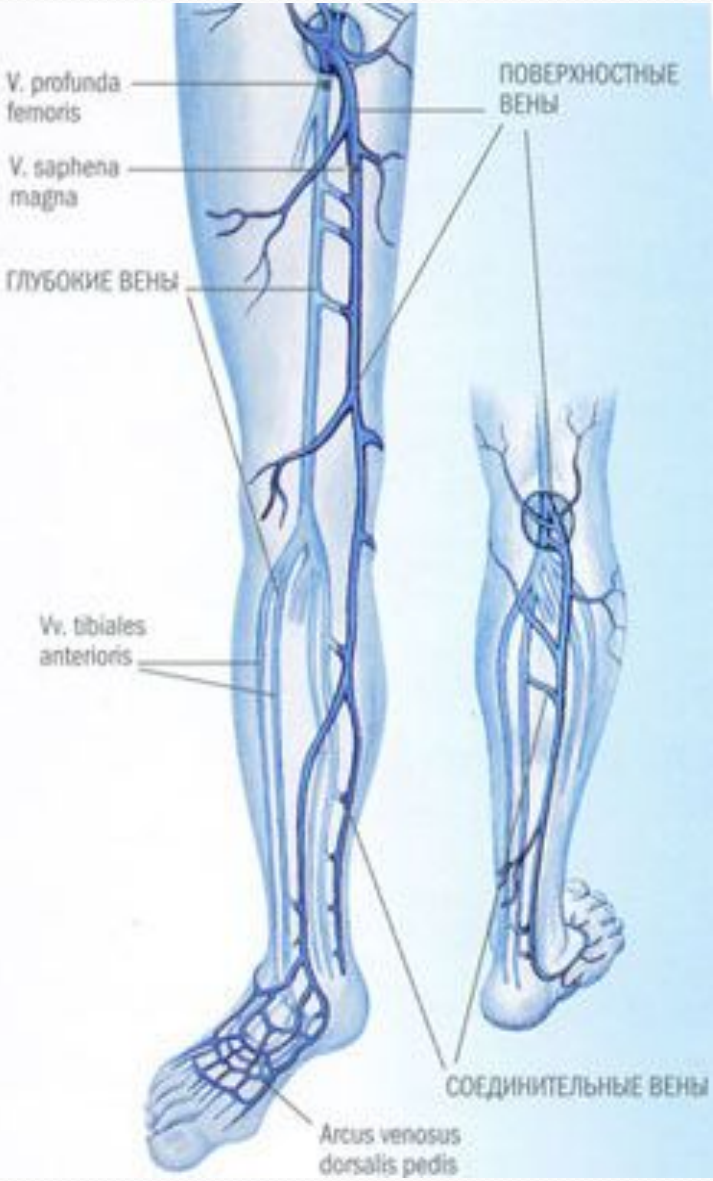

Внутренняя поверхность
Вид сзади
Вид спереди
Передние большеберцовые вены
Большая подкожная вена ноги
Задние большеберцовые вены
Малая подкожная вена ноги
Латеральные вены, огибающие бедренную кость
Подколенная вена
Малоберцовые вены
Венозная сеть в области лодыжек
Венозная сеть пяточной области
Наружная подвздошная вена
Глубокая вена бедра
Прободающие вены
Бедренная вена
Большая подкожная вена ноги

Рис. 237.

Схема вен нижней конечности

1 — нижняя полая вена;
2 — общая подвздошная вена;
3 — внутренняя подвздошная вена;
4 — наружная подвздошная вена;
5 — поверхностная надчревная вена;
6 — поверхностная вена, окружающая подвздошную кость;
7 — наружные половые вены;
8 — глубокая вена бедра;
9 — бедренная вена;
10 — коленные вены;
11 — подколенная вена;
12 — скрытая вена голени;
13 — передние большеберцовые вены;
14 — задние большеберцовые вены;
15 — большая скрытая вена;
16 — тыльная венозная дуга;
17 — тыльные плюсневые вены;
18 — пальцевые вены стопы

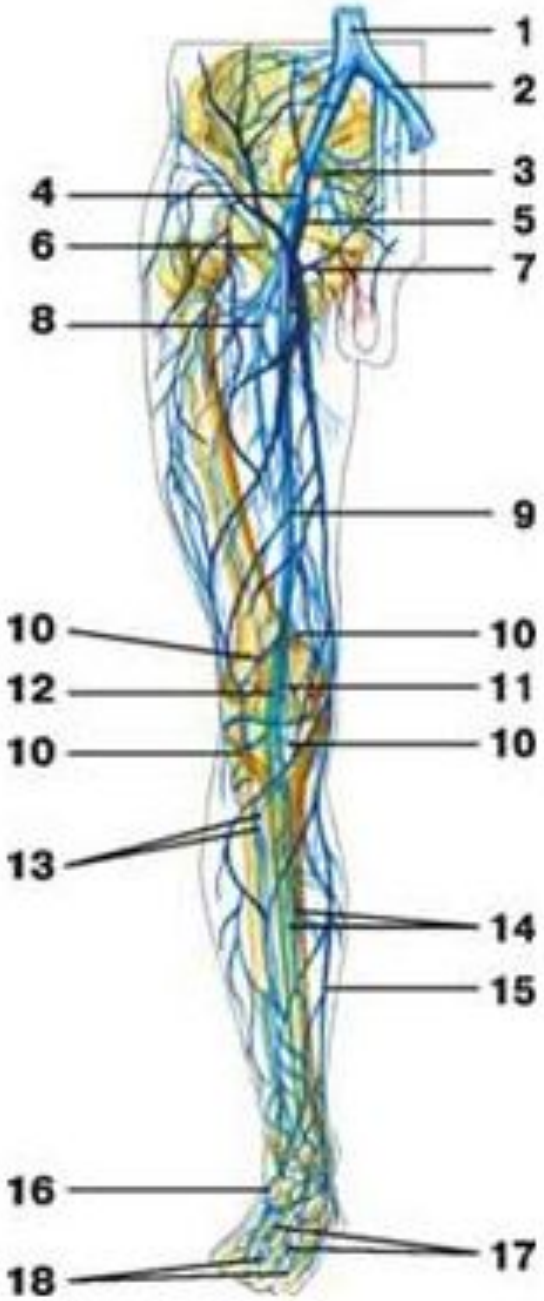

Глубокие вены нижних конечностей

- передняя большеберцовая
- задняя большеберцовая
- малоберцовая

Сливаясь, образуют подколенную вену, которая переходит в бедренную и в общую подвздошную вену.

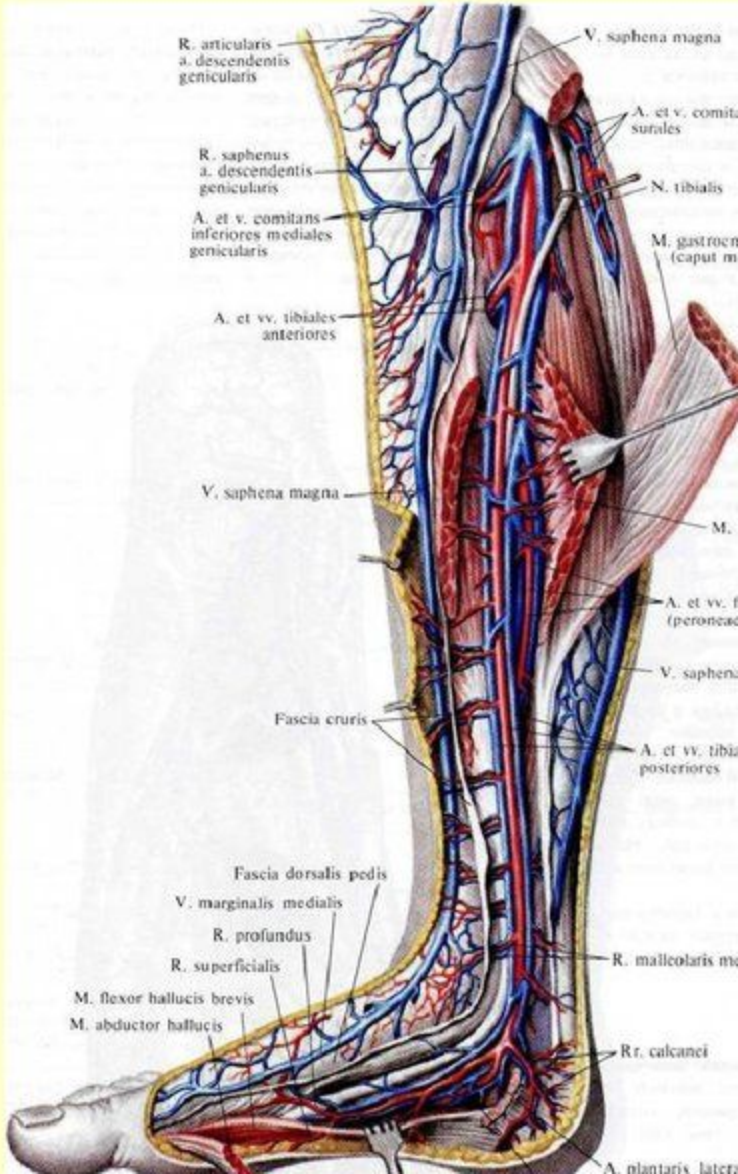

ПРОВЕРЬ

- Что изображено
- Под цифрами:
- 1,2,3, 15, 9?

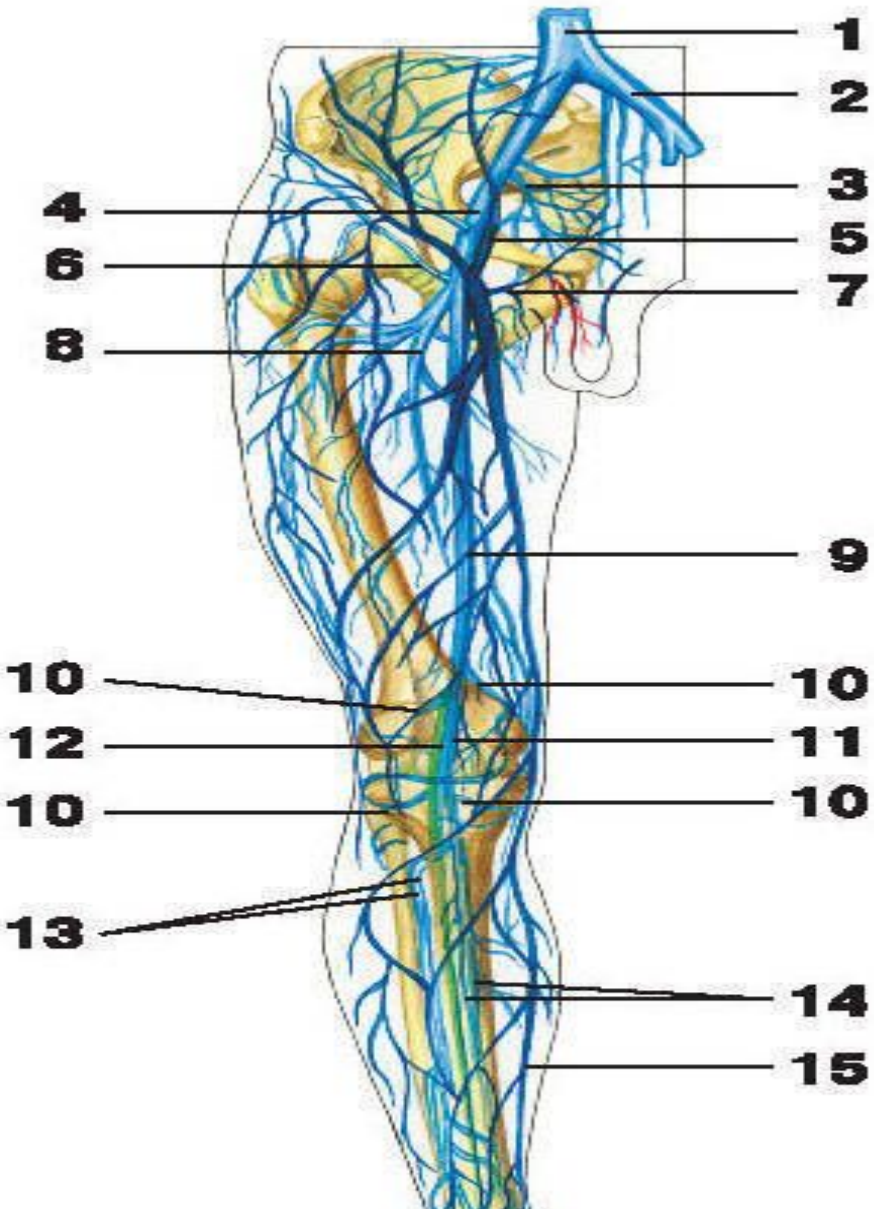

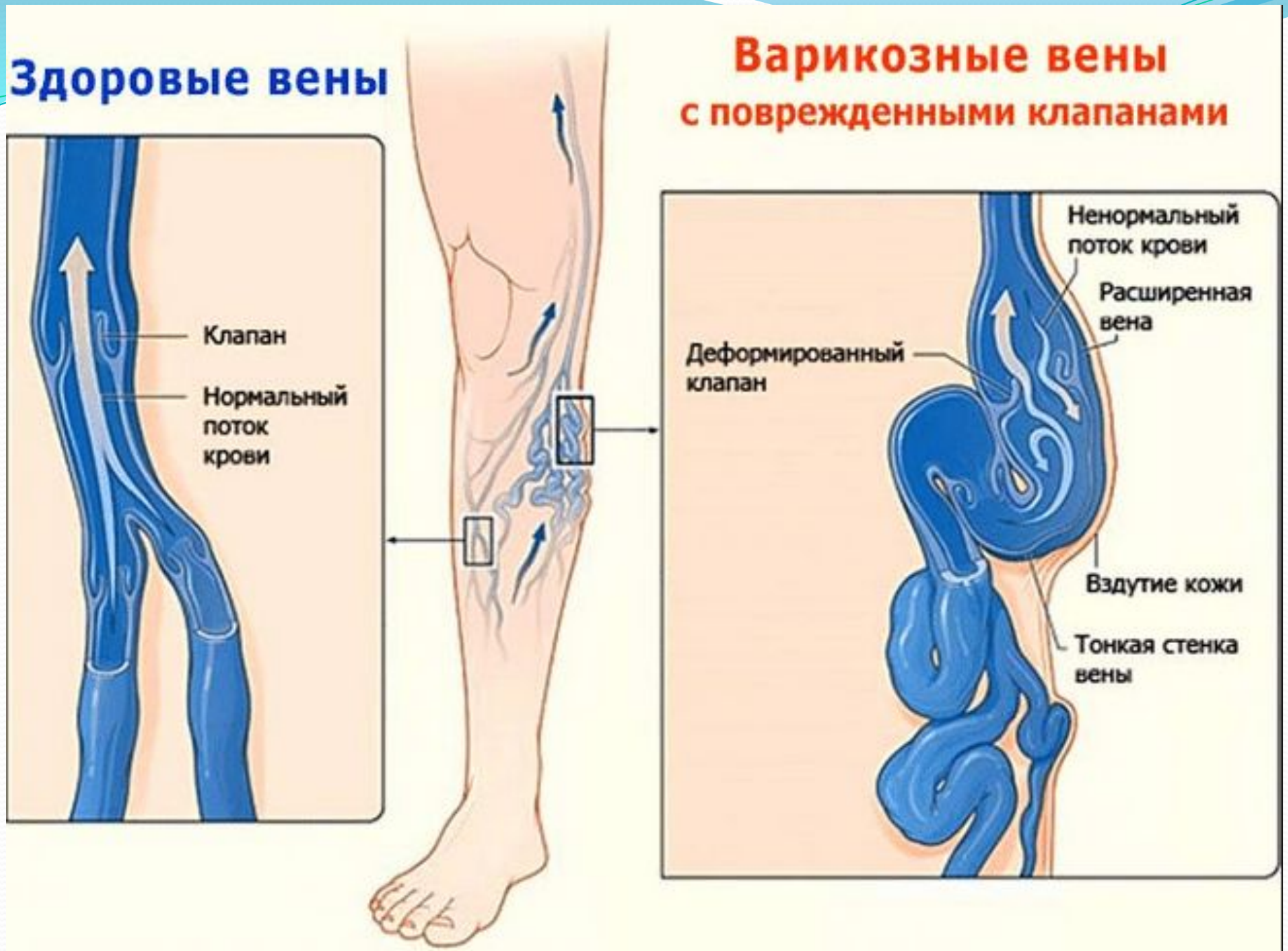
Здоровые вены
Клапан
Нормальный поток крови
Варикозные вены
с поврежденными клапанами
Ненормальный поток крови
Расширенная вена
Деформированный клапан
Вздутие кожи
Тонкая стенка вены

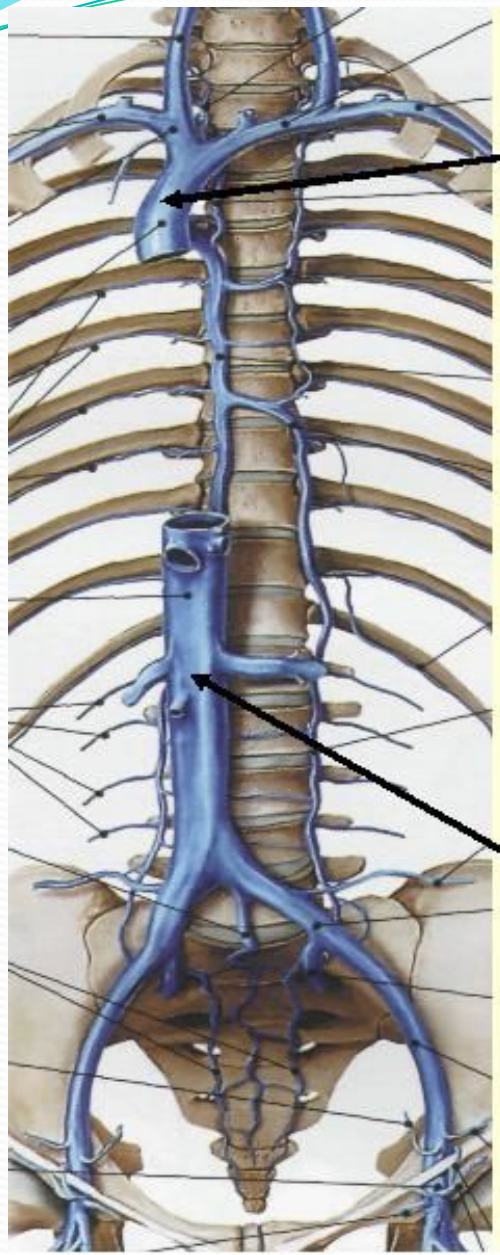

ВЕРХНЯЯ ПОЛАЯ ВЕНА

ВОРОТНАЯ ВЕНА

НИЖНЯЯ ПОЛАЯ ВЕНА

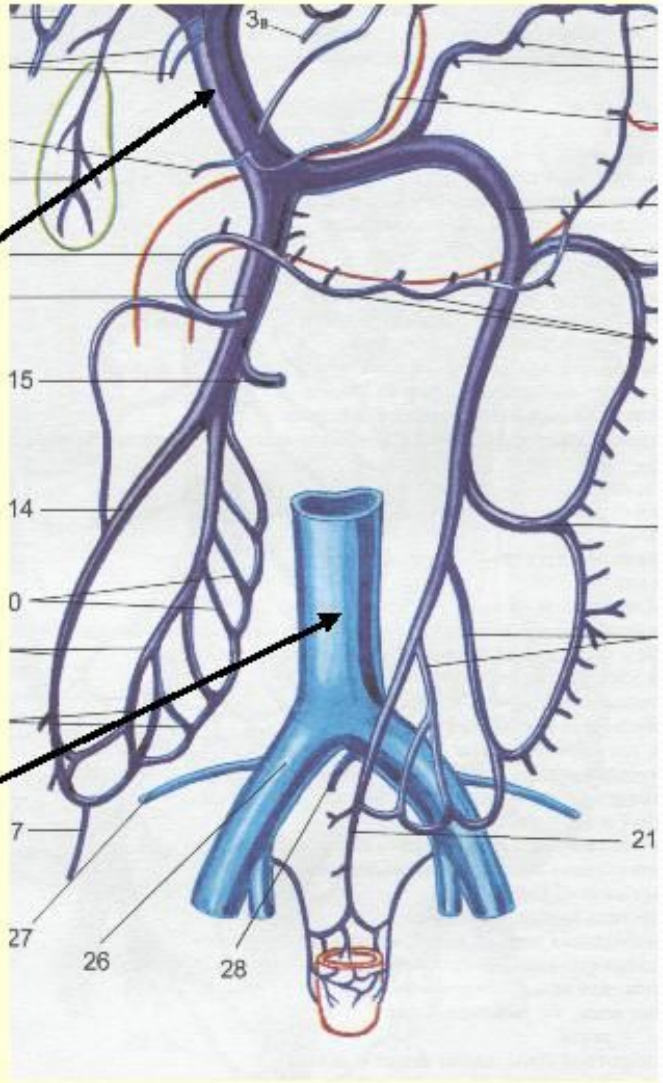

вены (v. portae hepatis)

Воротная вена образуется при слиянии :

1.Нижней брыжеечной вены

2.Верхней брыжеечной вены

3.Селезеночной вены

(Идя к воротам печени, воротная вена принимает в себя вены желудка, поджелудочной железы и привратника.)

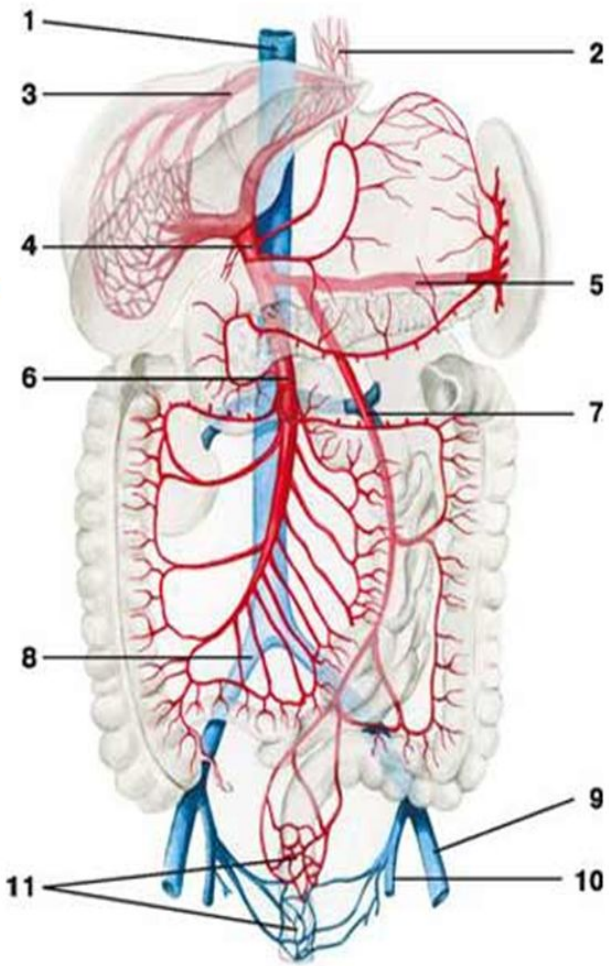

Рис. 236. Схема системы воротной вены и нижней полой вены

1 — нижняя полая вена;
2 — анастомоз между ветвями воротной и верхней полой вен;
3 — печеночная вена;
4 — воротная вена;
5 — селезеночная вена;
6 — верхняя брыжеечная вена;
7 — нижняя брыжеечная вена;
8 — общая подвздошная вена;
9 — наружная подвздошная вена;
10 — внутренняя подвздошная вена;
11 — анастомоз между ветвями воротной и нижней полой вен

Система воротной вены (v. portae hepatis)

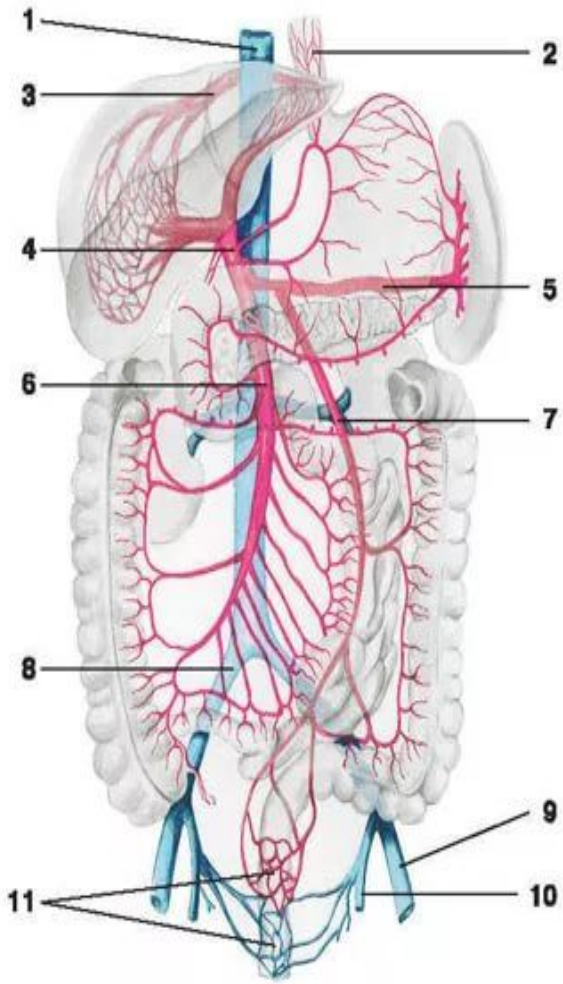

Схема системы воротной вены и нижней полой вены:
1 — нижняя полая вена;
2 — анастомоз между ветвями воротной и верхней полой вен;
3 — печеночная вена; 4 — воротная вена;
5 — селезеночная вена; 6 — верхняя брыжеечная вена;
7 — нижняя брыжеечная вена; 8 — общая подвздошная вена;
9 — наружная подвздошная вена; 10 — внутренняя подвздошная вена;
11 — анастомоз между ветвями воротной и нижней полой вен

hepatis)

В верхнюю брыжеечную вену вливаются сосуды от тонкой кишки, восходящей и поперечной ободочной кишки, слепой кишки и аппендикса.

В селезеночную вену поступает кровь от селезенки, желудка, поджелудочной железы, большого сальника и двенадцатиперстной кишки.
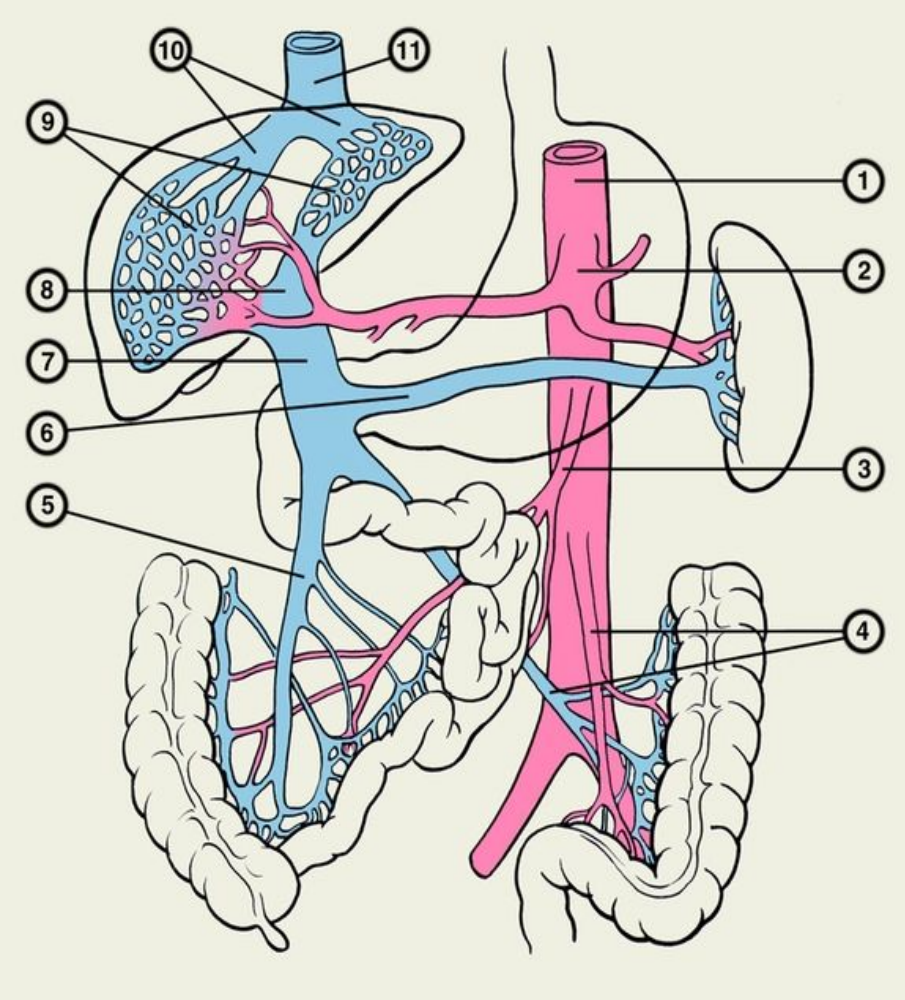
Нижняя брыжеечная вена собирает кровь от верхней части прямой кишки, сигмовидной и нисходящей ободочной кишки.