САНКТ–ПЕТЕРБУРГСКИЙ ГОСУДАРСТВЕННЫЙ ПЕДИАТРИЧЕСКИЙ МЕДИЦИНСКИЙ УНИВЕРСИТЕТ

ФУНКЦИОНАЛЬНАЯ АНАТОМИЯ

ОРГАНОВ МОЧЕВОЙ и ПОЛОВЫХ СИСТЕМ

© Кафедра анатомии человека,

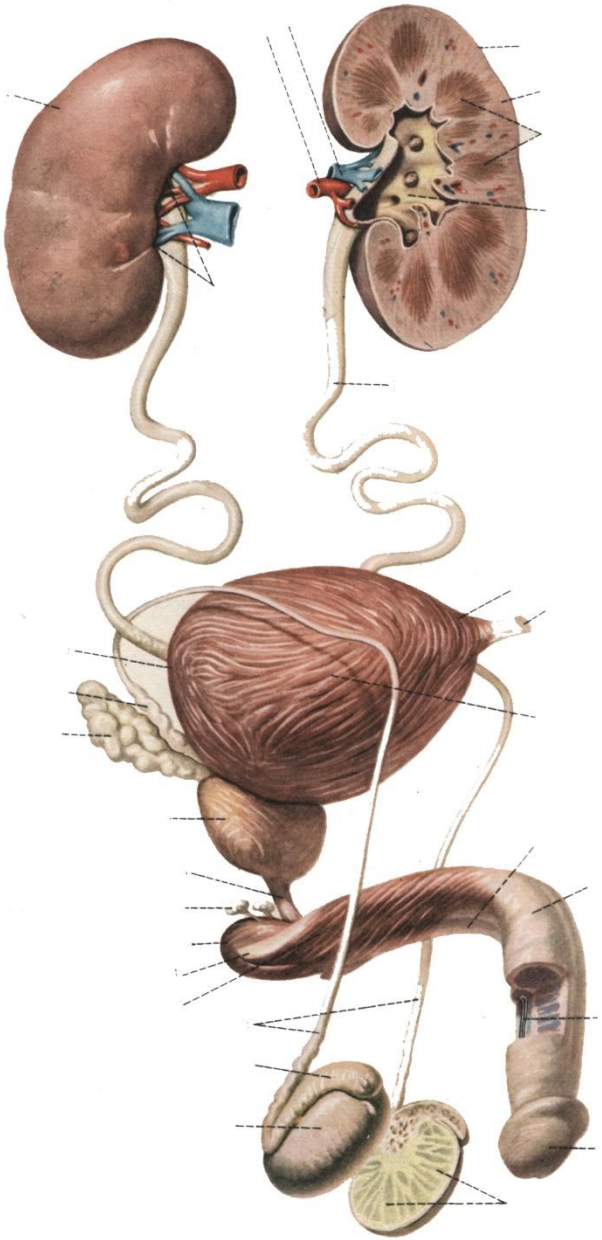

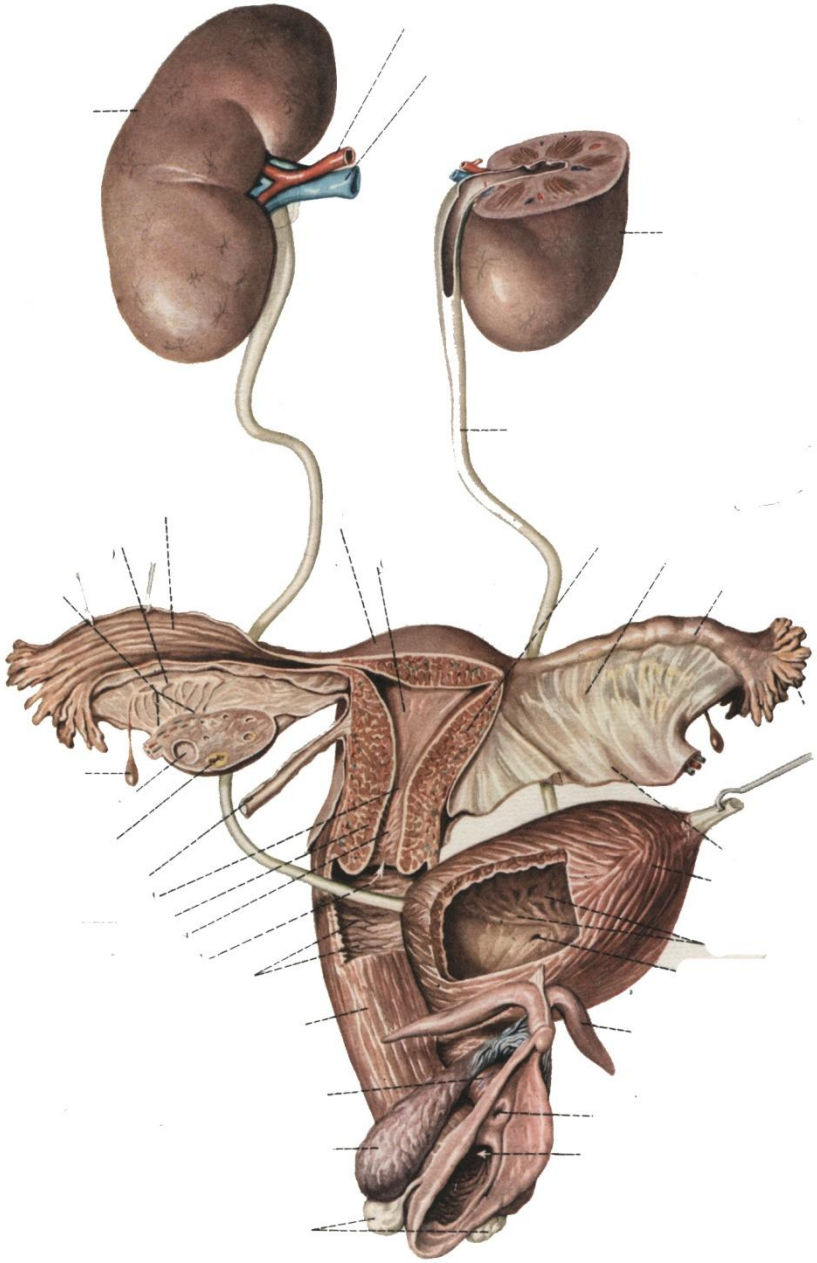

An

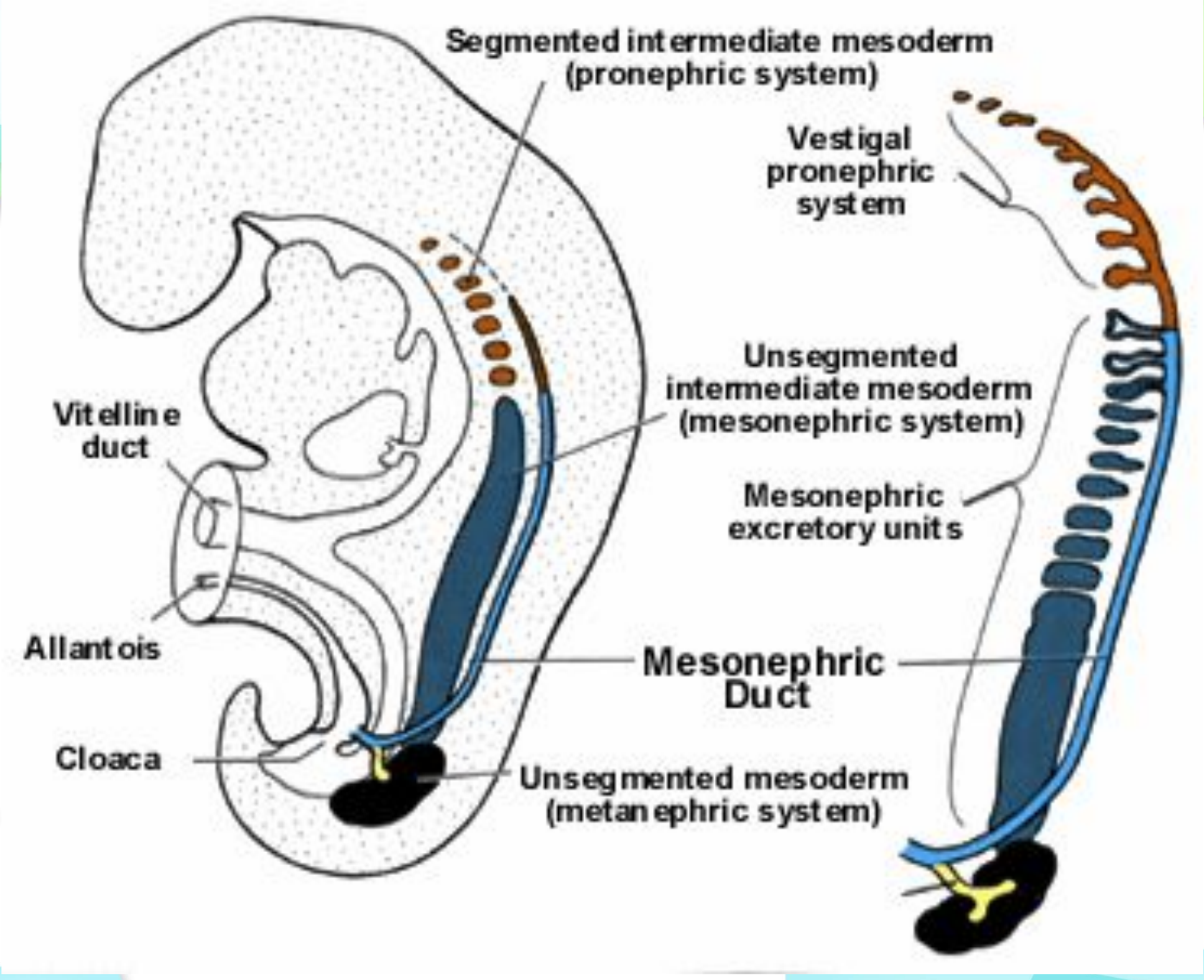
Segmented intermediate mesoderm
(pronephric system)
Vestigal
pronephric
system
Unsegmented
intermediate mesoderm
(mesonephric system)
Vitelline
duct
Mesonephric
excretory units
Allantois
Mesonephric
Duct
Cloaca
Unsegmented mesoderm
(metanephric system)

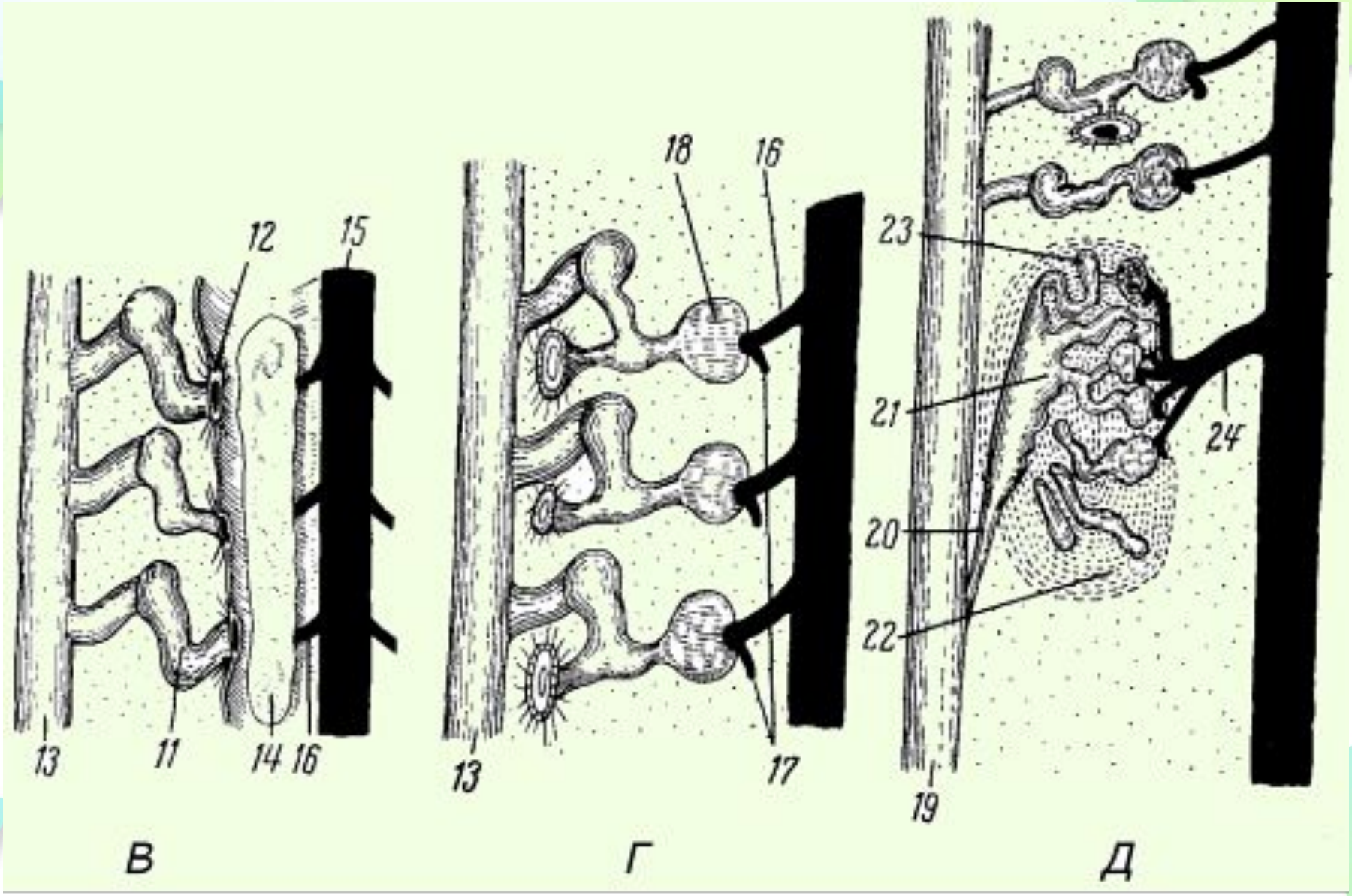
12
15
13
11
14
16
В
18
16
13
17
Г
23
21
24
20
22
19
Д

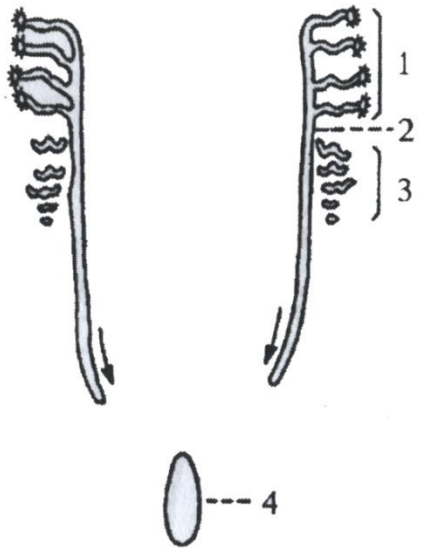

А

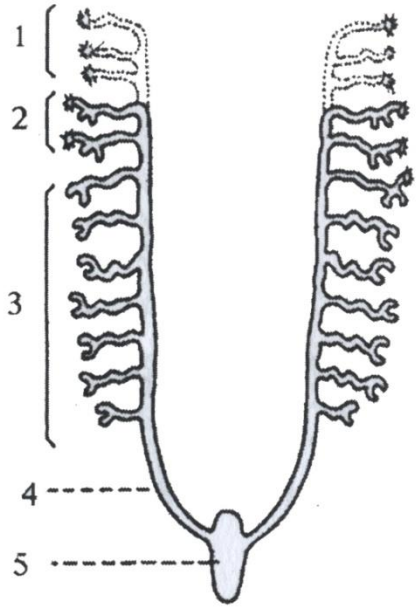

Б

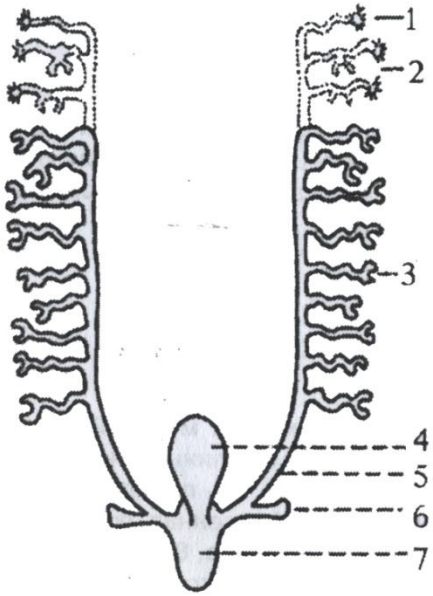

В

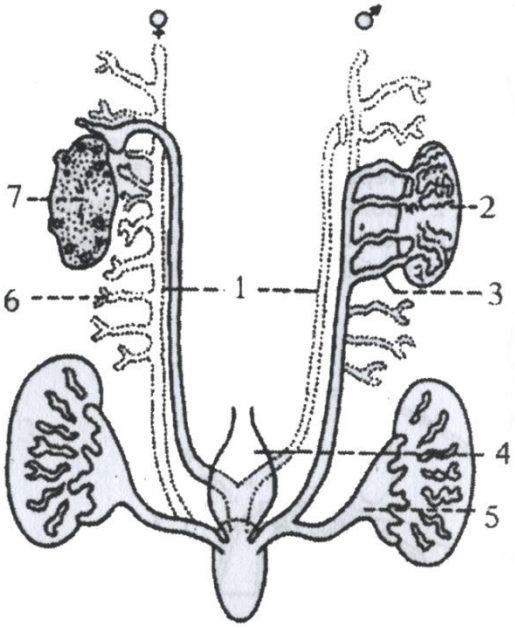

Г

III. АНОМАЛИИ ПОЛОЖЕНИЯ

1. дистопия почки - внутригрудная, подвздошная, тазовая, перекрестная (одна из почек смещается на противоположную сторону), поясничная - это наиболее частая форма дистопии почки (опущение).

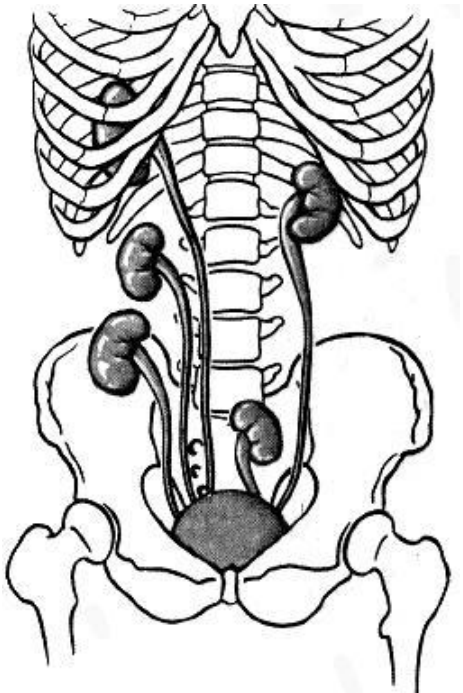

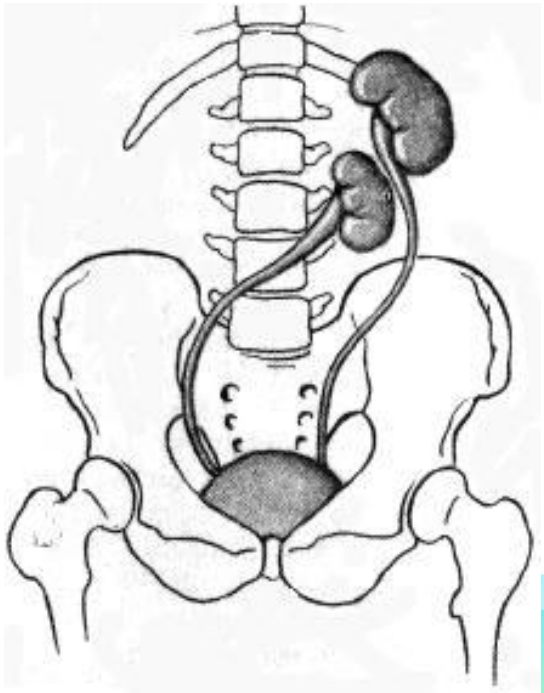

АНОМАЛИИ РАЗВИТИЯ ПОЧЕК

I. АНОМАЛИИ КОЛИЧЕСТВА - ОКОЛО 1/3 ВСЕХ ПОРОКОВ ПОЧКИ

1. агенезия - отсутствуют почка и мочеточник;
2. аплазия - полностью отсутствует почечная ткань;
3. удвоение почки (полное или частичное). Удвоение почечных лоханок и мочеточников составляет до 73% всех аномалий количества почек;
4. добавочная (третья) почка.

II. АНОМАЛИИ ВЕЛИЧИНЫ

1. гипоплазия - сильное уменьшение размеров почки.

IV. АНОМАЛИИ ВЗАИМООТНОШЕНИЙ

(вызваны их сращением - 14% всех аномалий почек)

1. подковообразная почка (сращение нижних концов), возникающее в эмбриогенезе, когда они сближены - 90% сращений почек;
2. галетообразная почка - плоская, лоханка на передней поверхности, сосудистая ножка - на задней, циркулярное положение коркового вещества; тазовая локализация;
3. палочковидная почки.

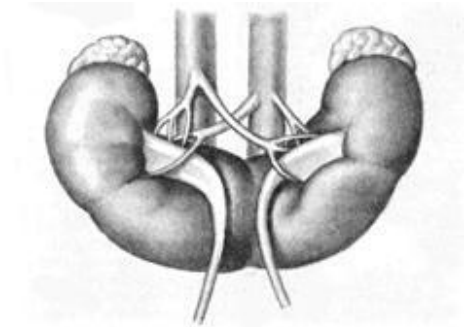

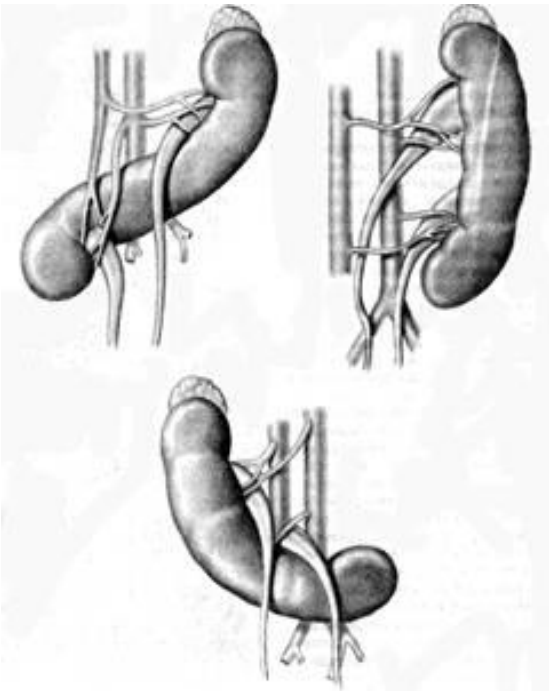

V. АНОМАЛИИ СТРУКТУРЫ ПОЧКИ

1. кистоз: поликистоз, мультикистоз (кисты образуются в результате нарушения соединения метанефрогенных зачатков нефронов с ветвями метанефрического дивертикула);
2. дисплазия (уменьшение почечного вещества какого-то слоя, сегмента или в целом);
3. рудиментарная почка;
4. карликовая почка.

VI. ЧАШЕЧНО-МЕДУЛЛЯРНЫЕ АНОМАЛИИ

1. тубулярная дилатация (расширение собирательных трубочек);
2. «губчатая почка» (расширение и множественные кисты собирательных трубочек);
3. мегакаликс - расширение чашек и гипоплазия пирамид;
4. мегакалиоз - увеличение чашек и пирамид.

VII. АНОМАЛИИ МОЧЕТОЧНИКОВ

(22% пороков мочевых органов)

1. аномалии количества;
2. аномалии строения (атрезия, стеноз, клапаны, дивертикулы, кисты; кольцевидный мочеточник);
3. аномалии положения (ретрокавальное и ретроилиакальное) мочеточника, эктопия его отверстия - впадение в необычном месте.

VIII. АНОМАЛИИ МОЧЕВОГО ПУЗЫРЯ

1. свищи (ректовезикальные, умбилико-уринарные);
2. дивертикулы;
3. атрезия (отсутствие просвета) или стеноз (резкое сужение просвета);
4. агенезия (отсутствие органа);
5. гипоплазия (уменьшение органа);
6. урахус (персистирование аллантоидного стебелька);
7. эктопия мочевого пузыря (дефект передней брюшной стенки).

IX. АНОМАЛИИ МОЧЕИСПУСКАТЕЛЬНОГО КАНАЛА

1. агенезия (персистирование клоаки);
2. атрезия, стеноз (нарушение реканализации).

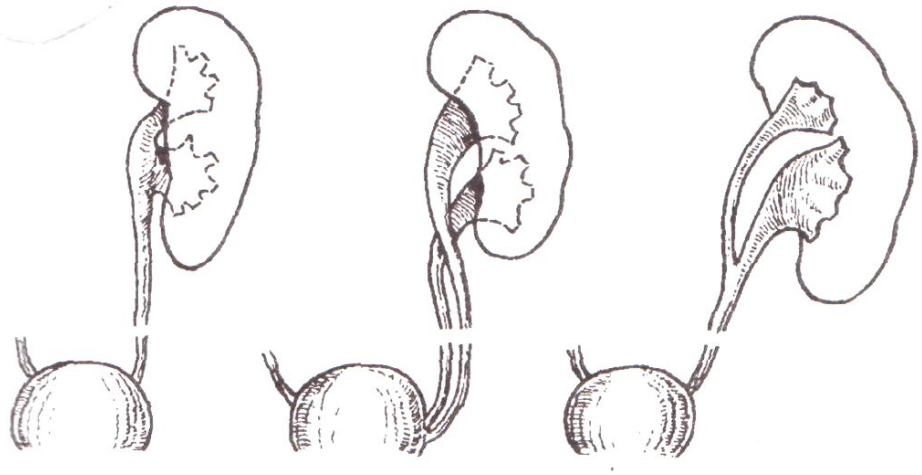

а

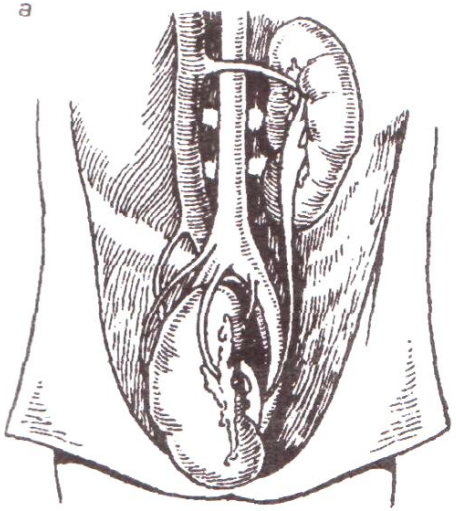

б

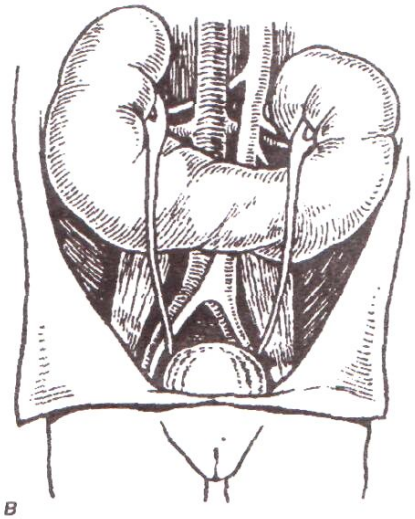

в

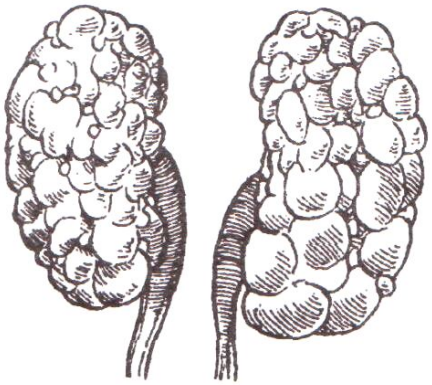

г

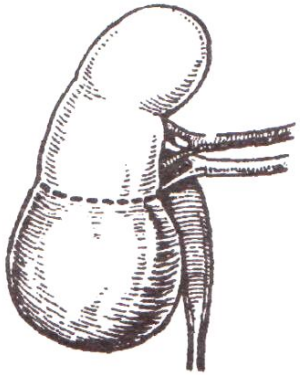

д

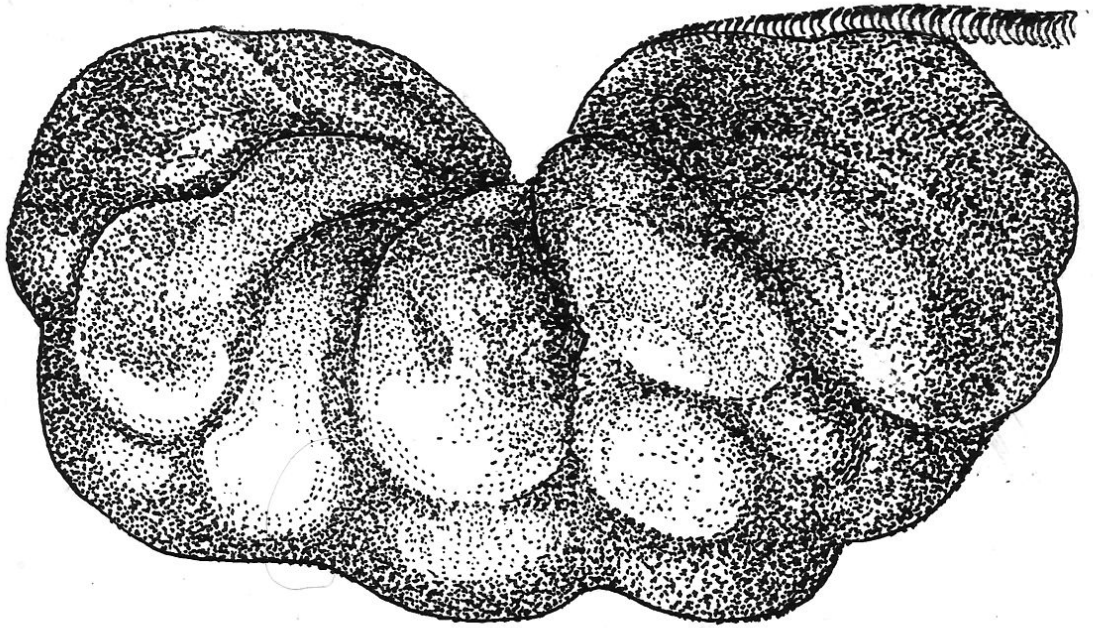

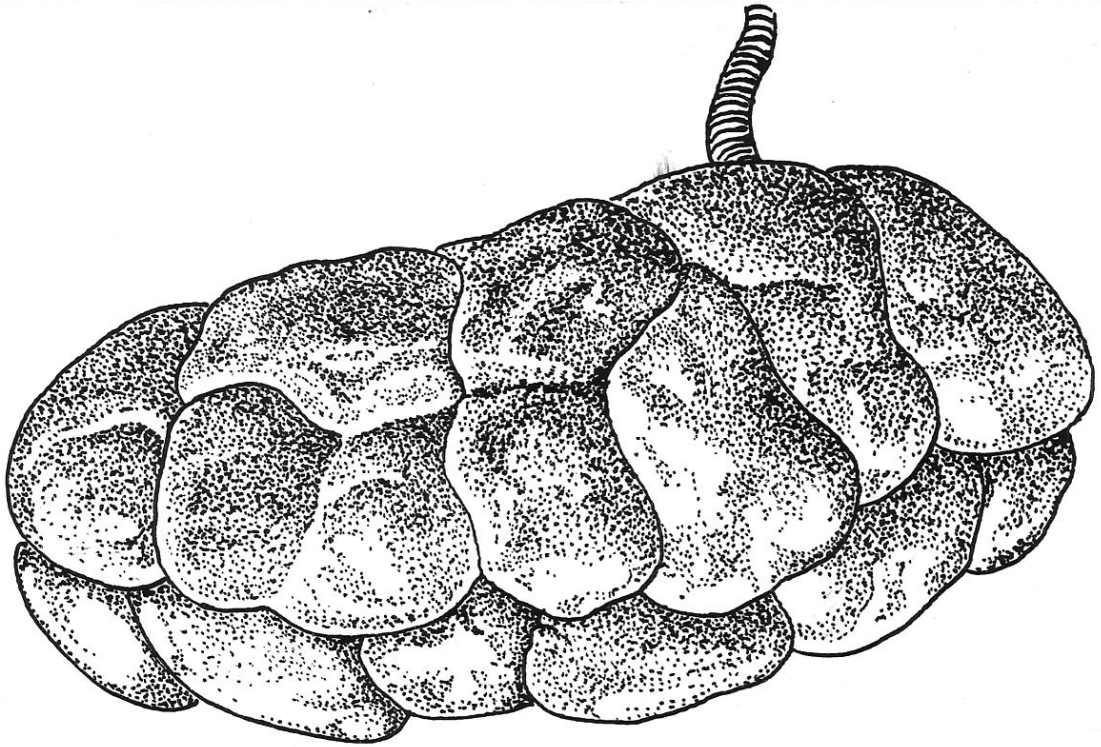

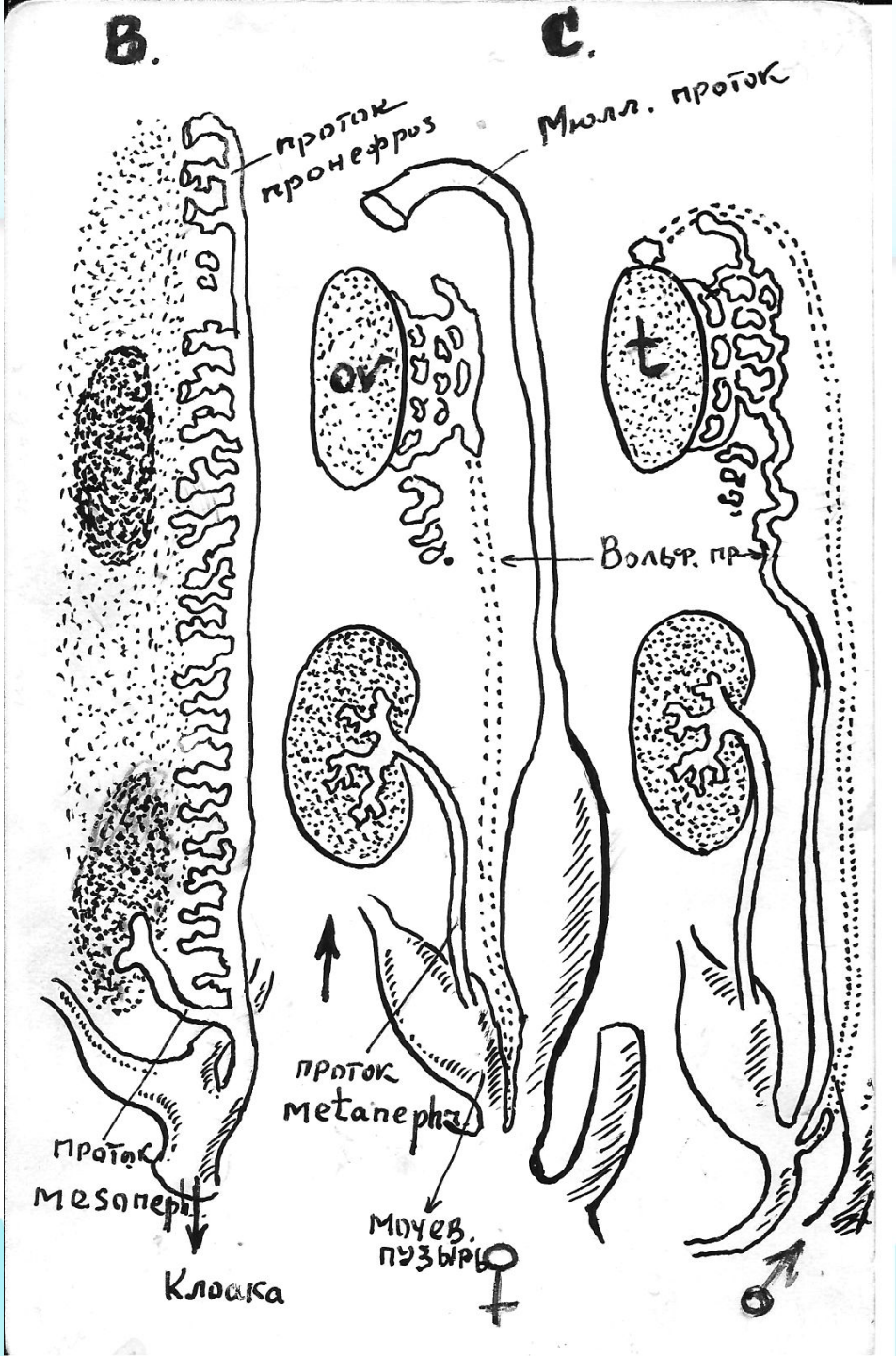
B.
C.
проток
пронефрос
Мюлл. проток
ov
t
Вольф. пр.
проток
metanephr.
проток
mesonepr.
Клоака
Мочев.
пузырь
♀
♂

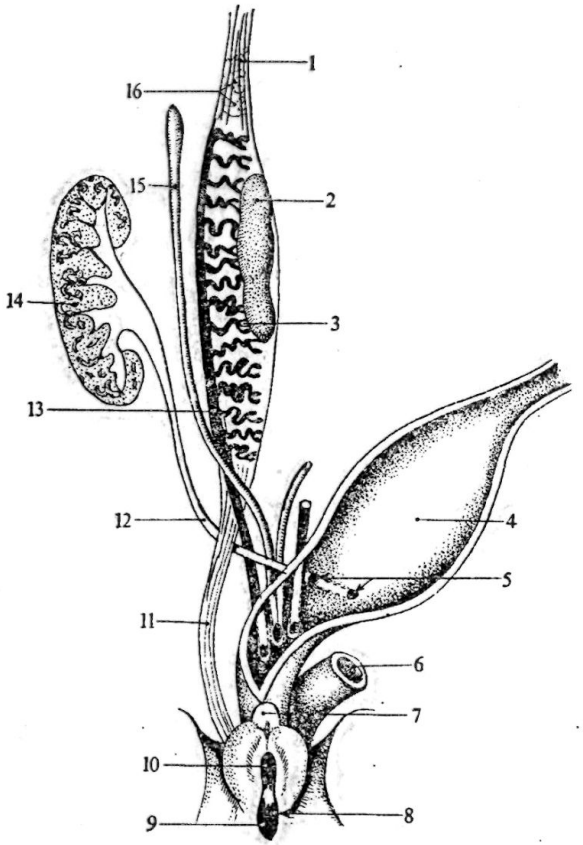
1
16
15
2
14
3
13
12
4
5
11
6
7
10
9
8

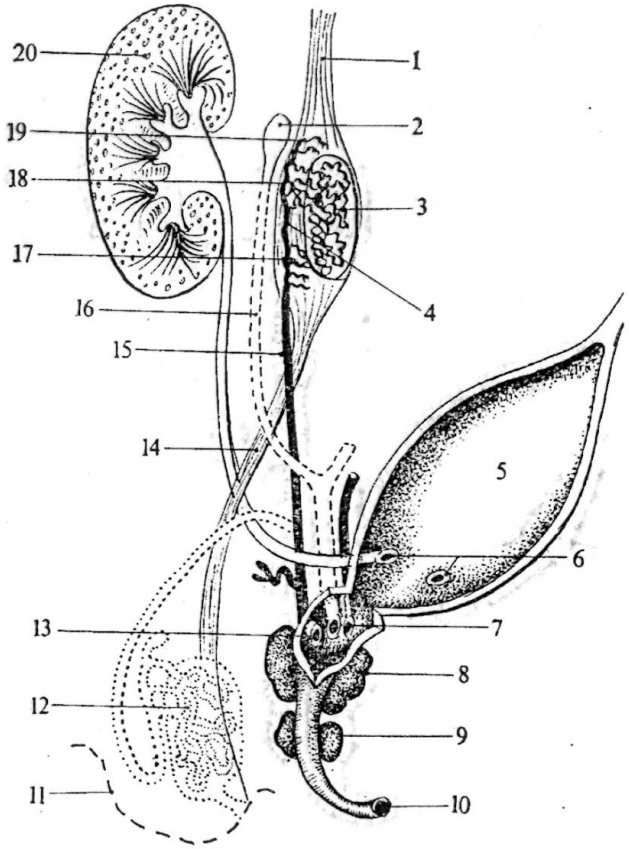
20
1
19
2
18
3
17
4
16
15
14
5
6
13
7
8
12
9
11
10

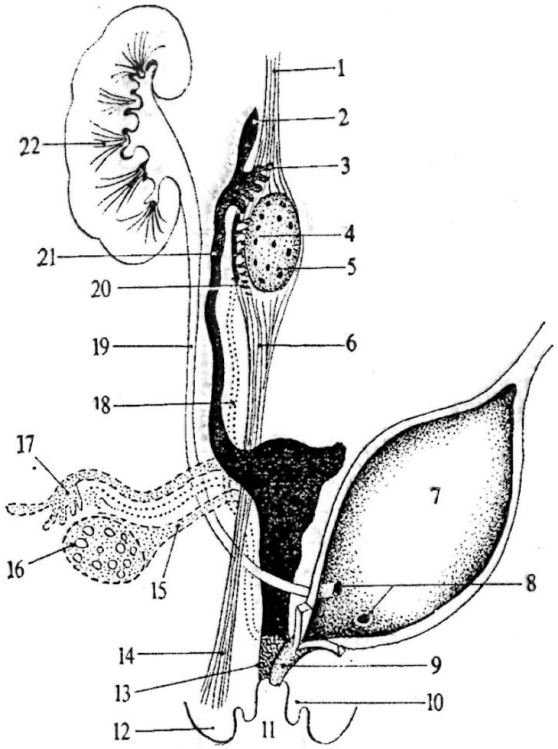
1
2
22
3
4
21
5
20
19
6
18
17
7
16
15
8
14
9
13
10
12
11

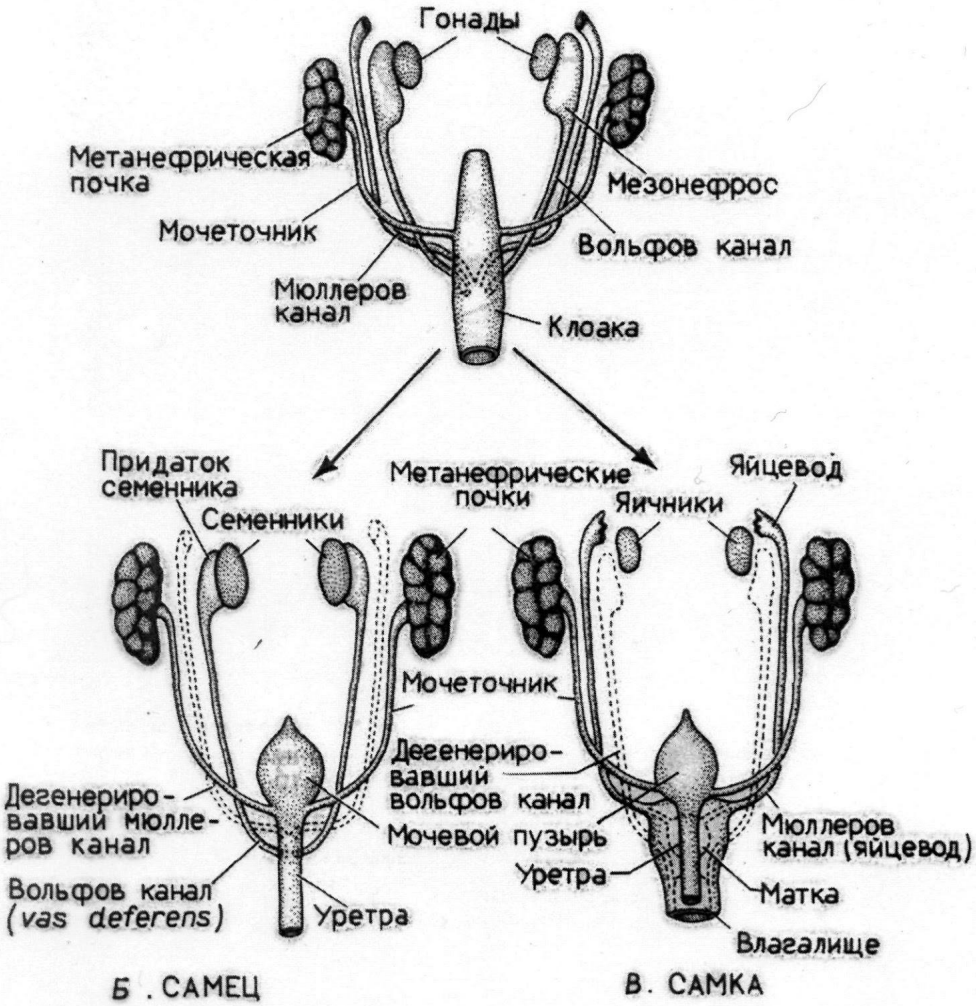

ГОНАДЫ		
Тип гонады	Семенник	Яичник
Половые тяжи	Медуллярный (внутренний)	Кортикальный (наружный)
ПРОТОКИ		
Остается для выведения половых клеток	Вольфов	Мюллеров
Дифференцировка	Vas deferens, придаток	Яйцевод, матка, шейка матки, верхняя

Homologues of Internal Genitalia

Undifferentiated Stage

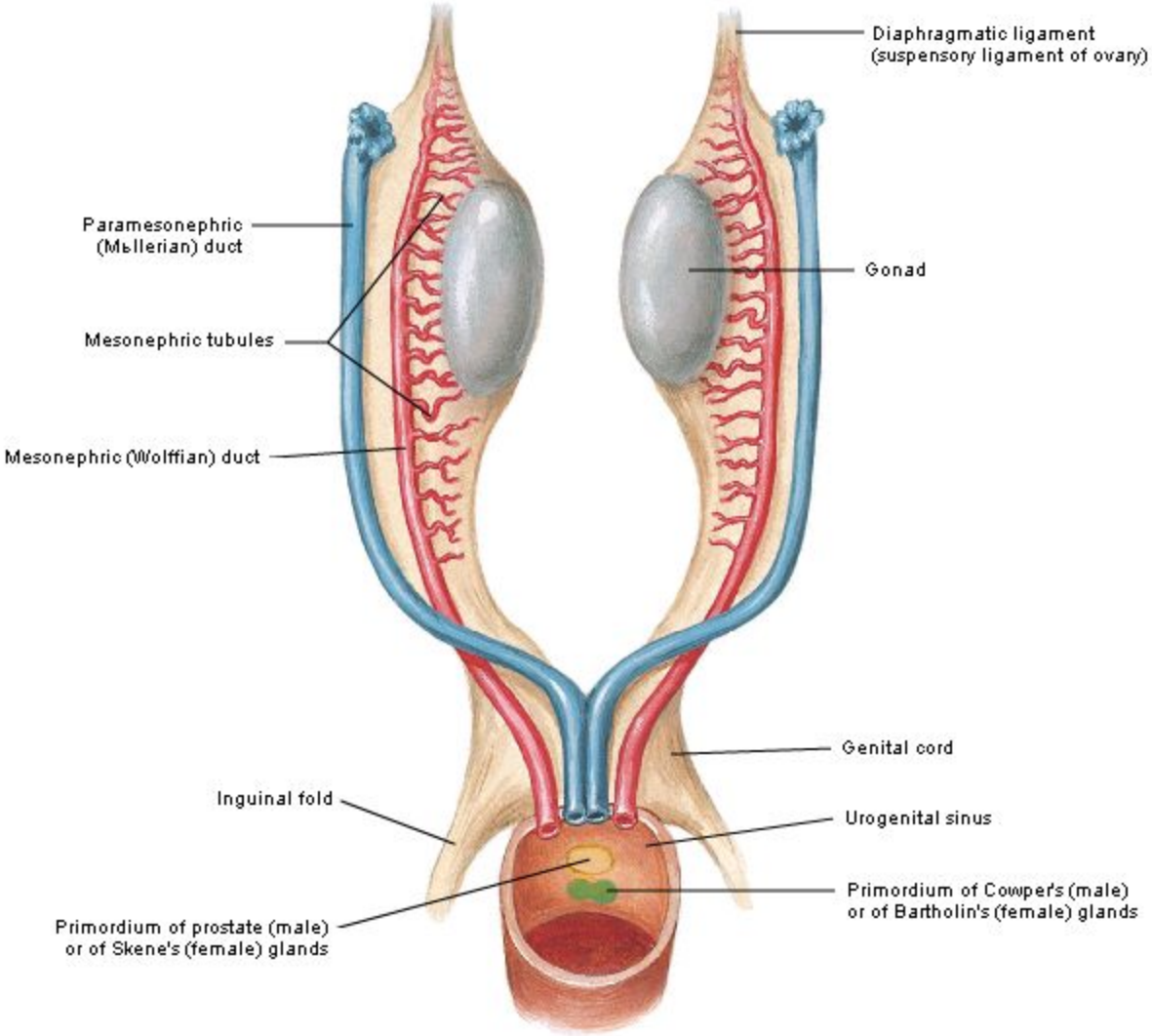

F. Netter M.D.
©IBN

Homologues of Internal Genitalia

Fully Developed Male and Female

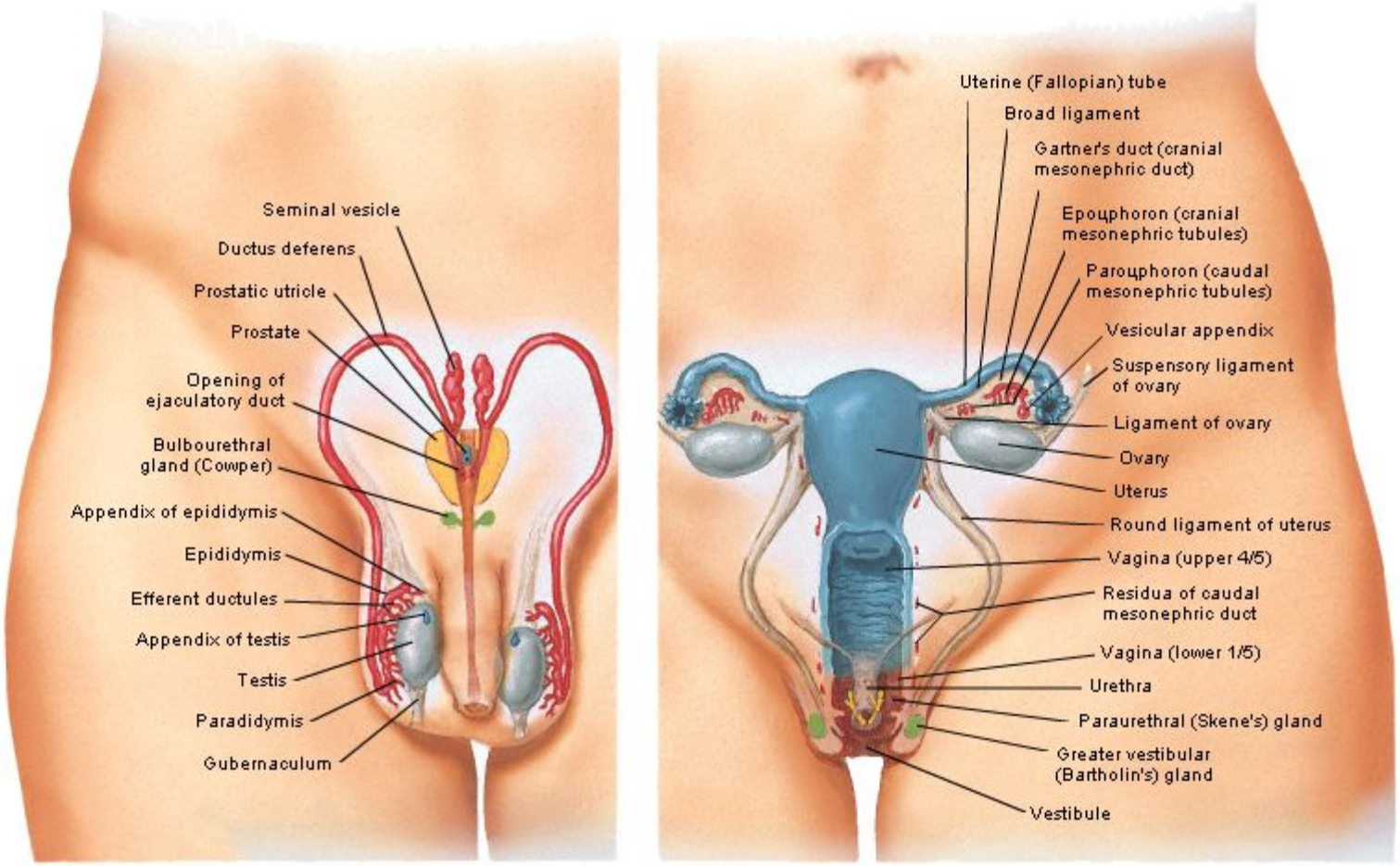

Homologues of External Genitalia
Undifferentiated Stage

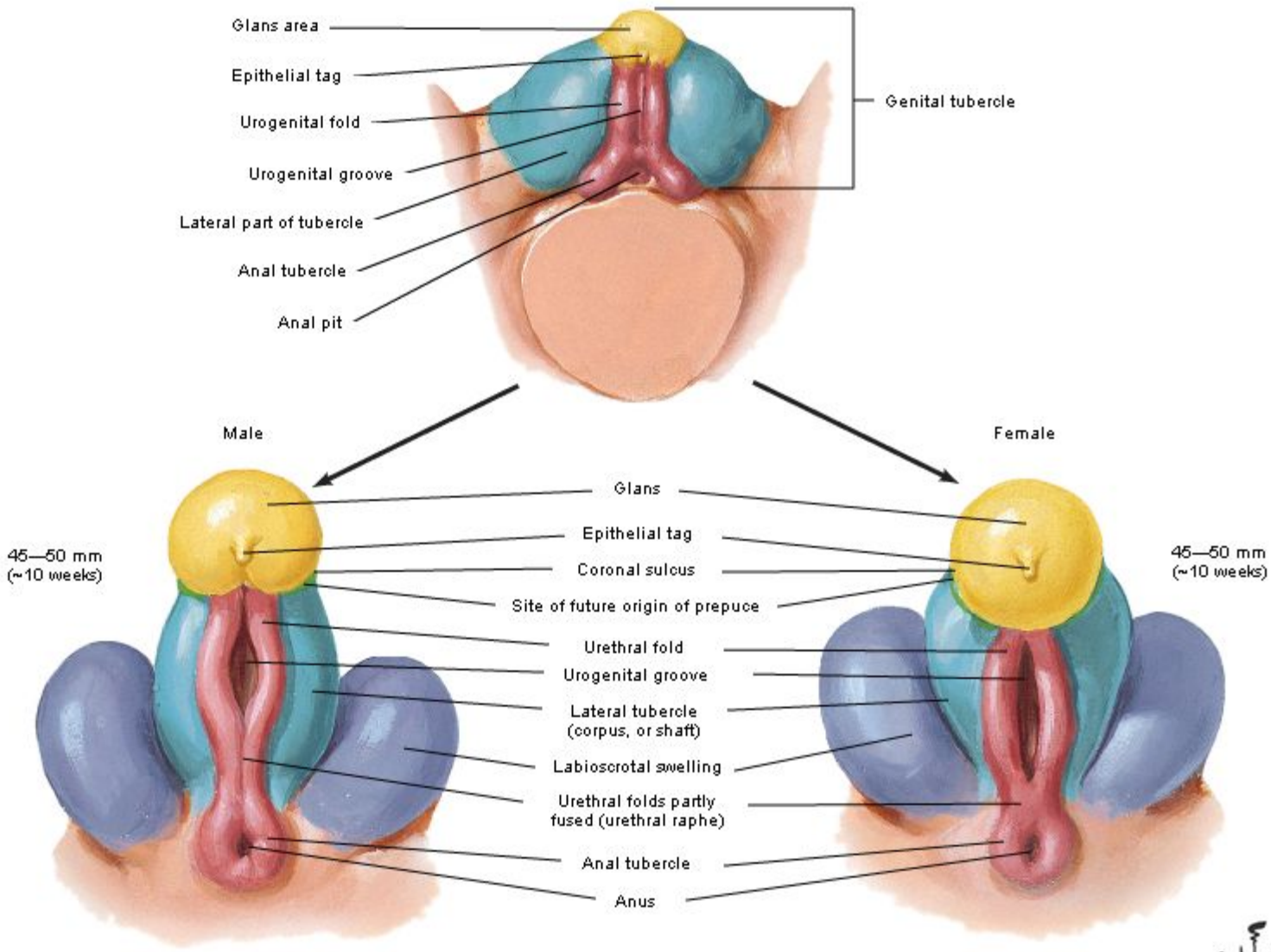

Homologues of External Genitalia

Fully Developed Male and Female

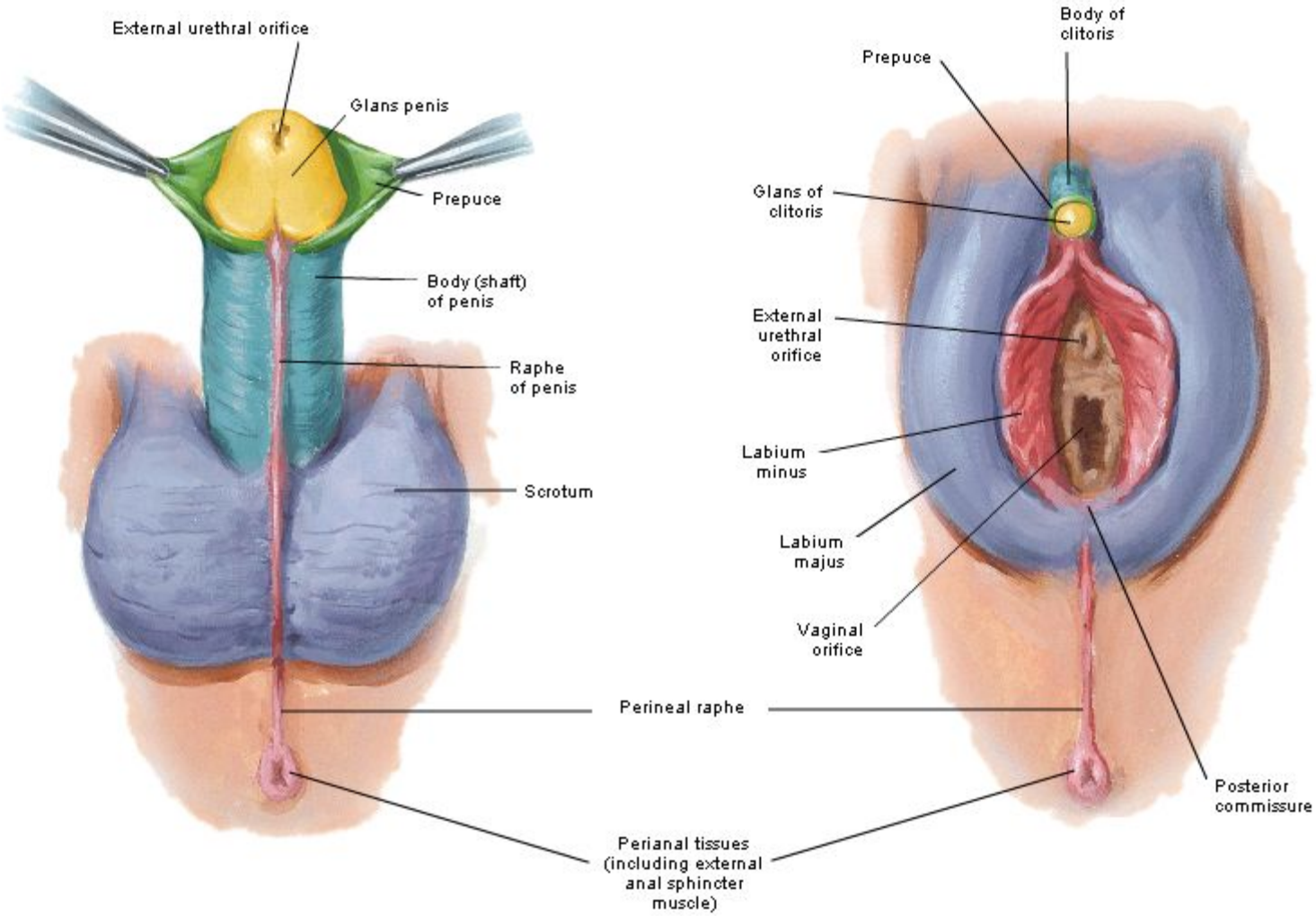

АНОМАЛИИ ПОЛОВЫХ ОРГАНОВ

часто сочетаются с врожденными аномалиями других органов, главным образом - мочевых, а также надпочечников и гипофиза.

1. Агенезия и гипоплазия половых органов, например, отсутствие одного яичка (***врожденный монорхизм***) или обоих яичек ***(анорхизм),*** добавочное яичко ***(полиорхизм)***. Встречаются сходные аномалии яичника. Добавочный яичник обнаруживается в 4% случаев.

2. Аномалии положения половых желез: яичко в паховом канале или в брюшной полости ***(крипторхизм)*** - у 2-3% подростков; яичник у глубокого пахового кольца или в большой половой губе.

3. Множественные молочные железы.

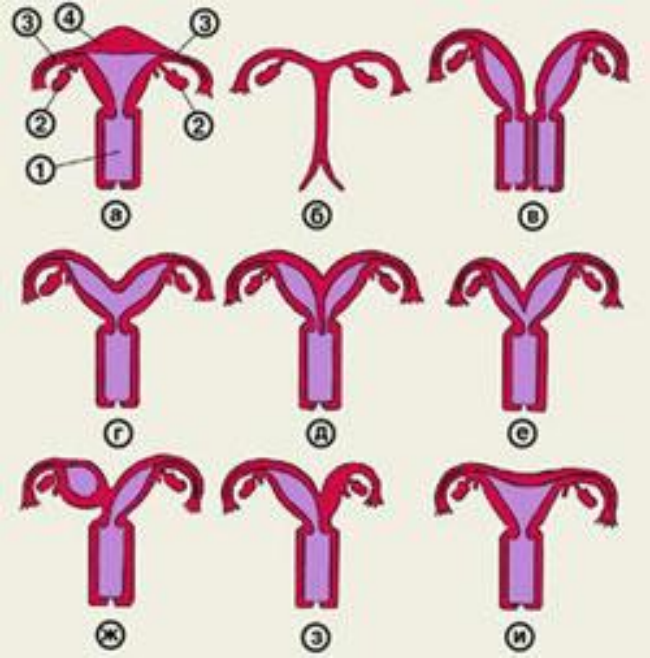

4. Аномалии матки и влагалища обычно обусловлены той или иной степенью несращения парамезонефральных протоков:

1 - аплазия матки и влагалища;
2 - удвоение матки и влагалища;
3 - двурогая матка с одной шейкой;
4 - двурогая матка с двумя шейками;
5 - двурогая матка с неодинаково развитыми рогами;
6 - двурогая матка с функционирующим замкнутым рогом;
7 - двурогая матка с атрезированным левым рогом;
8 - седловидная матка

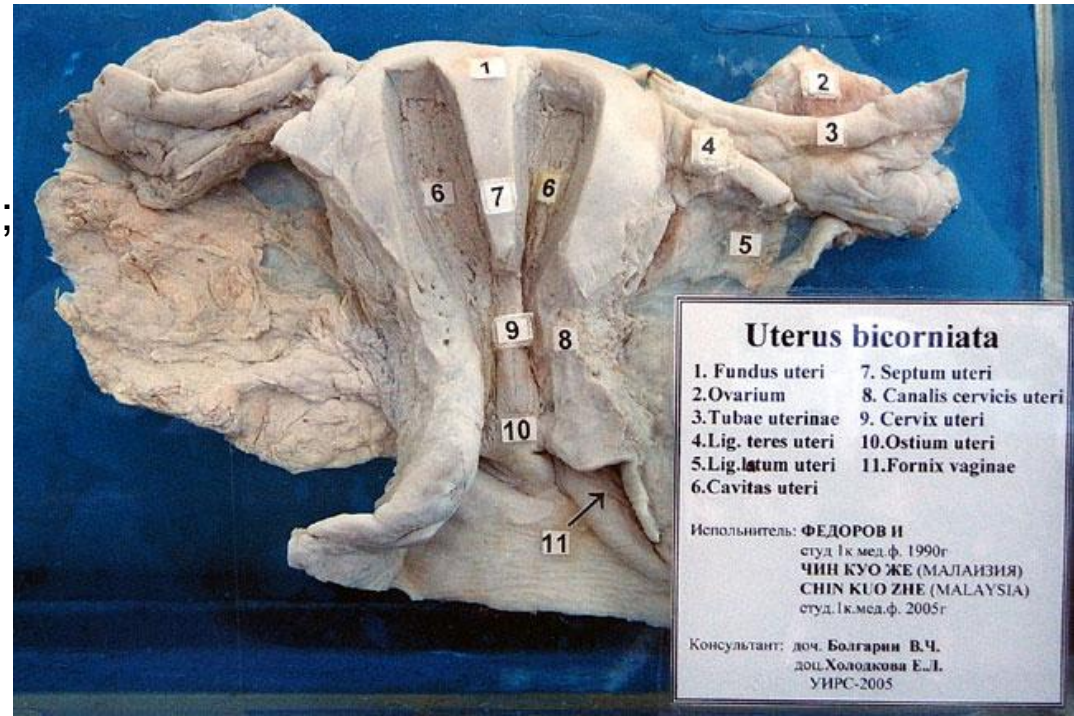

5. Клоака (влагалище, прямая кишка и уретра как отдельные органы отсутствуют или частично сращены в нижнем отделе).

6. Аномалии полового члена (клитора) встречаются у 0,5% новорожденных (чаще у мальчиков):

- гипоспадия - расщепление нижней стороны члена/клитора. Крайние варианты - несращение мошонки и даже расщепление промежности;

- эписпадия - расщепление спинки члена и, возможно, уретры. Крайний вариант- дефект лобкового симфиза и передней брюшной стенки с эктопией мочевого пузыря.

7. Гермафродитизм (двуполость):

- истинный - развитие внутренних и наружных половых органов обоих полов, встречается 10-12% больных с тяжелой гипоспадией;
- ложный, мужского типа - у мужчины развиваются женские наружные половые органы, женского типа - у женщины определяются мужские наружные половые органы.

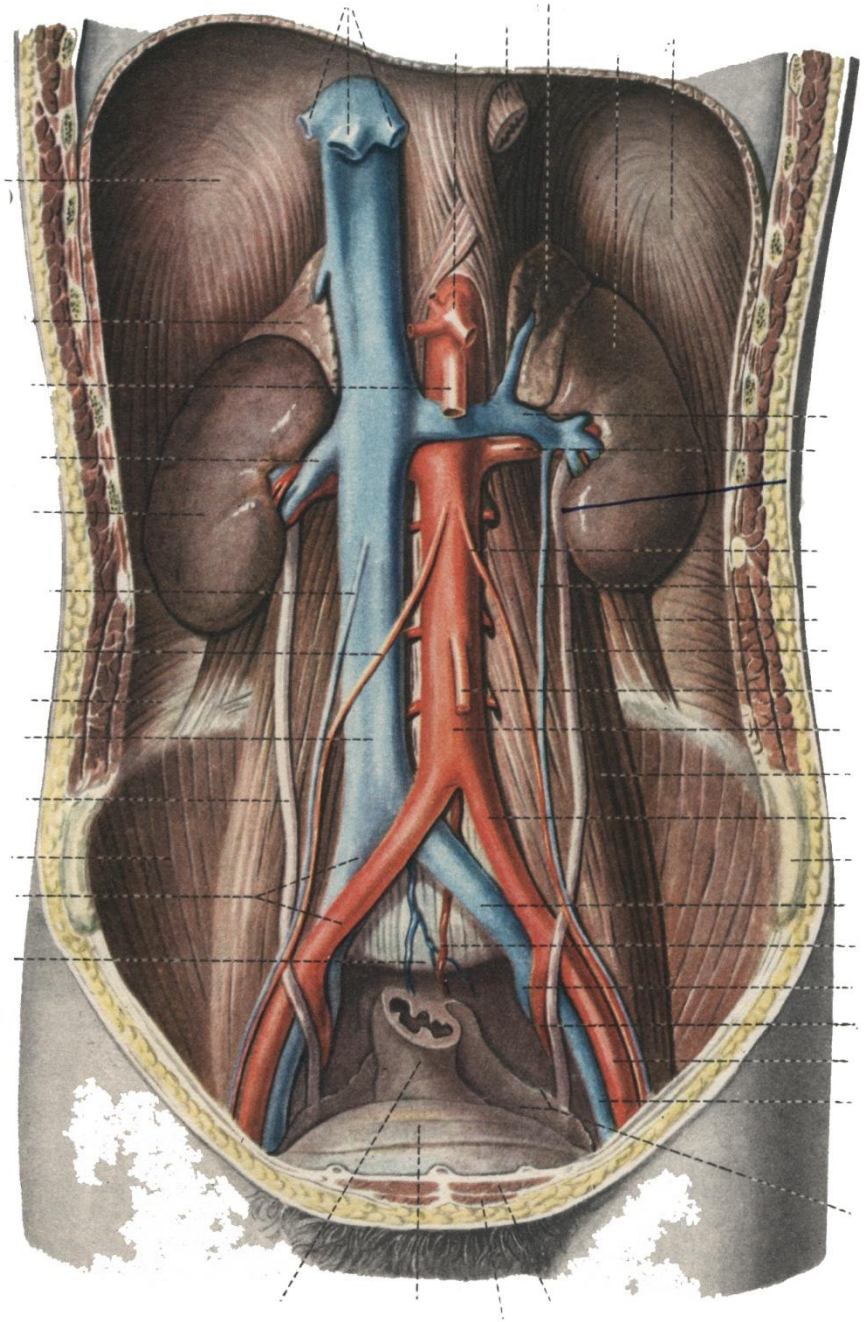

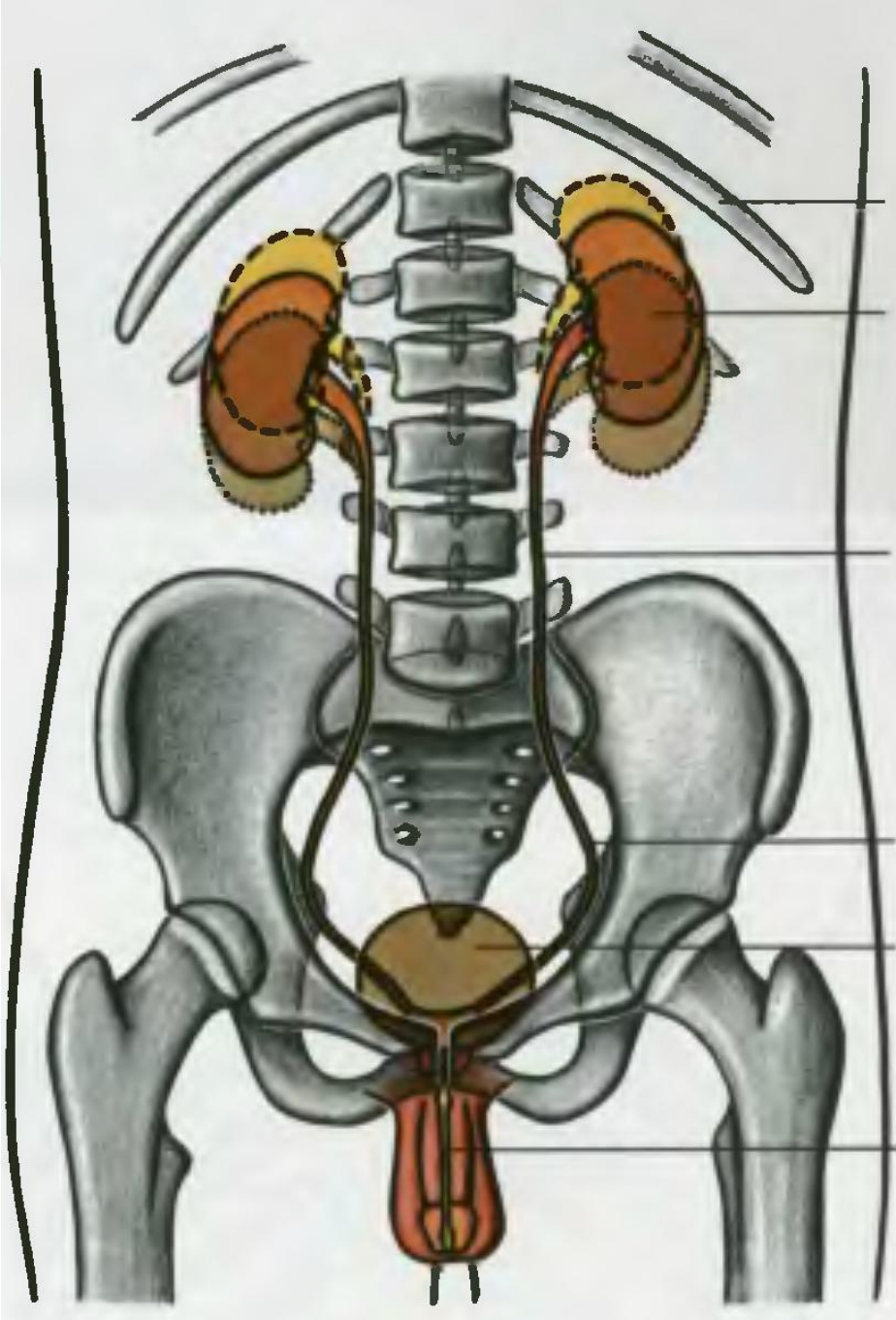

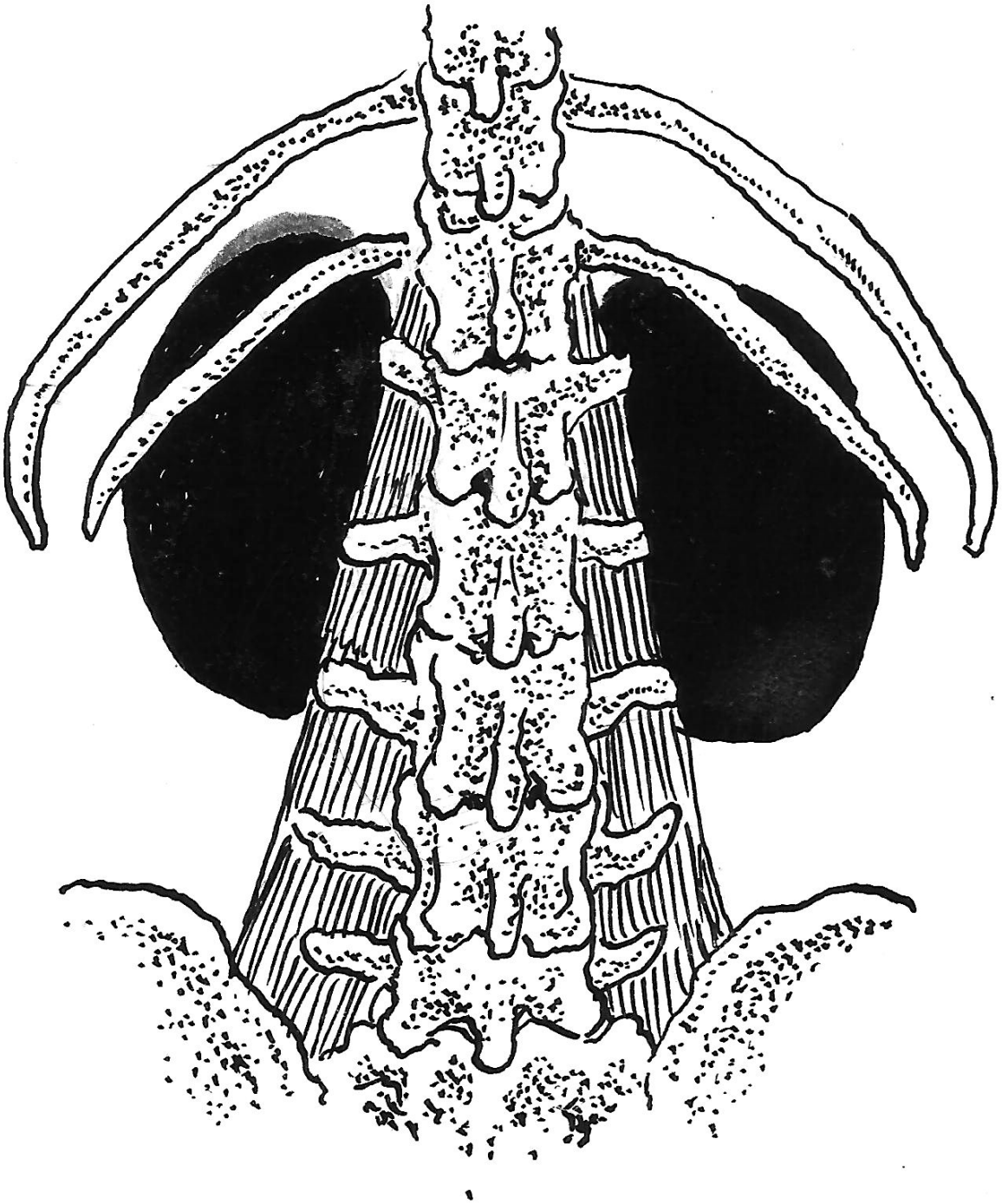

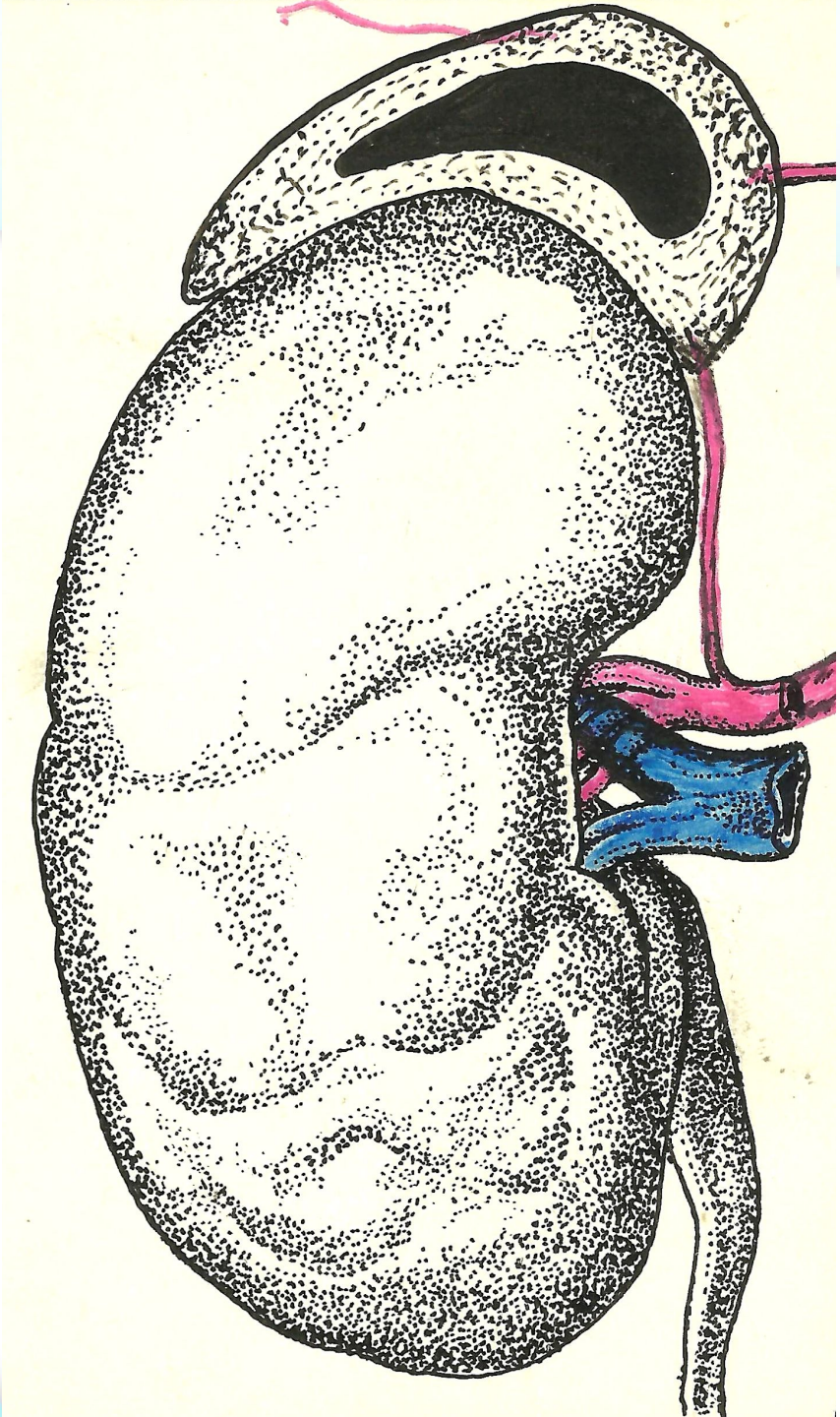

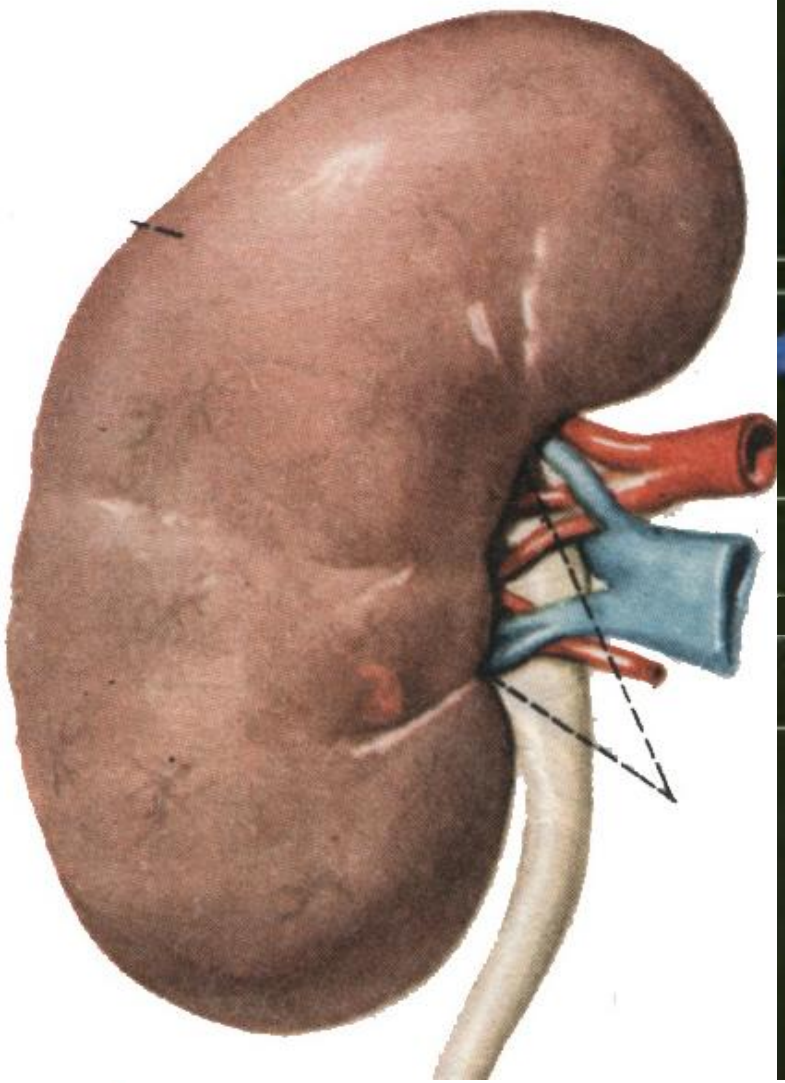

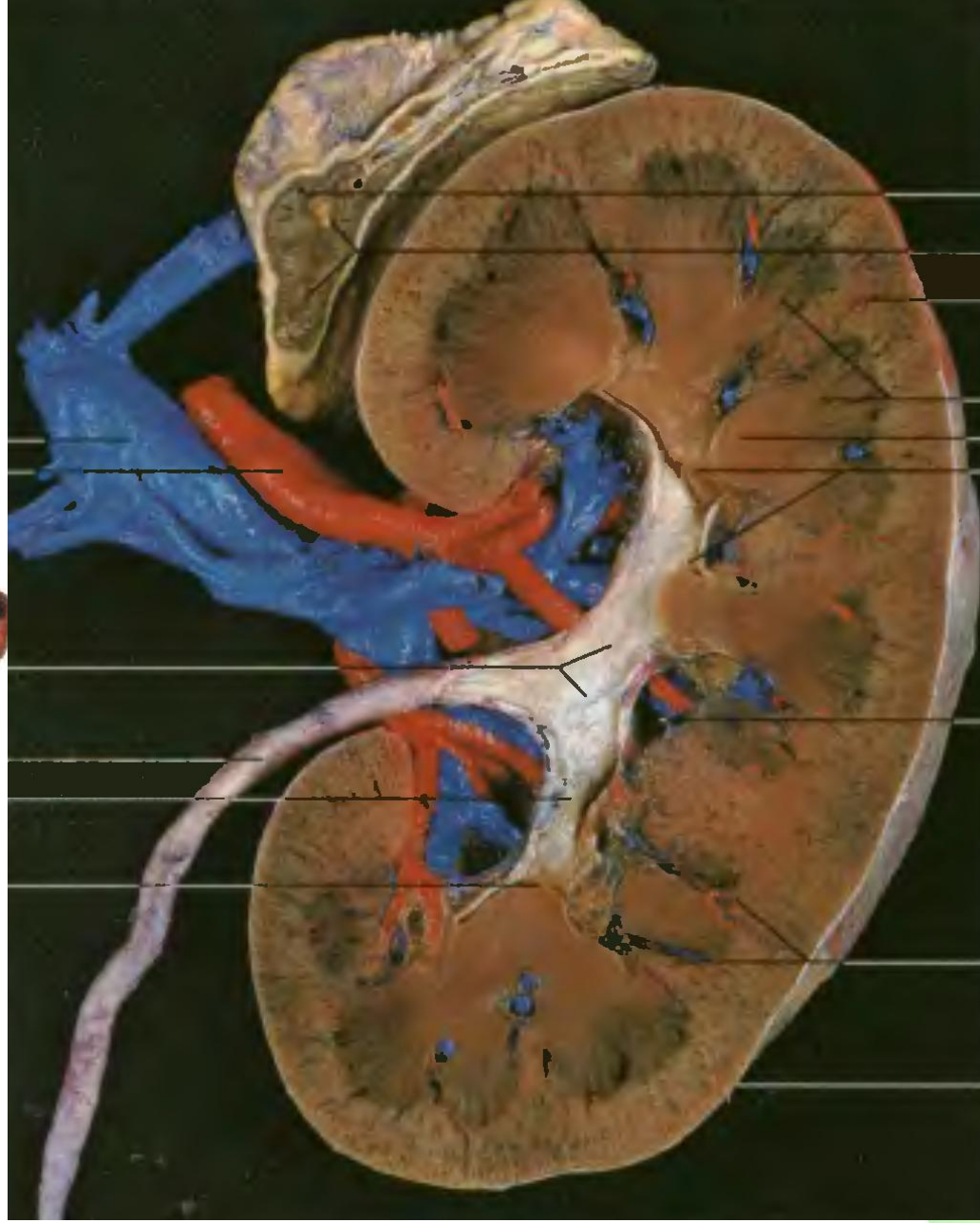

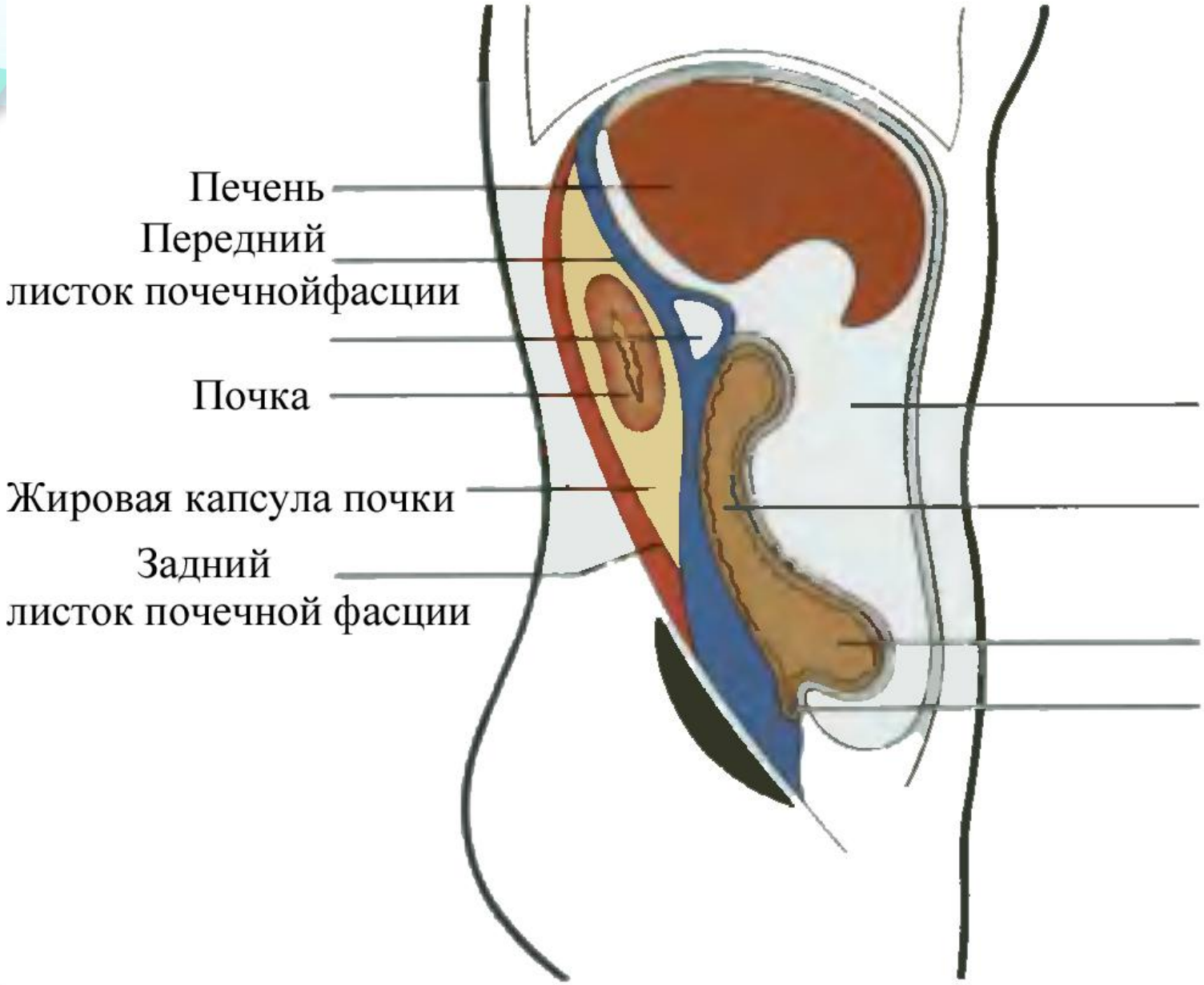
Печень
Передний
листок почечнойфасции
Почка
Жировая капсула почки
Задний
листок почечной фасции

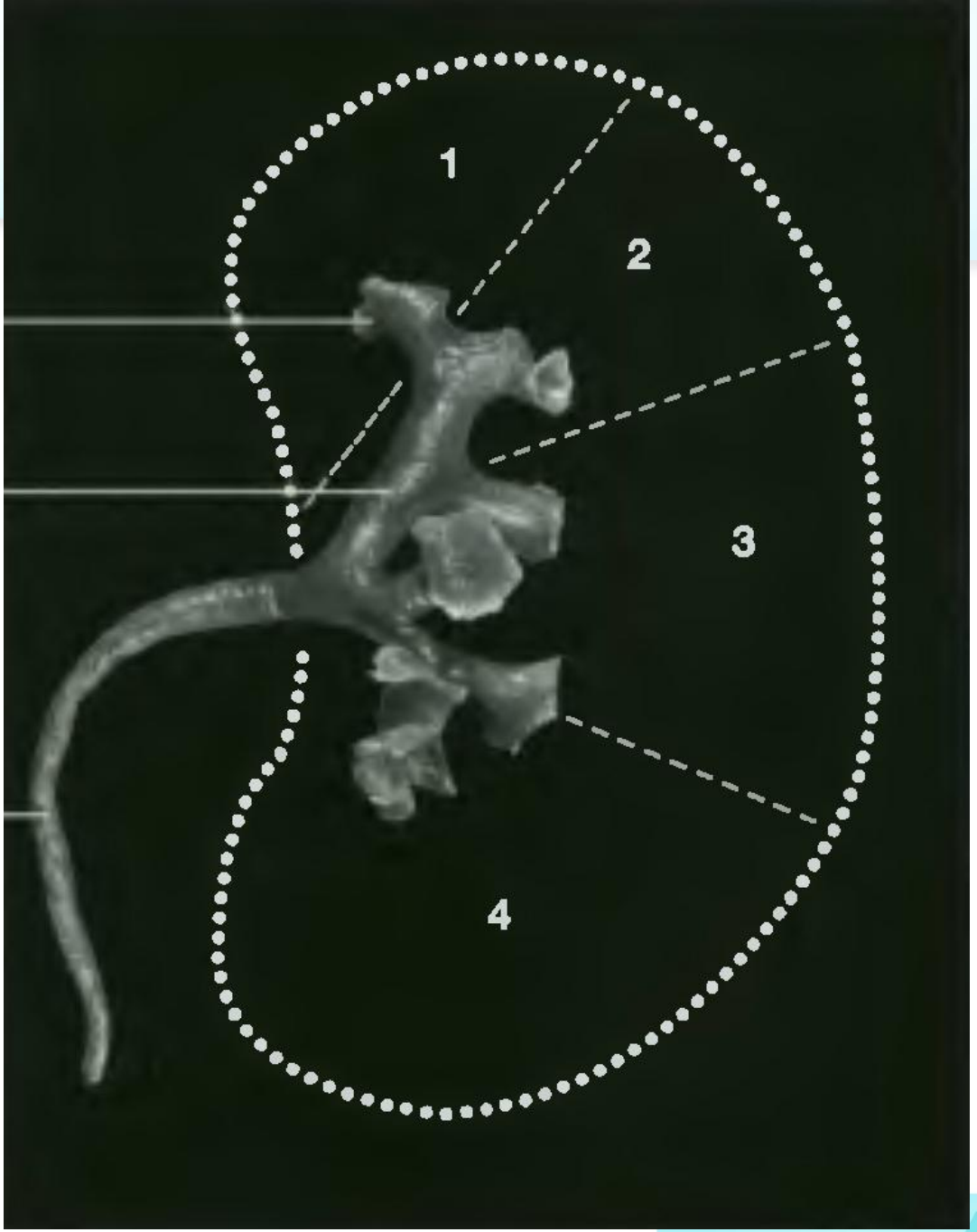
1
2
3
4

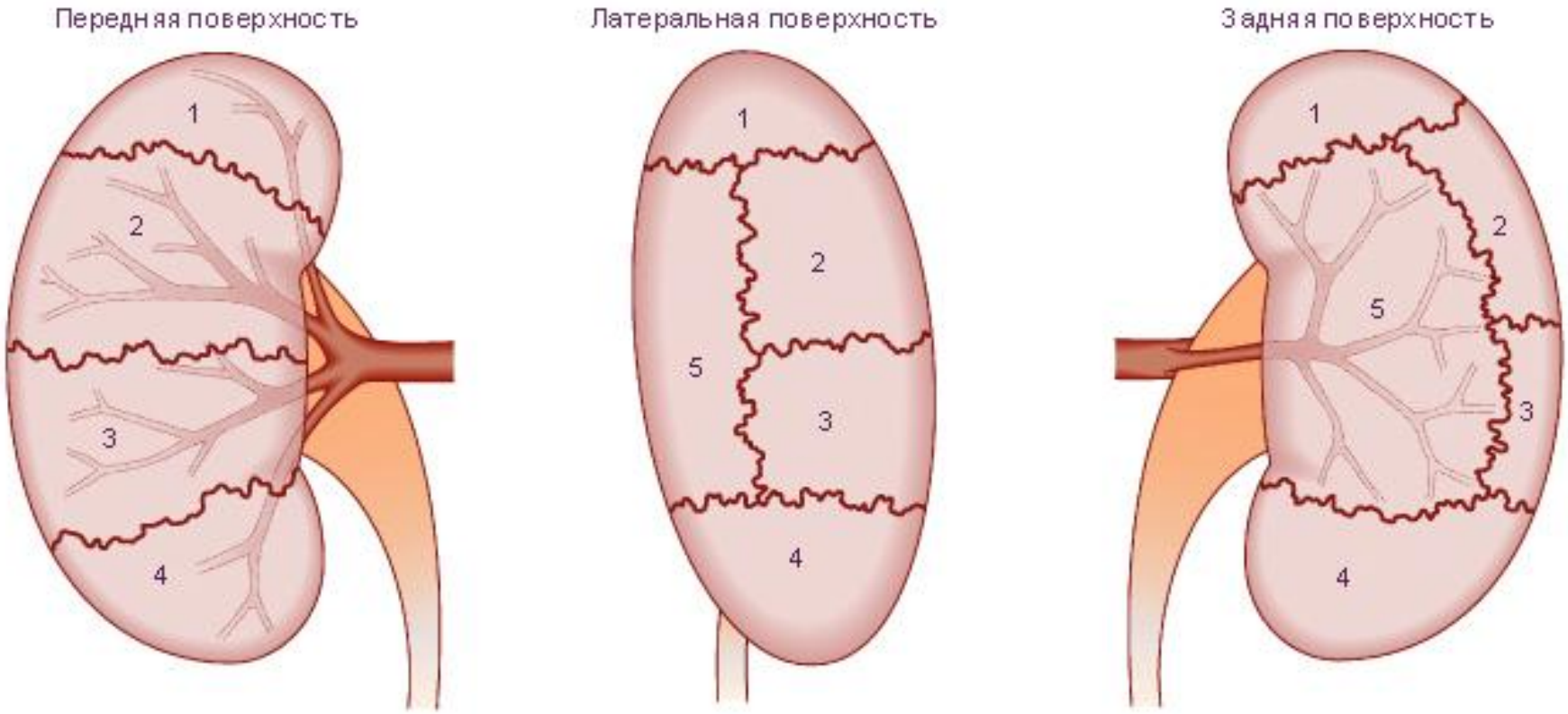

Сегменты почки: 1 - верхушечный (верхний), 2 - верхний передний, 3 - нижний передний, 4 - нижний, 5 - задний

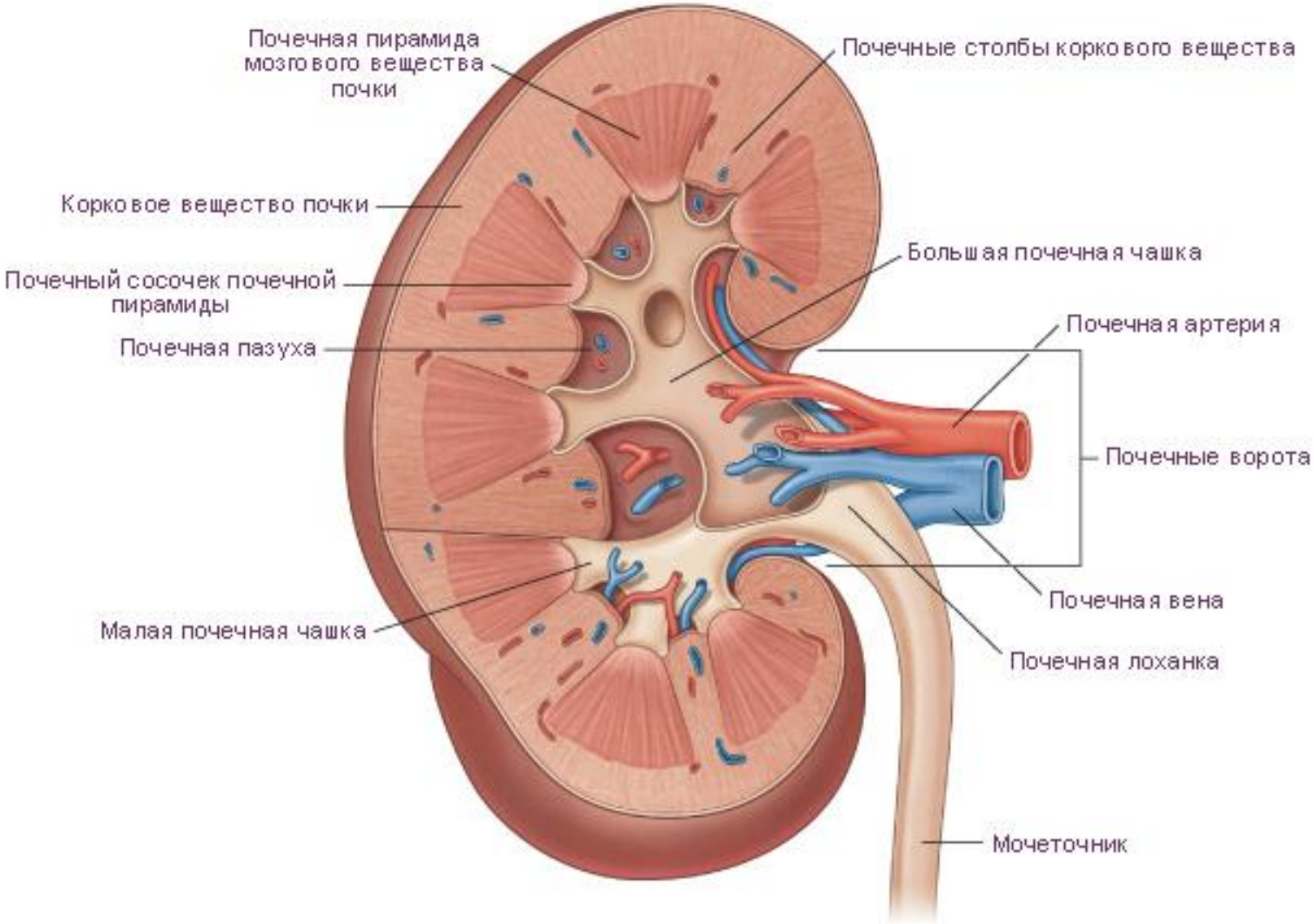
Почечная пирамида мозгового вещества почки
Почечные столбы корковового вещества
Корковое вещество почки
Большая почечная чашка
Почечный сосочек почечной пирамиды
Почечная артерия
Почечная пазуха
Почечные ворота
Почечная вена
Малая почечная чашка
Почечная лоханка
Мочеточник

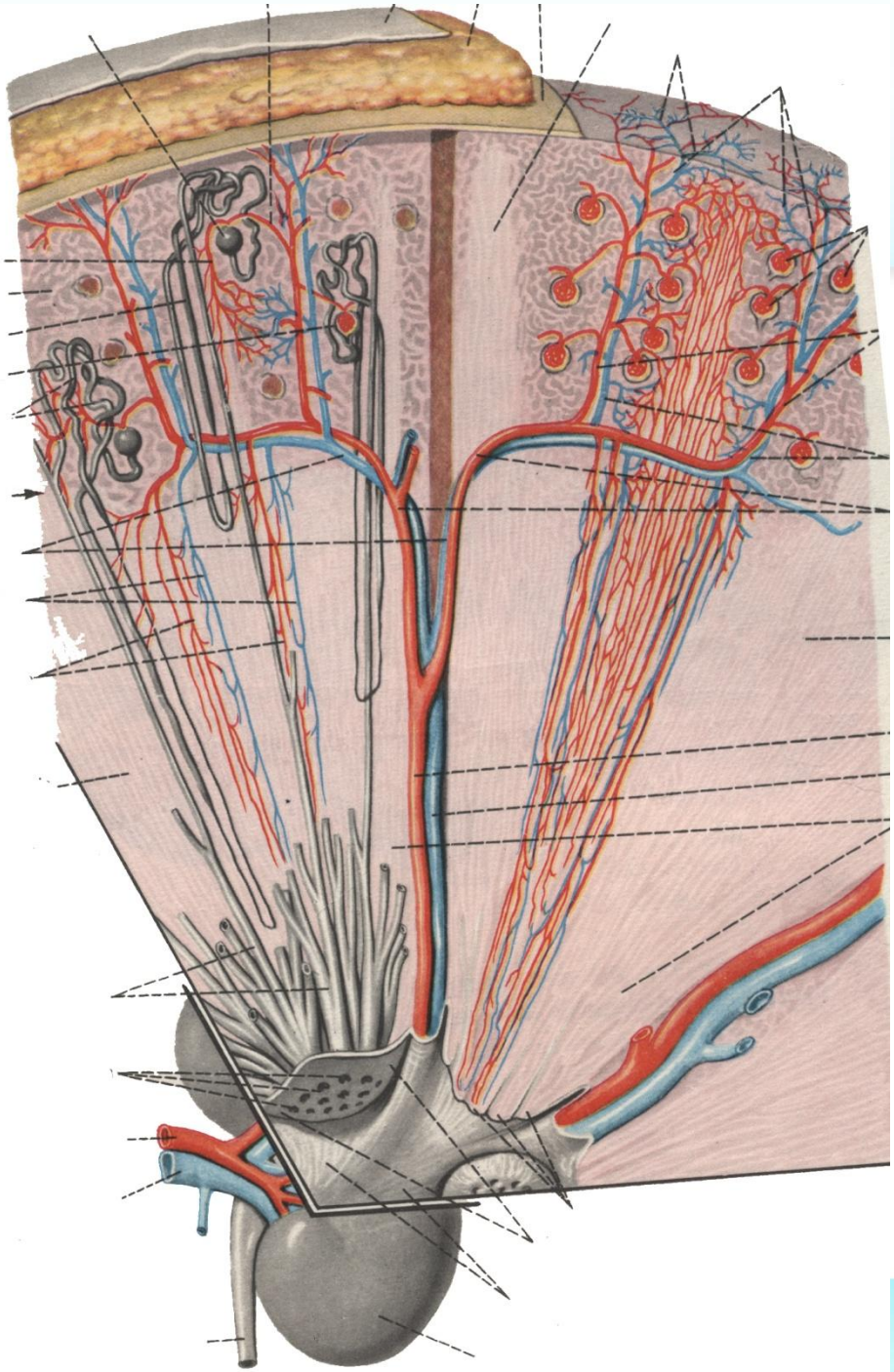

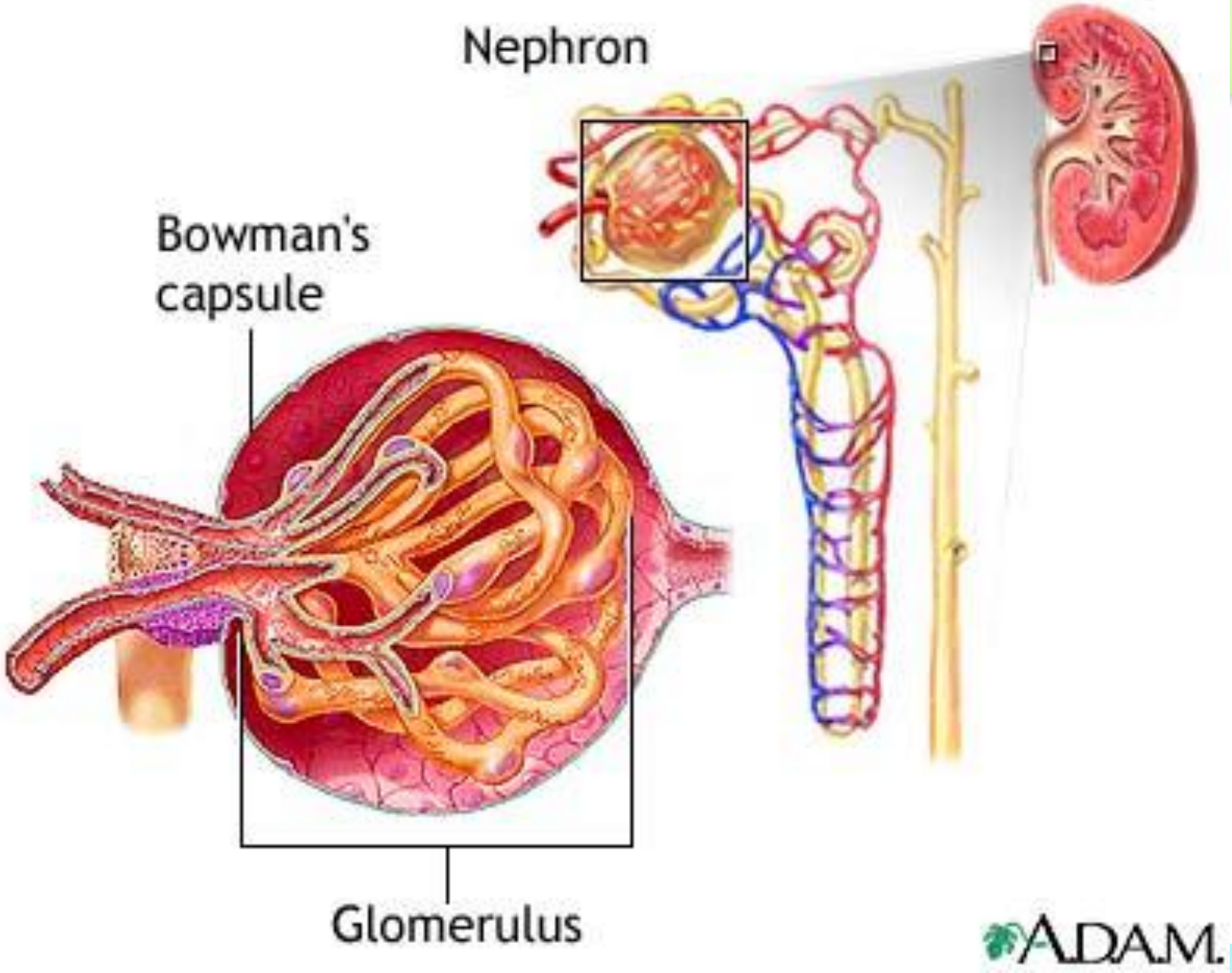
Nephron
Bowman's capsule
Glomerulus
A.D.A.M.

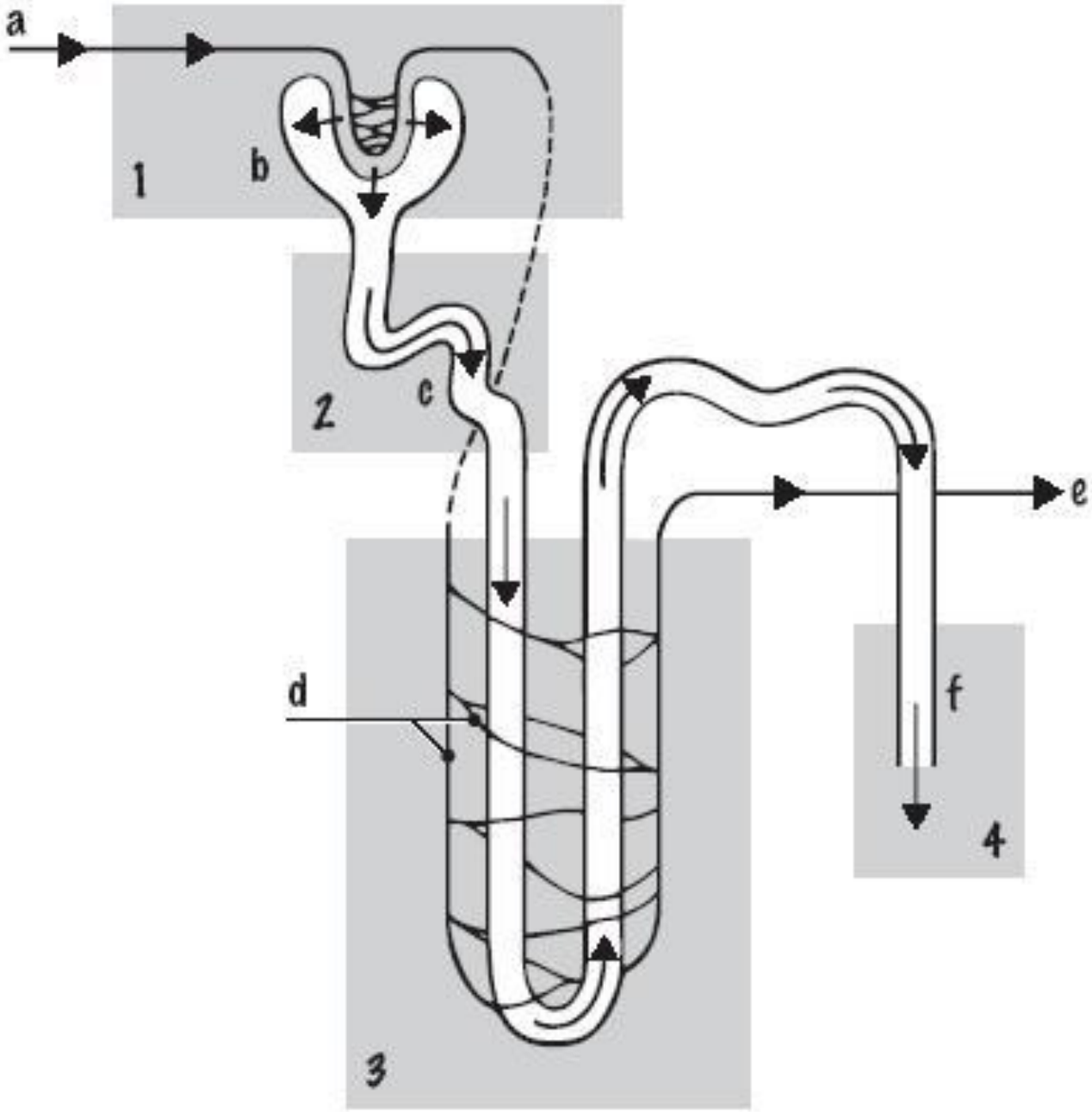
a
1
b
2
c
d
3
e
f
4

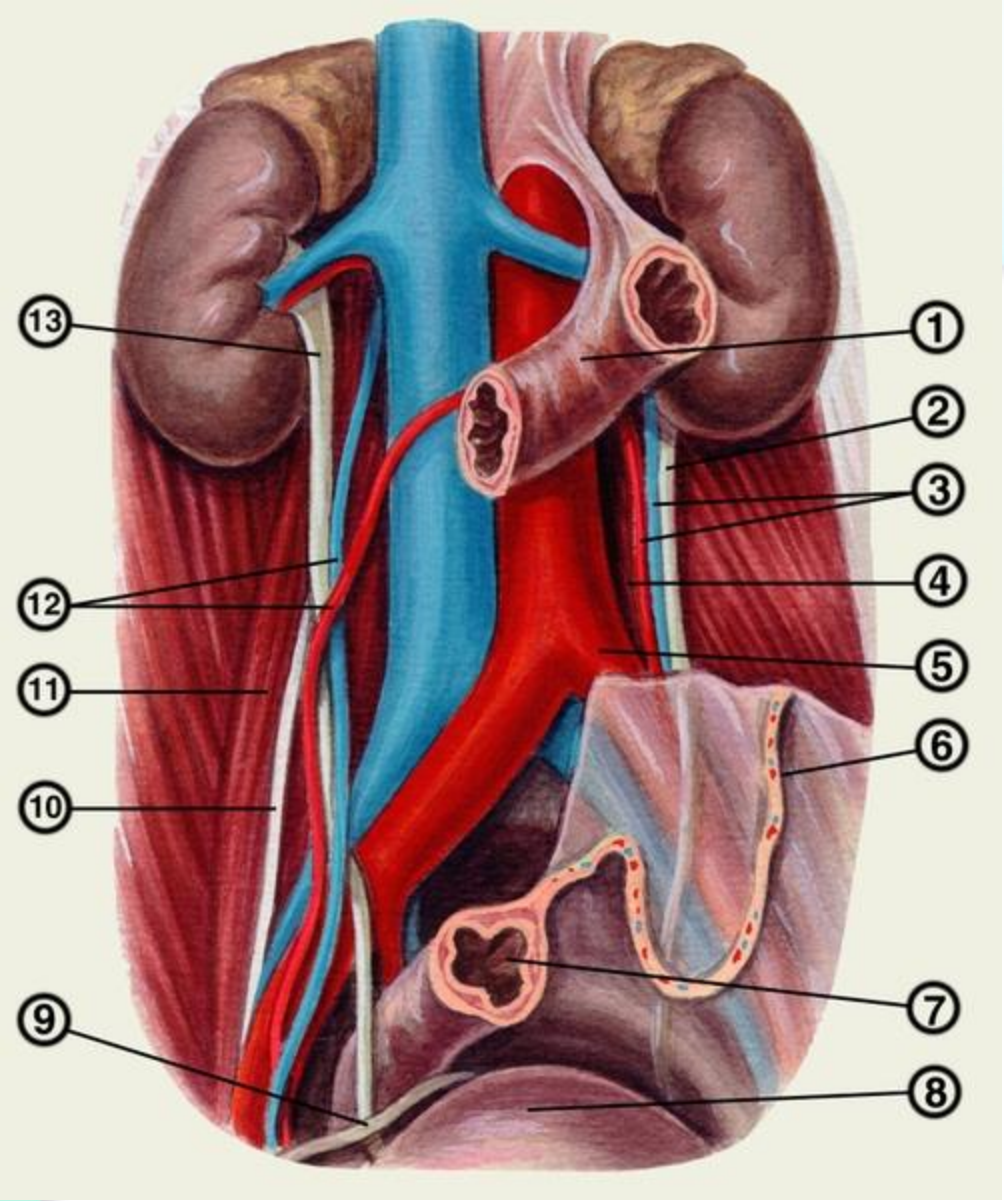
13
1
2
3
12
4
11
5
6
10
7
9
8

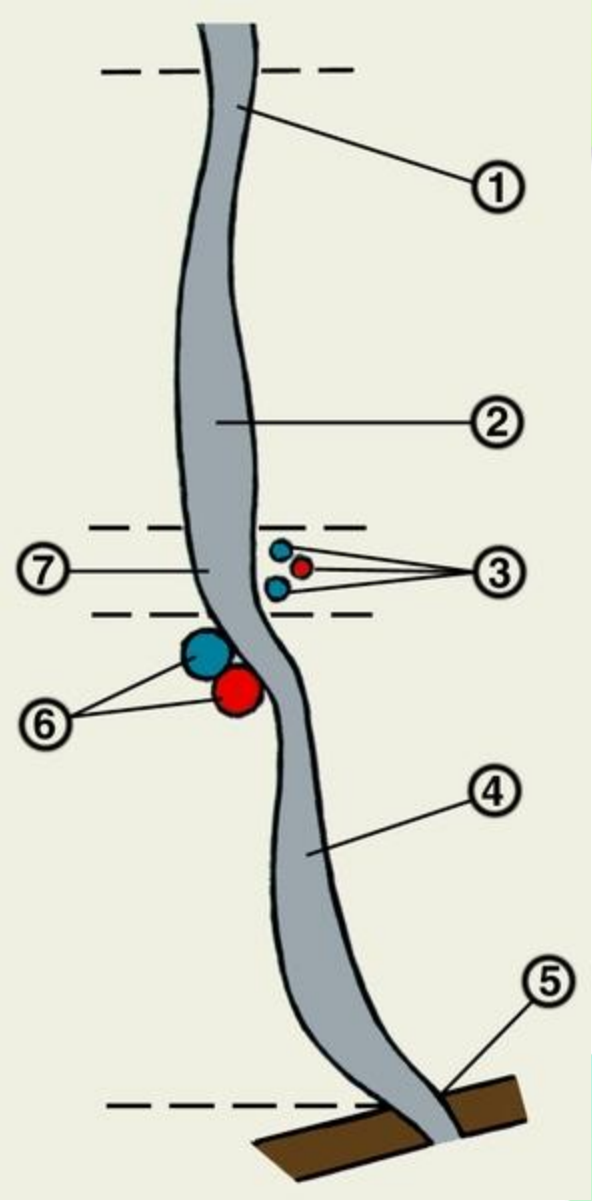
1
2
7
3
6
4
5

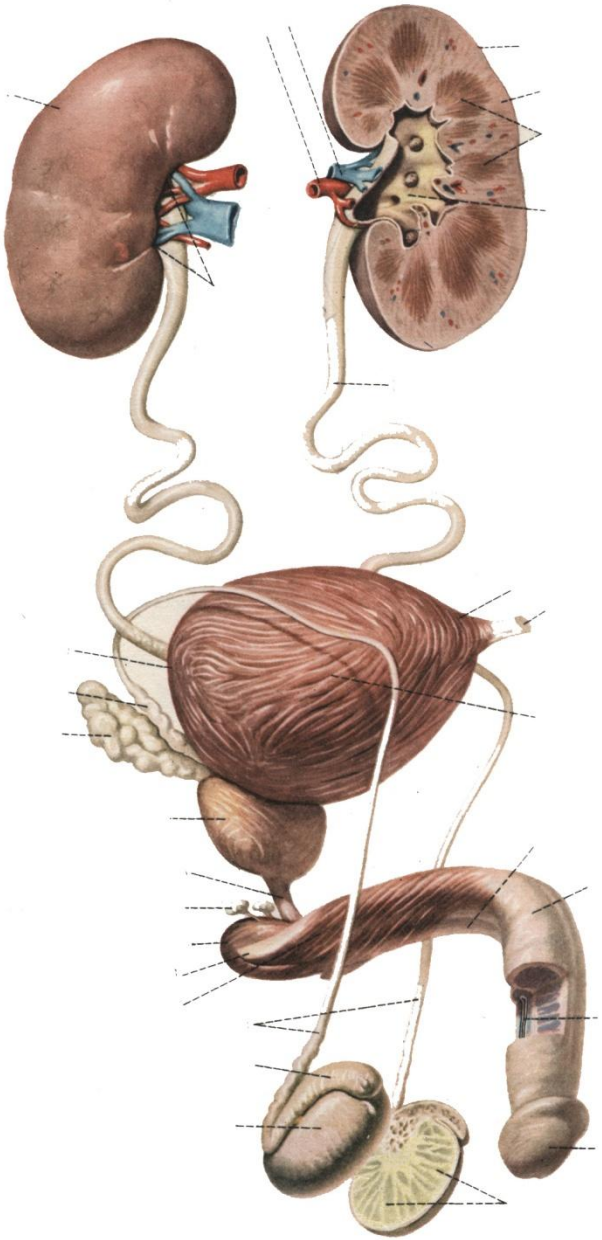

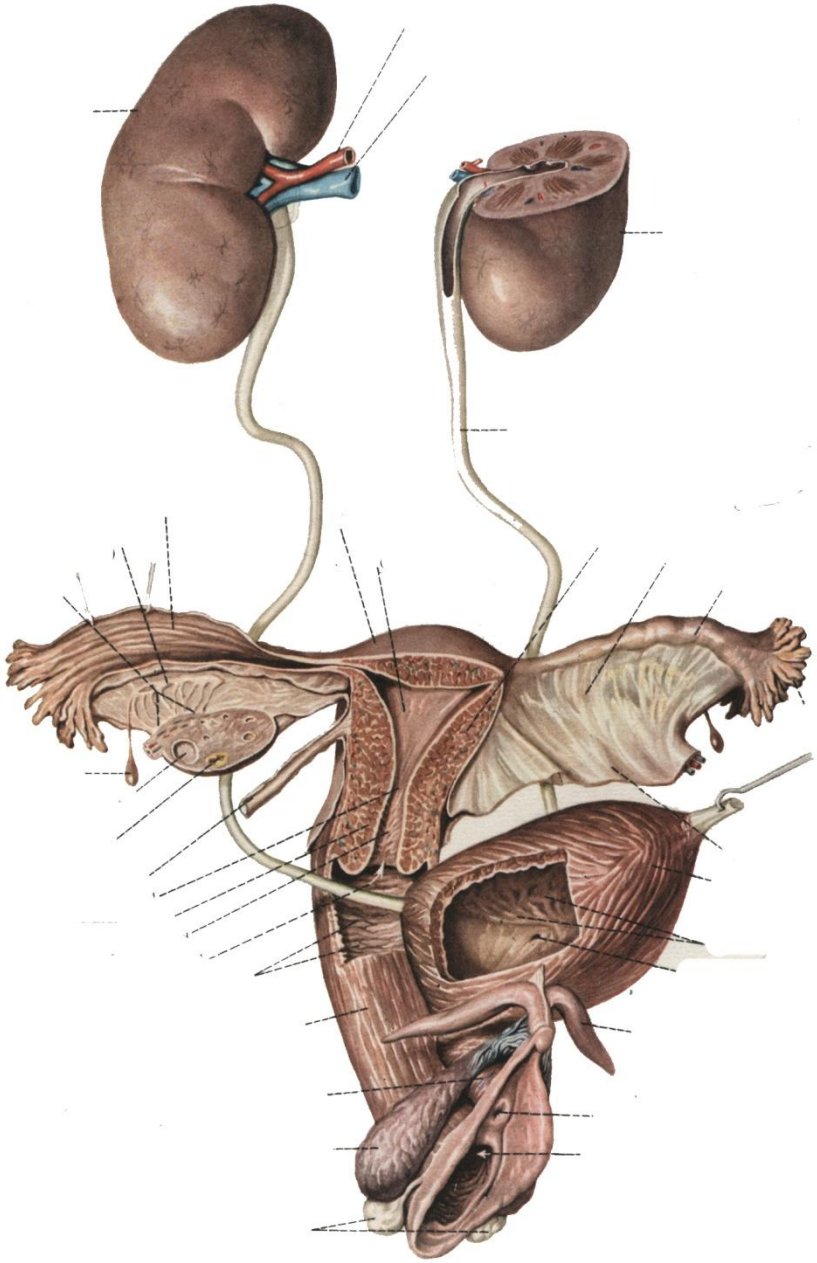

An

Мочеточники
Мочевой пузырь
Треугольник
Уретра
Наружное отверстие

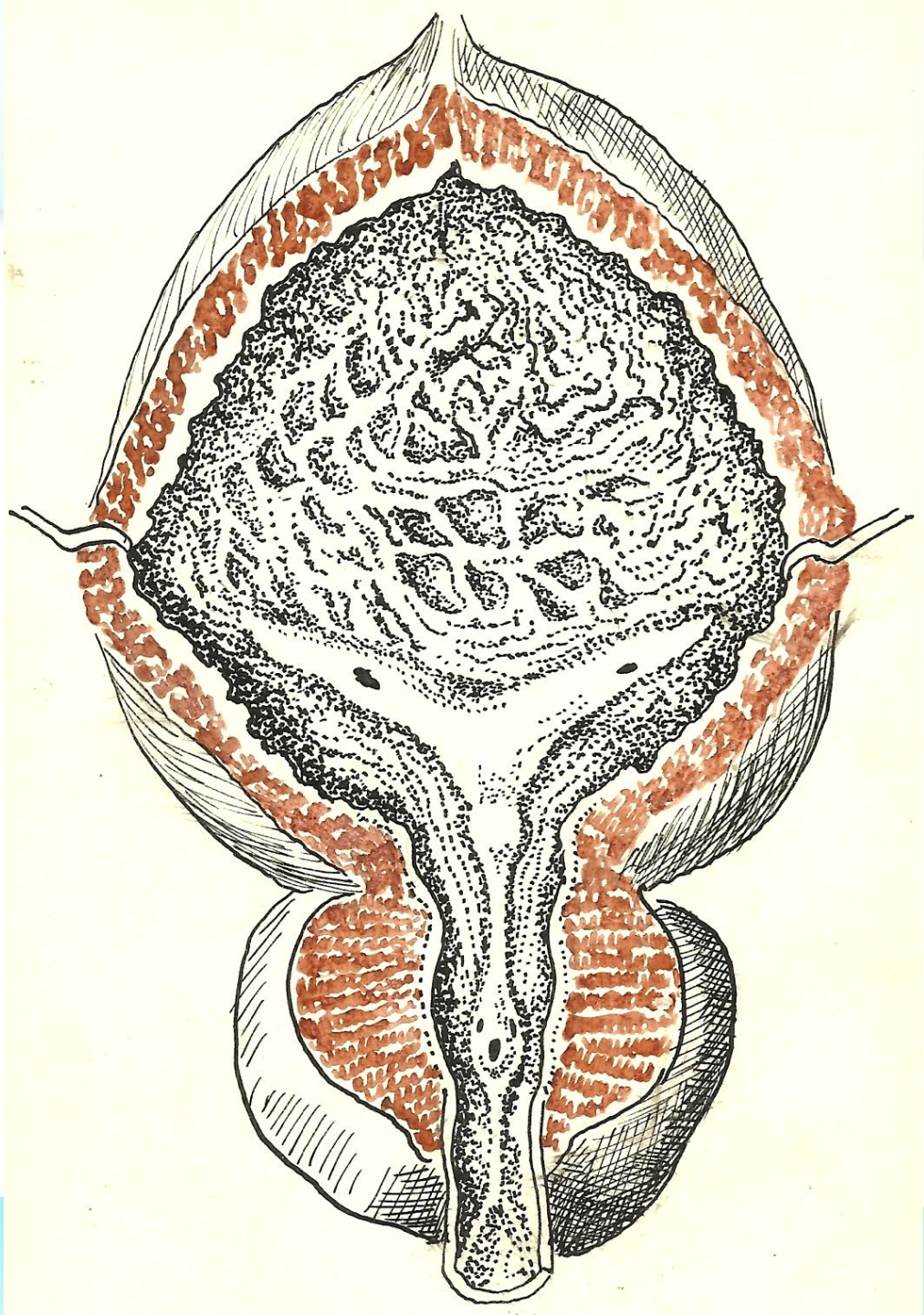

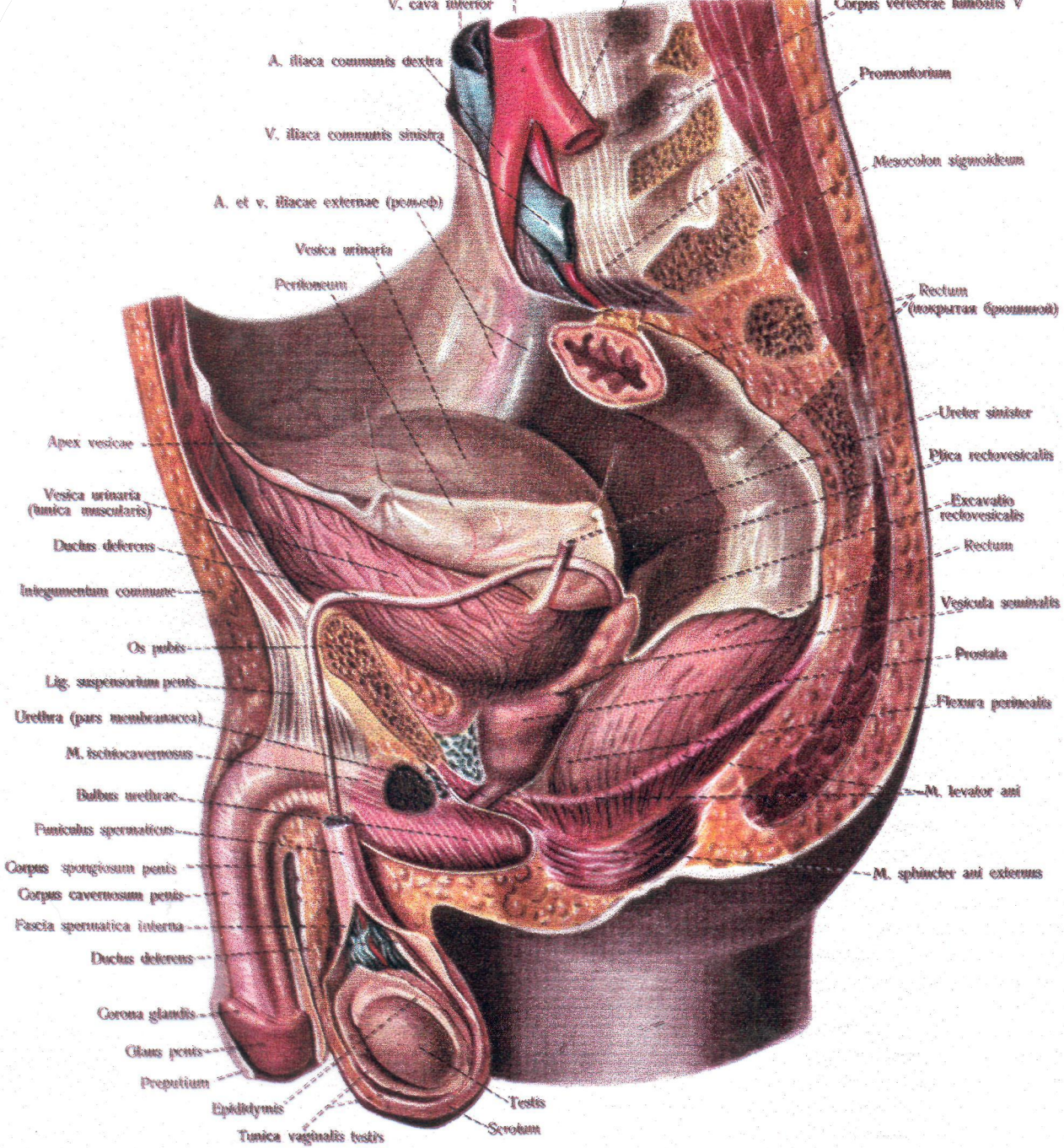
V. cava inferior
Corpus vertebrae lumbalis V
A. iliaca communis dextra
Promontorium
V. iliaca communis sinistra
Mesocolon sigmoideum
A. et v. iliacae externae (рельеф)
Vesica urinaria
Peritoneum
Rectum
(покрытая брюшиной)
Ureter sinister
Apex vesicae
Plica rectovesicalis
Vesica urinaria
(tunica muscularis)
Excavatio
rectovesicalis
Ductus deferens
Rectum
Integumentum commune
Vesicula seminalis
Os pubis
Prostata
Lig. suspensorium penis
Flexura perinealis
Urethra (pars membranacea)
M. ischiocavernosus
Bulbus urethrae
M. levator ani
Funiculus spermaticus
Corpus spongiosum penis
M. sphincter ani externus
Corpus cavernosum penis
Fascia spermatica interna
Ductus deferens
Corona glandis
Glans penis
Praeputium
Epididymis
Testis
Tunica vaginalis testis
Scrotum

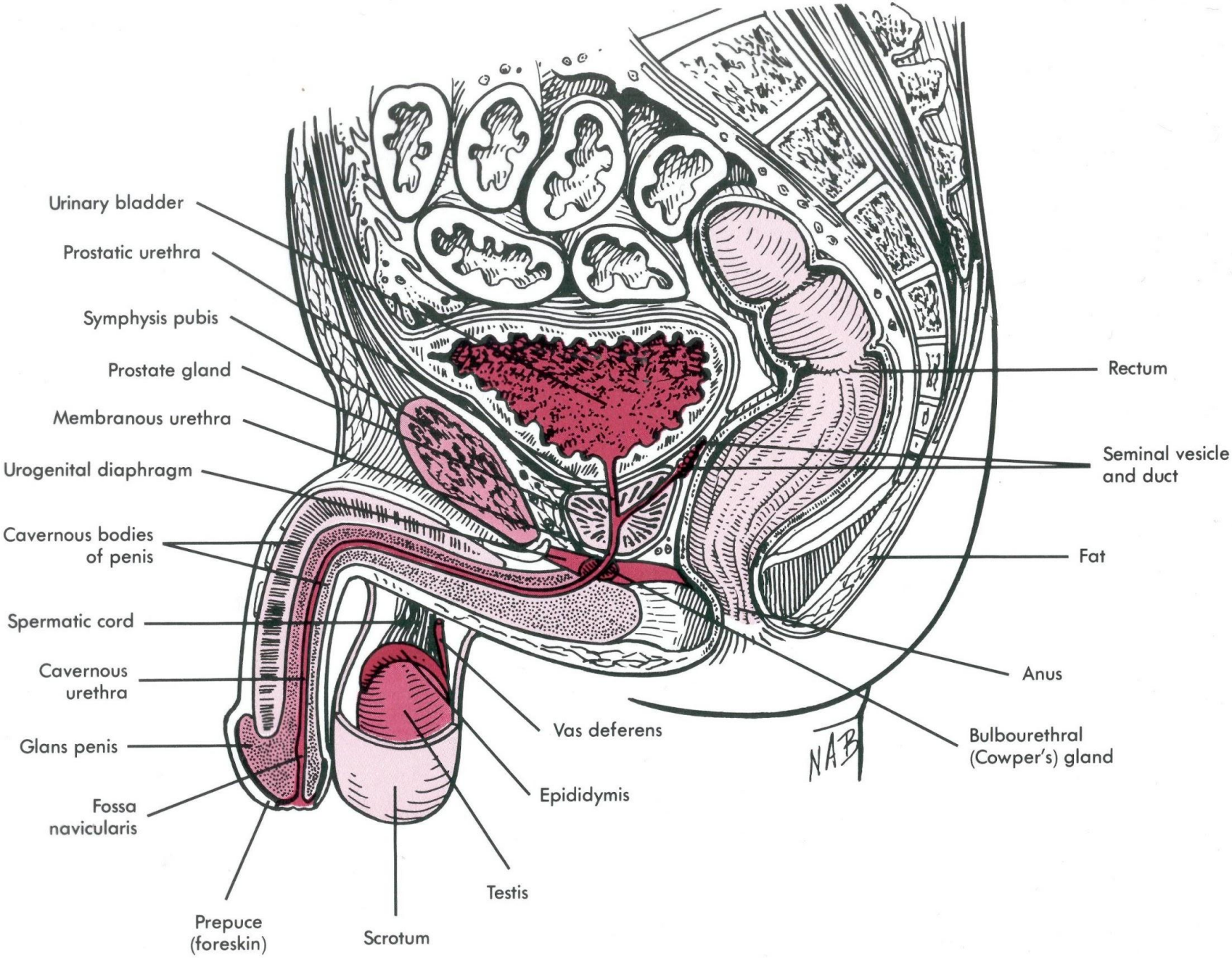

Phipps Medical-Surgical Nursing
Long Medical-Surgical Nursing

Testis, Epididymis and Ductus Deferens

Frontal Section

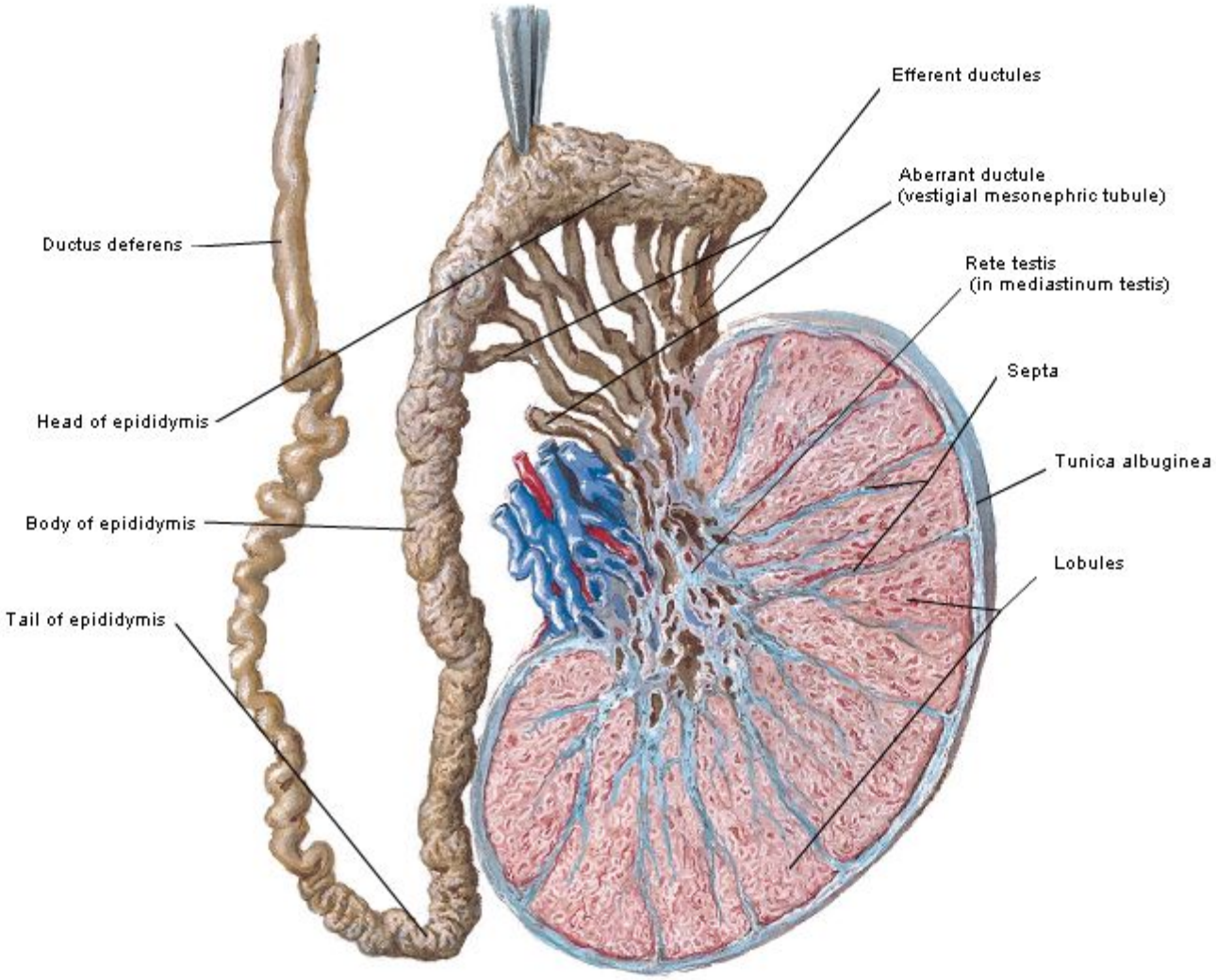

F. Netter M.D.

Testis, Epididymis and Ductus Deferens

Schema

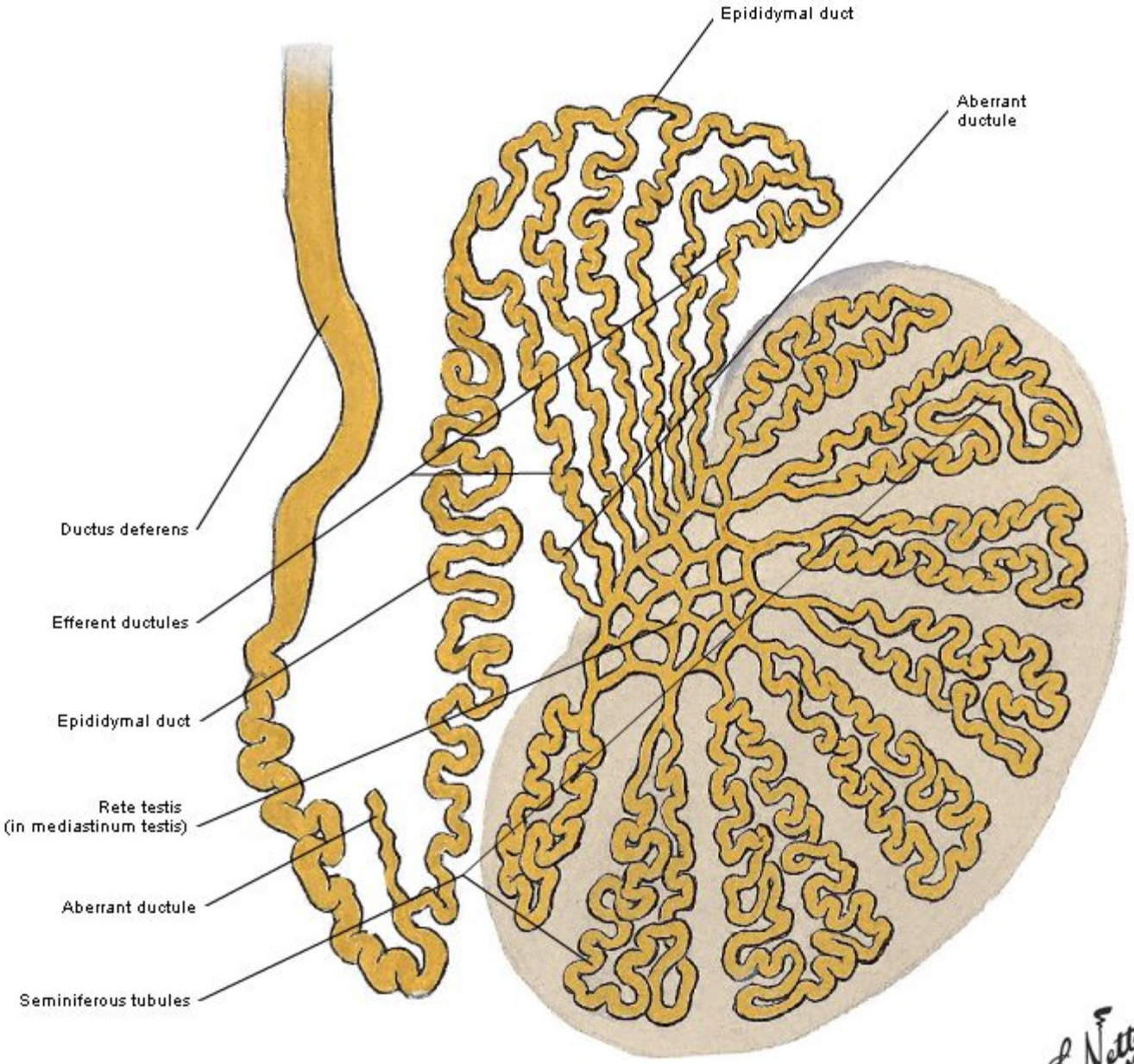

Prostate and Seminal Vesicles

Posterior View

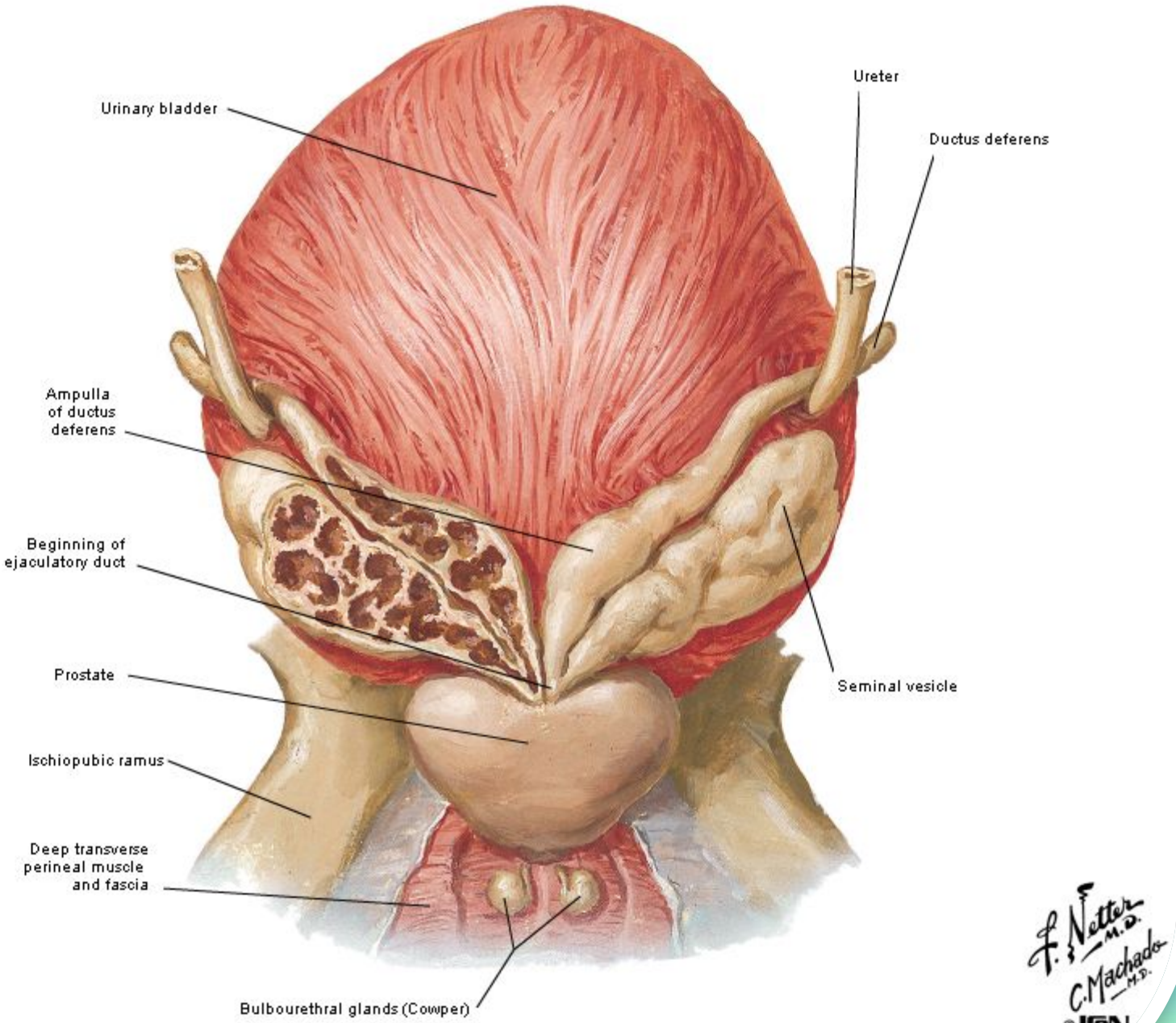

Prostate and Seminal Vesicles

Frontal Section

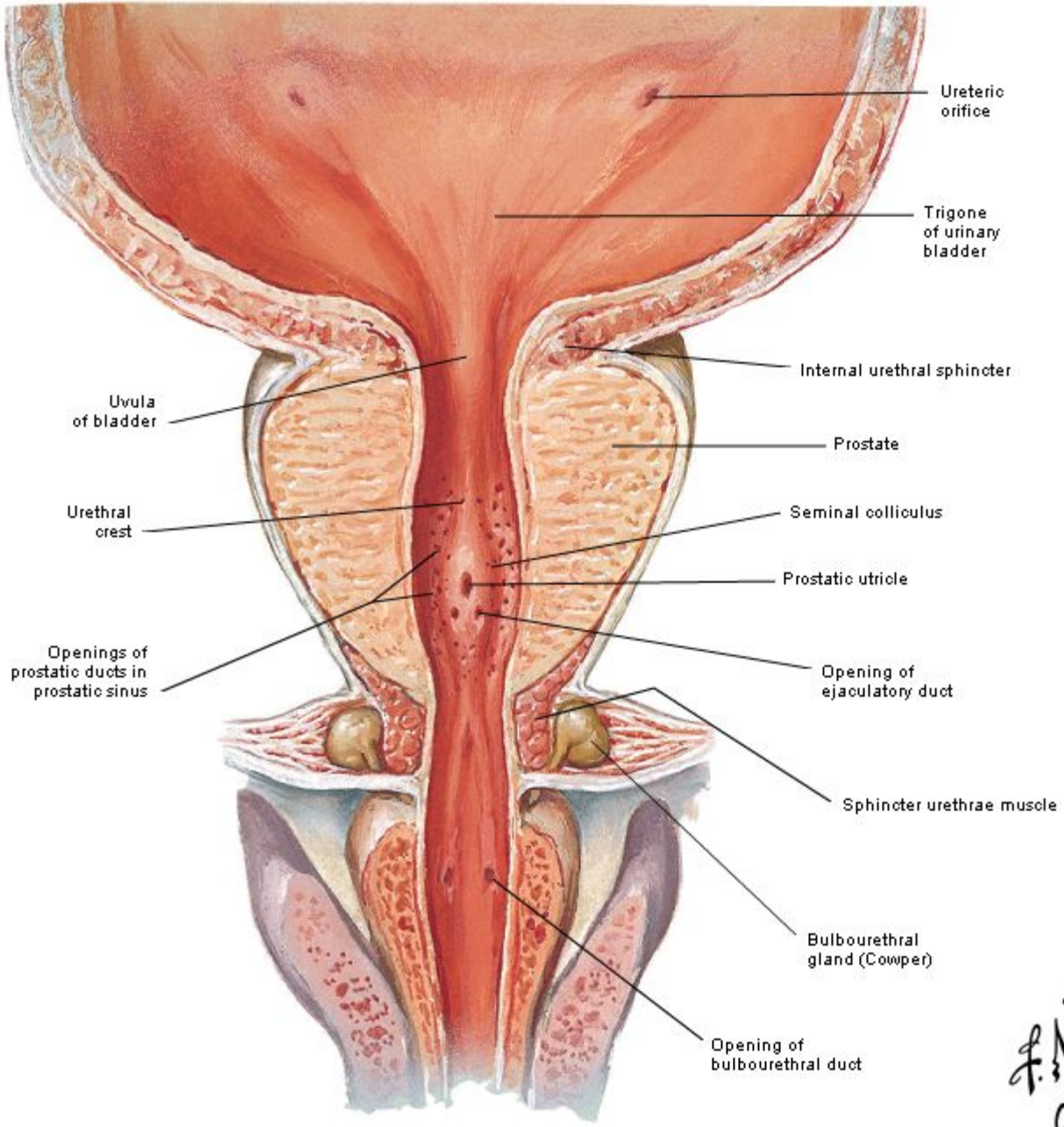

Prostate and Seminal Vesicles

Sagittal Section

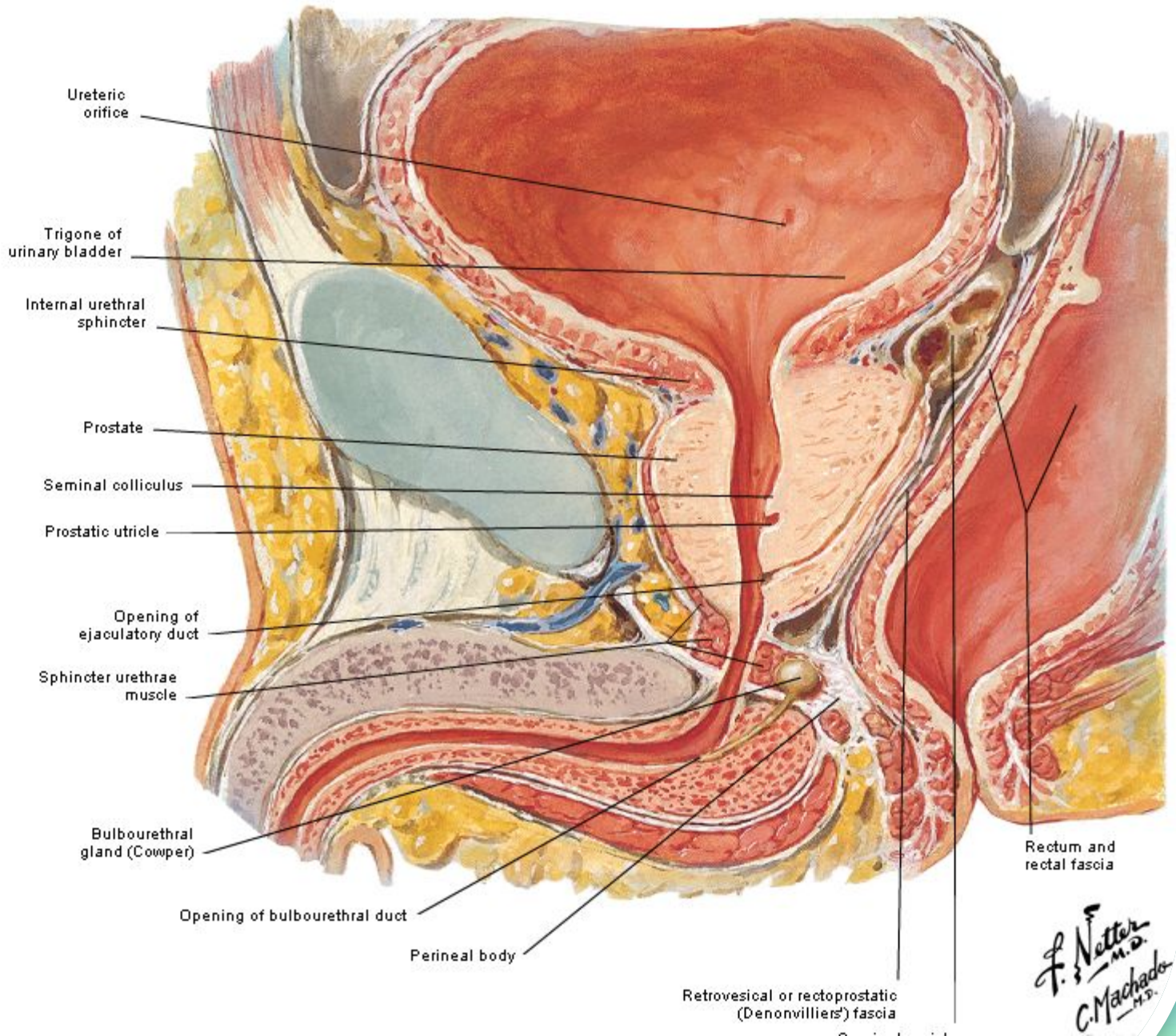

Uterus and Adnexa
Posterior View

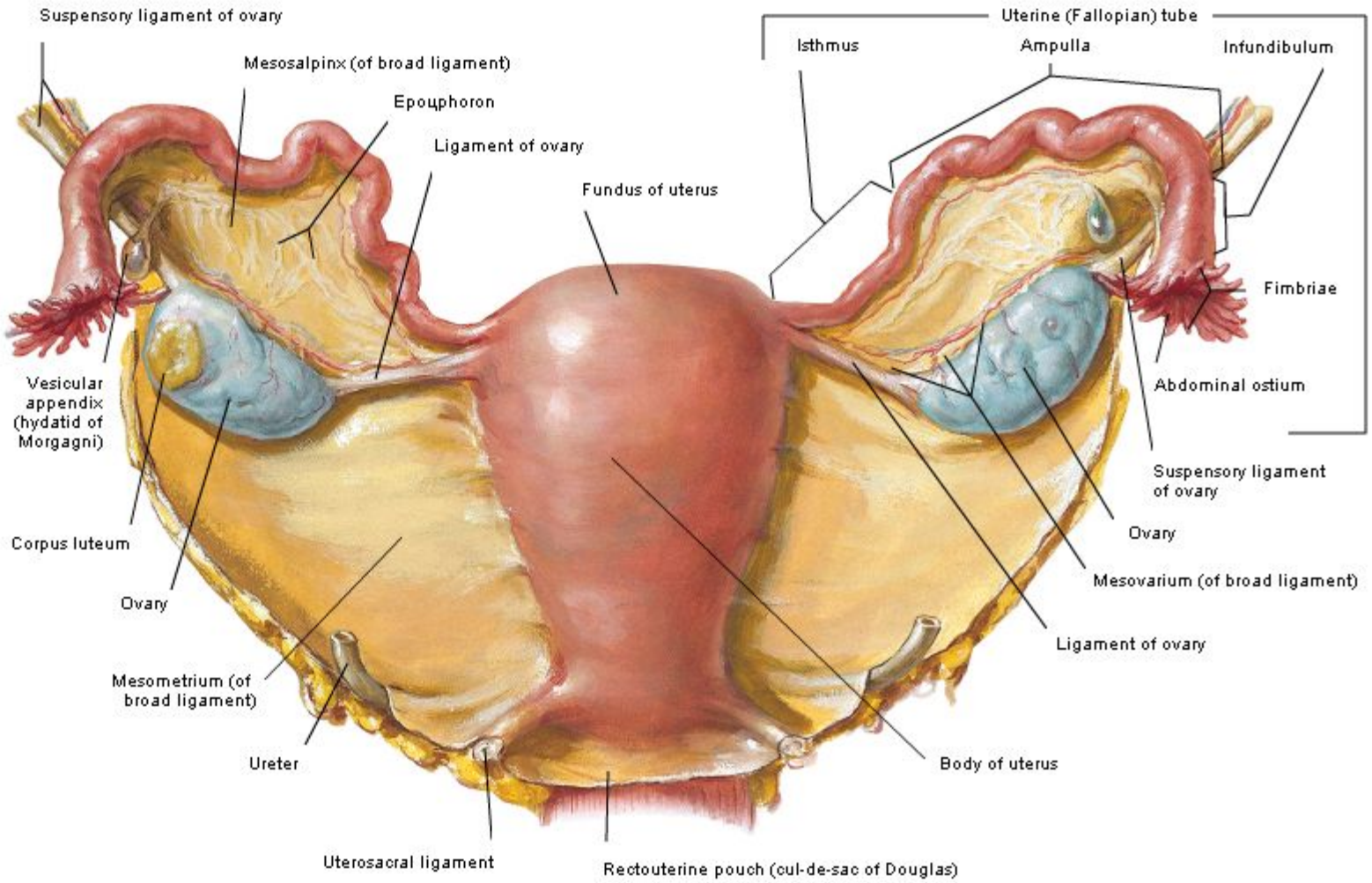

Uterus
Variations in Position

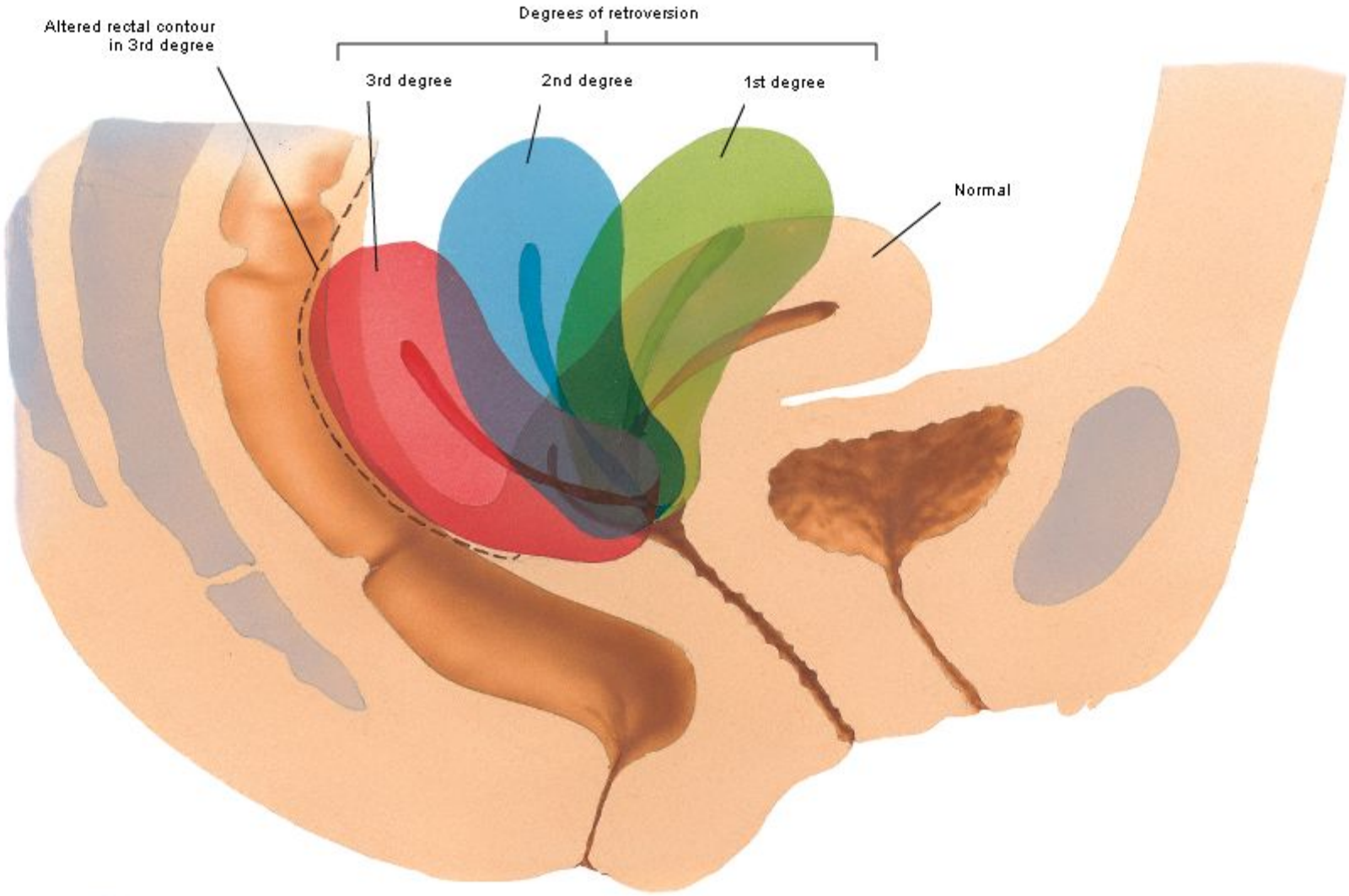

Uterus
Variations in Position

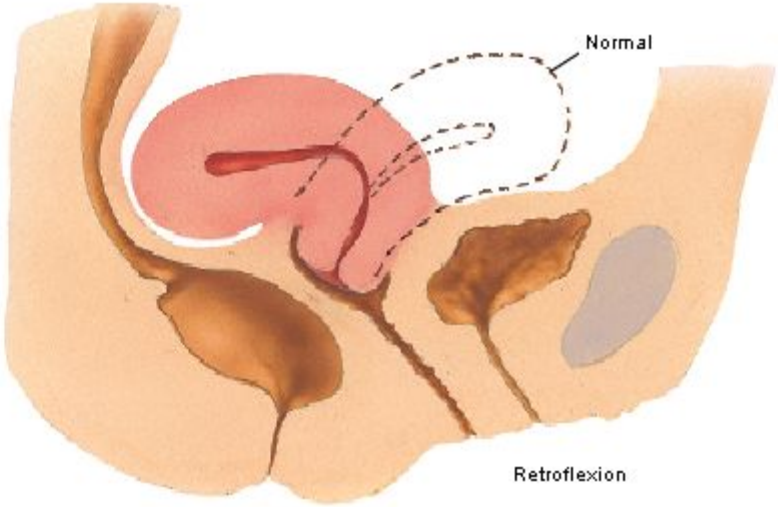

Retroflexion

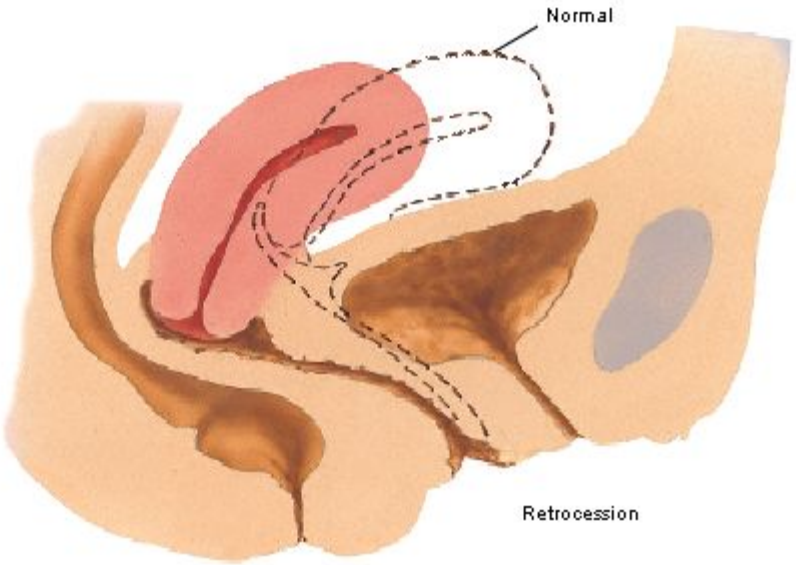

Retrocession

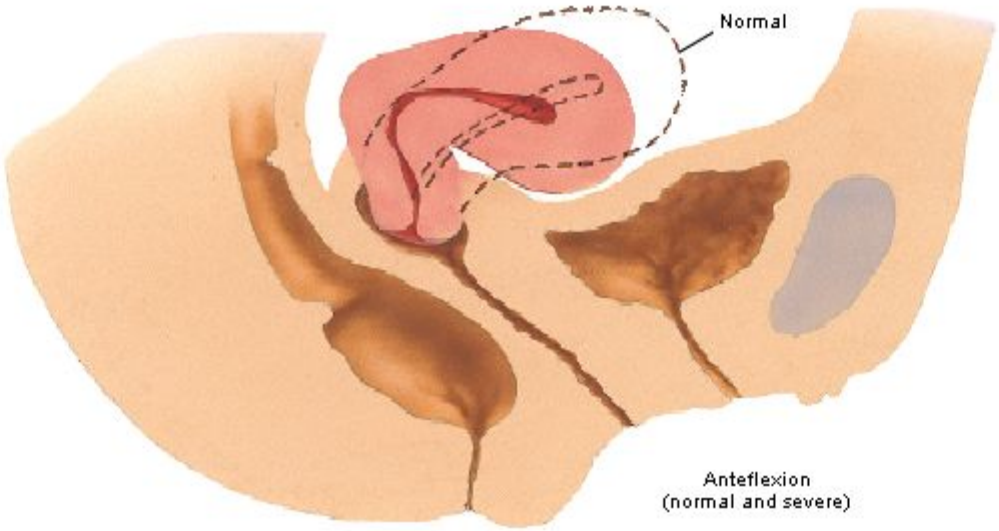

Anteflexion
(normal and severe)

F. Netter M.D.

Uterus and Adnexa
Frontal Section

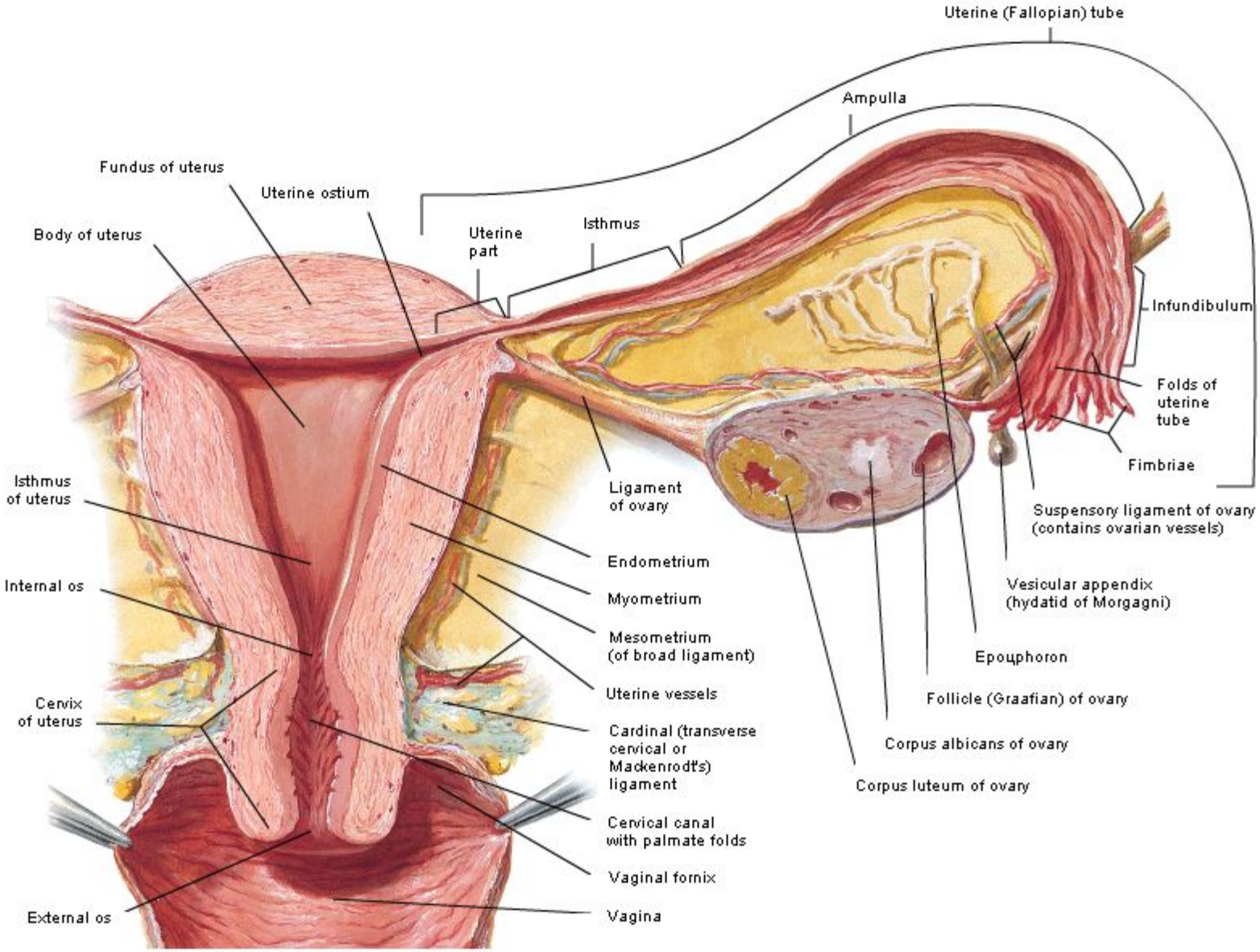

Perineum of Female
Sagittal Section

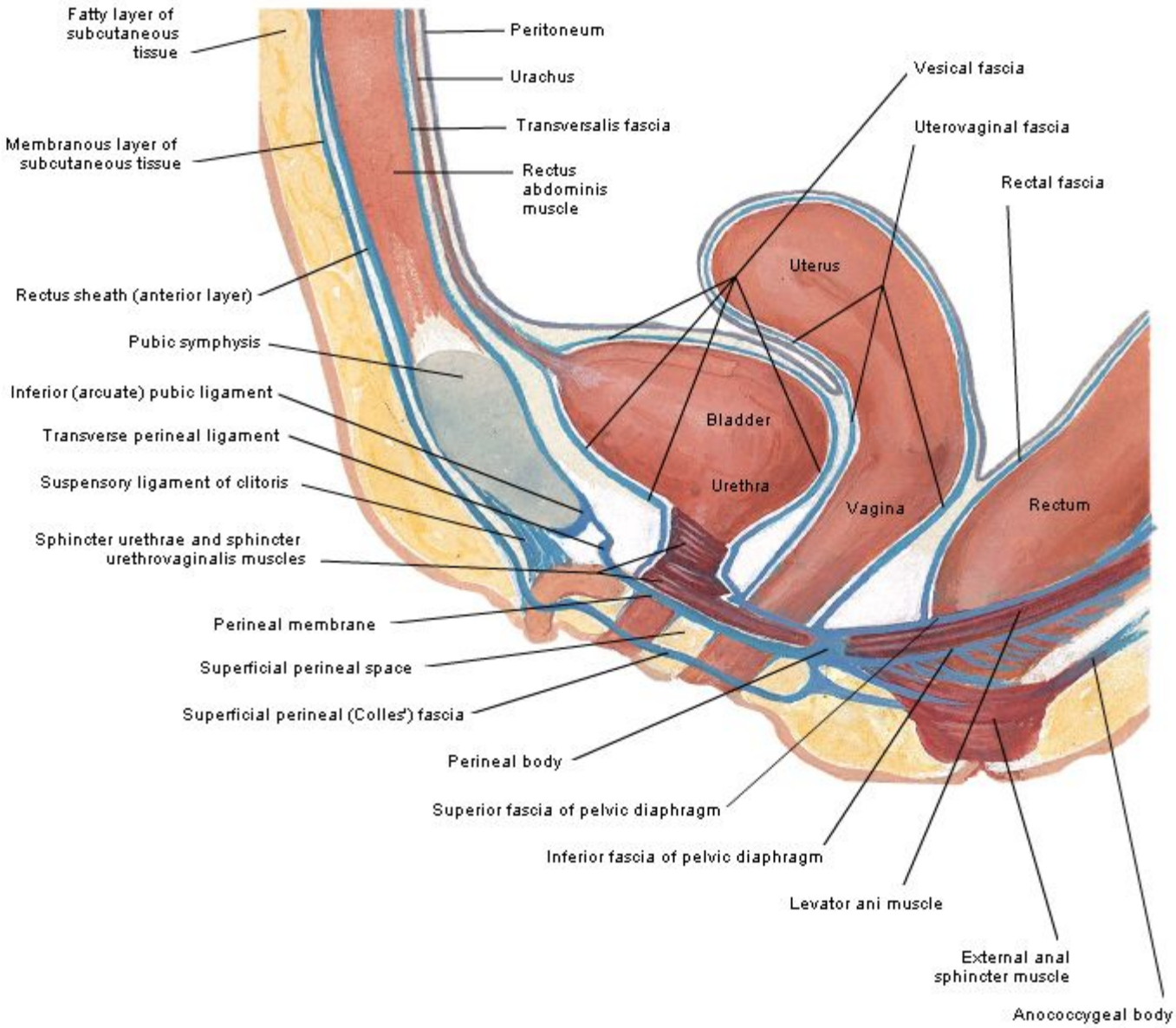

новор.

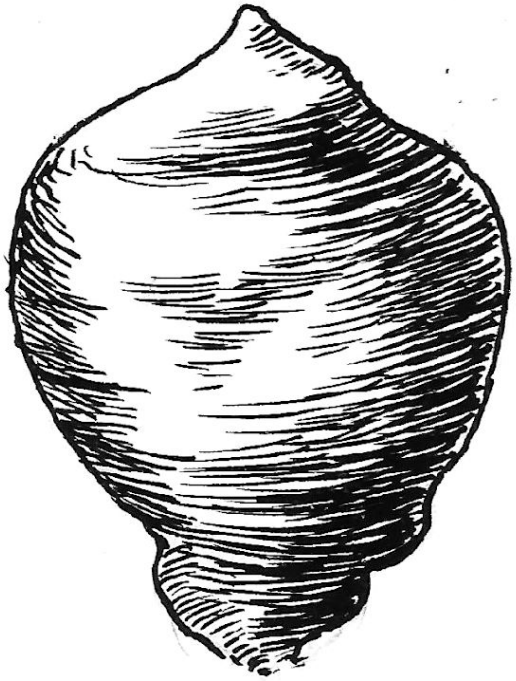

5 лет

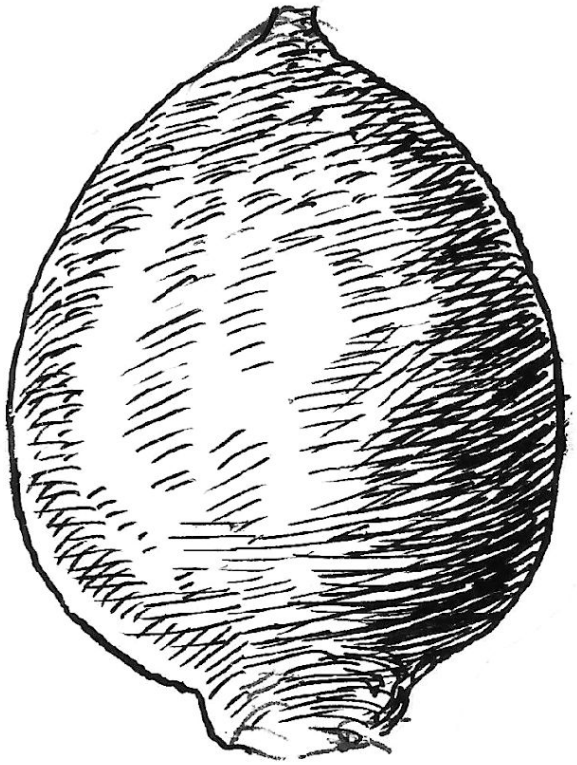

взросл.

- Спасибо за внимание