

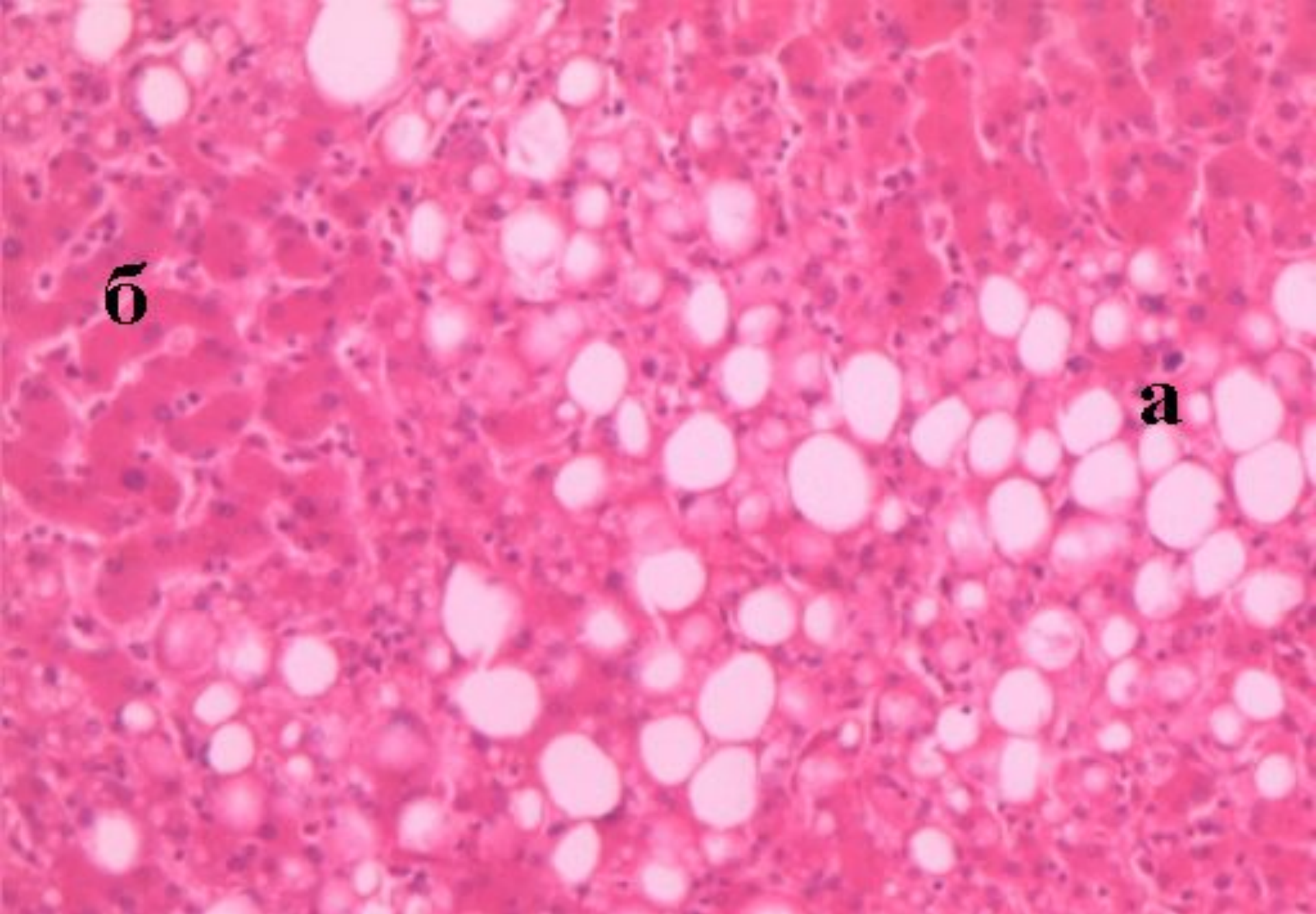
**Паренхиматозные диспротеинозы: гиалиново-капельная, гидропическая, роговая.**

**Паренхиматозные липидозы. Жировая дистрофия миокарда, печени, почек.**

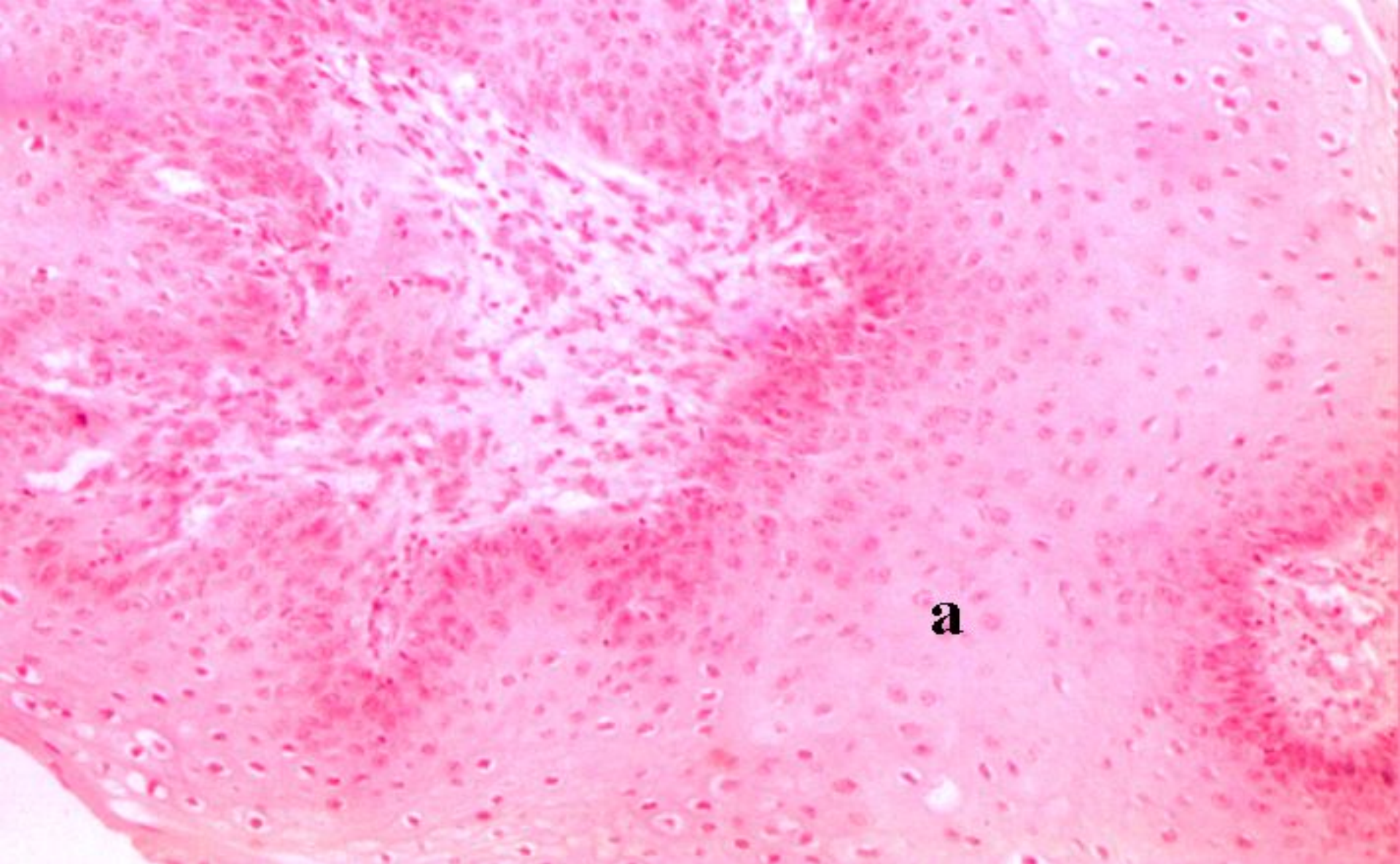
**Паренхиматозные углеводные дистрофии (гликогенозы).**

**Подготовила д.м.н.**

**Шабдарбаева Д.М.**

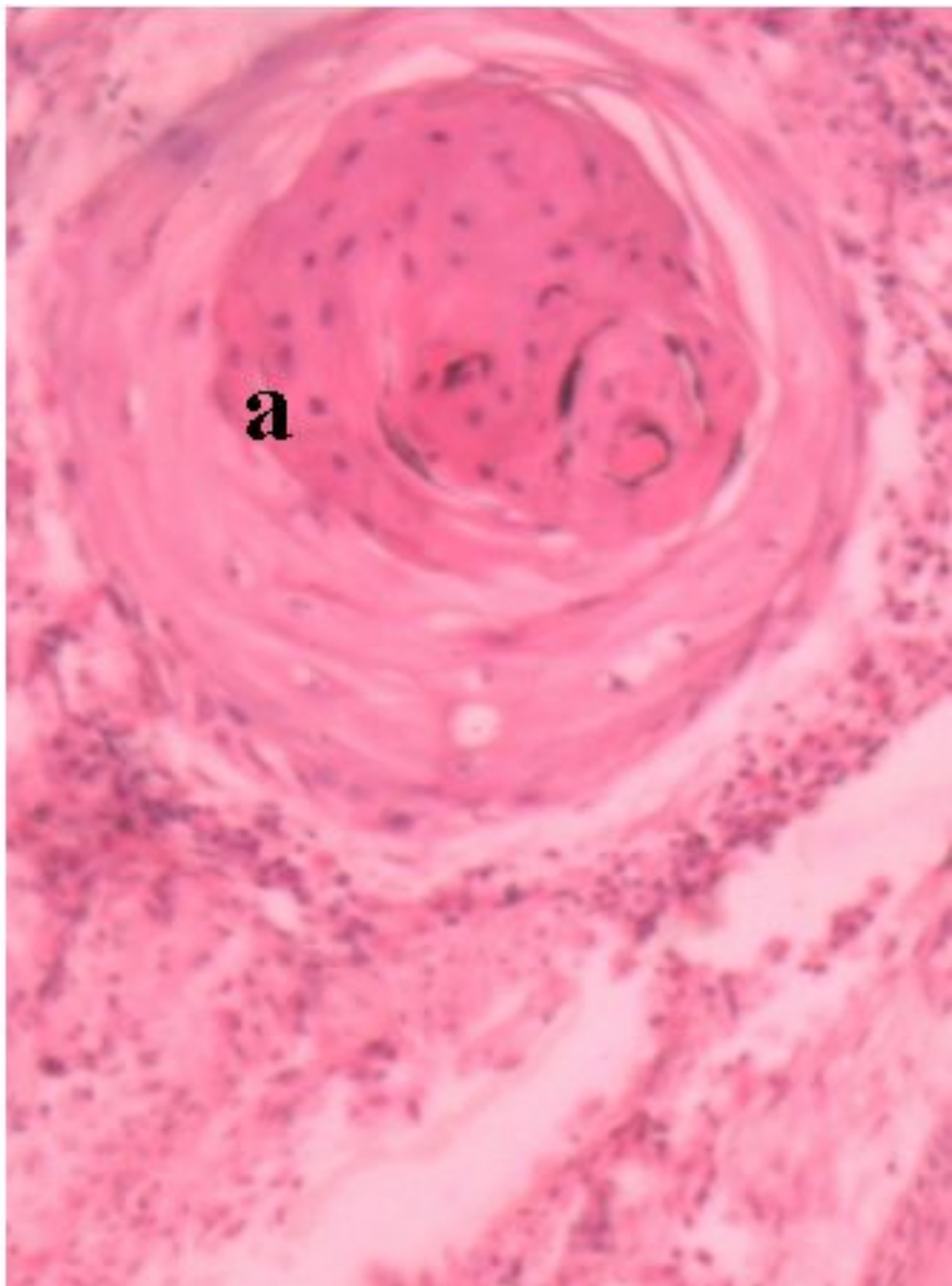
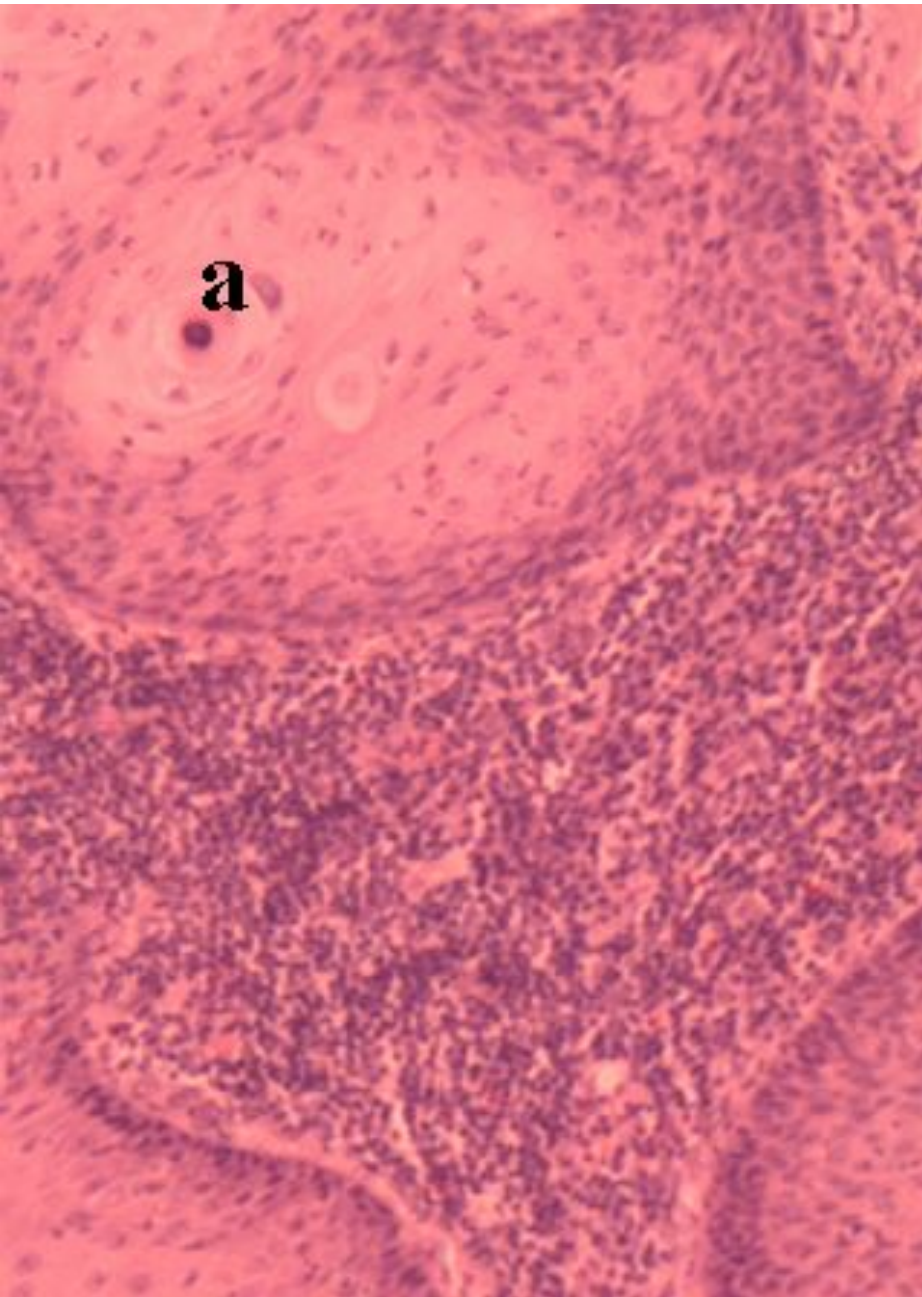


**Жировая дистрофия печени**  
**а – капельки жира, б – гепатоциты**



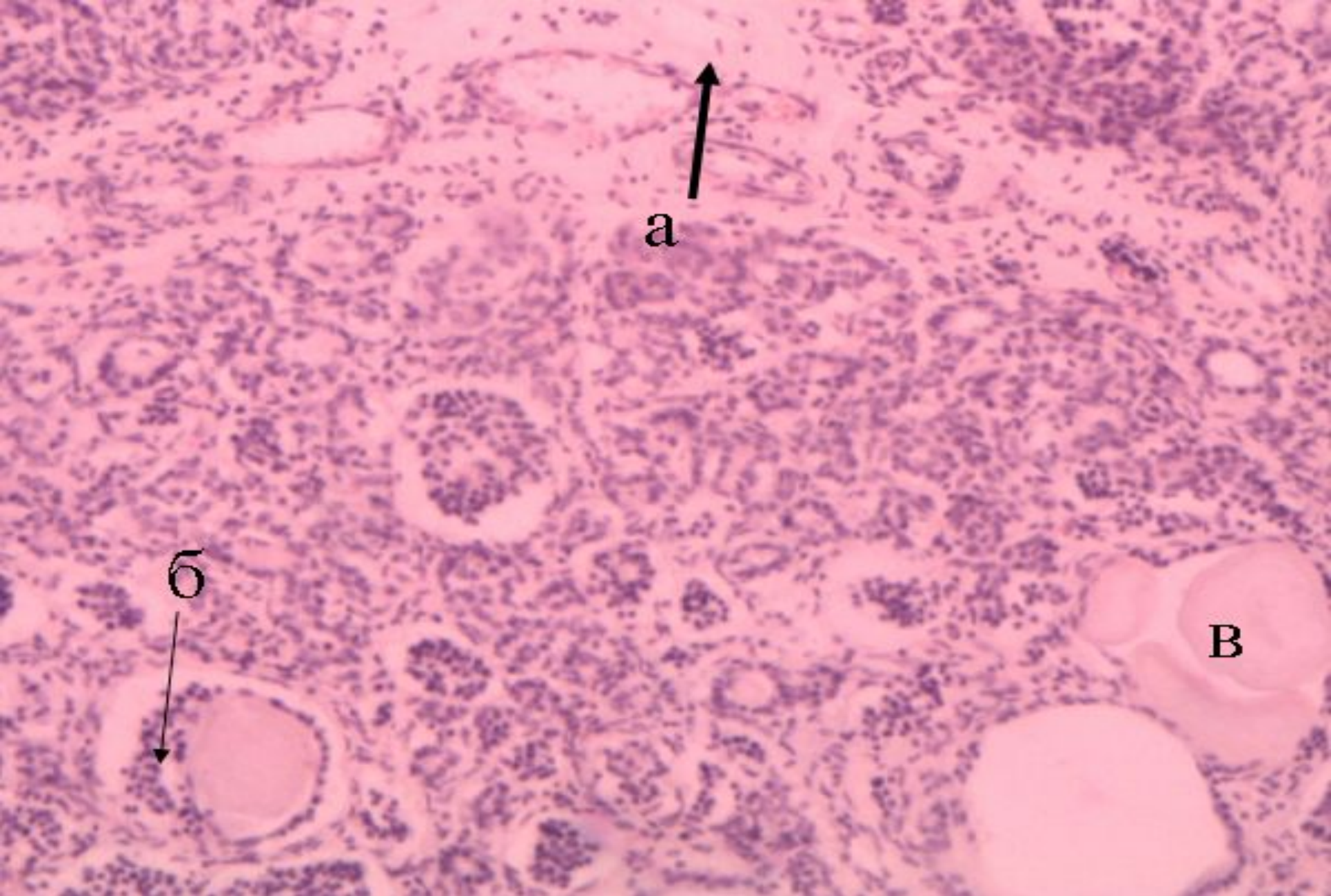
Гиперкератоз (папиллома)  
а – избыточное образование рогового вещества





Плоскоклеточный рак  
а – «раковые жемчужины»





**Муковисцидоз поджелудочной железы**

**а – разрастания соединительной ткани; б – пролиферация выводных протоков  
в – скопления коллоидных масс в расширенных просветах выводных протоков**