Периферическая нервная система

К периферической нервной системе относятся черепные и спинномозговые нервы, связанные со стволом ГМ и СМ, их корешки и чувствительны узлы, а так же нервные сплетения.

Корешки спинномозговых нервов имеют строго сегментарное распределение и разделяются на задние, представленные чувствительными волокнами, и передние , представленные двигательными волокнами.

- За спинномозговым узлом передний и задний корешки сливаются в общий ствол, образуя смешенный спинномозговой нерв. Последний по выходе из межпозвоночного отверстия делятся на четыре ветви.

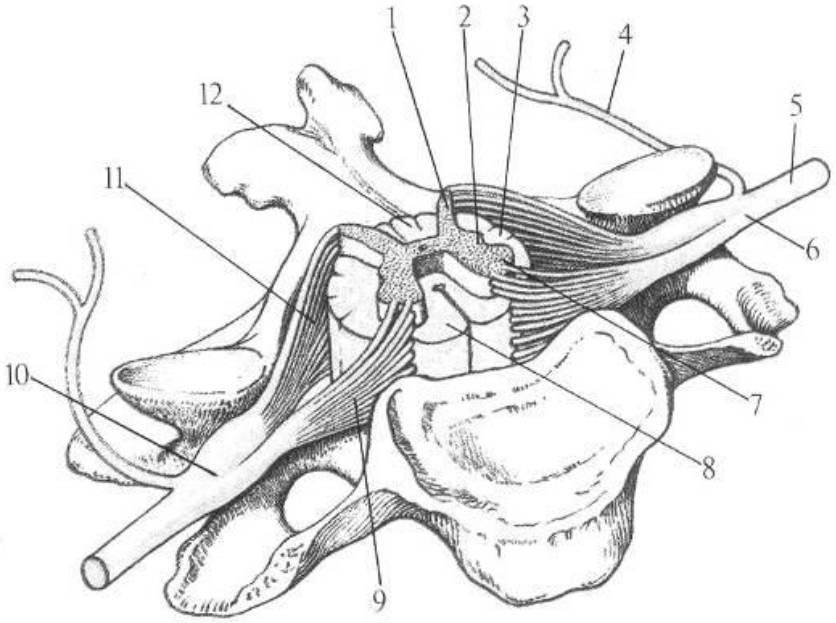

Переднюю, иннервирующую кожу и мышцы конечностей и передней поверхности туловища.

Заднюю, иннервирующие заднюю поверхность туловища.

Оболочечную, иннервирующую оболочки спинного мозга.

Соединительную, направляющуюся к симпатическим узлам.

Передние ветви нескольких соседних сегментов объединяются, образуют сплетения, из которых выходят периферические нервы. Как правило, периферические нервы смешенные.

Шейное, плечевое, поясничное, крестцовое и копчиковое сплетения.

Дерматомы

Схема границ дерматомов. В действительности нет чётких границ и есть некоторое перекрывание полей между двумя соседними дерматомами.

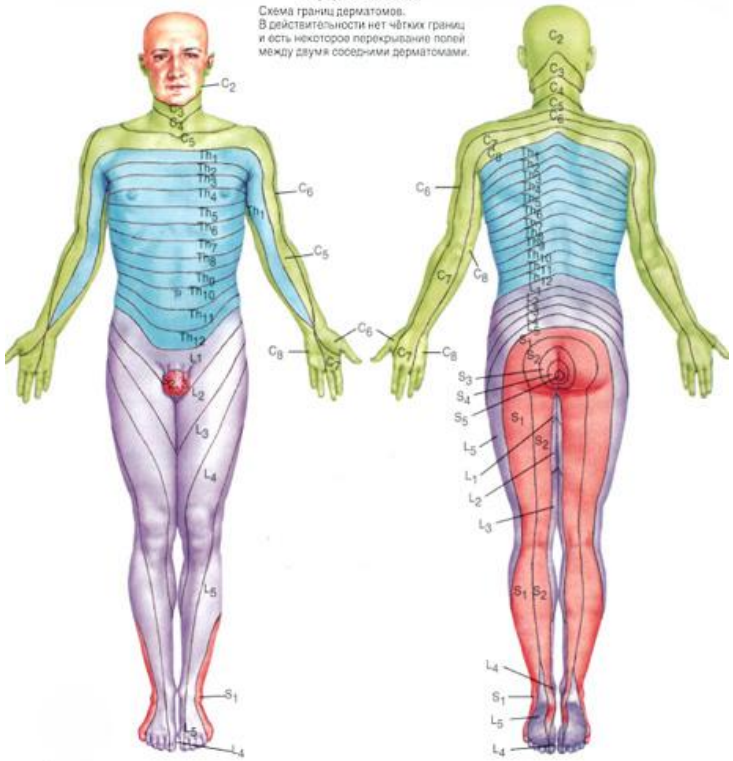

Локализация дерматомов

C_5 (C_4)	Ключица
C_5, 6, 7	Латеральные поверхности плеча и предплечья
C_8, Th_1	Медиальные поверхности плеча и предплечья
C_6	Большой палец кисти
C_6, 7, 8	Кисть
C_8	4 и 5 пальцы
Th_4	Уровень сосков
Th_{10}	Уровень пупка
Th_{12}	Паховая область
$L_{1, 2, 3, 4}$	Передние и внутренние поверхности ног
$L_{4, 5}$, S_1	Стопа
L_4	Медиальная поверхность большого пальца
$S_{1, 2}$, L_5	Задние и наружные поверхности ног
S_1	Латеральный край стопы и мизинец
$S_{2, 3, 4}$	Промежность

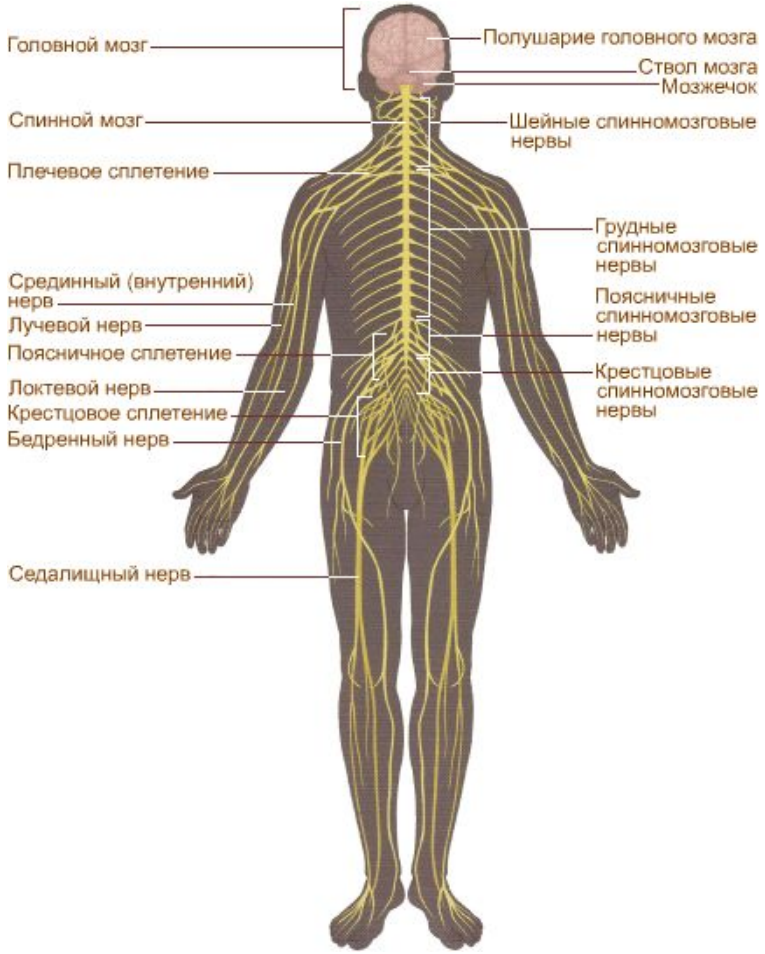

Вегетативная нервная система

Представляет собой совокупность центров и путей, обеспечивающих регулирование внутренней среды организма. ВНС регулирует метаболические процессы, деятельность внутренних органов, гладкой мускулатуры, железистого аппарата, участвуя в иннервации внутренней среды организма в единое целое.

Вегетативные узлы образуют между собой многочисленные связи, а постганглионарные волокна- сплетения. Центры вегетативной нервной системы расположены в коре головного мозга, а также в боковых рогах спинного мозга.

ВНС делится на симпатическую и парасимпатическую.

В спинном мозге симпатическая система представлена клетками боковых рогов в сегментах С8- L3.

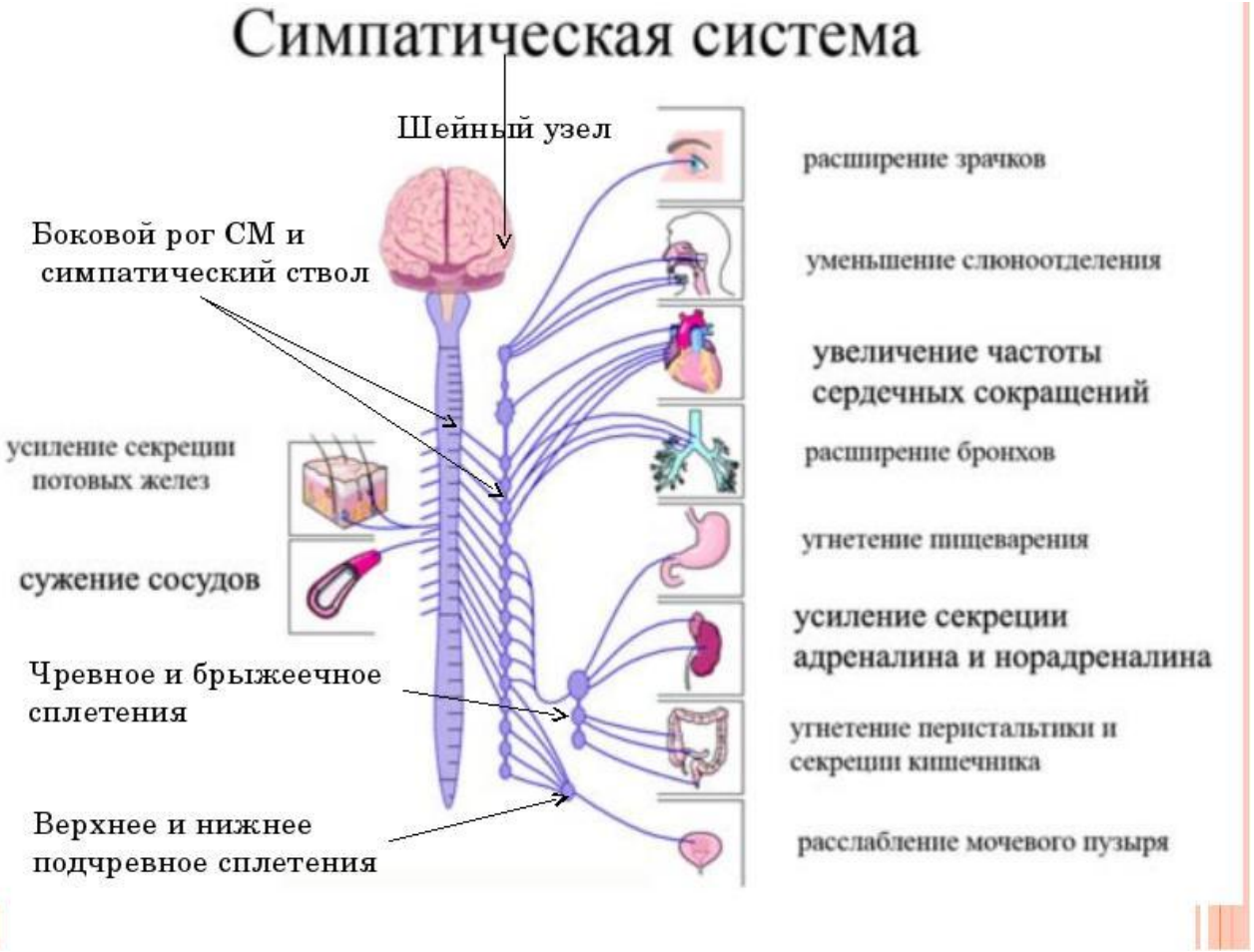

Парасимпатическая нервная система представлена структурными образованиями в мозговом стволе и спинном мозге.

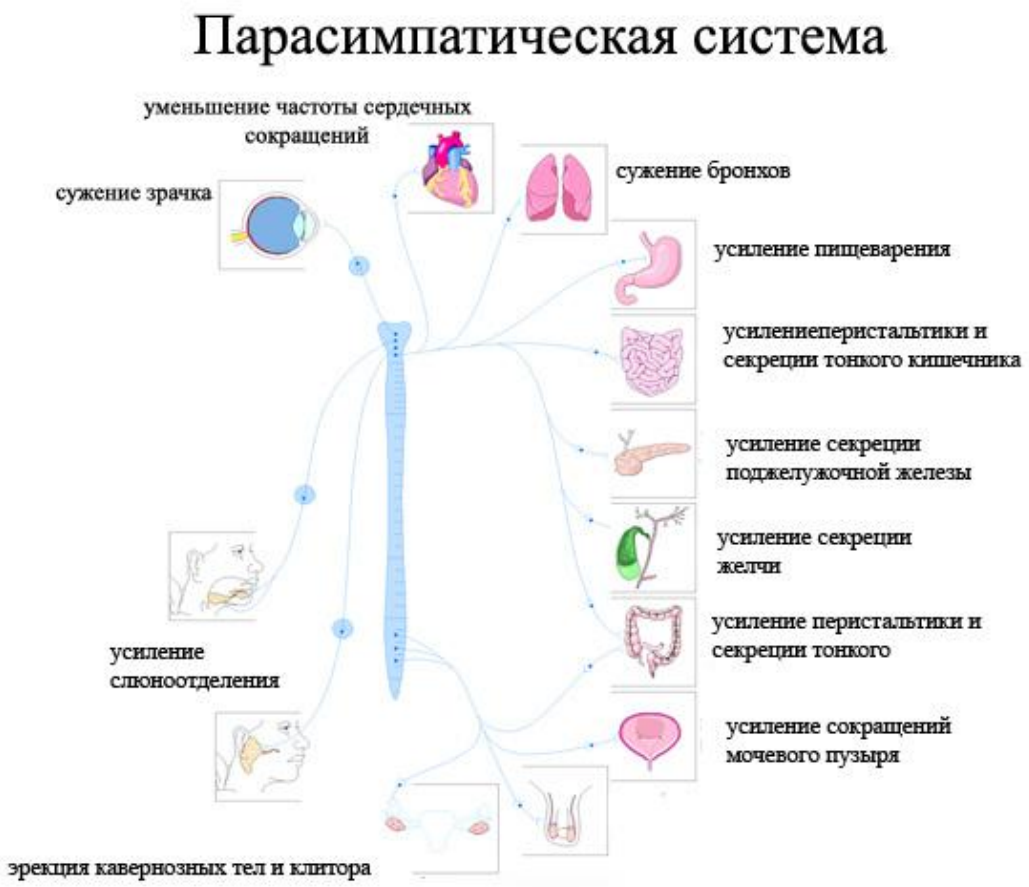

Системы и органы	Симпатическая система	Парасимпатическая система
Зрачок	Расширение	Сужение
Слезная железа	—	Усиление секреции
Слюнные железы	Малое количество густого секрета	Обильный водянистый секрет
Сердечный ритм	Учащение	Урежение
Сократимость сердца	Усиление	Ослабление
Кровеносные сосуды	В целом сужение	Слабое влияние
Скелетные мышцы	Повышение тонуса	Расслабление
Частота дыхания	Усиление	Урежение
Бронхи	Расширение просвета	Сужение просвета
Потовые железы	Активация	—
Надпочечники, мозговое вещество	Секреция адреналина и норадреналина	—
Половые органы	Эякуляция	Эрекция
Подвижность и тонус ЖКТ	Торможение	Активация
Сфинктеры	Активация	Торможение

Кровоснабжение ЦНС

Кровоснабжение головного мозга осуществляется из 2-х бассейнов: позвоночной артерии и внутренней сонной артерии. Выделяют экстракраниальнй и интракраниальные отделы.

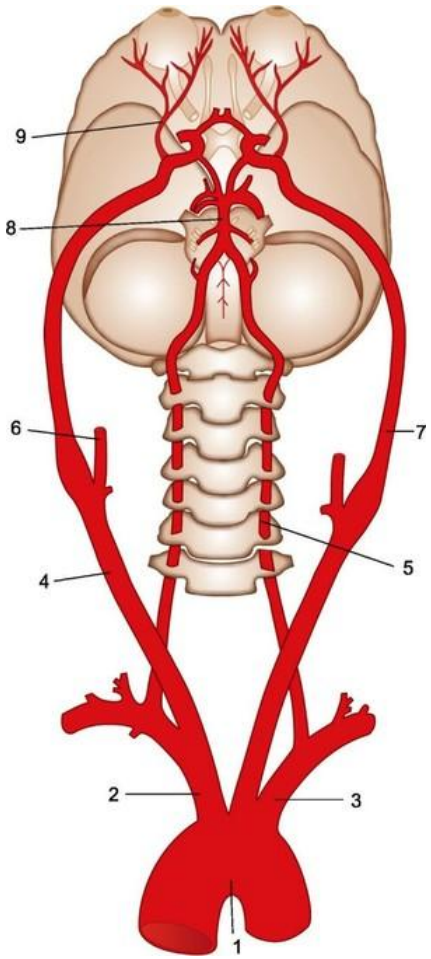

Ветви ВСА: - глазная артерия,

- передняя мозговая артерия,
- средняя мозговая артерия,
- передняя ворсинчатая артерия,
- задняя соединительная артерия.

ПА сливаются и образуют основную артерию, которая потом разделяется на 2 задне-мозговые артерии.

До слияния:- передние спинномозговые артерии 2 шт., - задние спинномозговые артерии 2 шт., - задняя нижняя мозжечковая артерия.

От основной артерии отходят: - передняя нижняя мозжечковая артерия,- верхняя мозжечковая артерия, - артерии идущие к мосту, - а. идущая к лабиринту.

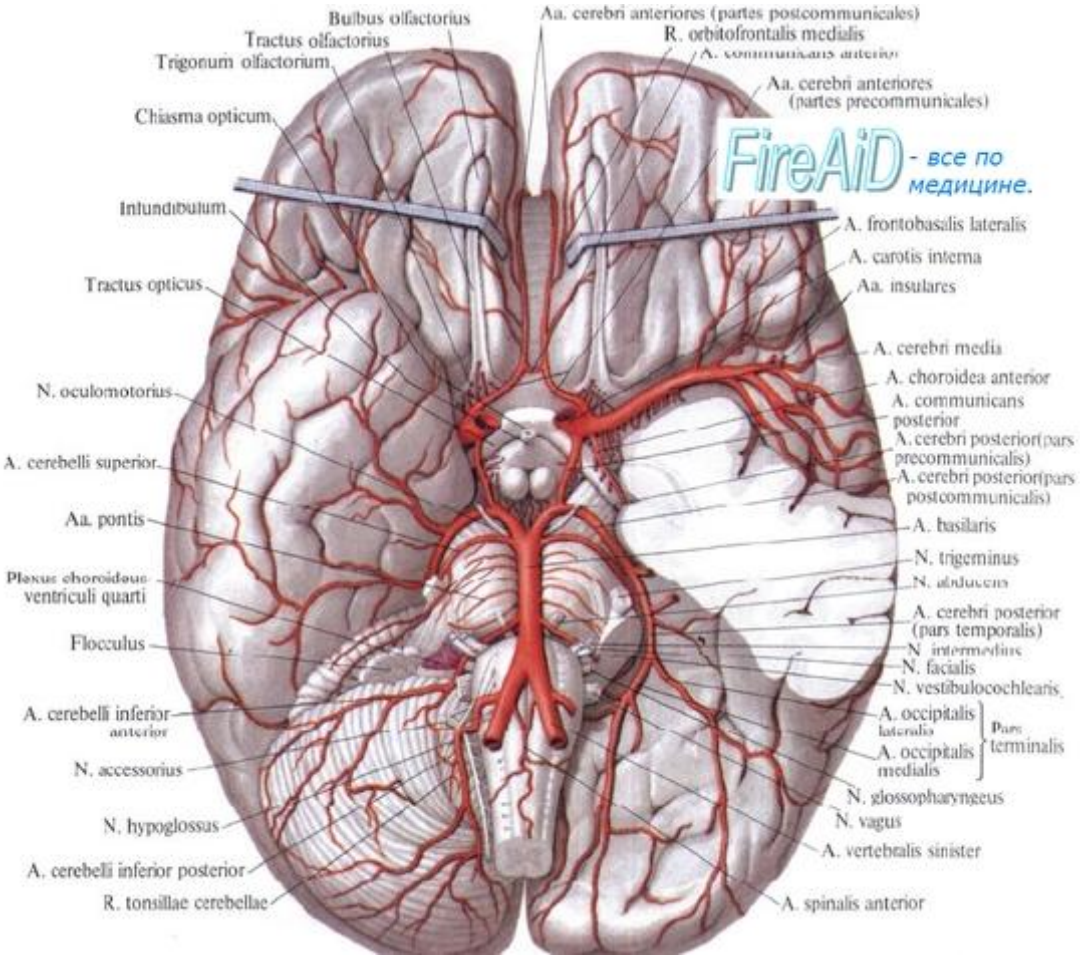

FireAiD - все по медицине.

Кровоснабжение спинного мозга осуществляется из передних и задних спинномозговых артерий. Также от восходящих шейных артерий, задних межреберных артерий, поясничных артерий. Образуют корешковые артерии, которые проникают в позвоночный канал через межпозвоночные отверстия и делятся на передние и задние вторичные ветви, анастомозируют.