Ленинградская областная клиническая больница

Аневризма инфраренального отдела аорты.

25-И ЛЕТНИЙ ОПЫТ ХИРУРГИ АНЕВРИЗМ

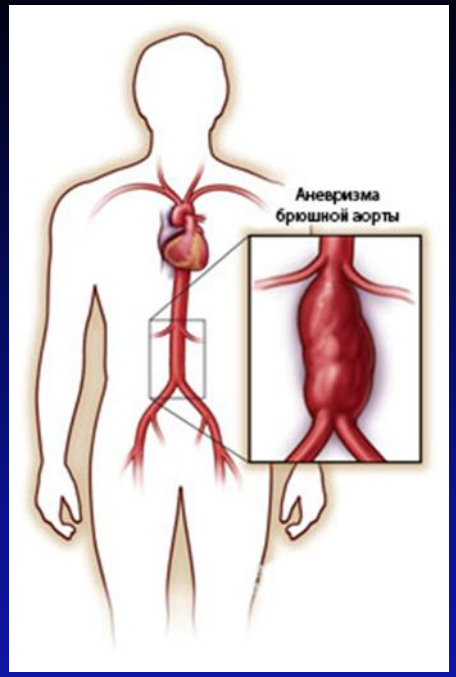

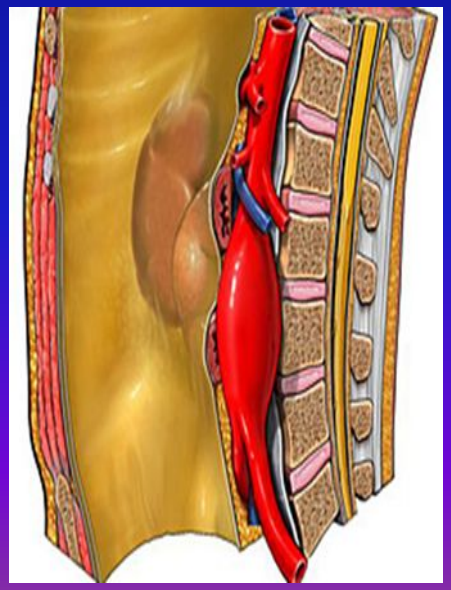

Аневризмой брюшной аорты называется расширение аорты более 3 см или расширение, в 1,5 раза превышающее диаметр брюшной аорты в нерасширенном участке.

Историческая справка

- Первая аневризма брюшной аорты была описана Fornell в 1554 году.
- Первое клиническое описание аневризмы брюшной аорты дано Vesalius в 1557 году.
- Клиническая картина разрыва аневризмы брюшной аорты описана в 1806 Laennek.

Частота заболевания

По данным патологоанатомических вскрытий аневризмы брюшной аорты определяют от 0,16% до 1,2%.
В возрастной группе 50-70 лет частота аневризмы брюшной аорты до 6%, а свыше 70 лет до 12%.
Соотношение мужчин и женщин 8%

Покровский А.П. 2004

Смерть от аневризмы брюшной аорты находится на 10 месте у людей старше 55 лет Wilmink A.V. 1998 г.

Факторы риска развития АБА

1) пожилой возраст (старше 50 лет).
2) мужской пол.
3) Наличие наследственной предрасположенности к АБА, особенно среди родственников-мужчин первой линии.
4) Курение является сильным фактором риска развития АБА, причем этот риск даже выше, чем при ИБС или инсульте.
5) Атеросклероз
6) Наследственные нарушения соединительной ткани

Диагностика АБА

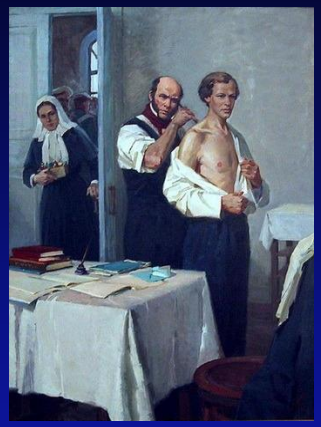

Всестороннее физикальное обследование должно включать пальпацию живота и артерий нижних конечностей с целью обнаружения объемных пульсирующих образований, свидетельствующих о наличии аневризмы. Диагностика АБА с помощью пальпации является простым и безопасным методом. В литературе отсутствуют данные о разрывах аневризмы, возникших вследствие пальпации.

Асимптомные аневризмы брюшной аорты могут быть впервые обнаружены при УЗИ, компьютерной и магнитно-резонансной томографии, выполненных по поводу других причин.

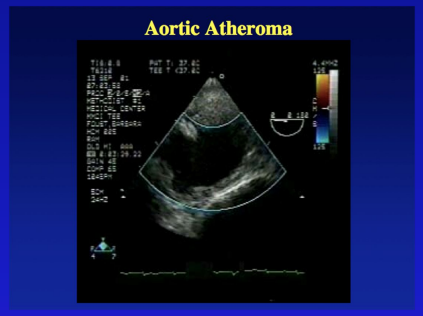

Дуплексное сканирование является методом выбора выявления и наблюдения за АБА у асимптомных пациентов . Специфичность и чувствительность дуплексного сканирования в выявлении АБА у асимптомных больных достигает 100% . Однако у пациентов с избыточным весом или пациентов с метеоризмом ультразвуковая визуализация аорты может быть затруднительна.

На сегодняшний день КТ-ангиография является основным методом предоперационной визуализации аневризм брюшной аорты (уровень доказательств В).

Алгоритм наблюдения и лечения не нарушенных аневризм

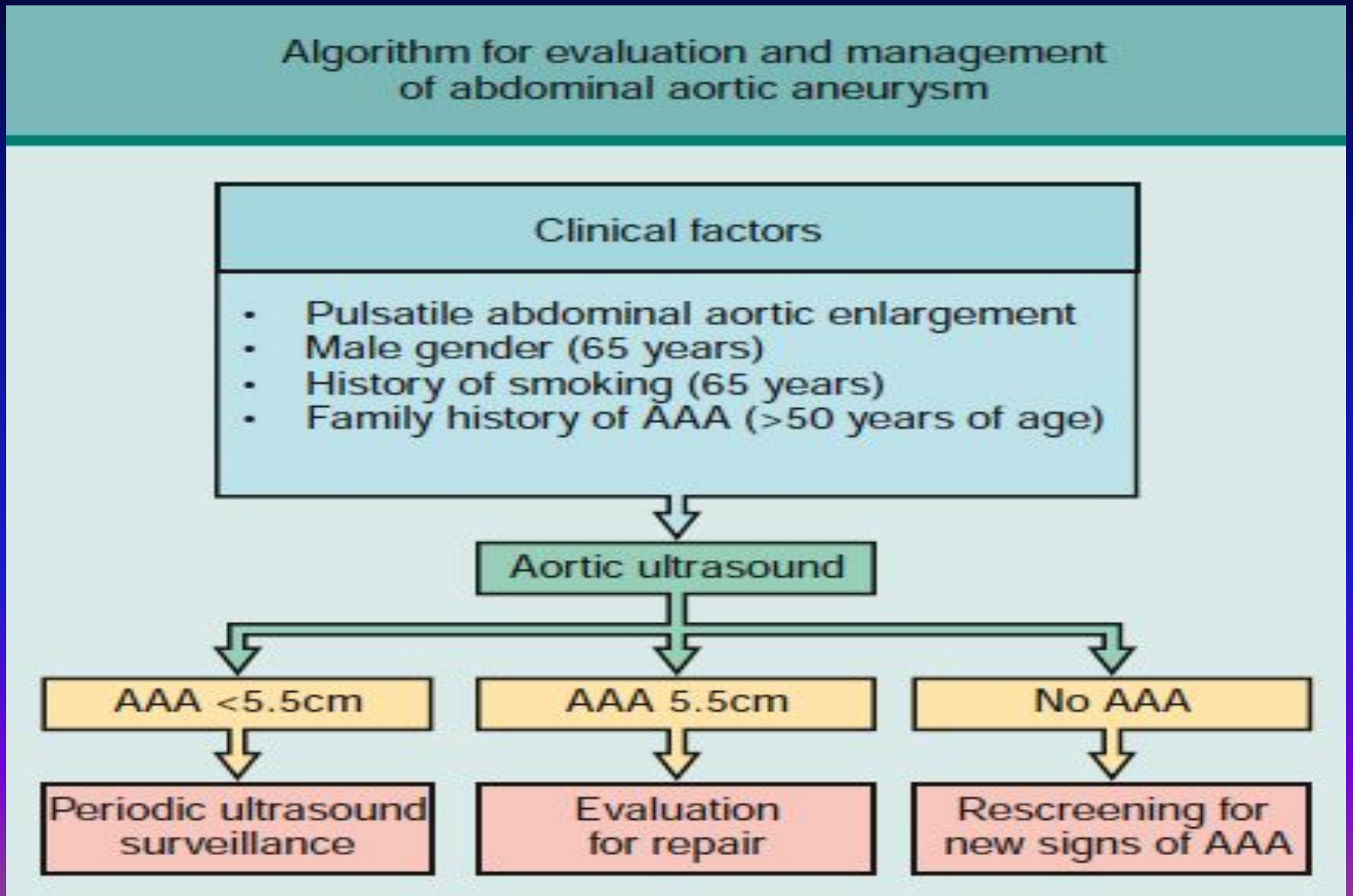

Клинические признаки разрыва аневризмы аорты

- наличие пульсирующего образования в животе, абдоминальные боли, часто иррадиирующие в спину и левую поясничную область в сочетании с нестабильностью гемодинамики – есть прямые и достоверные признаки разрыва аорты.
- При формировании аорто – кавального свища к этому добавляется клиника острой правожелудичковой недостаточности.
- В случае аорто – кишечной фистулы – клиника острого желудочно – кишечного кровотечения.

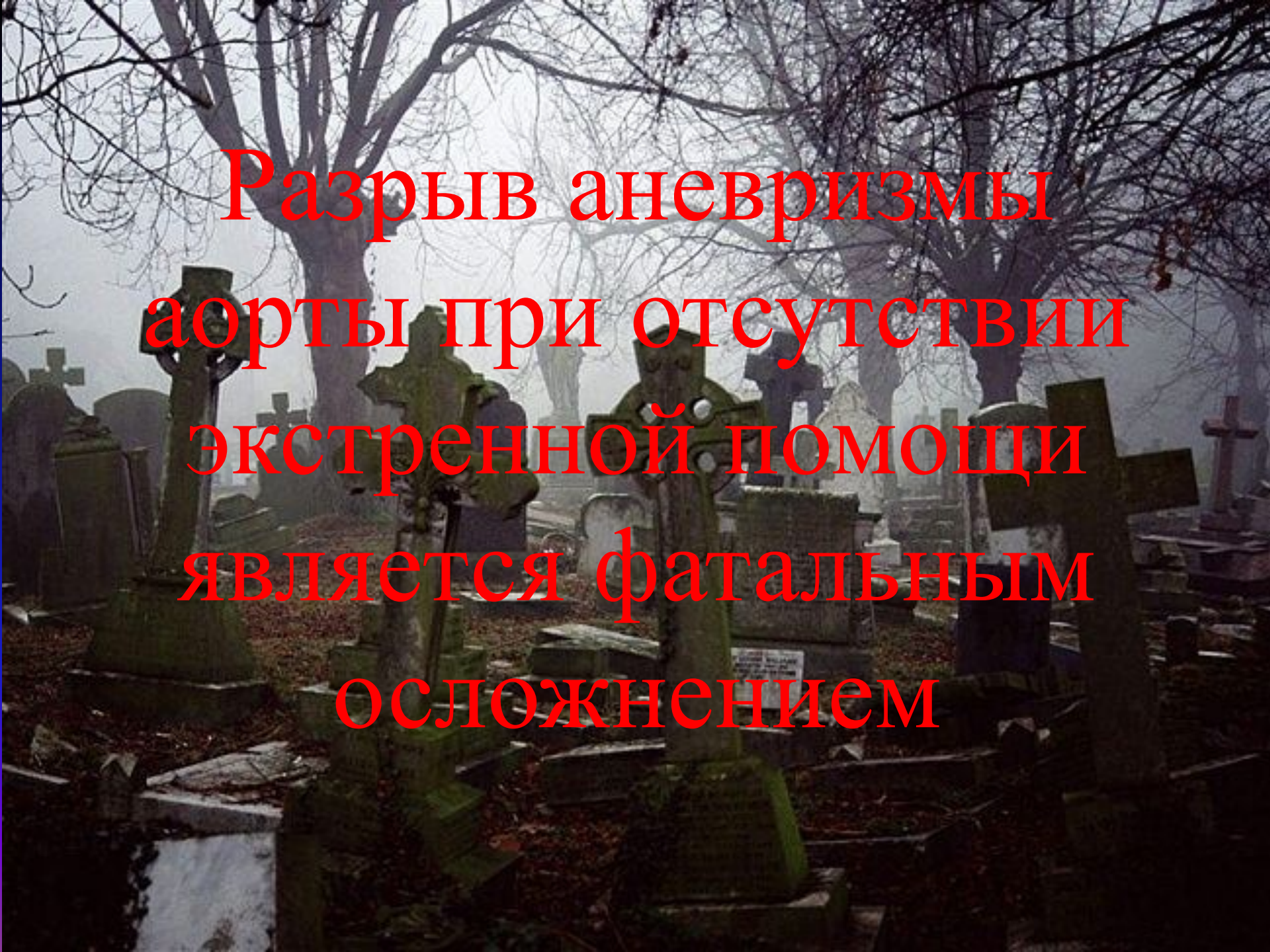

Разрыв аневризмы аорты при отсутствии экстренной помощи является фатальным осложнением

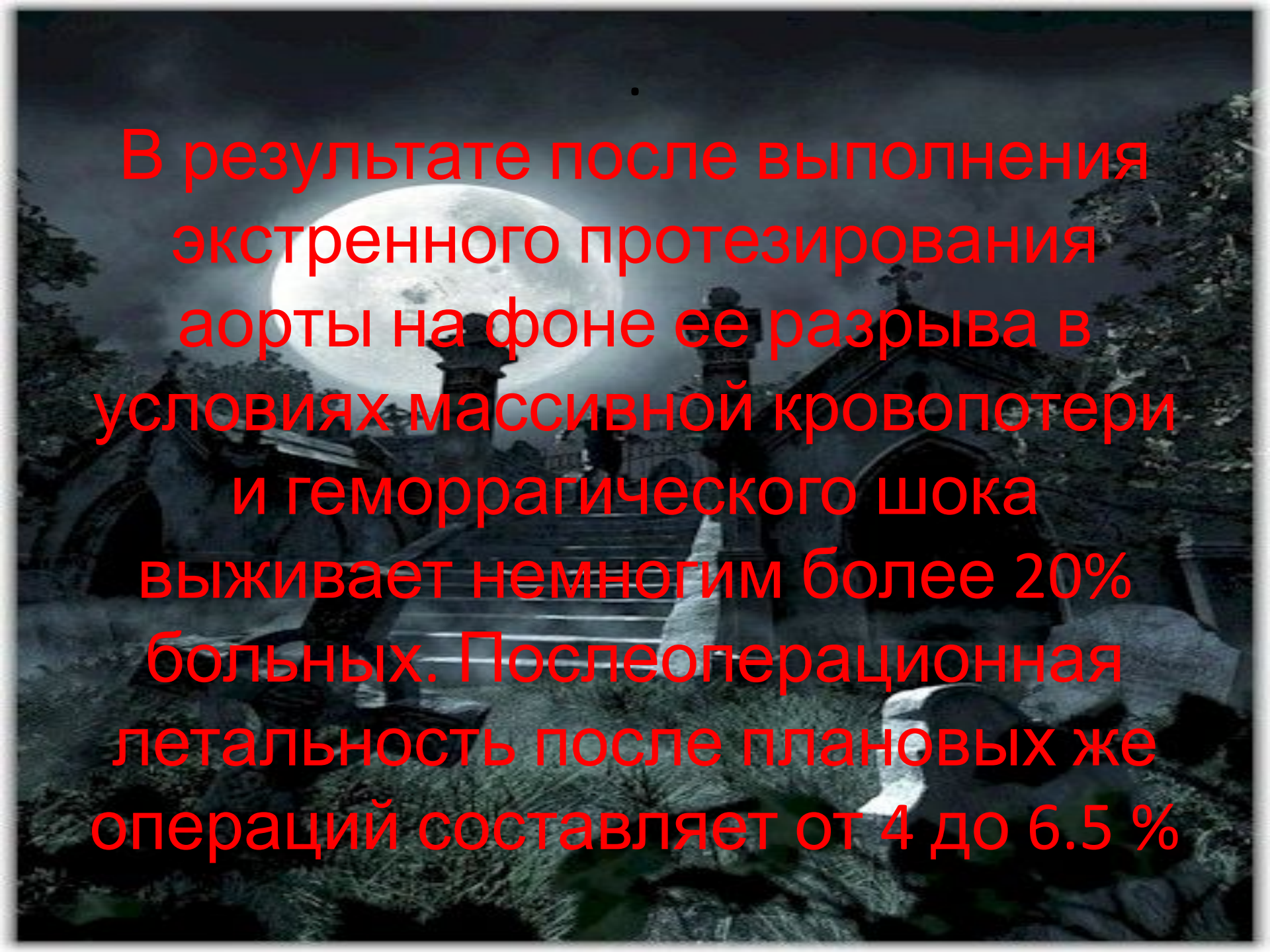

В результате после выполнения экстренного протезирования аорты на фоне ее разрыва в условиях массивной кровопотери и геморрагического шока выживает немногим более 20% больных. Послеоперационная летальность после плановых же операций составляет от 4 до 6.5 %

Хирургическое лечение

- Целью хирургического лечения аневризмы брюшной аорты является предупреждение ее разрыва.
- эндопротезирование (в полость аневризмы через разрез в паху вводится синтетический протез);
- открытая операция (иссечение пораженного участка и замена его на синтетический протез).

Первые шаги в хирургии АБА

В 1829 г. Николай Иванович Пирогов представил первую экспериментальную научную работу: "Что наблюдается при перевязке крупных артерий?", в 1832 г. - защитил диссертацию "Является ли перевязка брюшной аорты при аневризме паховой области легко выполнимым и безопасным вмешательством?".

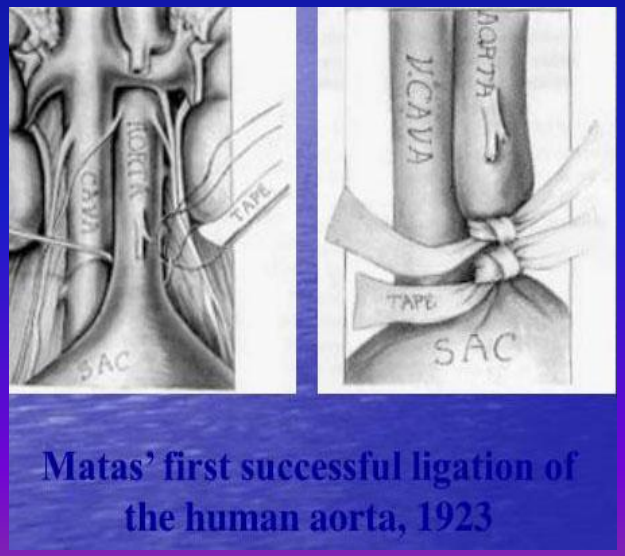

Операция Р. Матаса. Первая успешная операция по перевязке брюшной аорты у человека, выполненная в 1923 году.



Начало современной эры в хирургии АБА

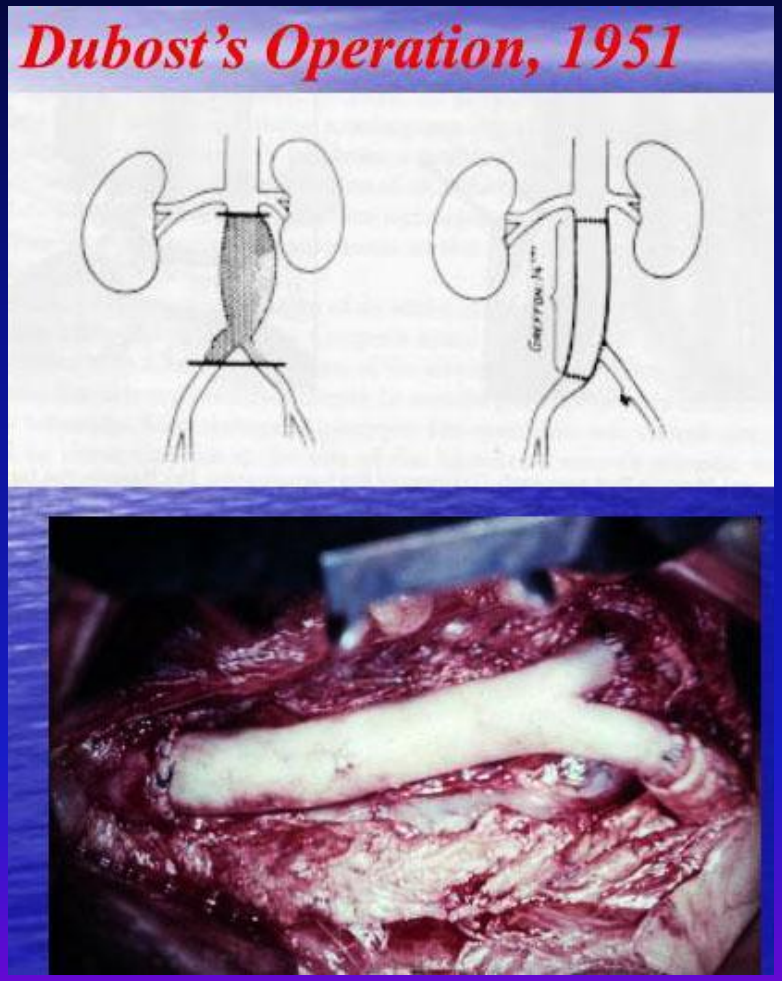

В 1951 французский хирург Шарль Дюбо (Dubost Ch.) выполнил первое протезирование инфраренального отдела аорты в случае ее разрыва.

В качестве протеза был использован участок аорты, взятый у молодого человека, погибшего в автокатастрофе.

Оперированный пациент прожил 8 лет после и умер от острого инфаркта миокарда.

Начало современной эры в хирургии АБА

Артур Вурхис (Arthur Voorhees) в 1948 создает на швейной машинке своей жены первый сосудистый протез из шелка. Имплантированный в аорту собаки он профункционировал 1 час.



Дальнейшие труды Voorhees совместно с Blakemore привели к созданию в 1952 году сосудистого протеза из материала Винион-N. В 1953 он был имплантирован человеку с разрывом АБА. В дальнейшем протезы стали производить из Дакрона.

Начало современной эры в хирургии АБА

В 1961 группой ученых во главе с Львом Валерьевичем Лебедевым был создан и введен в эксплуатацию отечественный дакроновый сосудистый протез «Север».В 1975 г. за создание, разработку технологии и промышленное производство специальных текстильных изделий медицинского назначения (протезы кровеносных сосудов, баллонные зонды для удаления эмболов и тромбов, синтетические шовные материалы и др.) Л. В. Лебедеву присуждена Государственная премия СССР..

Вот уже более пятидесяти лет протезы «Север» успешно используются в нашей стране.

Доступы к брюшной аорте

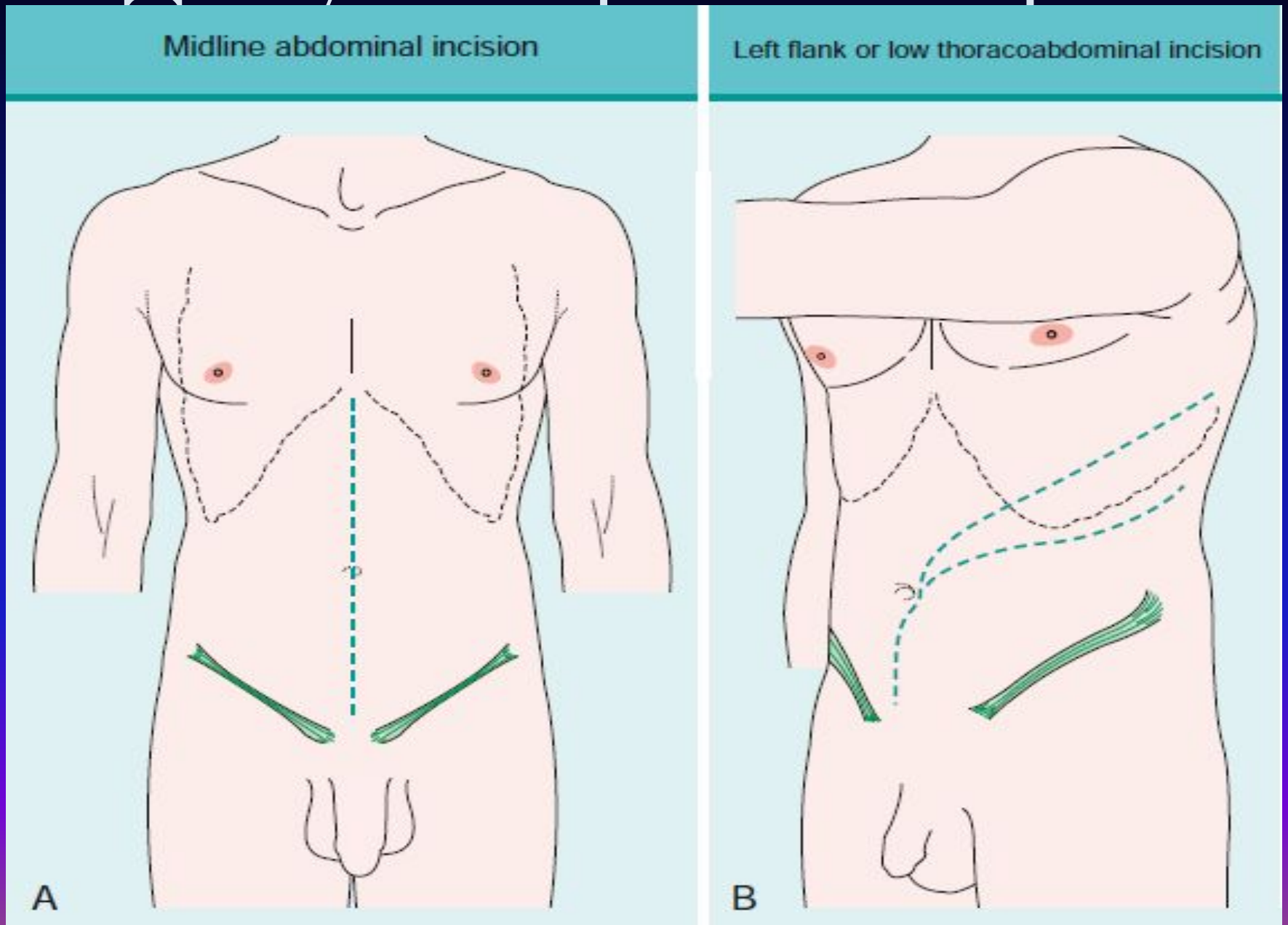

Имплантация нижней брыжеечной артерии

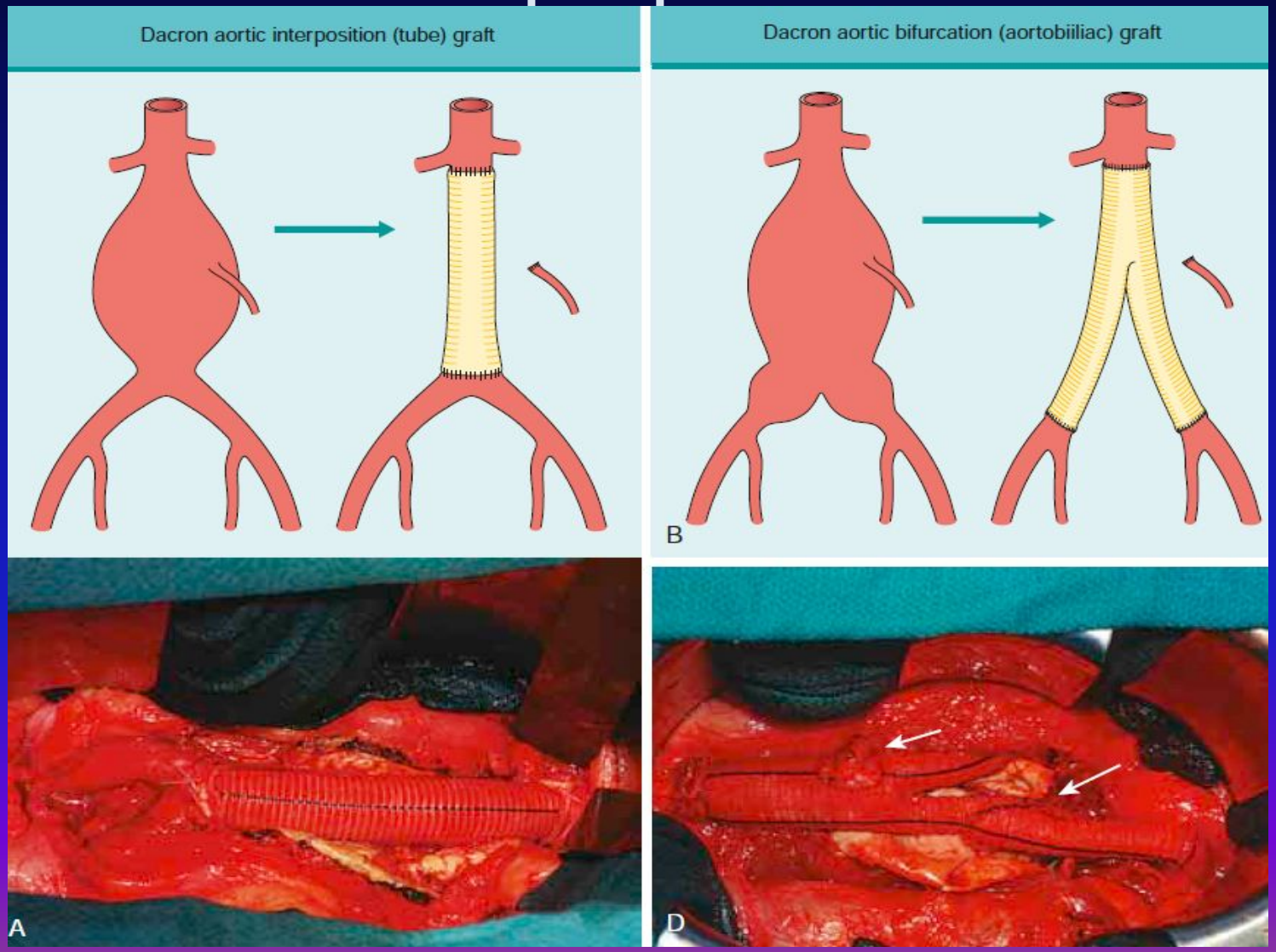

Эндоваскулярное лечение

- В 1986 г. выполнено первое стентирование аневризмы брюшной аорты линейным саморасширяющимся стентом (З. Кавтеладзе, А.Коршок).
- В 1991 году появились первые сообщения об эндоваскулярном протезировании брюшной аорты бифуркационным стентом (X. Parody).

Эндоваскулярное протезирование аорты

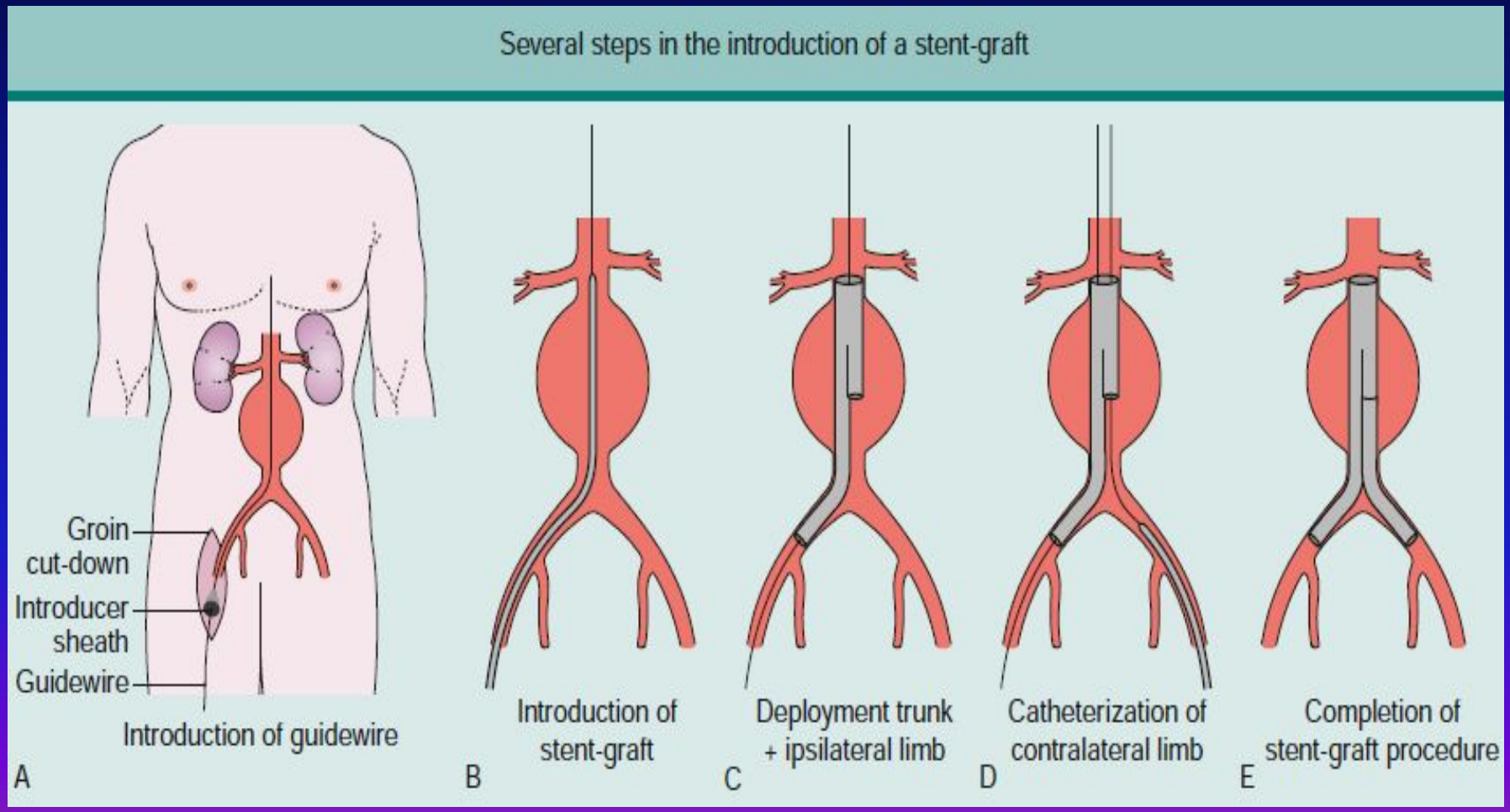

Наш опыт лечения аневризм инфраренального отдела аорты

- Анализ результатов лечения больных пожилого и старческого возраста показал, что больные, страдающие аневризмами брюшного отдела аорты, должны оперироваться независимо от возраста.
- Выжидательная тактика бесперспективна и в течение 5 лет приводит к 100% смертности.
- Активная оперативная тактика и грамотно проведенное вмешательство позволяет сохранить жизни 76% пациентов пожилого и старческого возраста в течение 5 лет после операции. А ранняя послеоперационная летальность составила не более 4.5%.
- Обследование, предоперационная подготовка и оперативное лечение должны проводиться в многопрофильных стационарах.
- Также врачами отделения сосудистой хирургии областной больницы прооперировано порядка 40 больных с разрывами аневризм аорты. Операции выполнялись в условиях районных больниц. Послеоперационная выживаемость составила 20.4%.

С целью снижения смертности от разрывов аневризм инфраренального отдела аорты необходимо проводить скрининговые УЗИ органов брюшной полости у пациентов старше 60 лет. В случае выявления аневризмы аорты пациенту должно быть предложено плановое оперативное вмешательство в условиях многопрофильной клиники.

Спасибо за
Внимание