Российский университет дружбы народов
Медицинский институт

Медицинский институт
Кафедра анатомии человека

Занятие ДОТ

СВОД И ОСНОВАНИЕ ЧЕРЕПА . ЧЕРЕП В ЦЕЛОМ

Проф. Цехмистренко Т.А., 2020

ВОПРОСЫ ДЛЯ ИЗУЧЕНИЯ :

- **Свод черепа:**
  границы, особенности строения
- **Внутреннее основание черепа:**
  передняя, средняя и задняя черепные ямки, строение, сообщения
- **Наружное основание черепа:**
  топография, строение, сообщения
- **Височная ямка:**
  границы, сообщения, содержимое
- **Подвисочная ямка:**
  границы, стенки, сообщения, содержимое
- **Крыловидно-небная ямка:**
  топография, стенки, сообщения, содержимое

ГРАНИЦА МЕЖДУ КРЫШЕЙ (СВОДОМ) И ОСНОВАНИЕМ ЧЕРЕПА

Граница между крышей (сводом) черепа проходит по:

- **наружному затылочному выступу,**
  protuberantia occipitalis externa
- **верхняя выйная линия,**
  linea nuchae superior
- **основание сосцевидного отростка височной кости,**
  processus mastoideus
- **верхний край наружного слухового отверстия,**
  porus acusticus externus
- **верхний край скулового отростка,**
  processus zygomaticus
- **лобно-скуловой шов,**
  sutura frontozygomatica
- **надглазничный край,**
  margo supraorbitalis
- **глабелла,**
  glabella

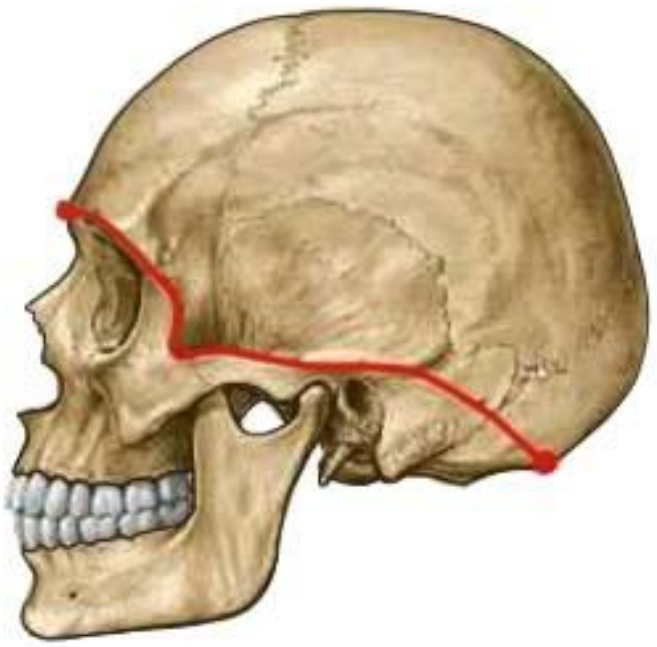

В черепе также есть:

- **свод**, ***calvaria***
- **основание черепа**, ***basis cranii***

Крыша окружает головной мозг и выполняет защитную функцию.

Основание является опорой для мозга, а также вместилищем органа слуха и равновесия. В основании находятся отверстия, щели и каналы, через которые проходят сосуды и нервы.

СВОД ЧЕРЕПА

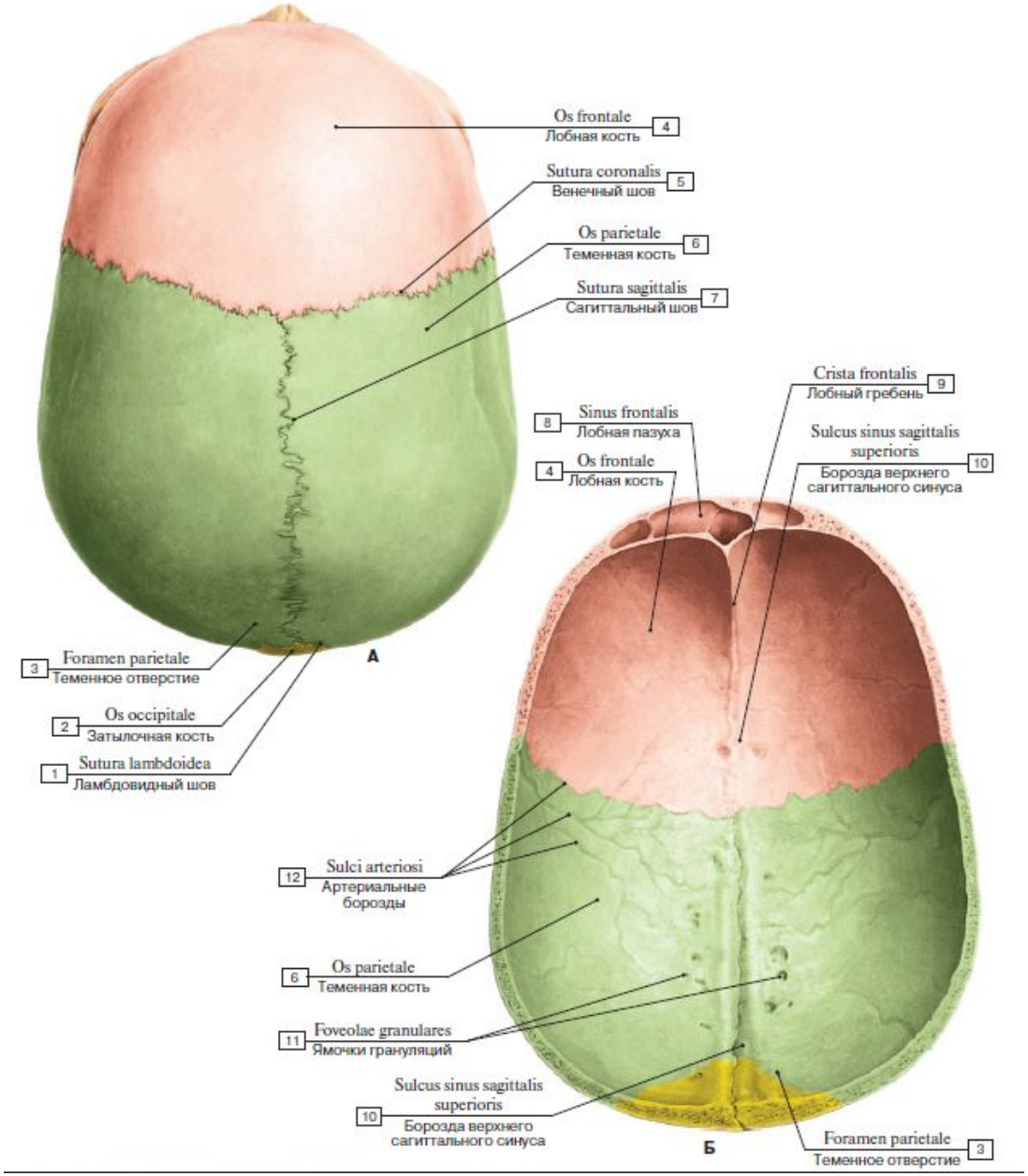
Os frontale
Лобная кость
4
Sutura coronalis
Венечный шов
5
Os parietale
Теменная кость
6
Sutura sagittalis
Сагиттальный шов
7
Crista frontalis
Лобный гребень
9
8
Sinus frontalis
Лобная пазуха
Sulcus sinus sagittalis superioris
4
Os frontale
Лобная кость
10
Борозда верхнего сагиттального синуса
3
Foramen parietale
Теменное отверстие
А
2
Os occipitale
Затылочная кость
1
Sutura lambdoidea
Ламбдовидный шов
12
Sulci arteriosi
Артериальные борозды
6
Os parietale
Теменная кость
11
Foveolae granulares
Ямочки грануляций
Sulcus sinus sagittalis superioris
10
Борозда верхнего сагиттального синуса
Б
Foramen parietale
Теменное отверстие
3

СВОД ЧЕРЕПА (продолжение)

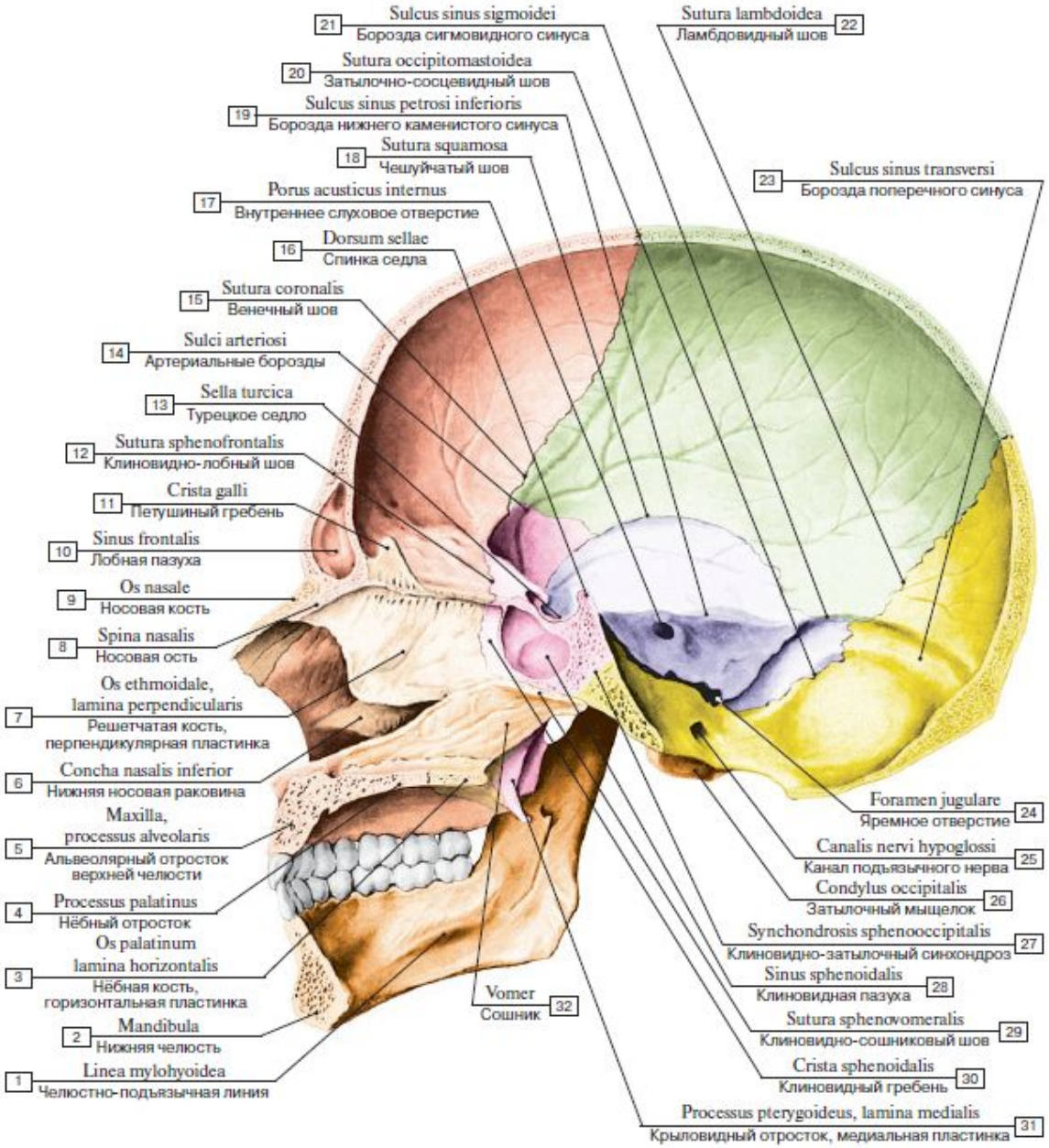

ВНУТРЕННЕЕ ОСНОВАНИЕ ЧЕРЕПА, BASIS CRANII INTERNA: рельеф и сообщения черепных ямок

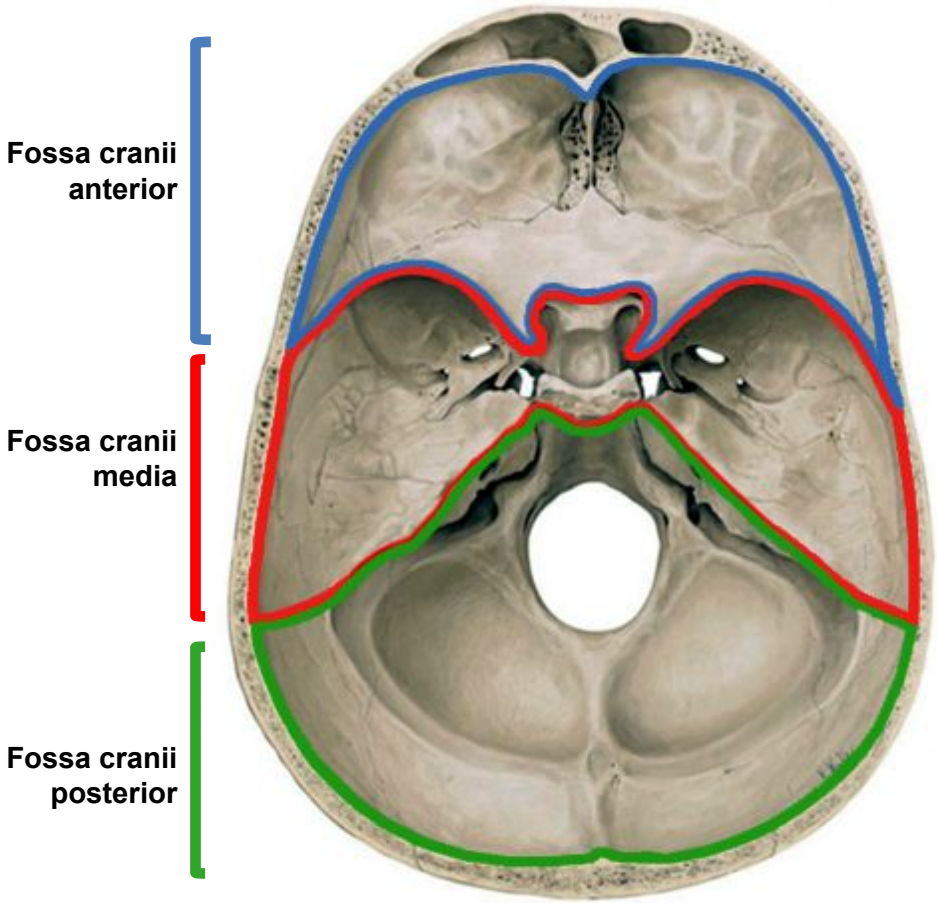

НАРУЖНОЕ ОСНОВАНИЕ ЧЕРЕПА, BASIS CRANII EXTERNA

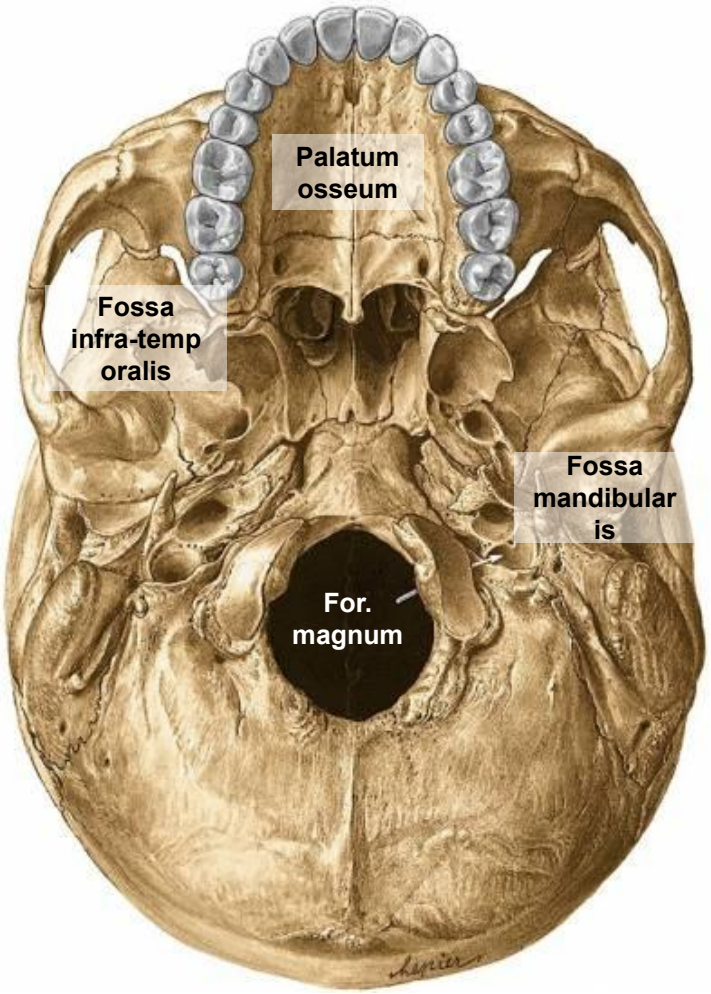

ВНУТРЕННЕЕ ОСНОВАНИЕ ЧЕРЕПА,

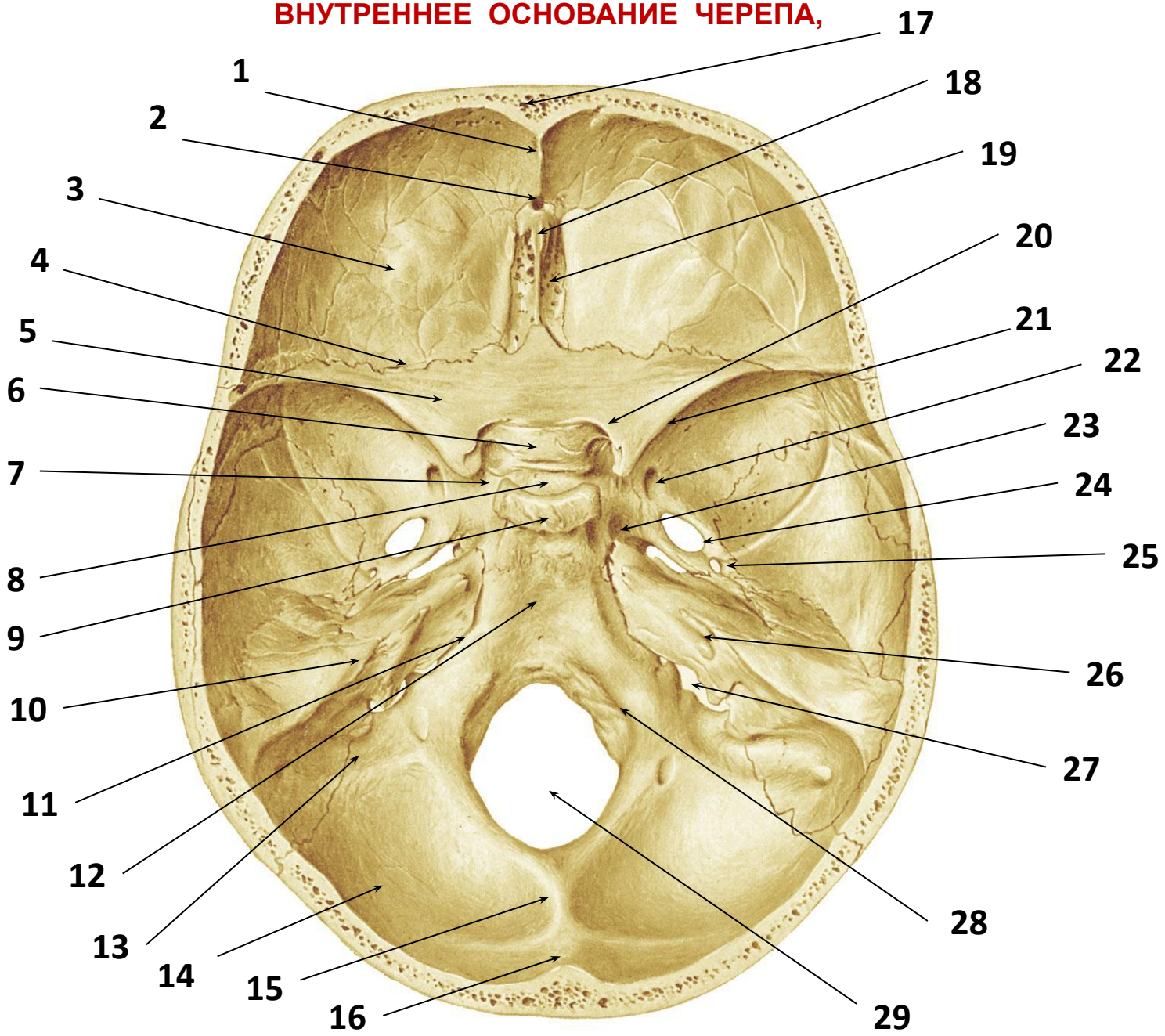

ВНУТРЕННЕЕ ОСНОВАНИЕ ЧЕРЕПА,

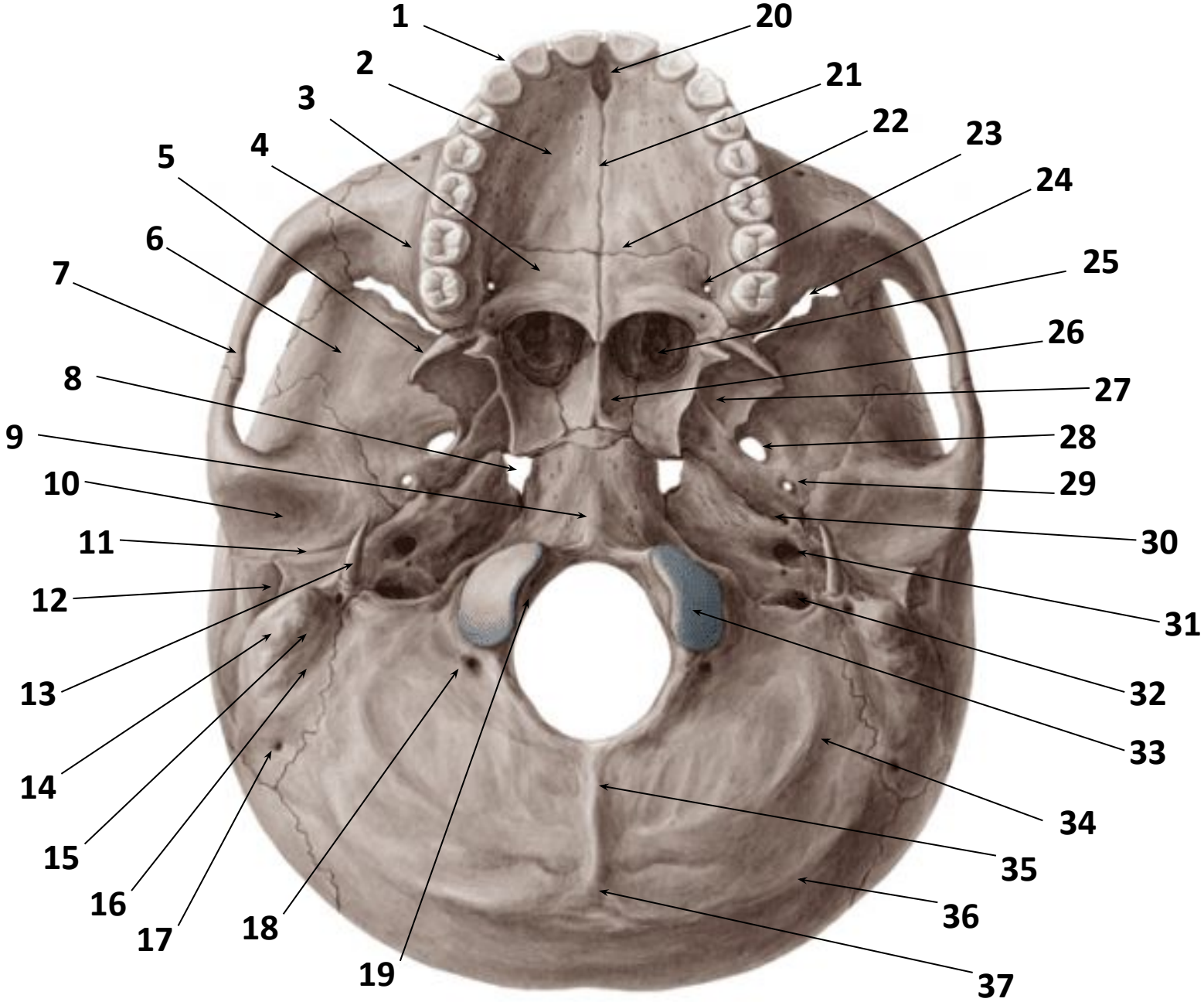

ВИСОЧНАЯ, ПОДВИСОЧНАЯ И КРЫЛОВИДНО-НЕБНАЯ ЯМКИ

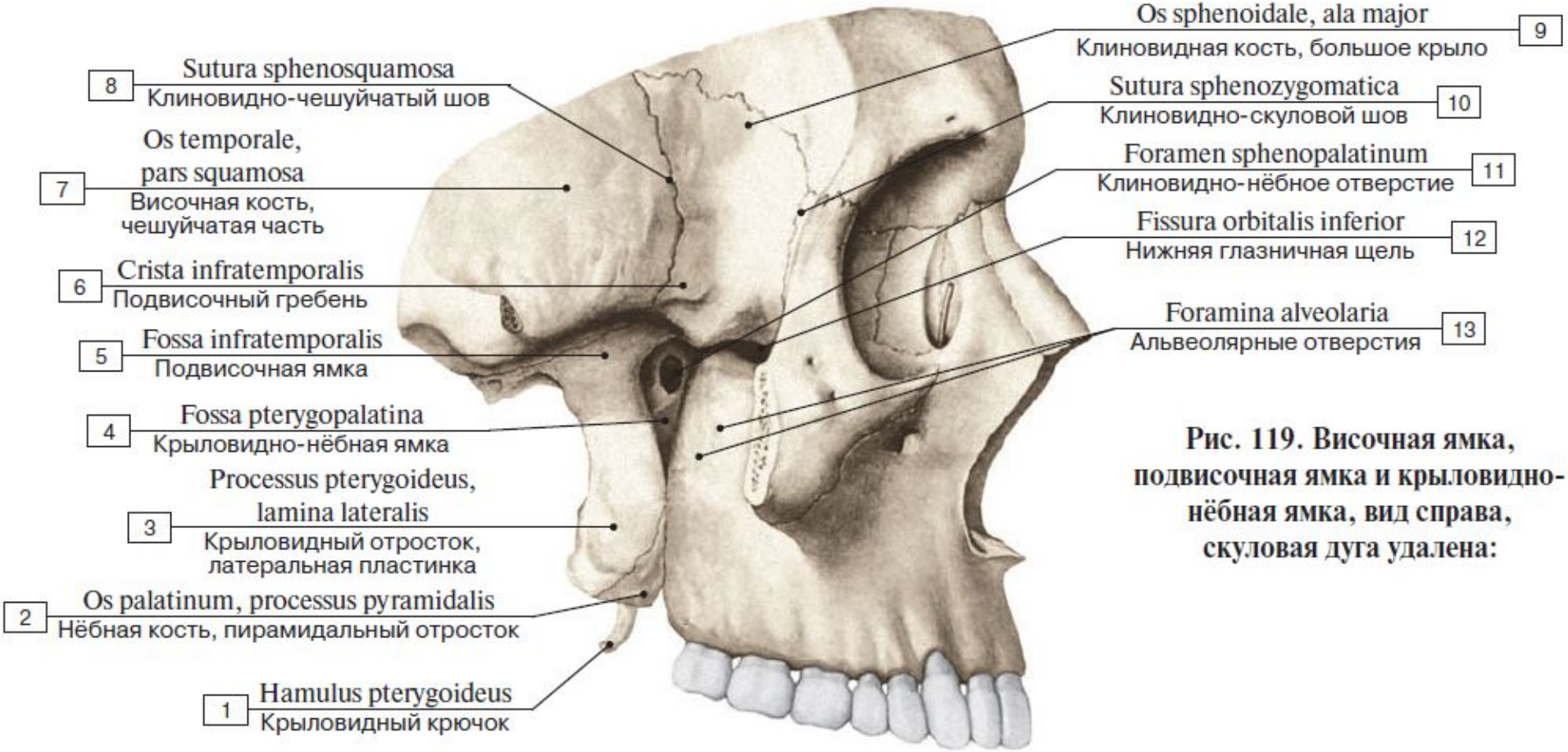

Рис. 119. Височная ямка, подвисочная ямка и крыловидно-нёбная ямка, вид справа, скуловая дуга удалена:

ПОДВИСОЧНАЯ ЯМКА, *fossa infratemporalis*

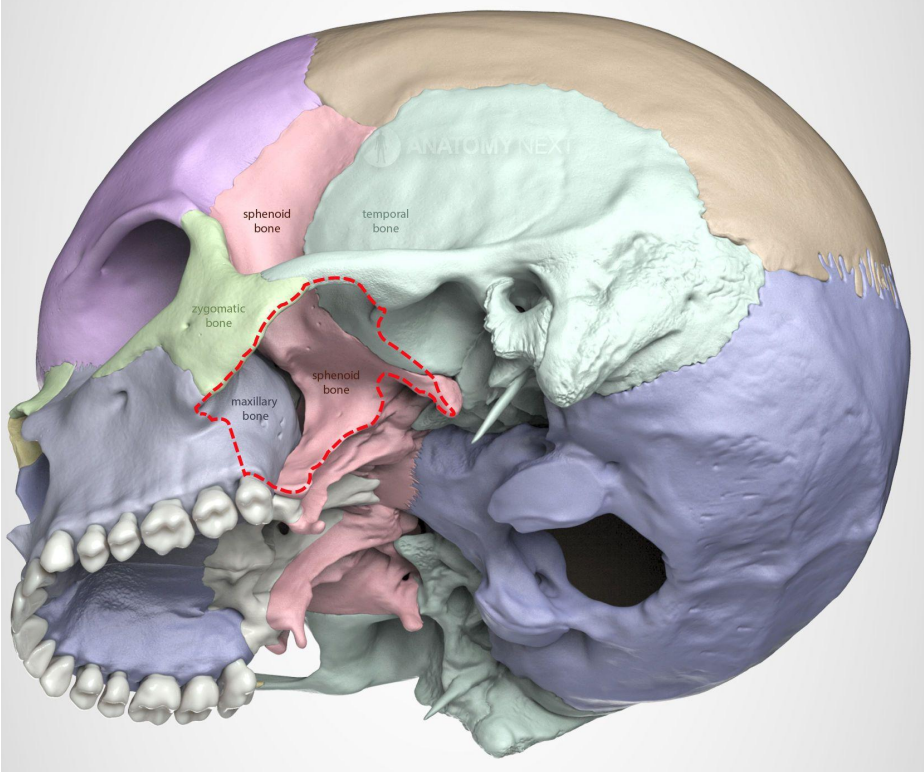

ПОДВИСОЧНАЯ ЯМКА, *fossa infratemporalis*

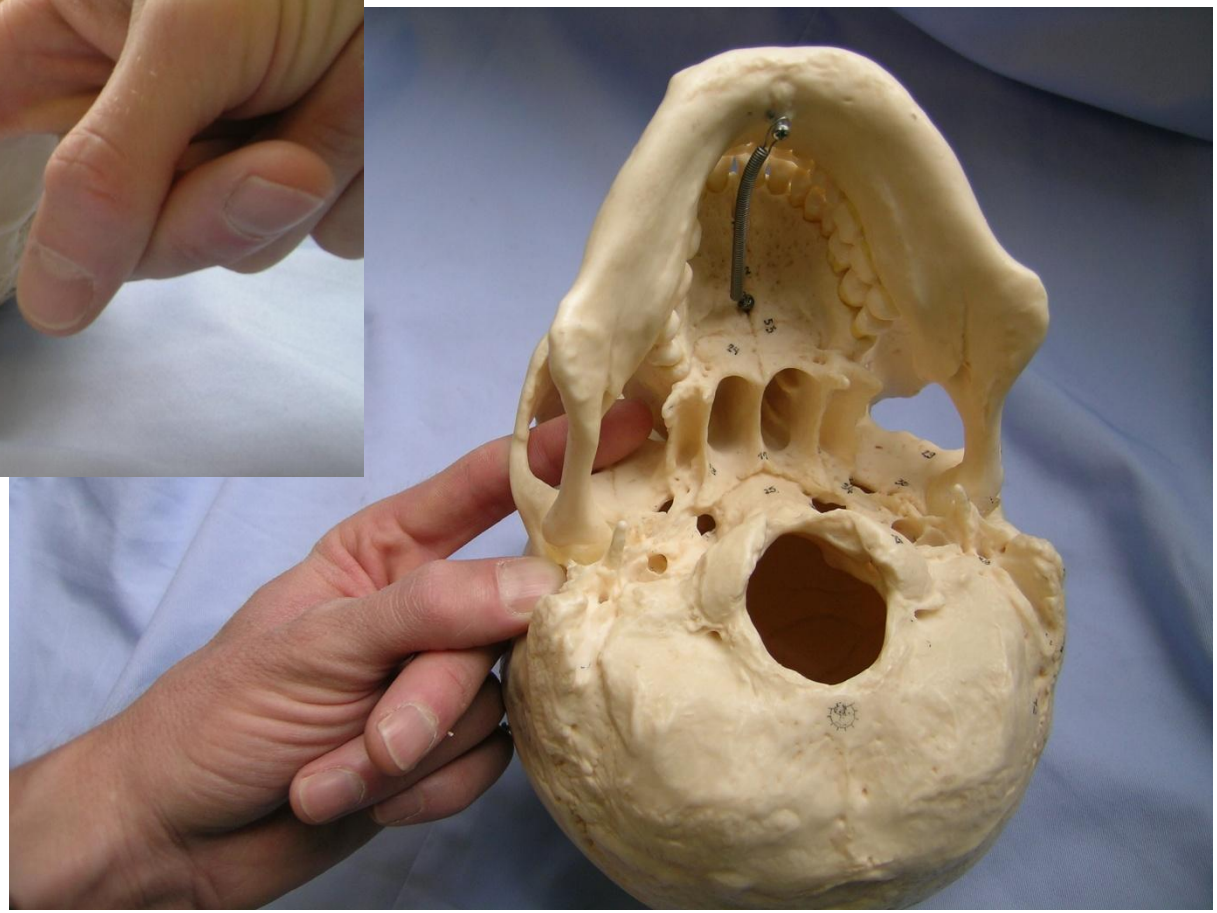

КРЫЛОВИДНО-НЕБНАЯ ЯМКА

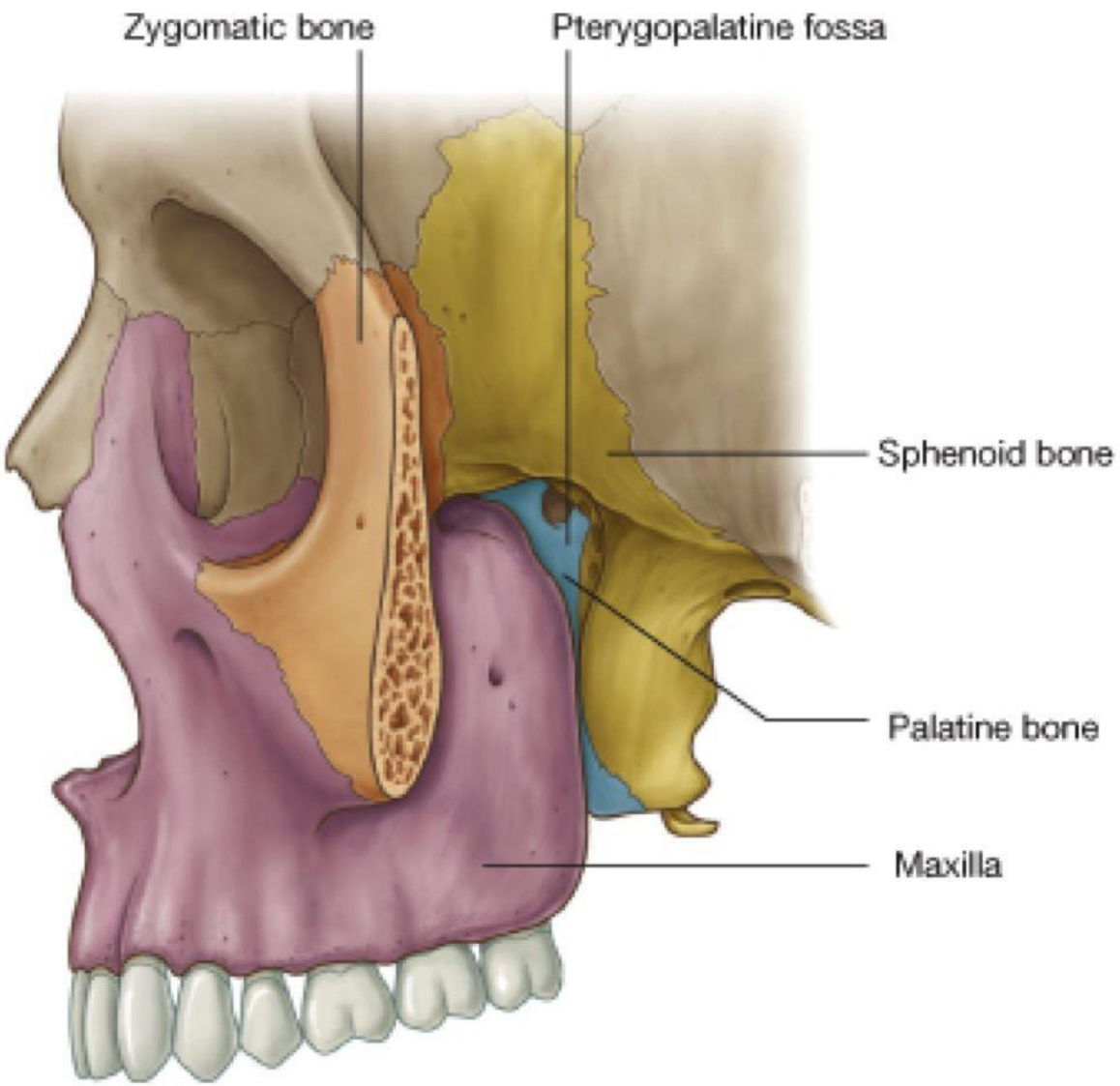

НЕРВЫ, СЛЕДУЮЩИЕ ЧЕРЕЗ КРЫЛОВИДНО-НЕБНУЮ ЯМКУ

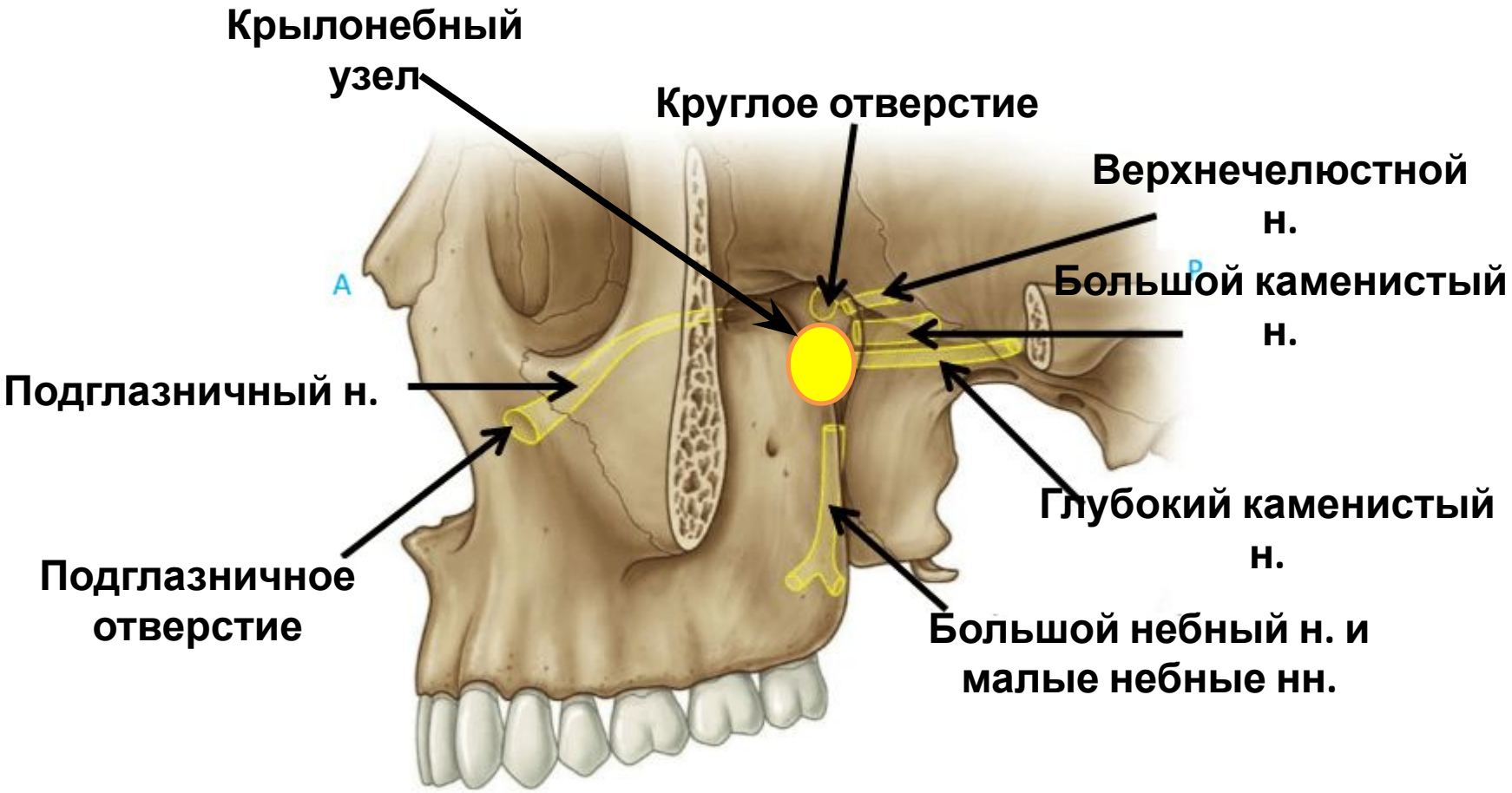

ВИСОЧНАЯ, ПОДВИСОЧНАЯ И КРЫЛОВИДНО-НЕБНАЯ ЯМКИ

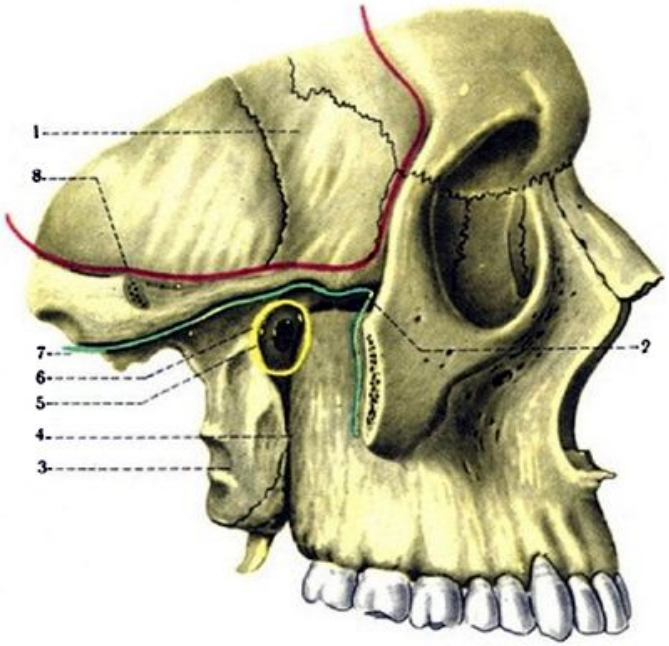

Височная (fossa temporalis), подвисочная (fossa infratemporalis), крылонебная (fossa pterygopalatina) ямки.
1 — ala major ossis sphenoidalis; 2 — fissura orbitalis inferior; 3 — lamina lateralis processus pterygoidei; 4 — tuber maxillae; 5 — for. sphenopalatinum; 6 — fossa pterygopalatina (желтая линия); 7 — fossa infratemporalis (зеленая линия); 8 — fossa temporalis (красная линия).

СООБЩЕНИЯ КРЫЛОВИДНО-НЕБНОЙ ЯМКИ

1. Кпереди: через нижнюю глазничную щель с глазницей.
2. Кзади: через крыловидный канал с областью рваного отверстия.
3. Кверху: через круглое отверстие с областью средней черепной ямки.
4. Книзу: через большой и малый небный каналы с полостью рта.
5. Медиально: через крыловидно-небное отверстие с верхним носовым ходом.
6. Латерально: через крыловидно-верхнечелюстную щель с подвисочной ямкой.

ГЛАЗНИЦА, *orbita*

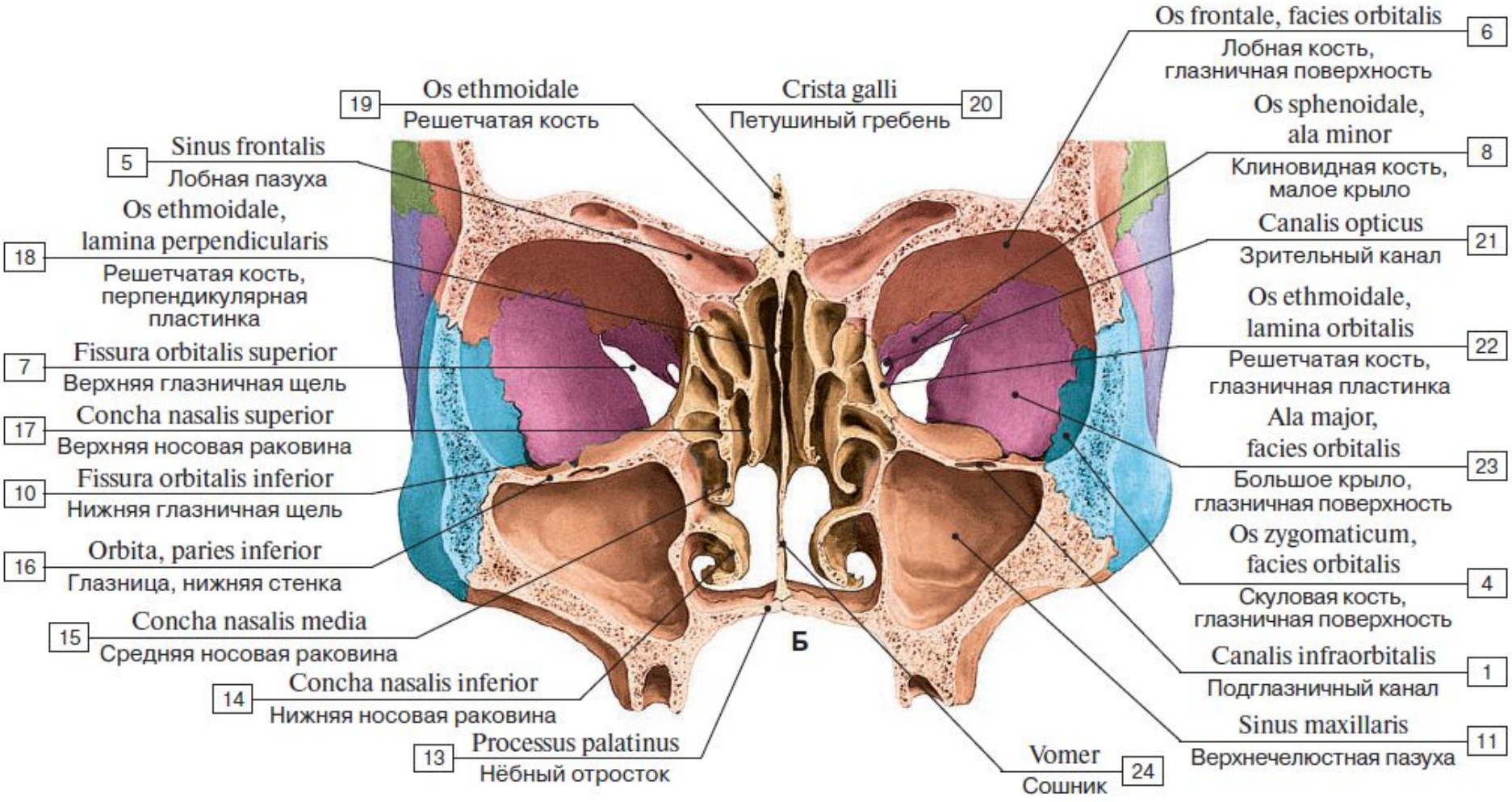

ГЛАЗНИЦА, *orbita* (вид спереди)

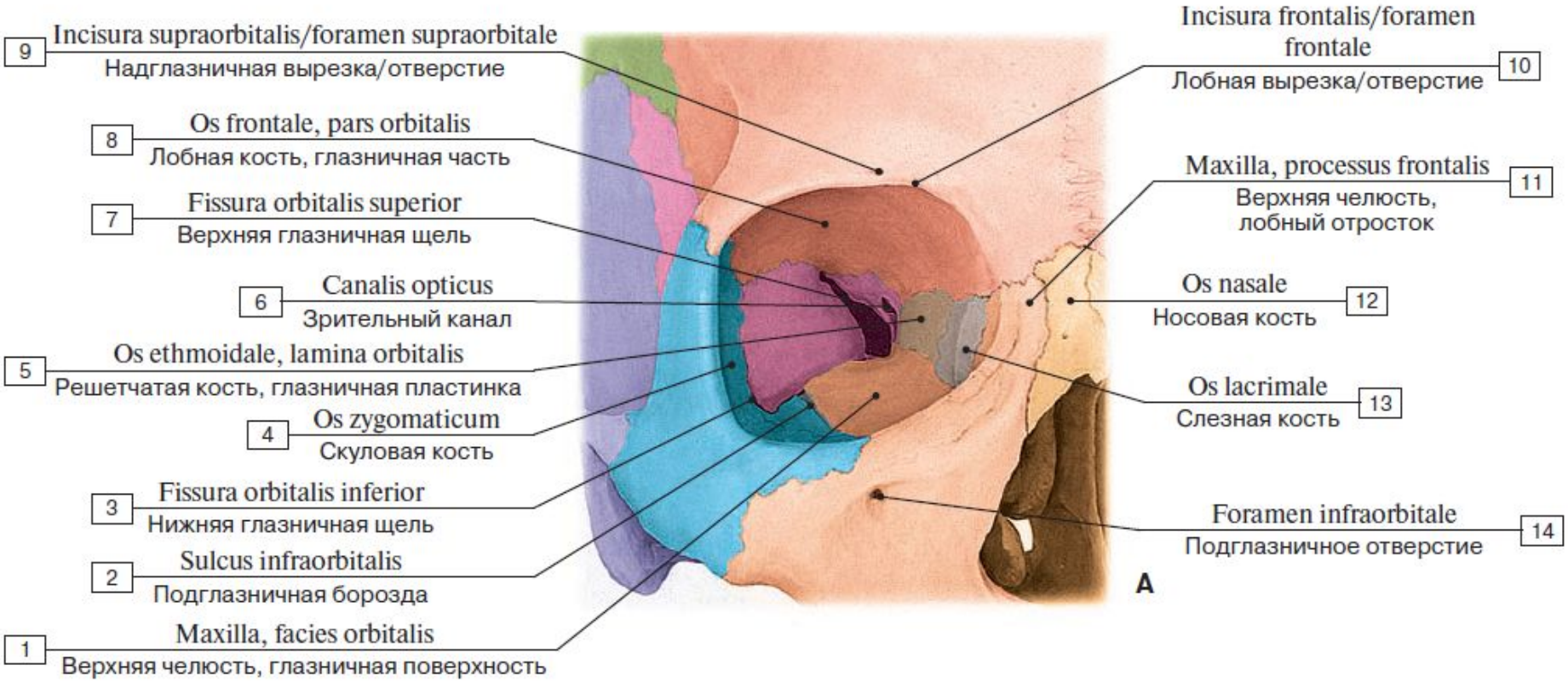

ГЛАЗНИЦА, *orbita* (медиальная стенка)

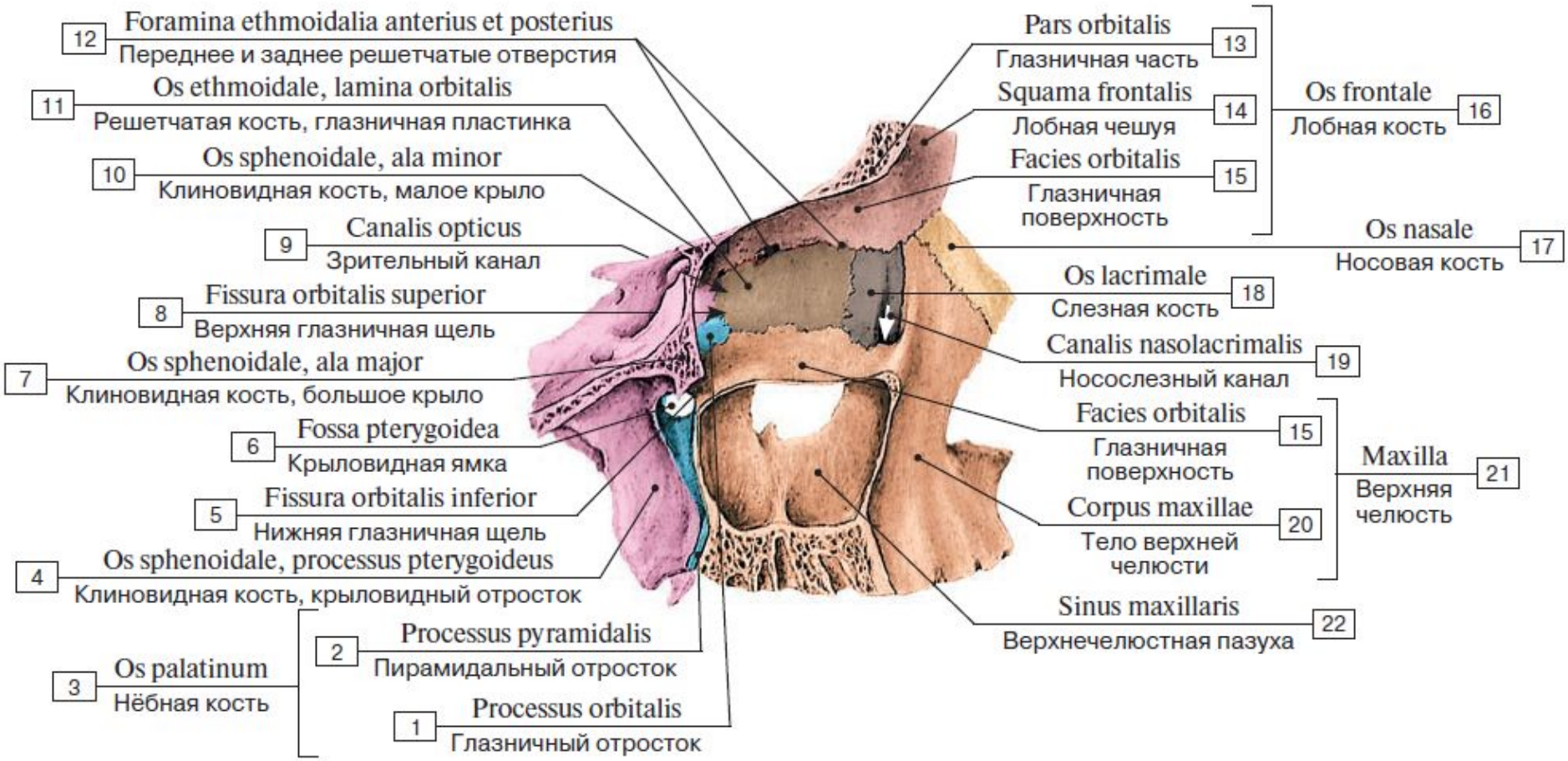

ГЛАЗНИЦА, *orbita* (медиальная стенка)

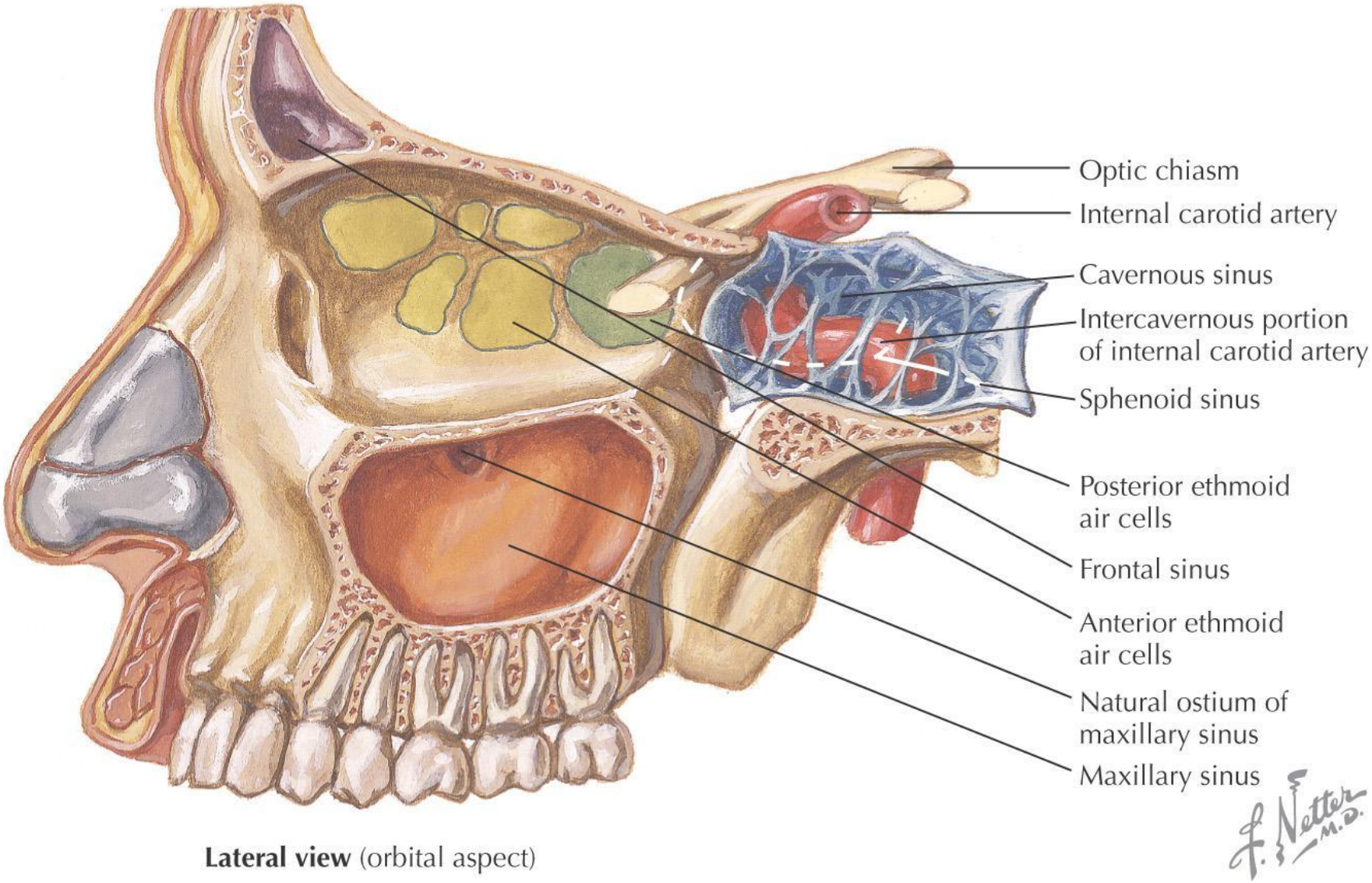

Lateral view (orbital aspect)

ГЛАЗНИЦА, *orbita* (вид сбоку)

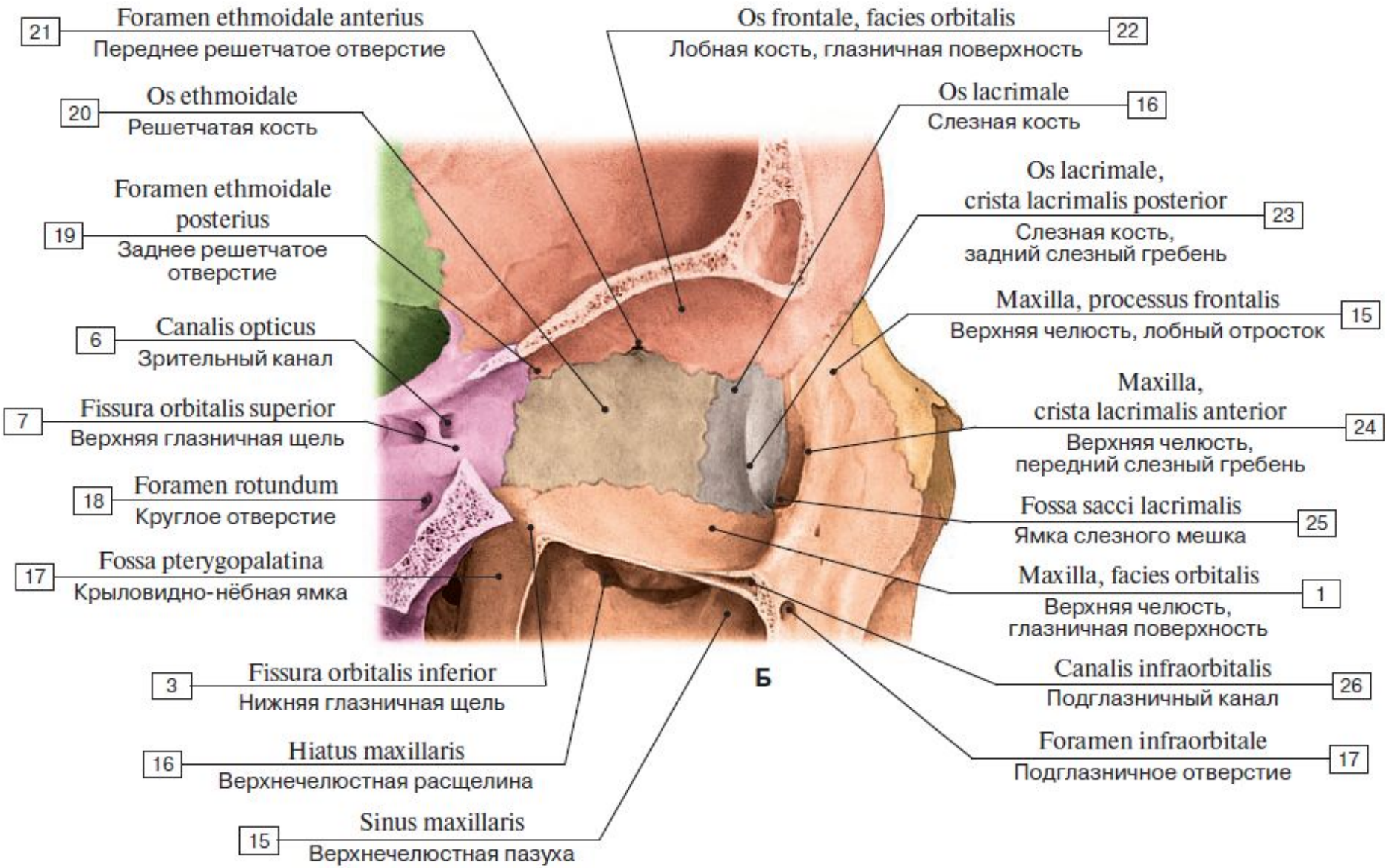

ГЛАЗНИЦА, *orbita*

СООБЩЕНИЯ ГЛАЗНИЦЫ

Со средней черепной ямкой:

- зрительный канал
- верхняя глазничная щель

С подвисочной и крыловидно-небной ямками:

- нижняя глазничная щель

С полостью носа:

- решетчатые отверстия (переднее и заднее)
- носослезный канал

С областью лица:

- подглазничный канал
- надглазничное отверстие (вырезка)
- скулоглазничное и скулолицевое отверстия

БОКОВАЯ СТЕНКА ПОЛОСТИ НОСА, *cavitas nasi*

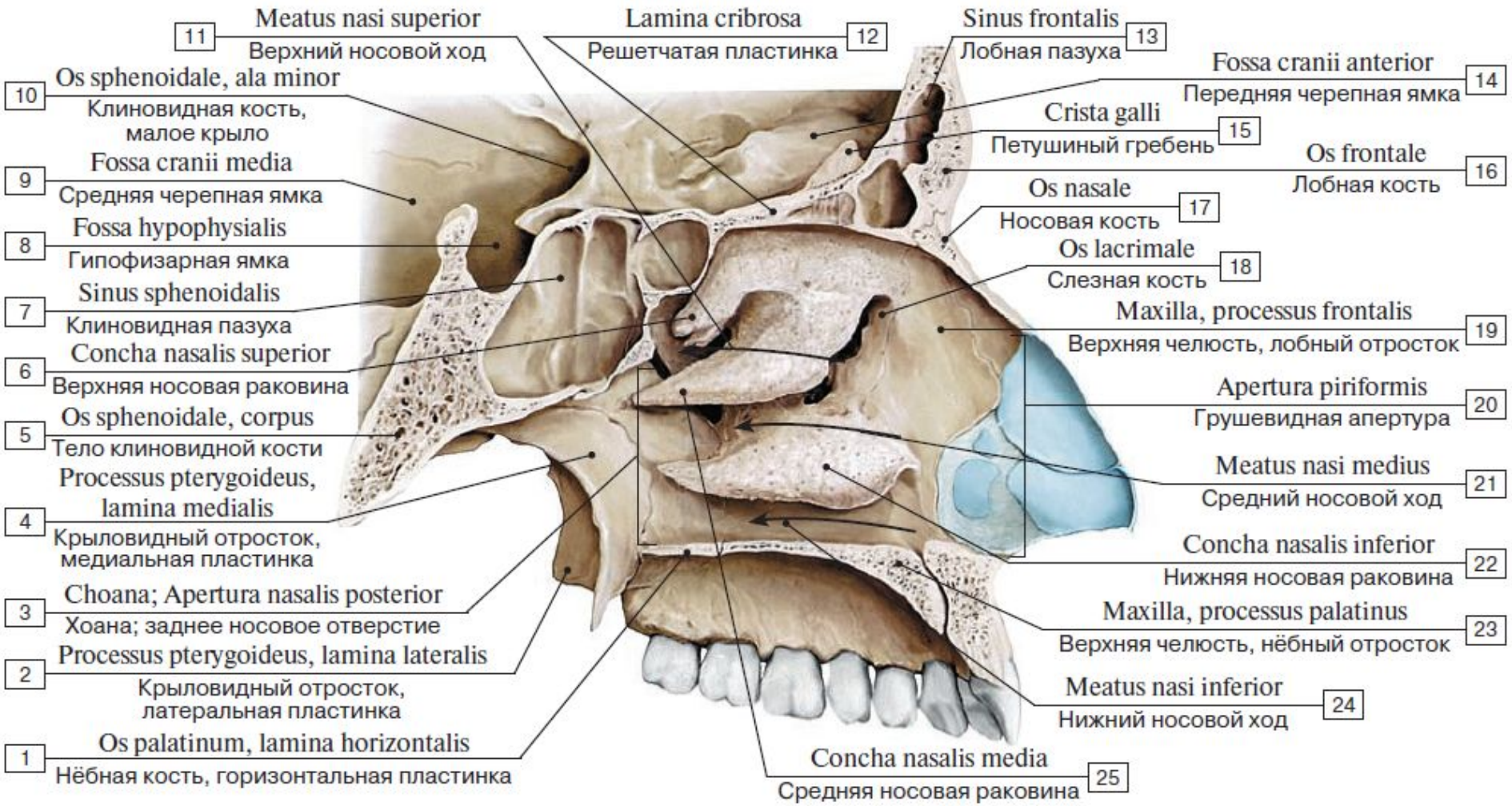

СООБЩЕНИЯ ОКОЛОНОСОВЫХ ПАЗУХ С ПОЛОСТЬЮ НОСА

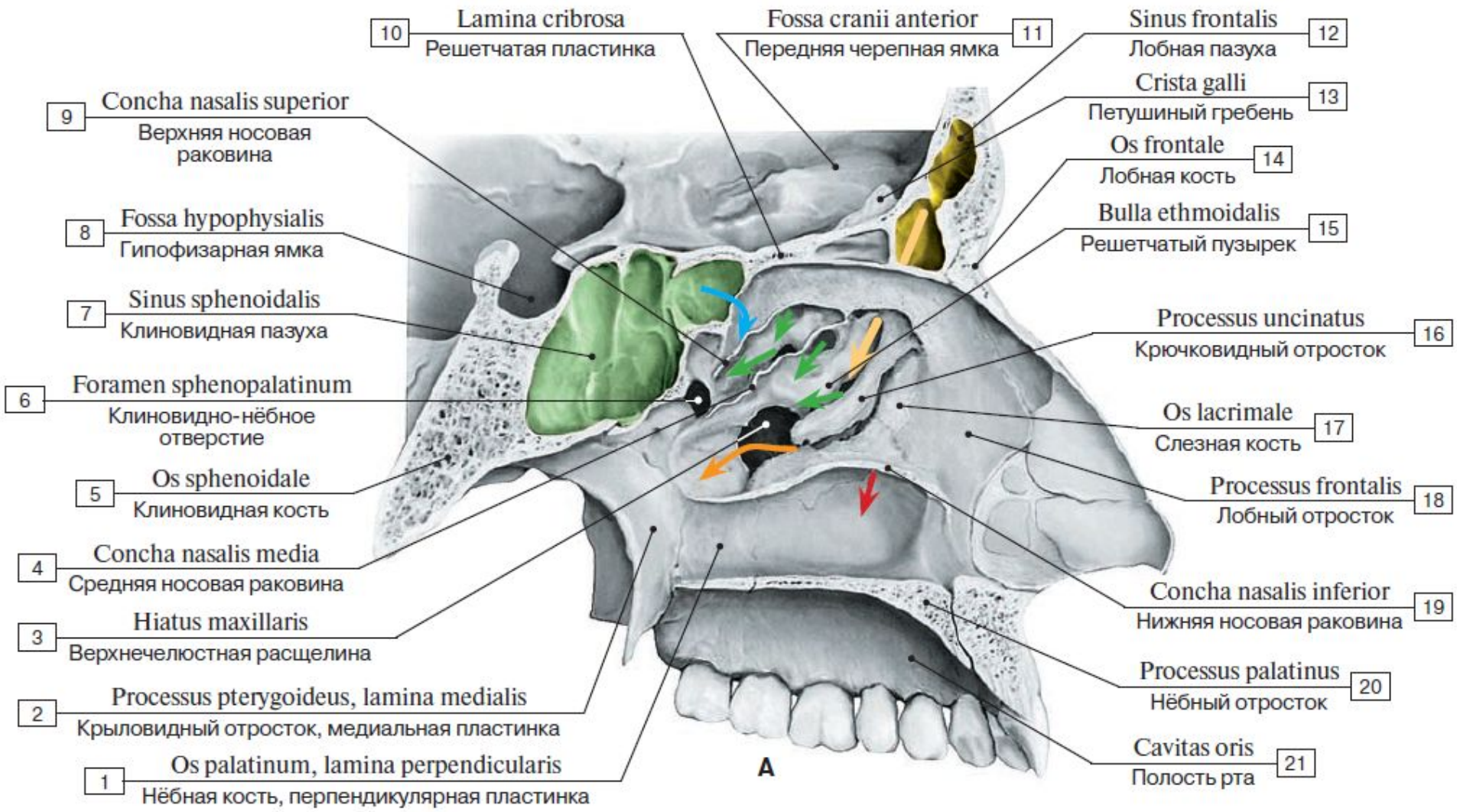

ПЕРЕГОРОДКА НОСА, *septum nasi*

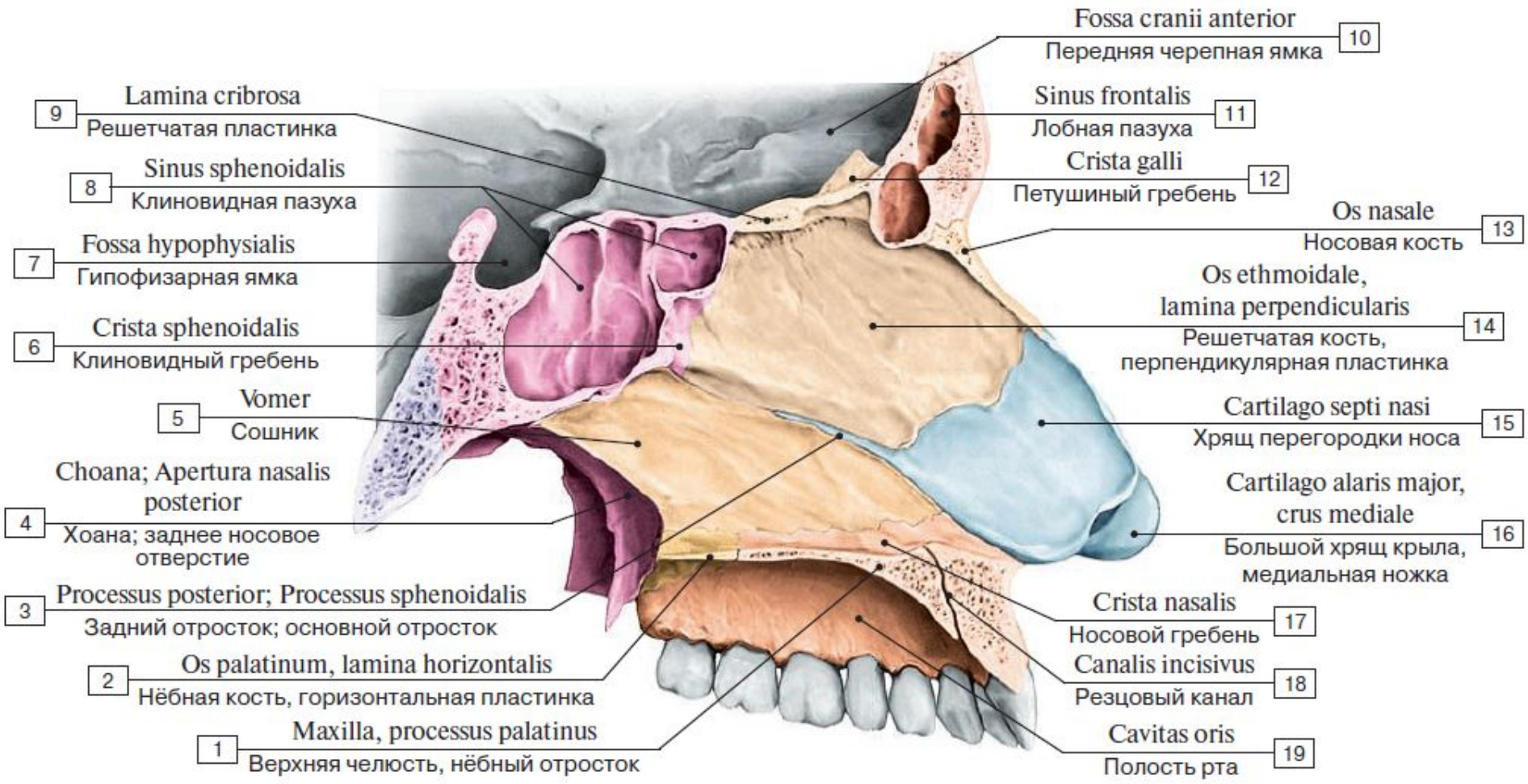

СТЕНКИ И СООБЩЕНИЯ ПОЛОСТИ НОСА, *cavitas nasi*

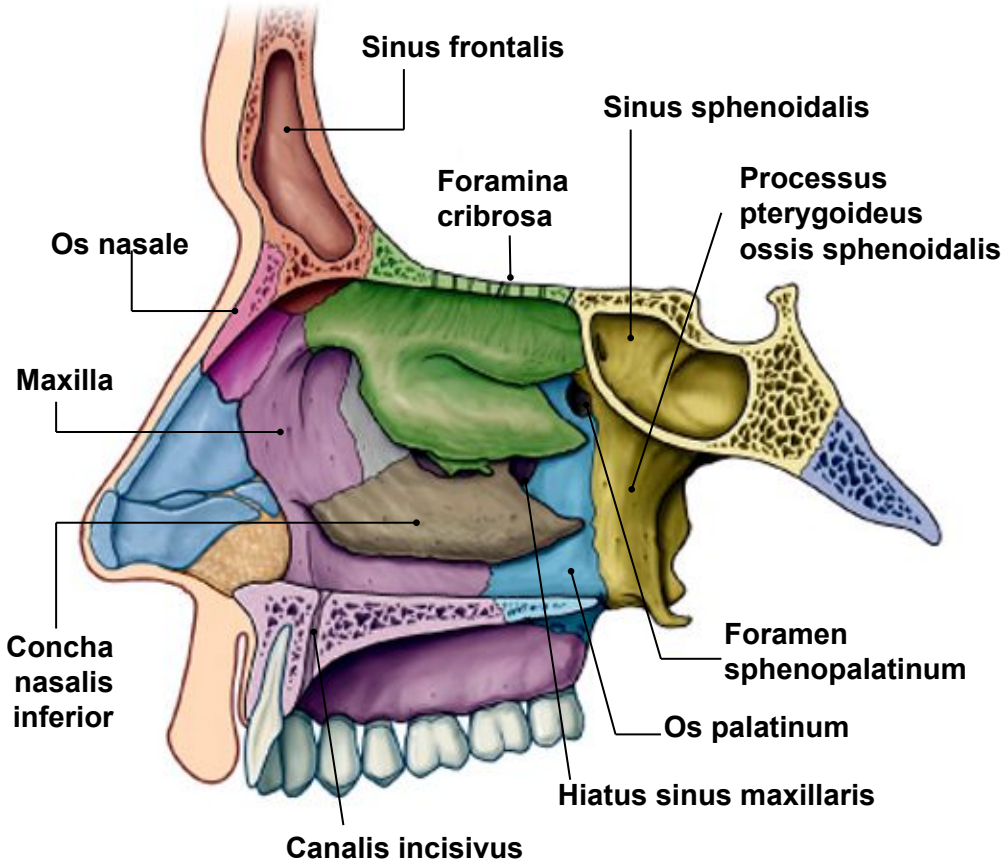

СООБЩЕНИЯ ПОЛОСТИ НОСА

С передней черепной ямкой:

- решетчатые отверстия решетчатой пластинки решетчатой кости

С полостью глазницы:

- решетчатые отверстия (переднее и заднее)
- носослезный канал

С крыловидно-небной ямкой:

- клиновидно-небное отверстие

С полостью рта:

- резцовый канал

С околоносовыми пазухами

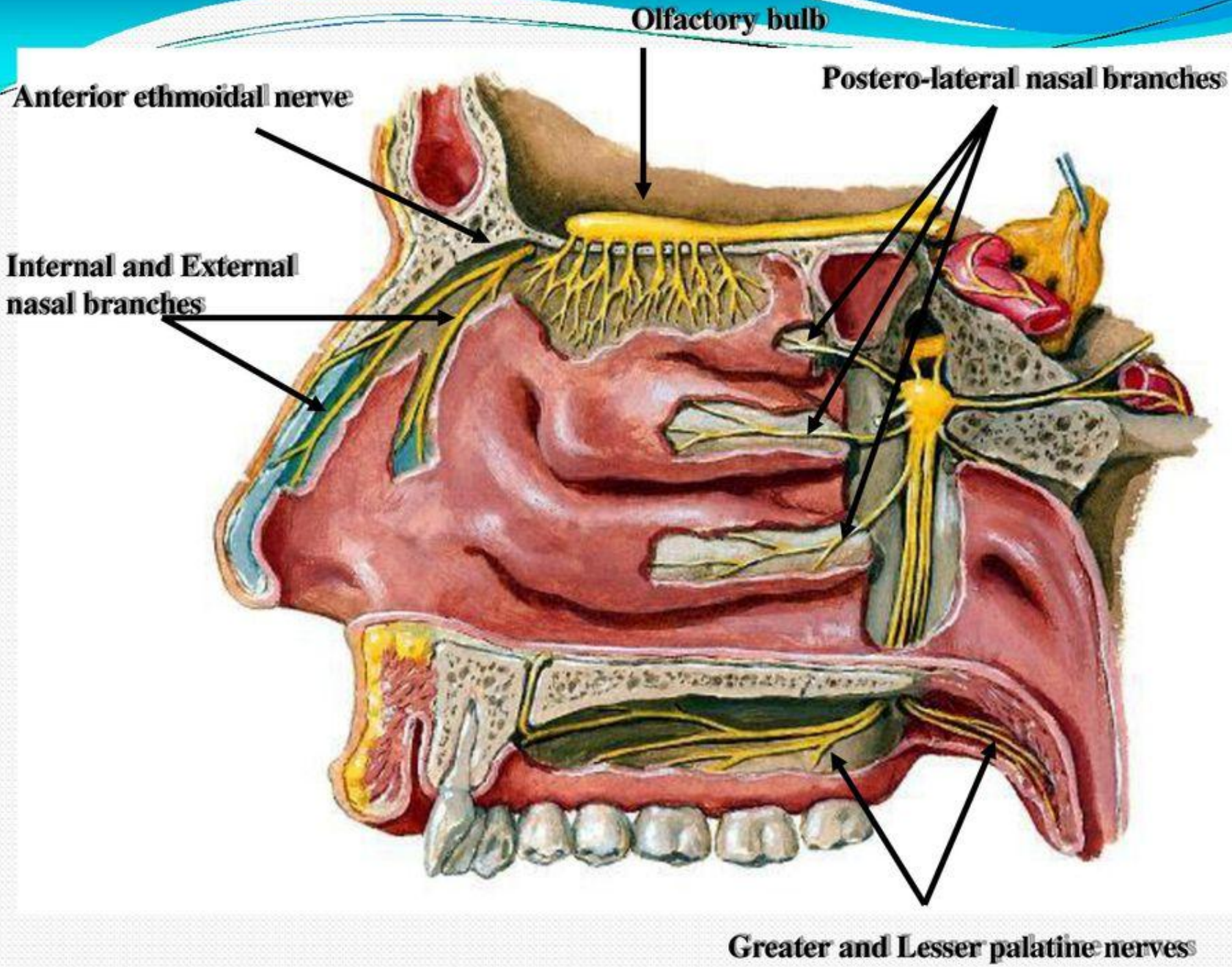
Olfactory bulb
Anterior ethmoidal nerve
Postero-lateral nasal branches
Internal and External
nasal branches
Greater and Lesser palatine nerves

КОНТРФОРСЫ –
костные утолщения, по которым передается сила жевательного давления на свод черепа.

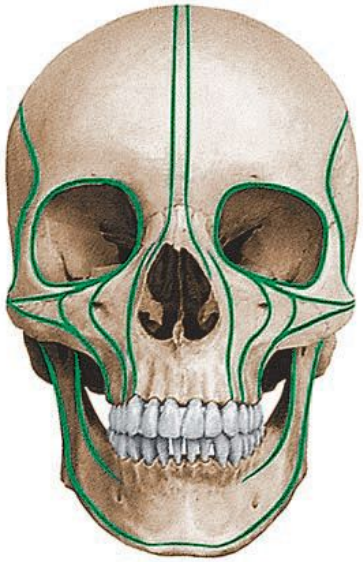

На верхней челюсти:

- лобно-носовой
- альвеолярно-скуловой
- крыловидно-нёбный
- нёбный

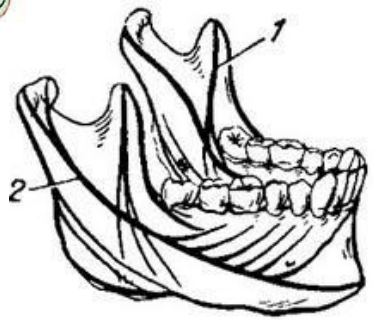

На нижней челюсти:

- альвеолярный
- восходящий


Удачи!