КТ, МРТ, радіонуклідна діагностика молочної залози

Підготувала студентка 3 курсу
12-б гпупи
Желобкова Вікторія Сергіївна

Сцинтиграфія

переваги

- несе значну додаткову інформацію при візуалізації елементів структури залози на щільному фоні
- висока роздільна здатність
- висока пропускна здатність
- Променева безпека (може бути використано у молодих, вагітних і жінок, що годують)
- доступність

РАДИОНУКЛІДНА ДІАГНОСТИКА

радіонуклид талію (^{201} Ті) ^{99m}Тс- сесамібі

- Використовується при щільній молочній залозі
- Використовується при утвореннях, що можна пропальпувати, але не візуалізуються на рентгенограмах
- Використовується для зменшення кількості біопсій
- Використовується для виключення рецидивів раку

- Накопичення талію визначається високою спорідненістю до нього Na+/K+-АТФази. Хлорид талію активно накопичується в життєздатній тканині пухлинного вузла молочної залози. Завдяки високій екстракції з кровотоку хлорид талію накопичується у вузлі РМЗ уже в перші хвилини після внутрішньовенного введення, після чого висока активність РФП у вузлі залишається протягом кількох годин. Препарат акумулюється також в метастазах (Мт) у лімфатичних вузлах (ЛВ).

Сцинтиграфия

Норма

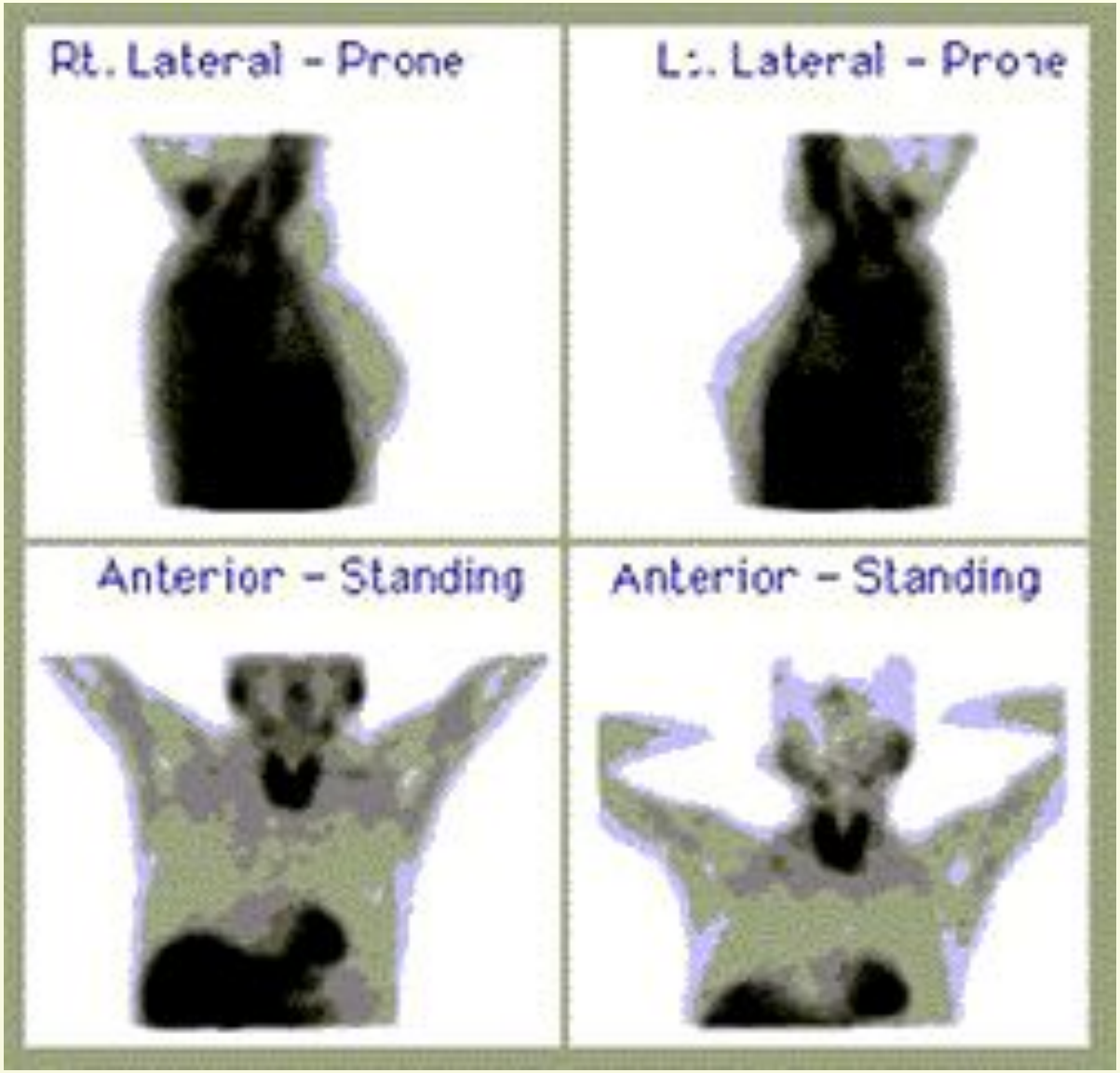
Rt. Lateral - Prone
Lt. Lateral - Prone
Anterior - Standing
Anterior - Standing

Карцинома правої молочної залози

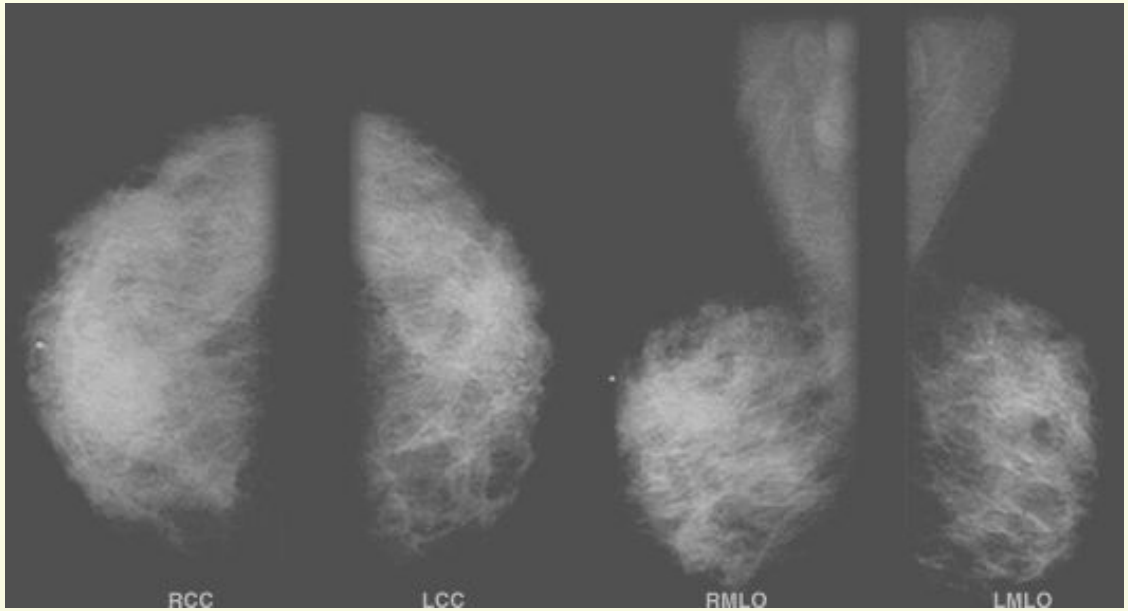

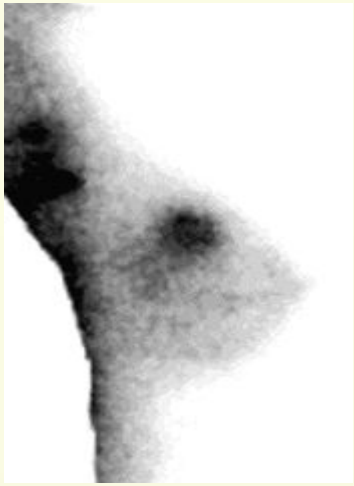

Магнітно-резонансна томографія

Покази

- Диференціальна діагностика між сполучною тканиною післяопераційних рубців і рецидивуючої пухлиною МЗ.
- Уточнення природи утворень, виявлених ММГ.
- Рання діагностика ракових пухлин, які не діагностуються іншими методами, особливо у жінок з переважанням залозистої тканини в МЗ, у жінок з високим ризиком розвитку РМЗ.
- Визначення цілісності імплантів МЗ.
- Оцінка множинних пухлин перед нерадикального операціями зі збереженням МЗ.
- Визначення поширення РМЗ, виявленого ММГ або УЗД, на грудну стінку.
- Оцінка ефективності хіміотерапії.

Переваги

- висока роздільна здатність
- дослідження об'єкта будь-якої щільності навіть без застосування контрастних речовин
- неінвазивний метод
- можливість отримання зображення в будь-якій площині без механічного переміщення
- відсутність променевого навантаження
- МРТ дозволяє виявляти різні захворювання, в тому числі ті, що не можна визначити пальпаторно
- Чутливість з динамічним контрастуванням в діагностиці РМЗ - 95,5%, специфічність - 73,5%, якщо є неоваскуляризация злоякісної пухлини діаметром більше 2 мм, але більшість пухлин МЗ - аваскулярні.

Недоліки

Низька пропускна здатність

Вимагає спеціальних котушок і програмного забезпечення

Висока вартість дослідження.

Тривалість дослідження.

Вагітність.

Наявність феромагнітного об'єкту, кардіостимулятора.

Фиброаденома и инвазивная дольковая карцинома

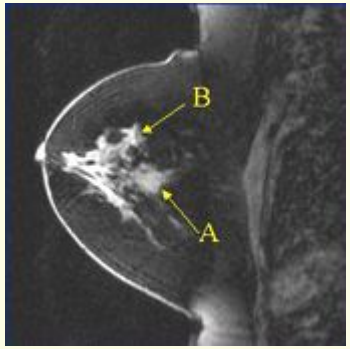

До введения контрастної речовини

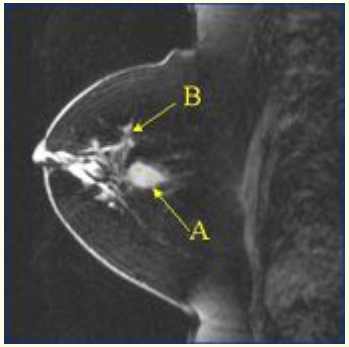

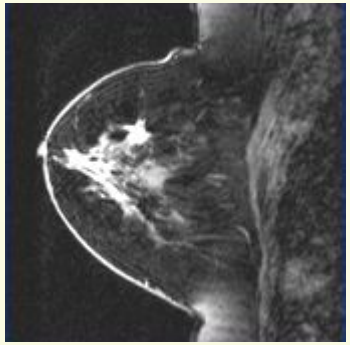

П’ять хвилин після введення

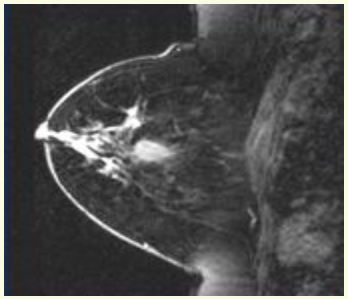

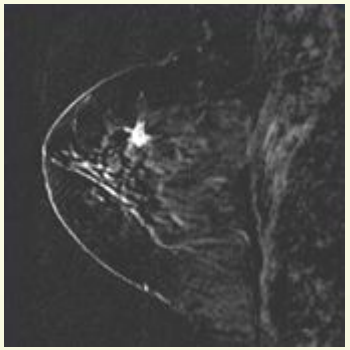

Субтракція

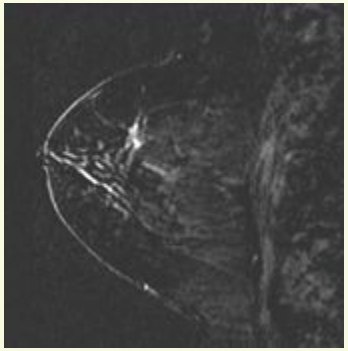

Sagittal T2W

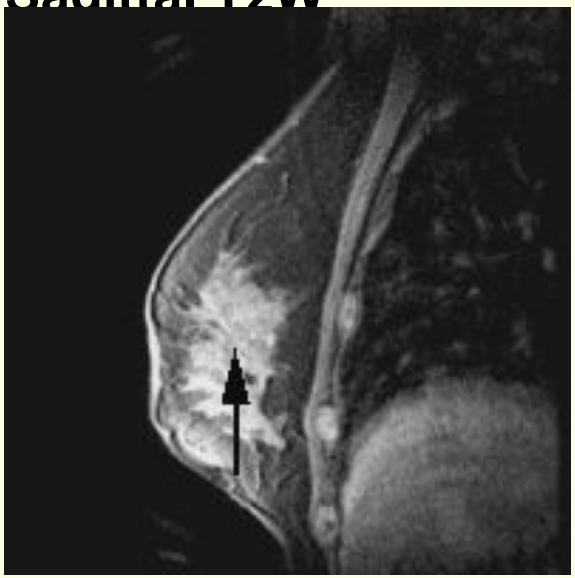

Axial T1W

Sagittal T2W FS

Axial T1W FS post gad

Dynamic post gadolinium T1W FS

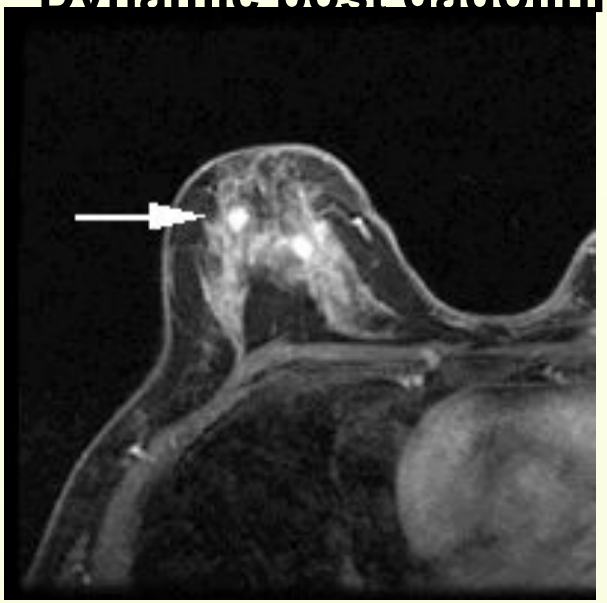

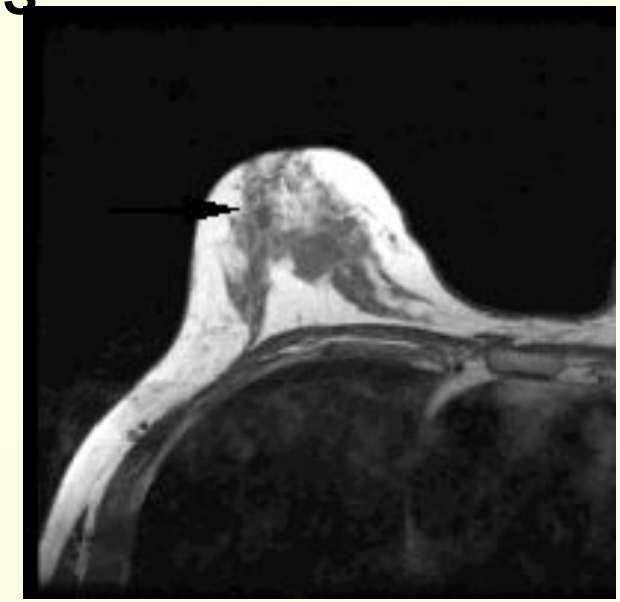

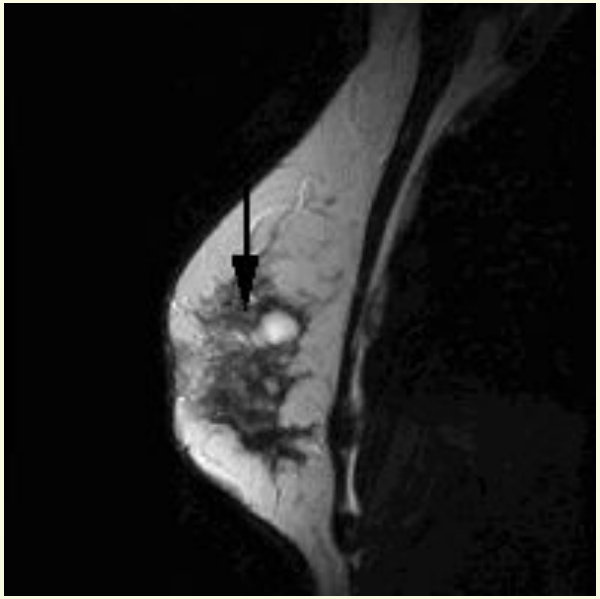

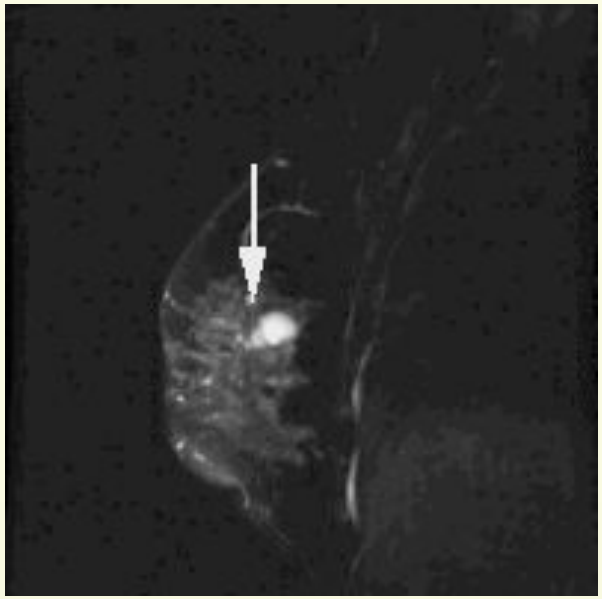

Enhancement curve

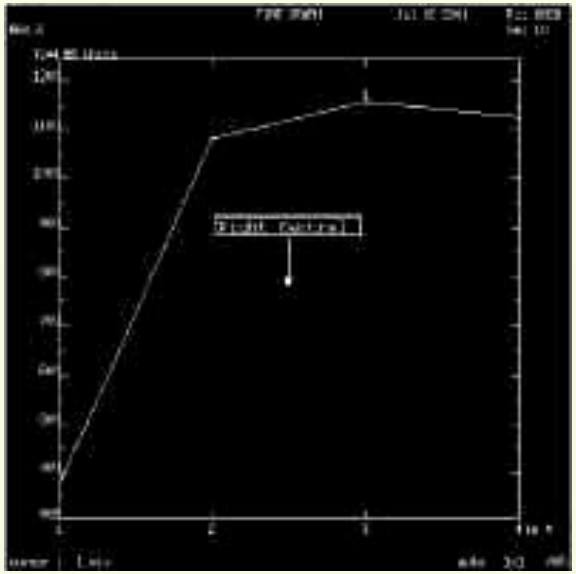

Subtraction

First post-enhancement phase

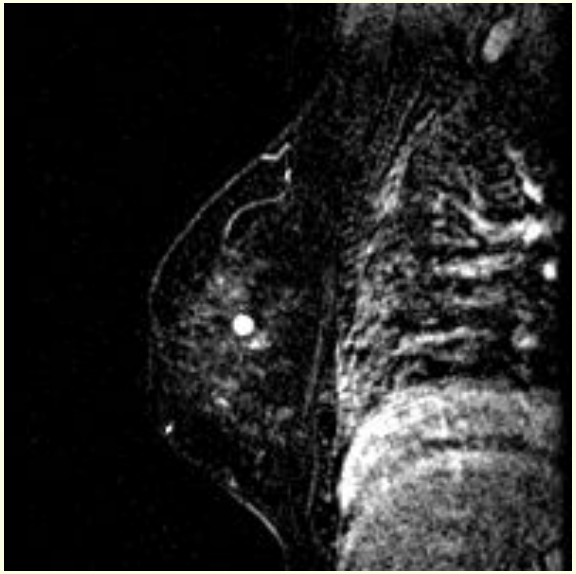

Third post-enhancement phase

58 лет, биопсия, болезнь Педжета

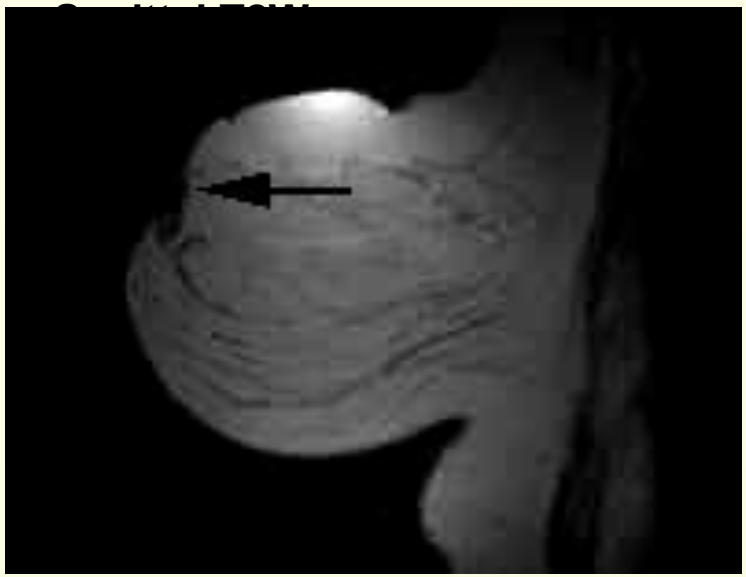

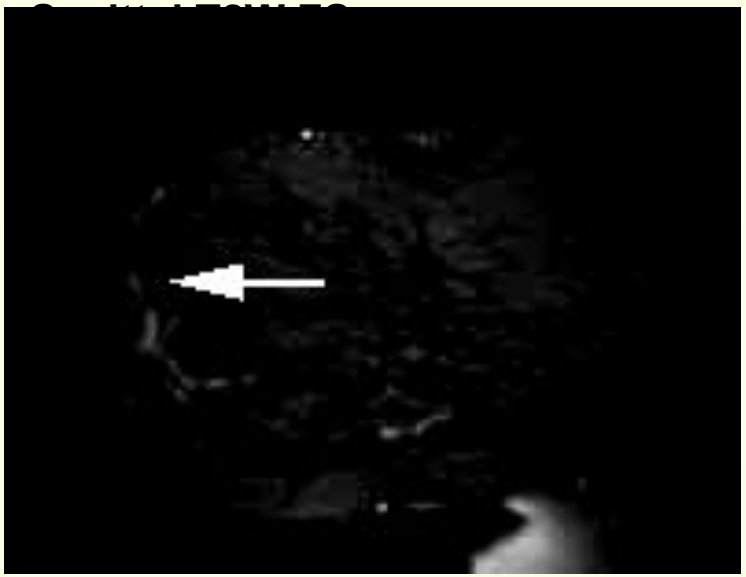

Axial T1W

Axial T1W FS post gad

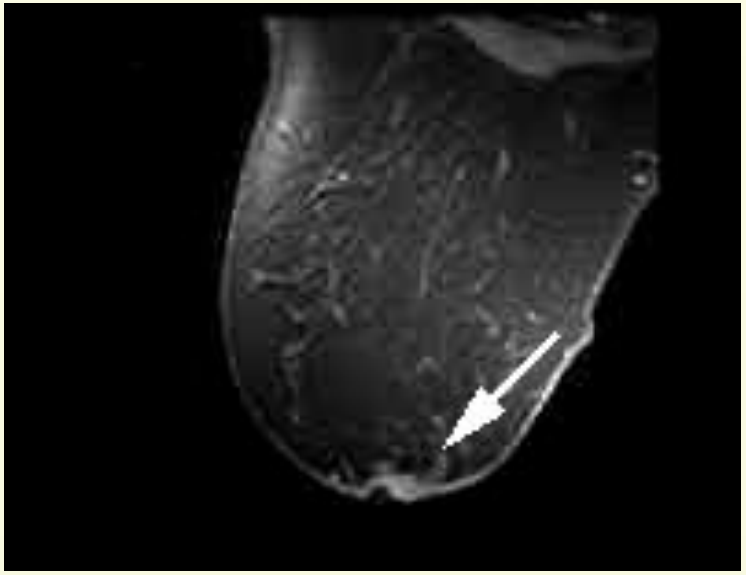

Dynamic post gadolinium T1W FS

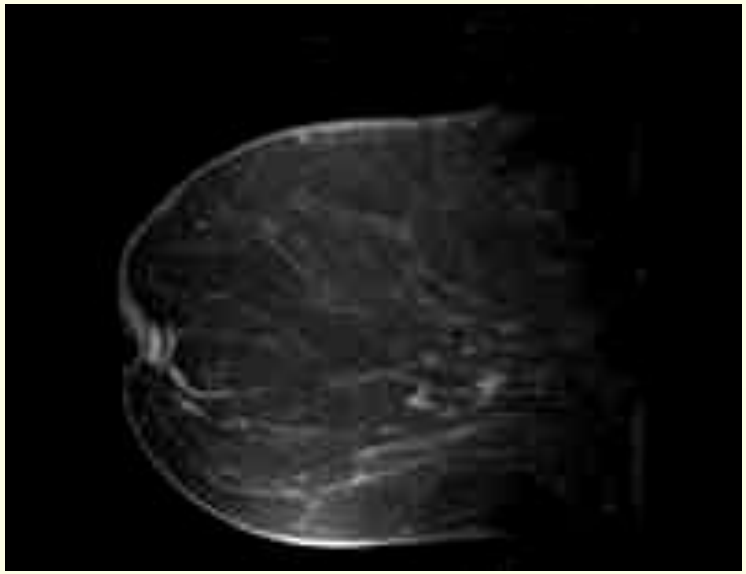

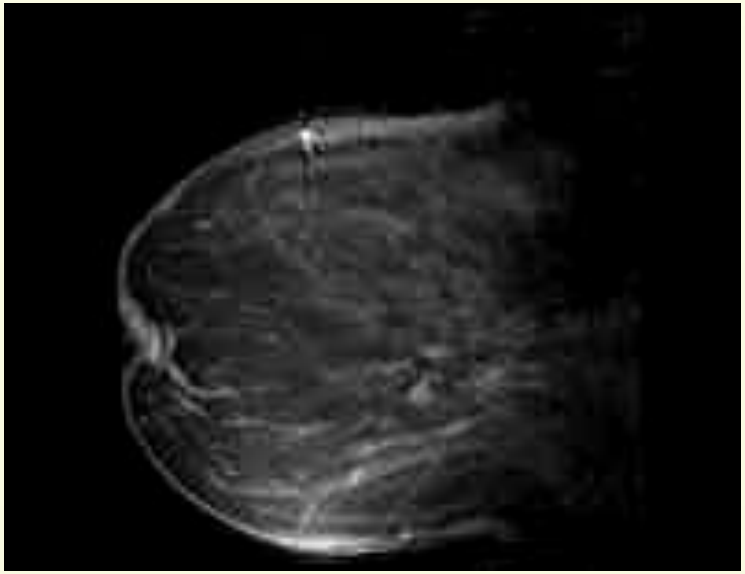

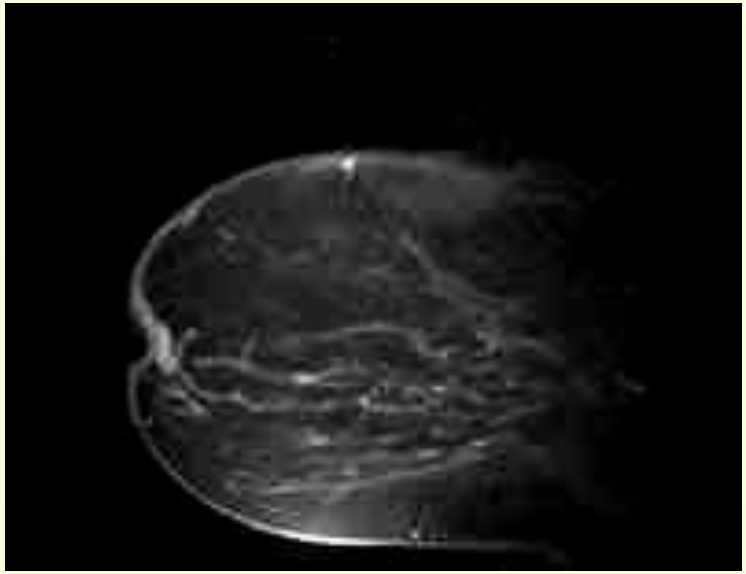

Комп’ютерна томографія

- КТ - НЕ скринінговий метод.
- КТ МЖ- рентгенологічний метод діагностики, при якому промені проходять через МЗ під різними кутами => інформація - в комп'ютер, де обробляється і формується зображення зрізу тканини МЗ на певній глибині.
- Положення: лежачи на животі

SIEMENS
syngo Acquisition Workplace
Stellant
medrad

Покази

- Уточнення поширеності процесу.
- Локалізація процесу в ретрамаммарном просторі.
- Верифікація діагнозу при непальпованих пухлини, недоступною для пункційної біопсії під контролем УЗД і ММГ.
- Визначення операбельности пухлини при великих розмірах пухлини.
- Визначення проростання пухлини в грудну стінку.

Переваги

- візуалізація всіх відділів молочних залоз
- візуалізація ретромаммарной простору
- оцінка ступеня поширеності процесу
- виявлення рецидивів
- диференціальна діагностика набряку форми раку молочної залози
- можливість виявлення метастазів в лімфатичних вузлах аксилярний областей

Недоліки

- променеве навантаження
- низька пропускна здатність
- РКТ поступається ММГв виявленні доклінічних форм раку, розміри яких в діаметрі> 1см.
- мала інформативність при непальпованих утвореннях
- => КТ МЗ обмежений у застосуванні для первинної діагностики захворювань.

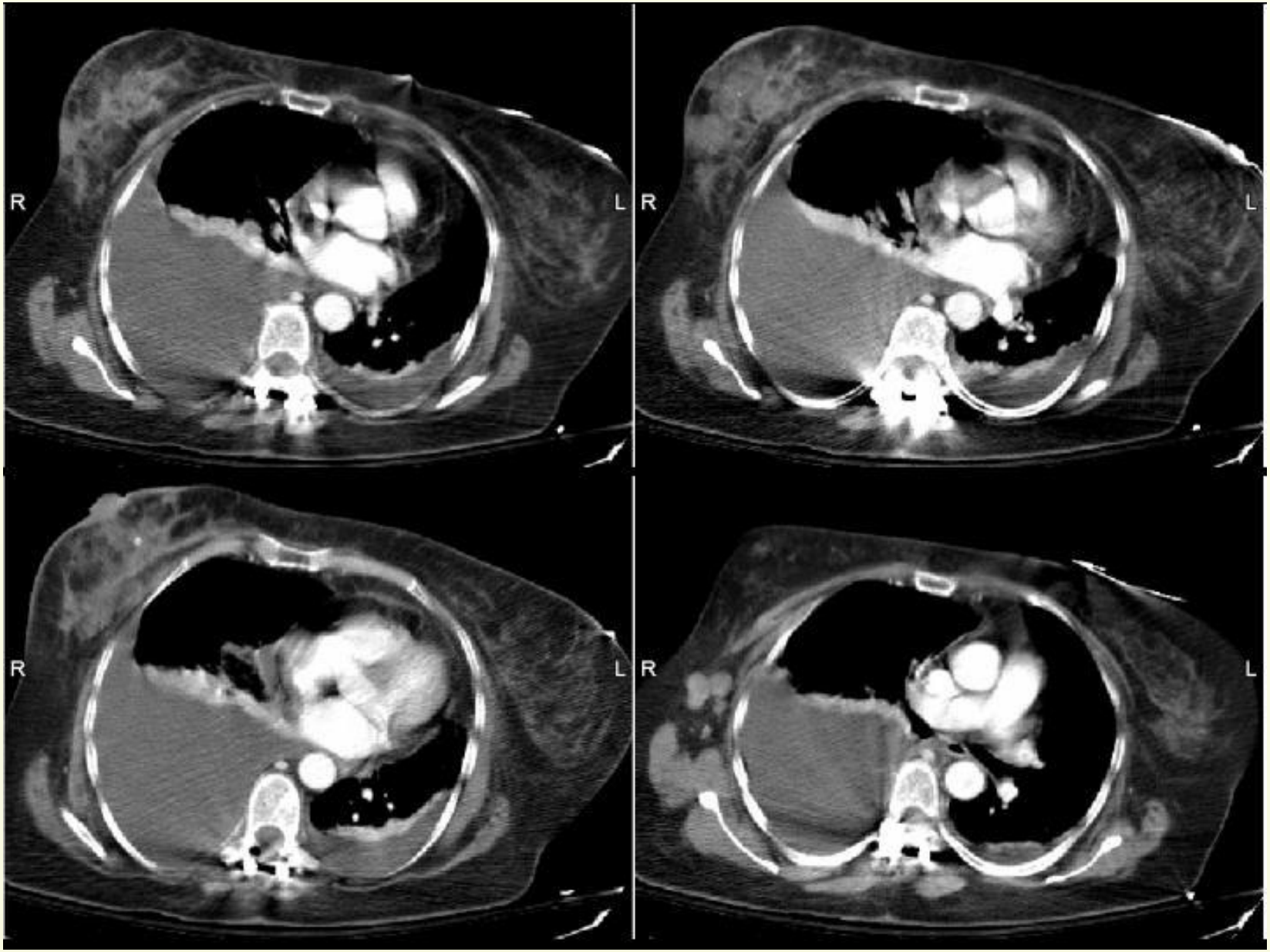
R
L
R
L
R
L
R
L