ГУ «Днепропетровская Медицинская Академия МОЗ Украины»

Кафедра клинической анатомии, анатомии и оперативной хирургии

Центральная и периферическая нервная система

Анатомическая характеристика органов чувств

Анатомическая характеристика сердечно-сосудистой и лимфатической систем

Функцией нервной системы является управление деятельностью всех систем и аппаратов органов, составляя целостный организм с помощью координинации и установления взаимосвязи организма с внешней и внутренней средой.

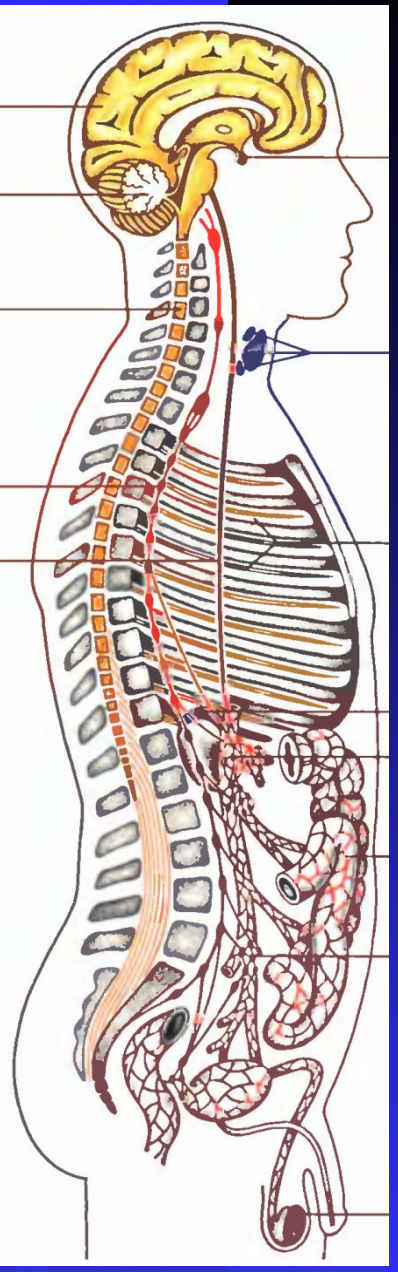

Нервная система

- **Соматическая**
  - ЦНС
    - Г М
    - С М
  - ПНС
    - ганглии
    - СМН
    - ЧМН
    - сплетения
- **Вегетативная**
  - Симпатическая
    - М Н С
    - П Н С
  - Парасимпатическая
    - Ц Н С
    - ПНС

Нервная система образована нервной тканью.

Нервная ткань состоит из нервных клеток - нейронов и клеток нейроглии

С отростков нервных клеток формируются пучки нервных волокон - *нервы.*

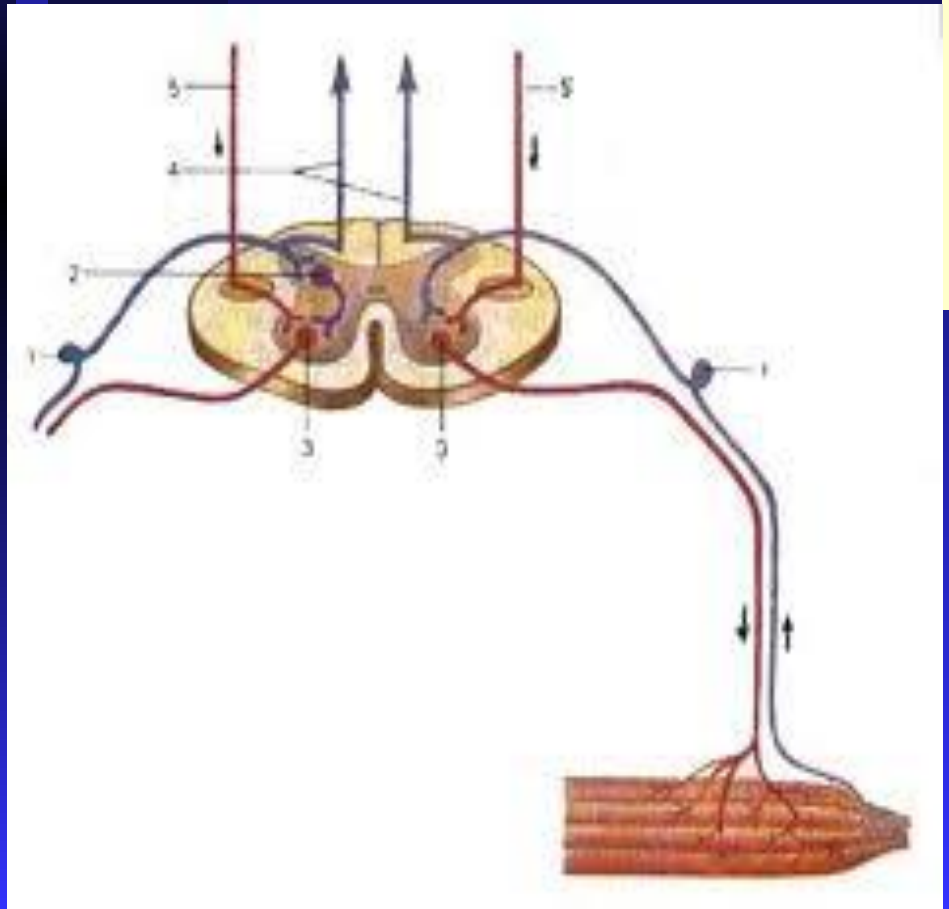

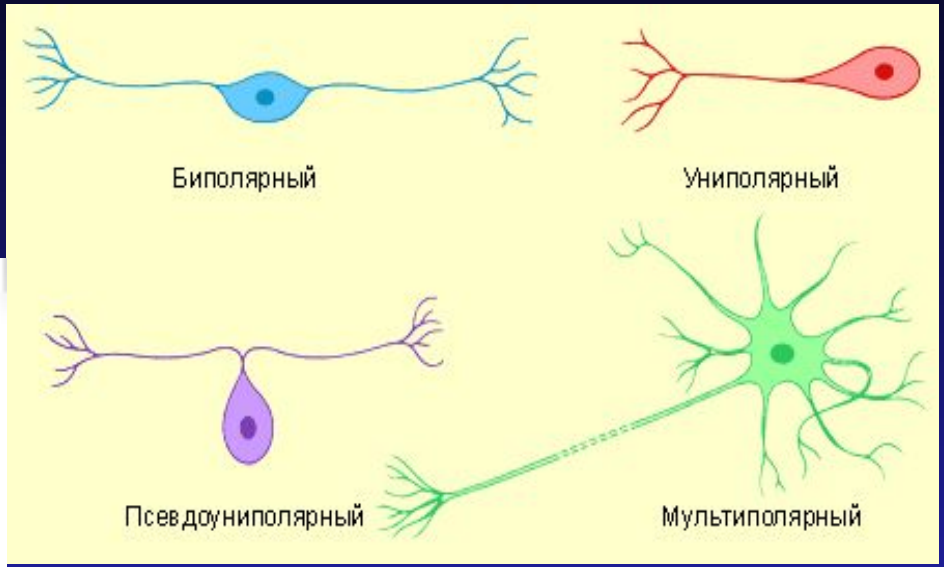

по строению: униполярные, биполярные , мультиполярные

по функции:

- чувствительные (сенсорные, афферентные);
- двигательные (эфферентные, мотонейроны);
- переключательные (вставочные, ассоциативные).

СМН образуются путём слияния переднего и заднего корешков спинного мозга.

Вегетативные симпатические узлы

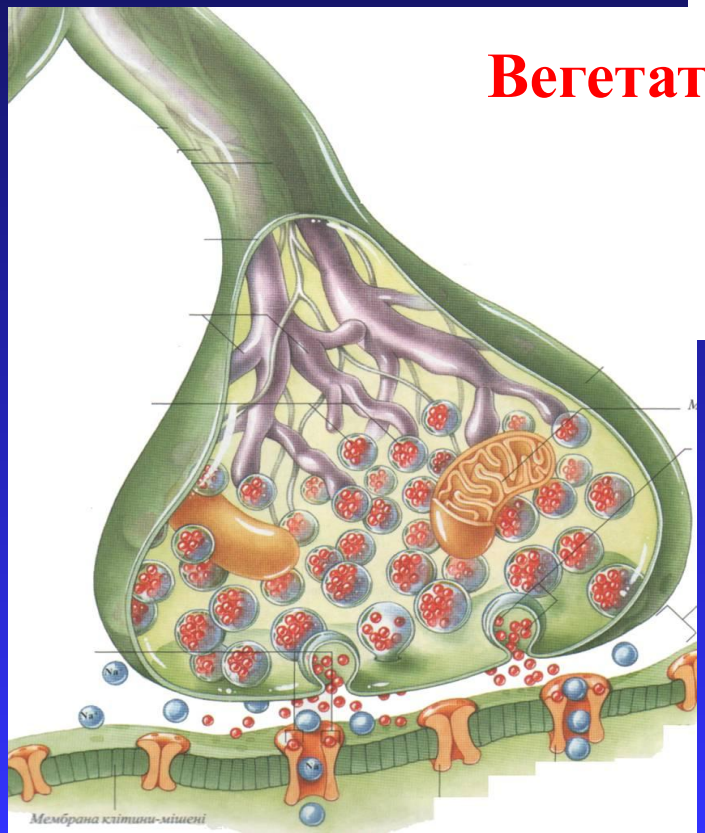

Синапс – это структура связи между нейронами

РЕФЛЕКС – основа функционирования нервной системы

Рефлекторная дуга - морфологическое звено рефлекса. Это цепочка нейронов, которая связывает орган-рецептор и орган-эффектор посредством центральной нервной системы

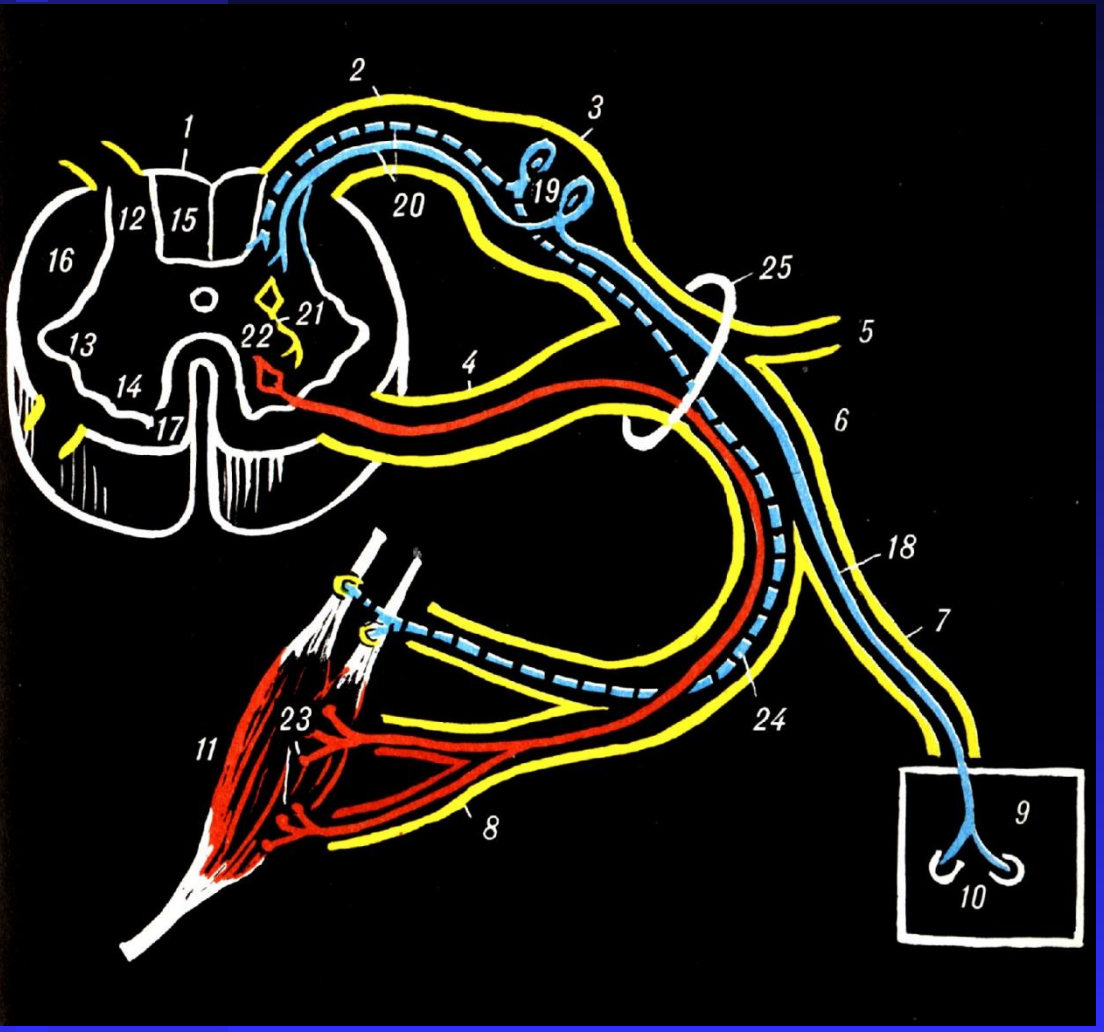

Рецептор — нервное звено, воспринимающее раздражение;

афферентное звено — — отростки рецепторных нейронов, осуществляющие передачу импульсов от чувствительных нервных окончаний в ЦНС;

центральное звено — нервный центр;

эфферентного звена — осуществляет передачу от нервного центра к эффектору;

эффектор — исполнительного органа, деятельность которого изменяется в результате рефлекса.

Рефлекторная дуга ВНС

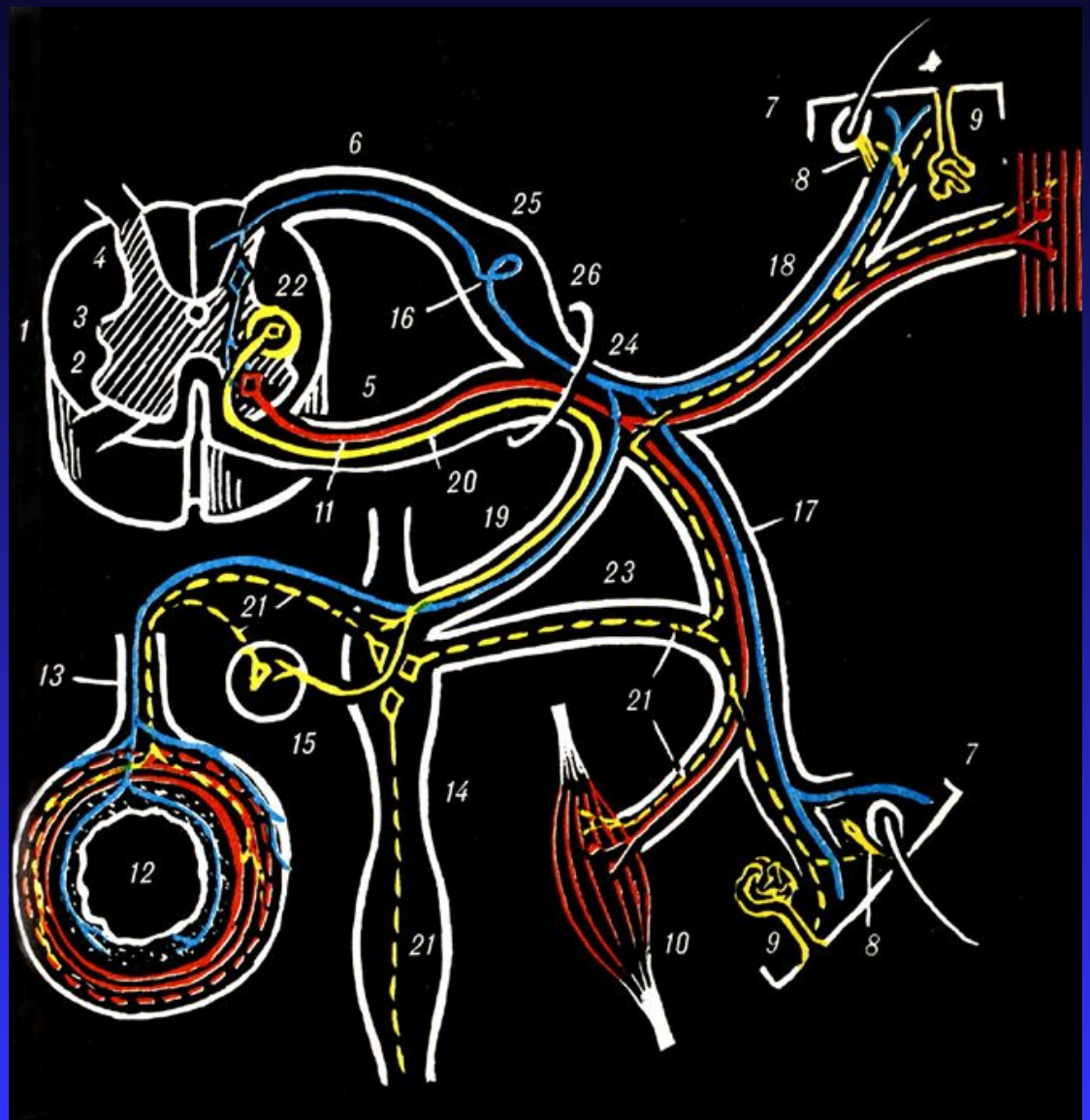

Спинной мозг

- лежит внутри позвоночного канала на уровне 1-го шейного и до 2-го поясничного позвонка
- по передней и задней поверхности СМ проходят две борозды которые делят его на симметричные половины
- Внизу СМ сужается образуя конус СМ
- **шейное утолщение** и **поясничное утолщение** - соответствуют местам отхождения волокон, иннервирующих верхние и нижние конечности.
- **конский хвост** - пучки СМН, которые выходят из сегментов и направлются к межпозвоночным отверстиям своего отдела позвоночного столба



Оболочки спинного мозга

Мягкая оболочка

содержит кровеносные сосуды.

Паутинная оболочка

отделяет твердую оболочку от мягкой.

Твердая оболочка

состоит из плотной соединительной ткани.

- **Субдуральное пространство** - щель между твердой и паутинной оболочками спинного мозга.
- **Субарахноидальное пространство** - щель между паутинной и мягкой оболочками спинного мозга, заполнена спинномозговой жидкостью

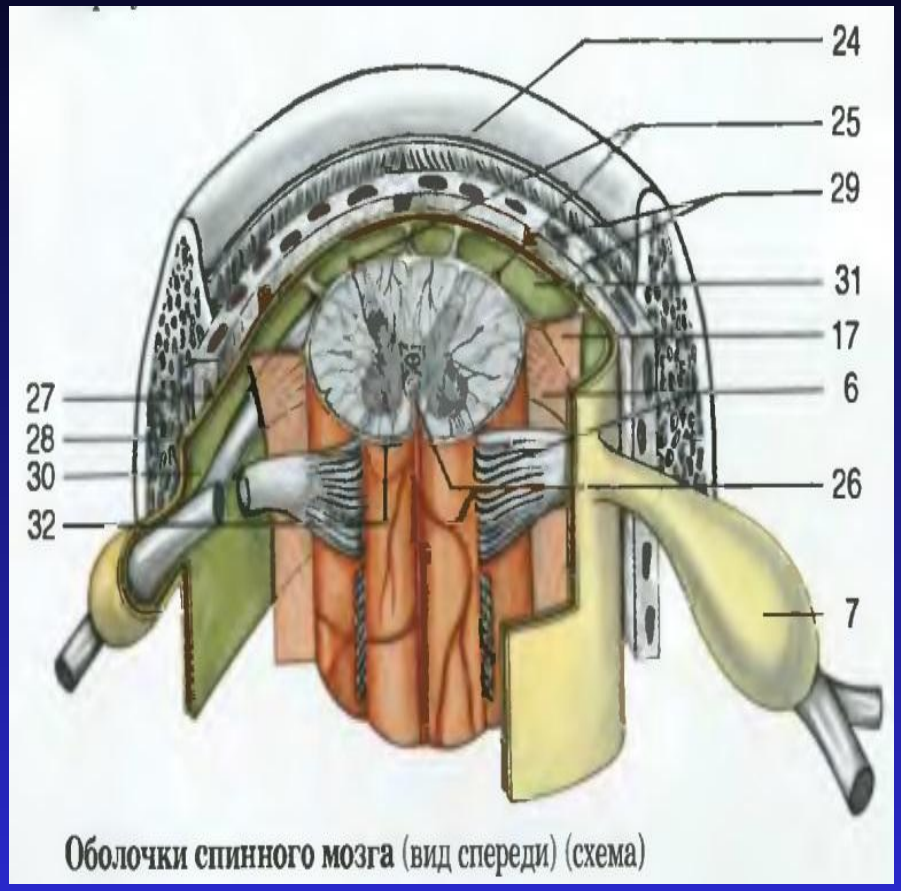

Оболочки спинного мозга (вид спереди) (схема)

Внешнее и внутреннее строение спинного мозга

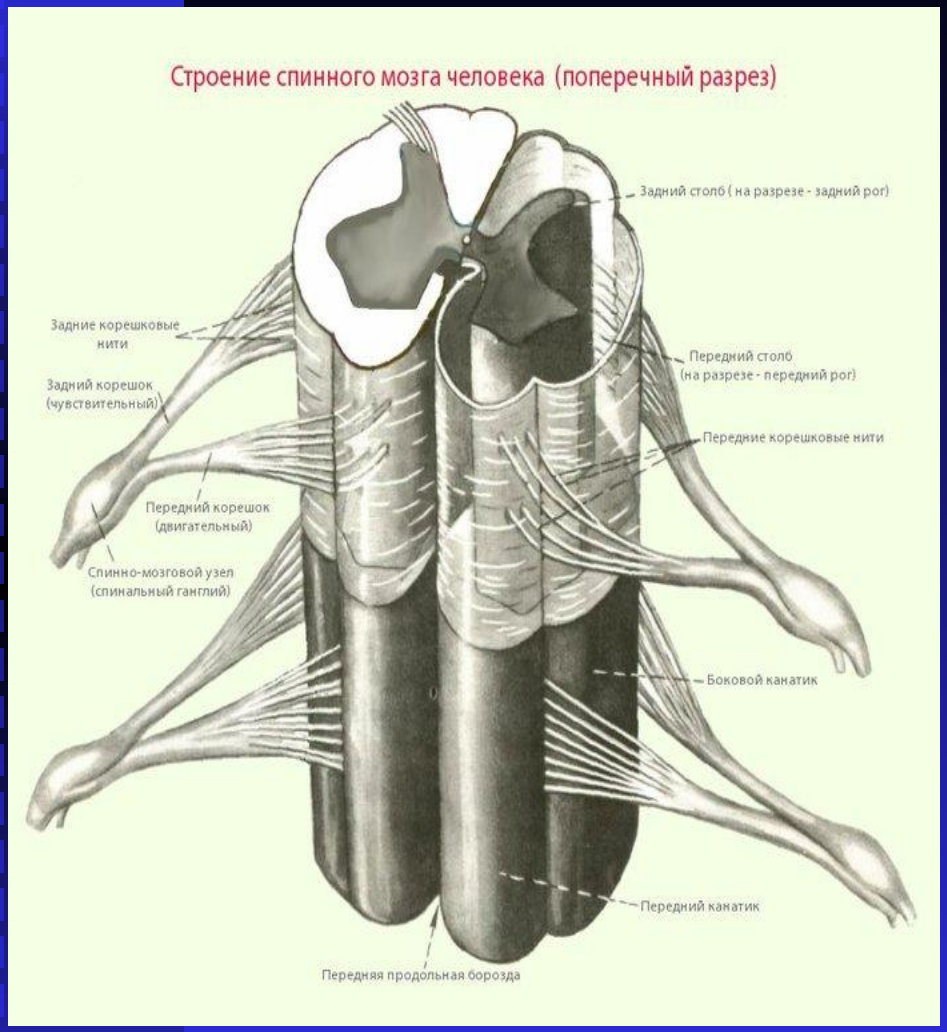

-задний столб -передний столб
-боковой столб

Передняя срединная щель
Передняя и задняя латеральная борорзда
Задняя срединная щель

белое вещество - скопление отростков нейронов (нервных волокон), образует столбы СМ
серое - скопление тел нервних клеток, сгруппированные в ядра; образует передние и задние рога СМ

Центральний канал - рудимент полости нервной трубки, в котором находится спинномозговая жидкость.
Сверху канал **сообщается с полостью** IV желудочка, а снизу с конечным желудочком

Сегмент – участок **белого и серого вещества** спинного мозга, на уровне пары спинномозговых нервов.

- В спинном мозге **31 сегмент**:
  - 8 шейных (CI-CVIII);
  - 12 грудных (ThI-ThXII);
  - 5 поясничных (LI-LV);
  - 5 крестцовых (SI-SV);
  - 1 копчиковый (CoI).

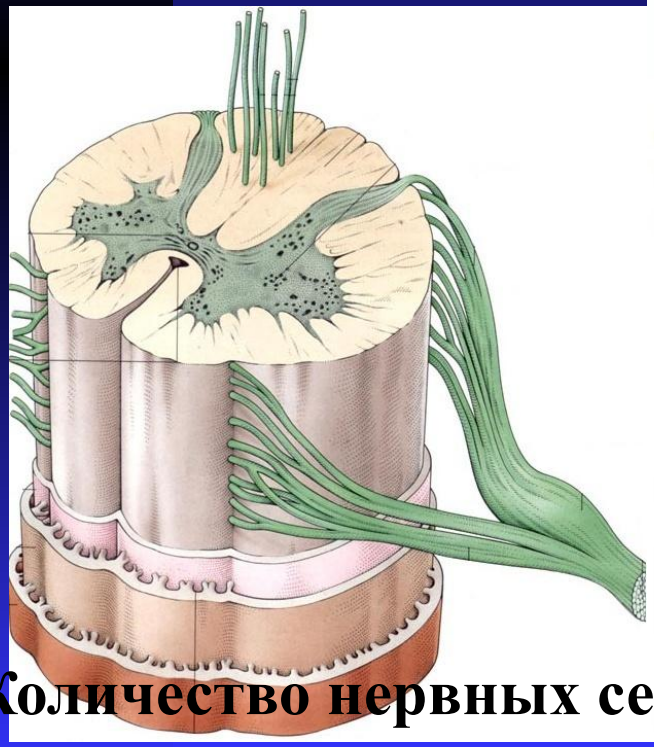

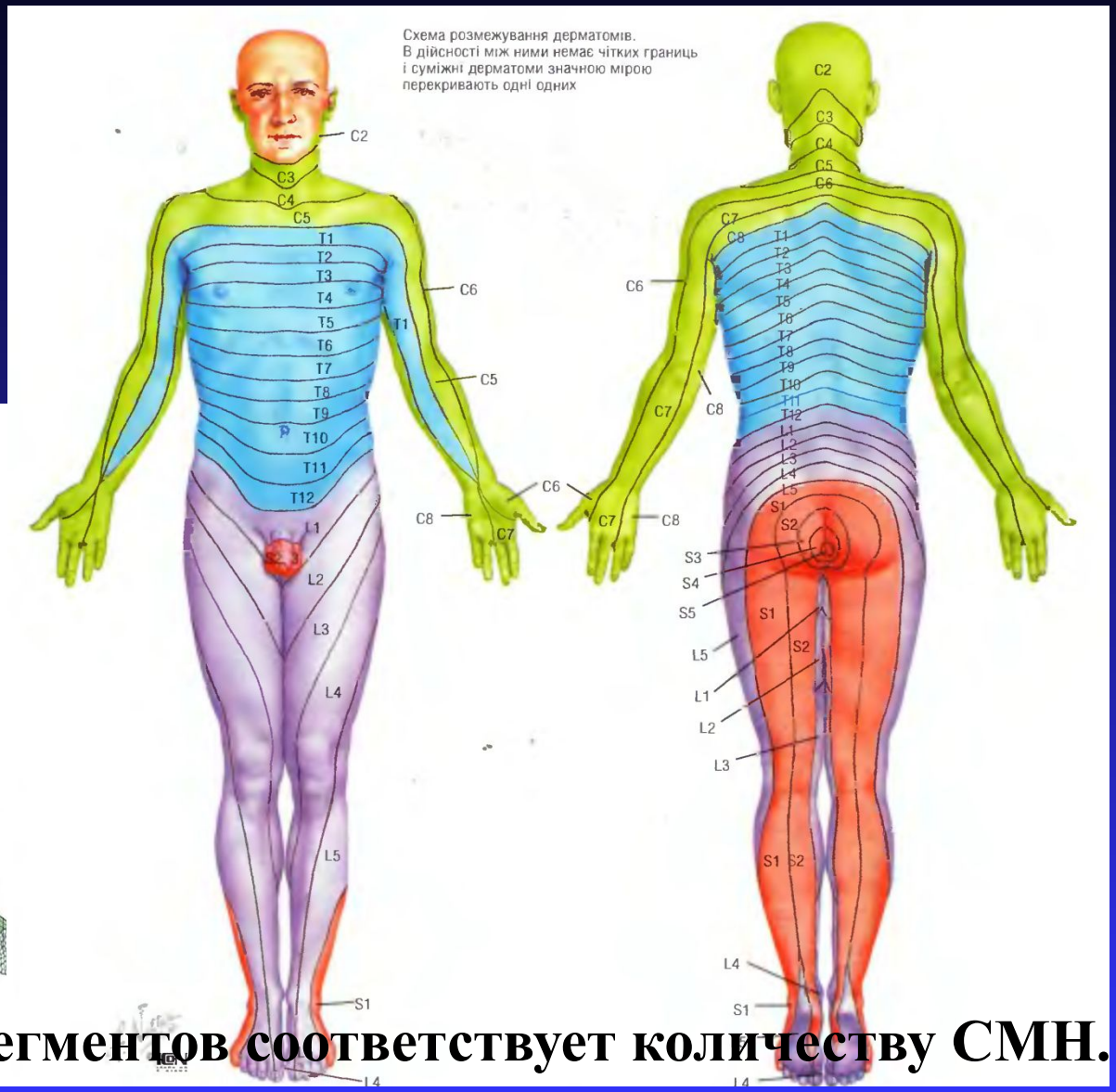

Количество нервных сегментов соответствует количеству СМН.

По выходу из foramen intervertebralis спинномозговой нерв сразу делится на ветви:

- Заднюю (дорсальную), ramus dorsalis.
- Переднюю (вентральную), ramus ventralis.
- Белую соединительную, ramus communicas albus.
- Серую соединительную, ramus communicas griseous.
- Оболочечную – meningeus. Ещё в межпозвоночном отверстии (foramen intervertebralis) отходит менингеальная ветвь (из чувствительного и вегетативного волокон) к оболочкам спинного мозга.

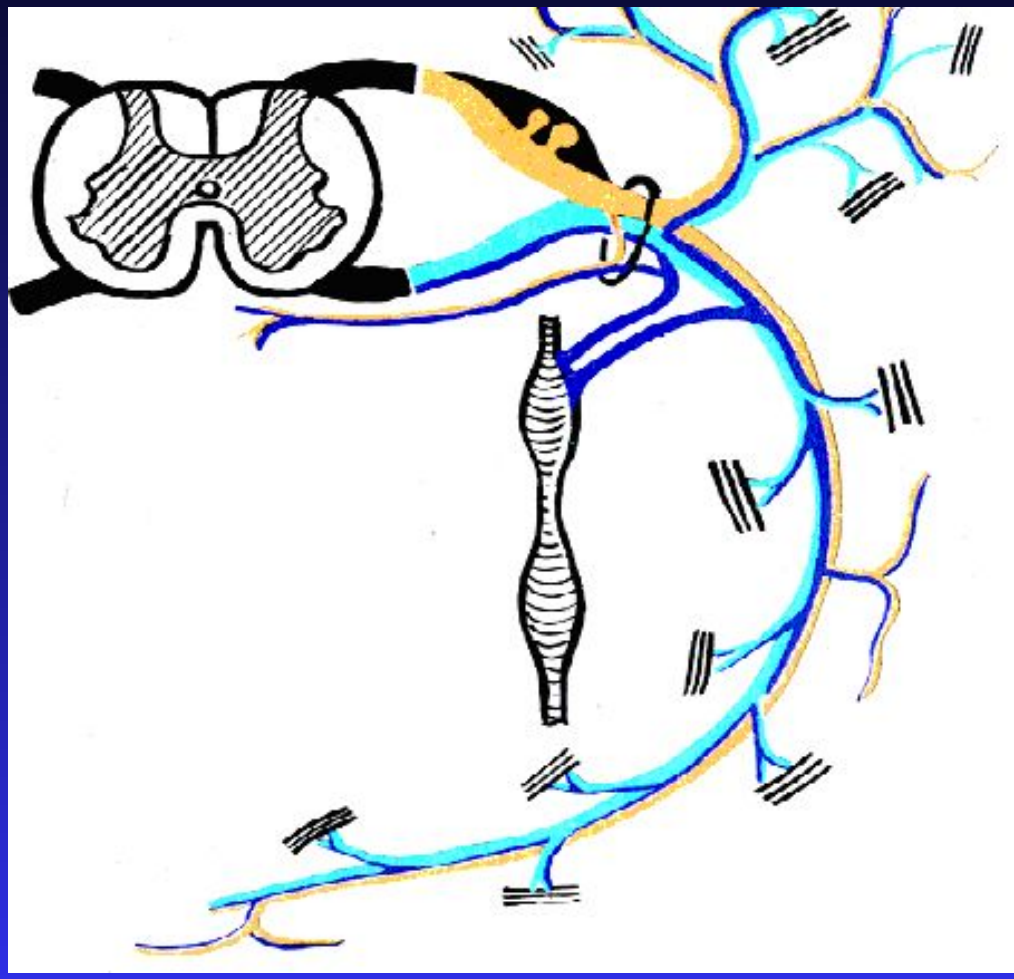

Сплетенния спинномозговых нервов:

- Шейное /plexus cervicalis/
  C_I-C_{IV}.
- Плечевое /plexus brachialis/
  C_V-C_{VIII} +C_{IV} +Th_I.
- Поясничное /plexus lumbalis/
  L_I-L_{III} +Th_{XII} +L_{IV}.
- Кресцовое /plexus sacralis/
  L_V-S_{IV}.

Пояснично-кресцовое сплетение /plexus lumbosacralis/

Головной мозг

Задний мозг – ствол (продолговатый мозг, мост) и мозжечок
Средний мозг – ножки мозга и четыреххолмие
Передний мозг – промежуточный и конечный (полушария)

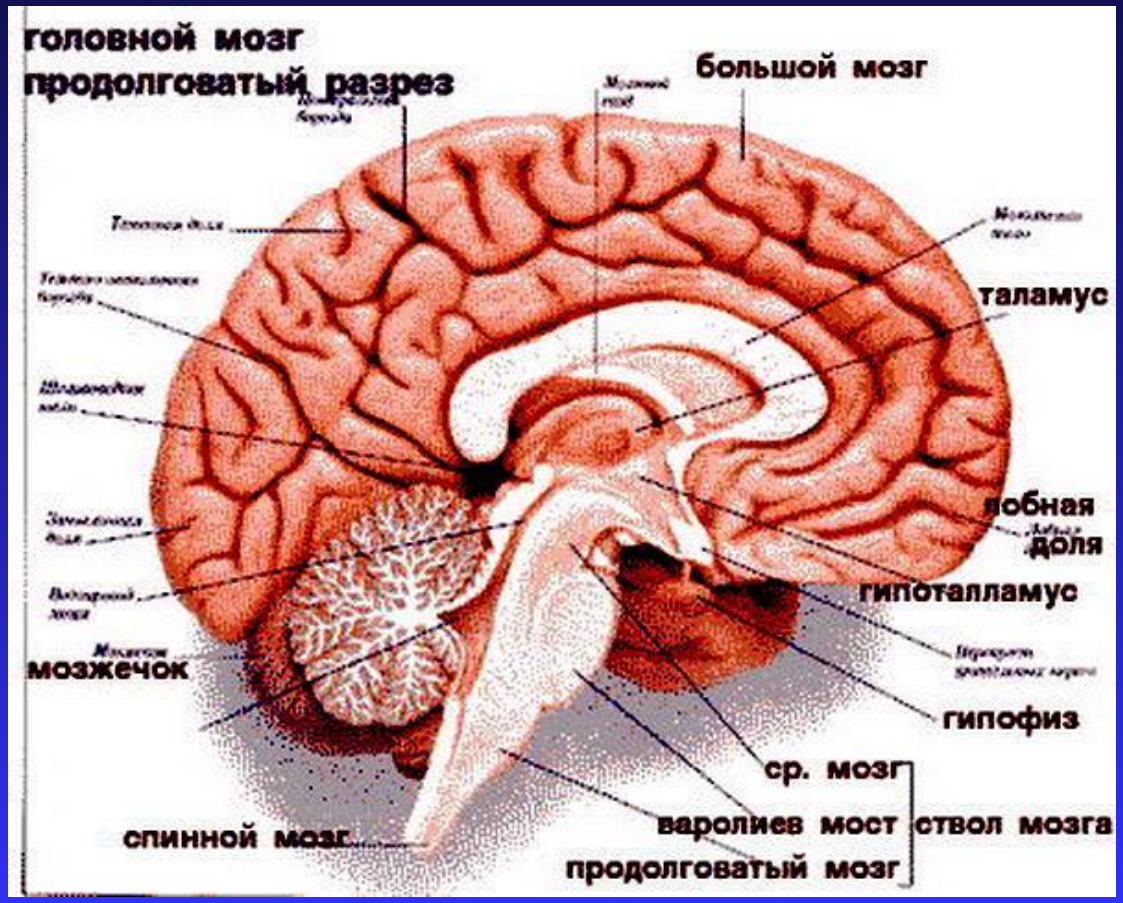

Ствол головного мозга

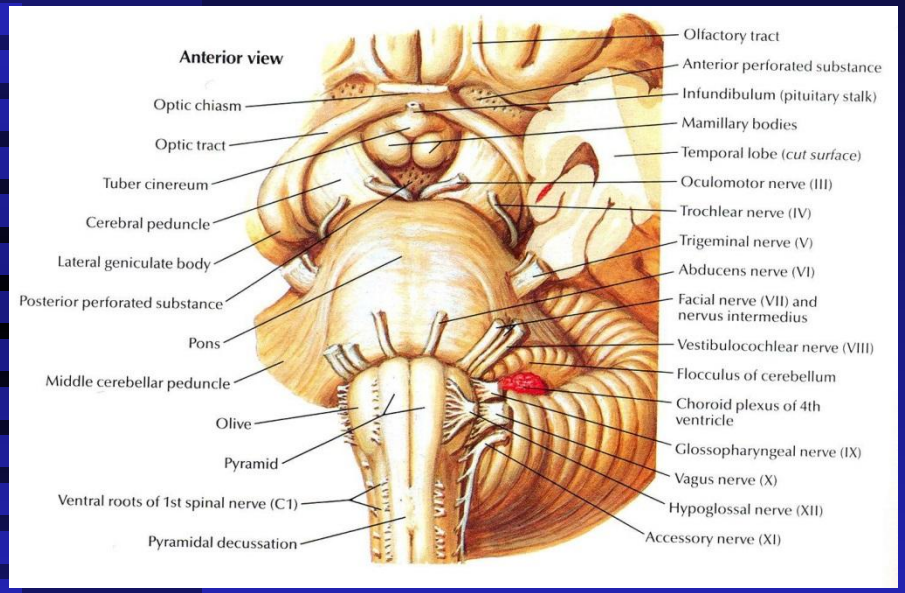

Продолговатый мозг

- столбы
- борозды
- пирамиды
- оливы
- IX – XII ЧМН
- проводящие пути, перекрест пирами
- короткие пути (медиальная петля)
- ядра олив, Голля, Бурдаха

Мост

- основание
- ножки
- трапециевидное тело,
- ретикулярная формация (слуховой путь)
- ядро моста
- дно ромбовидной ямки
- V – VIII ЧМН

Средний мозг

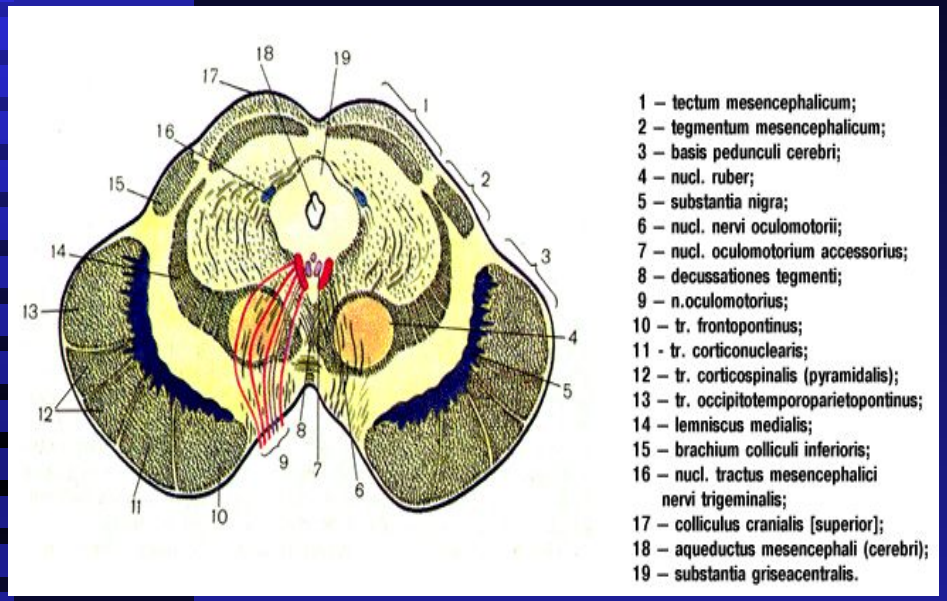

- Четверохолмие,
- Ножки мозга (зрительный путь),
- Ядра: красное (скелетные мышцы)
- черной субстанции –
- подкорковый двигательный центр)
- ретикулярная формация
- III – IV ЧМН

Мозжечок

полушария (борозды, листки), червь, ножки, ядра:
намета, шаровидное, пробковое, зубчатое
координация движений, высший центр ВНС

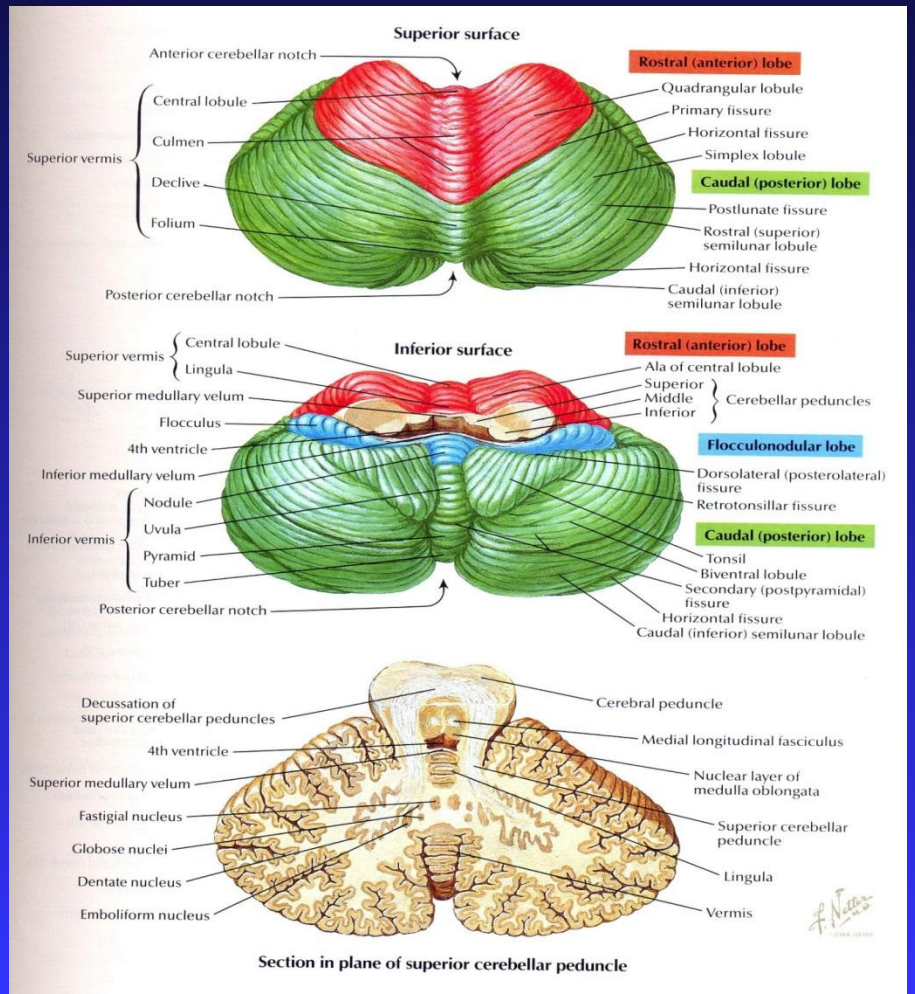

Промежуточный мозг

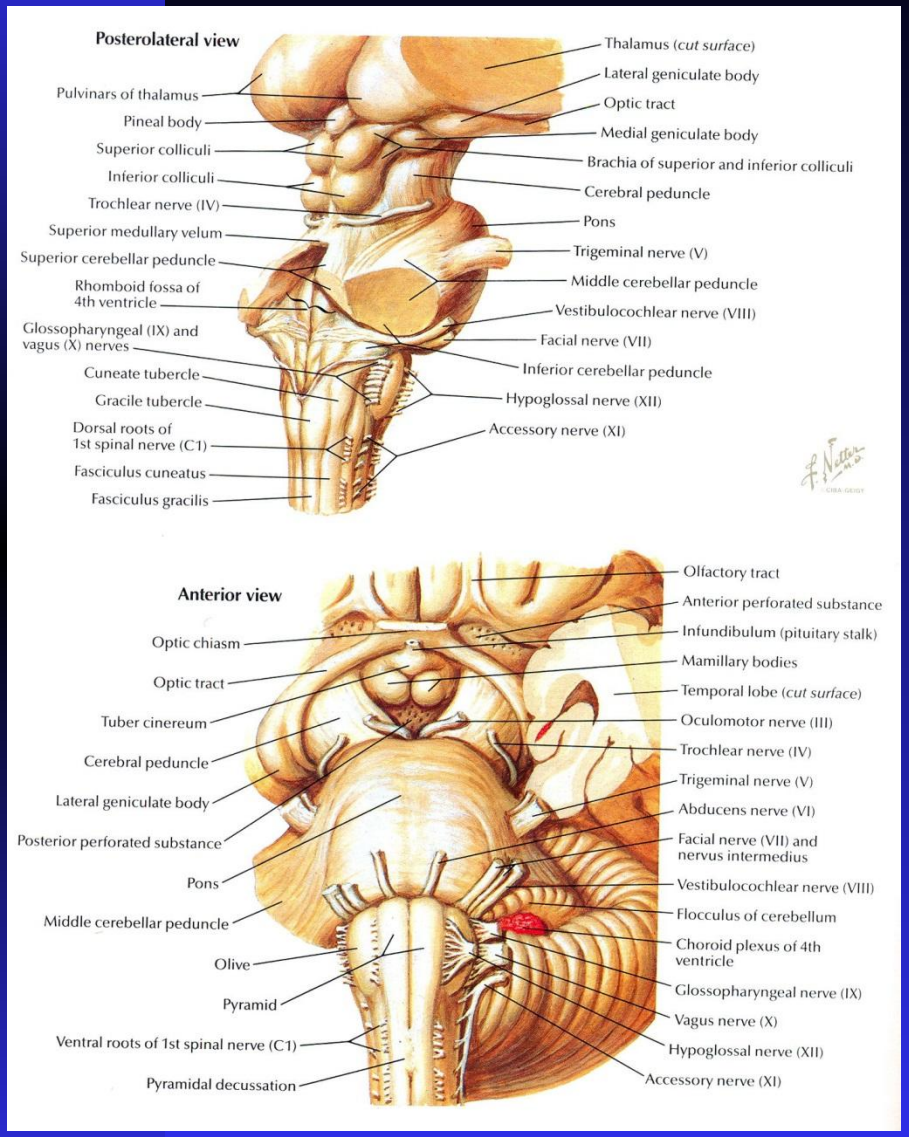

Таламус –
ядра: переднее, заднее и латральное
Гипоталамус –
серый бугор, гипофиз, зрительный перекрест, сосцевидные тела (подкорковый центр нюха)
Эпиталамус – шишковидное тело (биоритм)
Меаталамус – латеральные и медиальные коленчатые тела (подкорковый центр зрения и слуха)

Вегетативные и эндокринные функции

Конечный мозг

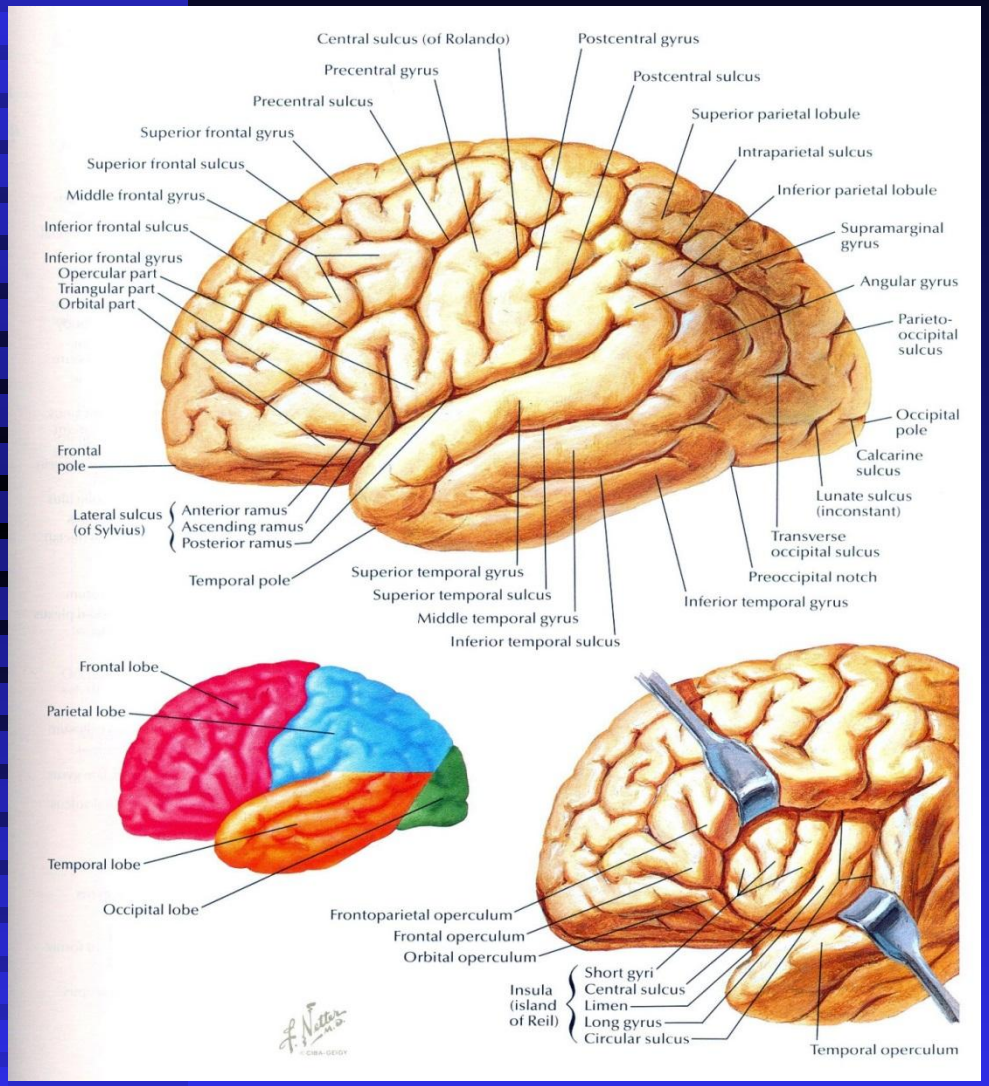

Белое и серое вещество
Плащ (кора полушарий))
Мозолистое тело
Полушария
Доли – лобная, теменная, затылочная, височная
Борозды – центральная (роланда), латеральная, теменная, затылочная
Медиальная поверхность – островок, борозды: поясная, шпорная, гипокампа

Ядра: хвостатое,
Чечевицеобразное (скорлупа и бледный шар),
ядро ограды, миндалевидное тело
Внутренняя и внешняя капсула

Ассоциативные, комиссуральные, проэкционные волокна.

Локализация функций в полушариях головного мозга

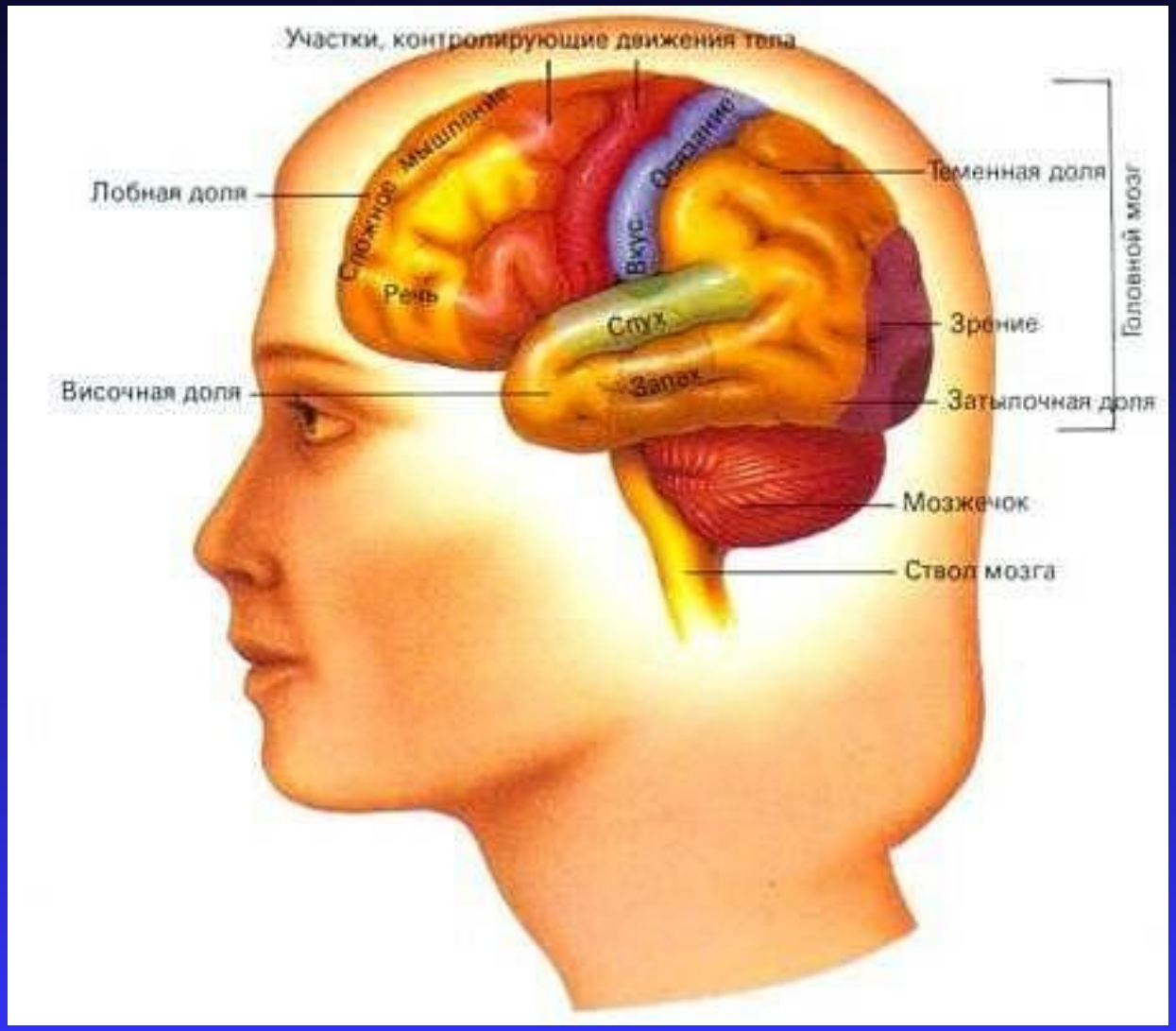

Образование и выход ЧМН

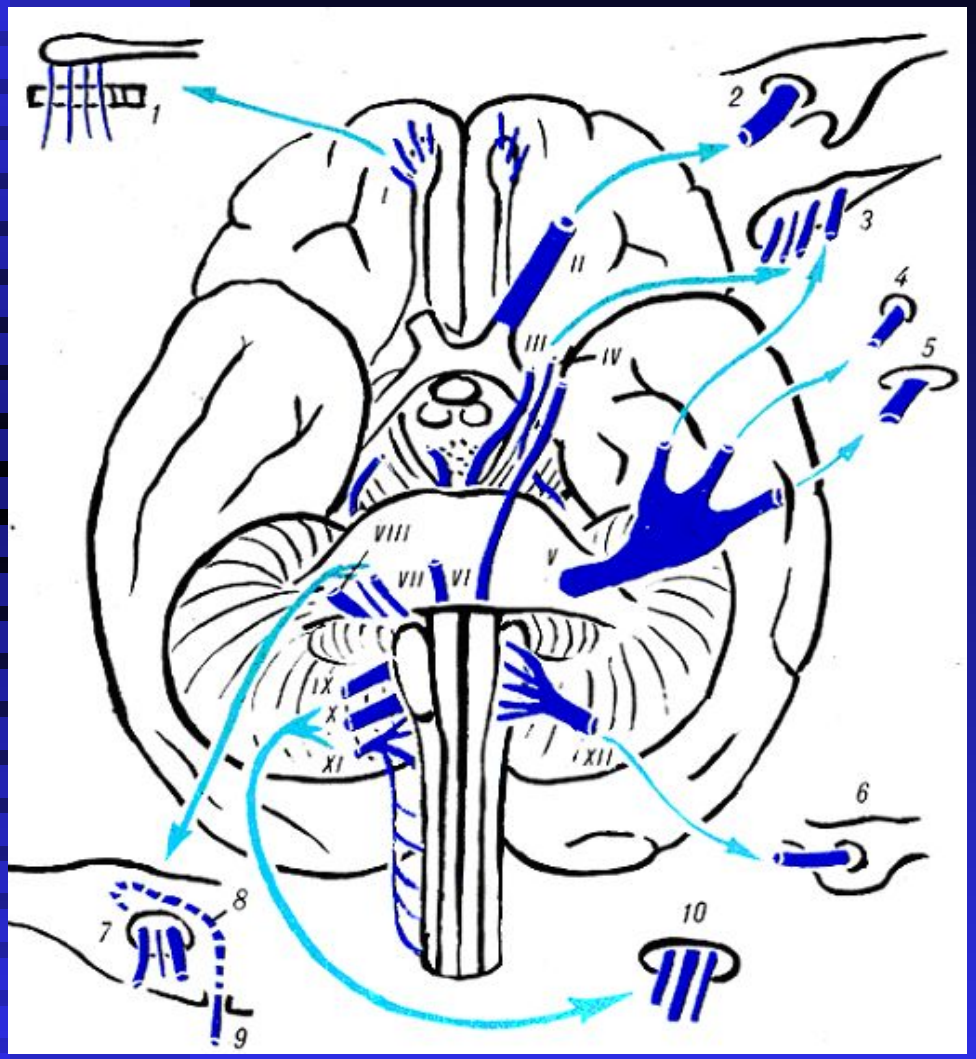

Чувствительные I, II, VIII

Двигательные III, IV, VI, XI, XII

Смешанные V, VII, IX, X

Черепно - мозговые нервы:

I. Обонятельный

II. Зрительный

III. Глазодвигательный

IV. Блоковый

V. Тройничный

VI. Отводящий

VII. Лицевой

VIII. Предверно-улитковый

IX. Языкоглоточный

X. Блуждающий

XI. Добавочный

XII. Подъязычный

Вегетативная нервная система

Область иннервации Вегетативной нервной системы

- **Железы Сердечно-сосудистая система**
- **Кишечник, почки, мочеточники, мочевой пузырь**
- **Гортань, трахея, бронхи, легкие, плевра.**

Действие вегетативной нервной системы

- **Симпатическая – формирует ответную реакцию организма на стресс. Расширяет зрачок, учащает сердцебиение, дыхание, понижает выделение секрета железами, расширяет сосуды мышц.**
- **Парасимпатическая – формирует ответную реакцию организма на состояние покоя. Суживает зрачок, замедляет сердцебиение, повышает выделение секрета железами, сужает сосуды мышц**

Симпатическая нервная система

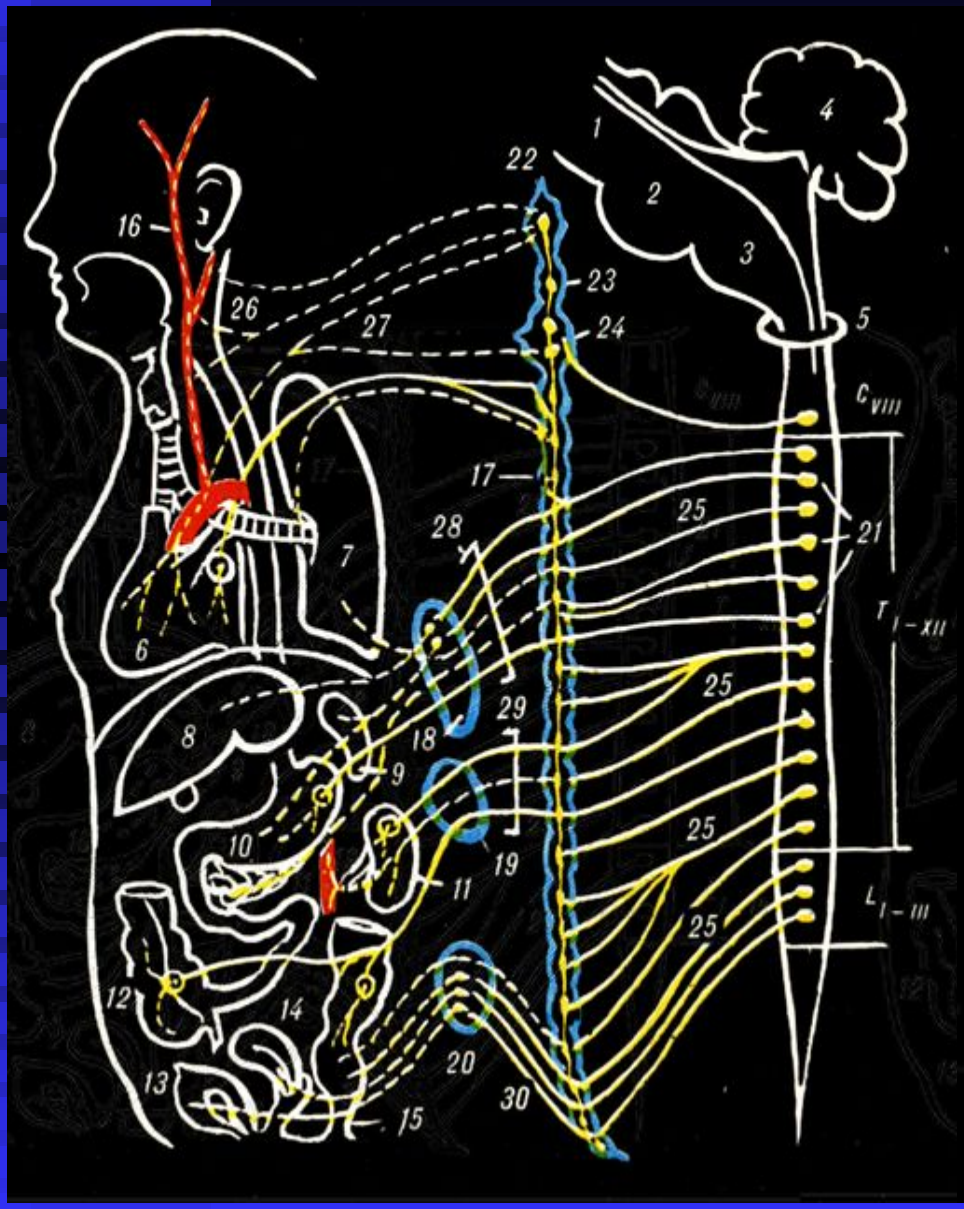

Парасимпатическая нервная система

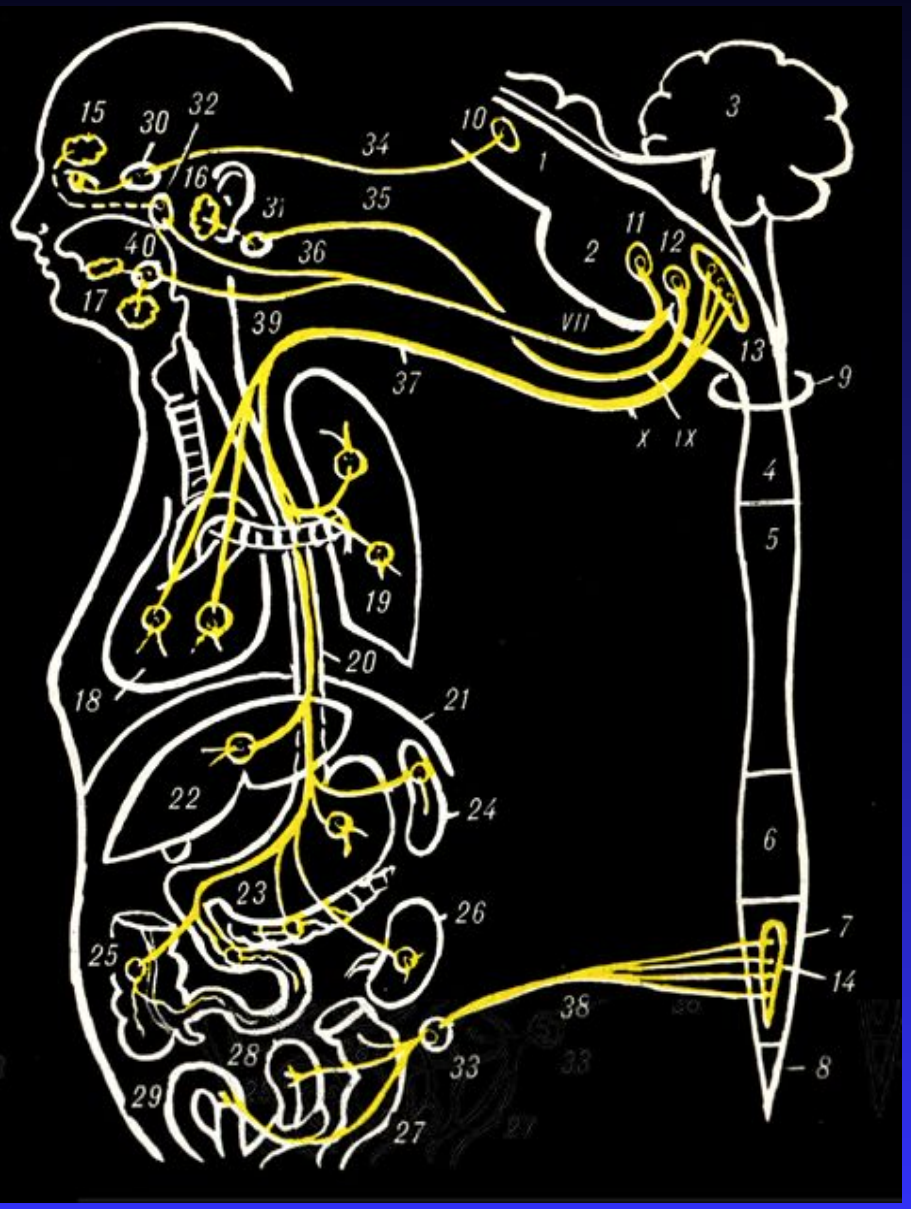

Учение об органах чувств – эстезиология

- **Органами чувств** называют анатомические образования, воспринимающие энергию внешнего воздействия, трансформирующие ее в нервный импульс и передающие этот импульс в мозг.
- **Виды чувствительности**, воспринимаемой рецепторами:
- - **контактная** – соприкосновение с телом; тактильная – прикосновение, давление; болевая – болевое воздействие; температурная – температура внешней среды (кожный покров);
- - **вкусовая** – вкус пищи (орган вкуса);
- - **дистантная** – (орган зрения, орган слуха, орган равновесия, орган обоняния)

«Анализатор- это такой прибор, который имеет своей задачей разлагать сложность внешнего мира на отдельные элементы.» (И.П.Павлов, лекции по физиологии, 1952)

Анализатор

рецептор

Периферическая часть – рецепторы, трансформирующие сигнал в нервный импульс

Проводящий путь

Проводящие пути – по ним импульс поступает в головной и спинной мозг

Корковый центр

Нервный центр – корковый центр анализатора в коре полушарий головного мозга

Классификация анализаторов

- Органы внешних чувств
  - Экстерорецепторы
    - Общая чувствительность
      - Кожный
    - Специфическая чувствительность
      - -зрительный
      - -слуховой
      - -вкусовой
      - -равновесия
      - -обоняния
- Органы внутренних ощущений
  - Интерорецепторы
    - От сосудов
    - От внутренних органов
  - Проприорецепторы
    - -мышечный
    - -суставной
    - -сухожильный
    - -костный

Классификация анализаторов с точки зрения И.П.Павлова о двух сигнальных системах

Анализаторы первой Сигнальной системы

- Анализаторы внешнего мира
- Анализаторы внутреннего мира организма

Анализаторы второй Сигнальной системы

- Анализаторы устной речи
- Анализаторы письменной речи

Строение органа зрения

Глазное яблоко:

Оболочки глаза:

наружная фиброзная – роговица и склера, средняя сосудистая – реснитчатая и собственно сосудистая, внутренняя –чувствительная, сетчатка

Ядро глаза: **водянистая влага,** стекловидное тело и хрусталик

Вспомогательный аппарат:

Мышцы глазного яблока ,

Слезный аппарат,

Брови, ресницы.

Оболочки глазного яблока

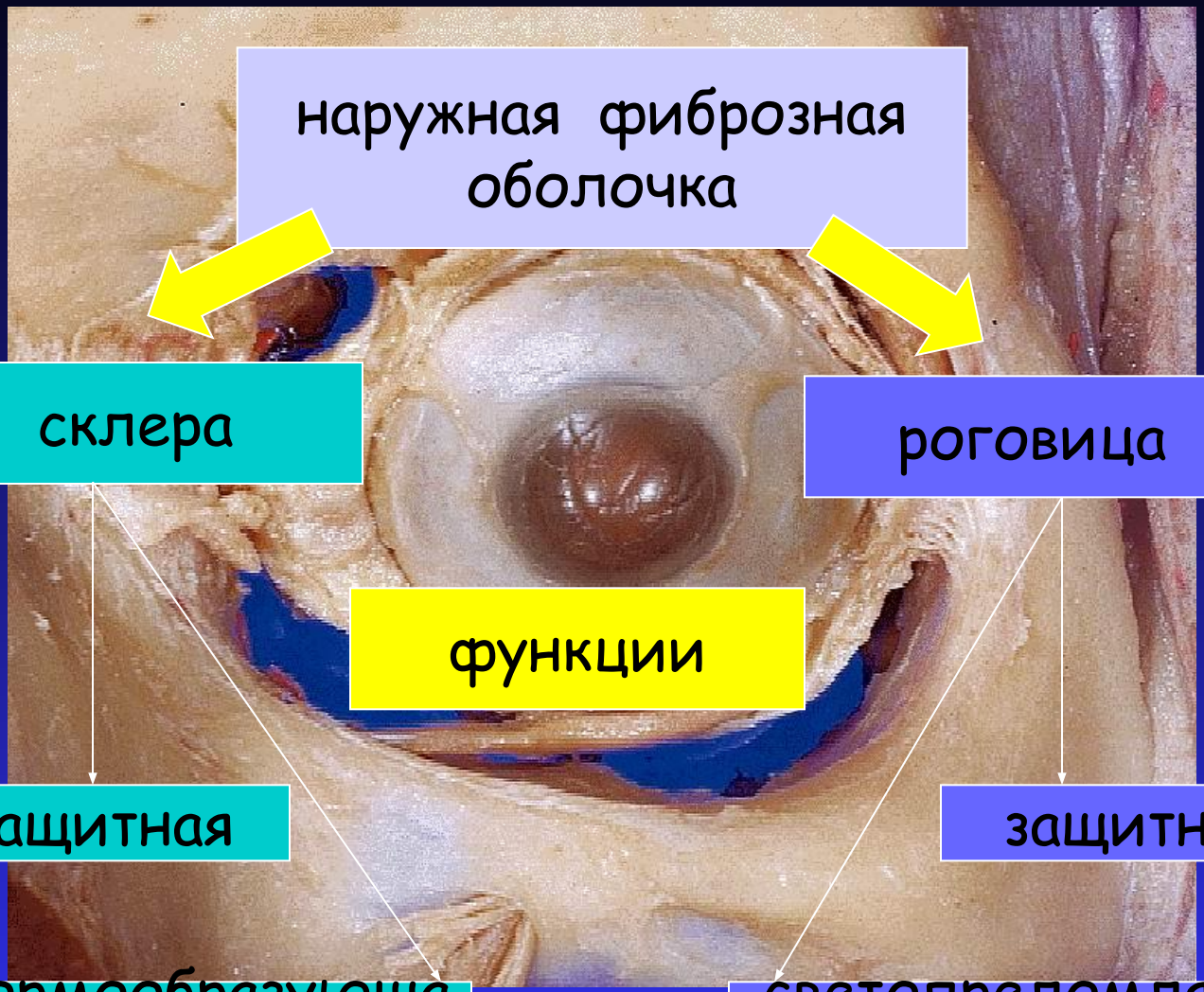

наружная фиброзная оболочка

склера

роговица

функции

защитная

защитная

формообразующая

светопреломляющая

Средняя оболочка глазного яблока

Сосудистая оболочка

Сосудистая собственно

Функции:
- питательная

Ресничное тело

Функции:
- питательная (сосуды)
- аккомодация (ресничная

радужка

Функции:
-питательная (сосуды)
-регуляция светового потока (мышцы суживающие и расширяющие зрачок)
-защитная

Собственно сосудистая оболочка с радужкой и ресничное тело

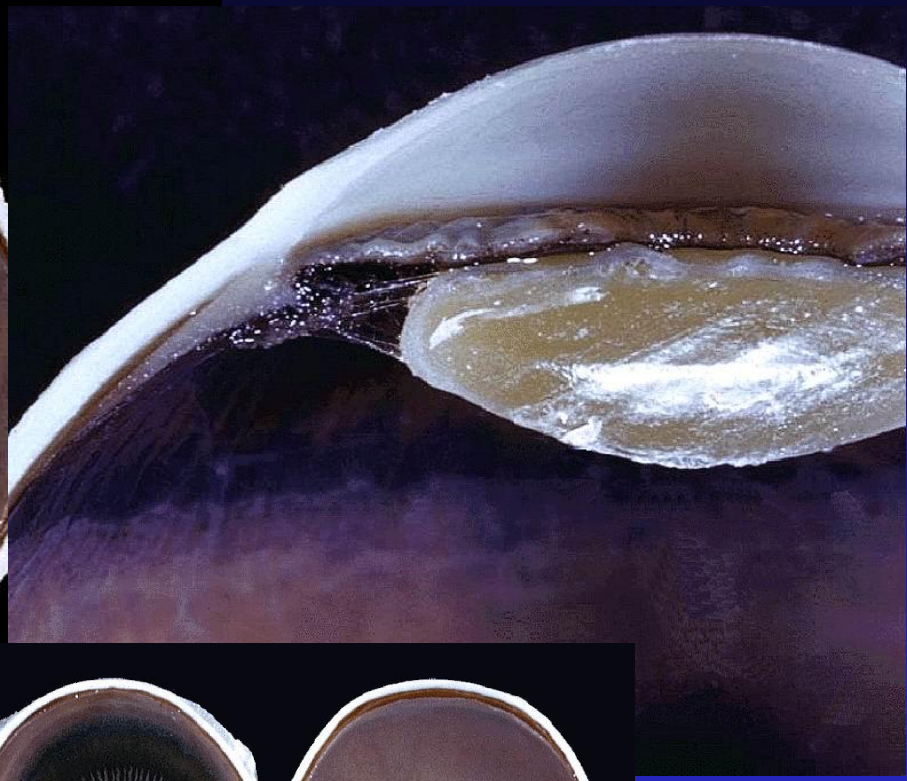

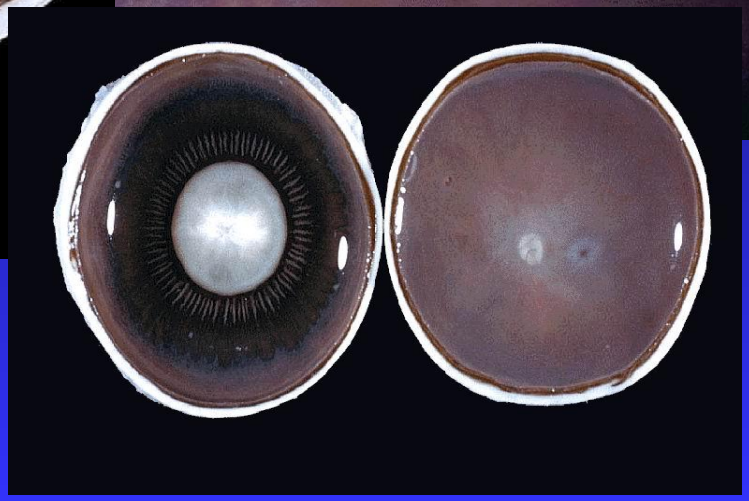

внутренняя – чувствительная оболочка глазного яблока, сетчатка

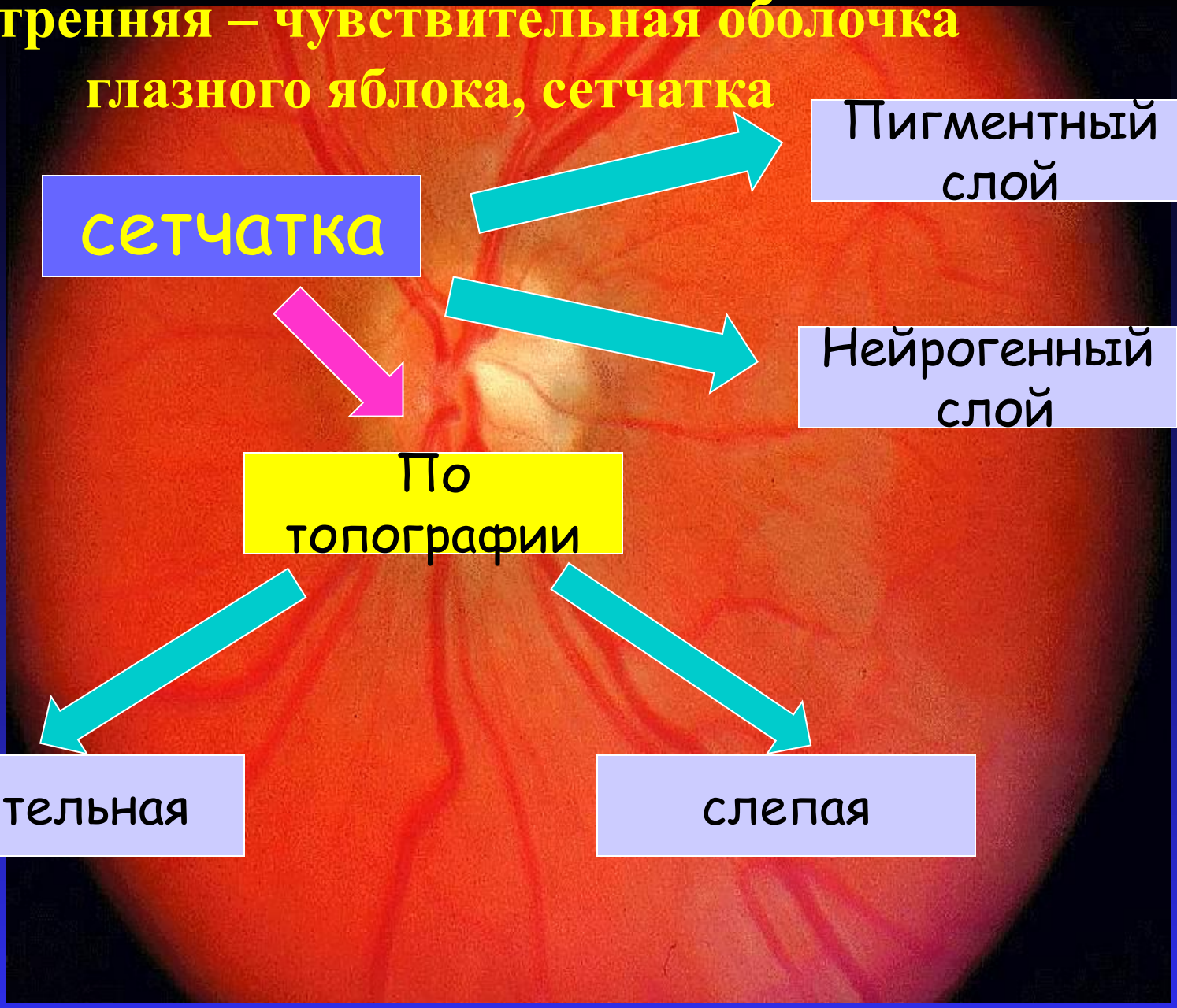

Ядро глазного яблока

Стекловидное тело

хрусталик

Аккомодация

Преломляющие среды глазного яблока

- роговица
- Передняя камера глаза
- Задняя камера глаза
- хрусталик
- Стекловидное тело

Вспомогательный аппарат

- веки
- Круговая мышца глаза
- Мышцы глазного яблока
- конъюнктива
- Слезный аппарат
- Ресницы, брови

Слёзный аппарат

Рис. 205. Слезный аппарат глаза, правого.

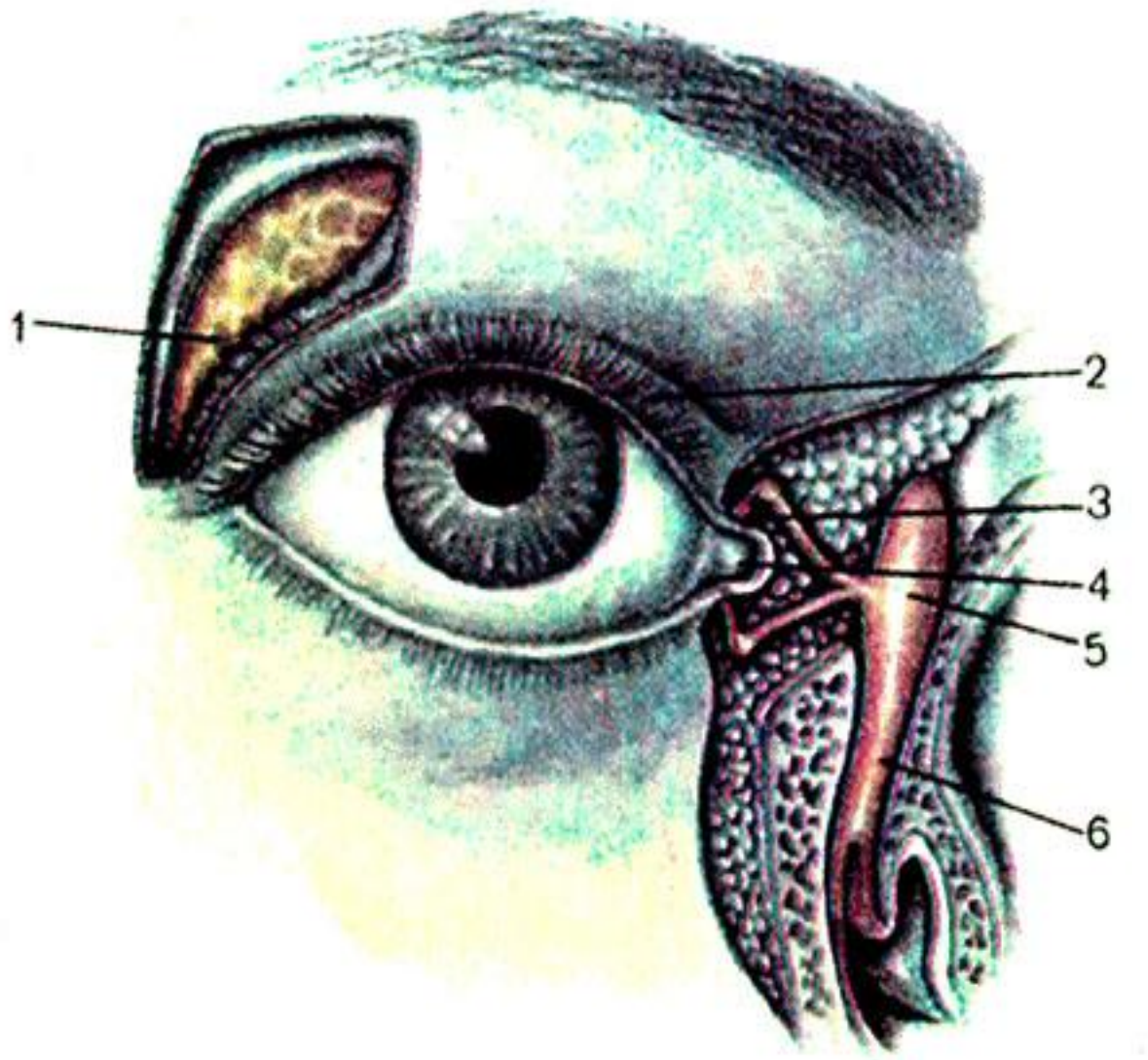

1 – gl. lacrimalis;
2 – palpebra superior;
3 – canaliculus lacrimalis;
4 – lacus lacrimalis;
5 – saccus lacrimalis;
6 – ductus nasolacrimalis.

Мышцы глазного яблока

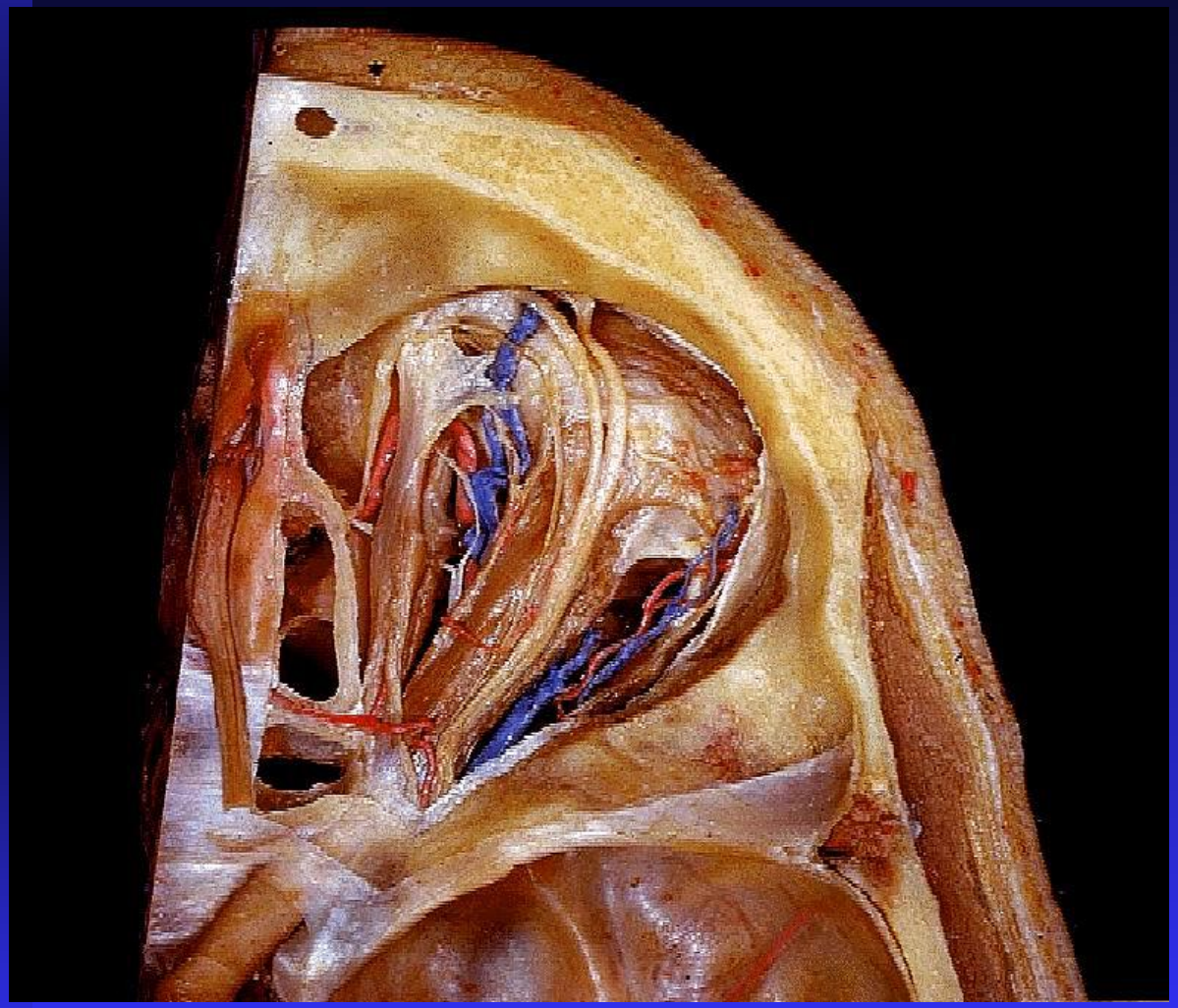

Орган вкуса

Рецептор → Сосочки языка

1 нейрон → Ядра VII и IXпары ЧМН

Корковый центр → Крючок височной доли

Орган обоняния

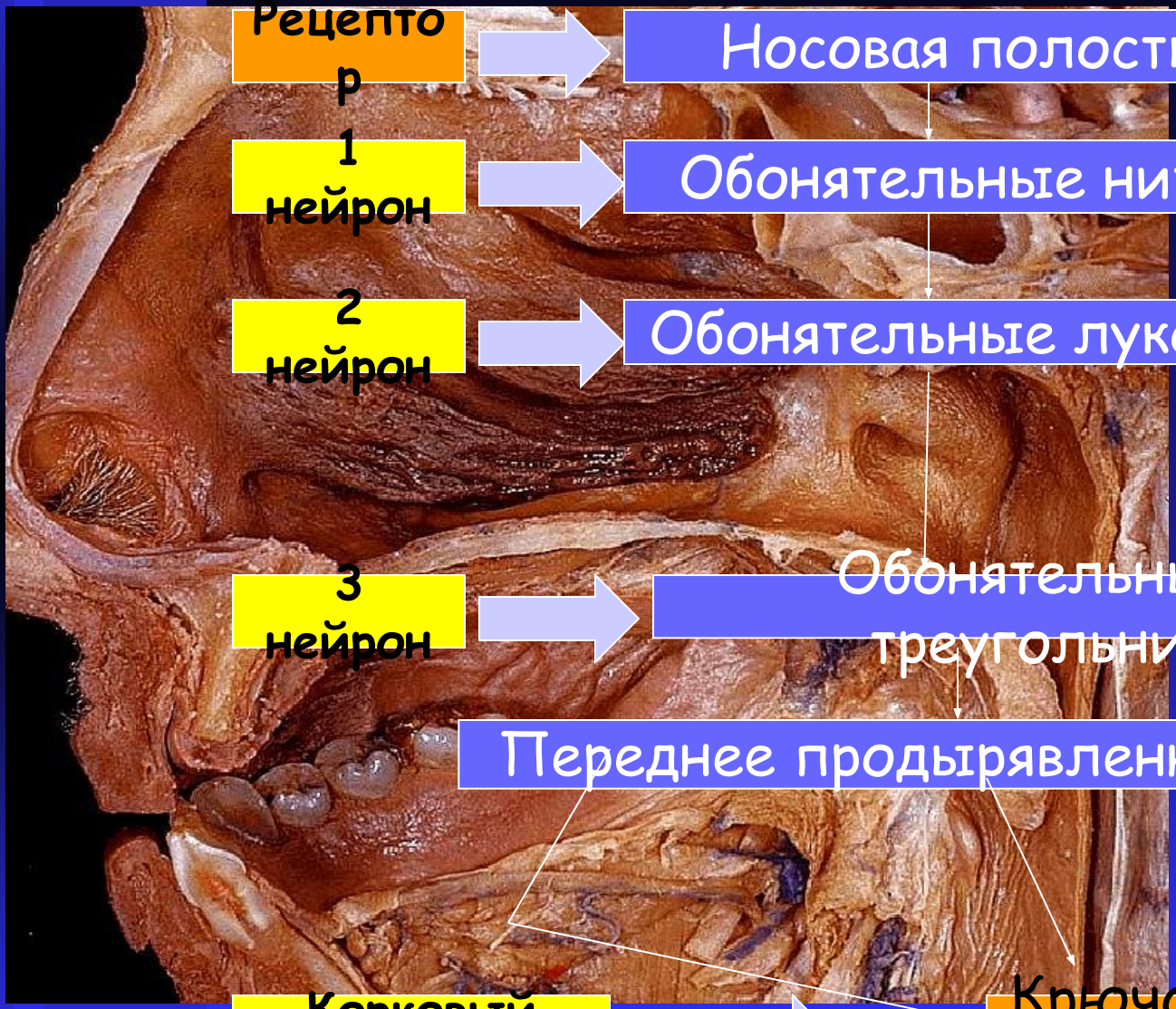

Рецептор

Носовая полость

1 нейрон

Обонятельные нити

2 нейрон

Обонятельные луковицы

3 нейрон

Обонятельный треугольник

Переднее продырявленное вещество

Мозолистое тело

Корковый центр

Крючок

Орган слуха

Наружное ухо

Ушная раковина

Наружный слуховой проход

Среднее ухо

Барабанная полость

-молоточек
-наковальня
-стремечко

Внутреннее ухо

улитка

преддверие

Слуховые косточки барабанной полости – самые маленькие косточки в организме

Внутреннее ухо

Рис. 212. Костный лабиринт, labyrinthus osseus.

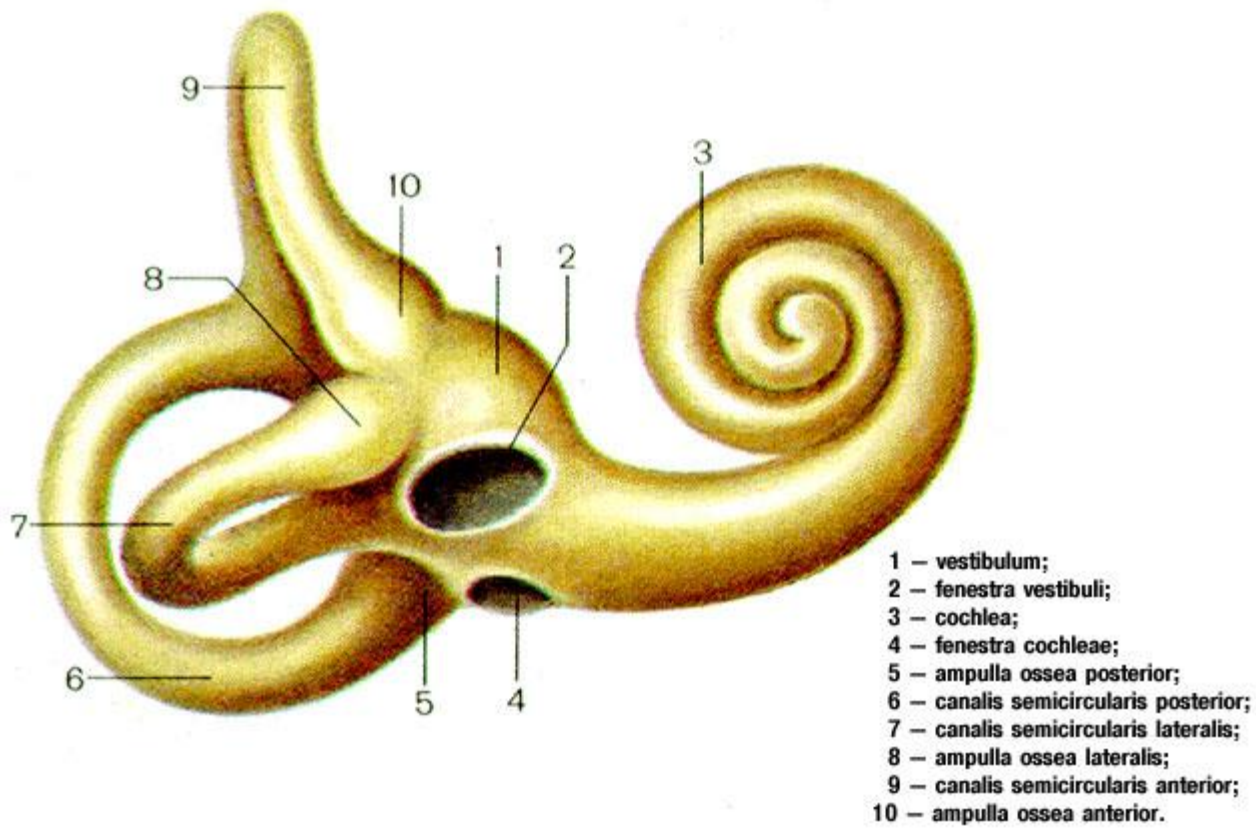

Проводящий путь слухового анализатора

Рецептор → Кортиев орган улитки

нейрон — Улитковая часть VIII и ядра пары ЧМН

Корковый центр → Верхняя височная извилина

Орган равновесия - преддверие

рецепторы

Преддверие и полукружные каналы

1 нейрон

Преддверная часть VIII и ядра пары ЧМН

Ядра мозжечка

Корковый центр

Кора теменной и височной доли

Кожа

Рис. 220. Строение кожи, cutis.

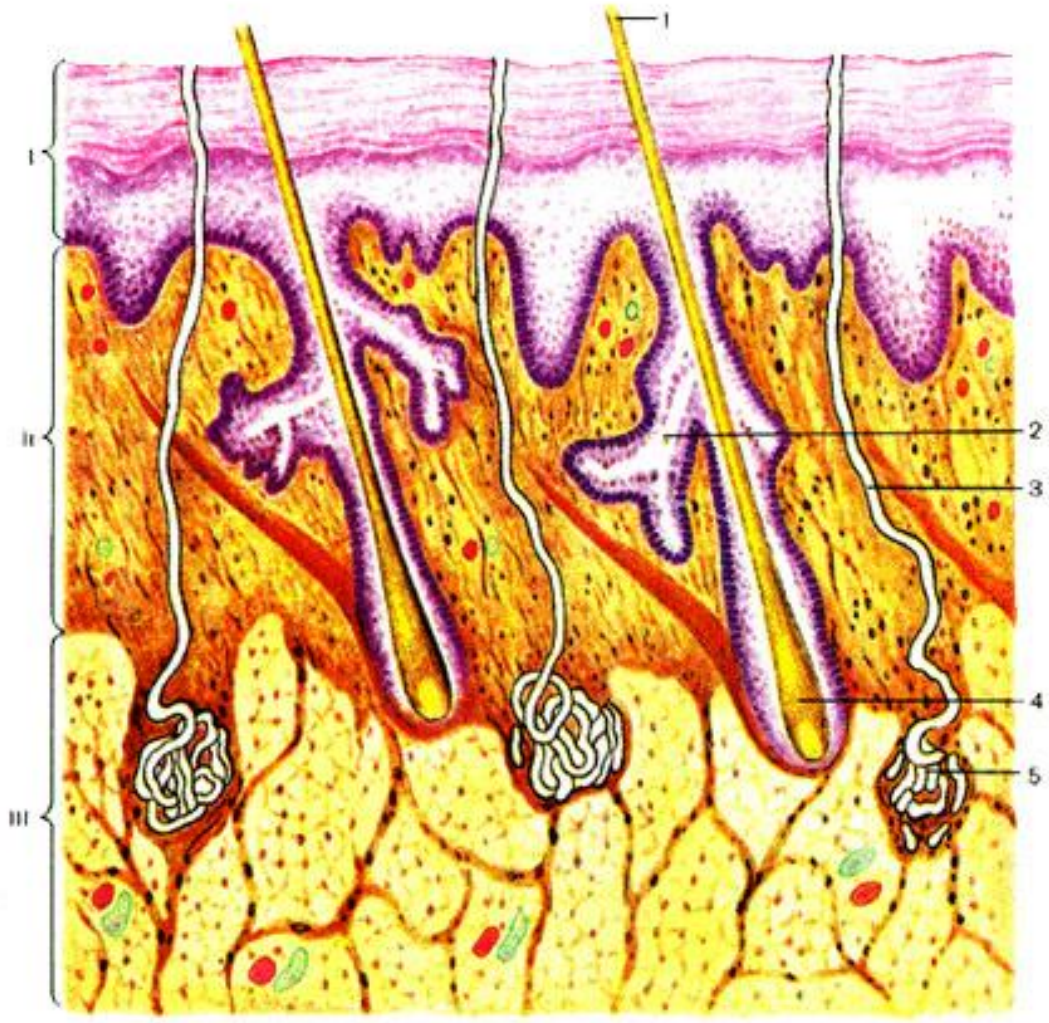

I — эпидермис;
II — дерма (собственно кожа);
III — подкожная основа;
1 — волос;
2 — сальная железа;
3 — выводной проток потовой железы;
4 — корень волоса;
5 — потовая железа.

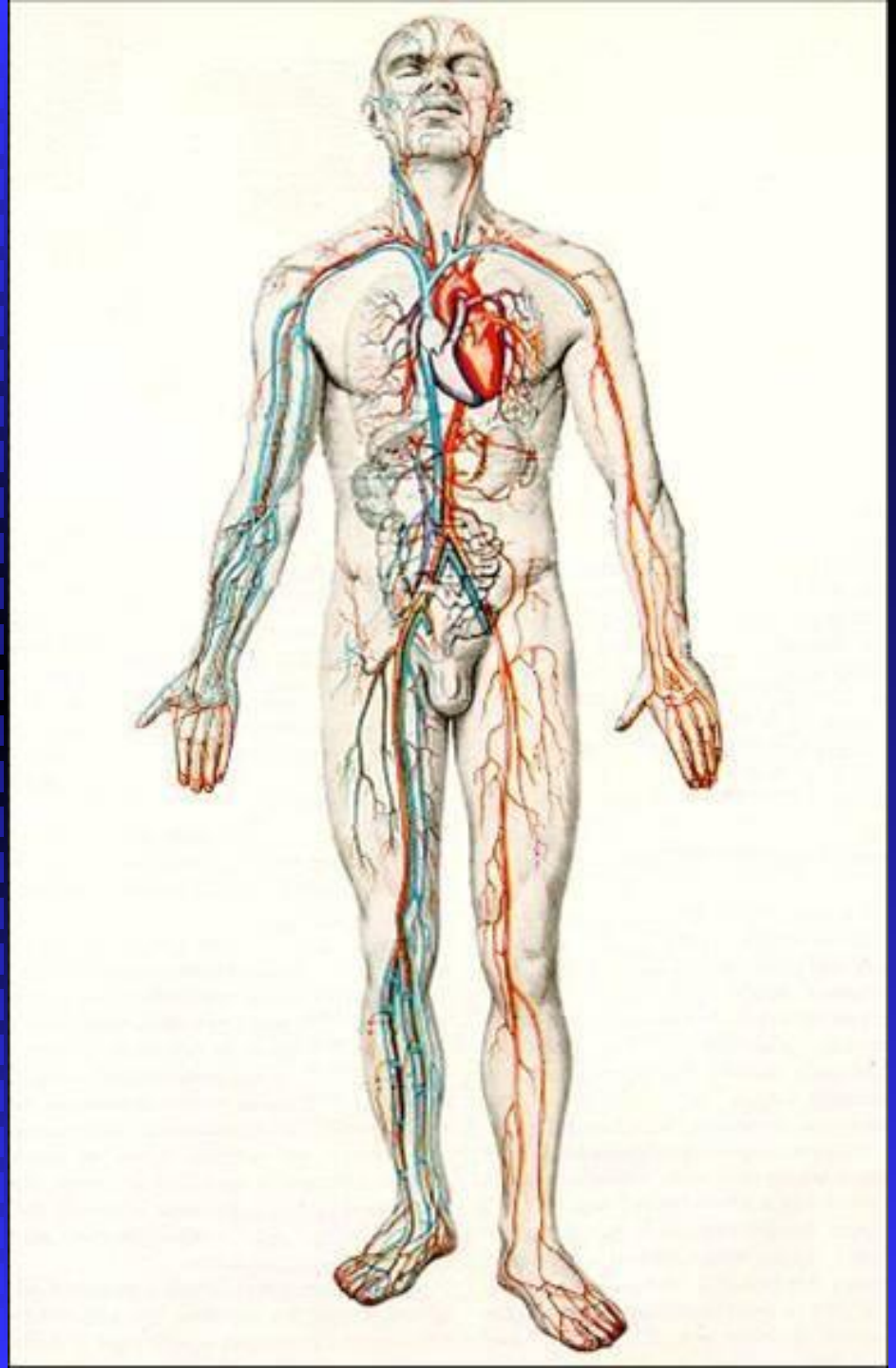

- Анатомия сердца
- Малый и большой круг кровообращения
- Строение стенки сосуда
- Аорта, ее части.
- Полые вены.
- Лимфатическая система

Анатомия сердца

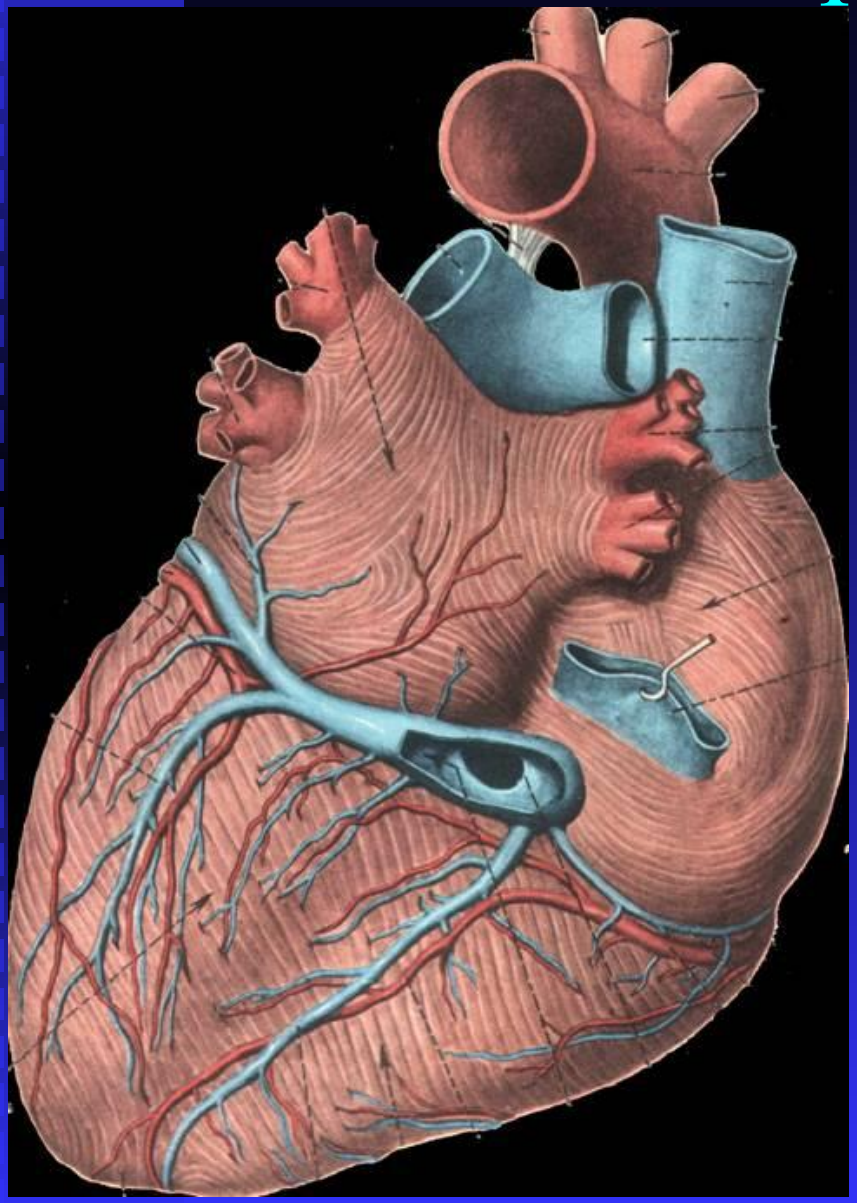

Камеры сердца

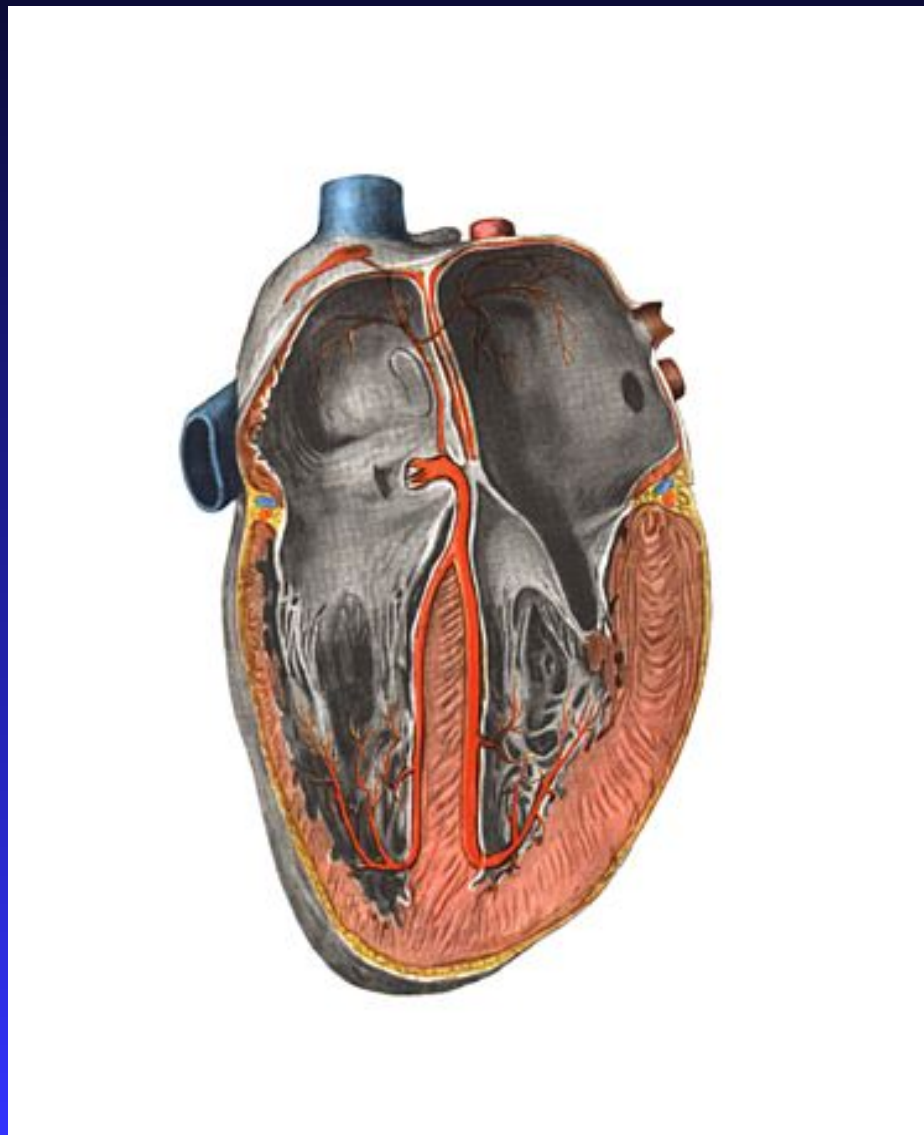

Строение стенки сердца

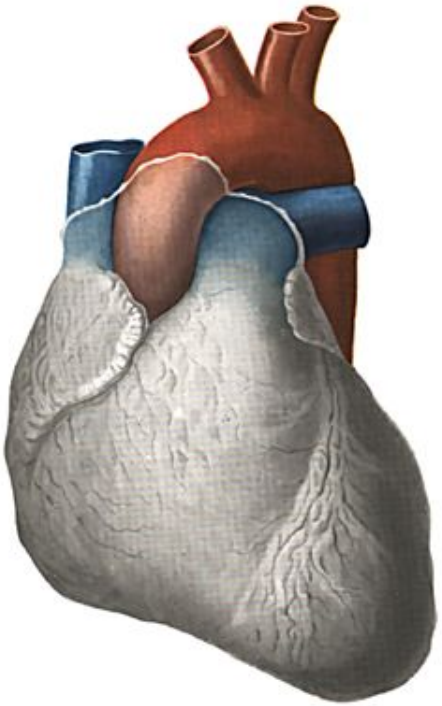

Кровоснабжение и проводящая система сердца

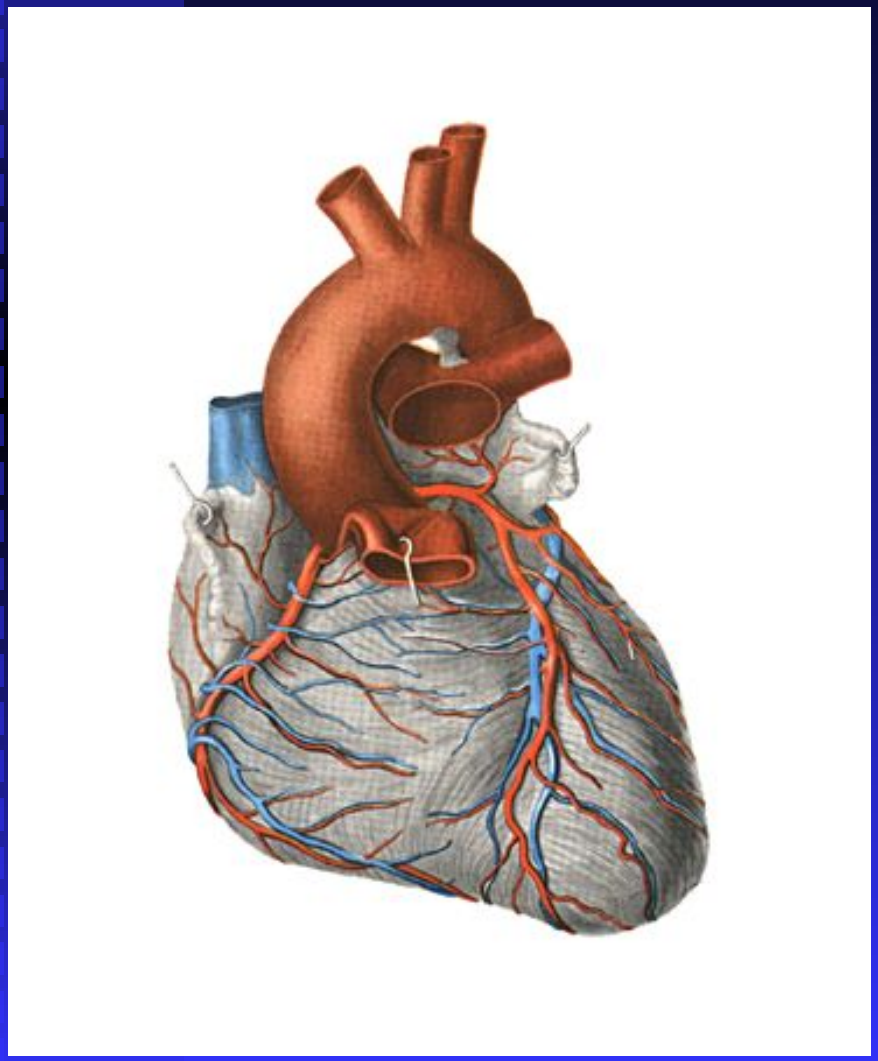

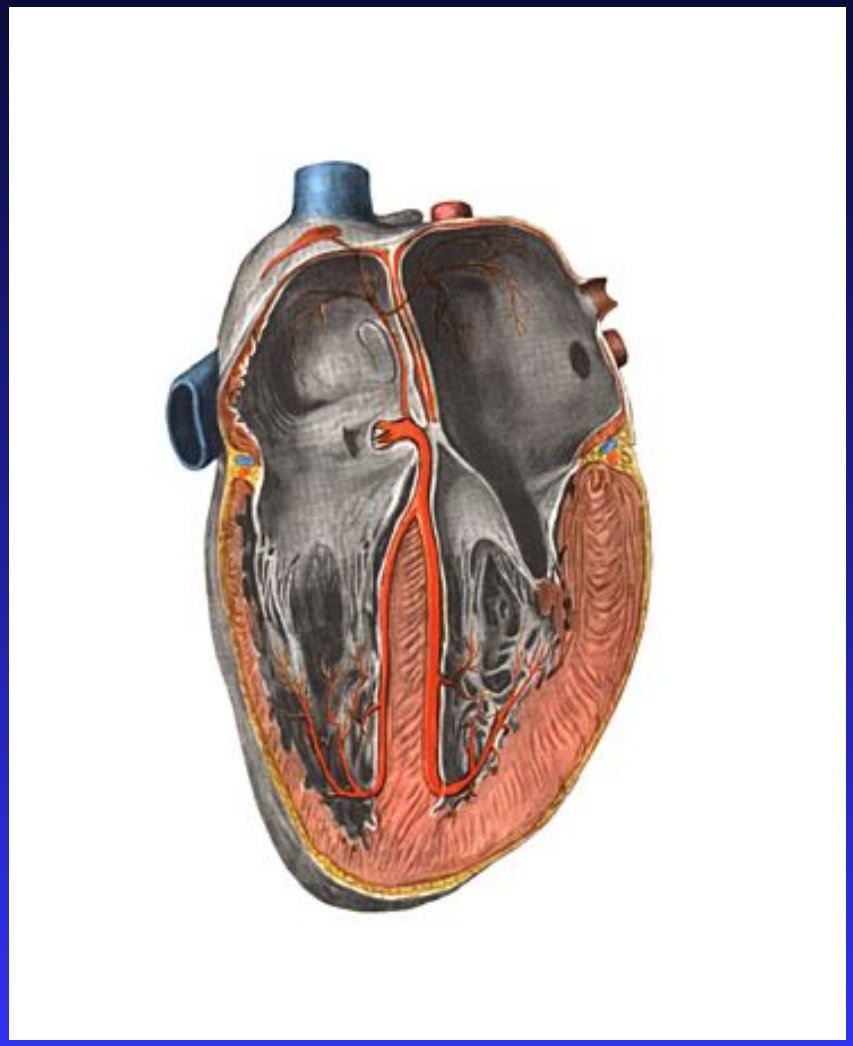

Малый круг кровообращения

- Начинается в правом желудочке легочным стволом
- Венозная кровь поступает в легкие для получения кислорода
- Заканчивается в левом желудочке 4 легочными венами, которые несут артериальную кровь

Большой круг кровообращения

- Начинается в левом желудочке аортой
- Артериальную кровь несет к органам и тканям всего тела
- Заканчивается правым предсердием, куда впадают верхняя и нижняя полые вены

Классификация кровеносных сосудов по функции, строению и особенностям иннервации

Присердечные сосуды (венечные)

Магистральные сосуды

Органные сосуды

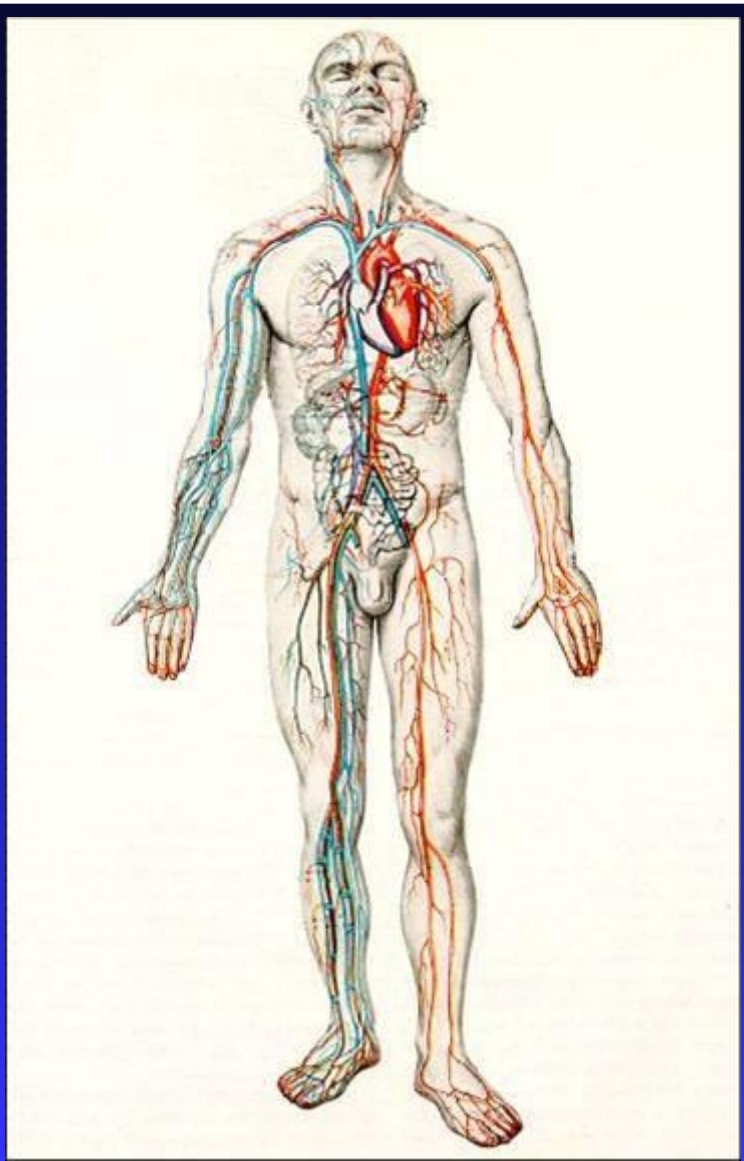

Строение стенки кровеносных сосудов

- Артерия

Вена

Аорта – самая крупная артерия. Части аорты

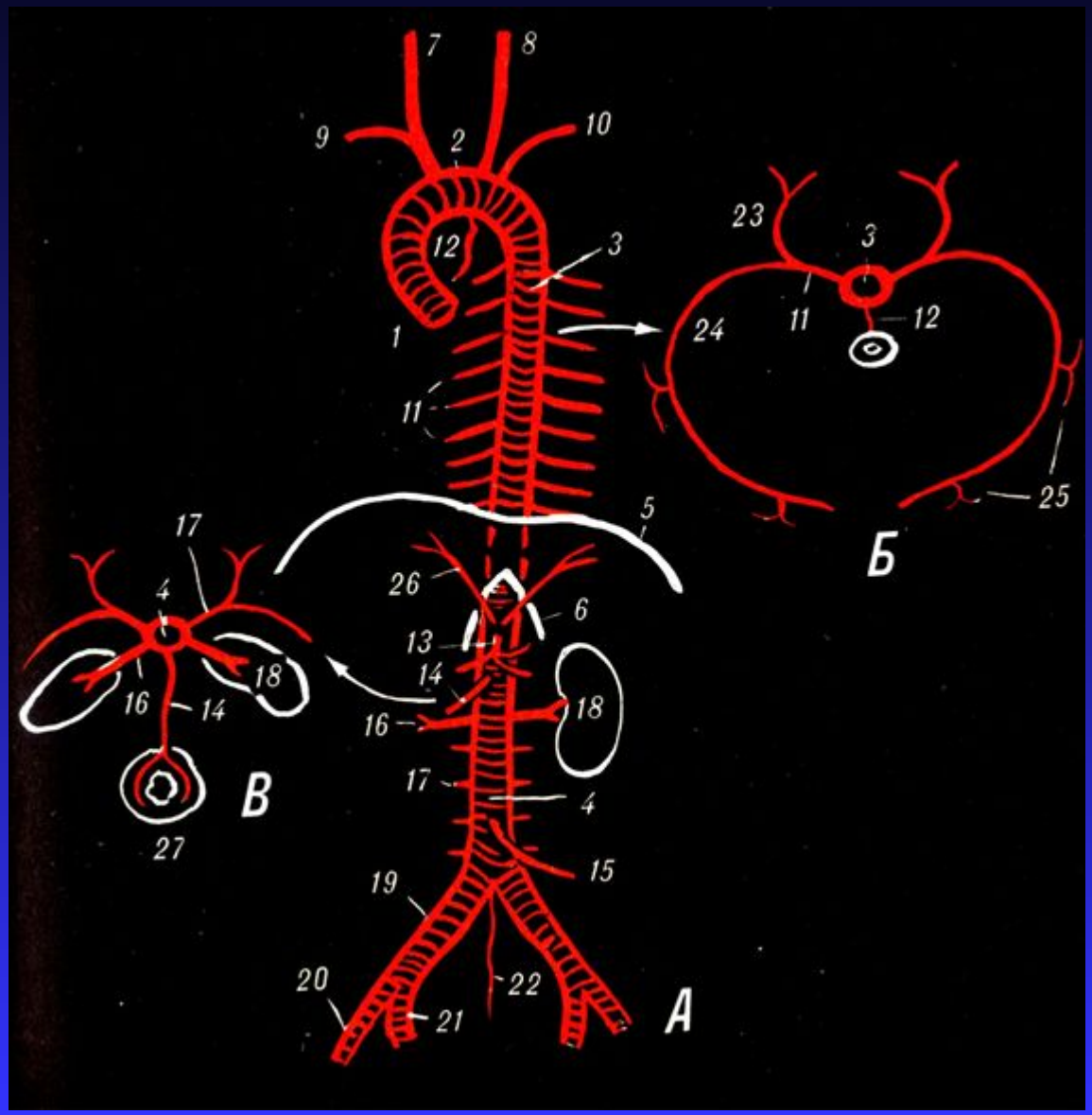

Система полых вен.

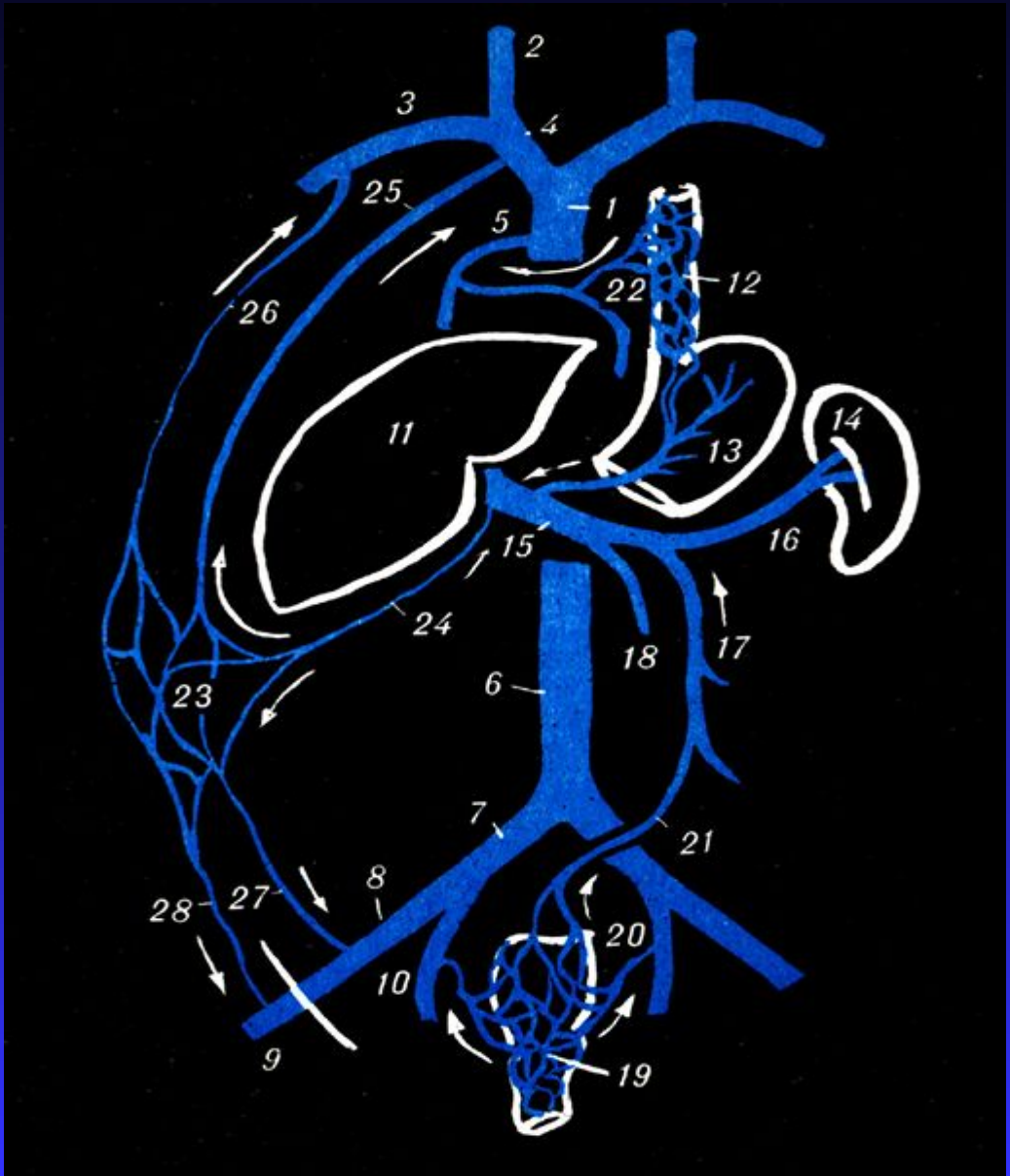

ЗАКОНОМЕРНОСТИ РАСПРЕДЕЛЕНИЯ АРТЕРИЙ

ГРУППИРОВКА ВОКРУГ НЕРВНОЙ СИСТЕМЫ

ПРИНЦИП ДВУХСТОРОННЕЙ СИММЕТРИИ

ПАРИЕТАЛЬНЫЕ И ВИСЦЕРАЛЬНЫЕ СОСУДЫ

АРТЕРИИ ТУЛОВИЩА СОХРАНЯЮТ СЕГМЕНТАРНОСТЬ

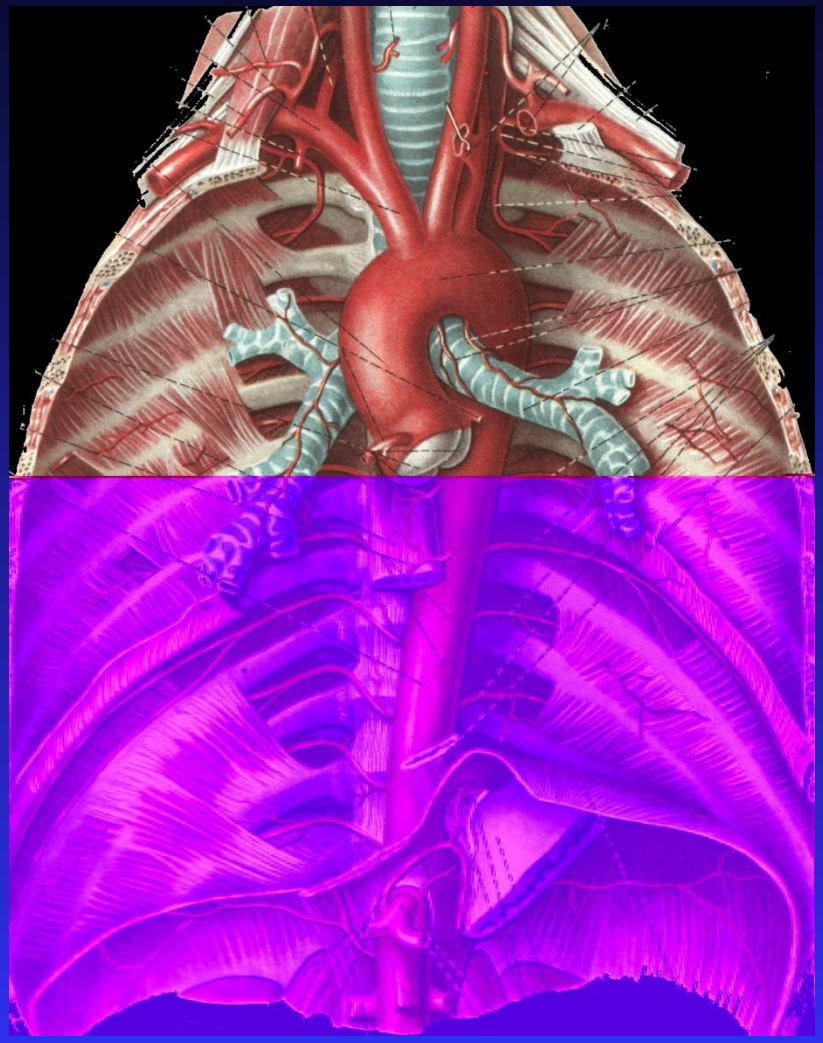

ЗАКОНОМЕРНОСТИ РАСПРЕДЕЛЕНИЯ АРТЕРИЙ на конечностях

КАЖДАЯ КОНЕЧНОСТЬ ИМЕЕТ ОДИН ГЛАВНЫЙ СТВОЛ

АРТЕРИИ ИДУТ СООТВЕТСТВЕННО СКЕЛЕТУ

АРТЕРИИ ИДУТ ВМЕСТЕ С ВЕНАМИ И ЛИМФАТИЧЕСКИМИ СОСУДАМИ

ЗАКОНОМЕРНОСТИ ХОДА АРТЕРИЙ ОТ МАТЕРИНСКОГО СТВОЛА К ОРГАНУ

АРТЕРИИ РАСПРОСТРАНЯЮТСЯ ПО КРАТЧАЙШЕМУ РАССТОЯНИЮ

АРТЕРИИ РАСПОЛАГАЮТСЯ НА СГИБАТЕЛЬНОЙ ПОВЕРХНОСТИ ТЕЛА

ВХОДЯТ В ОРГАН НА МЕДИАЛЬНОЙ ПОВЕРХНОСТИ

АРТЕРИИ РАСПОЛОГАЮТСЯ В ЯМКАХ, ЖЕЛОБАХ И КАНАЛАХ

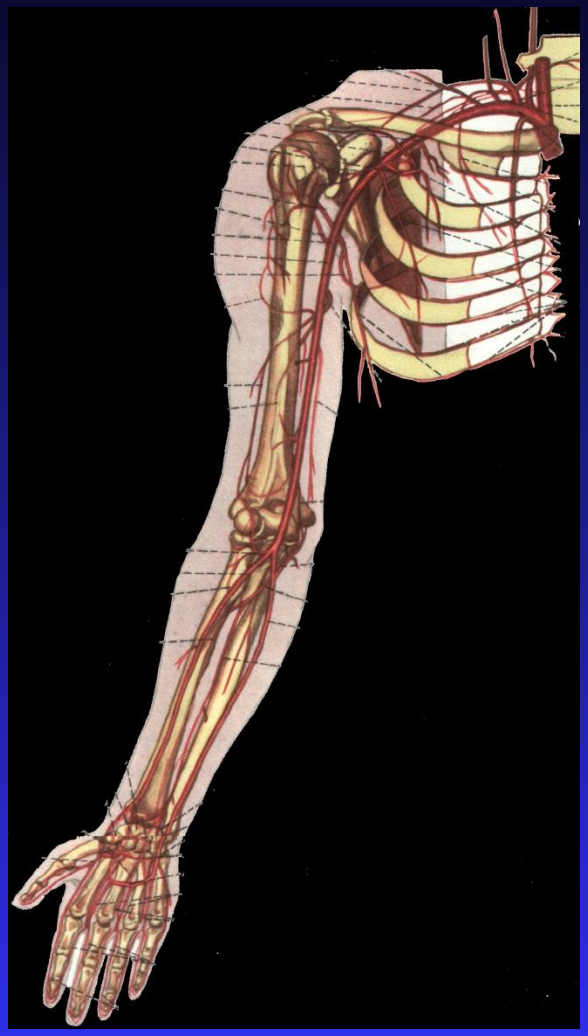

Основные лимфатические протоки

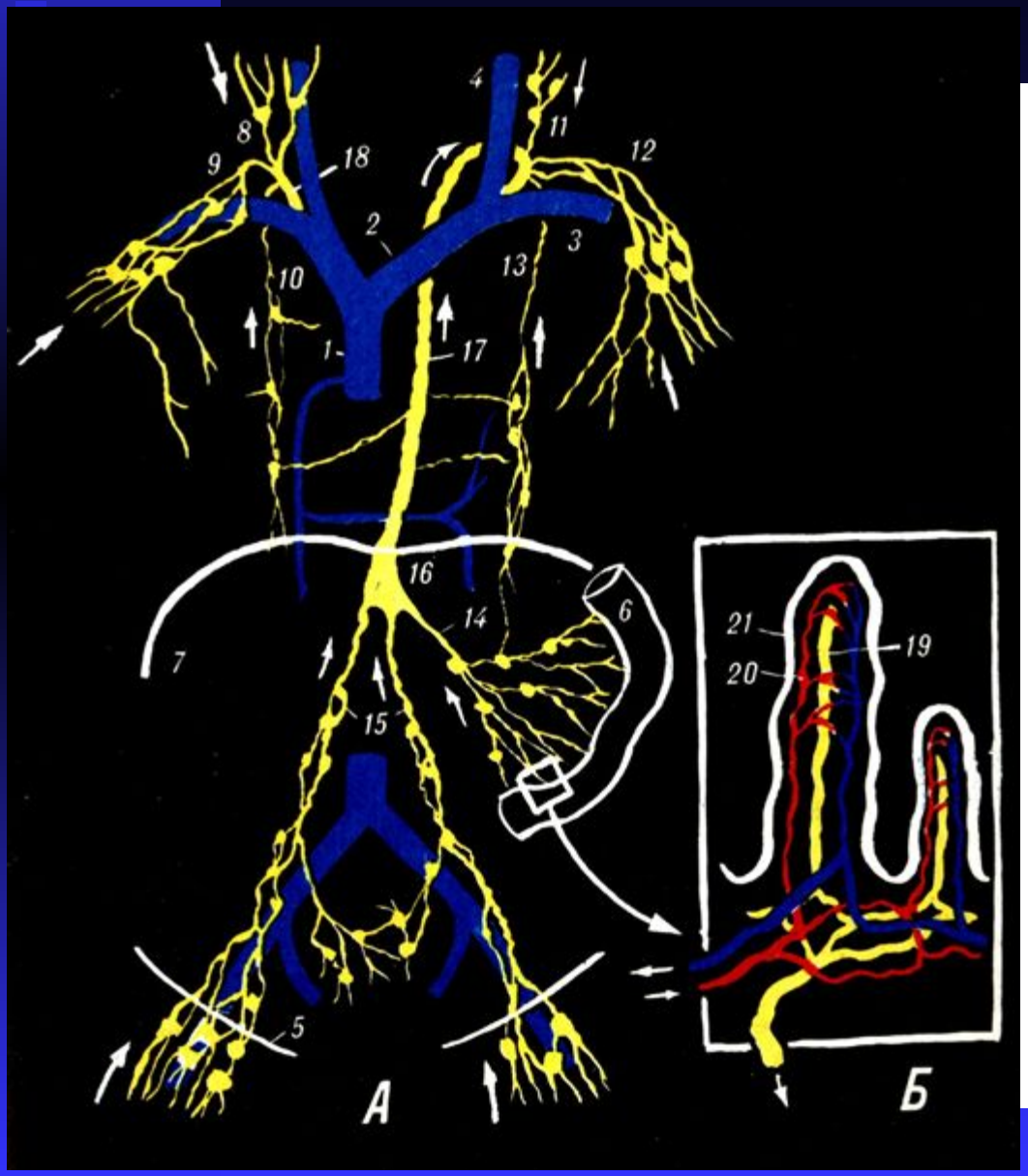

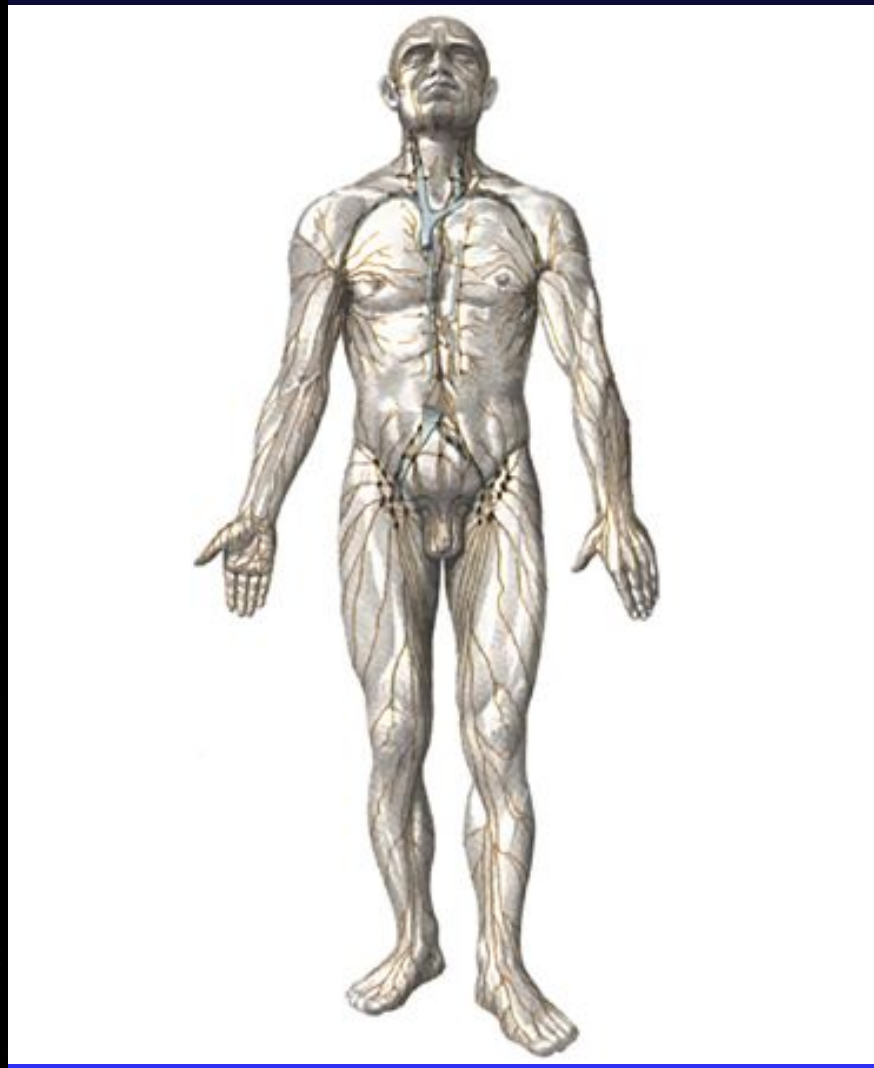

Отток лимфы от головы и шеи

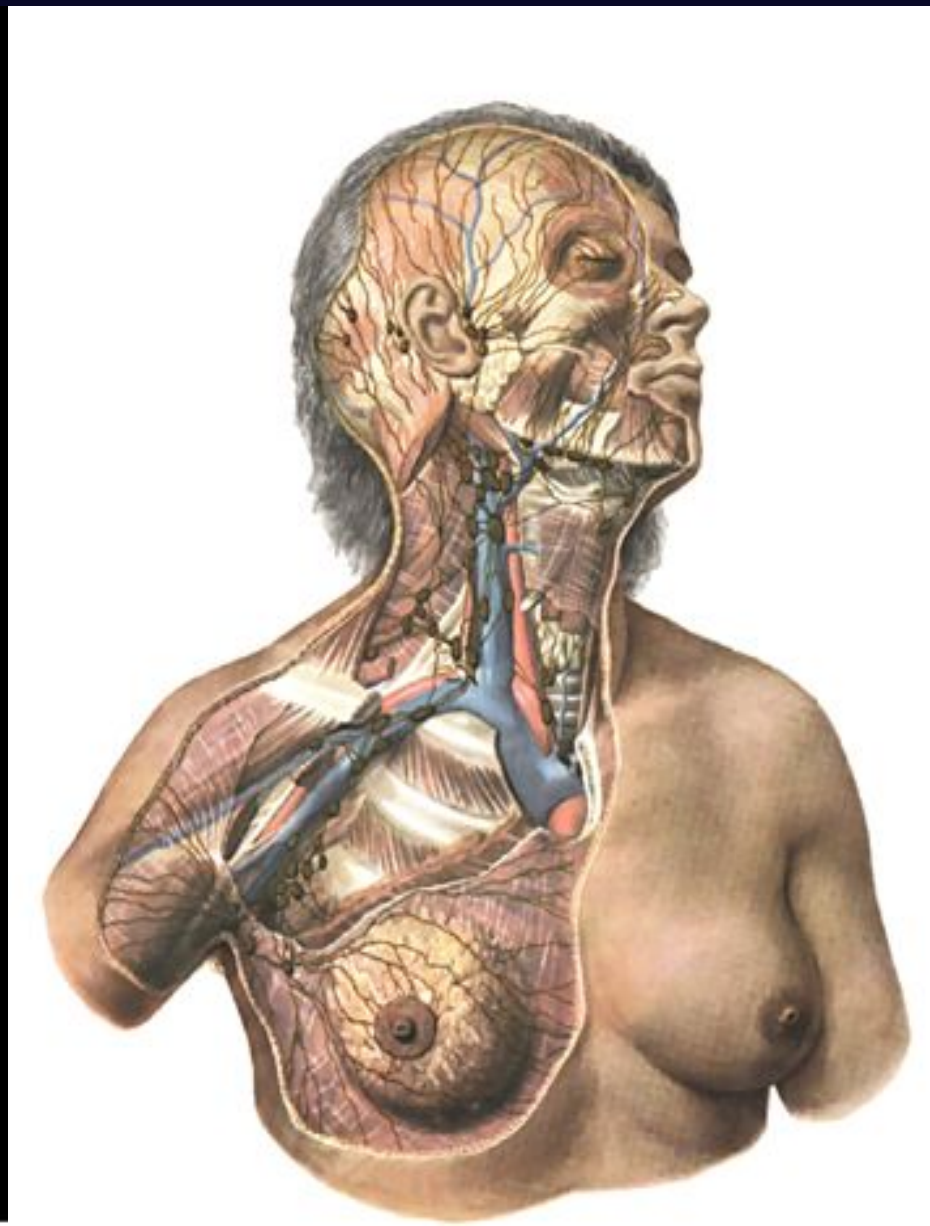

Строение лимфатического узла

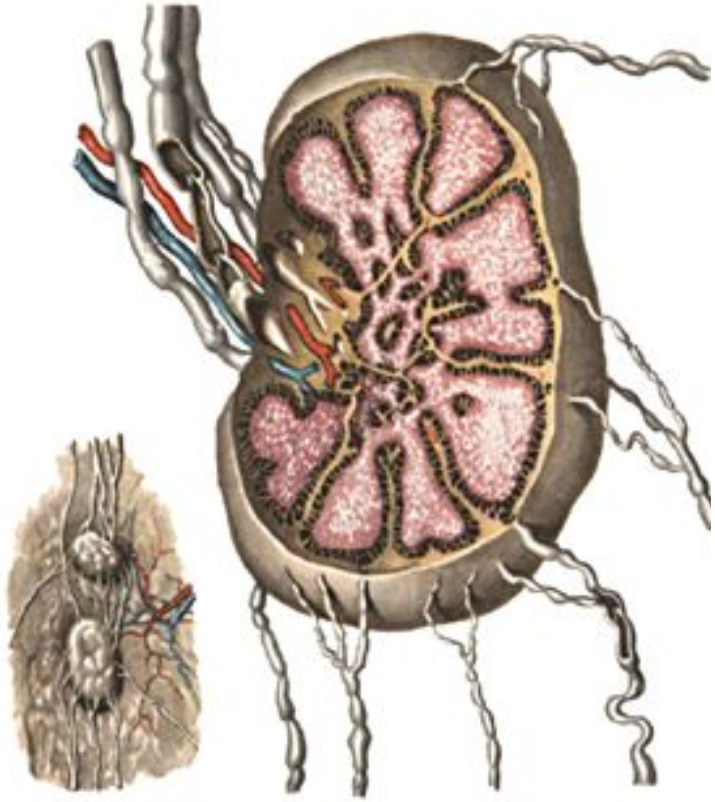

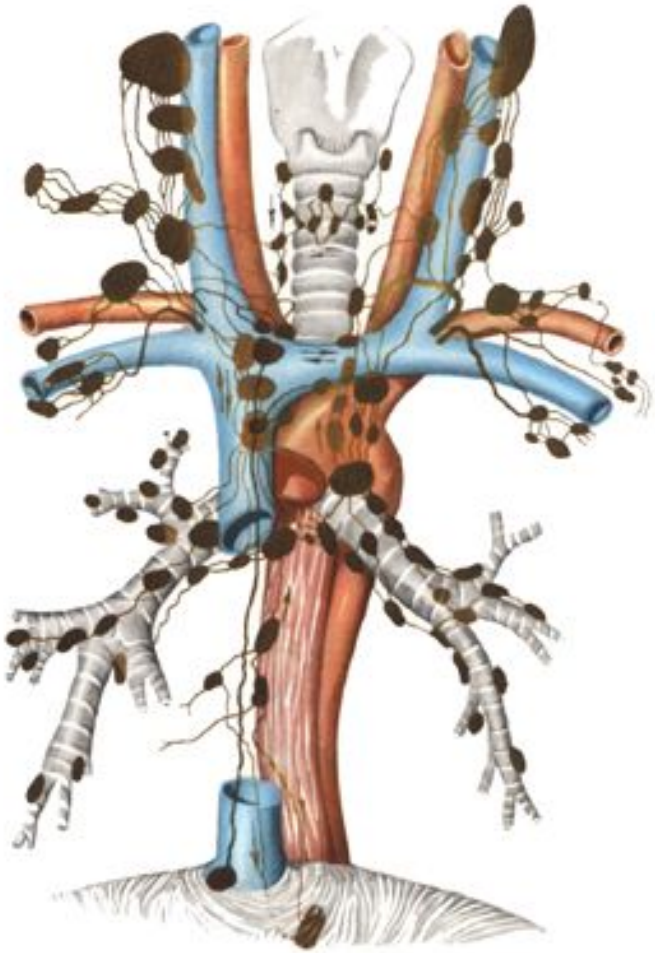

- Благодарю за внимание!
- Удачи на экзамене!