Эпидемиология

- Рак пищевода в России составляет 3% всех злокачественных новообразований и занимает 8-е место в структуре онкозаболеваемости.
- Индекс агрессивности опухоли (соотношение умерших и вновь заболевших больных в течение года) – 95%
- >95% злокачественных опухолей пищевода – плоскоклеточный ороговевающий рак различной степени дифференцировки.

Рак пищевода является одной из основных причин смерти в мире.

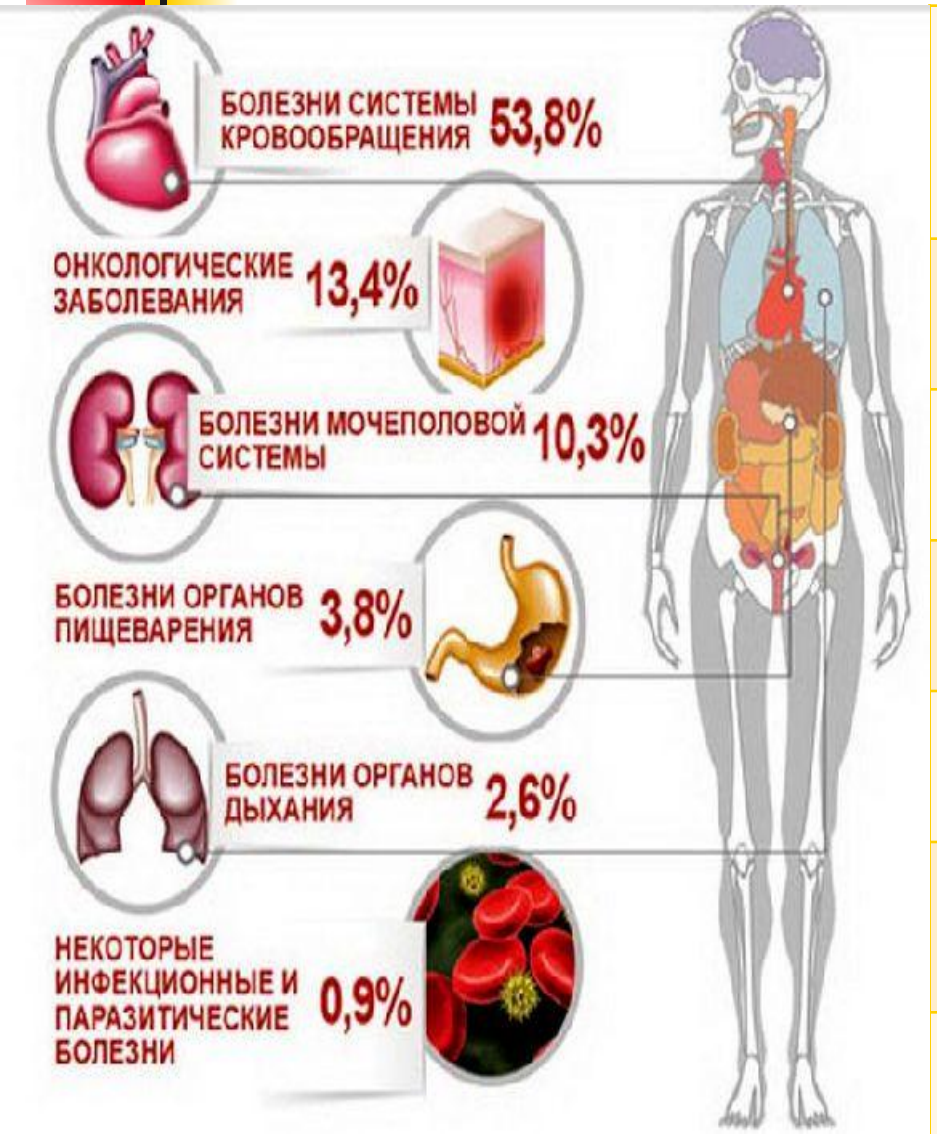

Локализация	Ежегодно в мире случаи смерти
Рак легких	1,59 миллиона
Рак печени	745000
Рак желудка	723000
Рак толстого кишечника	694000
Рак молочной железы	521000
Рак пищевода	400000

10 самых распространенных диагнозов раковых заболеваний в мире.

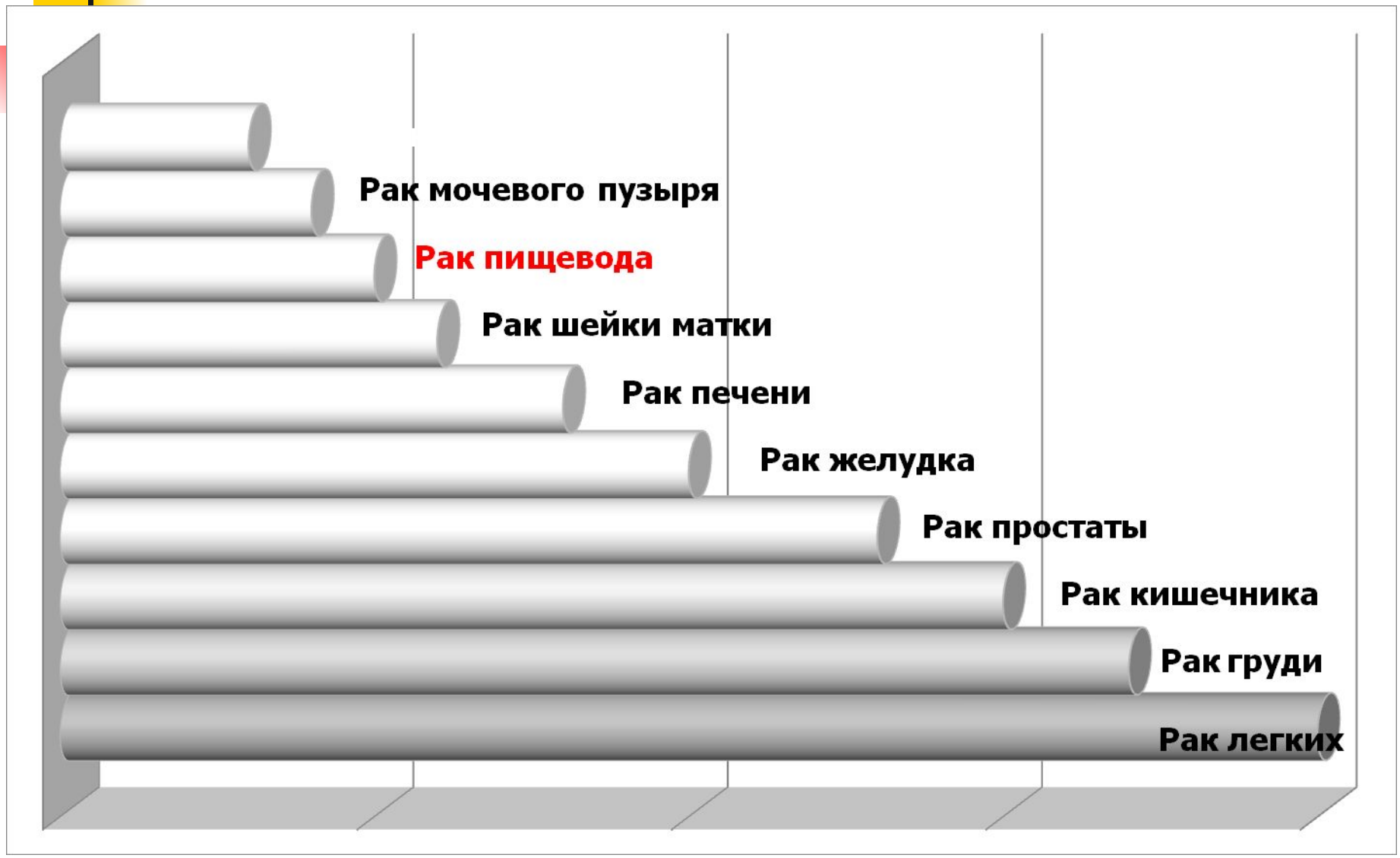

Эпидемиология

- Самая высокая заболеваемость (>150 случаев на 100 тыс. Населения) – Иран, Туркменистан, Казахстан,

  Китай

- 5-летняя выживаемость больных раком пищевода колеблется от 5% в Европе до 10% в США и не имеет тенденции к увеличению
- Соотношение заболевших мужчин и женщин – 3:1 Наиболее высокая заболеваемость в возрасте 50-60 лет

Предраковые заболевания пищевода.

- **Синдром Пламмера – Винсона** - *хронический эзофагит, обусловленный недостатком железа, с фиброзными изменениями стенки пищевода и дисфагией. Вероятность возникновения рака при этой патологии достигает 10%.*
- **Тилоз**, *локальная пламмарно – плантарная кератодермия, наследственная патология, характеризуется развитием аномального плоского эпителия слизистой пищевода, в котором находят ген 17g25. Риск развития рака у этих больных возрастает в 5 – 10 раз.*
- **Ахалазия** – *дилятация нижнегрудного отдела пищевода вследствие нарушения моторики и дисфункции кардиального жома - в 16 – 20 раз повышает риск развития рака, опухоль возникает, в среднем, через 15 – 17 лет от начала заболевания*
- **Рубцовые стриктуры пищевода** - *развитие рака происходит через 20 - 30 лет после ожога пищевода.*
- **Папилломавирусная инфекция** *является одной из основных причин рака пищевода в Азии и Южной Африке*
- **Гастроэзофагеальная рефлюксная болезнь** - *приводит к развитию* ***пищевода Барретта*** *(цилиндроклеточной метаплазии слизистой пищевода) – одной из наиболее частых причин аденокарциномы нижней трети пищевода.*
- **Лейкоплакия пищевода.**
- **Язвы и полипы(аденомы) пищевода**.

Пищевод Барретта

это тяжелое осложнение гастроэзофагеальной рефлюксной болезни (ГЭРБ), которая вызывается забросом содержимого желудка обратно в пищевод

Диагноз устанавливается на основании эндоскопической картины зоны гиперемии в виде очагов («языков пламени») на фоне бледно-розовой слизистой пищевода, распространяющейся на 3 см и более выше зоны пищеводно-желудочного перехода/выше уровня верхней границы нижнего пищеводного сфинктера.

Прогноз: 2-5 % переходит в рак.

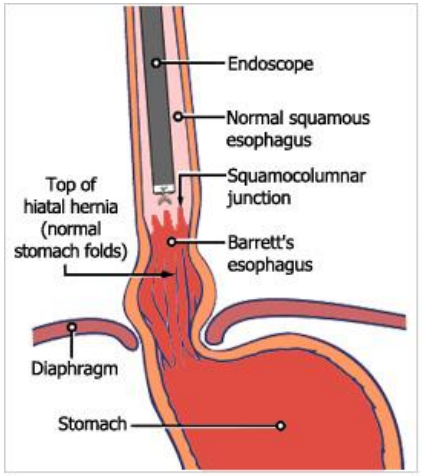

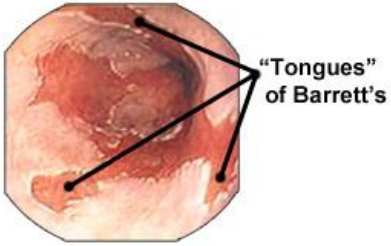

Actual endoscopic photo
Photo courtesy of the Seattle Barrett's Esophagus Research Program

Основные факторы риска

Этиология рака пищевода имеет региональные особенности, зависит от локализации и гистологического типа опухоли.

1. Курение и злоупотребление наркотиками
2. Потребление алкогольных напитков
3. Нарушение питания – прием горячей пищи
4. Хронические заболевания пищевода – атрофический гастрит, язвы пищевода, доброкачественные опухоли, травмы пищевода.
5. Пищевод Барретта

Анатомия пищевода

- *Пищевод размещается кпереди от позвоночного столба.*
- *Начинается пищевод на уровне нижнего края перстневидного хряща (на уровне CVI-VII).*
- *Нижняя граница пищевода соответствует X-XI грудным позвонкам.*
- *Длина пищевода*
  у муж. 24-28 см;
  у жен. 21-23 см;
- *ширина 14-28мм.*

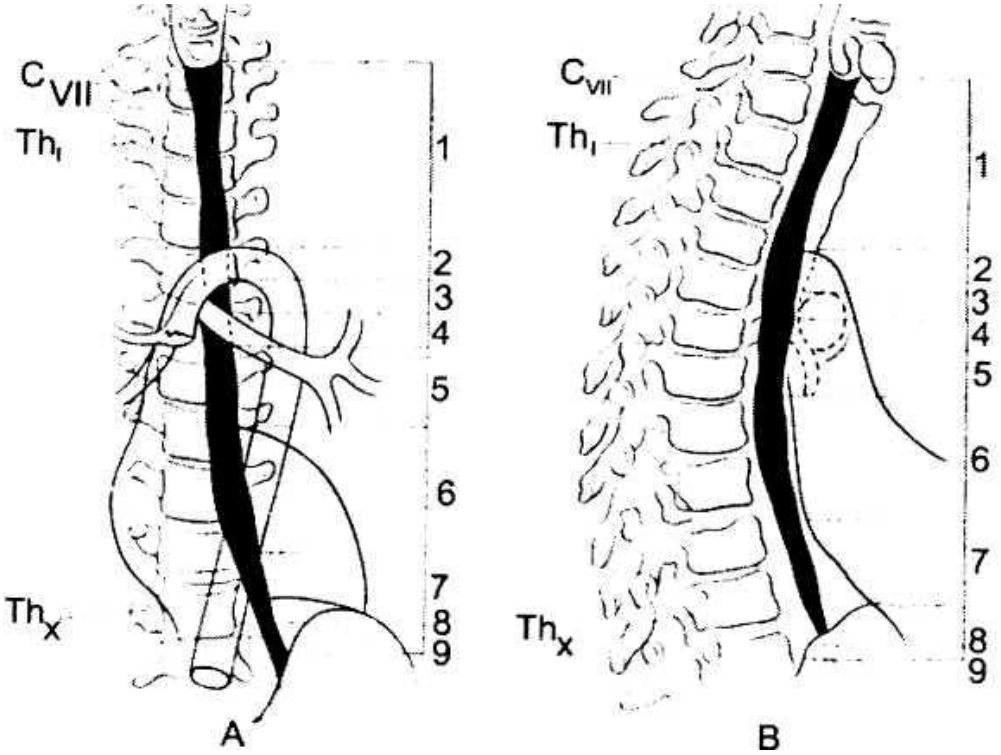

И. И. Каган, С. В. Чемезов. Топографическая анатомия и оперативная хирургия : Учебник. М.: ГЭОТАР-Медиа, 2011; 672 с.

Хирургическая анатомия пищевода

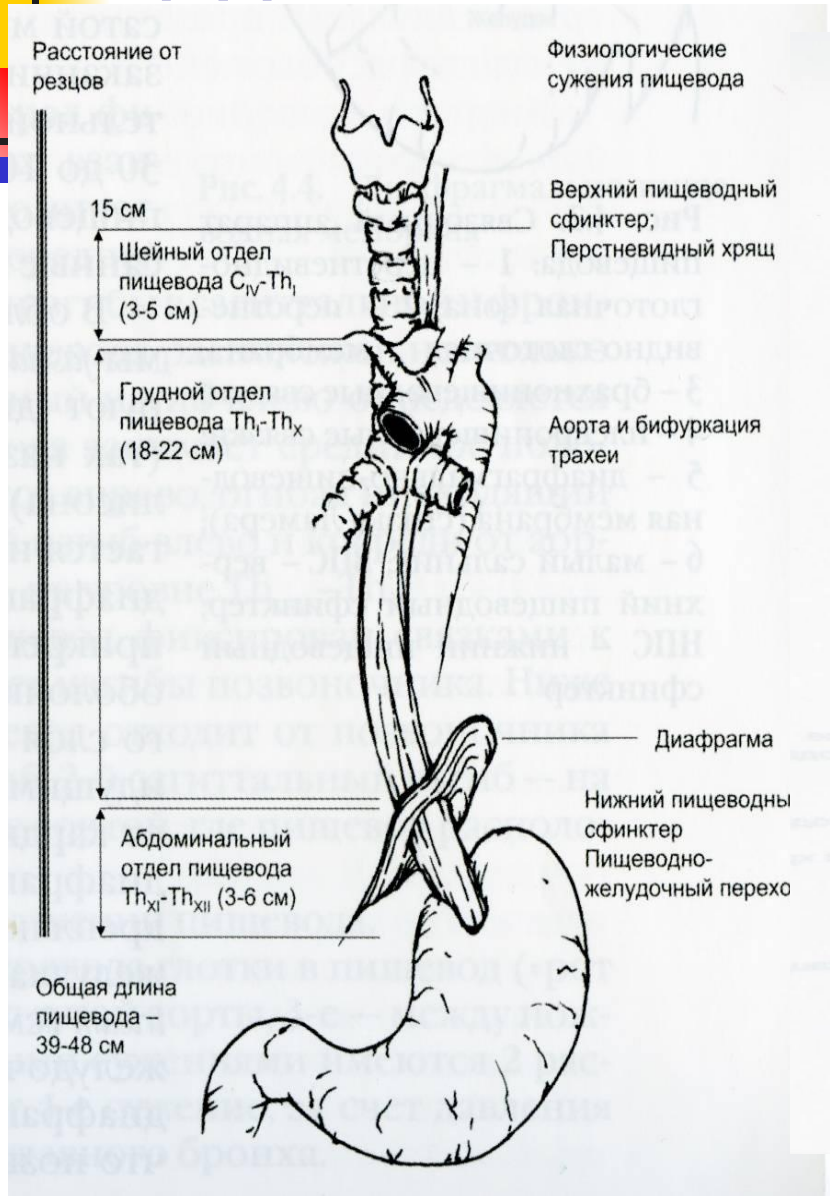

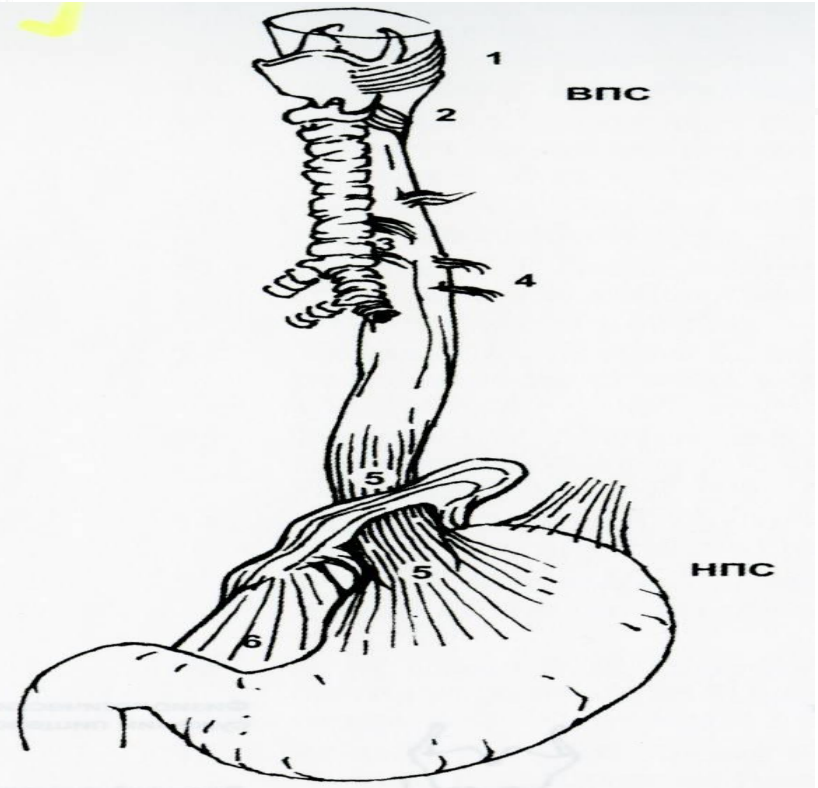

Рис. 4.2. Связочный аппарат пищевода: 1 – перстневидно-глоточная зона; 2 – перстневидно-глоточная мембрана; 3 – брахиопищеводные связки; 4 – плевропищеводные связки; 5 – диафрагмально-пищеводная мембрана (связка Ламера); 6 – малый сальник; ВПС – верхний пищеводный сфинктер; НПС – нижний пищеводный сфинктер

Анатомия пищевода

Пищевод имеет: 3 анатомических и 2 физиологических сужения:

1) Глоточное
2) Аортальное
3) Диафрагмальное

4) Бронхиальное
5) Кардиальное

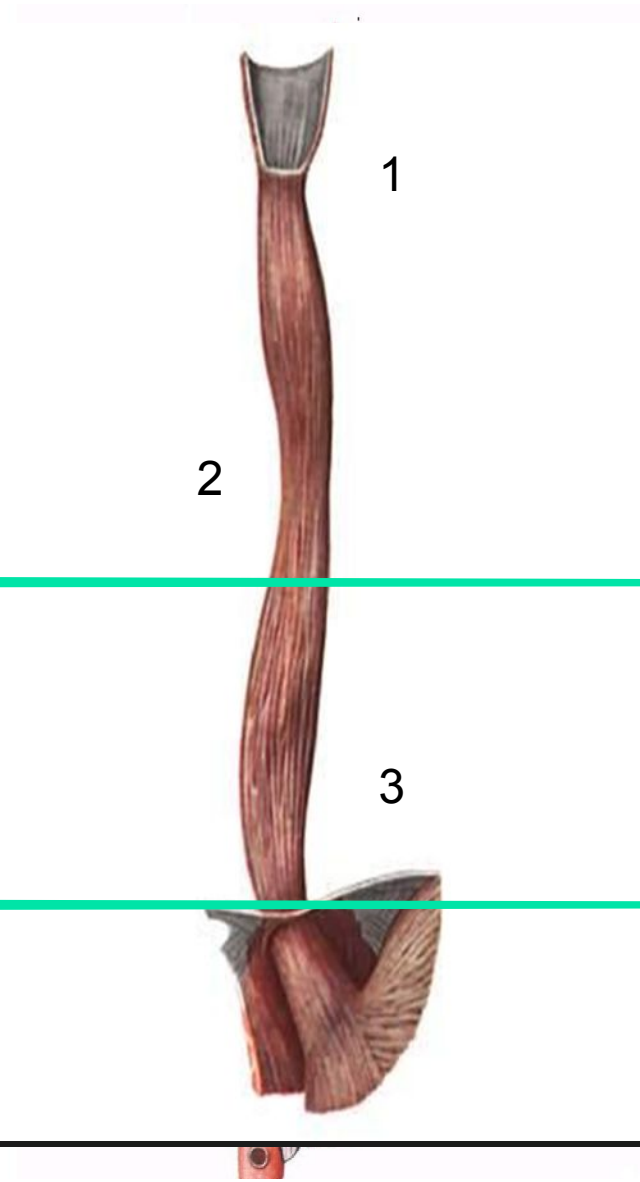

Анатомия человека. В двух томах. Т. 1/Под ред. М. Р. Сапина. 5-е изд., перераб. и доп. М.:

Хирургическая анатомия пищевода

Изгибы и сужения

Рис. 9.12. Отделы пищевода, отклонения и сужения.

1 Шейная часть.
2 Грудная часть.
3 Брюшная часть.

Красными стрелками показаны отклонения пищевода; черными стрелками — физиологические сужения. Мышечная петля вокруг пищеводного отверстия является частью диафрагмы (по Фаллеру).

Хирургическая анатомия пищевода

Топография отделов пищевода

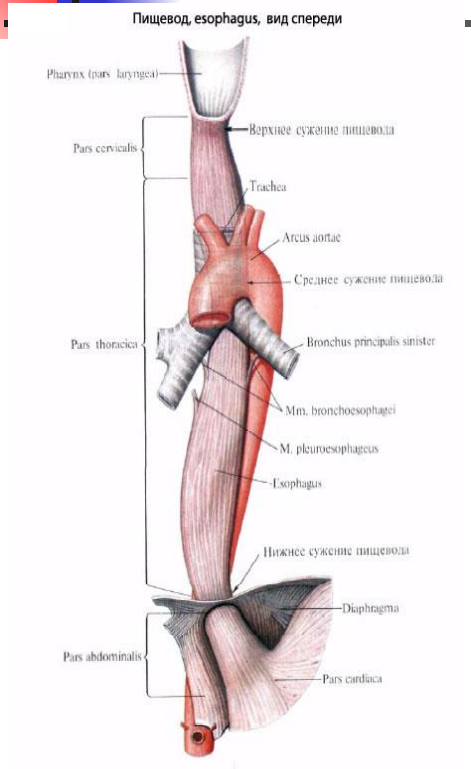

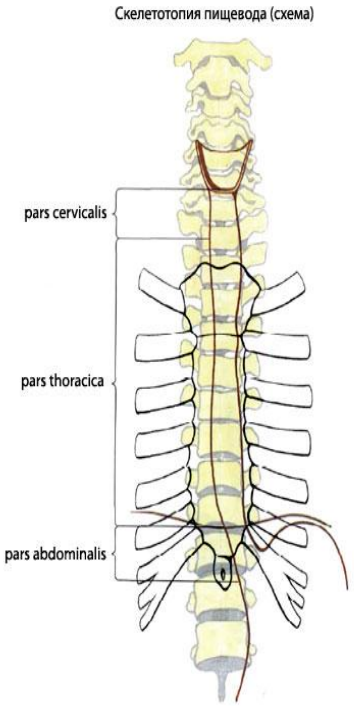

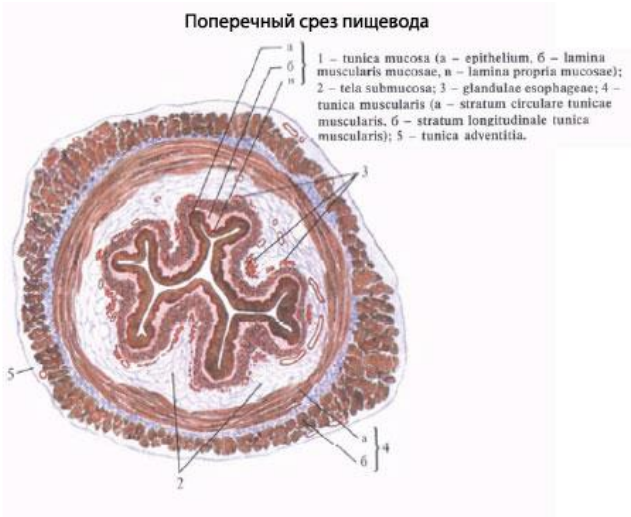

Хирургическая анатомия пищевода

Кровоснабжение, лимфоотток и иннервация

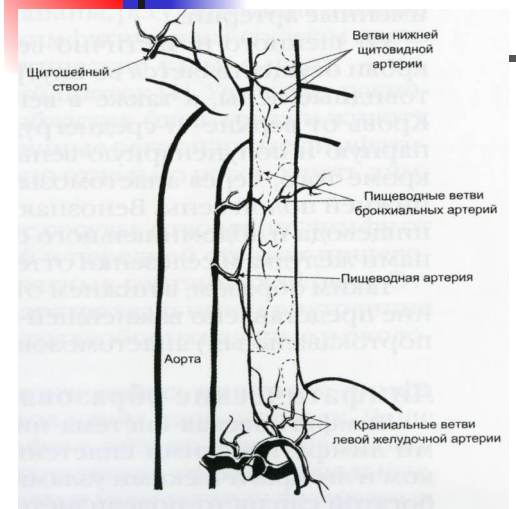

Рис. 4.6. Кровоснабжение пищевода

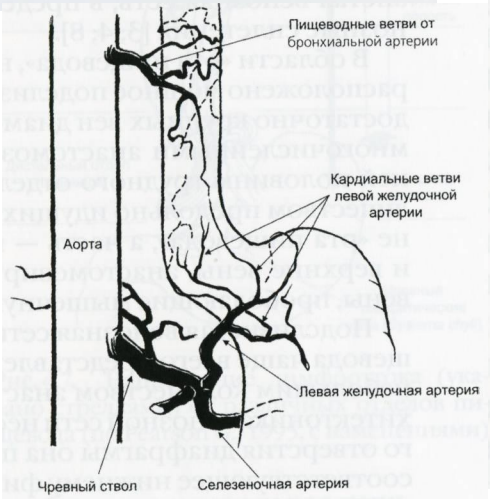

Рис. 4.5. Артерии средне- и нижнегрудного отделов пищевода и кардии

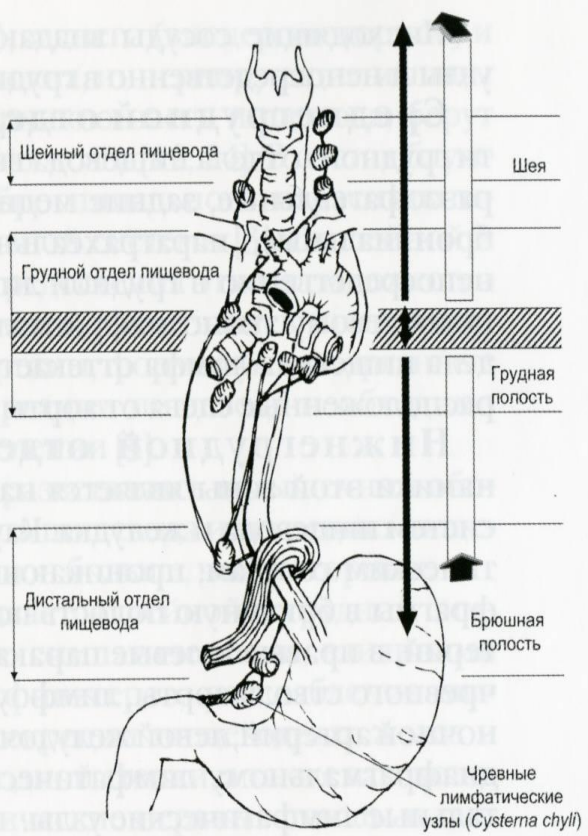

Рис. 4.7. Направление лимфооттока (указано стрелками) от различных отделов пищевода (по Pearson G., 1995, с изменениями)

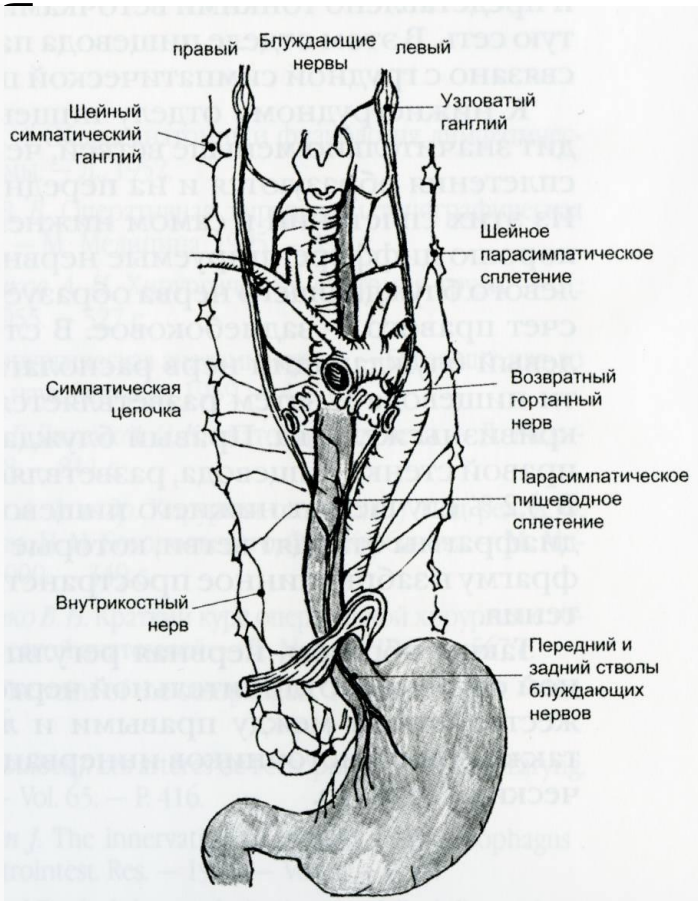

Рис. 4.8. Иннервация пищевода (по Pearson G., 1995, с изменениями)

Гистологическое строение пищевода

Стенку образуют 4 оболочки:

<u>Слизистая</u>

- Эпителиальная выстилка (1)
- Собственная пластинка (2)
- Мышечная пластинка (3)

<u>Подслизистая (4)</u>

- Кровеносные сосуды
- Железы пищевода

<u>Мышечная</u>

- Внутренний – циркулярный (5
- Наружный – продольный (6)

<u>Адвентиция (7)</u>

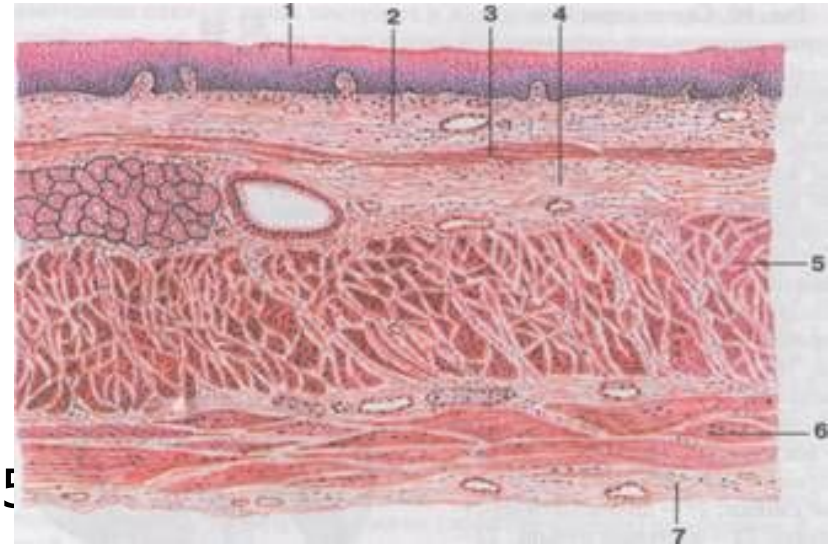

Функциональная анатомия

В **верхней** трети пищевода мышечные слои представлены **поперечно-полосатой мускулатурой.**

В **средней** трети пищевода поперечно-полосатая мускулатура переходит в **гладкую**.

Нижняя треть пищевода состоит исключительно из **гладких мышечных волокон.**

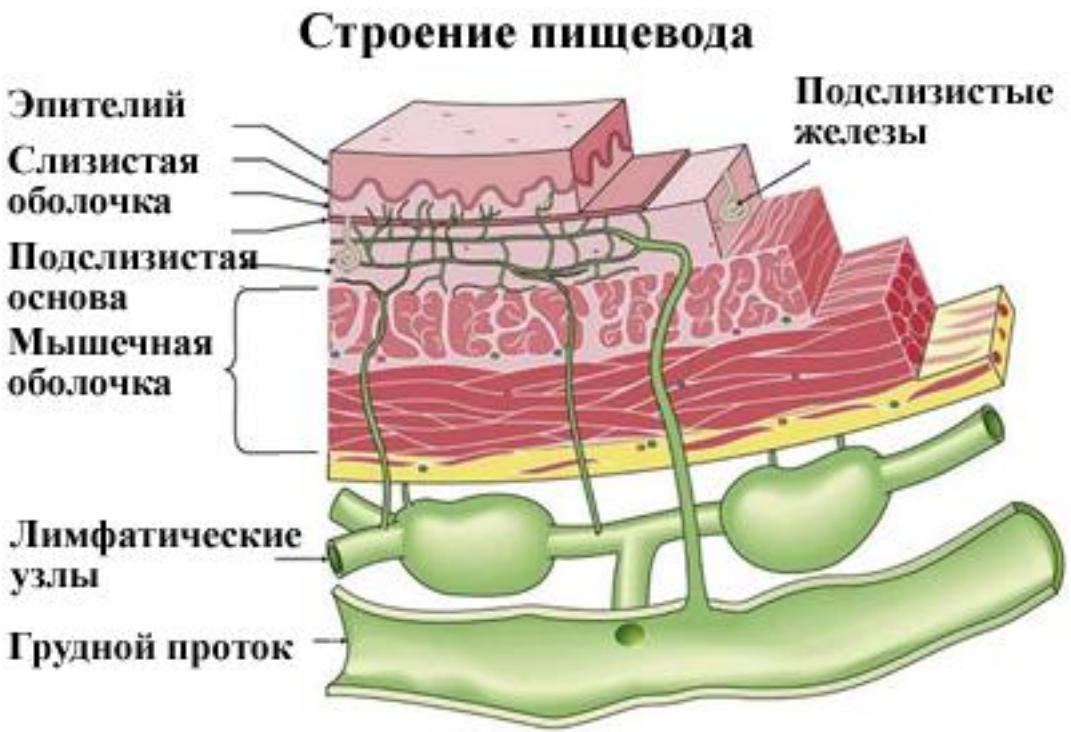

Анатомия человека. В двух томах. Т. 1/Под ред. М. Р. Сапина. 5-е изд., перераб. и доп. М.:

Ранний рак пищевода

(у 15% - метастазы в регионарные лимфатические узлы)

Поражение злокачественным процессом слизистой пищевода и подслизистого слоя.

Выделяют 5 форм раннего рака пищевода:

1. Полиповидную
2. Типа «плато»
3. Плоскую
4. Эрозивную
5. Язвенную

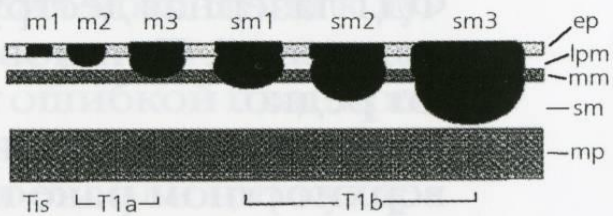

Рис. 6.1. Классификация поверхностного рака пищевода по глубине инвазии:
ep — *epithelium*; **lpm** — *lamina propria mucosa*; **mm** — *muscularis mucosa*; **sm** — *submucosa*; **mp** — *muscularis propria*

Запущенный рак пищевода

Поражение стенки пищевода глубже подслизистого слоя.

Выделяют 4 формы запущенного рака:

1. Узловую (полиповидную и в виде узла)
2. Язвенную
3. Язвенно-инфильтративную (стенозирование)
4. Диффузно-инфильтративную (стенозирование)

Классификация рака пищевода по характеру роста

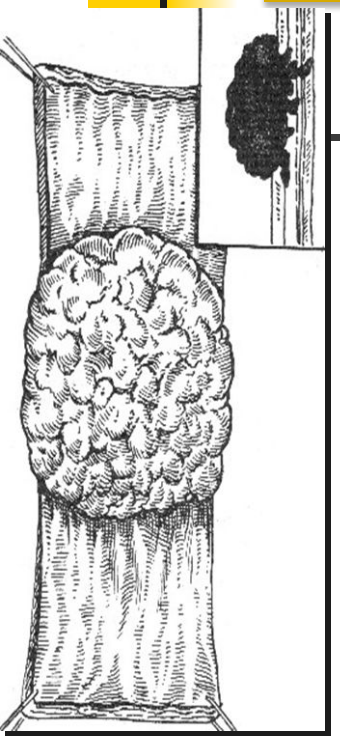

1. **Экзофитный** (*узловой, грибовидный, пилломатозный*);

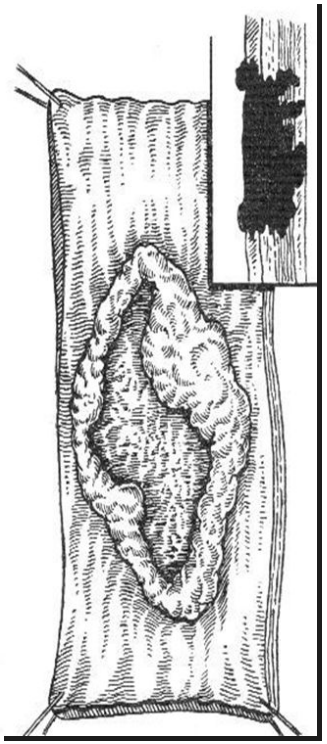

2. **Эндофитный** (*язвенный*);

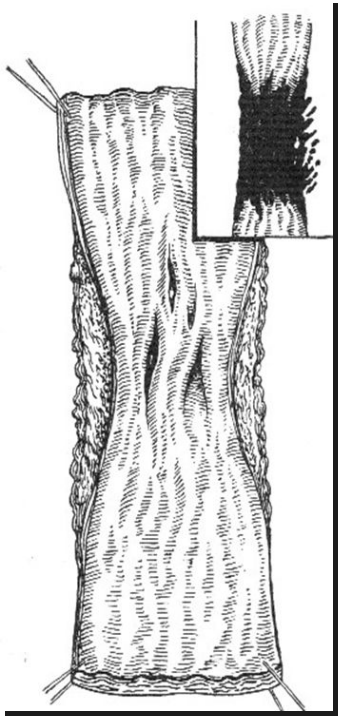

3. **Инфильтративный склерозирующий** (*циркулярная форма*).

4. **Смешанные формы роста.**

TNM Классификация

T1 – поражение слизистой и подслизистого слоев

T2 – поражение слизистой, подслизистого и мышечного слоев

T3 – поражение всех слоев стенки пищевода

T4 – Прорастание опухоли в окружающие ткани и органы

N1 – поражение параэзофагиальных лимфоузлов соответствующего отдела пищевода.

N2 - поражение параэзофагиальных лимфоузлов следующего отдела пищевода или глубоких лимфоузлов соответствующего отдела

M0 – отсутствие отдаленного метастазирования

M1 – наличие отдаленных лимфогенных (шейные, Вирховские, надключичные, подмышечные) или гематогенных (печень,лекие, почки) метастазов.

Классификация рака пищевода

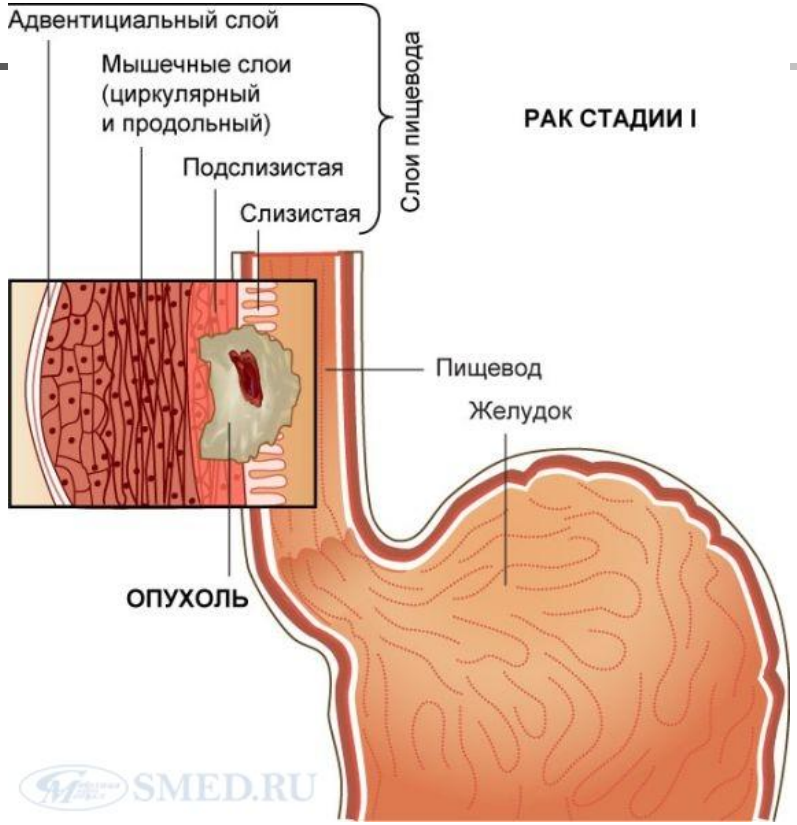

Классификация рака пищевода

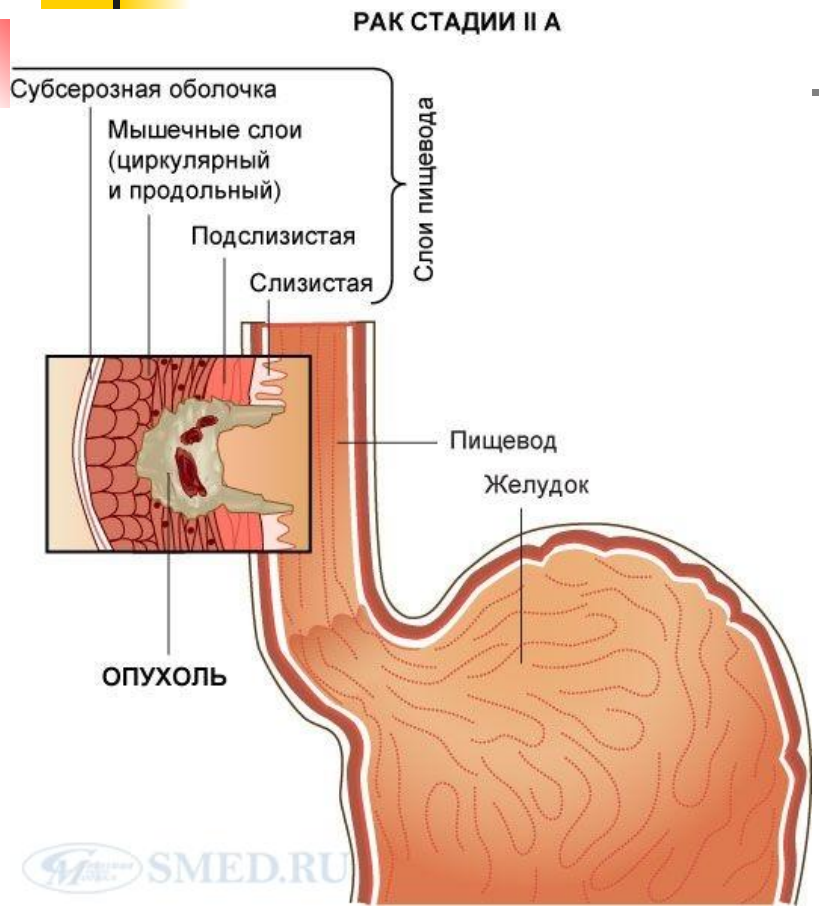

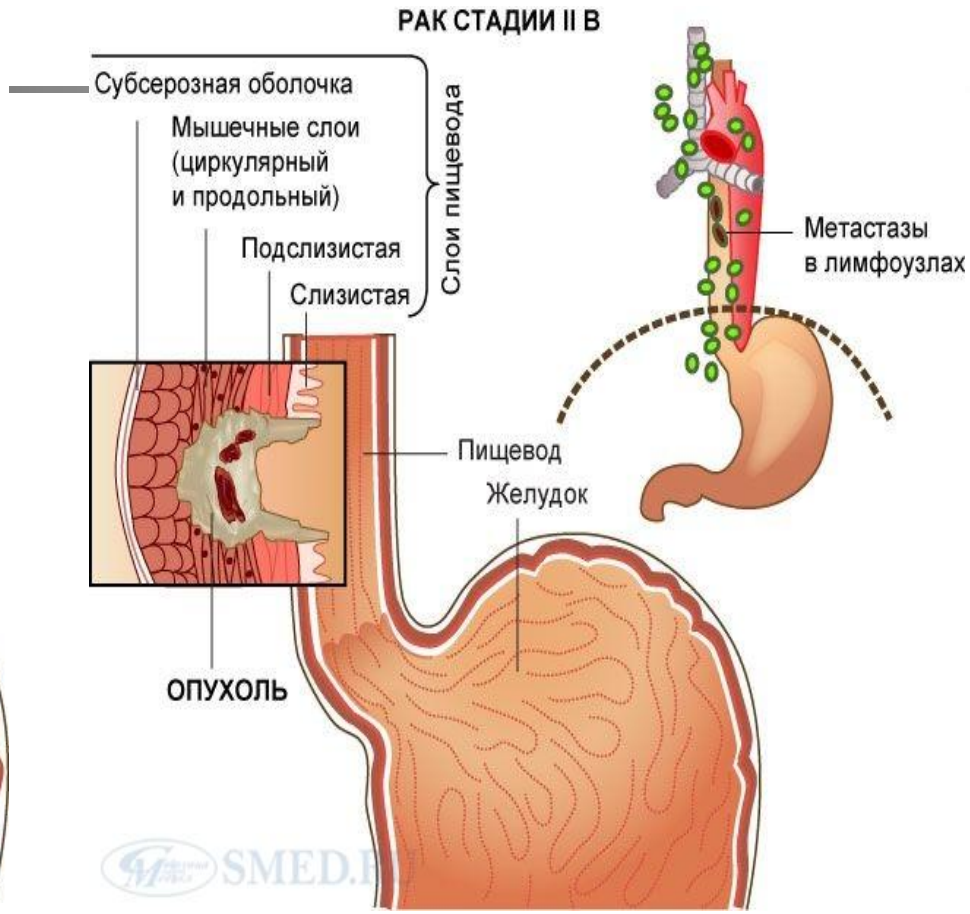

Классификация рака пищевода

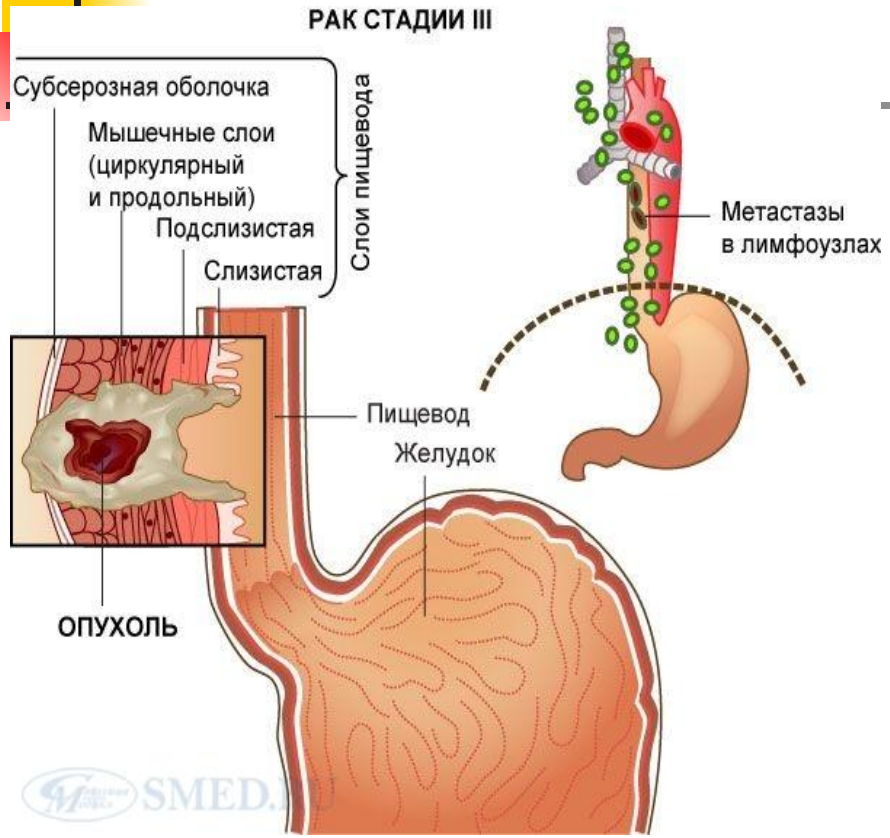

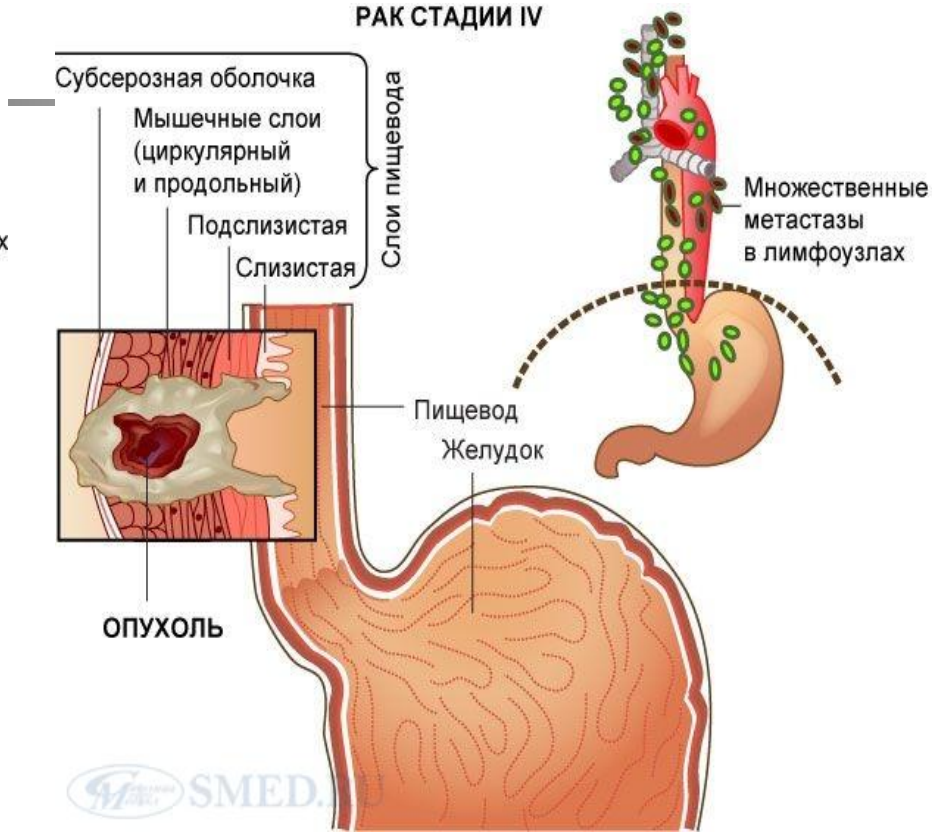

Классификация рака пищевода

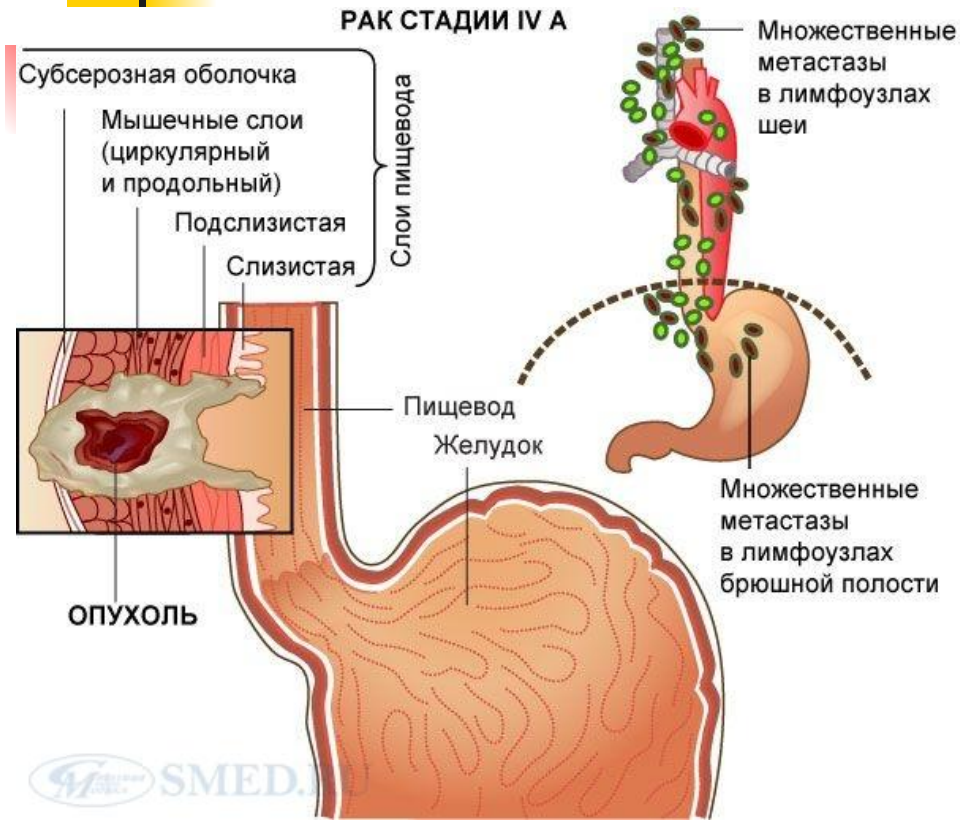

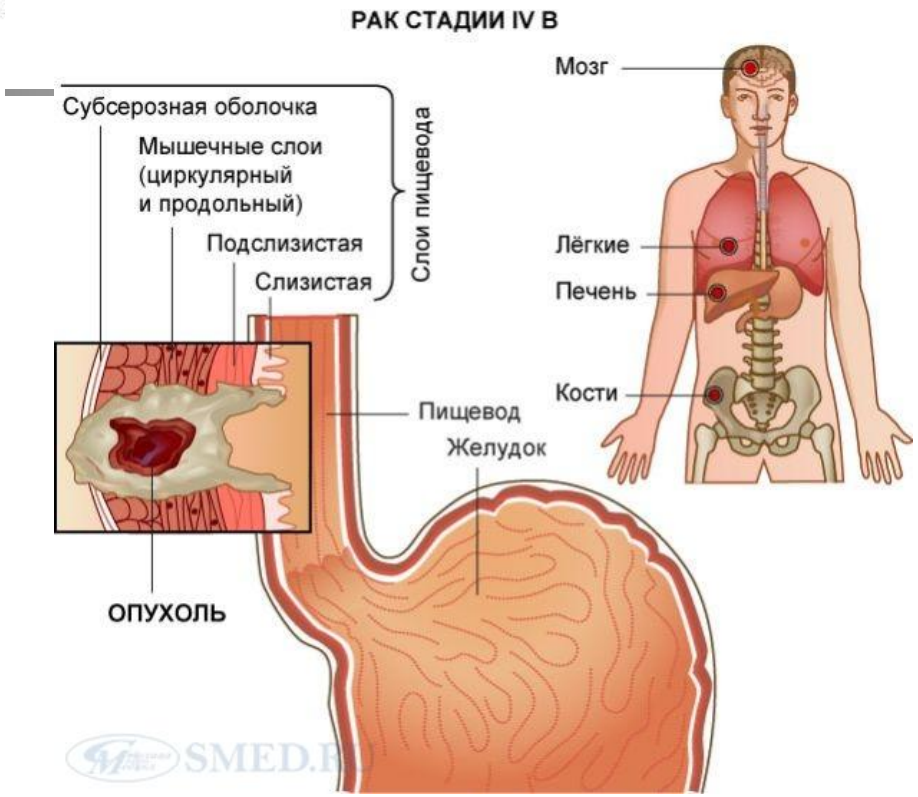

Группировка по стадиям

Стадии рака пищевода TNM			
Стадия	**Размер опухоли**	**Метастазы в регионарные лимфоузлы**	**Отдаленные Метастазы**
	T_{is}	N	M
I	T_1	N	M
II	T_2 или T_3	N	M
III	T_3 или T_4	N_1	M
IV	Любое T	Любое N	M_1
T_{is} carcinoma in situ, T_1 слизистая или подслизистая, T_2 мышечная оболочка, T_3 адвентиция, T_4 прилегающие структуры.			
N - нет, N_1 есть			
M нет; M_1 - есть			

Клиническая картина рака пищевода

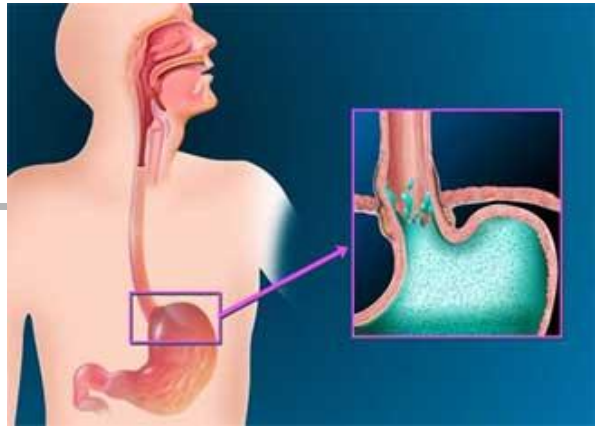

1. Нарастающая дисфагия
2. (обусловленная обтурацией просвета пищевода) NB! При распаде опухоли внезапно исчезает
3. Регургитация пищи (сразу после приема пищи)
4. Пищеводная рвота (через достаточно длительный промежуток времени после приема пищи – выраженное престенотическое расширение стенки пищевода)
5. Гиперсаливация – рефлекторная реакция для улучшения прохождения пищи по пищеводу
6. Неприятный запах изо рта – распад опухоли и разложение пищи в расширенной части пищевода

Вторичная симптоматика при Т4

- Синдром Горнера
- – птоз + миоз + энофтальм(при прорастании рака шейного отдела пищевода в симпатический ствол)
- Парез голосовых связок –

(прорастание опухоли в возвратный

гортанный нерв)

- Кашель, одышка – пищеводно-трахеальный или бронхиальный свищ – с аспирационной пневмонией и абсцессами легкого
- Гнойный медиастинит – при прорастание в средостение
- Брадикардия – при вовлечении в опухолевый процесс блуждающего нерва
- Кровотечение (лоток крови) – прорастание в аорту

Основные методы исследования

Рентгенологическое исследование

Компьютерная томография

Рентгенологический метод

Рентгенологическое исследование проводится строго натощак.

Для детального изучения исследование проводят в прямой, косой и боковой проекциях, в разные моменты дыхания с пробами Вальсальвы, Мюллера и т.д, фармакологическими пробами по показаниям при необходимости в горизонтальном положении и/или Тренделенбурга.

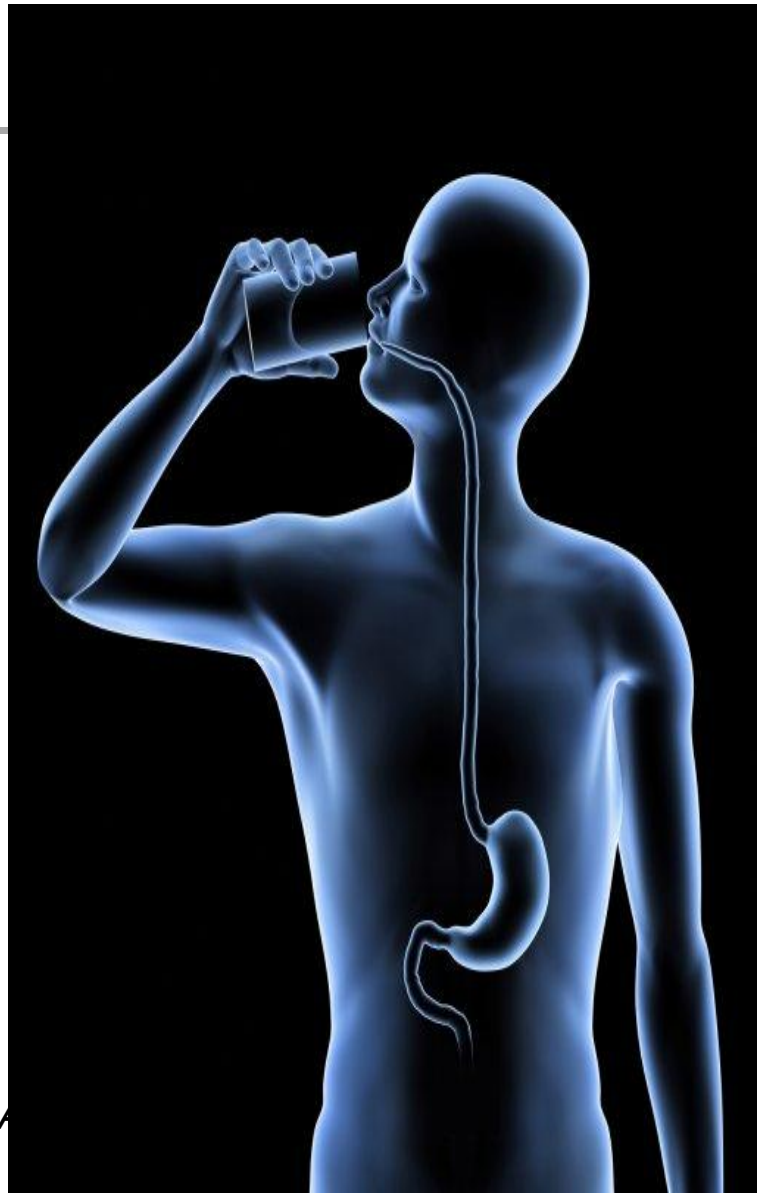

Т. 1. Болезни пищевода и желудка. Под ред. Ф. И. Комарова, А Л. Гребенева , А. А. Шептулина. М.: Медицина, 1995. 672 с.

Для исследования используется раствор* – бариевая смесь, *которая в зависимости от основных целей готовится в разной консистенции, водорастворимые контрастные вещества.

- *Стандартная бариевая взвесь представляет собой 50% водную суспензию (100г порошка сульфата бария и 100 мл воды).*

Рентгенодиагностика заболеваний пищевода, желудка и кишечника. Руководство для врачей. Под ред. Антонович В. Б. М.: Медицина, 1987. 399с.

Порядок рентгенологического исследования

Первый этап: *обзорная рентгеноскопия органов грудной клетки и брюшной полости;*

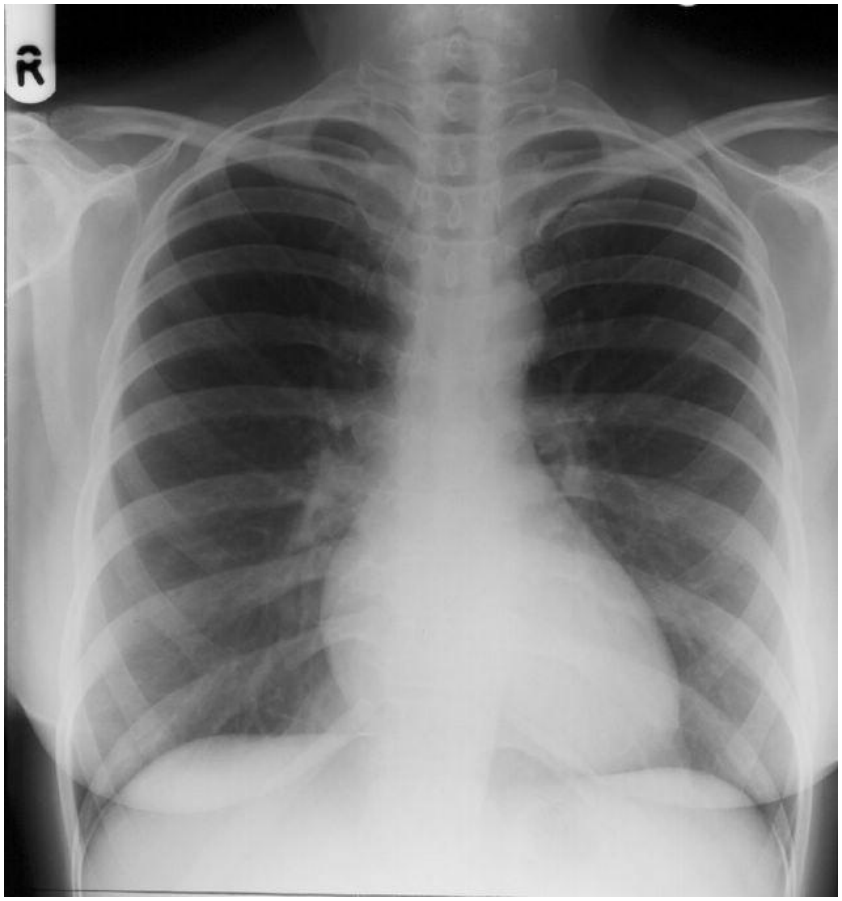

Обзорное рентгенологическое исследование в боковой проекции

Пищеводу соответствует мягкотканная тень, расположенная между передней поверхностью позвоночника и воздушным столбом трахеи.

Фазы заполнения и опорожнения пищевода

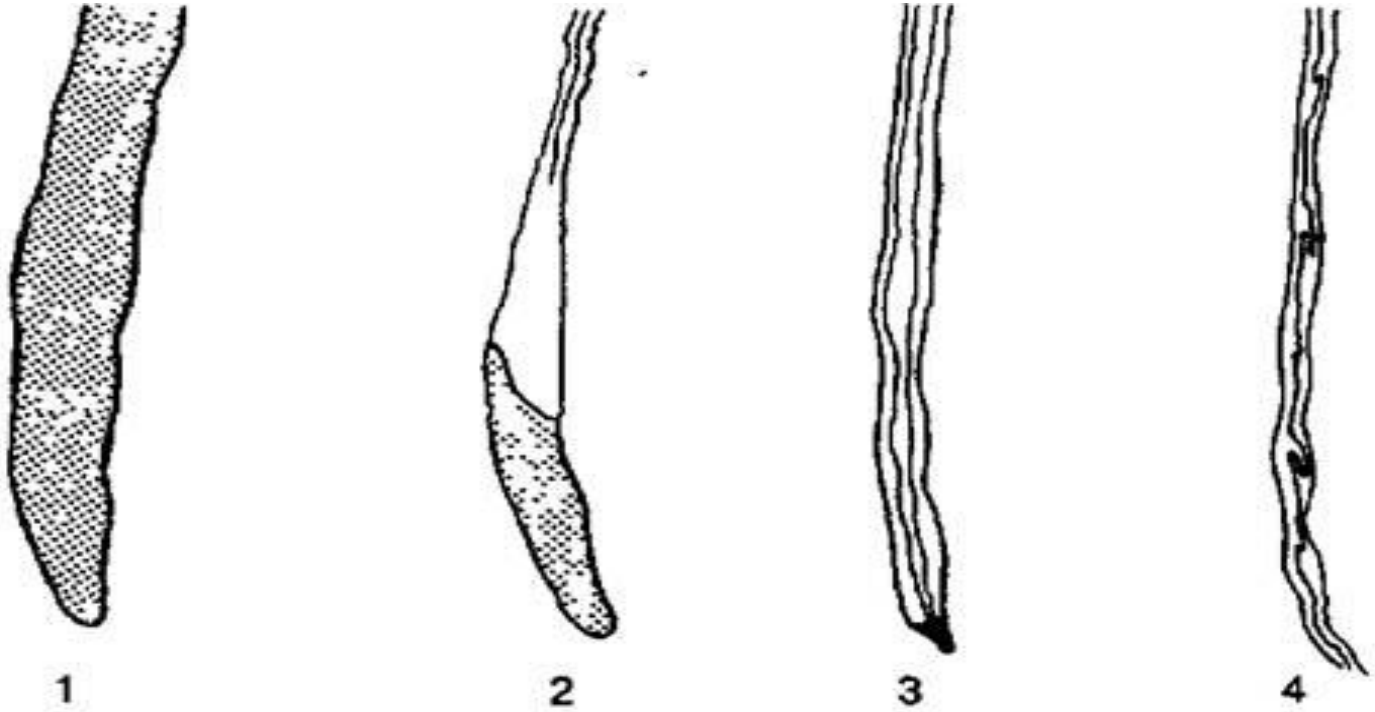

Рис. 1. Фазы заполнения и опорожнения пищевода в рентгеновском изображении (схема).

1 — раскрытие (тугое наполнение); 2 — начинающееся сокращение (пневмо-рельеф); 3 — сокращение (рельеф слизистой оболочки); 4 — полное спадение стенок пищевода.

Т. 1. Болезни пищевода и желудка. Под ред. Ф. И. Комарова, А. Л. Гребенева , А. А. Шептулина. М.: Медицина, 1995. 672 с.

Второй этап:

- *1) Исследование с 1 – 2 глотками жидкой бариевой взвеси области кардии и рельефа слизистой оболочки желудка;*

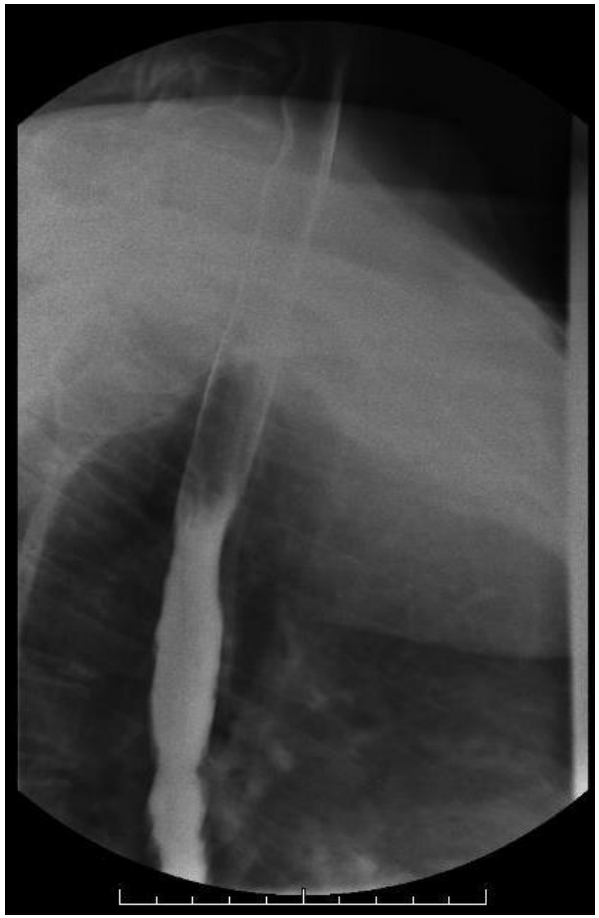

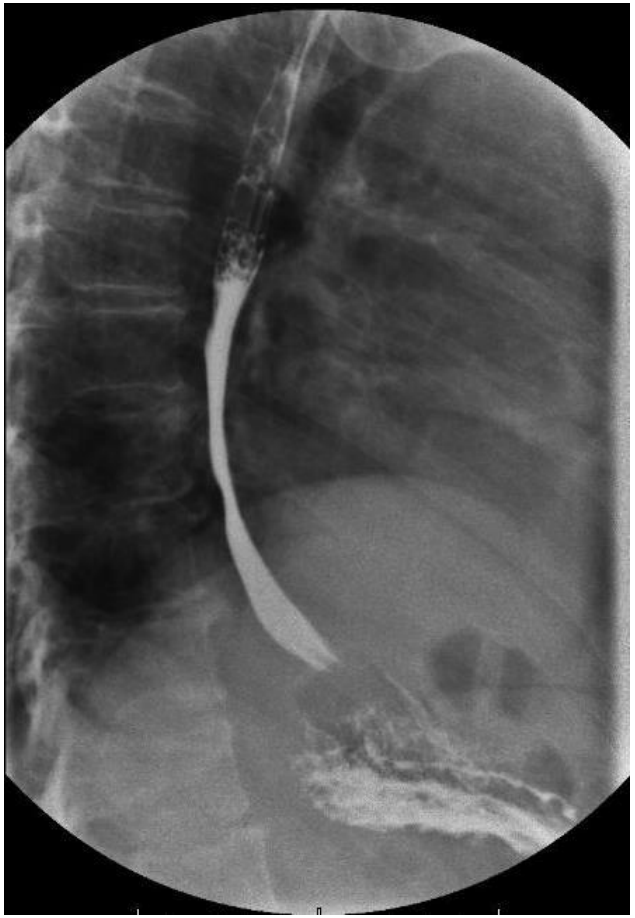

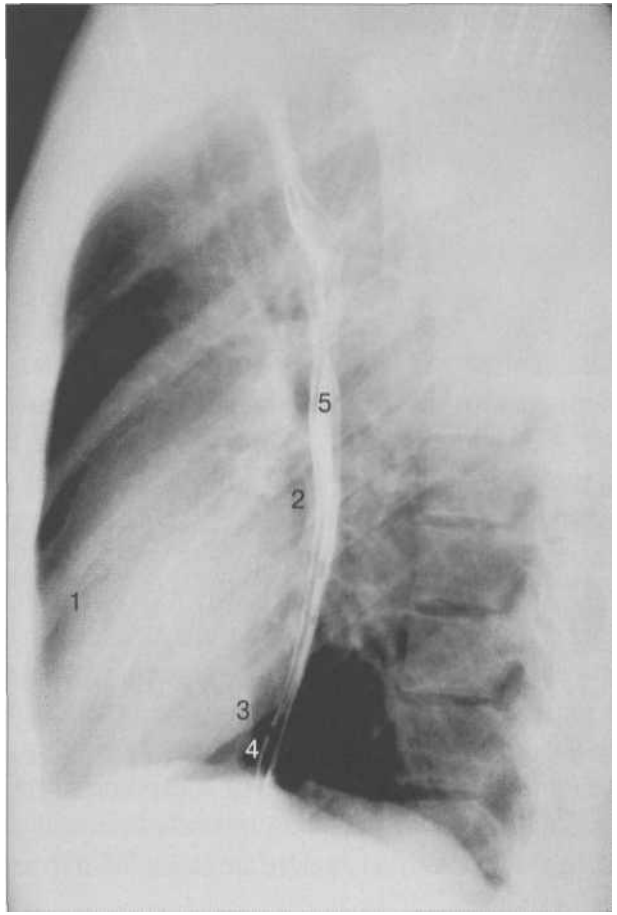

•2) Исследование глотки и пищевода
•с жидкой бариевой взвесью;

Определяют характер акта глотания, симметричность заполнения, длительность остановки контрастной массы, положение, форму, очертания и функцию сегментов пищевода

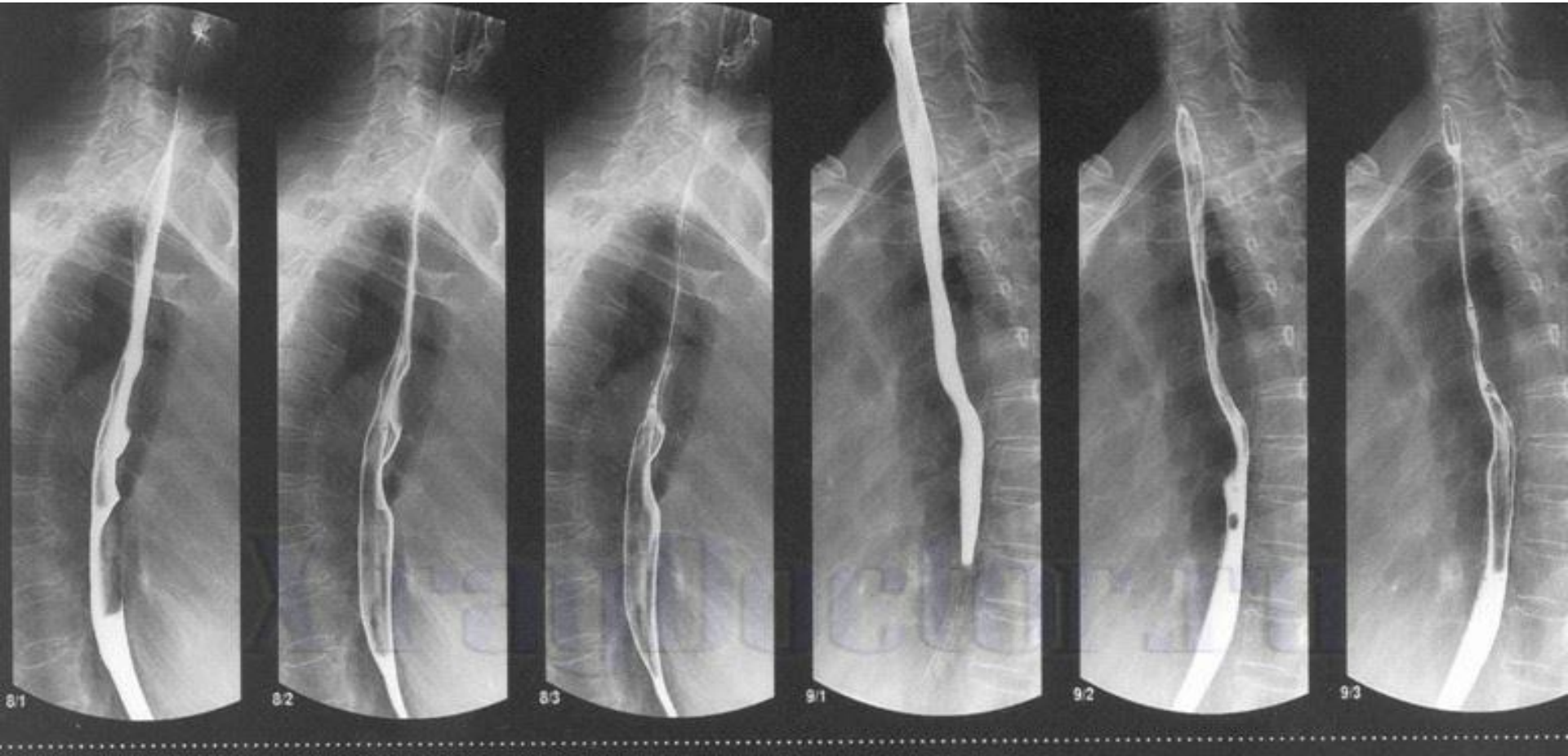

•3) *Исследование «пневморельефа» – двойное контрастирование пищевода;*

Получают снимки, отображающие все фазы деятельности пищевода: *релаксацию* (раскрытие) при поступлении контрастного вещества, *пневморельеф*, *контракцию* (сокращение) и *фазу полного спадения.*

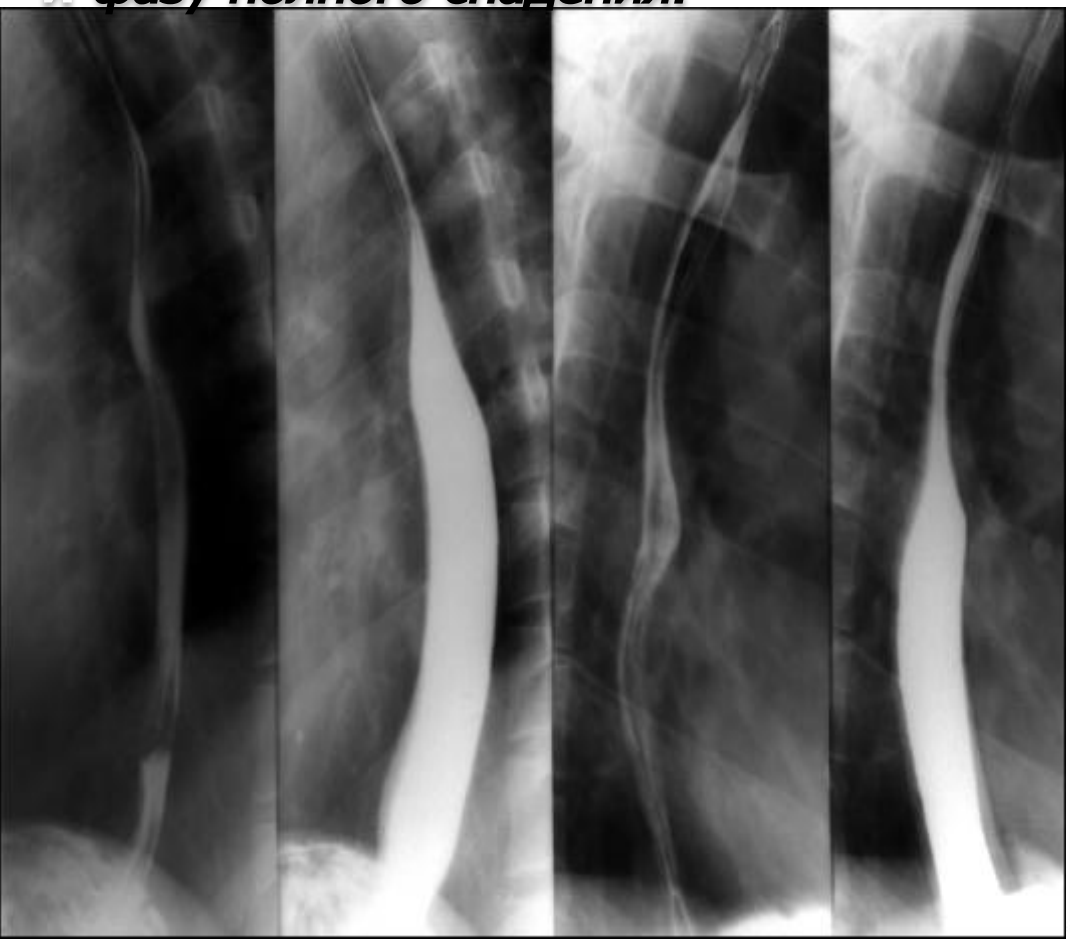

• *4) Исследование контуров перистальтики стенок пищевода с густой бариевой взвесью;*

Оценивают положение, форму, величину и очертания пищевода

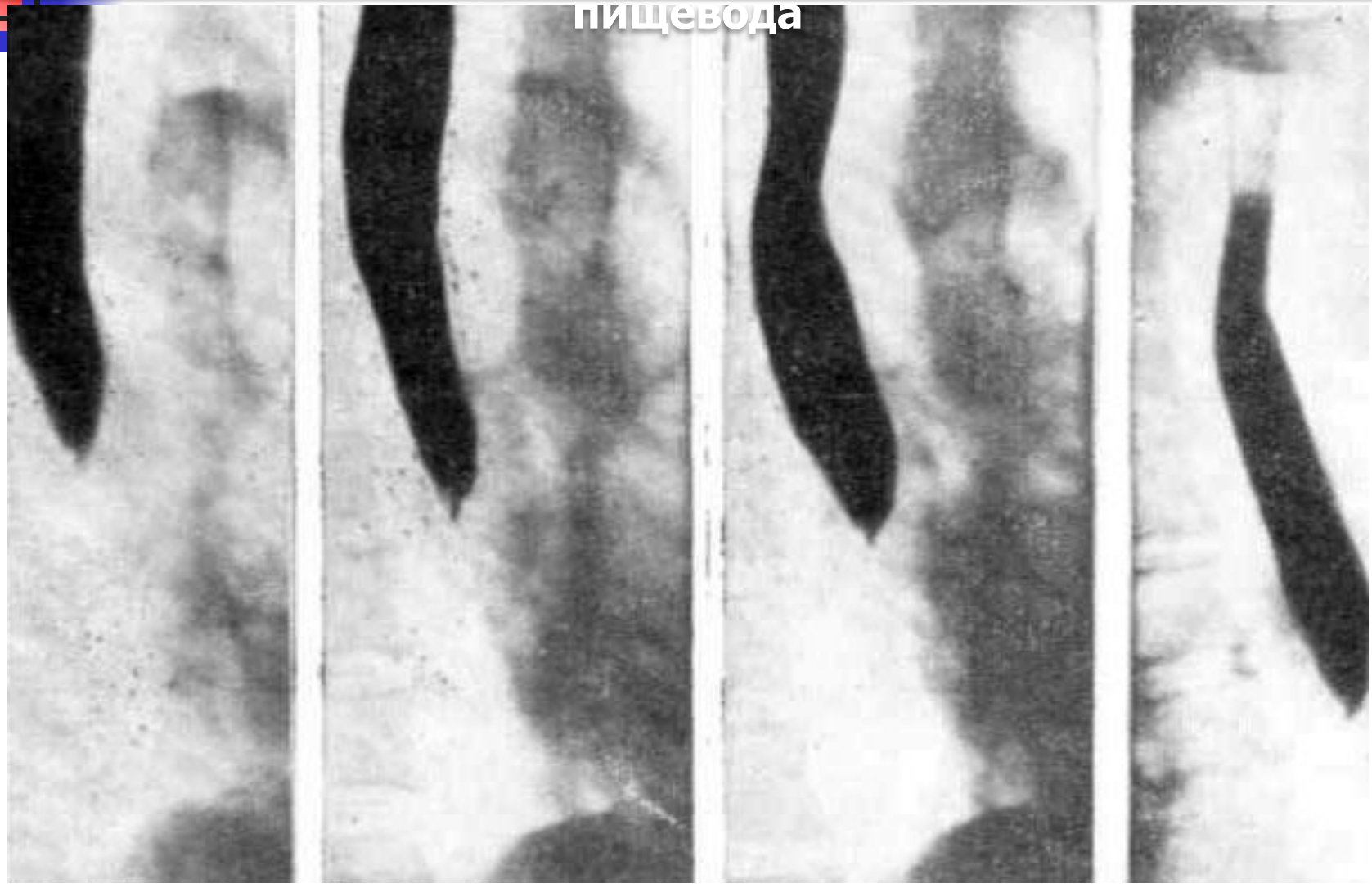

•5) Исследование рельефа слизистой оболочки пищевода.

а — при тугом наполнении контрастной массой;

б —рельеф слизистой оболочки пищевода.

Контур тени контрастного вещества позволяет судить о состоянии внутренней поверхности пищевода.

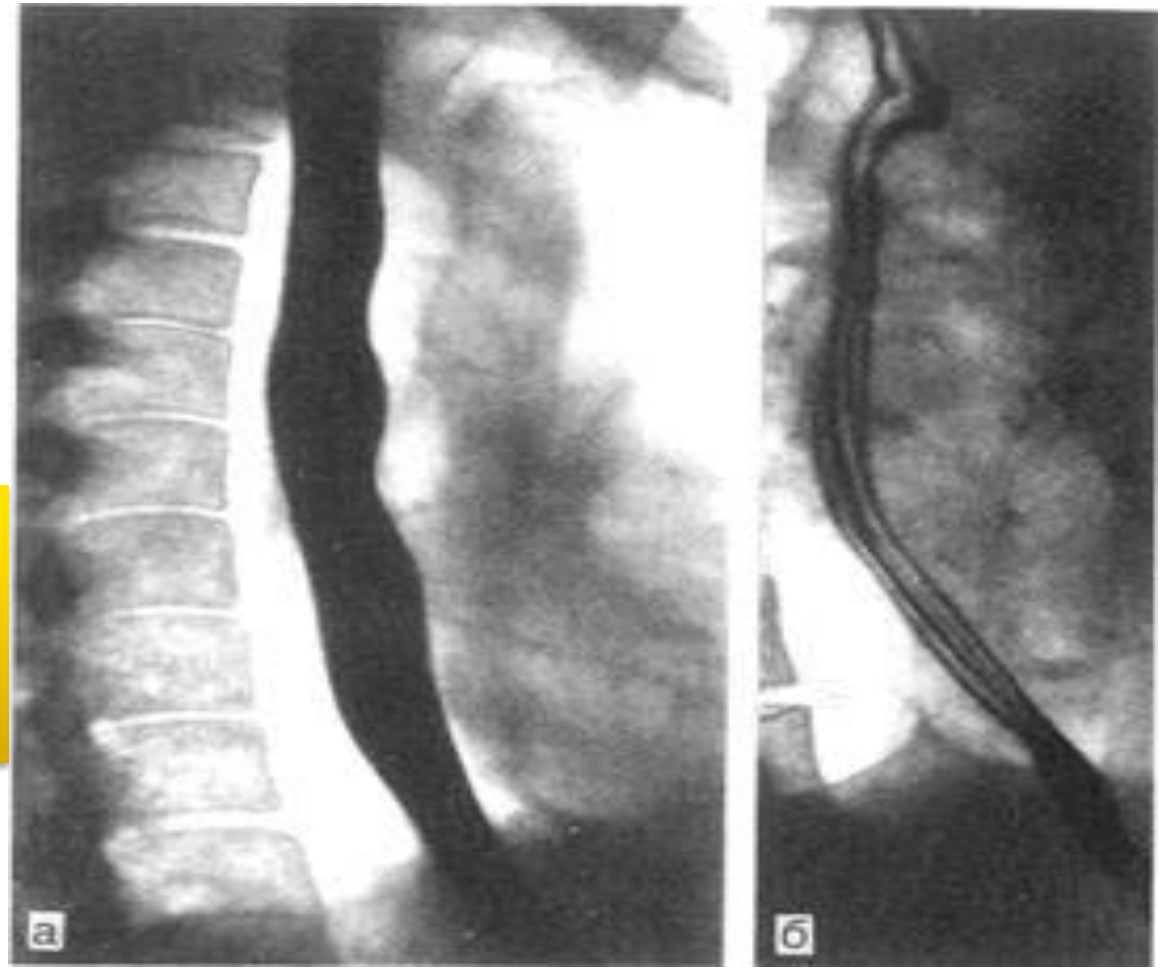

Анализ рентгенограммы пищевода

При рассмотрении рентгенограмм определяют:

-вид снимка (обзорный или прицельный),

-проекцию исследования и степень заполнения пищевода контрастной массой.

По каждому снимку в отдельности и по совокупности всех выполненных рентгенограмм определяют положение, форму, величину полости пищевода, эластичность, толщину стенки, контуры его внутренней поверхности, состояние рельефа слизистой оболочки, функцию (тонус, перистальтика, секреция).

Полученные данные сопоставляют с данными анамнеза и клинической картиной болезни.

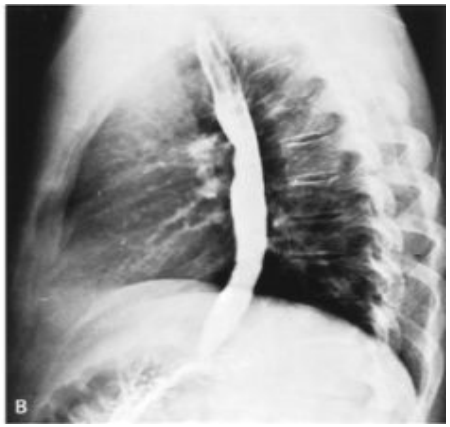

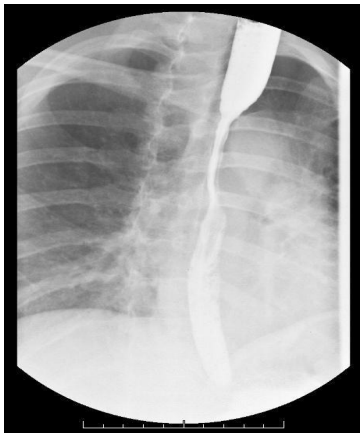

Т. 1. Болезни пищевода и желудка. Под ред. Ф. И. Комарова, А. Л. Гребенева , А. А. Шептулина. М.:

Рентгенологические признаки

1. Наличие дефекта наполнения
2. Изменение рельефа слизистой пищевода
3. Циркулярное сужение стенки
4. Отсутствие перистальтики стенки в области поражения стенки
5. Супрастенотическое расширение пищевода
6. Деформация контуров органа

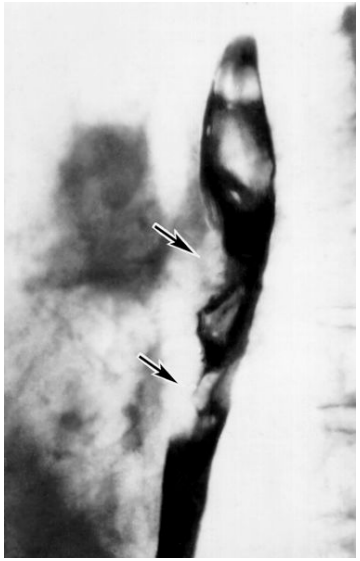

1

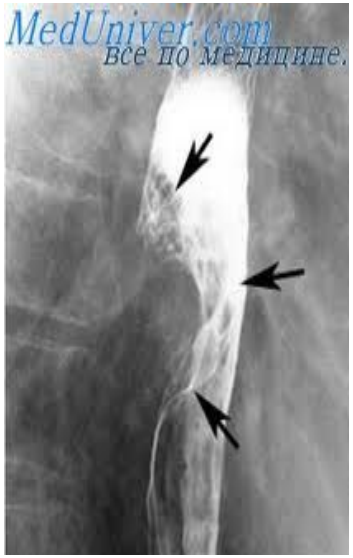

2

3

Диагностические признаки рака пищевода.

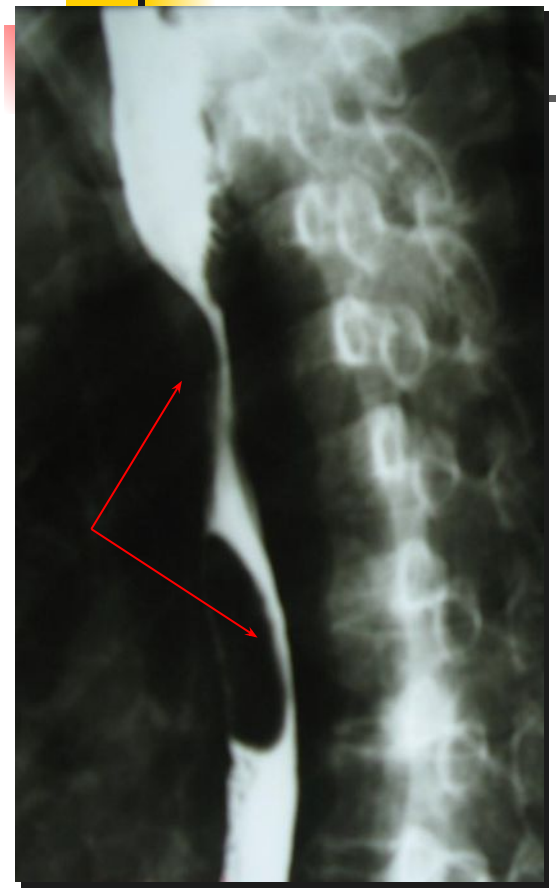

Дефект наполнения.

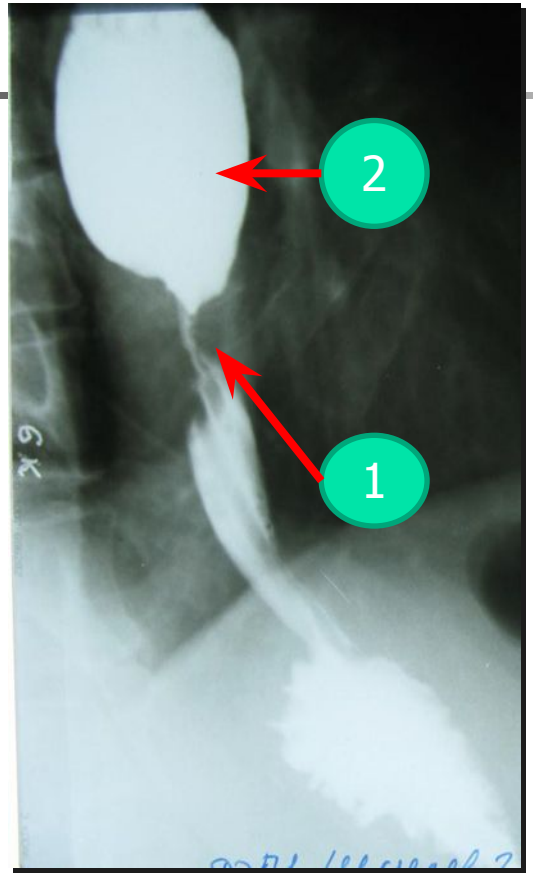

1. *Сужение и*
2. *Супрастенотическое расширение*

Изъеденность внутреннего контура

Рак пищевода.

Классификация по распространенности.

Шейный отдел

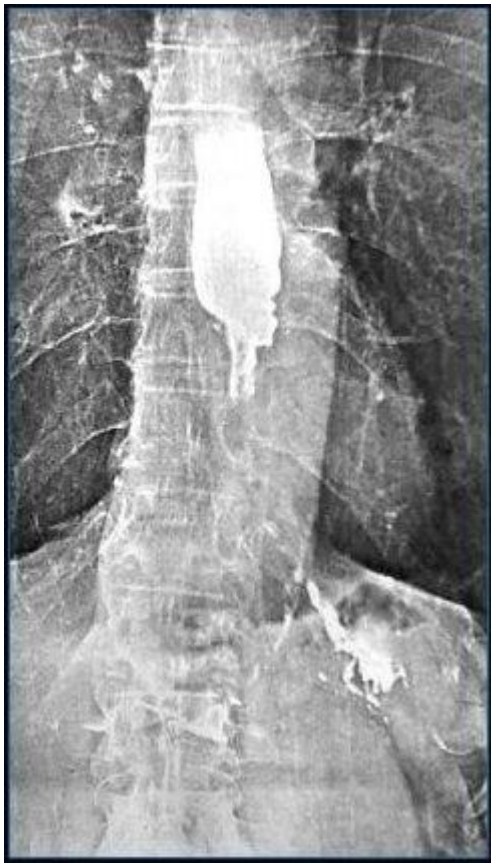

Грудной отдел

Абдоминальный отдел

Рак пищевода.
Классификация по распространенности.

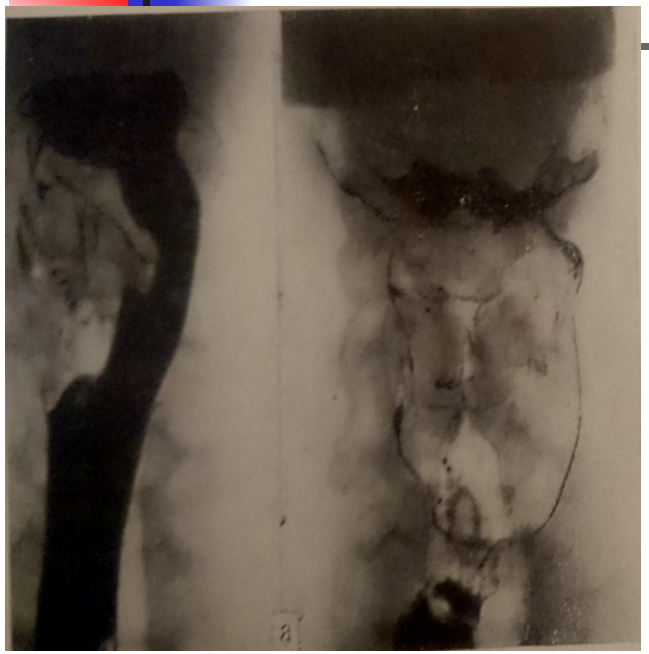

Симптом асимметричного опорожнения глотки.

Проксимальная часть пищевода деформирована, имеет неровные изъеденные контуры.

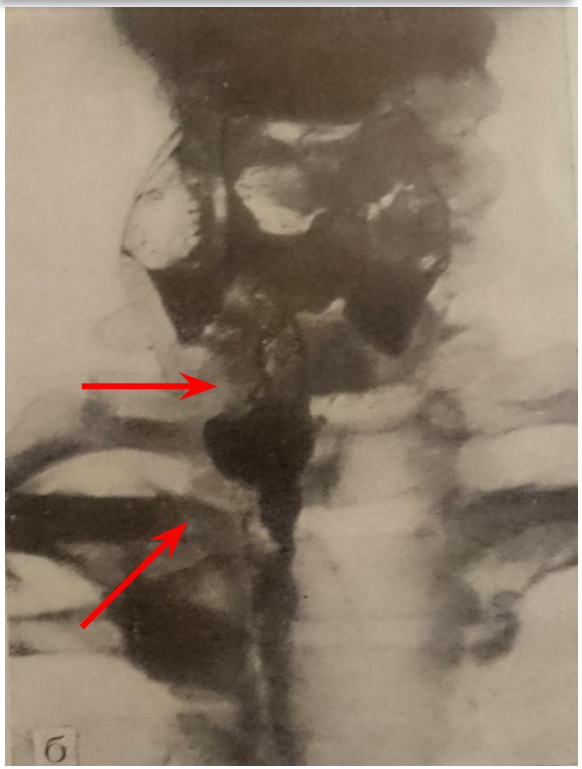

Рак гортаноглотки

Рак пищевода по характеру роста.

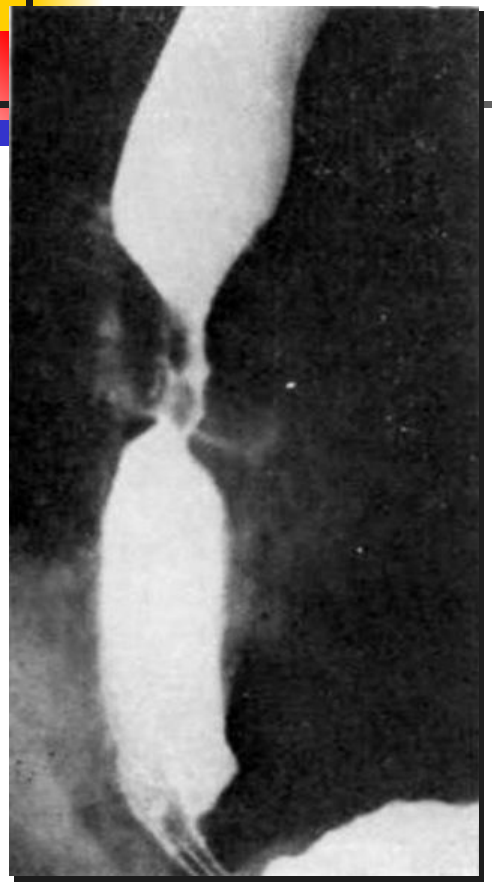

Изъязвленный рак (симптом песочных часов).

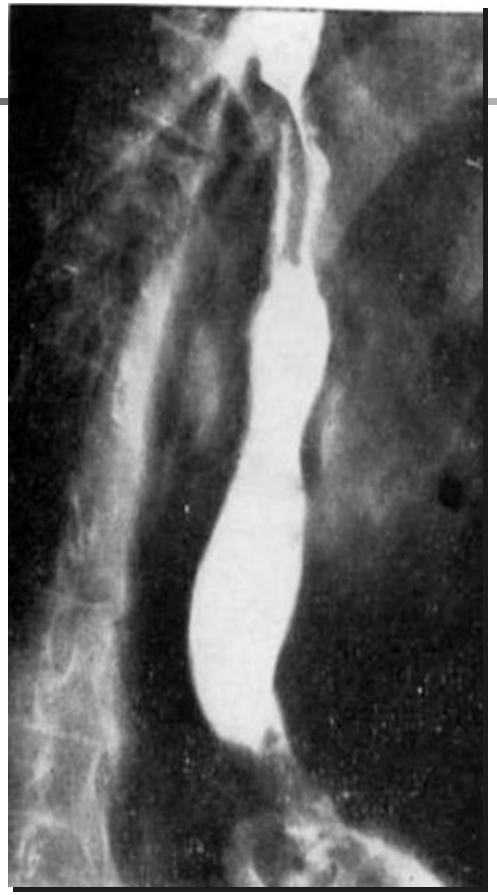

Плоский изъязвленный рак (симптом штриха).

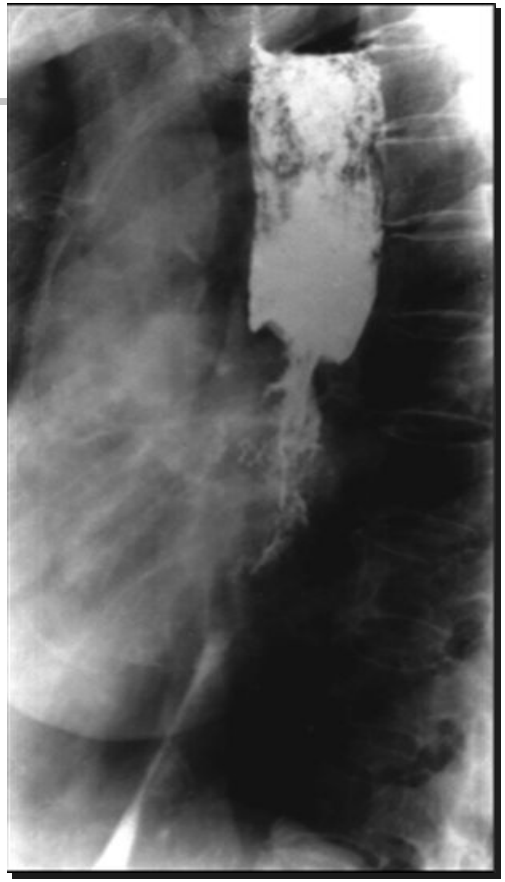

Инфильтративная форма рака

Эндофитный рак

Эндофитный рак пищевода

Воронкообразное сужение пищевода, мелкая изъеденность контуров, супрастенотическое расширение расположенных выше отделов.

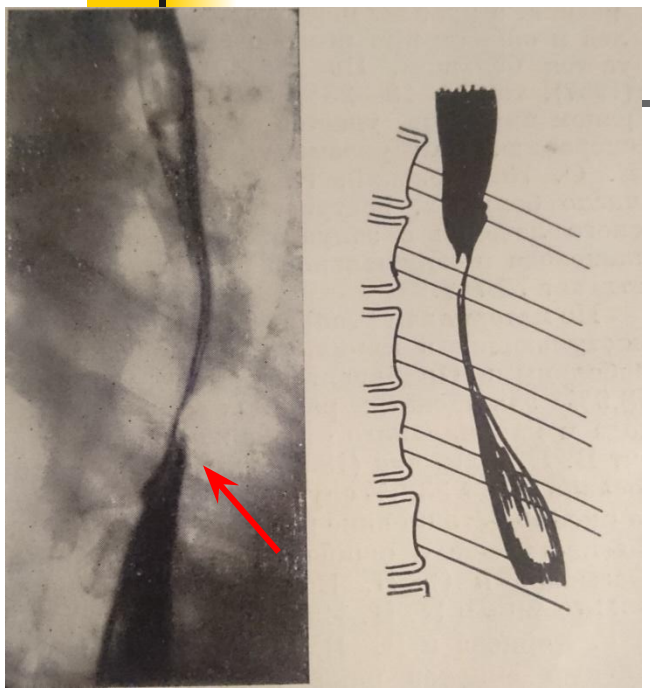

Ограниченное циркулярное сужение с обрывом одной из складок слизистой оболочки.

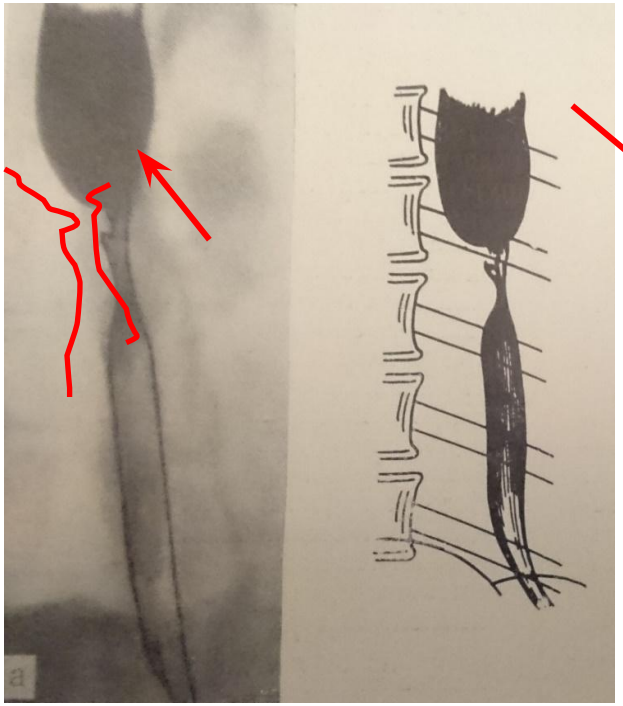

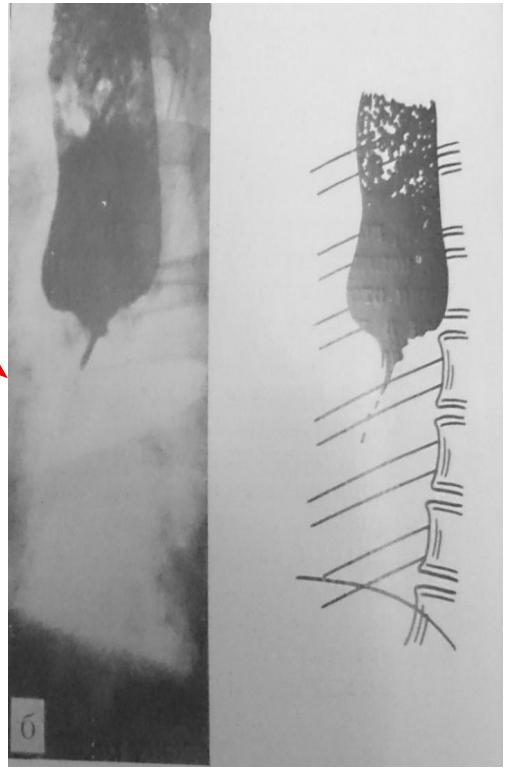

Стеноз пищевода

Рак пищевода по характеру роста.

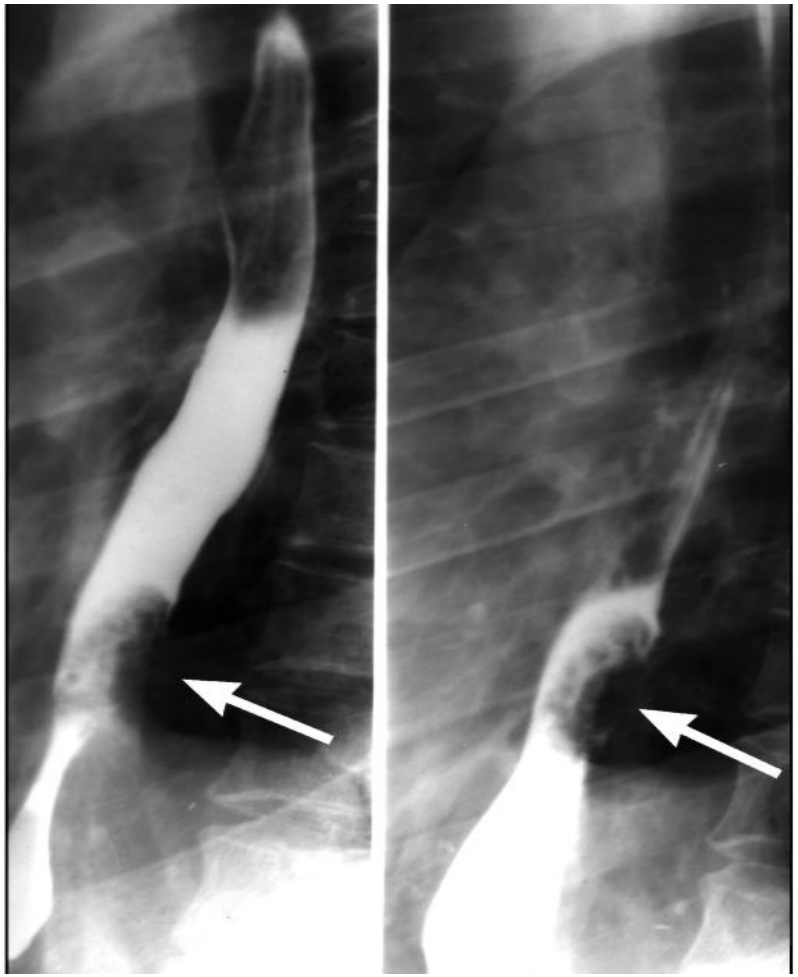

Симптом ступеньки.

Экзофитный рак пищевода

Экзофитный рак пищевода

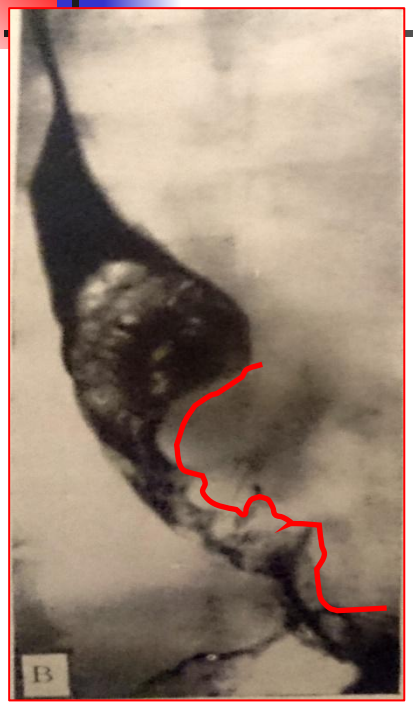

Дефект наполнения с четкими, неровными, полициклическими контурами. (полипообразная форма рака)

Овальной формы изъязвление, окруженное широким валом с четкими контурами. (блюцеобразный рак)

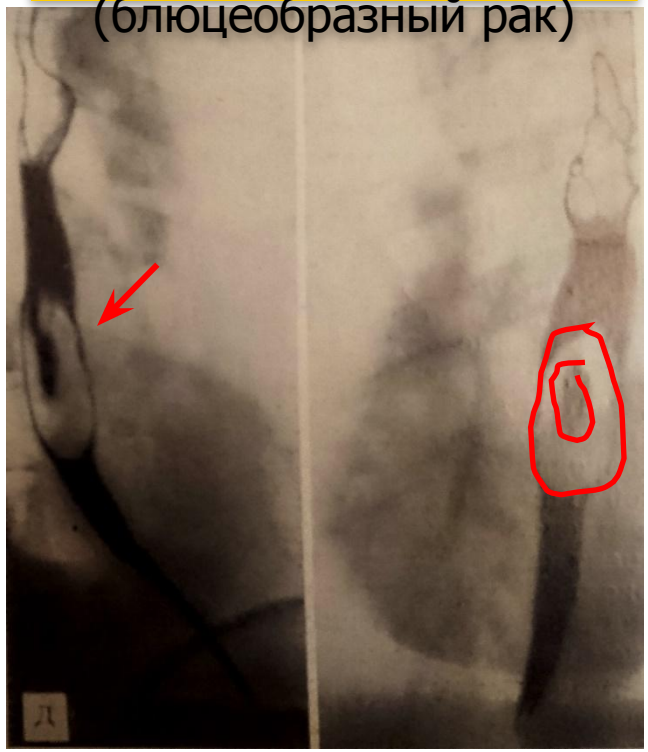

Эндоскопия в диагностике опухолевых поражений пищевода

- Эзофагоскопия

Основная цель: объективная оценка наличия , характера, выраженности, расположения, протяженности, особенностей и местных осложнений опухолевого поражения при первичном раке и вторичных опухолевых поражениях пищевода

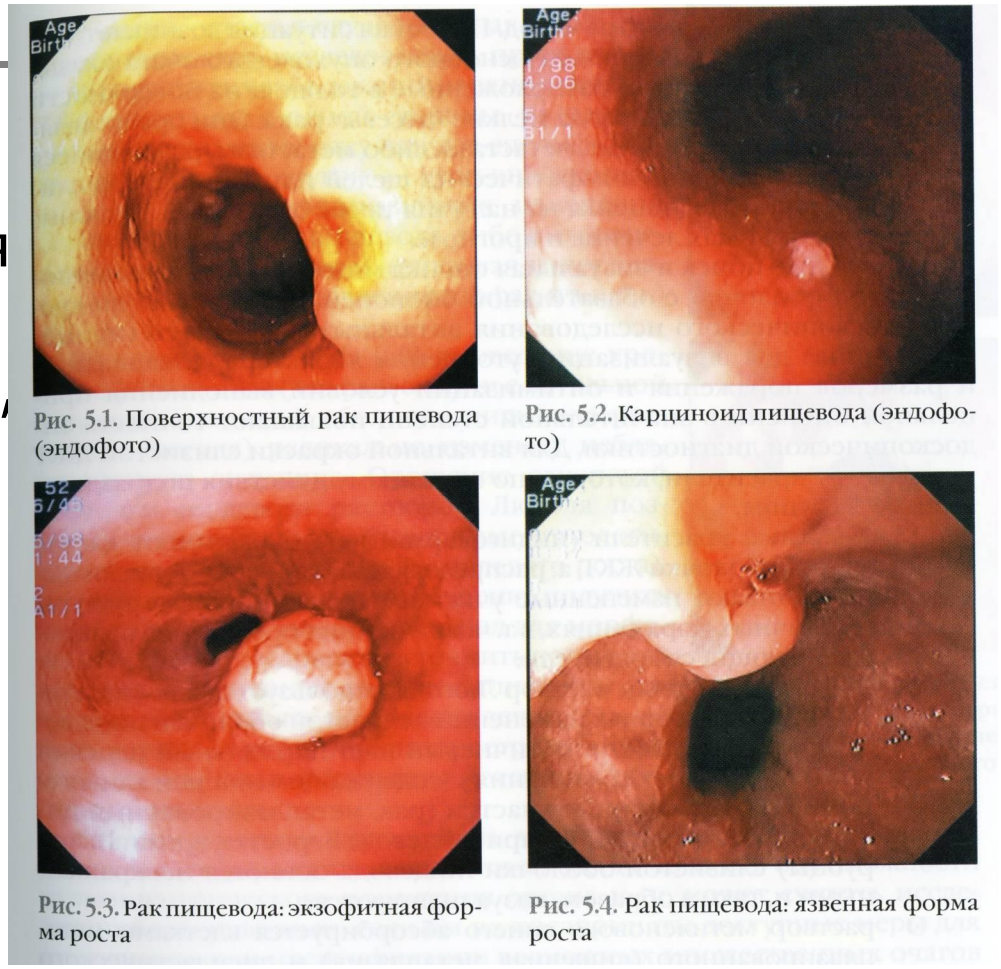

Рис. 5.1. Поверхностный рак пищевода (эндофото)

Рис. 5.2. Карциноид пищевода (эндофото)

Рис. 5.3. Рак пищевода: экзофитная форма роста

Рис. 5.4. Рак пищевода: язвенная форма роста

Эндоскопия в диагностике опухолевых поражений пищевода

- Эзофагоскопия с витальной окраской слизистой оболочки пищевода

1. Контрасные красители (индигокармин)
2. Абсорбирующиеся красители

- 2-3% раствор Люголя
- Раствор метиленового синего
- Раствор толуидинового синего

Хромоскопия с испльзованием витальных красителей

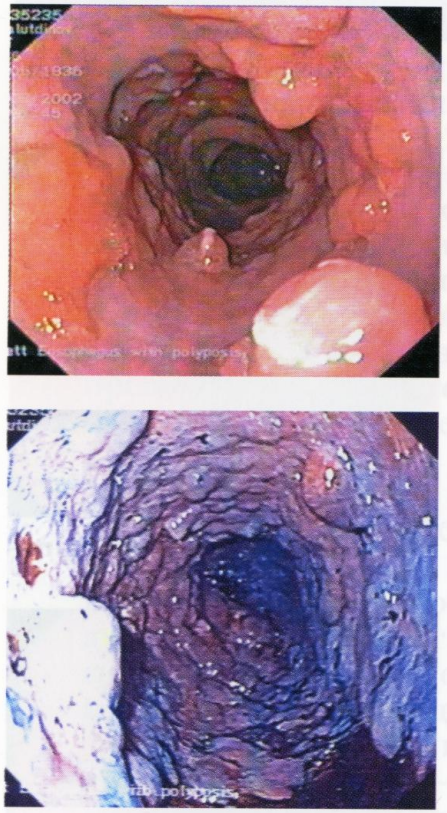

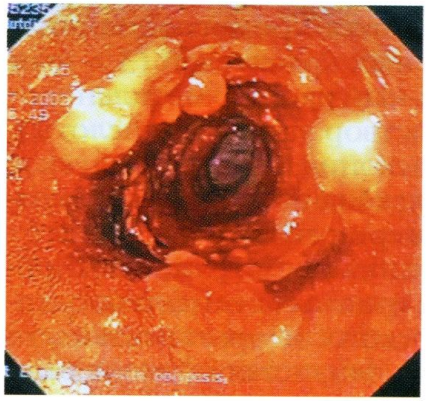

Рис. 3.7. Тяжелая дисплазия с участками аденокарциномы на фоне пищевода Барретта после окраски раствором Люголя, а затем метиленовым синим

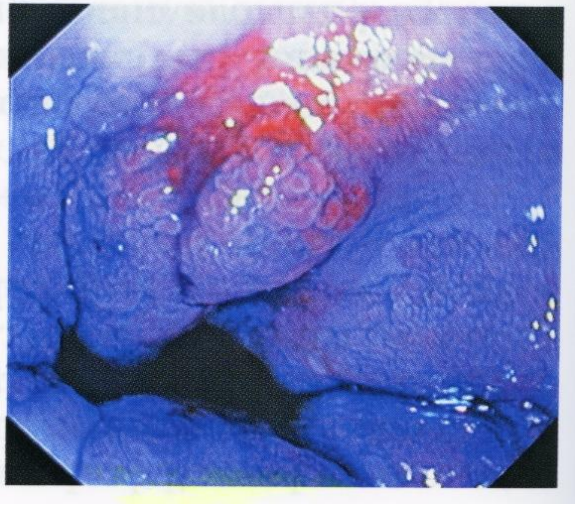

Рис. 3.8. Ранний рак пищевода, развившейся на фоне короткого сегмента пищевода Барретта, после окраски раствором метиленового синего

Эндоскопия в диагностике опухолевых поражений пищевода

- Трахео-бронхоскопия

Направлена на поиск вовлечения стенок трахеи и бронхов в опухолевый инфильтрат, а также пищеводно-респираторной фистулы

Эндоскопия в диагностике опухолевых поражений пищевода

- Комбинированная эзофаго- и трахеобронхоскопия с применением красителей

Даннаая методика применяется для диагностики пищеводно-респираторных свищей. Появление красителя в просвете трахеи и бронхов (даже при отсутствии визуализированного свища) – прямой эндоскопический признак его существования.

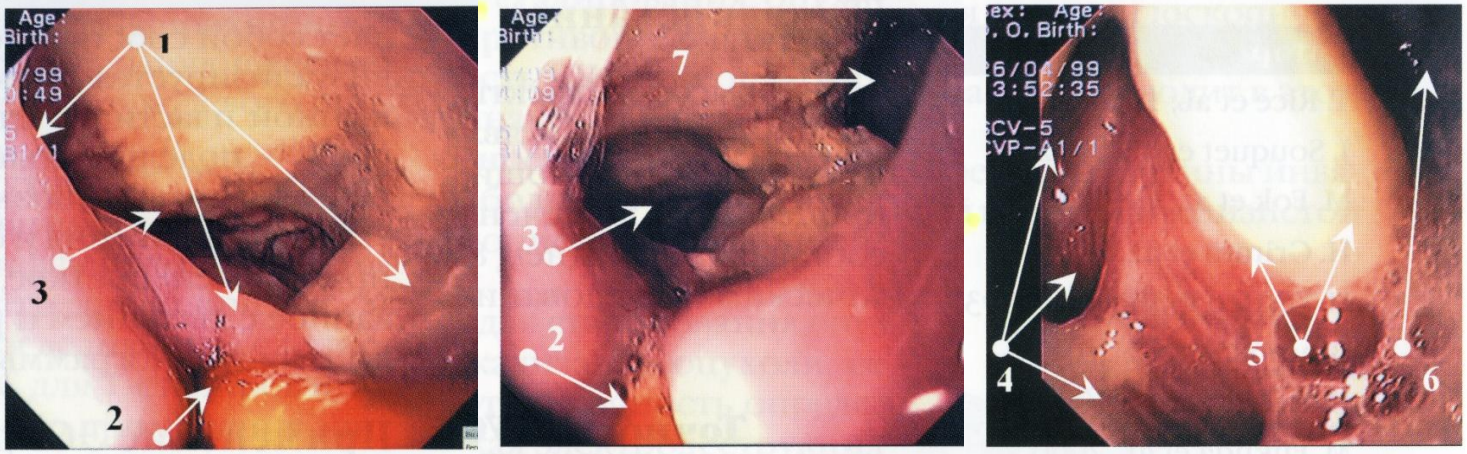

Рис. 5.8. Комбинированный пищеводно-средостенно-бронхиальный свищ (эзофагоскопия, эндофото):
1 — края фистулы; 2 — просвет пищевода с резиновым назогастральным зондом; 3 — патологическая полость в средостении; 4 — патологический ход в главный бронх и сегментарные бронхи верхней доли, визуализированные из пищевода; 5 — шпора верхнедолевого бронха; 6 — просвет нижнедолевого бронха; 7 — просвет главного бронха

Роль КТ и МРТ в диагностике рака пищевода

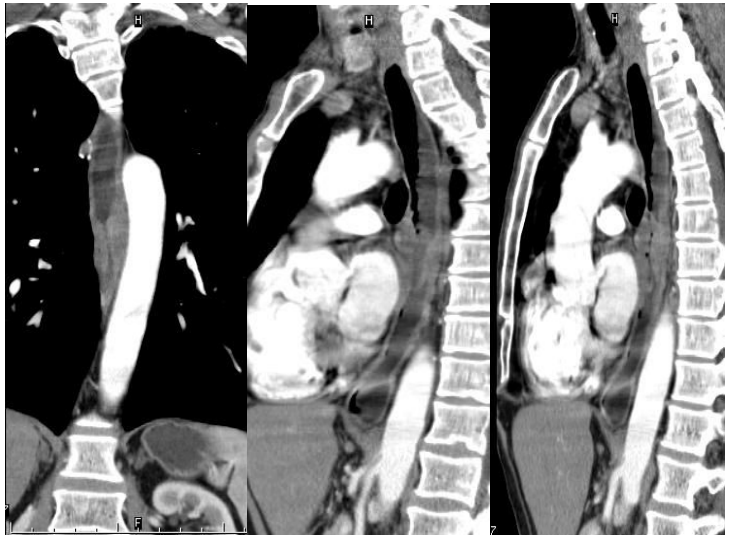

Рак средне-грудного отдела пищевода T3N0M0. 3 стадия.(2)

Протяженность рака средней трети пищевода по длине

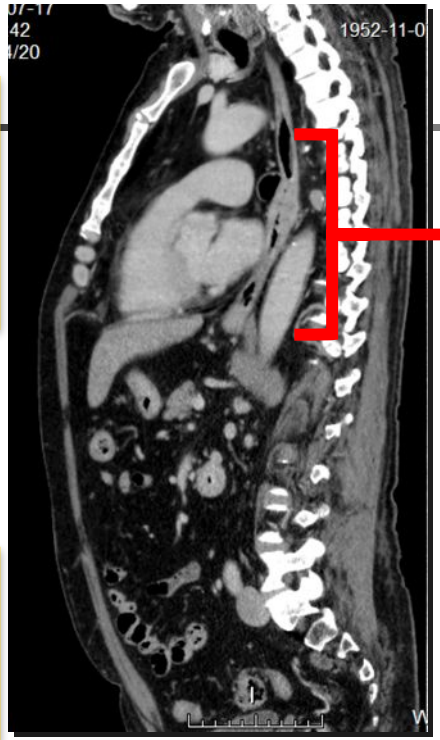

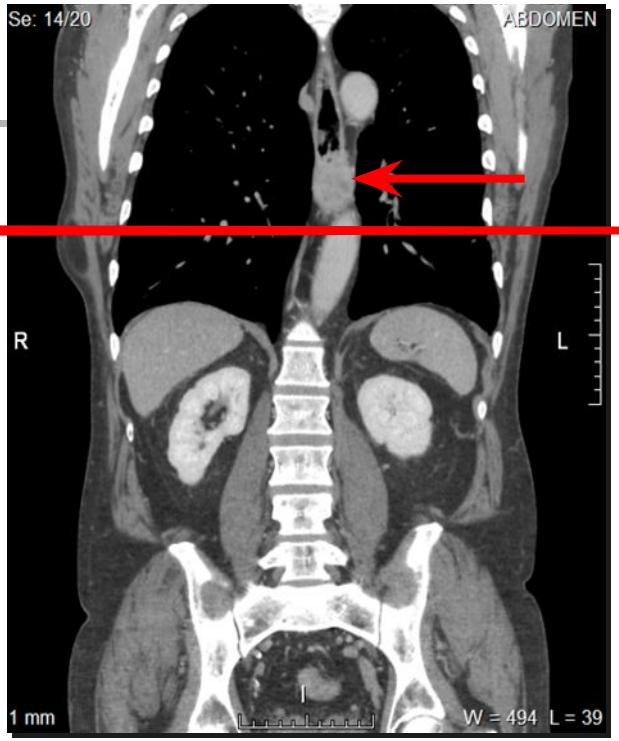

Опухоль тесно прилежит к стенке аорты, нельзя исключить инвазию

Концентрическое утолщение стенки пищевода

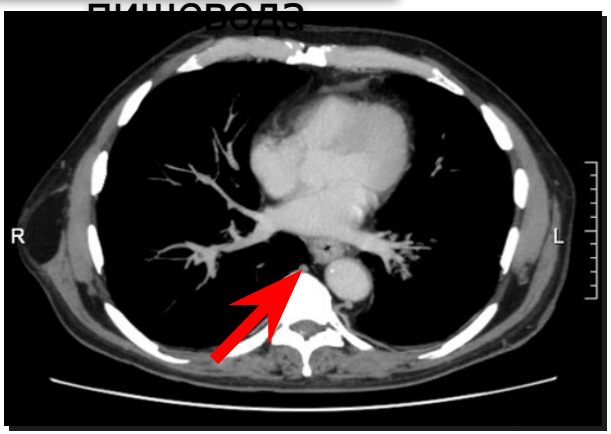

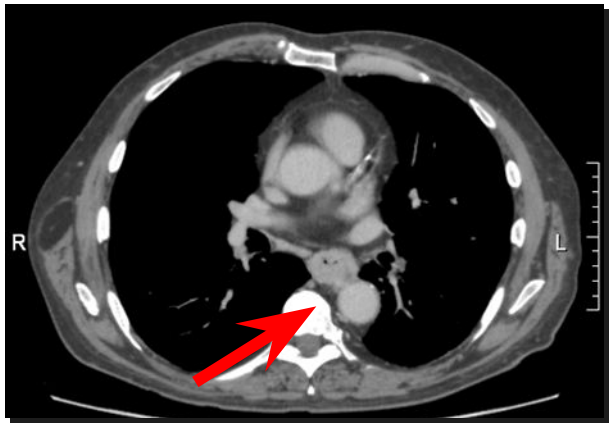

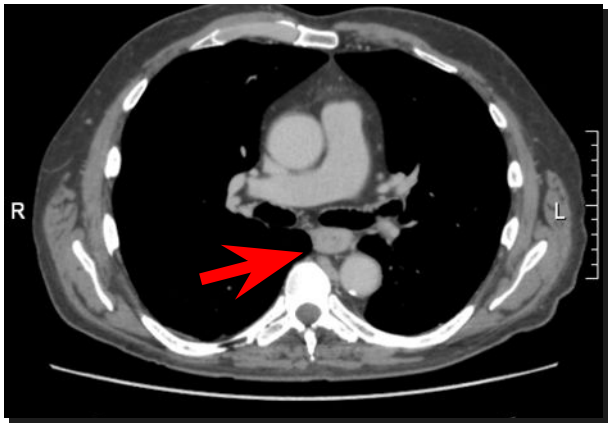

Рак средне-грудного отдела пищевода T3N0M0. 3 стадия. (2)

Неравномерное утолщение стенок пищевода

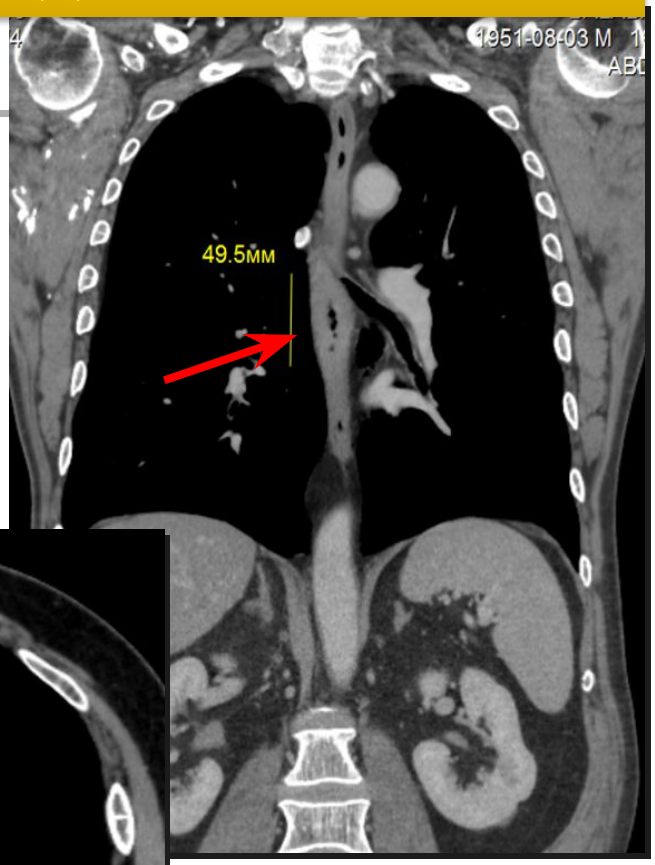

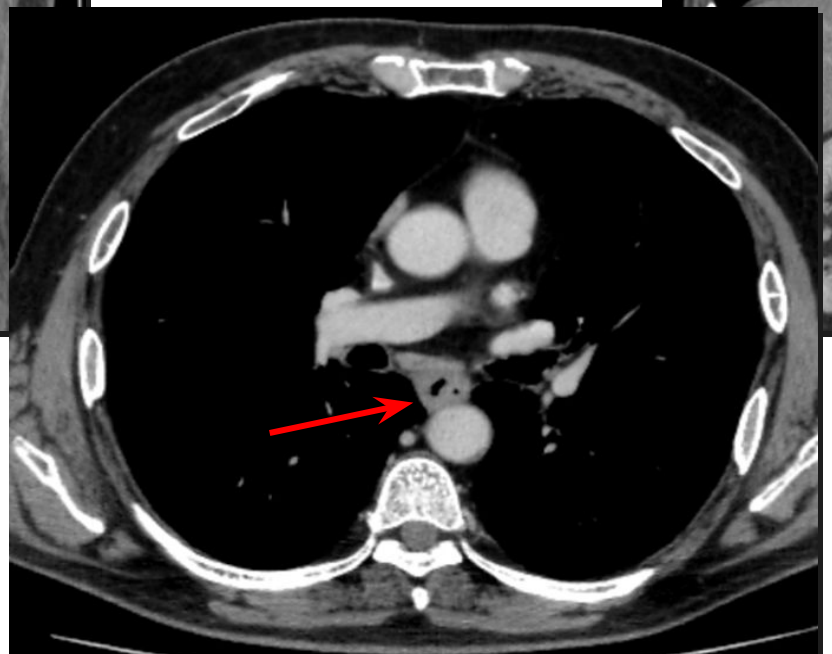

Опухоль тесно прилежит к стенке аорты, нельзя исключить инвазию

Рак верхней и средней трети пищевода T3NxM0 (2)

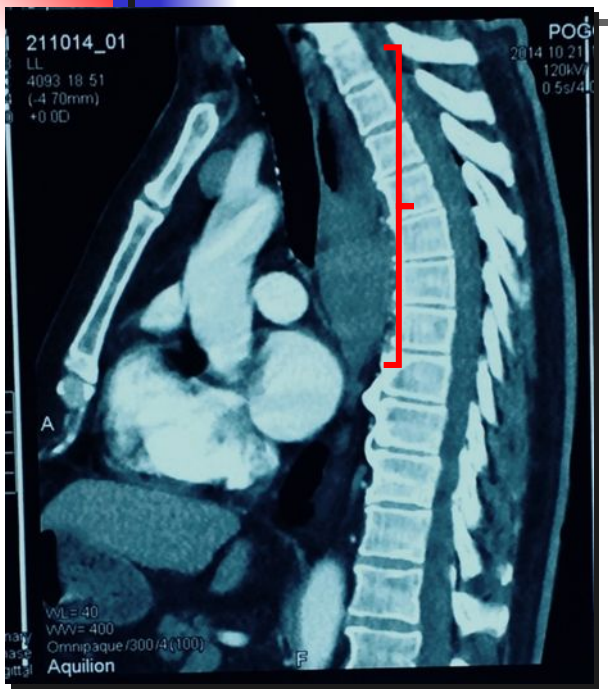

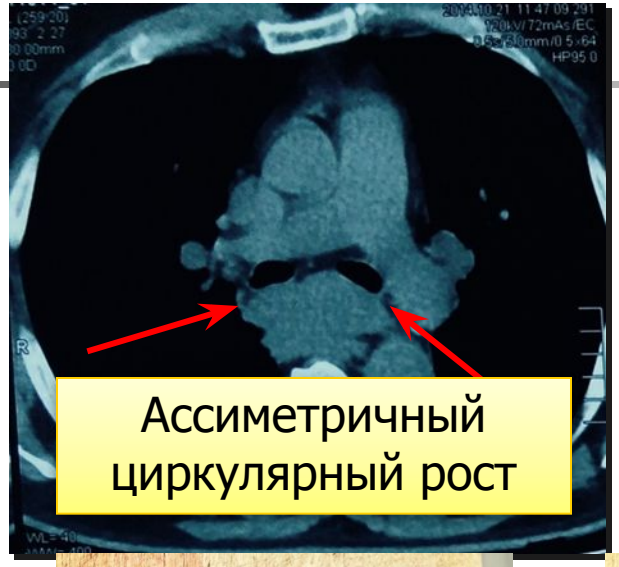

Ассиметричный циркулярный рост

Вдавление левого и правого главных бронхов

Умереннодифференцированная аденокарцинома.

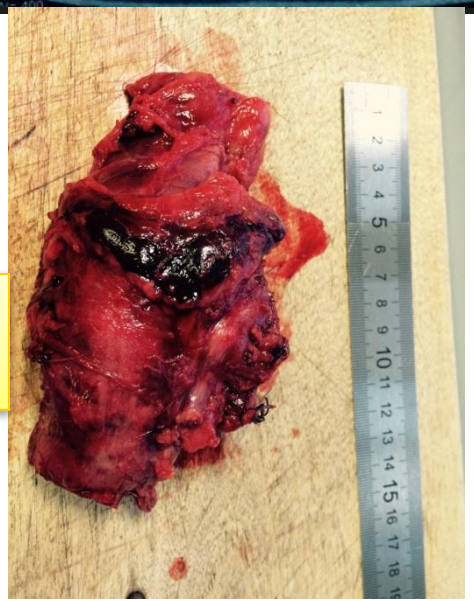

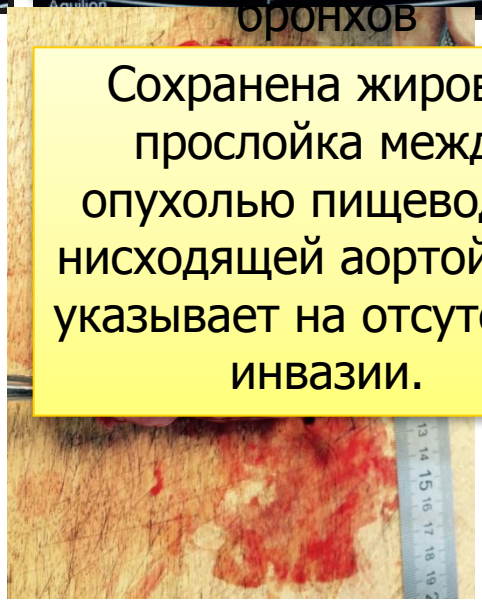

Сохранена жировая прослойка между опухолью пищевода и нисходящей аортой, что указывает на отсутствие инвазии.

Рак грудного отдела пищевода, T3N0M0.

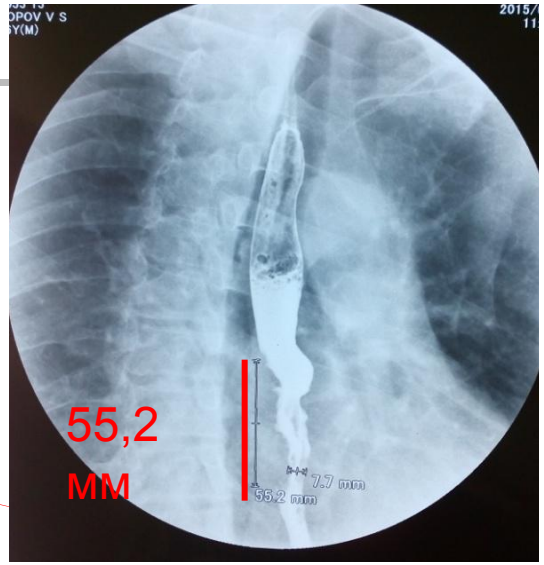

Концентрическое сужение пищевода. Супрастенотическое расширение.

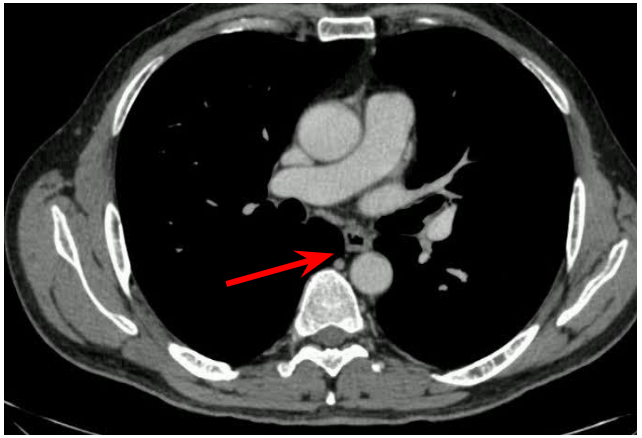

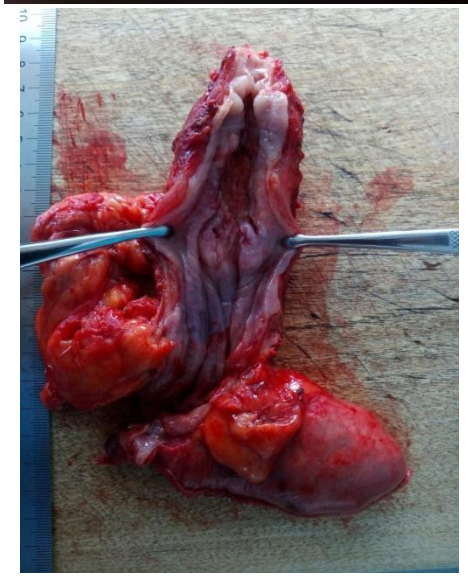

Рак межаорто-бронхиального сегмента

Утолщение стенки пищевода

Сохранена жировая прослойка между опухолью пищевода и нисходящей аортой, что указывает на отсутствие инвазии.

Рак кардиоэзофагального перехода с распространением на н/3 грудного отдела пищевода

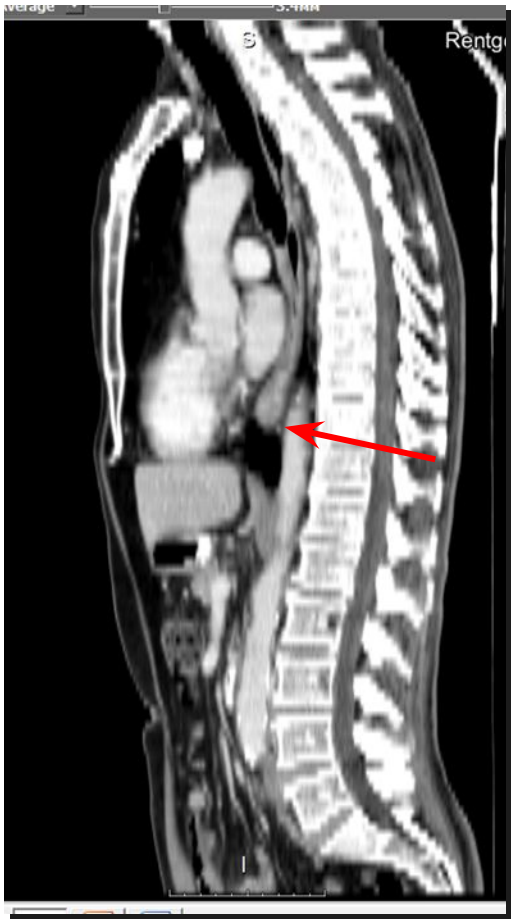

Стенки наддиафрагмального сегмента пищевода неравномерно циркулярно утолщены до 1,0 см на протяжении до 4,2 см со стенозированием просвета, неоднородно накапливают контрастный препарат.

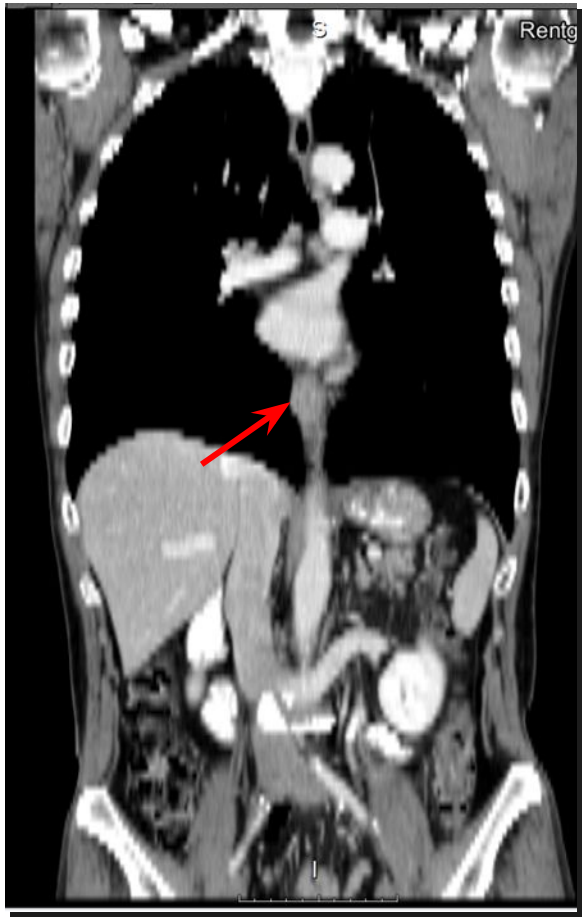

Рак нижне/средне-грудного отдела пищевода

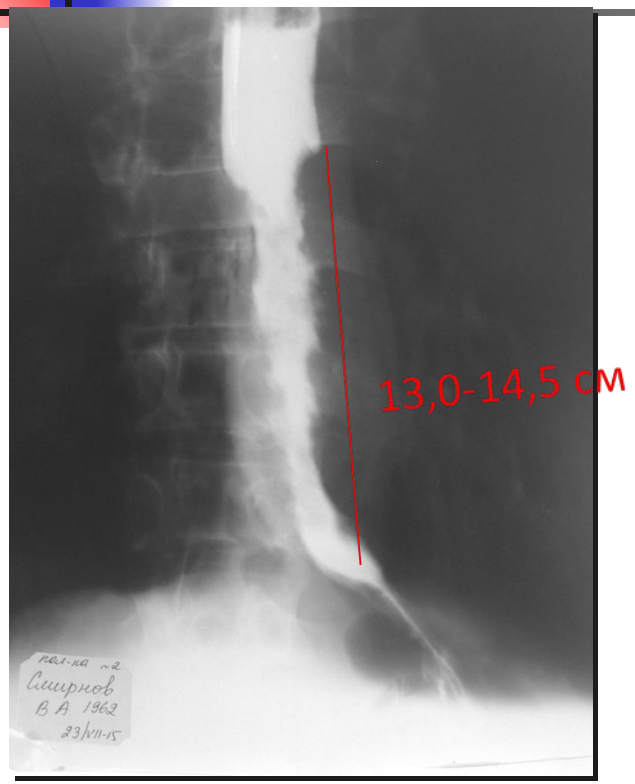

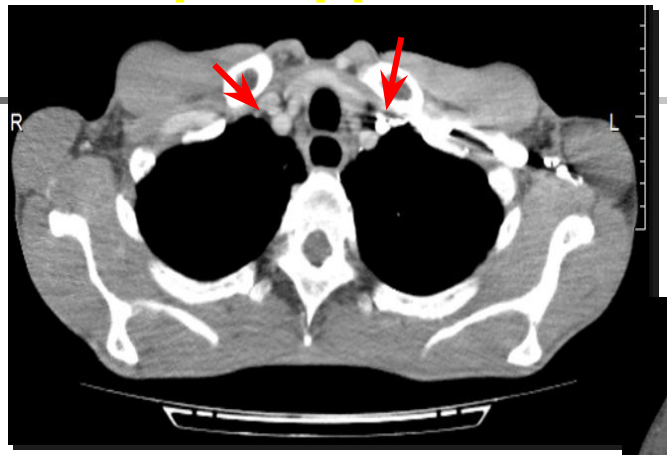

Увеличенные лимфатические узлы

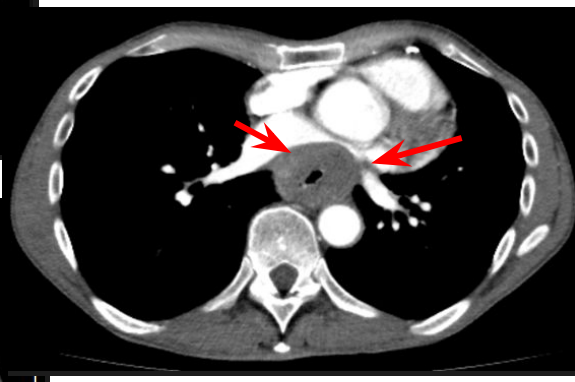

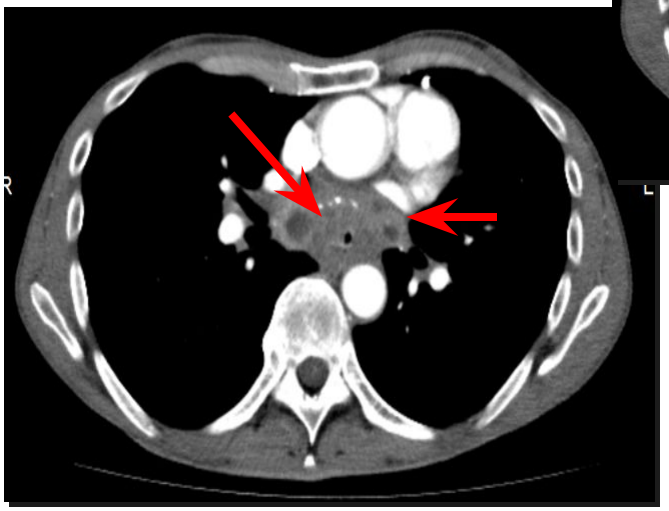

Значительное утолщение стенок пищевода.

Циркулярное сужение пищевода, с неровными, «изъеденными» контурами.

Мягко тканный компонент вокруг пищевода в жировой клетчатке с гиподенсивными зонами

Рак дистальных сегментов пищевода

- A - аорта
- H - печень
- T - опухоль пищевода
- L - селезенка

Циркулярное стенозирующее утолщение стенок

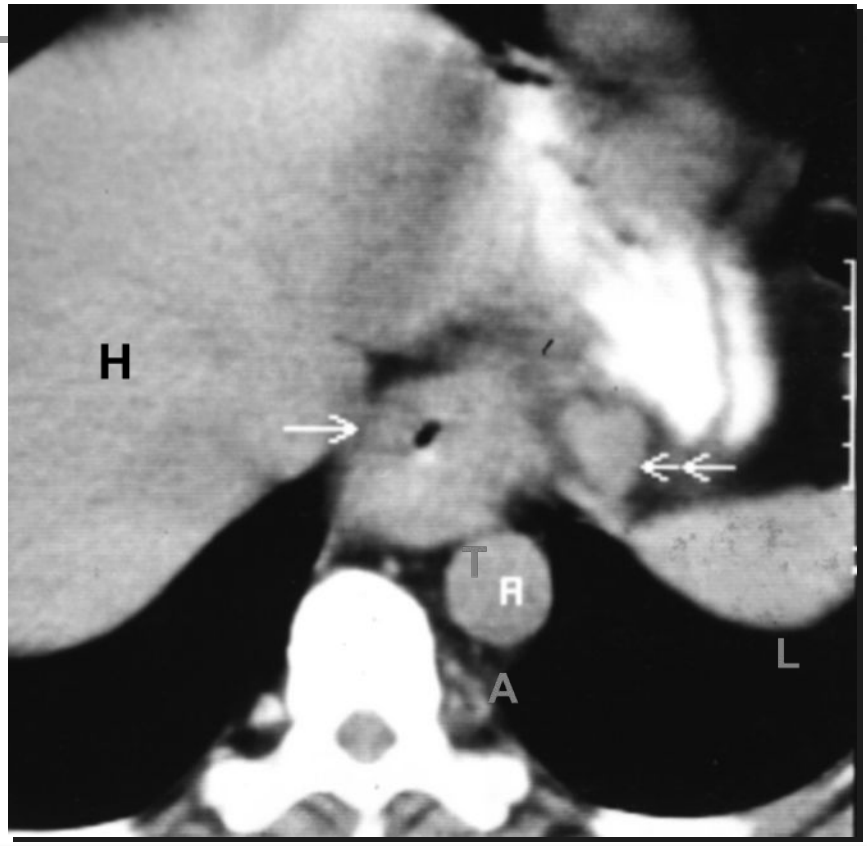

Прилежащая внутрибрюшная жировая клетчатка умеренно инфильтрирована (прорастание), содержит увеличенные лимфатические узлы

Рак с\3 пищевода pT3N0M0.

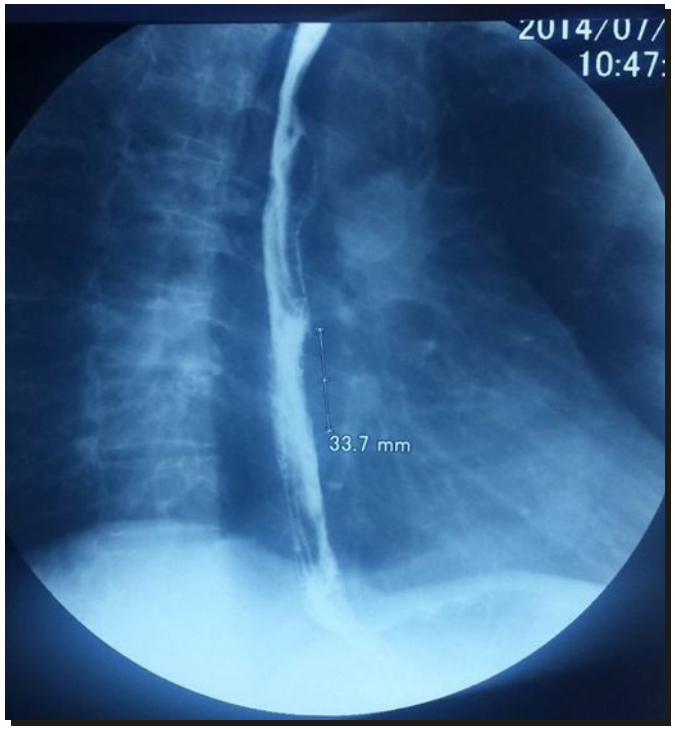

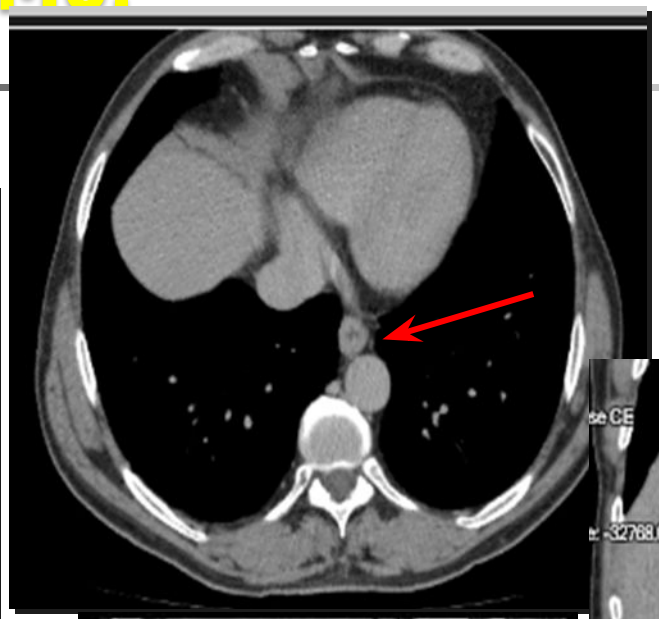

Незначительное утолщение стенки пищевода.

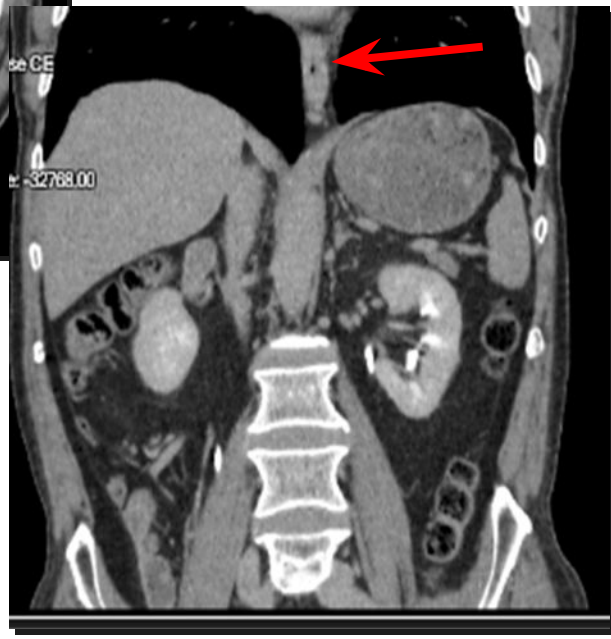

Сужение просвета пищевода с неровными контурами, обрывом складок.

Рак грудного отдела пищевода T3N1M1. 4 стадия. (2)

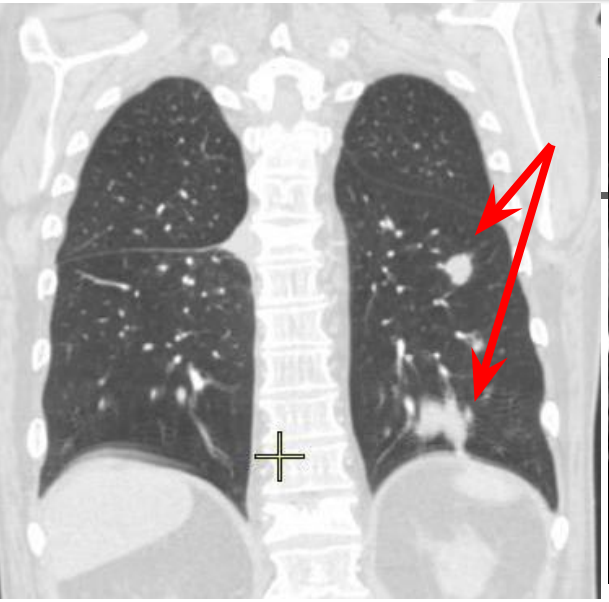

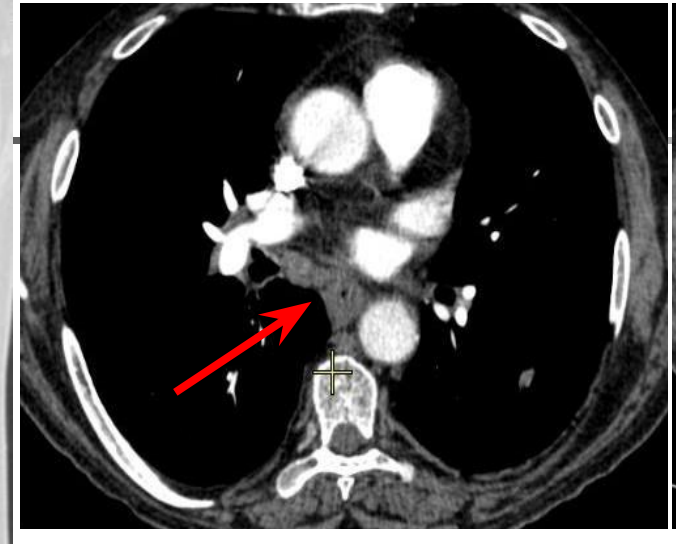

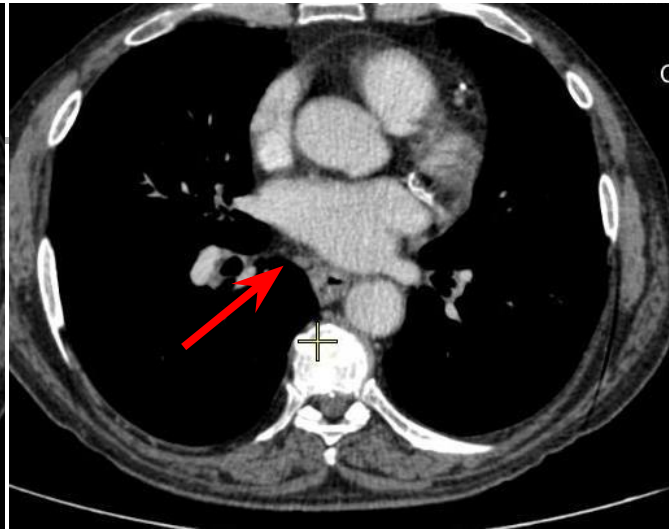

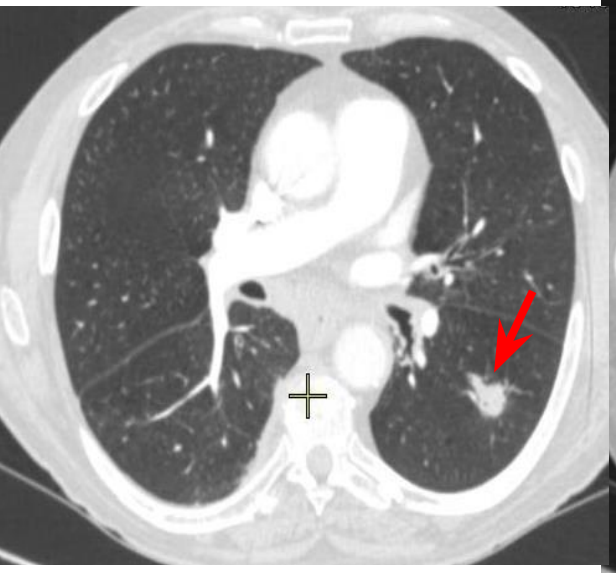

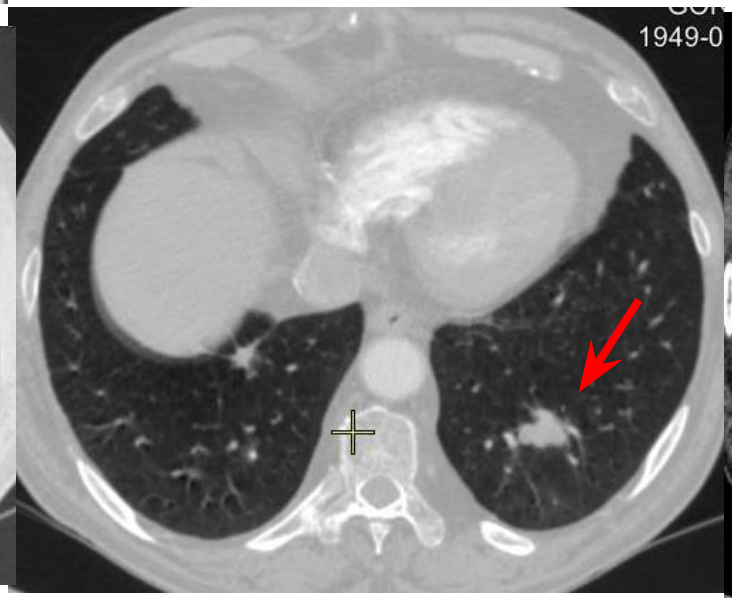

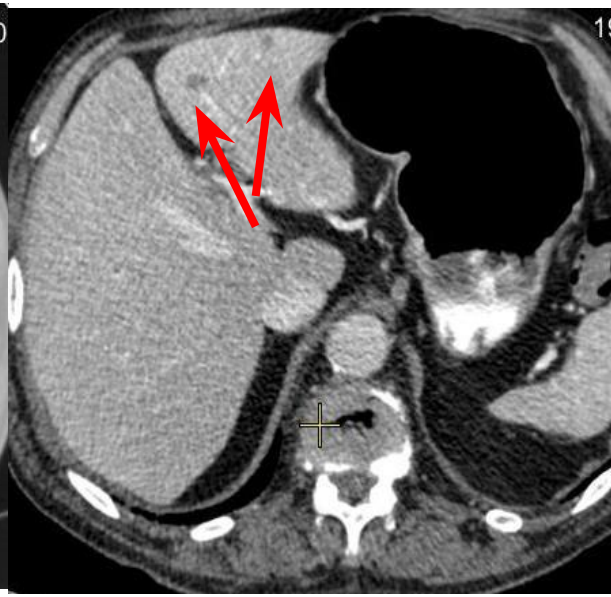

Ультразвуковое эндоскопическое исследование (эндосонография)

- Визуальная оценка патологических изменений
- Распространенность опухолевого поражения
- Материал для морфологического исследования

Подготовка к исследованию

12ч не принимать пищу; 4ч – жидкость Премедикация перед исследованием включает холинолитики с целью снижения саливации, спазмолитики и седативные средства

Применеие ЭСГ для определения глубины инвазии (Т-стадирование) и оценки регионарных лимфатических узлов (N-стадирование)

Оценка лимфатических узлов при ЭСГ

Критерий	Злокачественное поражение	Доброкачественное поражение
Размер	Большой (обычно >10 мм)	Маленький
Форма	Округлая	Овальная или плоская
Эхогенная плотность	Низкая	Высокая
Структура	Гомогенная	Гетерогенная
Края	Четкие	Нечеткие
Группировка	Солитарные	Образуют кластеры

Эндосонограммы

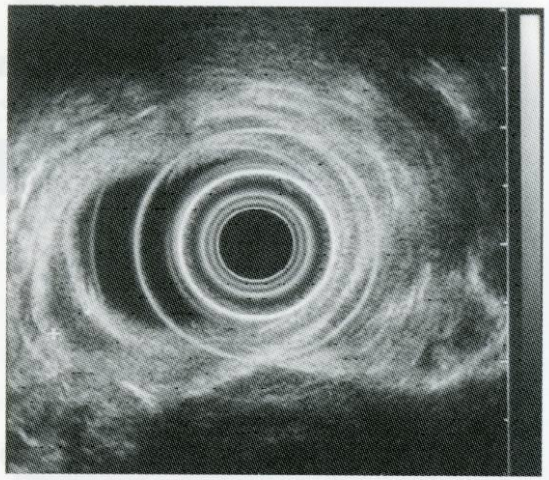

Рис. 5.10. Эндосонограмма: поверхностный рак пищевода с инвазией слизистого и частично подслизистого слоя (T_{1b})

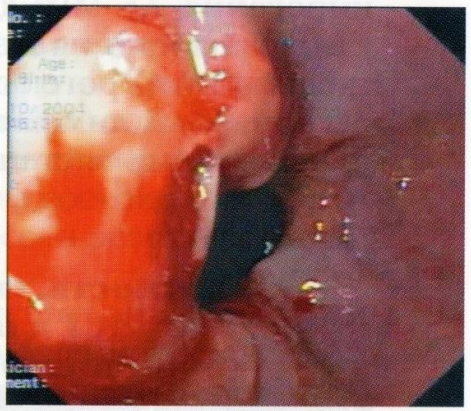

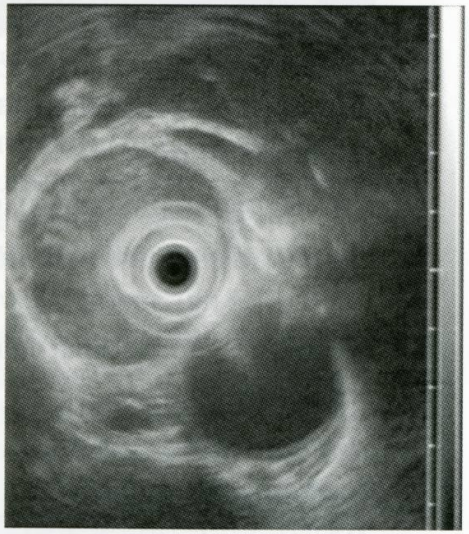

Рис. 5.11. Эндофото- и эндосонограмма рака пищевода с прорастанием всех слоев стенки пищевода (T_3)



Рис. 5.12. Эндосонограмма рака пищевода с глубиной инвазии T_3 и множественными метастатическими лимфатическими узлами в средостении

ПЭТ в диагностике и оценке распространенности рака пищевода



Хромоскопия с использованием витальных красителей

- <u>0,5% раствор метиленового синего</u>

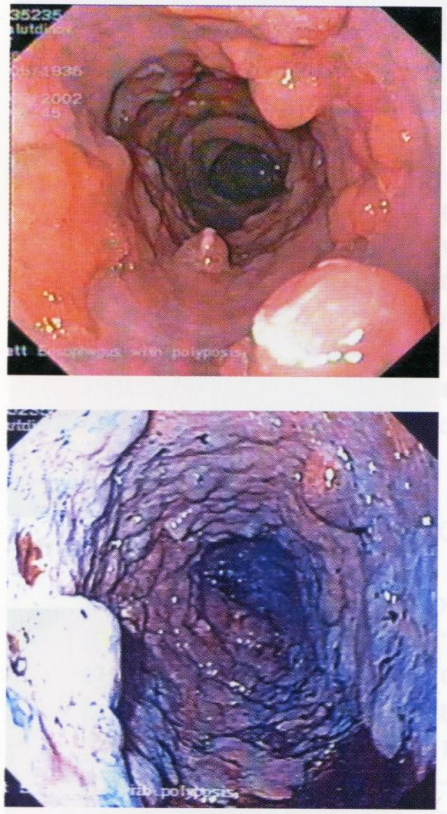

Рис. 3.7. Тяжелая дисплазия с участками аденокарциномы на фоне пищевода Барретта после окраски раствором Люголя, а затем метиленовым синим

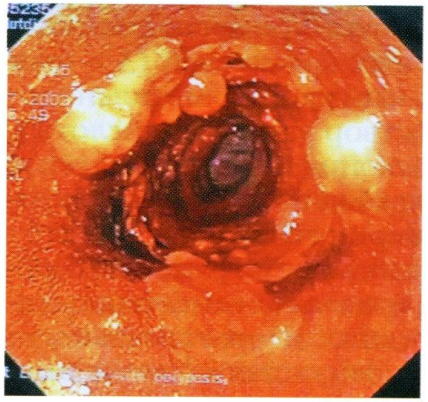

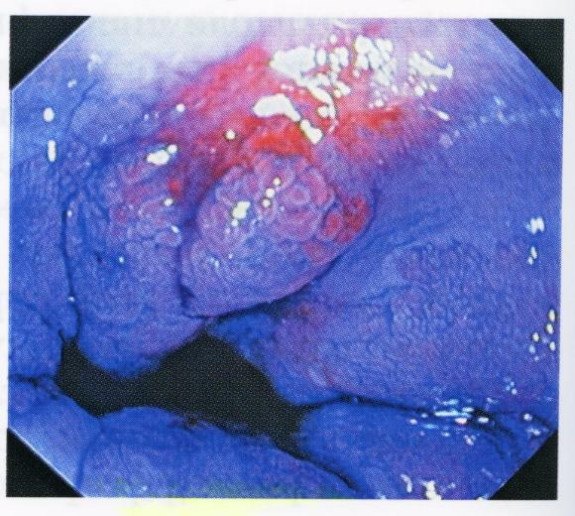

Рис. 3.8. Ранний рак пищевода, развившейся на фоне короткого сегмента пищевода Барретта, после окраски раствором метиленового синего

Лечение рака пищевода

1. Хирургический метод
2. Лучевая терапия
3. Комбинированное лечение (хирургический+лучевой)

Хирургическое лечение

1. Радикальные операции

1. Рак средней трети пищевода – Экстирпация пищевода

а) одномоментная с пластикой пищевода (правой половины ободочной кишки

б) двухэтапная операция Добромыслова-Торека хирургическая операция иссечения грудного и нижнего шейного отделов пищевода доступом

через правую плевральную полость

При двухэтапном методе питание больного осуществляется через гастростому

Рак в нижней трети пищевода – резекция пищевода с эзофагогастроанастомозом в грудной п

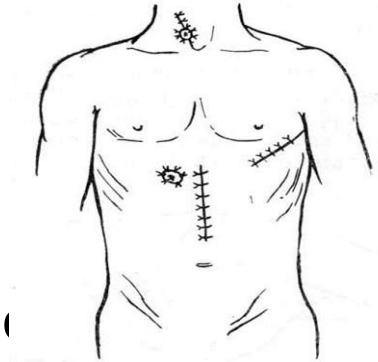

Палиативные операции – гастростомии/обходной эзофагоанастомоз

Виды гастростом

Стебельчатые (формирование питающей трубки из стенки желудка)

1. Трубчатые

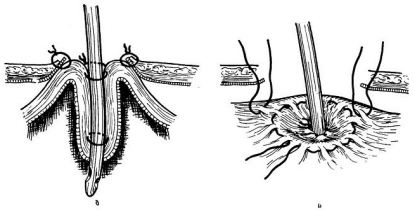

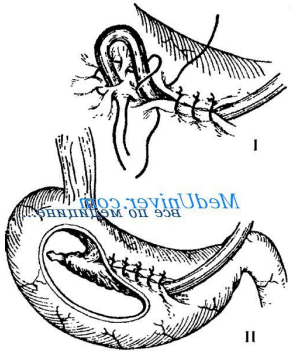

- По Кадеру

  Положение больного такое же, как и при предыдущей операции. Выполняют небольшую верхнесрединную лапаротомию, как описано выше. Желудок выводят в рану. Ближе к кардиальному отделу делают в желудке сквозное отверстие, куда вставляют трубку на глубину 5 см

- По Витцелю

  Положение больного - на спине с валиком под спиной на уровне мечевидного отростка грудины. Кожный разрез начинают от середины левой прямой мышцы живота у реберной дуги и проводят отвесно на протяжении 8 - 10 см. Прямую мышцу живота рассекают продольно, а поперечную мышцу - поперечно, по ходу разреза рассекают брюшину и попадают, таким образом, непосредственно на переднюю поверхность желудка.

Лучевая терапия

- Дистанционное облучение
- Внутриполостная терапия

Радикальная программа лучевой терапии СОД 60-70 Гр

Предоперационная лучевая терапия СОД 36-40 Гр

Химиотерапия малоэффективна

Отдаленные результаты

I стадия – пятилетняя выживаемость 60%

- II стадия – 30 %
- III стадия – 10%

- Радикальная лучевая терапия при I стадии дает 6% пятилетней выживаемости