

Терминоэлементы,
обозначающие методы
исследования, размер,
количество

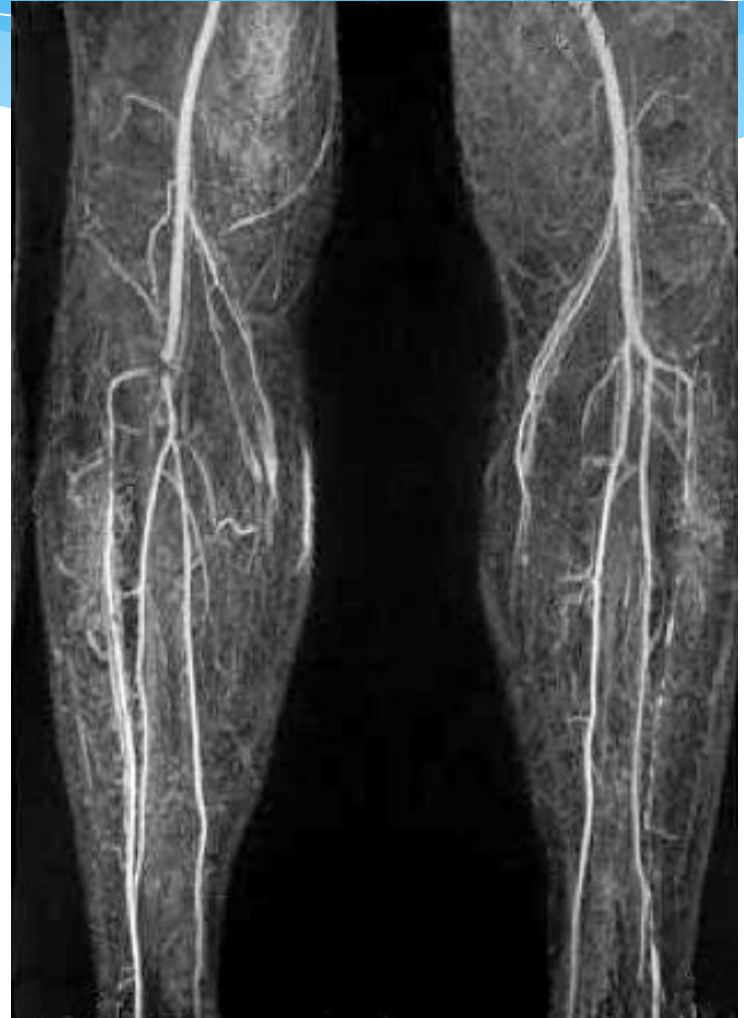Преподаватель Володина Е. С.

2019 уч.г.

-graphia

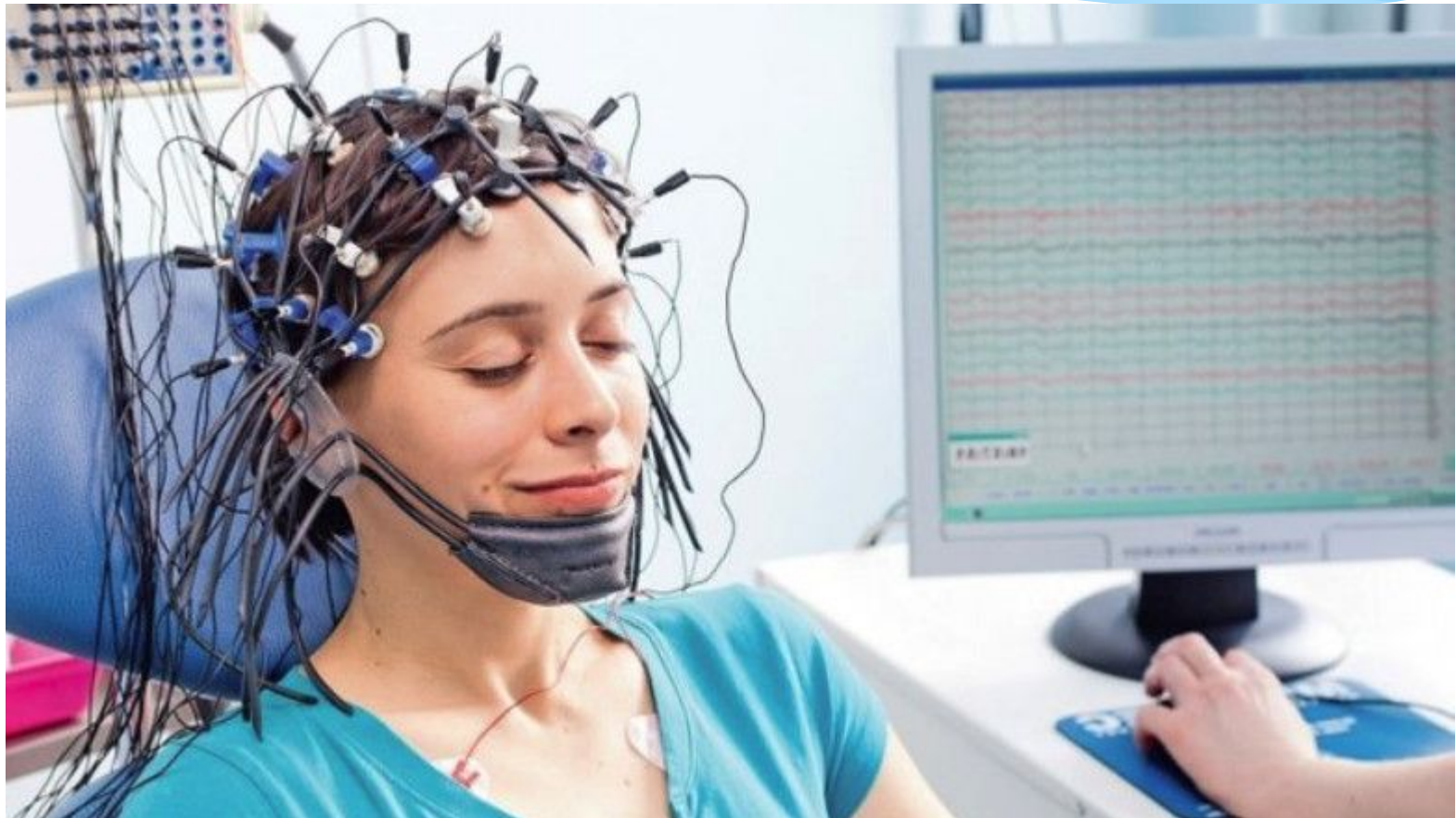* Рентгенологическое исследование

* Phlebographia



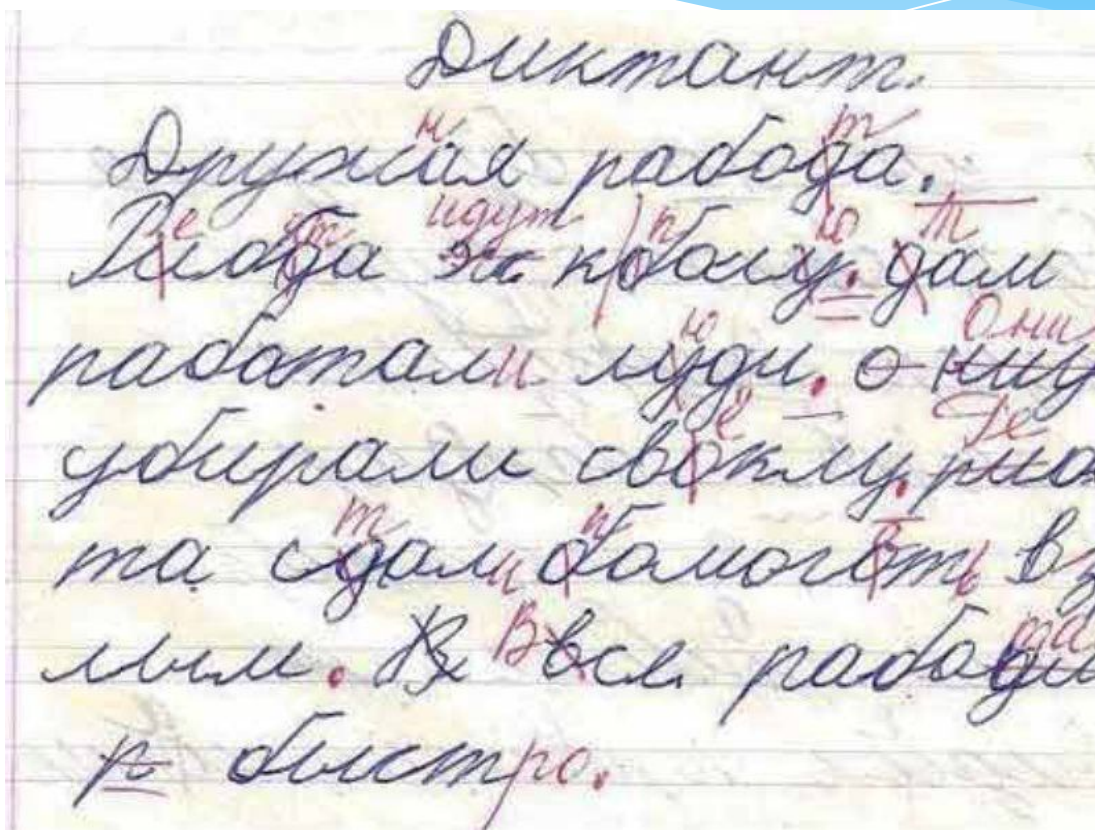
Нерентгенологическое исследование

- * *electroencephalographia* - графическая регистрация биопотенциалов мозга



* Относящийся к письму

* Dysgraphia – расстройство письма

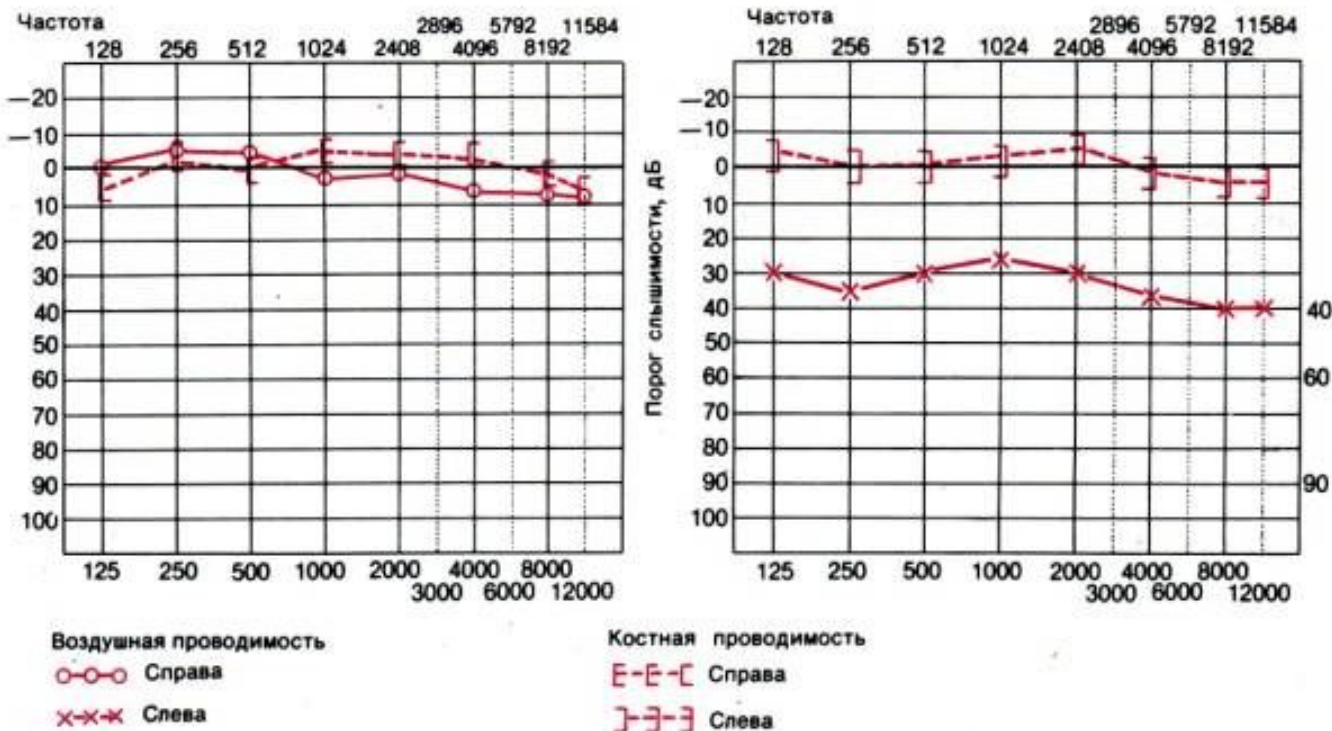


-грамма

□ Рентгенограмма

□ Графическое изображение результатов исследования

◆ Audiogramma – кривая, изображающая нарушение слуха



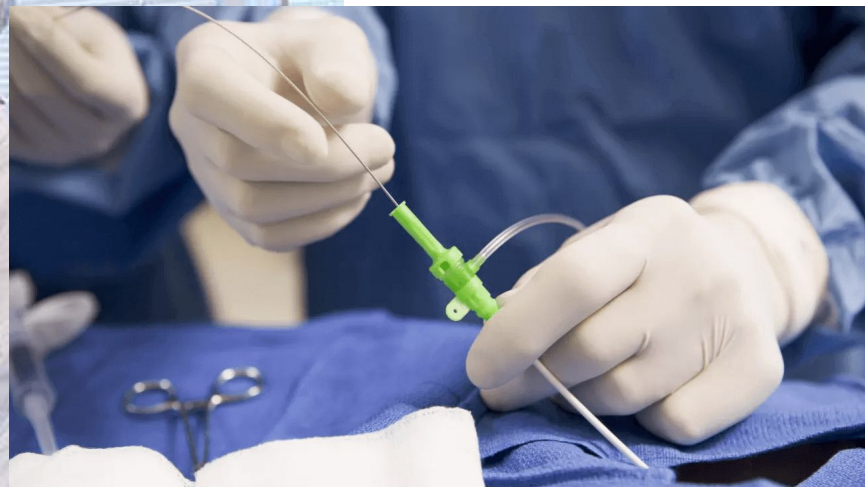
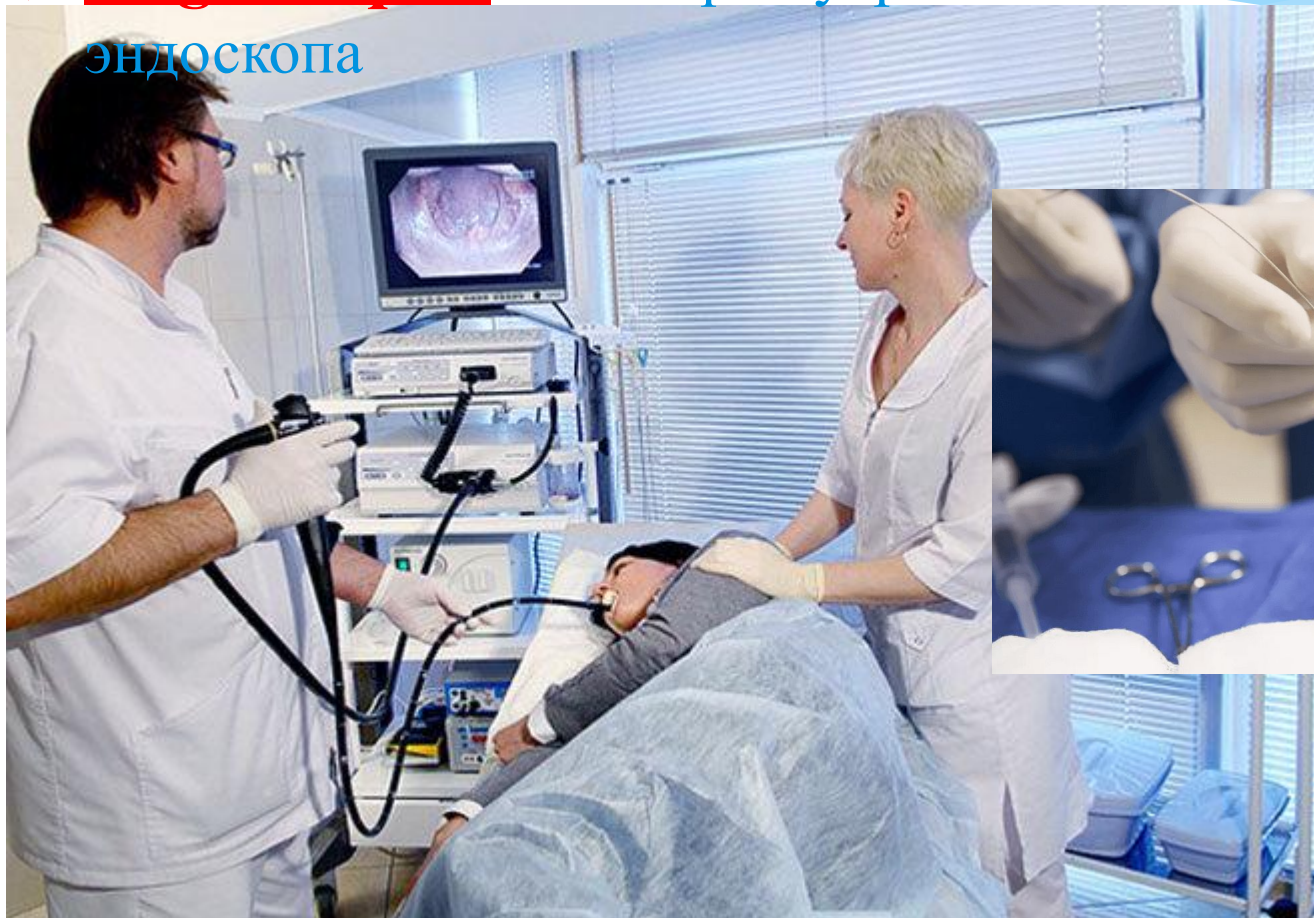
-scopia

визуальное обследование, осмотр

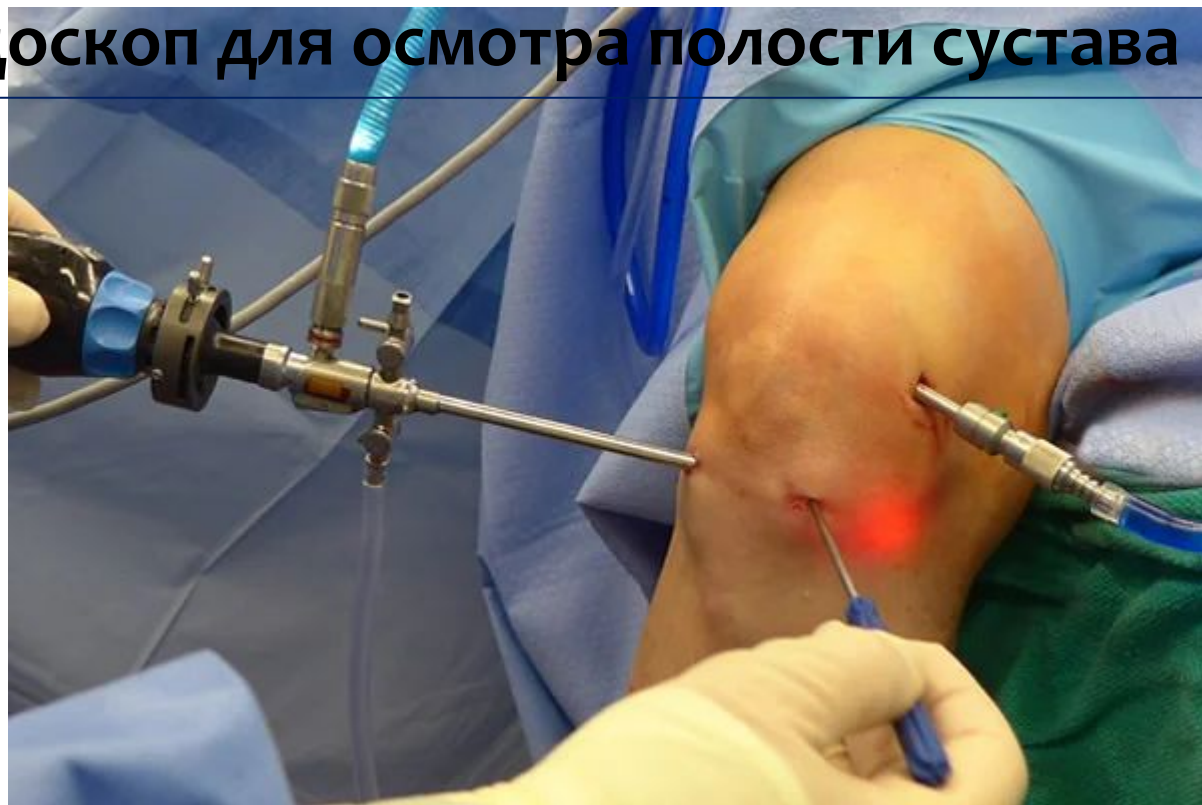❖ gastroscofia – исследование желудка с помощью гастроскопа

❖ angioscofia – осмотр внутренней стенки сосуда с помощью

эндоскопа



- * Эндоскоп – это оптический прибор с осветительным устройством для визуального исследования полостей тела, который вводят через естественные или искусственные отверстия.
- * Аппараты, приборы для проведения «скопии» называются «скопами»
- * arthroscop – эндоскоп для осмотра полости сустава



-osis

* повышенное содержание форменных элементов крови

-penia

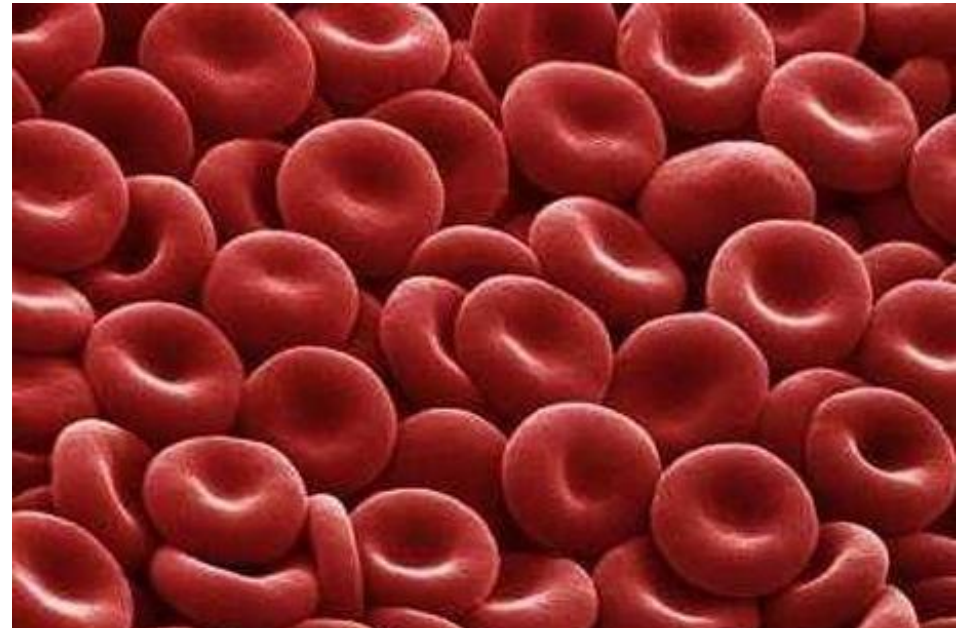
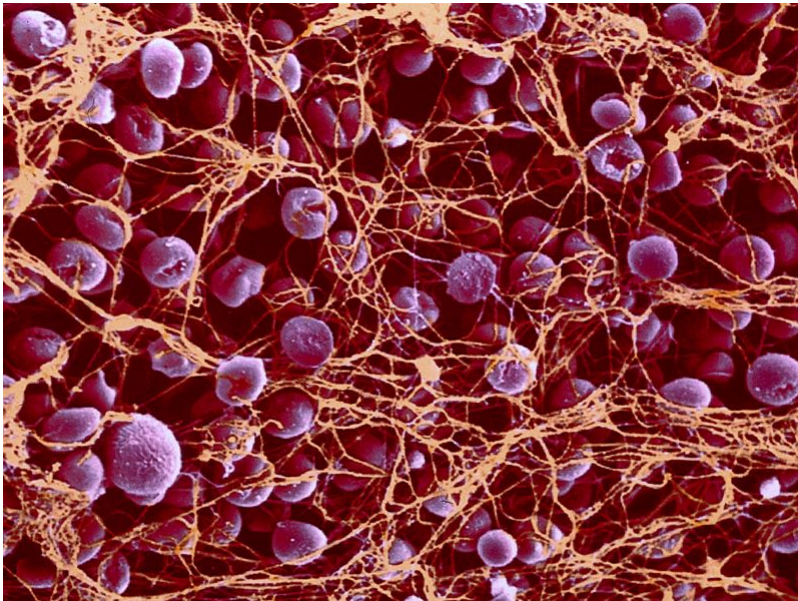
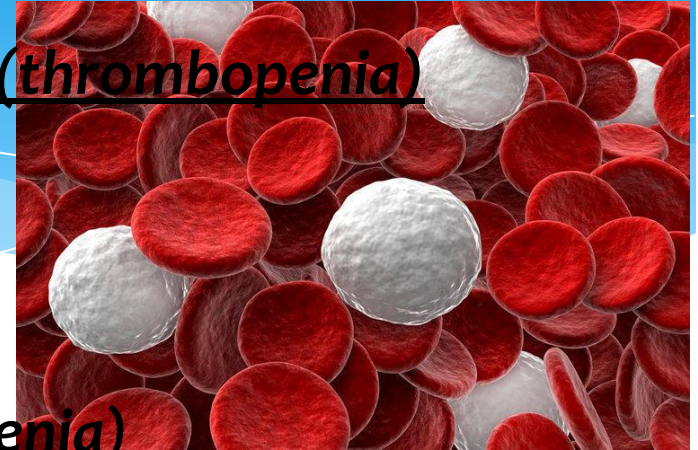
пониженное содержание форменных элементов крови

* erythrocytōsis – erythrocytopenia

* thrombocytōsis – thrombocytopenia (thrombopenia)

* lymphocytōsis – lymphocytopenia

* leucocytōsis – leucocytopenia (leucopenia)



-osis

в терминах, не относящихся к форменным элементам крови

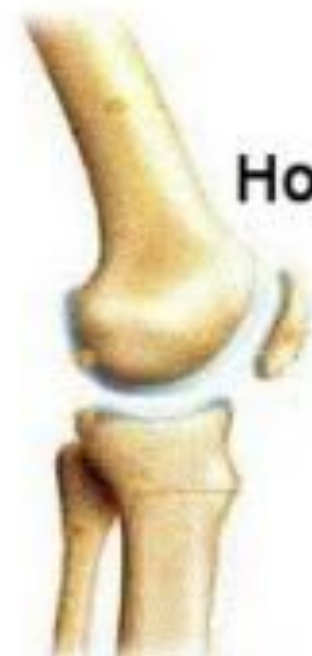* «болезнь, патологическое состояние» невоспалительного, дегенеративного характера – обычно,

общего характера, аналогично ТЭ -pathia

- ❖ arthrōsis – общее название болезней суставов
- ❖ leucōsis - «заболевание крови – белокровие»



Артроз

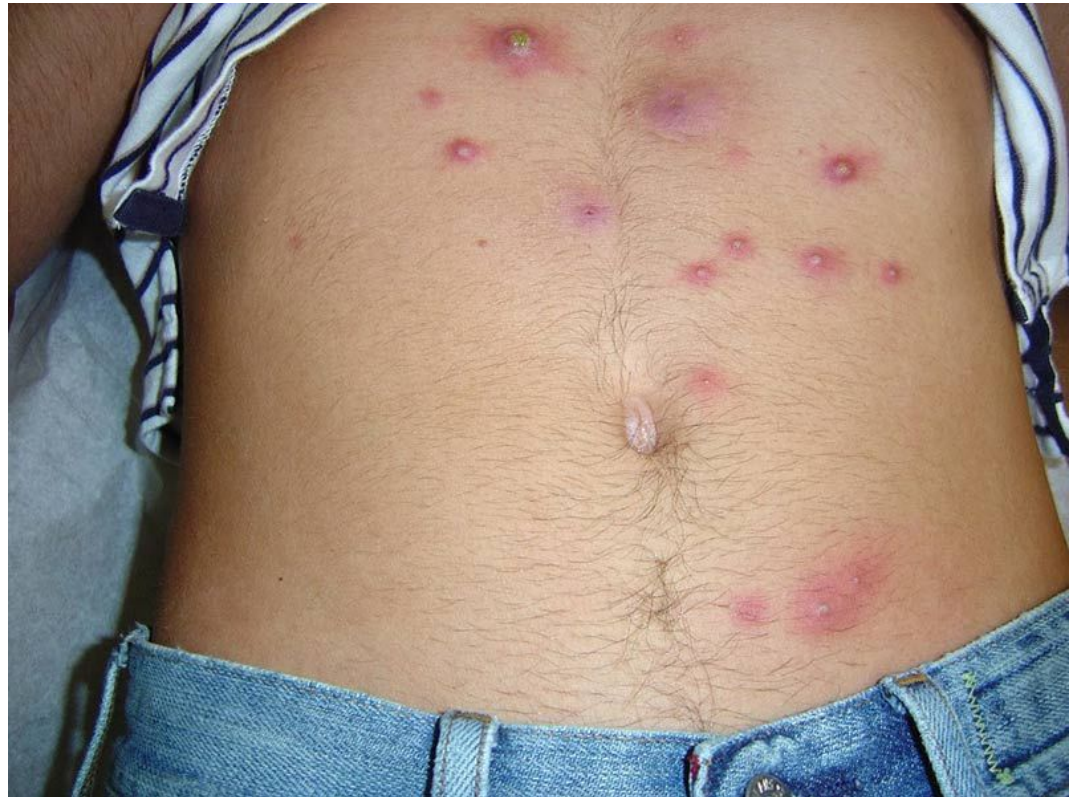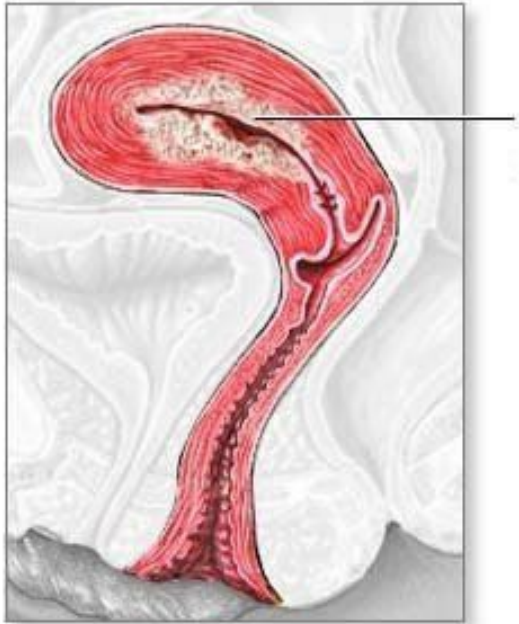


Норма

-osis

«множественный» в названиях опухолей, воспалительных образований

- ❖ adenomatōsis – наличие множественных аденом
- ❖ furunculōsis – множественные фурункулы

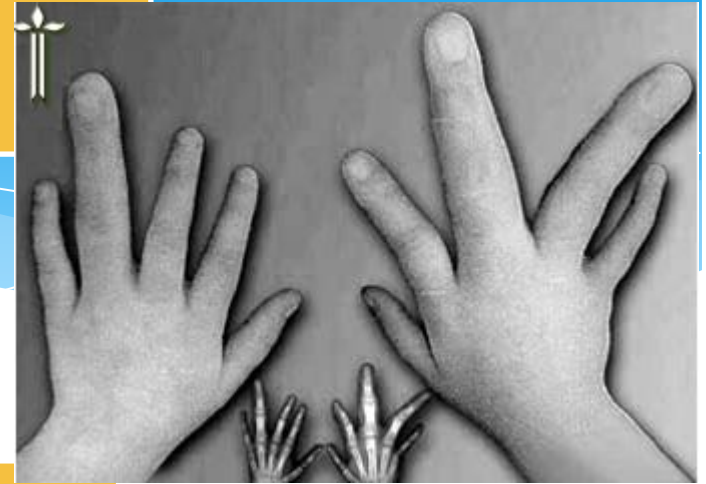

ТЭ размер, величина и количество

-macro

большой по размеру

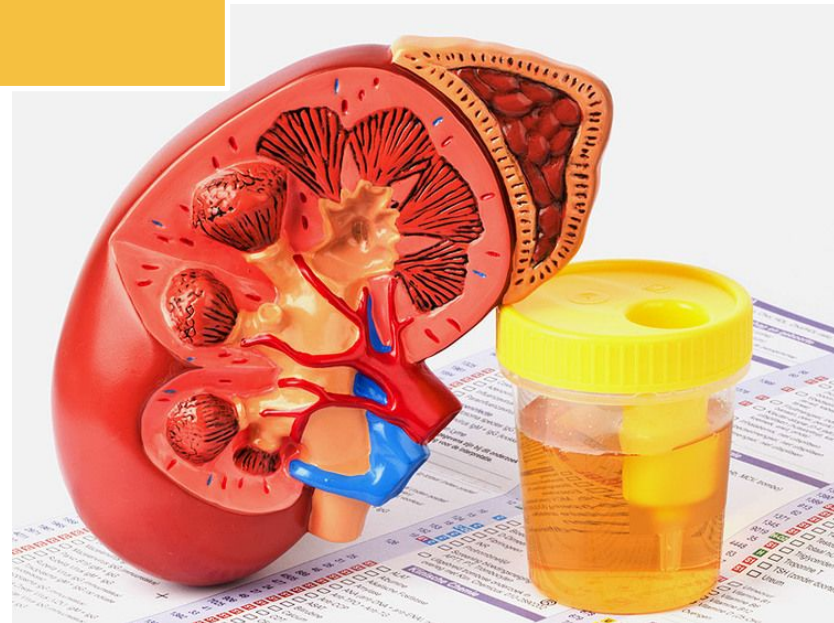
- ❖ *macrodactylia* – увеличенные размеры пальцев



-poly

много, большой по количеству

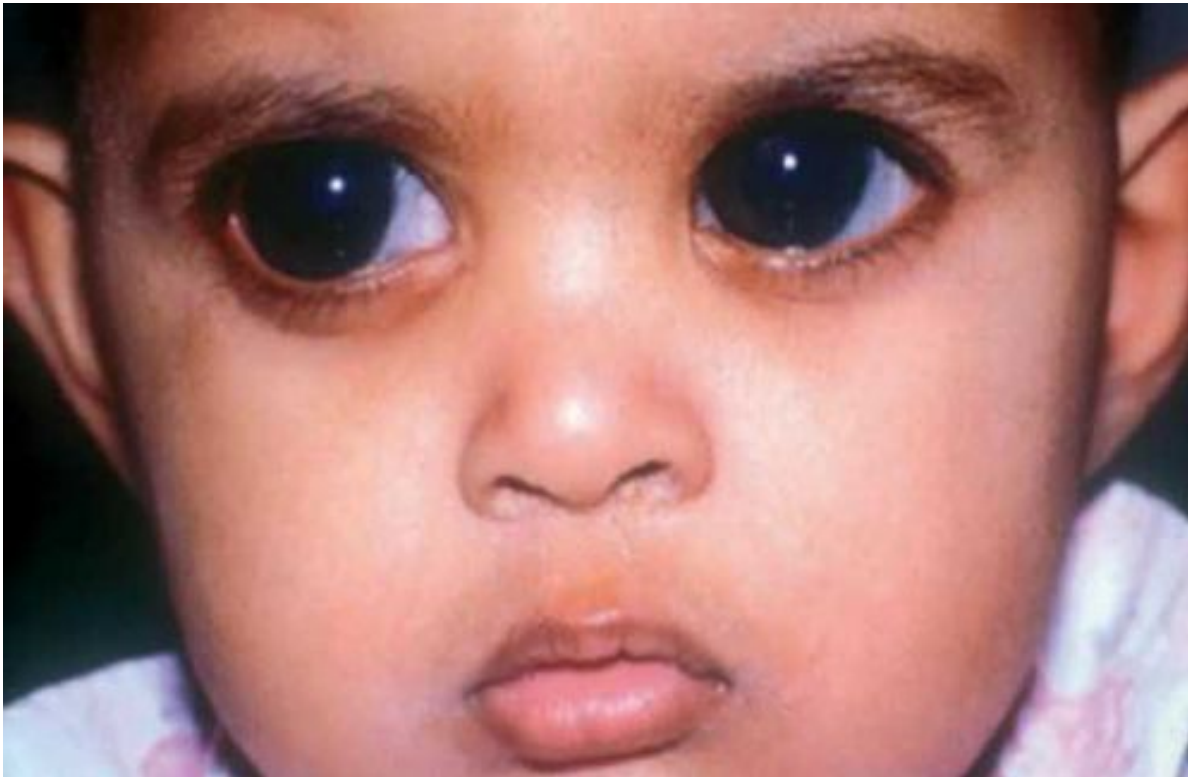- ❖ *polyuria* – повышенное выделение мочи



-megalo

* синонимом к –macro (большой по размеру)

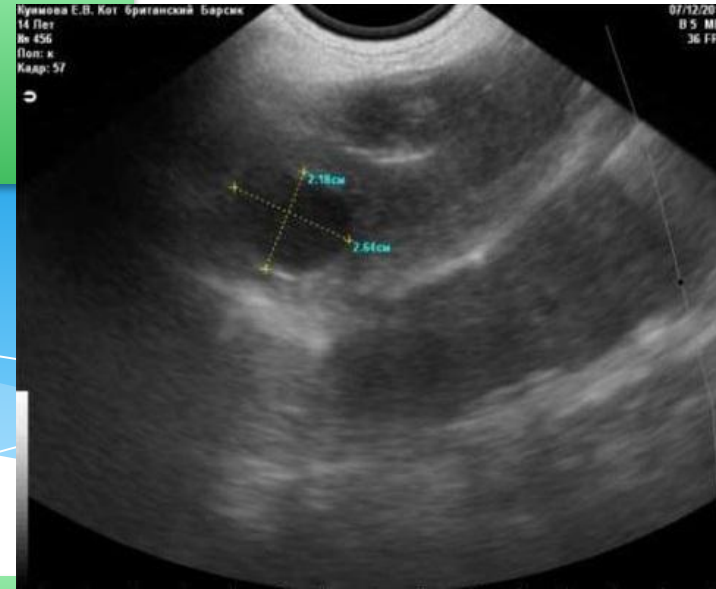❖ megalocornea – увеличенная по размеру роговица



-micro

малый по размеру

microsplenia – малые размеры селезенки



-oligo

малый, небольшой по количеству

oliguria – уменьшенное выделение мочи



* **Обратите внимание на термины:**

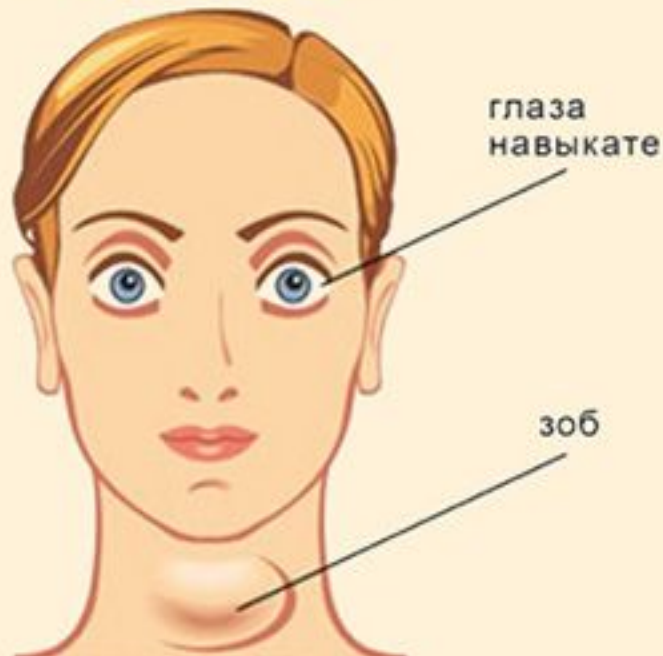
* hyperthyreosis – повышенная функция щитовидной железы

СВЕРХАКТИВНАЯ ЩИТОВИДНАЯ ЖЕЛЕЗА

ЗДОРОВЫЙ

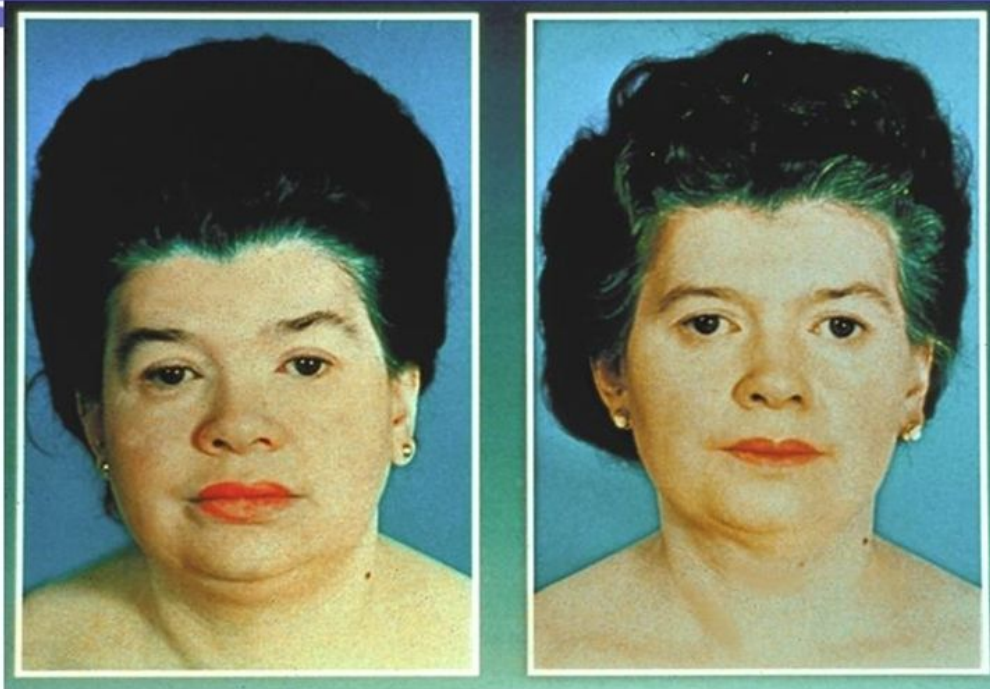

ГИПЕРТИРЕОЗ



* hypothyreosis – пониженная функция щитовидной железы

Пациентка с гипотиреозом



ЛАТИНСКИЕ ВЫРАЖЕНИЯ

1. **Ultima ratio.**

Последнее средство.

2. **In dubitantibus et ignorantibus suspice cancer.**

В сомнительных и неясных случаях подозревай рак.

3. **Loco dolenti**

В болевой точке (в болезненном месте)