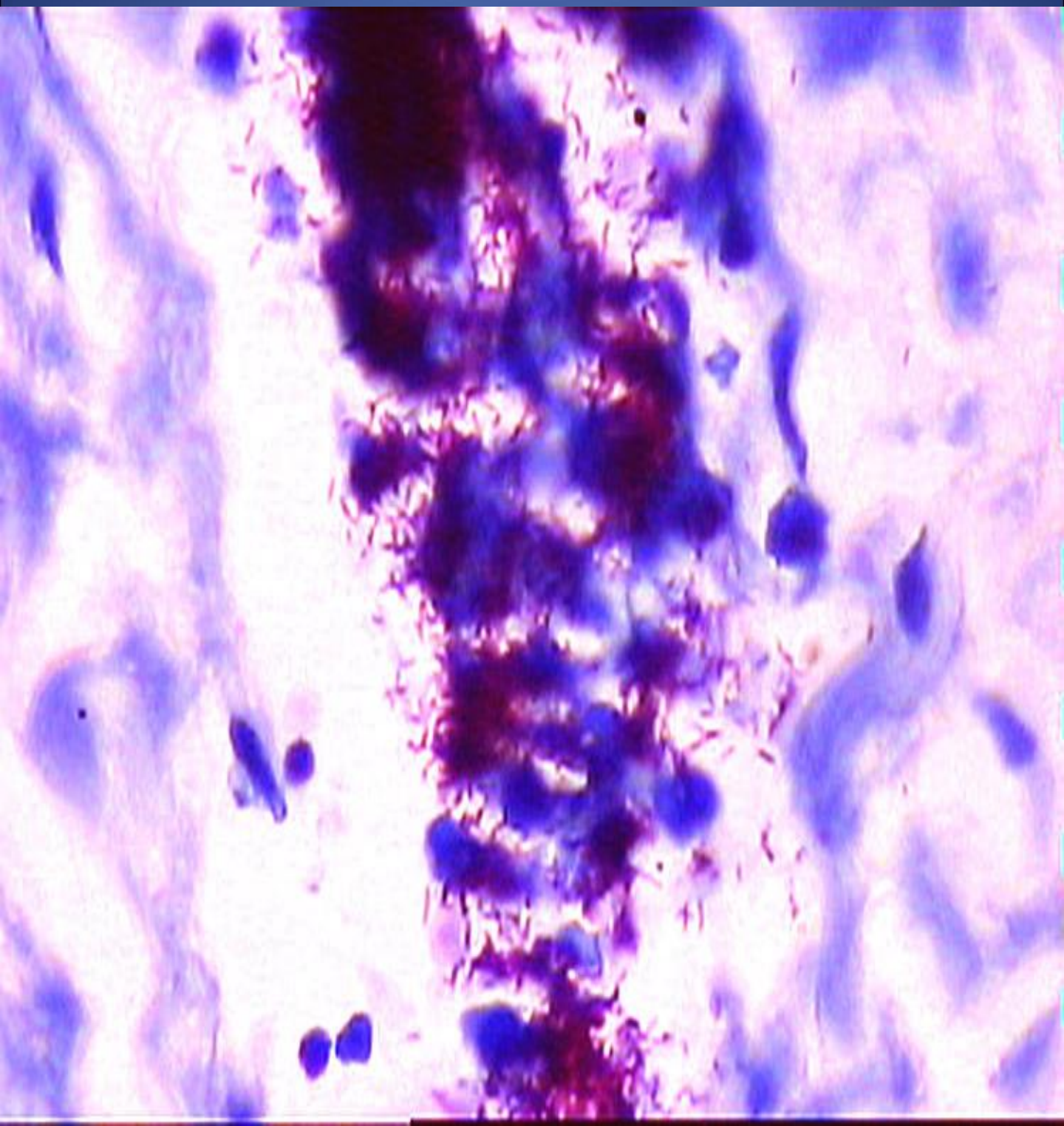


# Туберкулезные микобактерии в мазке



Первичный туберкулез (1-  
первичный аффект, 2- лимфаденит)

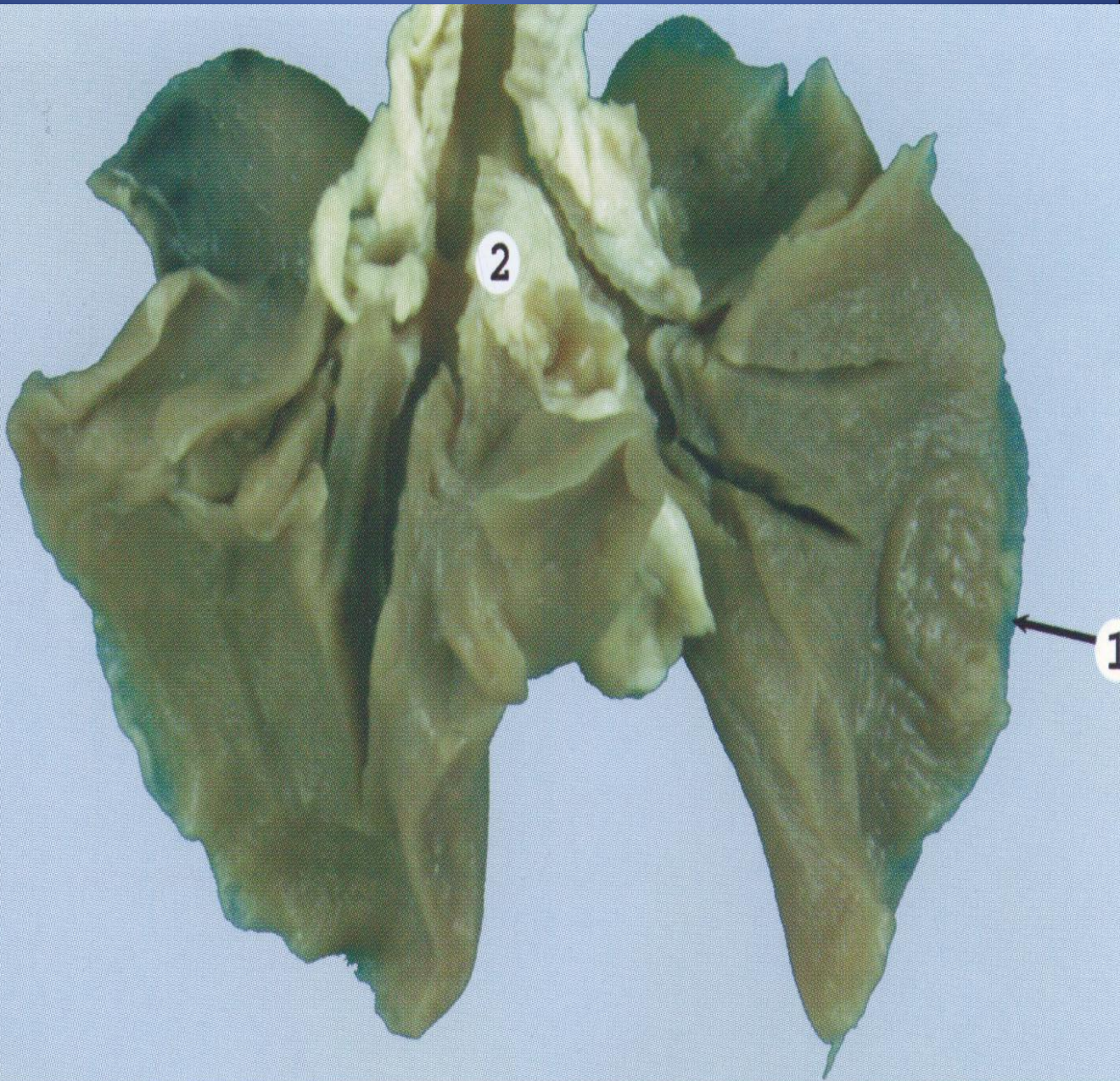
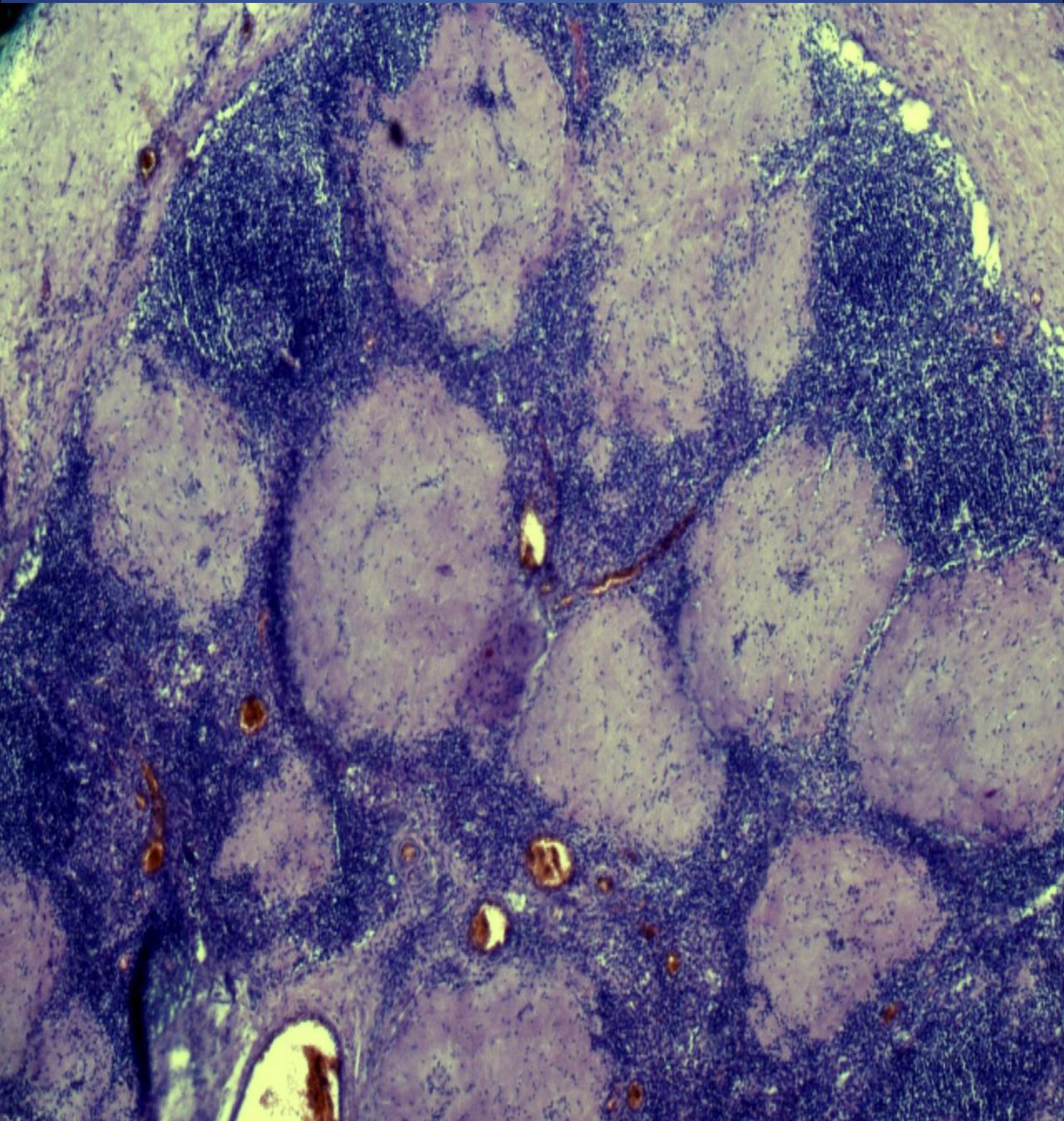
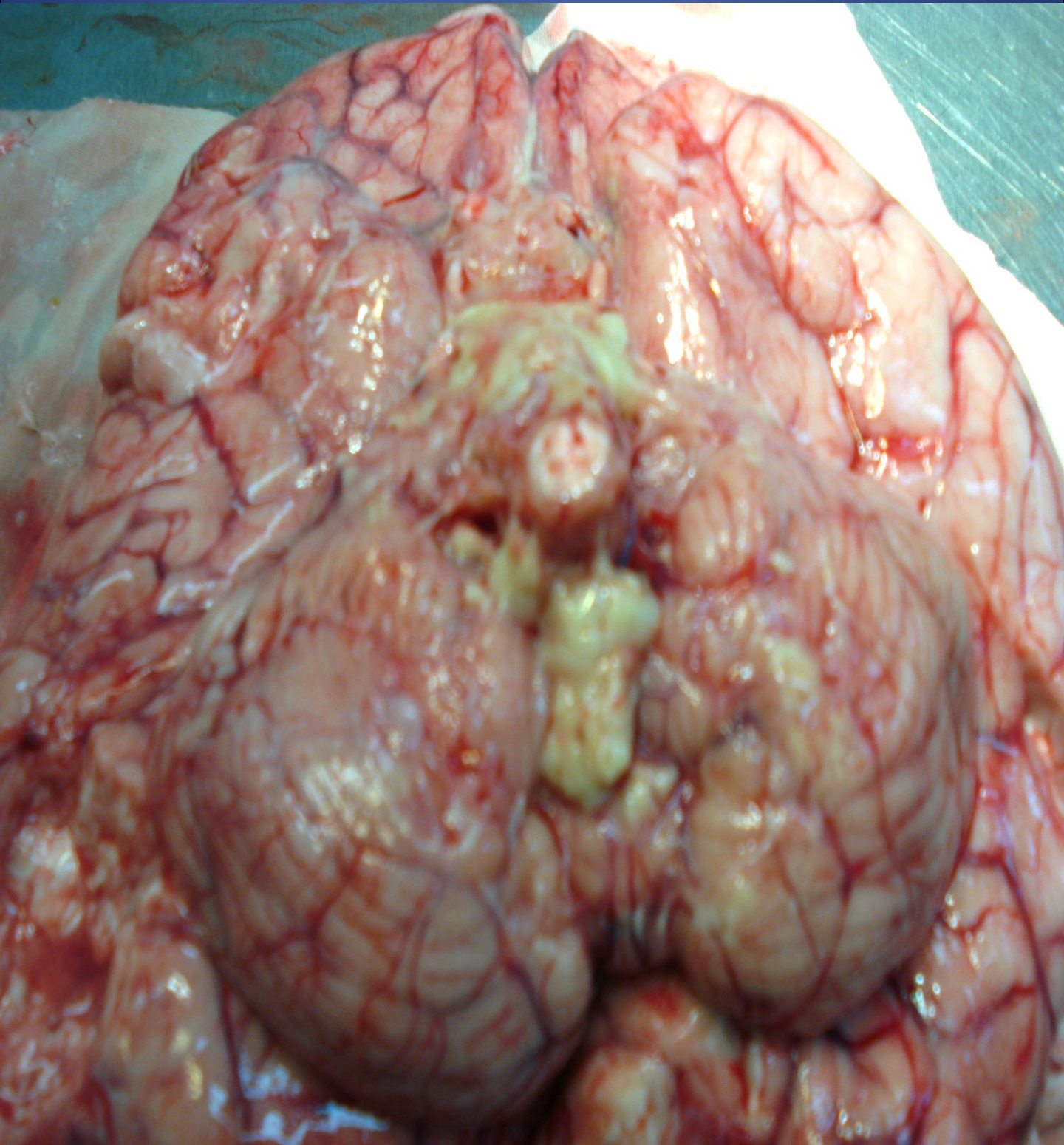


Рис. 10.19. Первичный туберкулезный комплекс

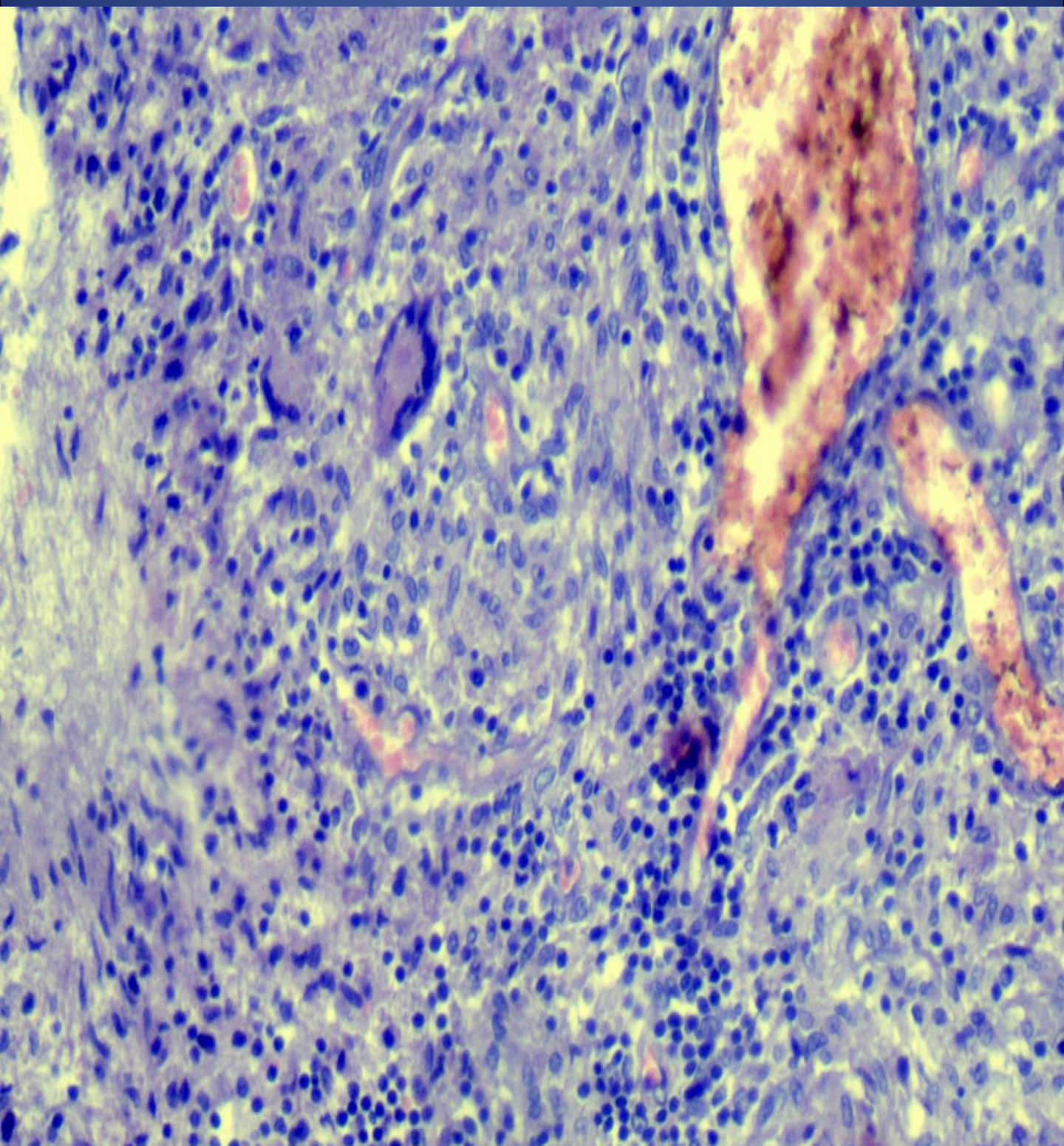
# Туберкулезный лимфаденит



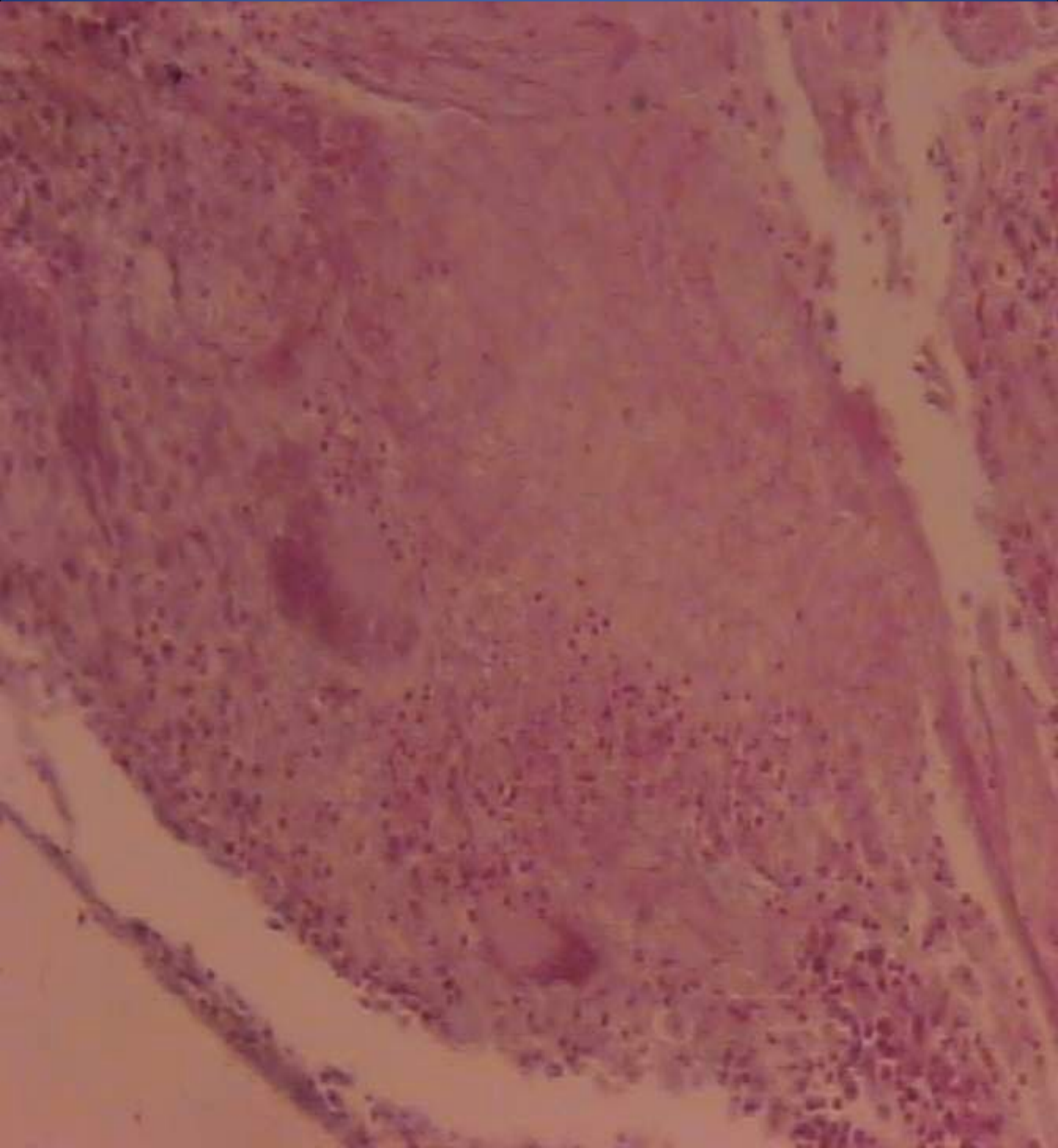
# Туберкулезный менингит



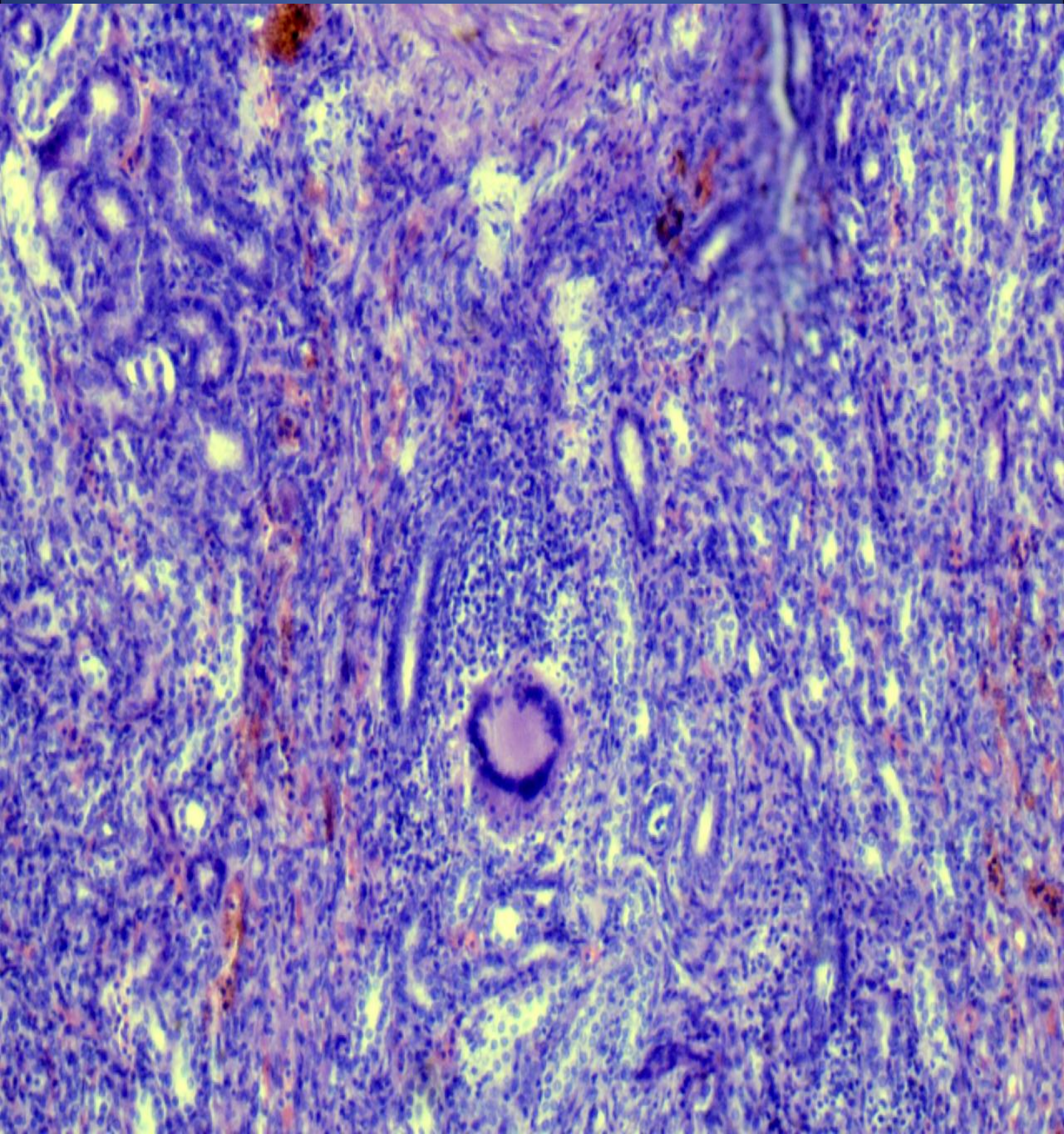
# Туберкулезный менингит



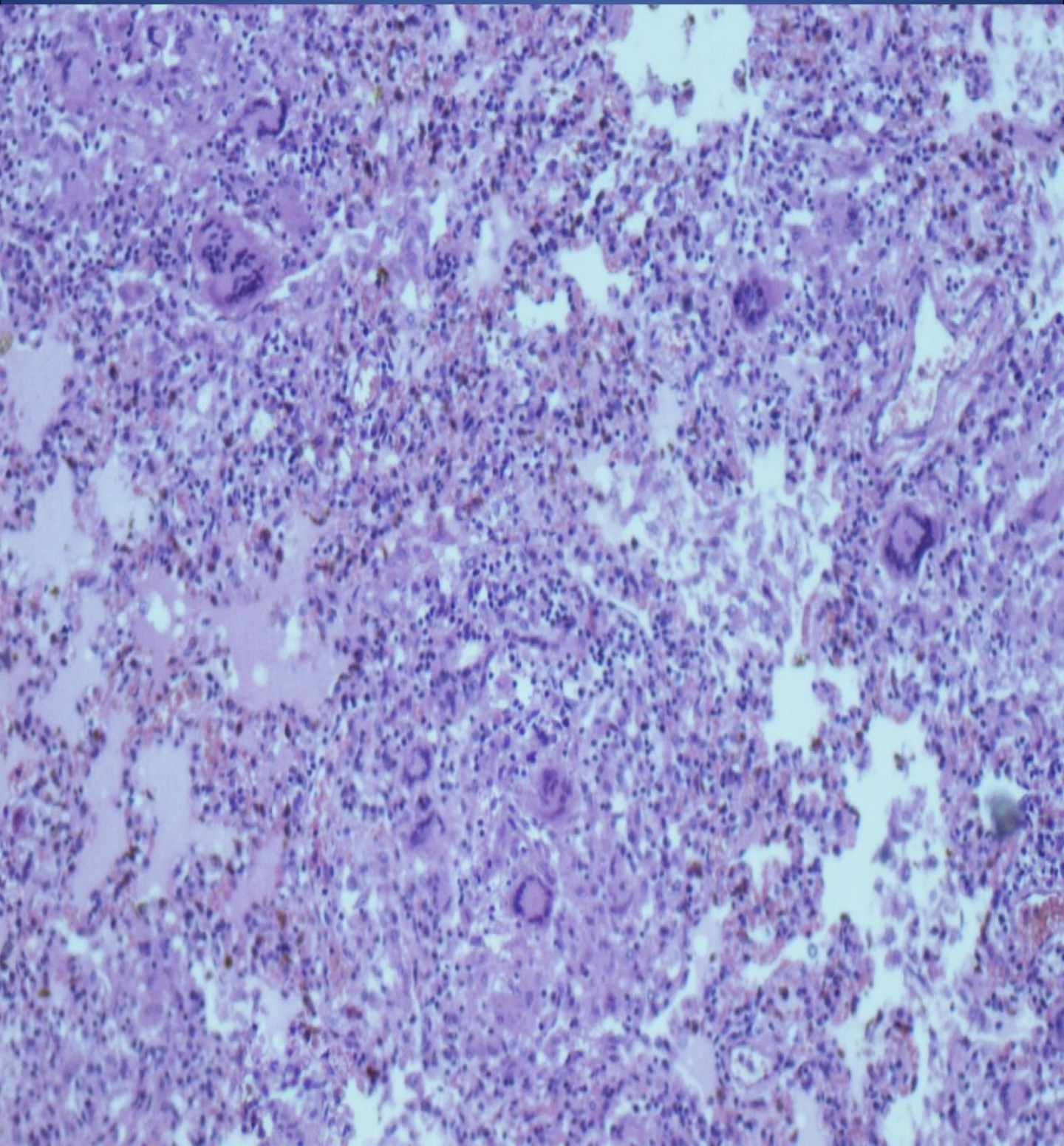
# Туберкулезный менингит



# Туберкулезные очаги в почке

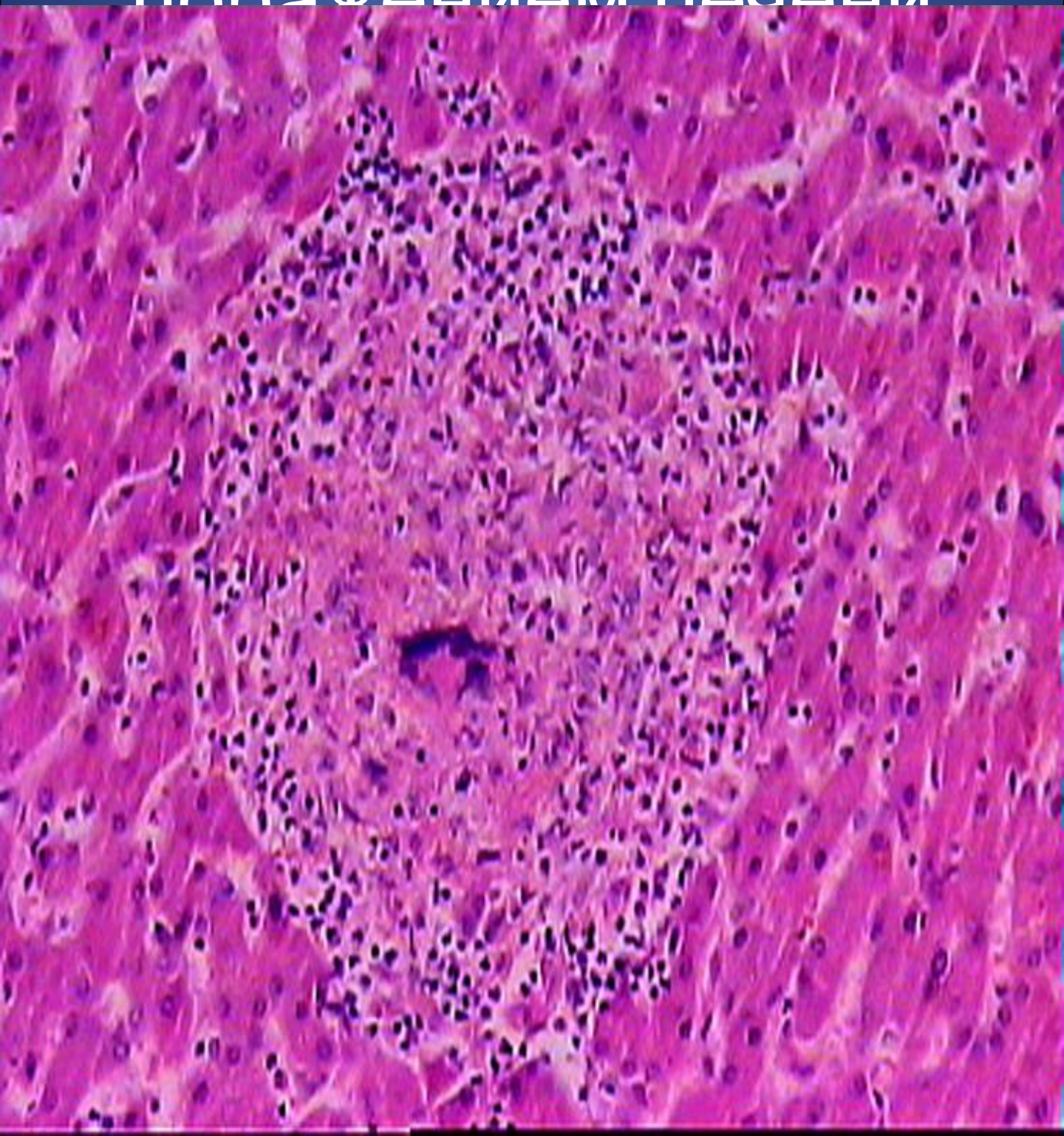


# Милиарные очаги в легком





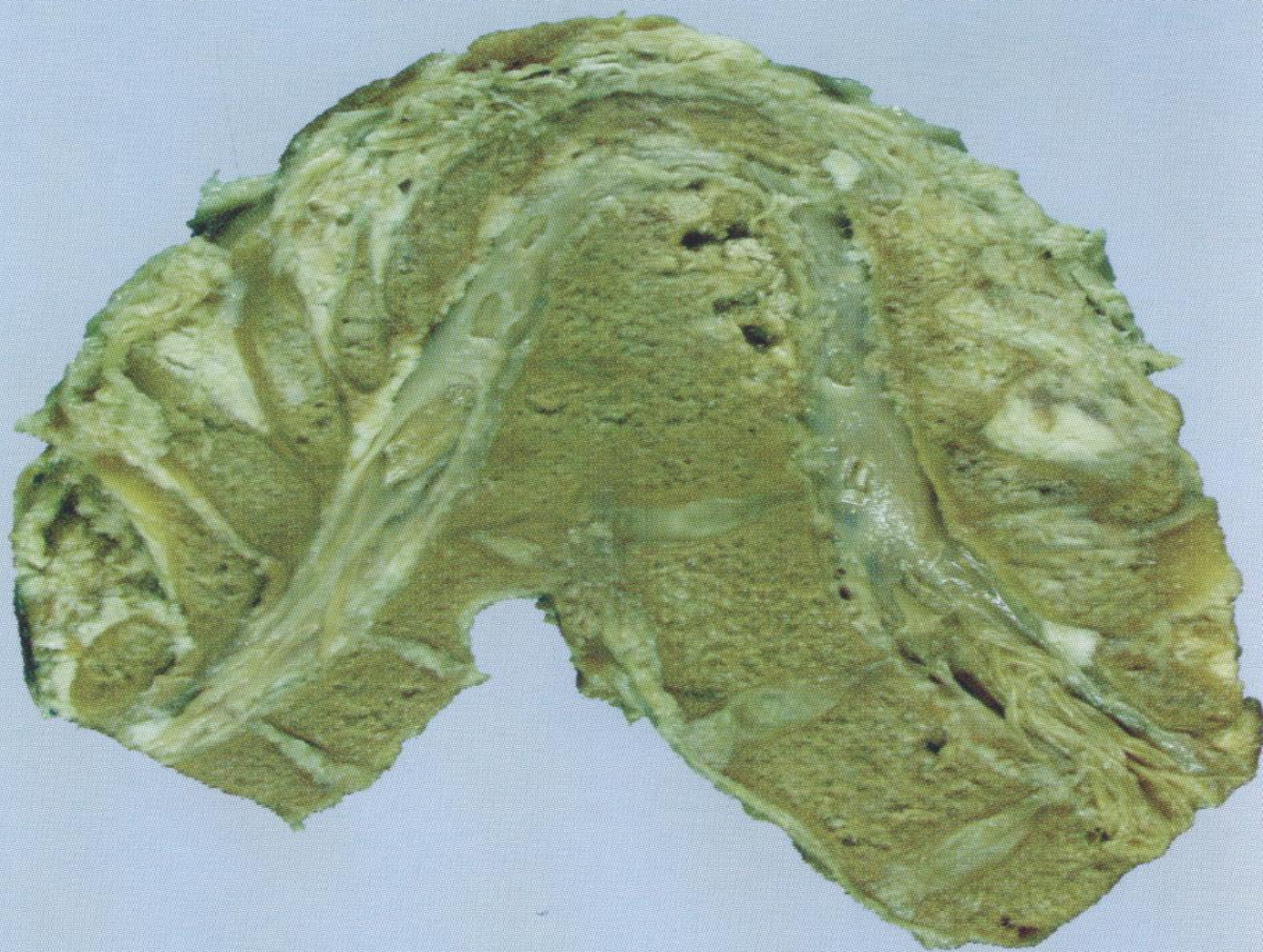
# Милиарный туберкулез с поражением печени




# Туберкулез лимфоузлов




# Туберкулез позвоночника



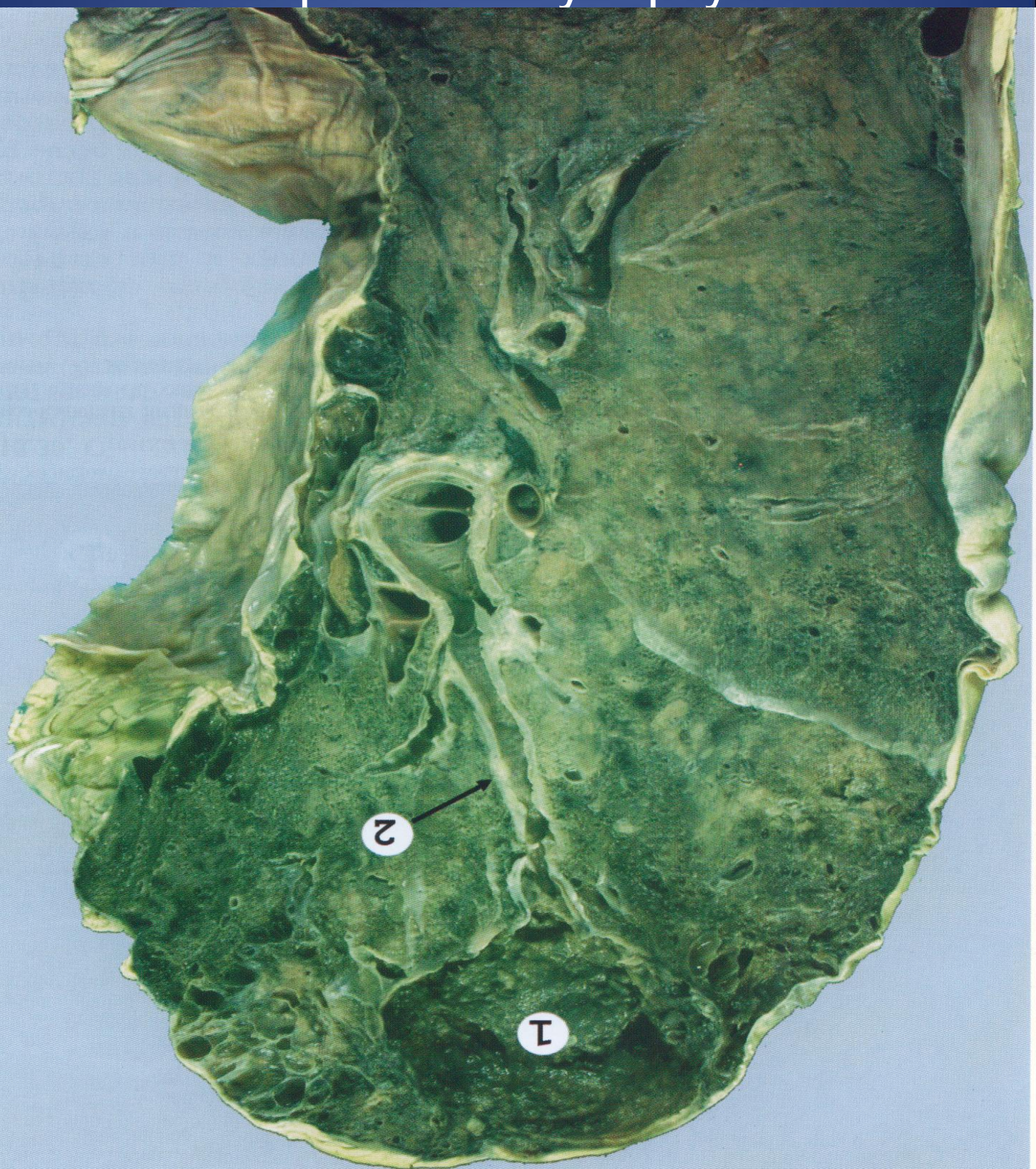
# Вторичный туберкулез . Очаги Симона



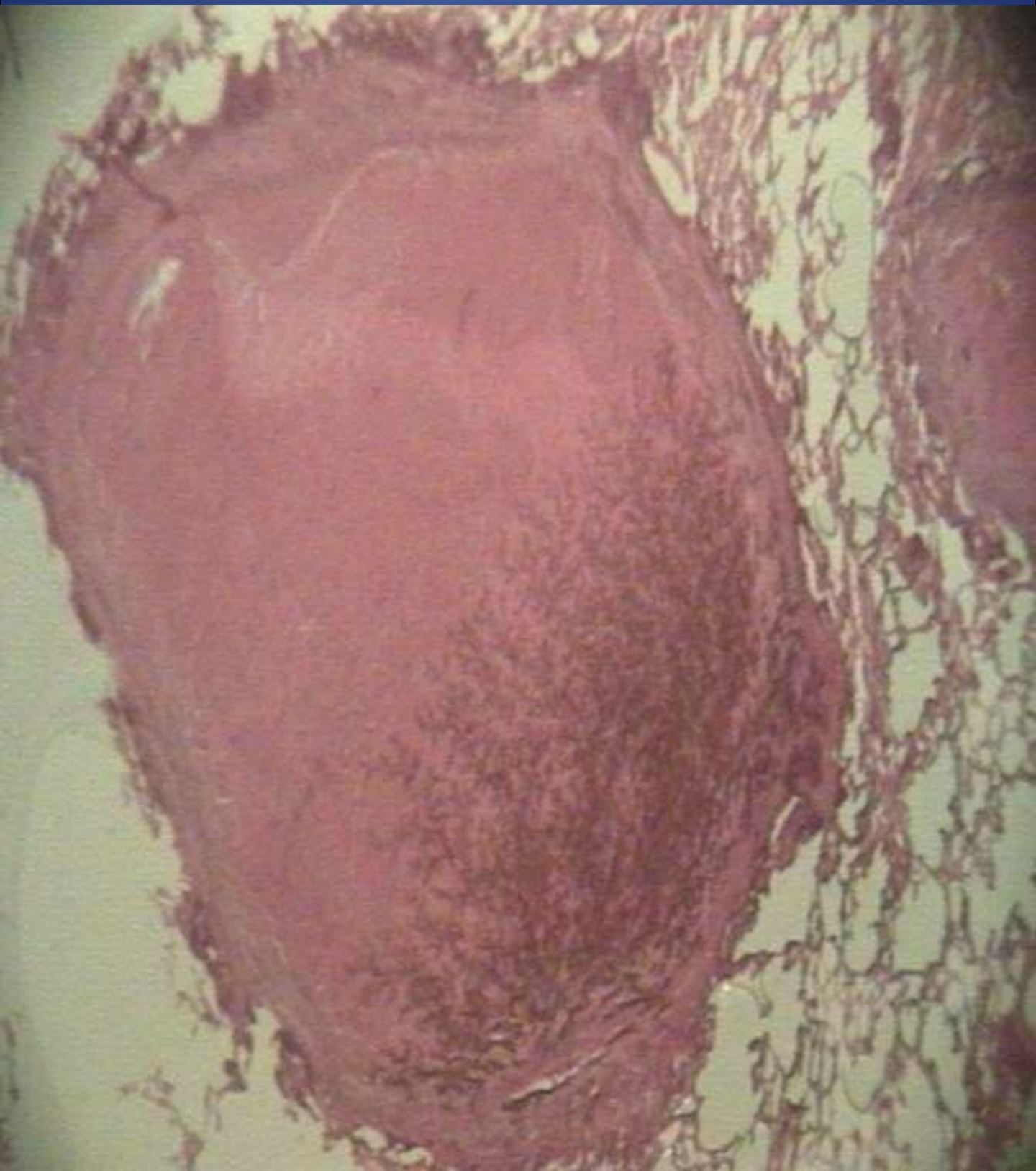
# Вторичный туберкулез. Казеозная пневмония



# Вторичный туберкулез. Фиброзно-кавернозный туберкулез



# Очаговый туберкулез



# Казеозная пневмония

