Хроническая ишемия головного мозга

Доцент кафедры госпитальной хирургии
к.м.н. Винокуров И.А.

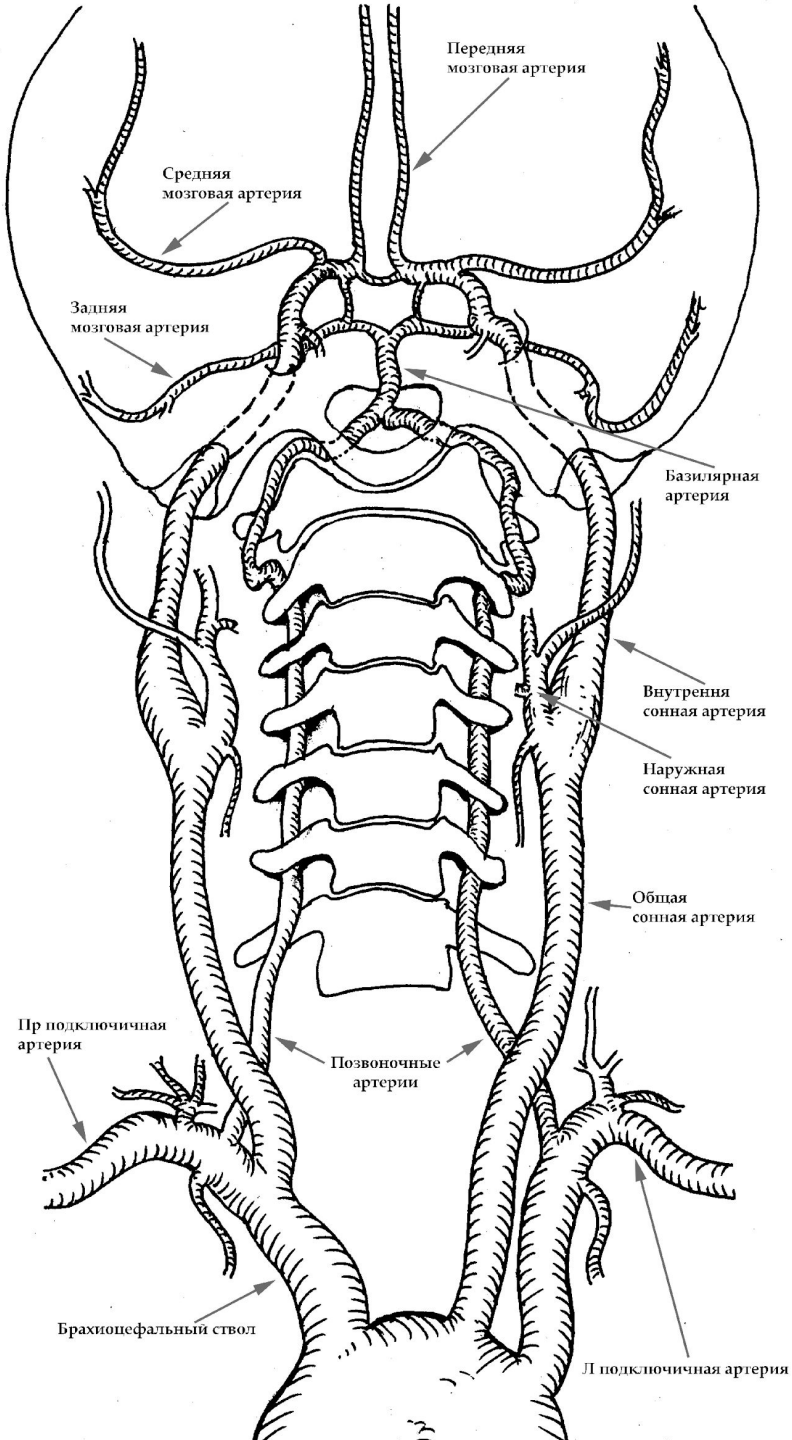
Передняя
мозговая артерия
Средняя
мозговая артерия
Задняя
мозговая артерия
Базилярная
артерия
Внутренняя
сонная артерия
Наружная
сонная артерия
Общая
сонная артерия
Пр подключичная
артерия
Позвоночные
артерии
Брахиоцефальный ствол
Л подключичная артерия

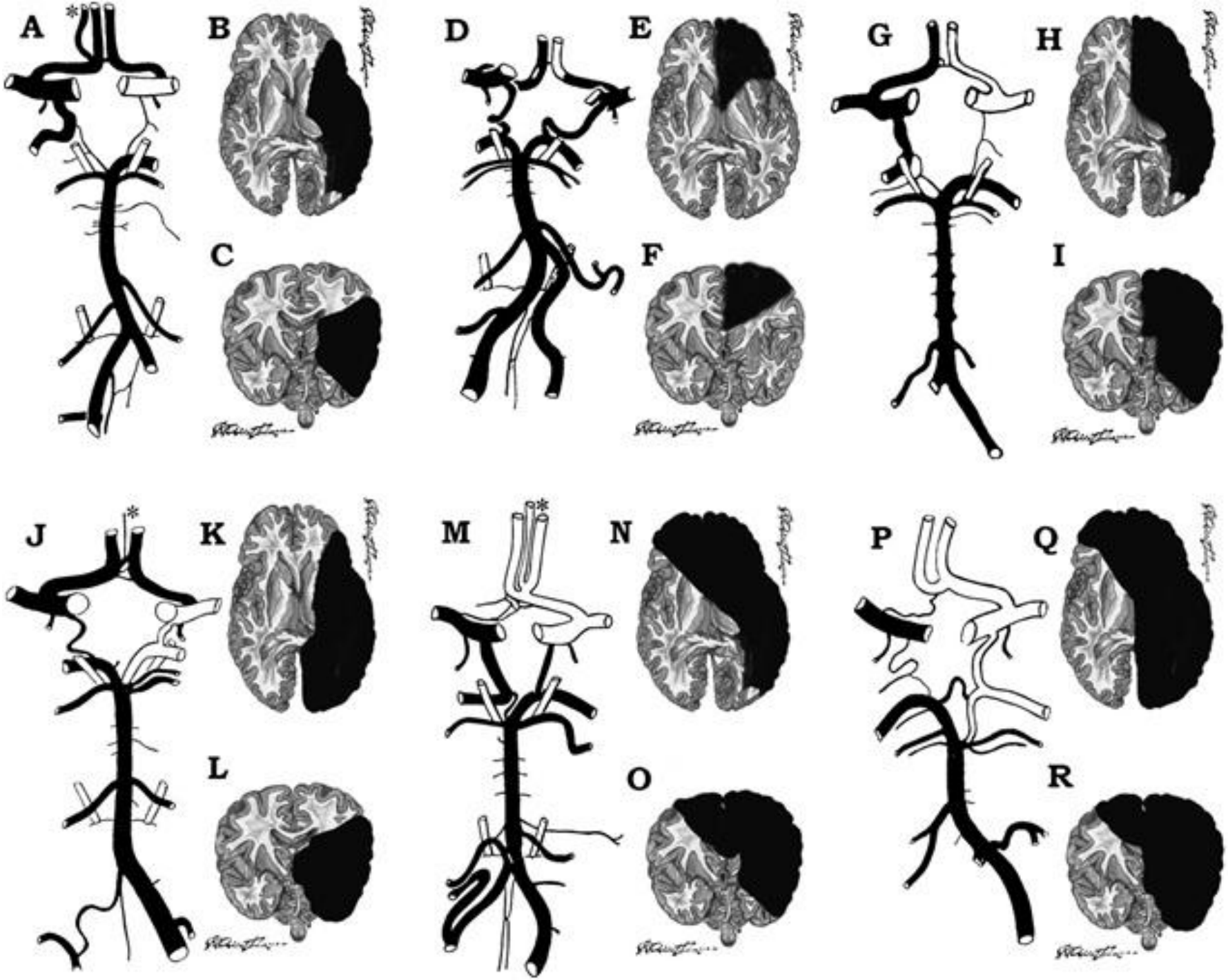
A
B
C
D
E
F
G
H
I
J
K
L
M
N
O
P
Q
R

Атеросклеротическая бляшка

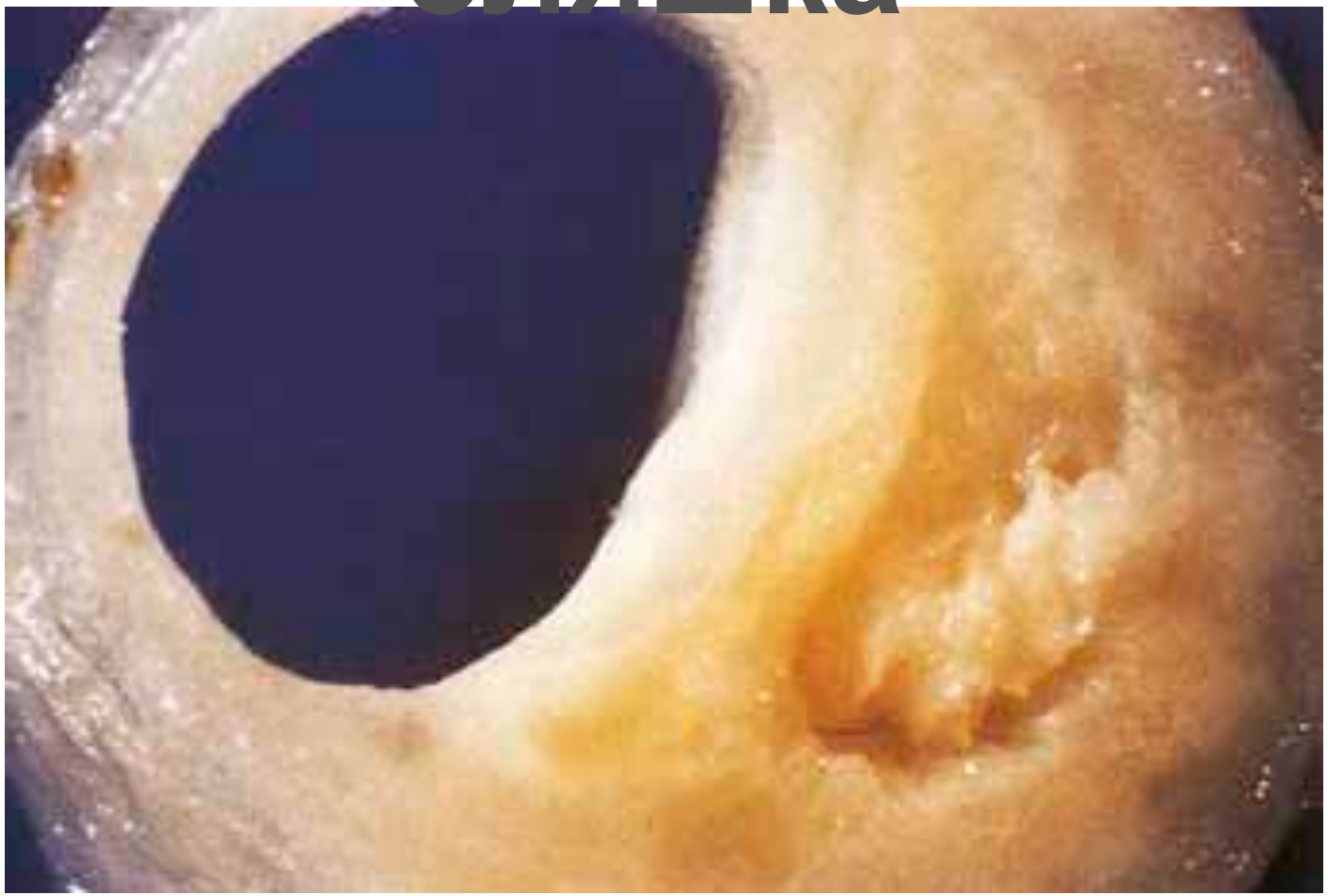

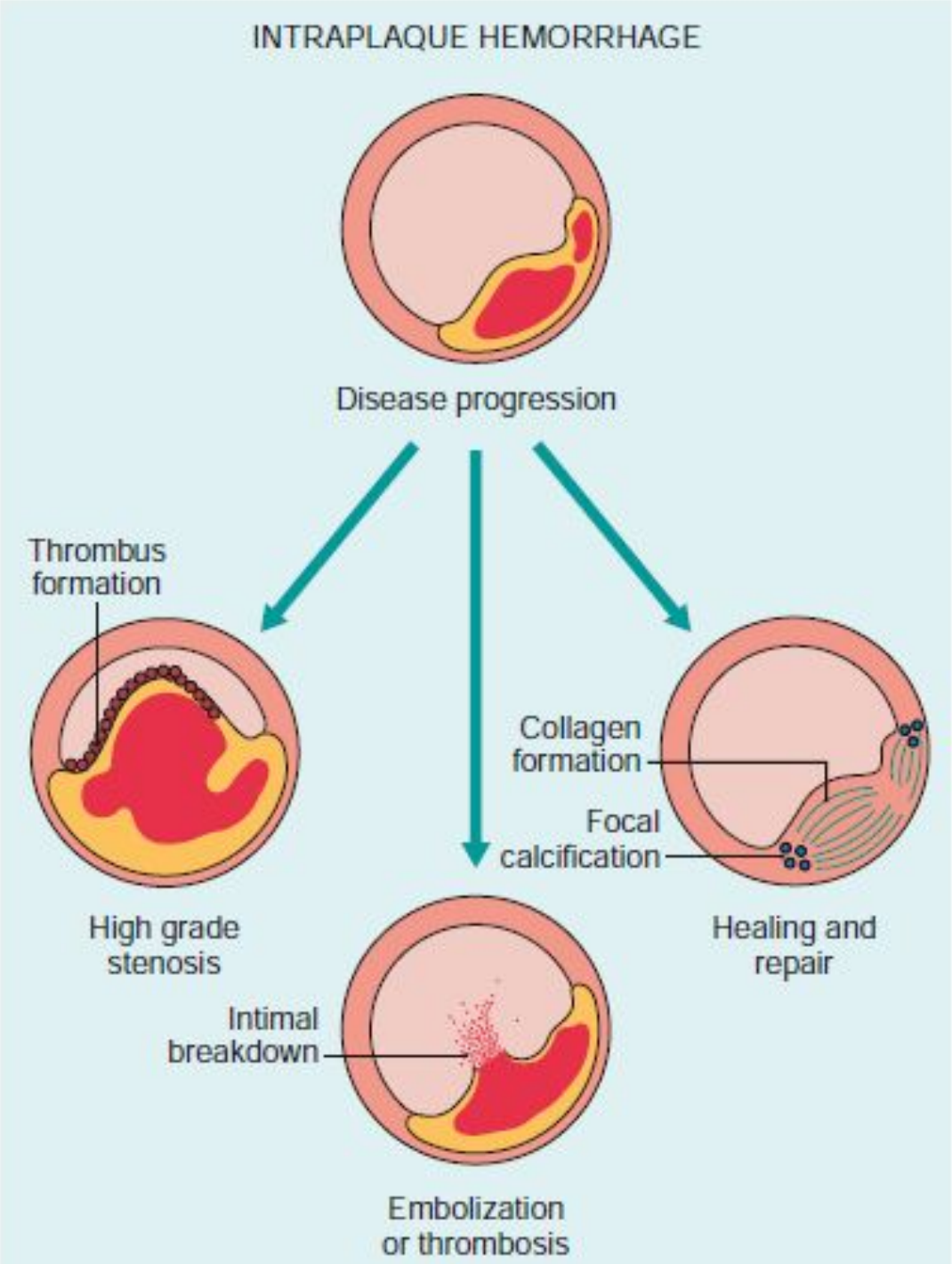
INTRAPLAQUE HEMORRHAGE
Disease progression
Thrombus formation
High grade stenosis
Collagen formation
Focal calcification
Healing and repair
Intimal breakdown
Embolization or thrombosis

Виды атеросклеротических бляшек и их осложнения

Клиническая картина стенозов экстракраниальных артерий

1. Транзиторные ишемические атаки
2. ОНМК
3. Энцефалопатия
4. Обмороки
5. Недержание мочи

Симптоматические стенозы

6. Бессимптомное течение

Distribution of atherosclerotic occlusive lesions in patients presenting with neurologic symptoms

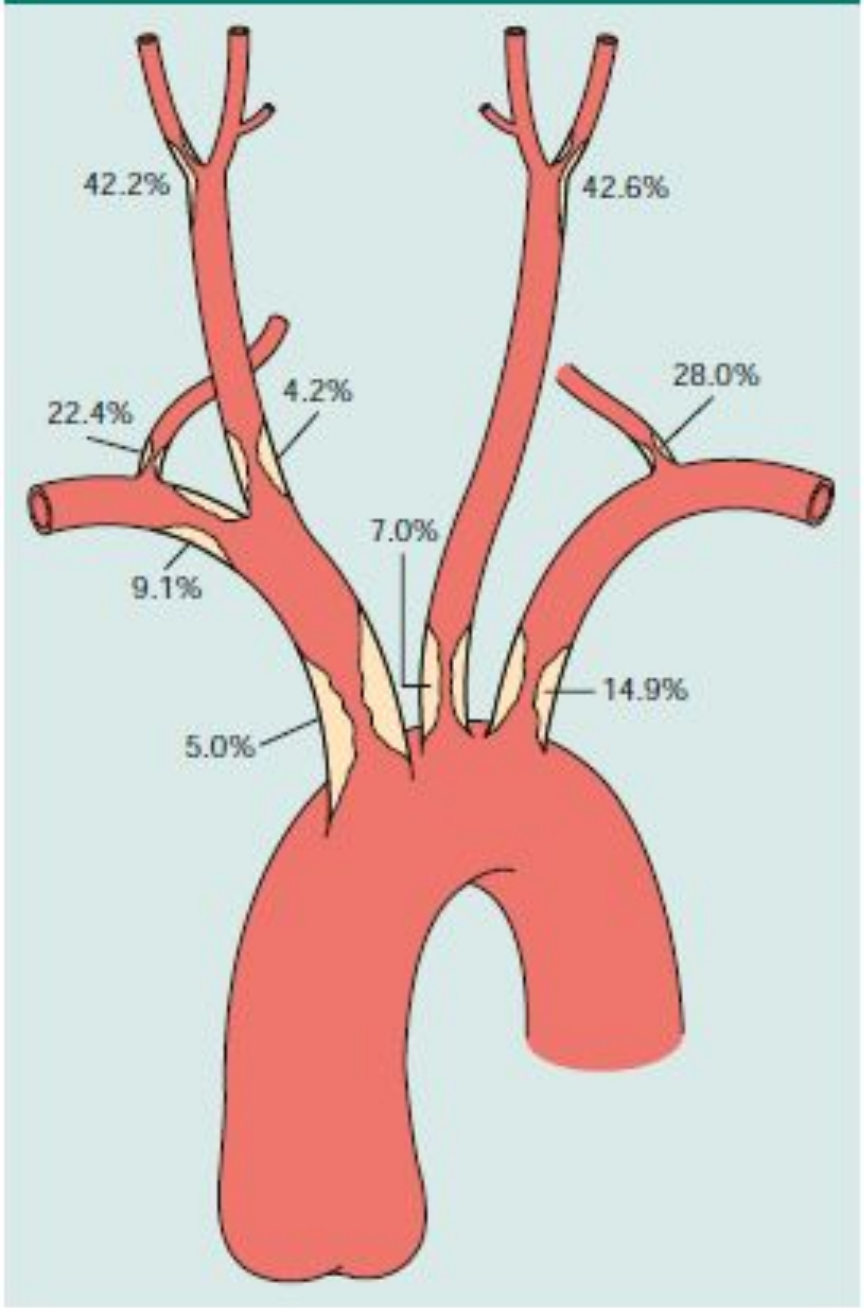

Оценка степени стеноза

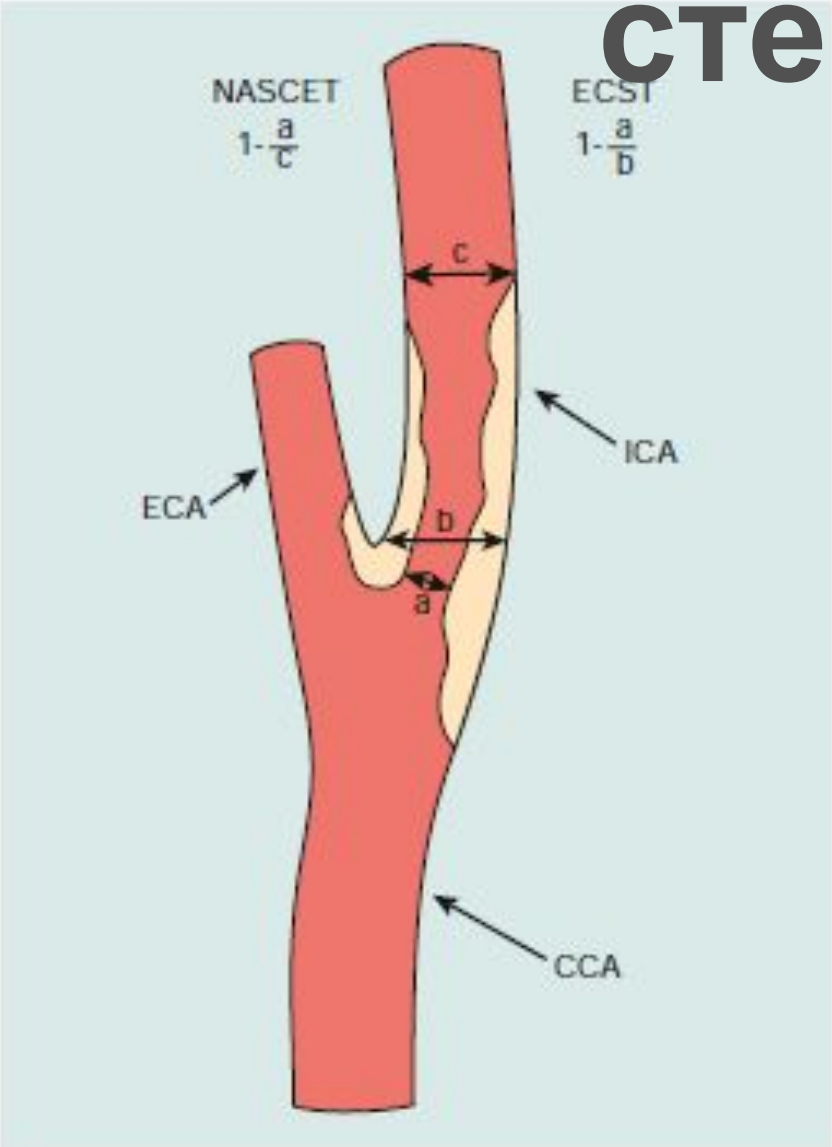

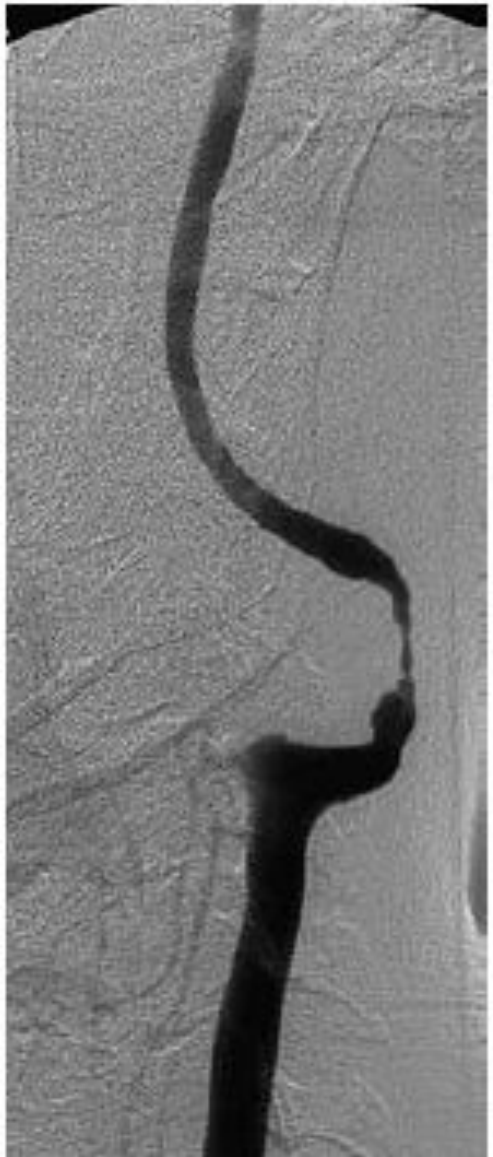

Ультразвуковая диагностика

Figure 35-2. Duplex image of a highly irregular and ulcerated plaque in a patient with repeated episodes of transient monocular blindness. Peak systolic velocity of 204 cm/sec is consistent with 50% to 79% stenosis.

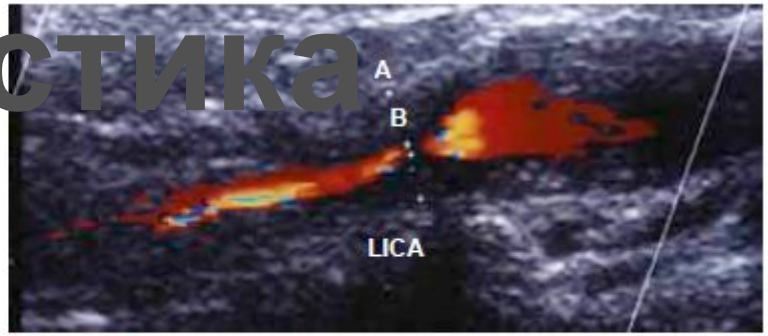

Figure 35-4. Color flow duplex image of apparent high-grade stenosis of left internal carotid origin in a patient with a minor hemispheric stroke. Peak systolic velocity of 500 cm/sec and end diastolic velocity of 153 cm/sec are indicative of 80% to 99% stenosis.

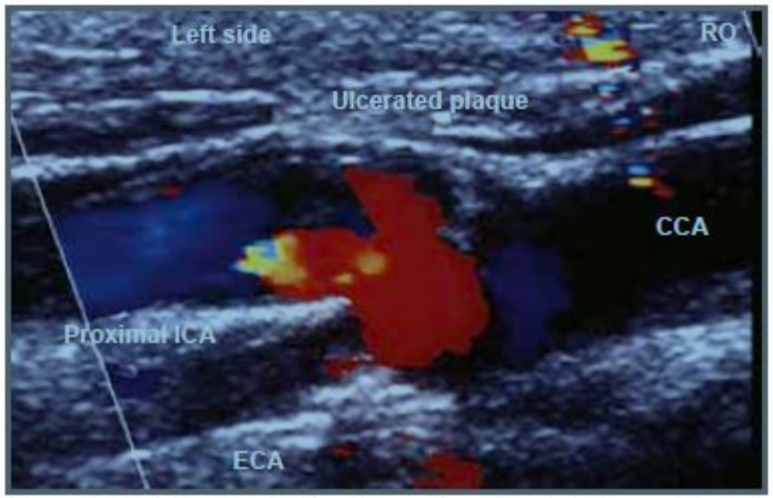

Figure 35-5. Color flow duplex image of an ulcerated plaque at the left internal carotid origin. Note flow into ulcer cavity. Peak systolic velocity of 589 cm/sec and end diastolic velocity of 173 cm/sec are indicative of 80% to 99% stenosis. The patient had multiple episodes of right arm weakness.

Ультразвуковая диагностика

Table 35-5
Duplex Velocity and Doppler Waveform Criteria for Carotid Stenosis*

Stenosis (%)	PSV (cm/sec)	EDV (cm/sec)	Turbulence
<30	<120	Any	Minimal
30-50	<120	Any	Present
50-79	>120	<140	Present
80-99	>120	>140	Present

*EDV, end diastolic velocity; PSV, peak systolic velocity.

НО!

Зону устья визуализировать затруднительно!!!!

Table 35-6
Sensitivity and Specificity of Magnetic Resonance Angiography in Detection of Carotid Stenosis (70% to 99%) and Occlusion (Contrast Angiography as Standard for Comparison)*

Reference	Stenosis	Sensitivity (%)	Specificity (%)	Method
Young et al.[24]	70-99%	86	93	2D + 3D
Patel et al.[25]	70-99%	84	75	2D
Patel et al.[25]	70-99%	94	85	3D
Turnipseed et al.[26]	70-99%	100	93	2D
Mittl et al.[27]	70-99%	92	75	2D
Patel et al.[25]	Occlusion	100	100	2D + 3D
Young et al.[24]	Occlusion	80	99	2D + 3D

*2D, two dimensional; 3D, three dimensional.

Атеросклеротическое поражение БЦА

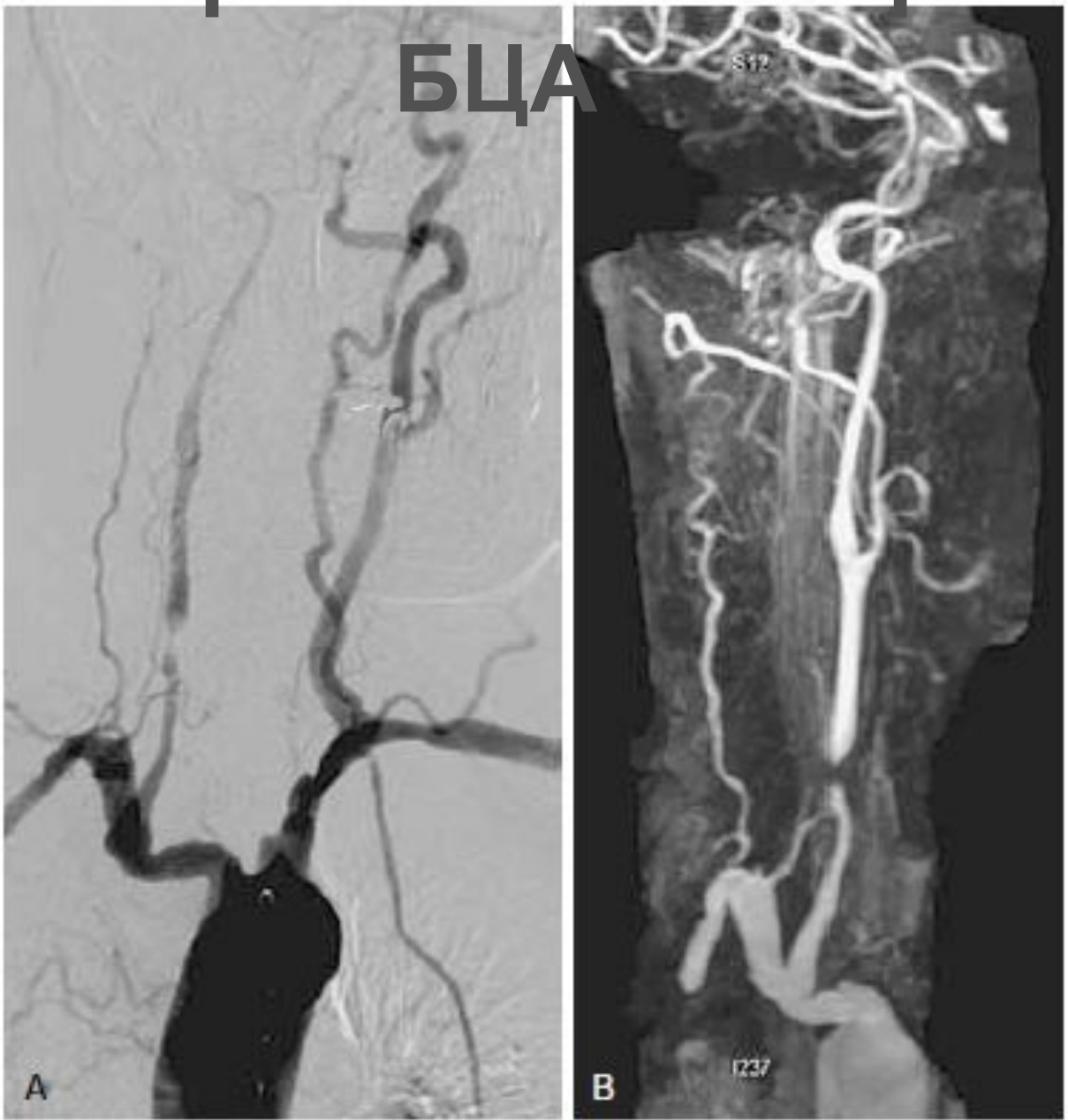

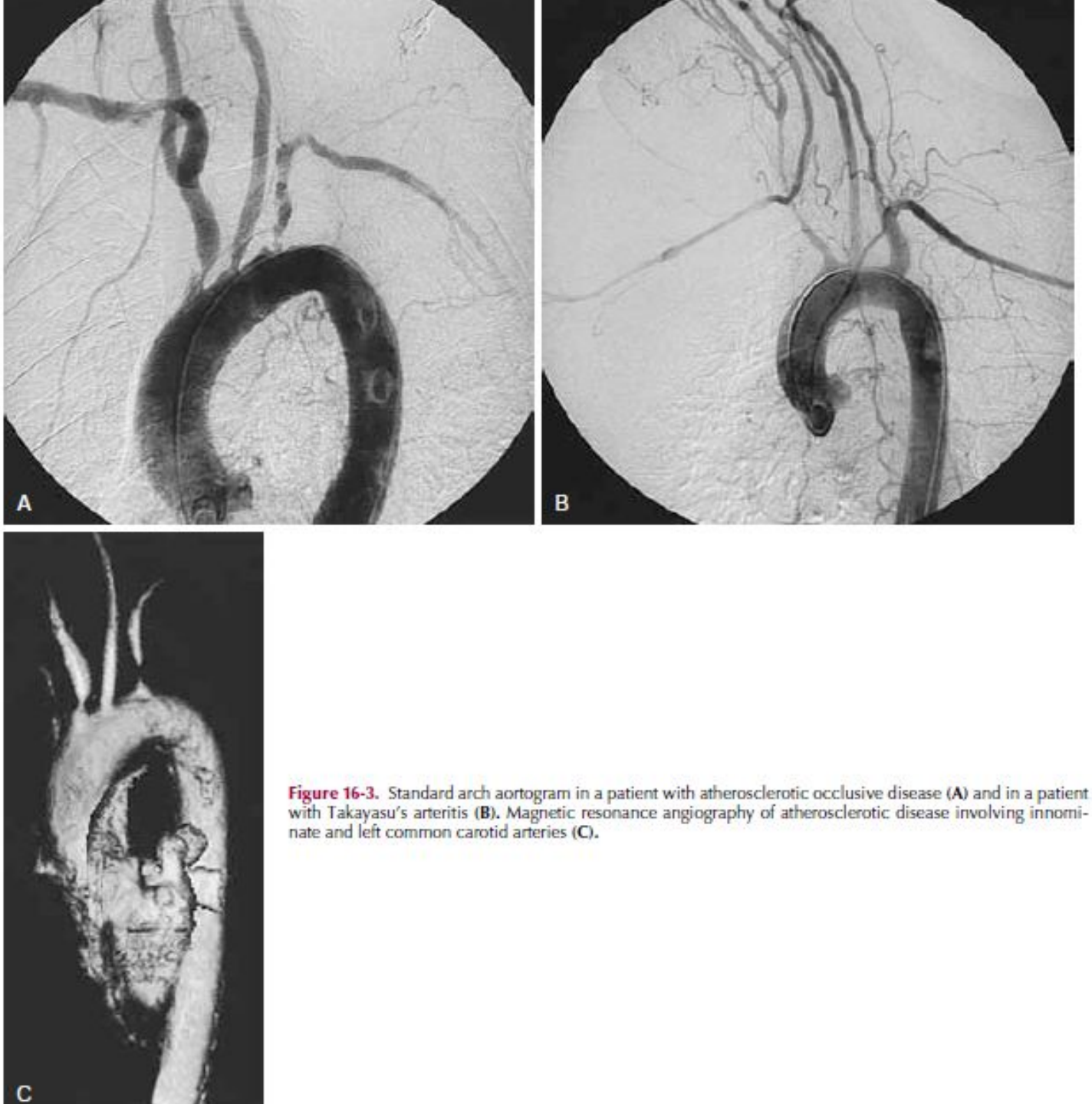

Figure 16-3. Standard arch aortogram in a patient with atherosclerotic occlusive disease **(A)** and in a patient with Takayasu's arteritis **(B)**. Magnetic resonance angiography of atherosclerotic disease involving innominate and left common carotid arteries **(C)**.

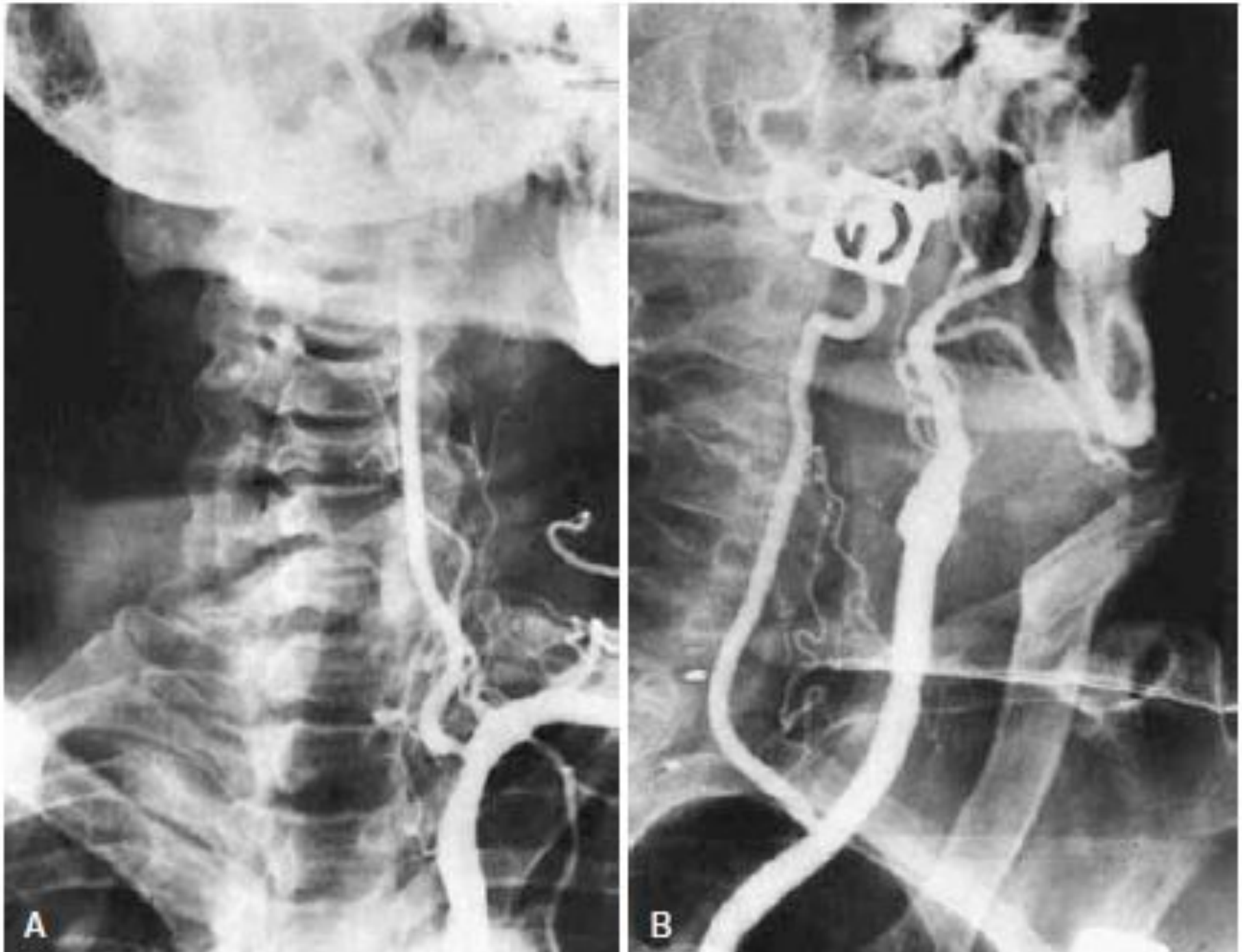
A
B

R
A
B
C

Частота неврологических проявлений

Table 35-2

Neurological Event Risk and Carotid Plaque Characteristics

Ultrasound Characteristics	N	Transient Ischemic Attack (%)	Stroke (%)
Stenosis			
Calcified			
>75%	37	4 (11%)	1 (3%)
<75%	53	0	0
Dense			
>75%	42	23 (55%)	4 (10%)
<75%	76	7 (9%)	1 (1%)
Soft			
>75%	42	32 (76%)	9 (21%)
<75%	46	10 (21%)	4 (9%)

Modified from O'Holleran LW, Kennelly MM, McClurken M, Johnson JM. *Am J Surg* 1987;154:659-662.

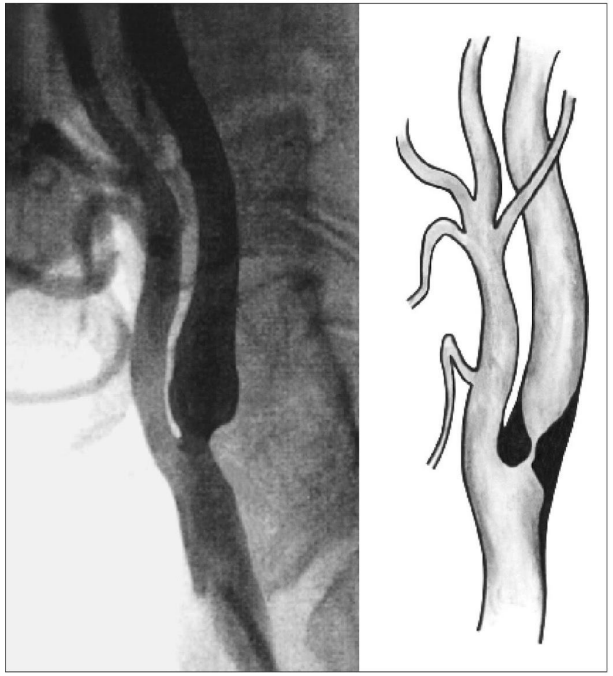

а

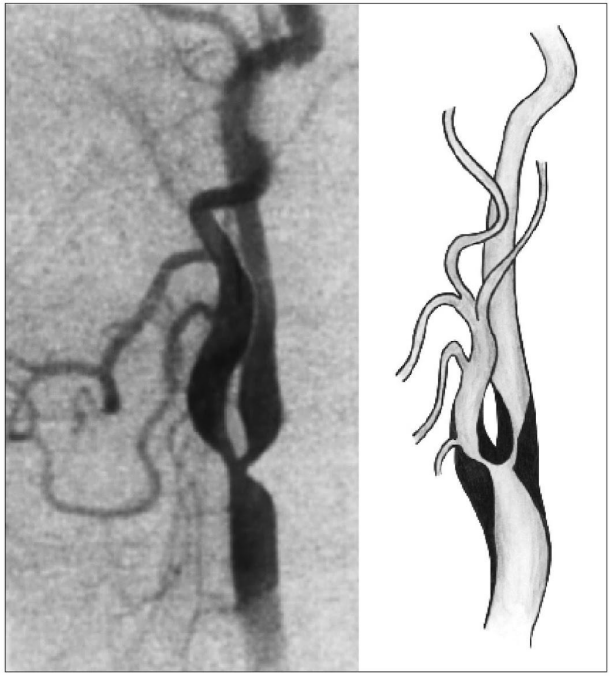

б

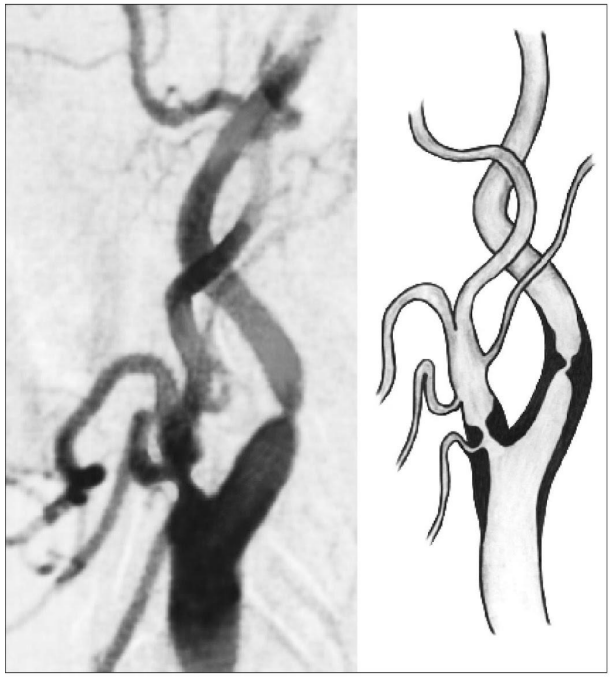

в

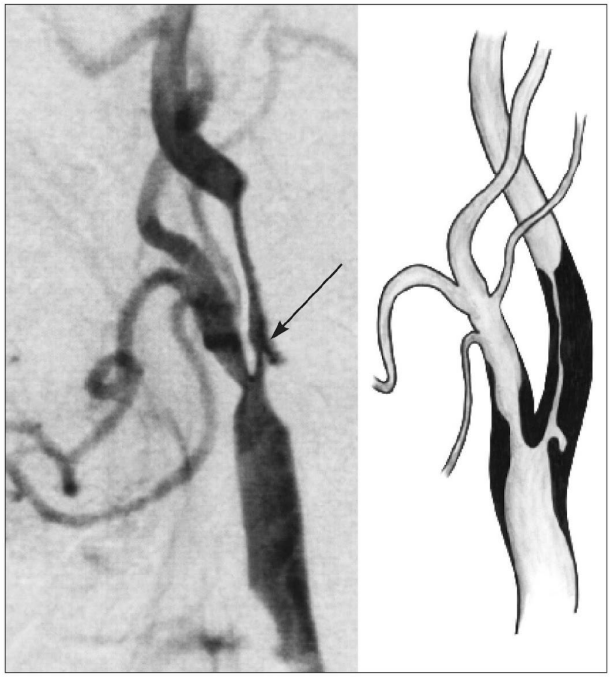

г

Асимптомные стенозы

В течение 1 года ТИА или ОНМК наблюдают:

0-29 % стеноз - в 2,1 % случаев

30-74 % стеноз – 5,7 % случаев

75-100 % - 19,5 % случаев

В течение 5 лет у больных со стенозом более 75 % в 60 % случаев развилось ОНМК или ТИА

В течение 5 лет у больных со стенозом менее 75 % только в 12,6 % случаев наблюдали неврологические симптомы

Асимптомные стенозы

При медикаментозном лечении:

Стенозы около 50% - 20,6 % ТИА или ОНМК в течение 4 лет

Стенозы более 60 % - 19,2 % ТИА или ОНМК (или смерть) в течение 5 лет

При хирургическом лечении:

Суммарный риск интраоперационной и послеоперационный в течение 5 лет - 5,1 %

Table 36-2

5-Year Risk of Stroke (Including 30-Day Stroke or Death) from the Asymptomatic Randomized Trials*†

				5-Year Risk					
Trial	Stenosis (%)	*n*	30-Day CEA Risk (%)	Surgery (%)	Medical (%)	ARR (%)	RRR (%)	NNT	Strokes Prevented per 1000 CEAs at 5 Years‡
ACAS	60-99	1662	2.3	5.1	11.0	+5.9	53	17	59
ACST	60-99	3120	2.8	6.4	11.8	+5.4	46	19	53

*In ACAS,[3] the 5-year stroke data refer to ipsilateral stroke. In ACST,[4] the 5-year data refer to any stroke.
†ACAS, Asymptomatic Carotid Atherosclerosis Study; ACST, Asymptomatic Carotid Surgery Trial; ARR, absolute risk reduction; CEA, carotid endarterectomy; NNT, number of CEAs required to prevent one stroke at a specified period; RRR, relative risk reduction.
‡Number of strokes prevented at 5 years by performing 1000 CEAs.

Симптомные стенозы

При медикаментозном лечении у больных с симптомными стенозами риск ОНМК составляет 22 % в течение 26 месяцев

При приеме аспирина риск ОНМК в течение 1 года составляет 17.3 %, а в течение второго – только 5 %.

Симптомные стенозы

В исследовании ECST риск ОНМК составил 20.6% при медикаментозном лечении и всего 6.8 % после операции у больных со стенозами 80-99%

В исследовании NASCET продемонстрировано, что при стенозе 50-69 % риск ОНМК в течение 5 лет с хирургическим лечением составил 15,7 %, а при медикаментозной тактике – 22,2 %

Table 35-3

Risk Factors for Stroke in Medically Managed Symptomatic Patients*

Risk Factors	
Age >70	Ulcerated plaque
Systolic blood pressure >160	History of tobacco use
Diastolic blood pressure >90	Diabetes
Recent stroke	Claudication
Stenosis >80%	Hyperlipidemia
Stroke Risk at 2 Years	
Low risk (0-5 factors)	17%
Moderate risk (6 factors)	23%
High risk (>6 factors)	39%
Stroke Risk at 2 Years Based on Carotid Stenosis	
70-79%	12%
80-89%	18%
90-99%	26%

Каротидная эндарктерэктомия

- Операция носит профилактический характер

- Операция с минимальной инвазией в организм (кожный разрез около 5 см, кровопотеря редко превышает 100 мл)

- Основное осложнение после операции - ОНМК

Защита головного мозга от ишемии

А. Умеренная медикаментозная гипертензия:
+15 -20 мм ртутного столба по сравнении с исходным АД

Б. Введение гепарина перед пережатием ВСА.
= пациентам с массой тела до 70 кг -2,5 тыс. Ед
= пациентам с массой тела более 70 кг. -5 тыс. ЕД (40-50 ЕД на 1 кг массы тела)

В. Применение внутрипросветного шунта .

Г. Показания в дооперационном периоде :
= билатеральное поражение ВСА, особенно при окклюзии одной ВСА и резком стенозе другой ВСА
= при сочетанном поражении сонных, позвоночных или подключичных артерий.
= при доказанном разобщении вилизиева круга, особенно при отсутствии передней соединительной артерии.

Figure 36-6. **A,** The side of the operation should be clearly marked. The patient is positioned head up to reduce venous congestion, and the table is slightly rotated away from the operative side. **B,** Patients with a "short neck" or suspected high disease extension benefit from nasolaryngeal intubation. This opens up the angle of access between the mastoid process or sternomastoid *(black line)* and the mandible *(white line)*.

Eversion carotid endarterectomy

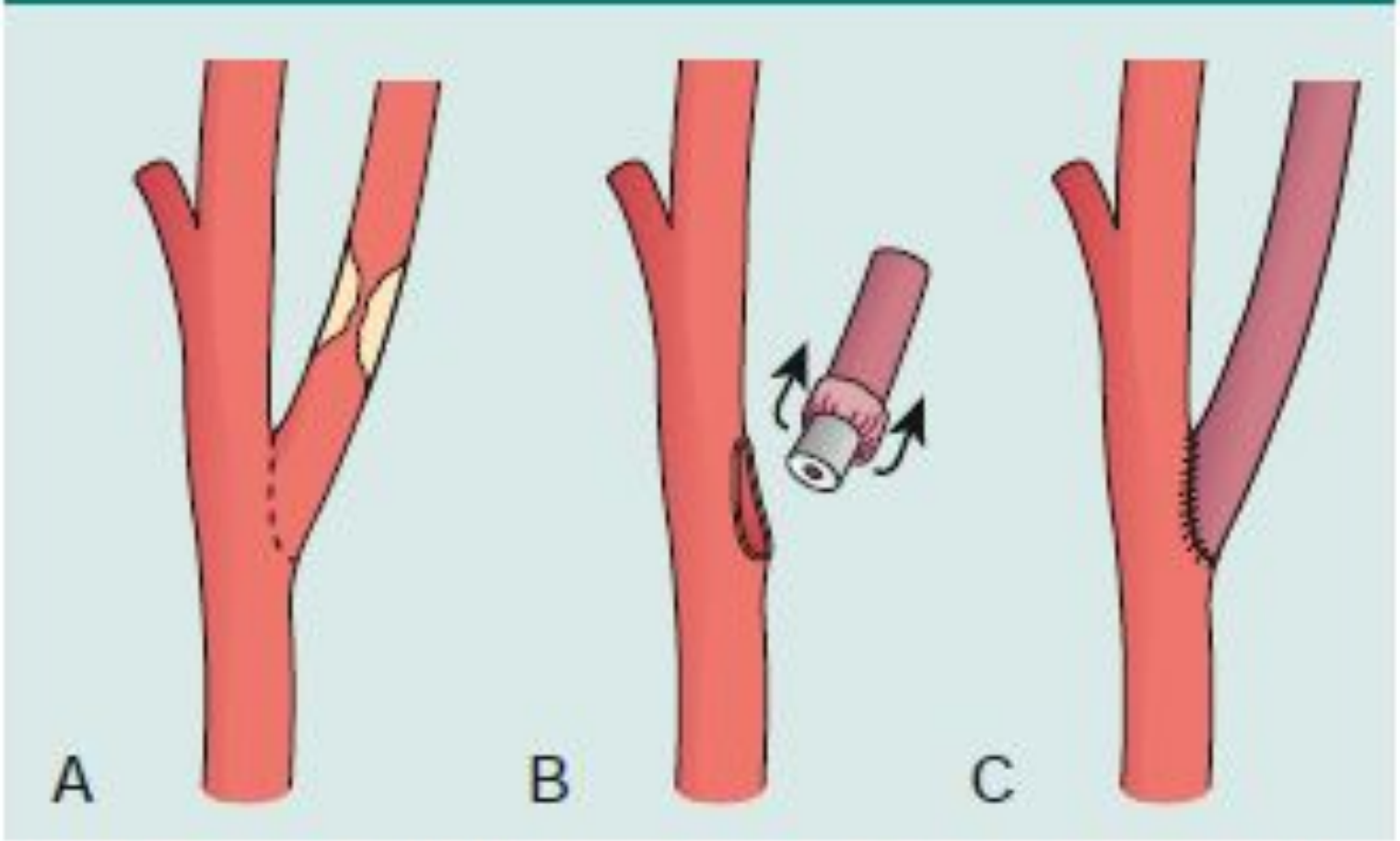

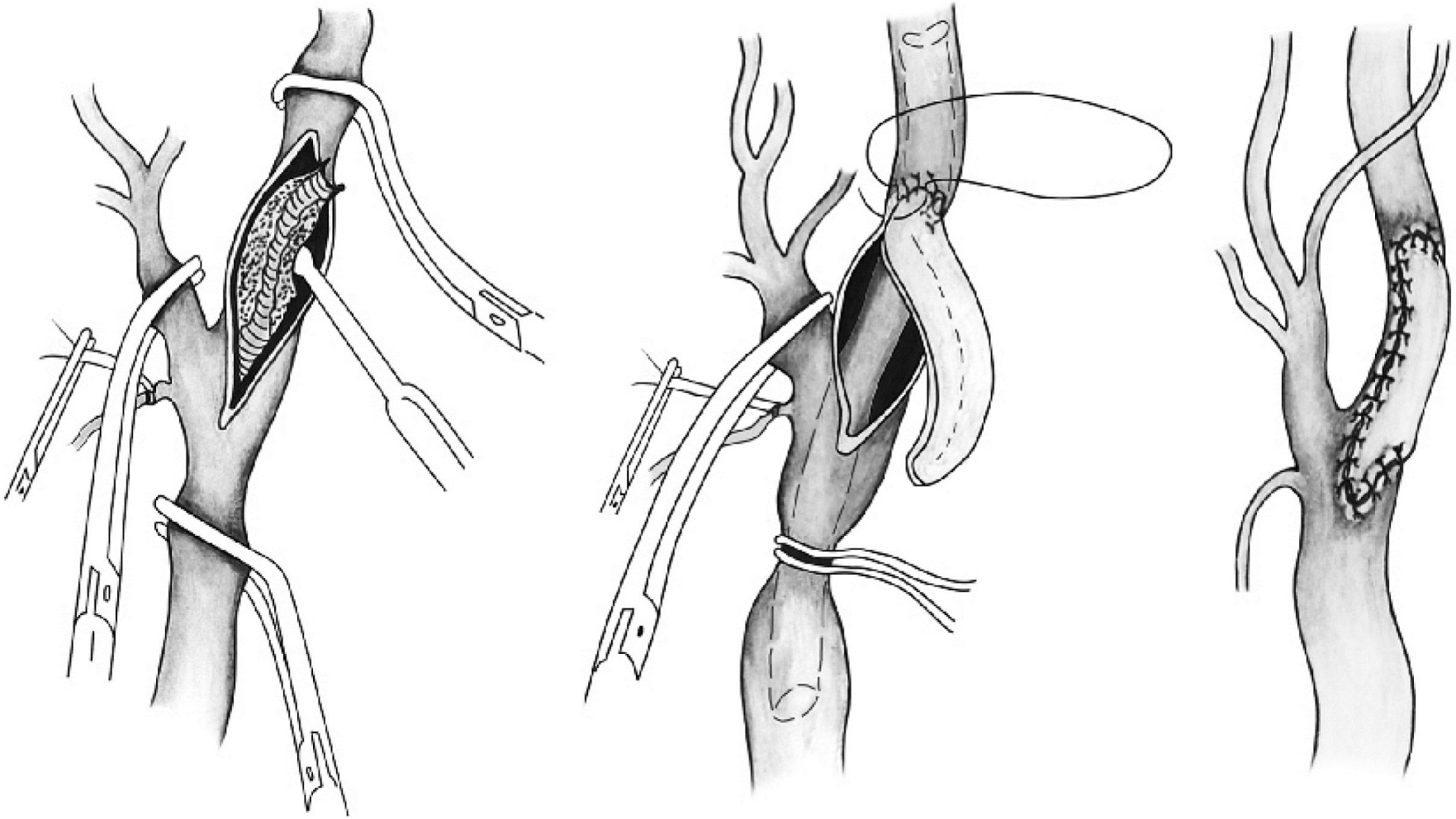

Universitätsklinikum Carl Gustav Carus
DIE DRESDNER

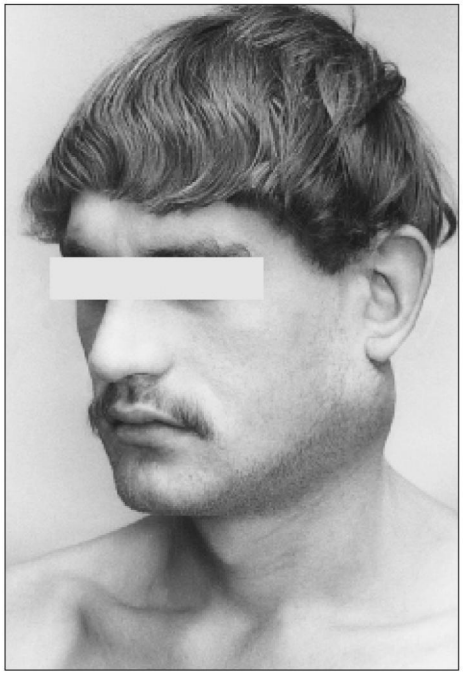

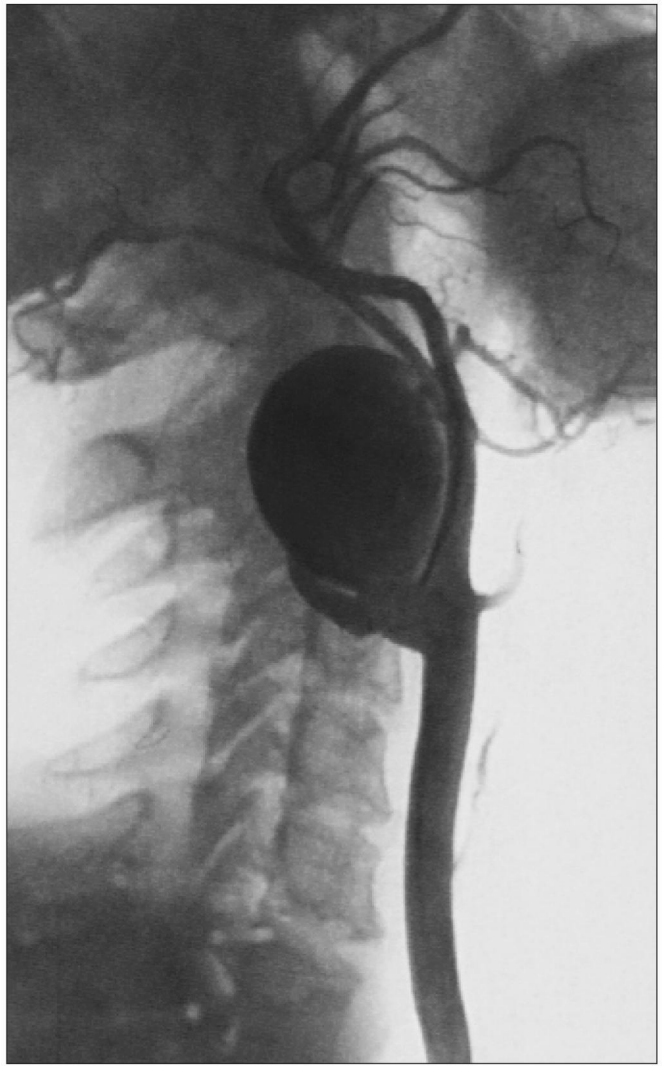

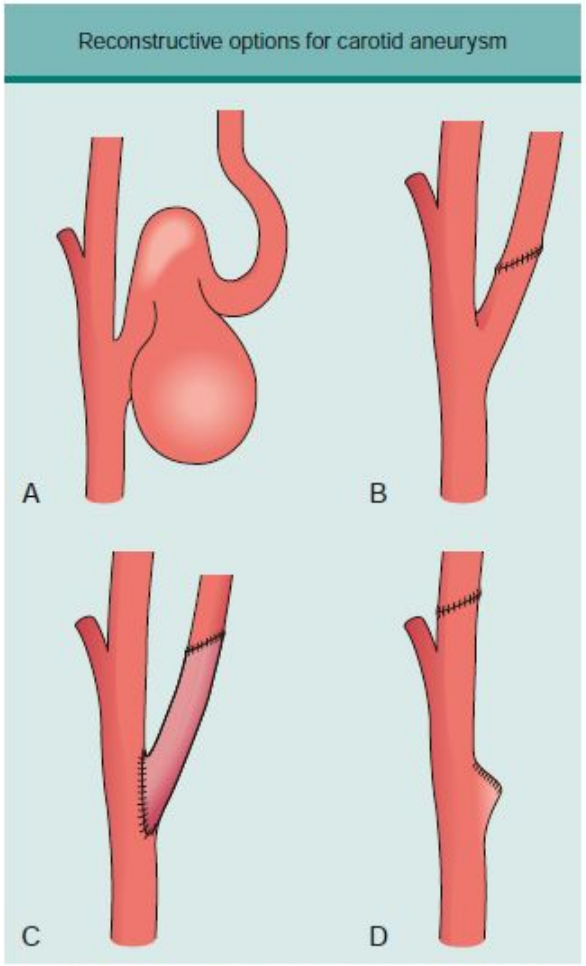

e 36-21. Reconstructive options for patients with a true carotid aneu-
include resection **(A)**, end-to-end anastomosis **(B)**, interposition vein
osthetic bypass **(C)**, and oversewing the internal carotid artery (ICA)
with transposition of distal ICA on to external carotid artery **(D)**.

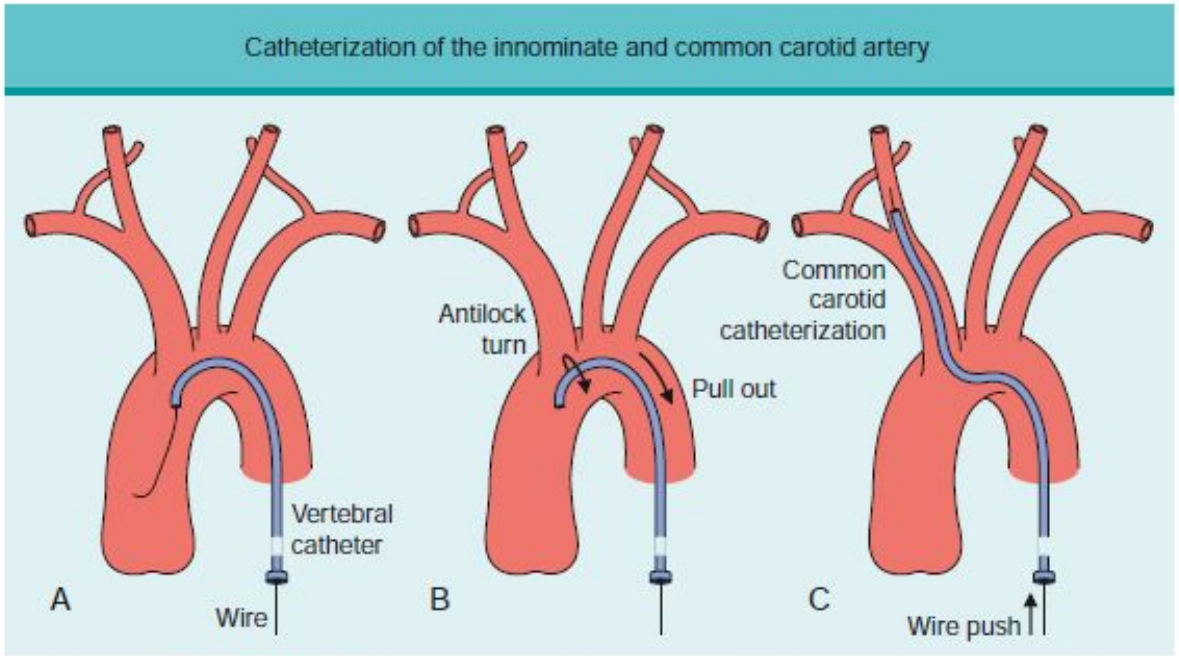

Figure 37-14. Catheterization of the innominate and common carotid artery.

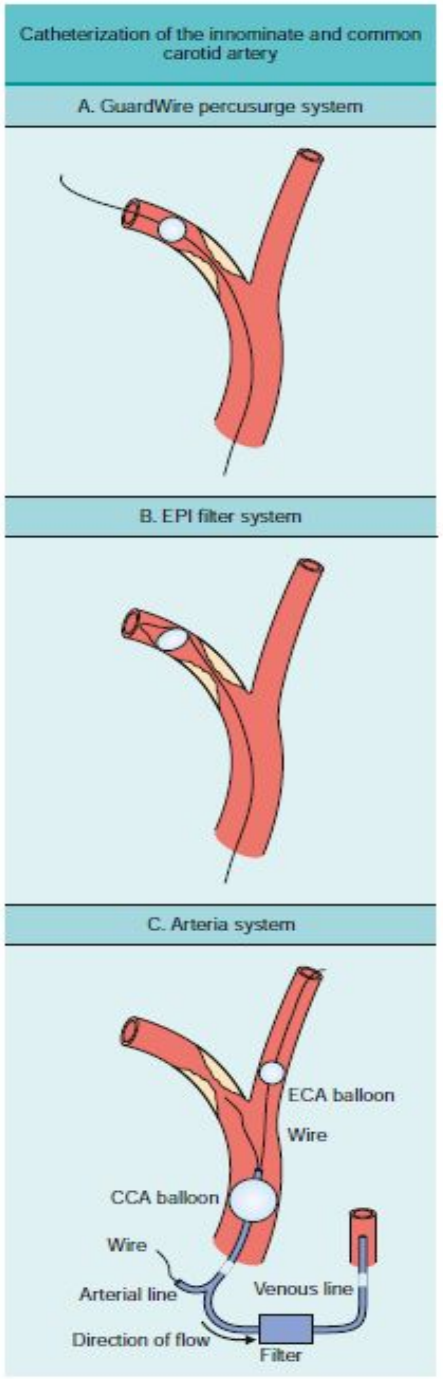

Figure 37-17. Cerebral protection device placement. **A,** Percusurge GuardWire cerebral protection device placement. **B,** Filter placement.

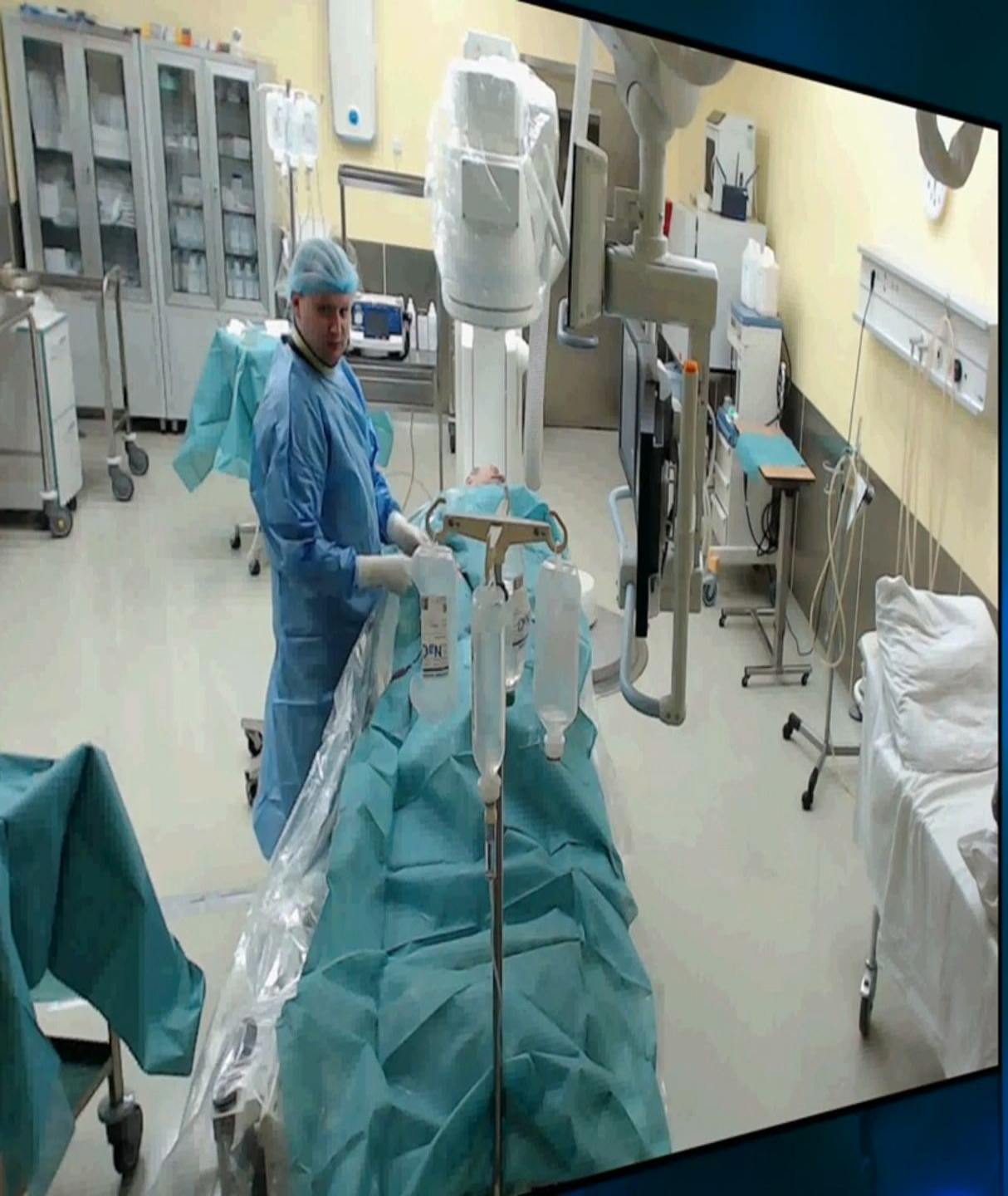

Пациент С.
63 года

- Острое нарушение мозгового кровообращения

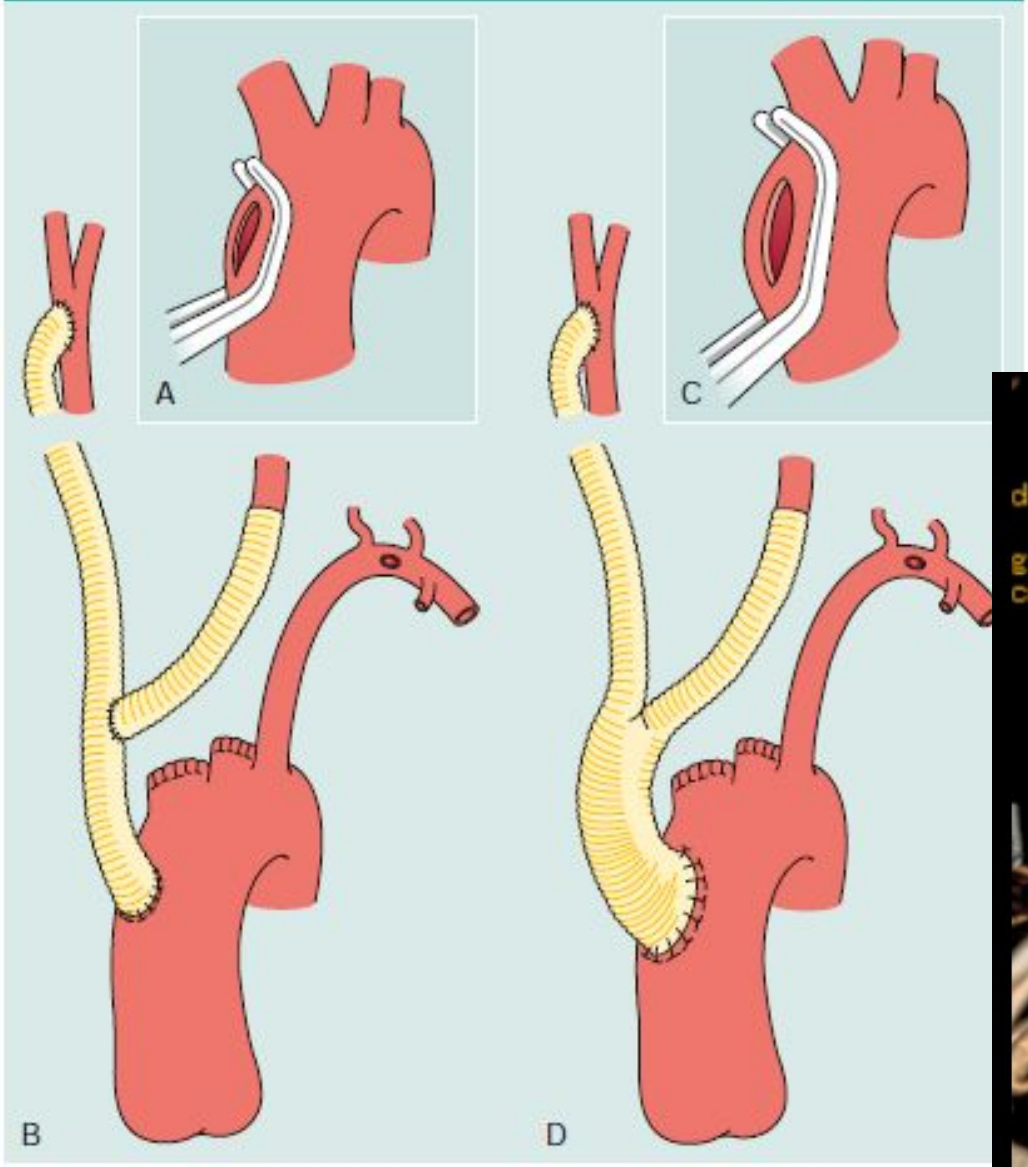
A
C
B
D

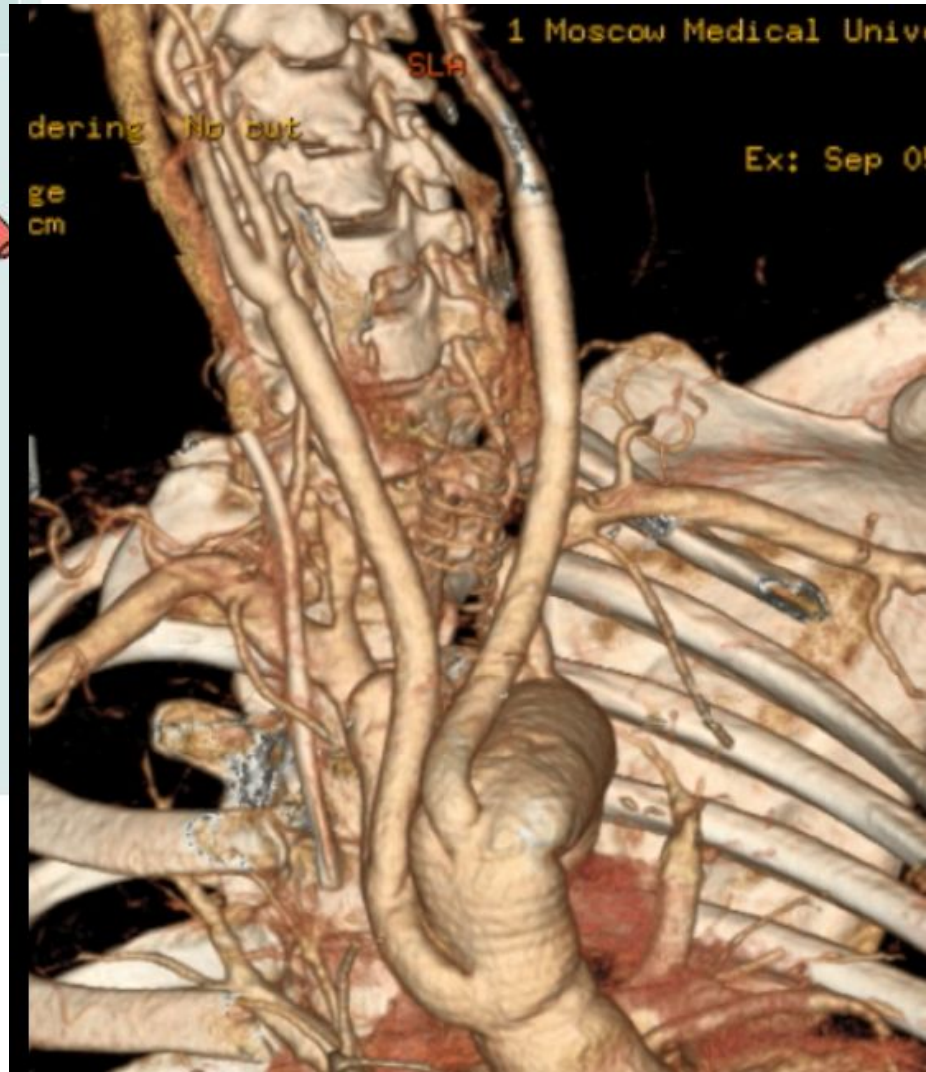
1 Moscow Medical Univ
SLA
dering No cut
Ex: Sep 0
ge
cm

Arteriotomy during an innominate endarterectomy

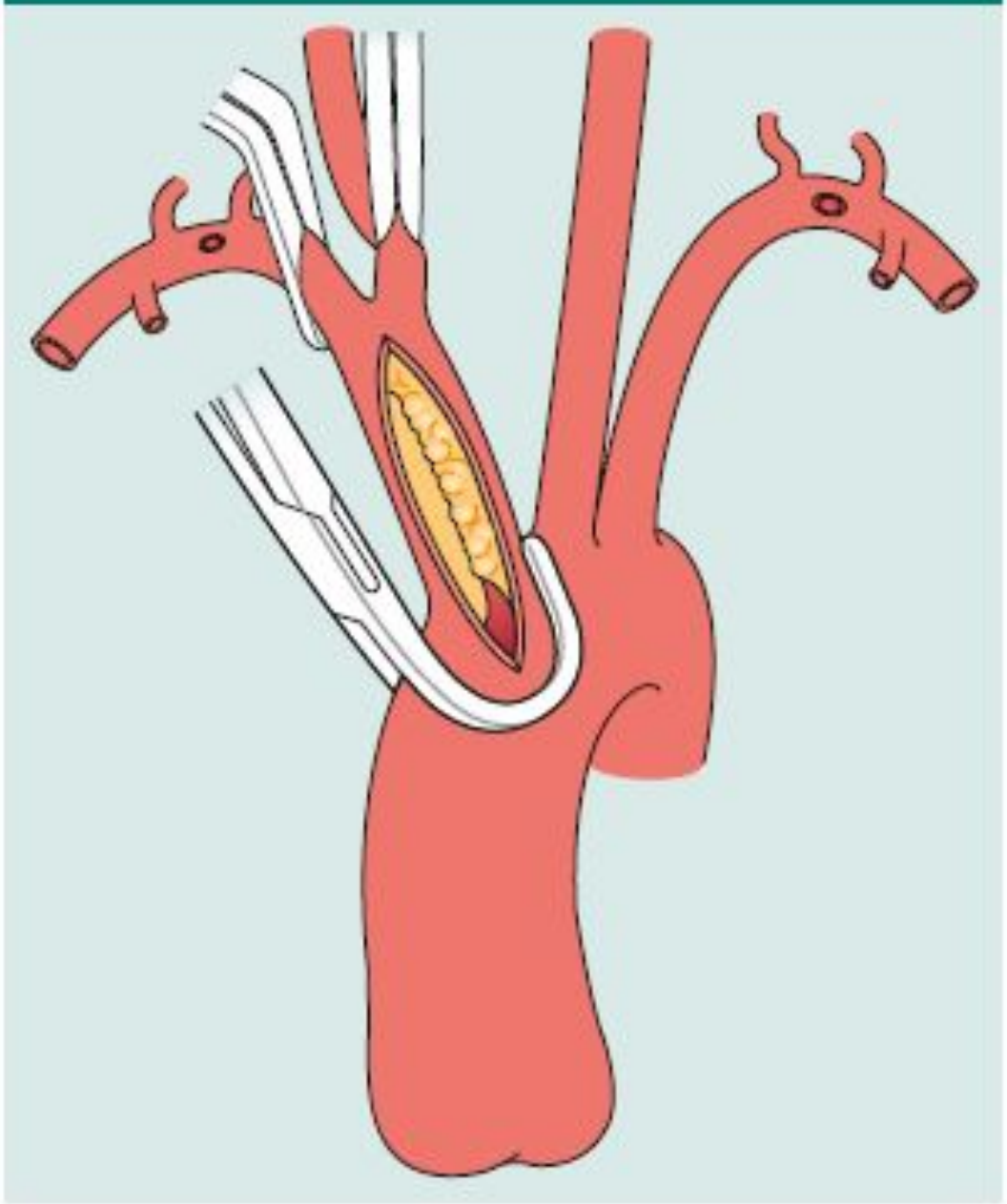

МСКТ-ангио

Виды поражений внутренних сонных артерий

Стеноз | S-образная извитость | Петле-образование | Стеноз + извитость | Стеноз + петля

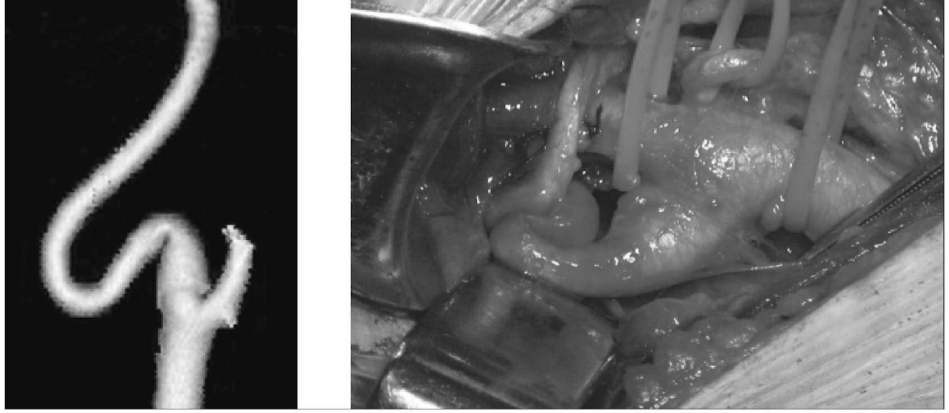

а

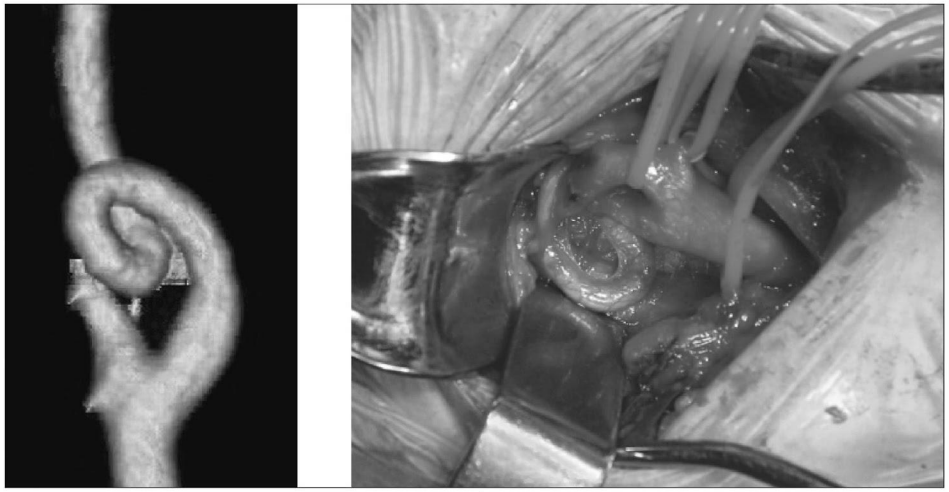

б

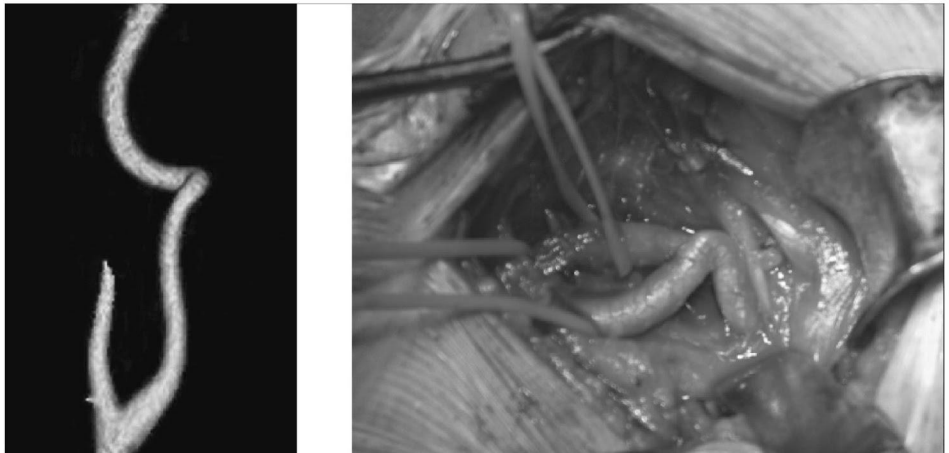

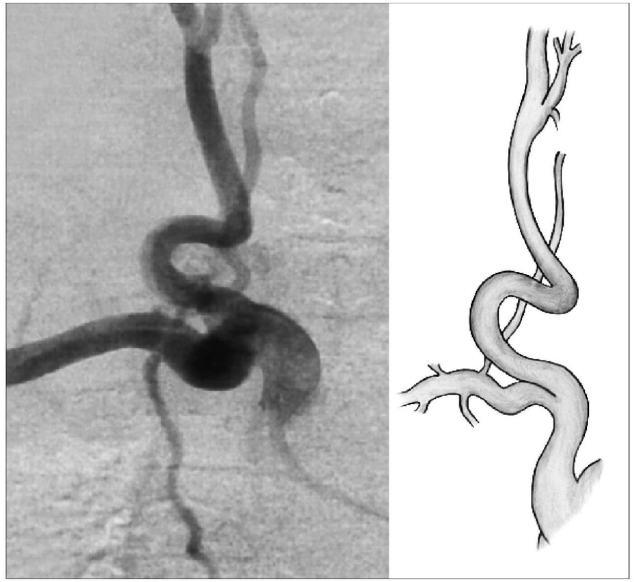

а

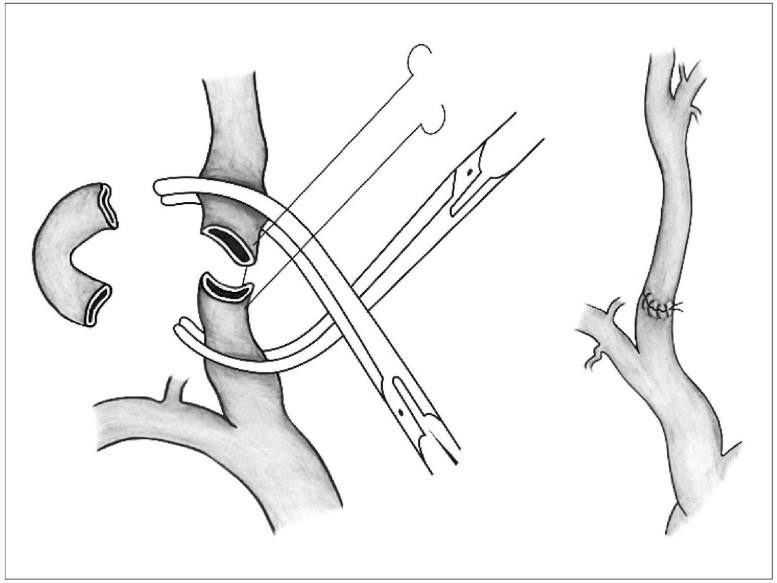

б

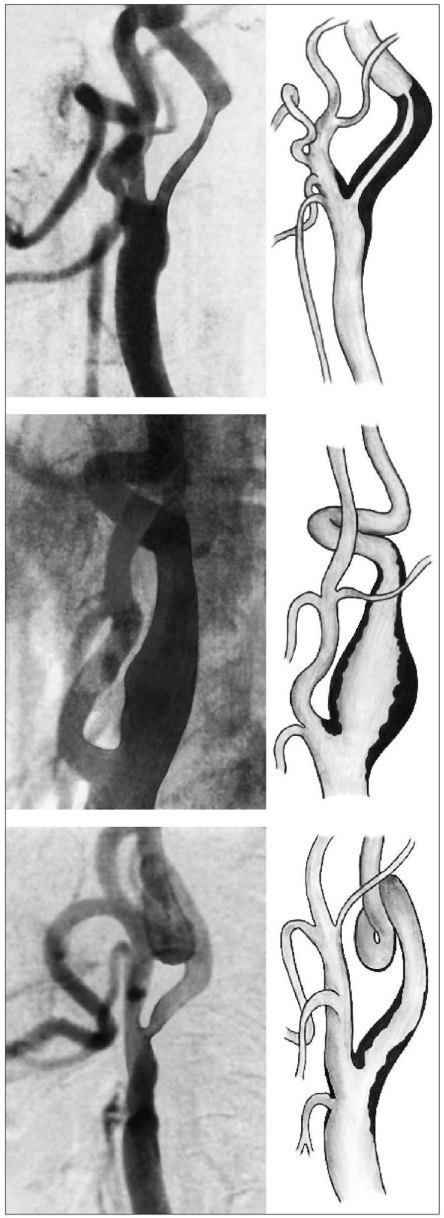

а

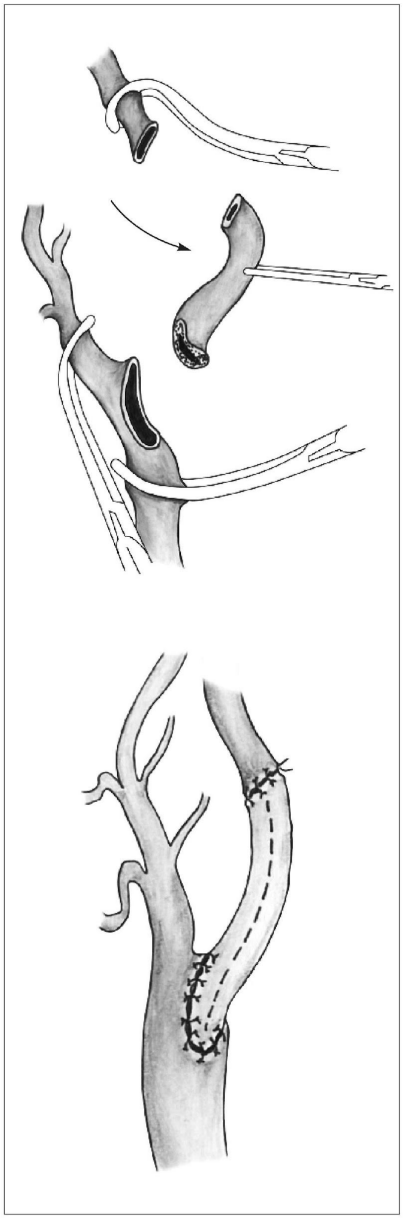

б

Вертебро-базлярная недостаточность

Симптомы:

- Головокружение
- Неустойчивость при ходьбе
- Потеря пространственной ориентации
- Двоение в глазах (нарушение зрения)
- Парестезии
- Звон в ушах
- Нарушение речи
- Атаксия

Дифференциальный диагноз

- Кардиологические заболевания (нарушения ритма)
- Нарушение уровня электролитов в крови
- Эндокринные заболевания (щитовидная железа)
- Нескоррегированная гипертензия
- Опухоли головного мозга
- Остеохондроз шейного отделапозвоночника
- Гипергликимия

Indications for surgery in hemodynamic vertebrobasilar insufficiency

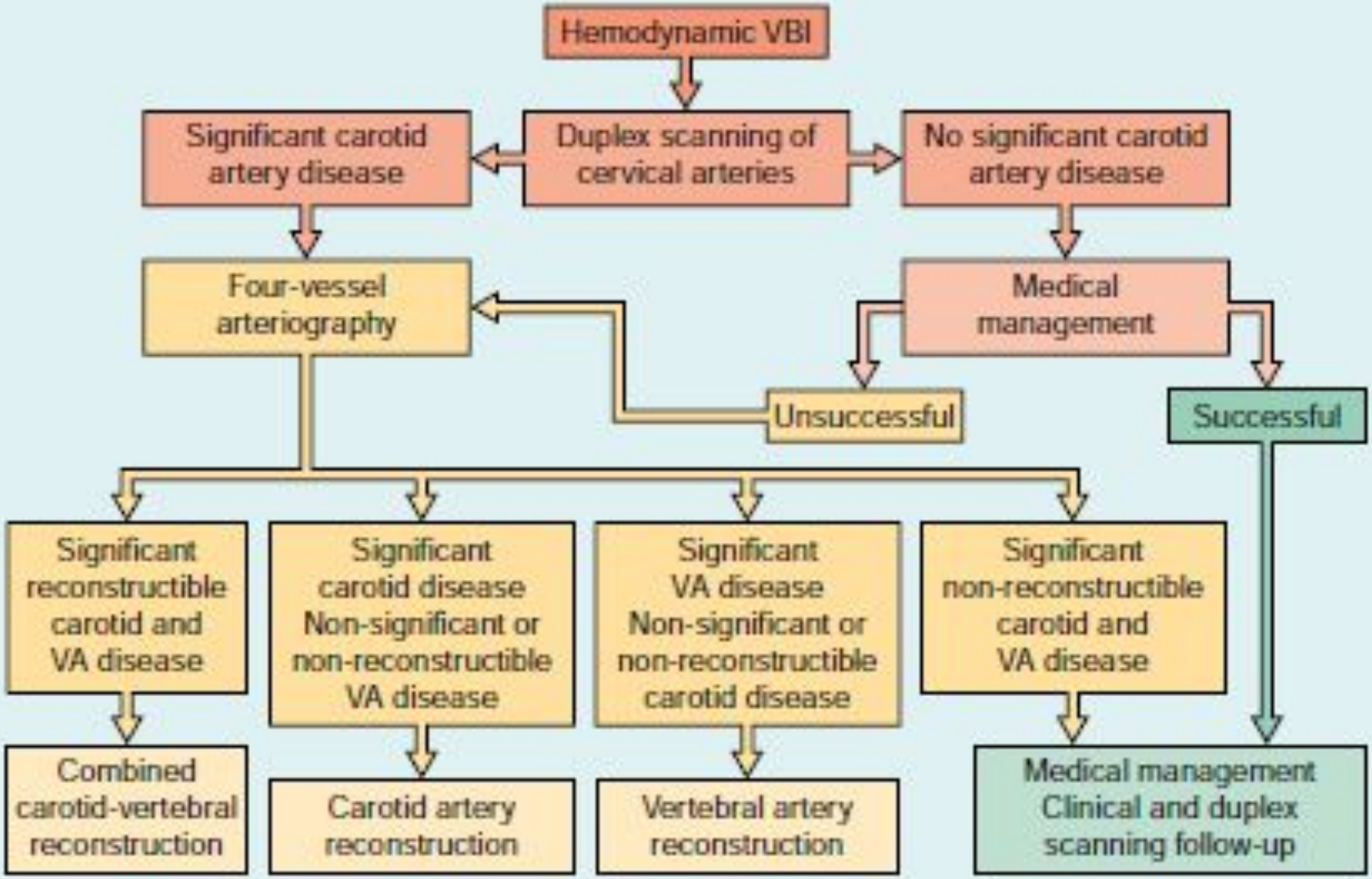

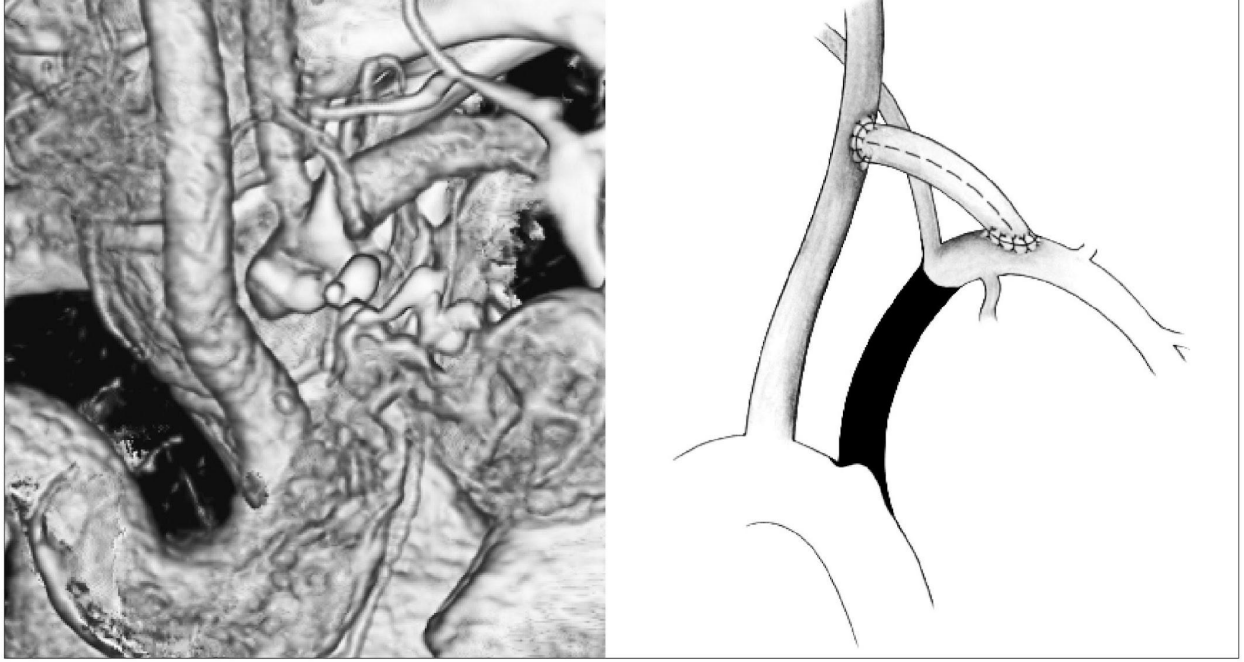

а

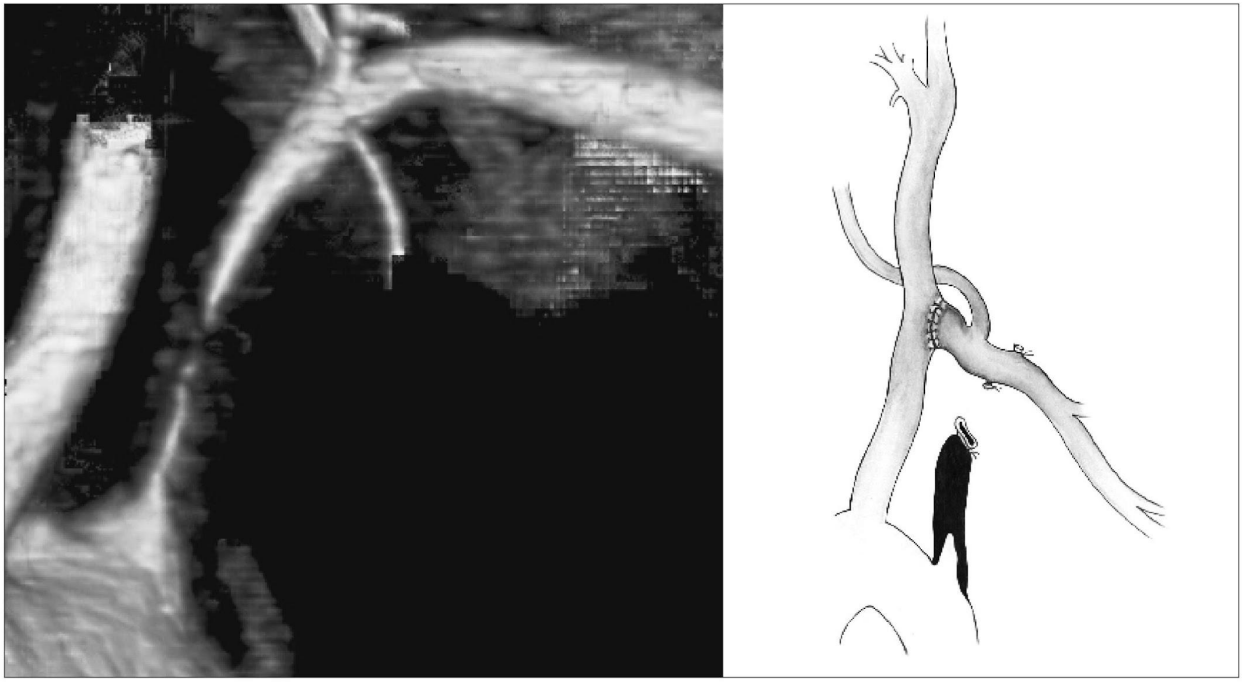

б

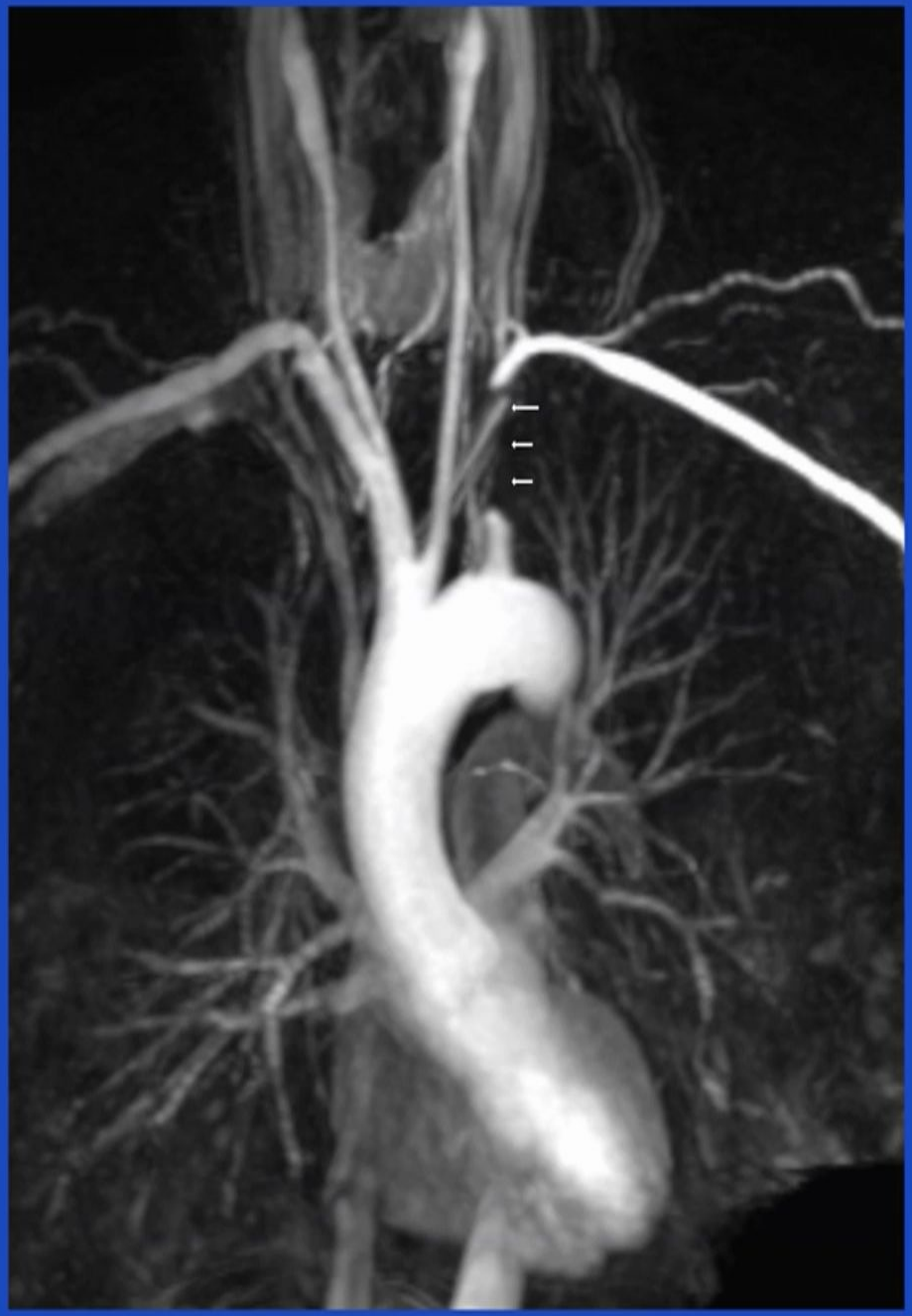

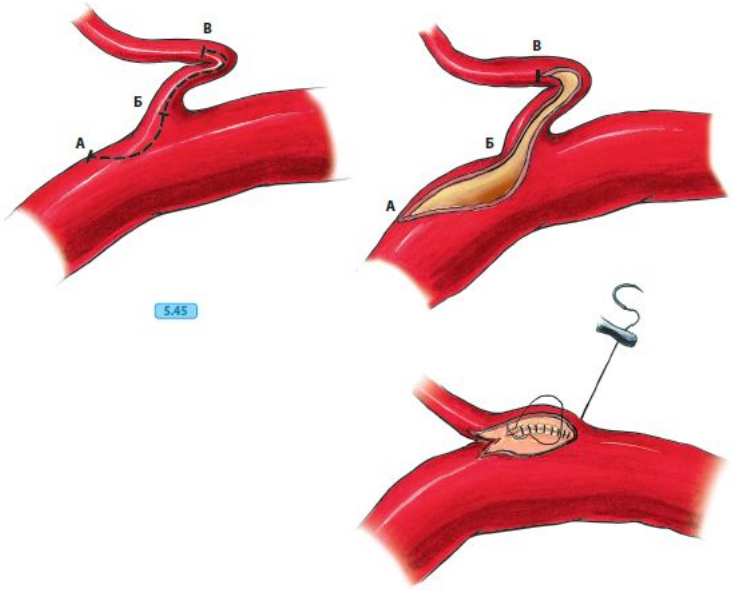

5.45

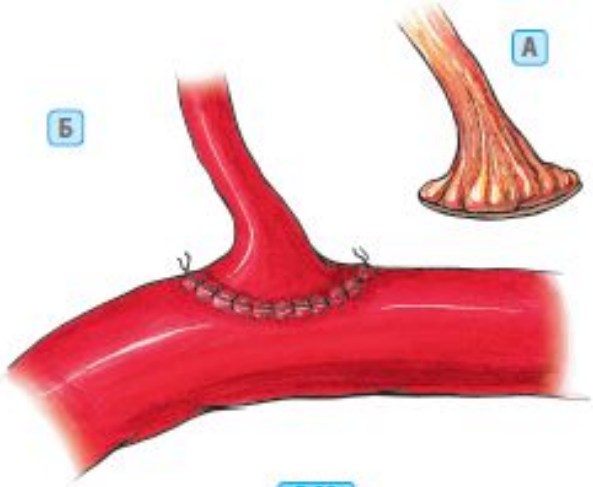

5.41

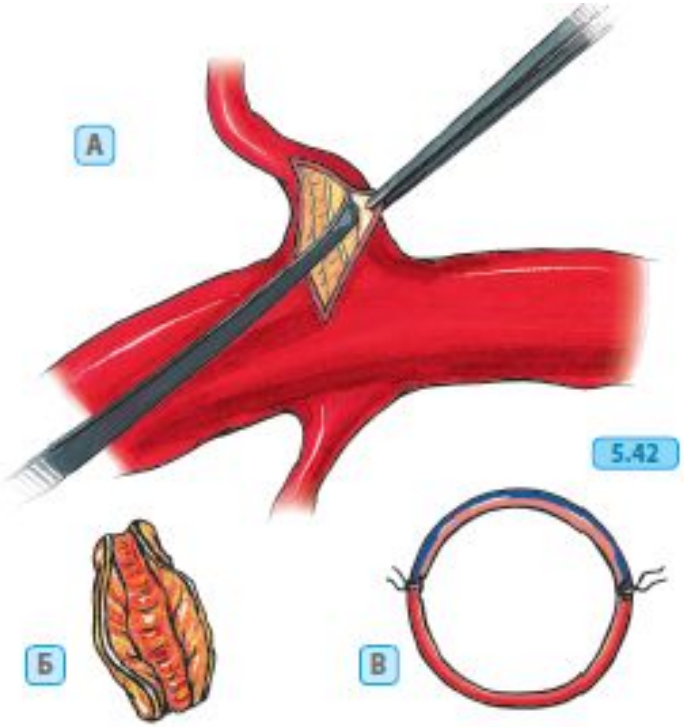

5.42

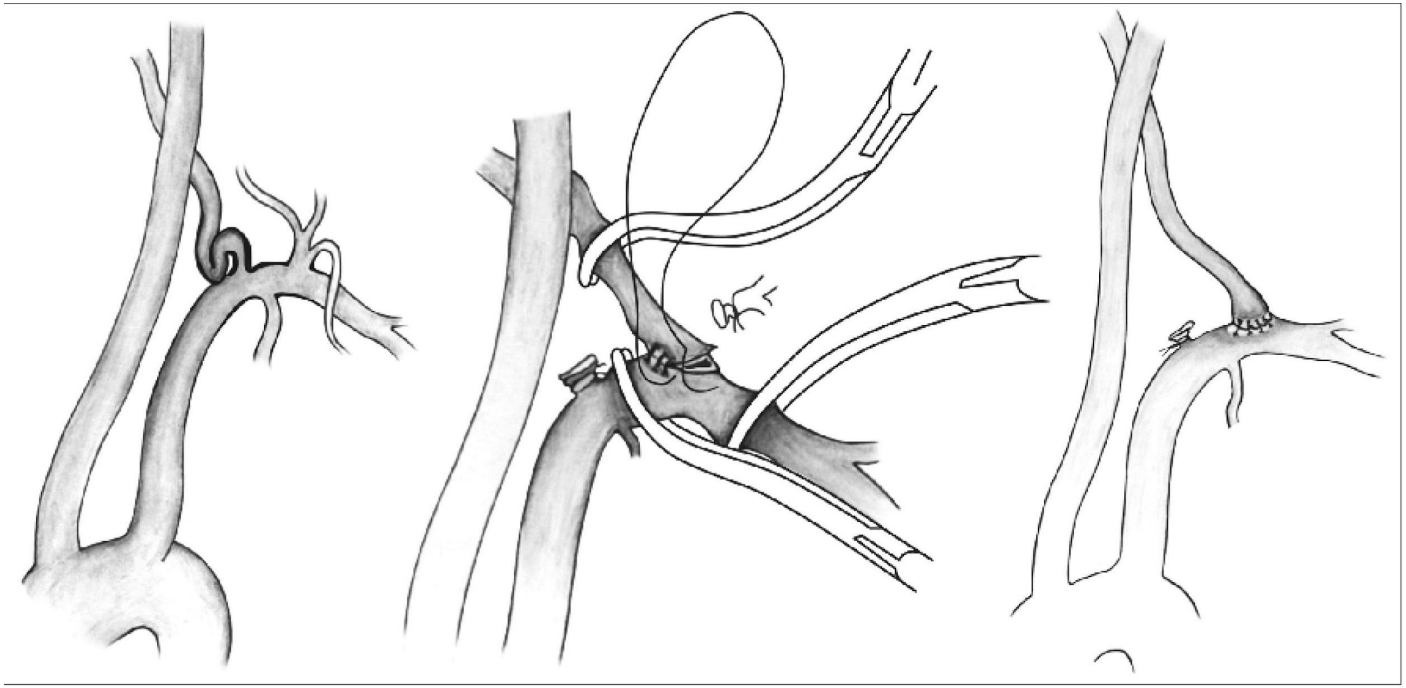

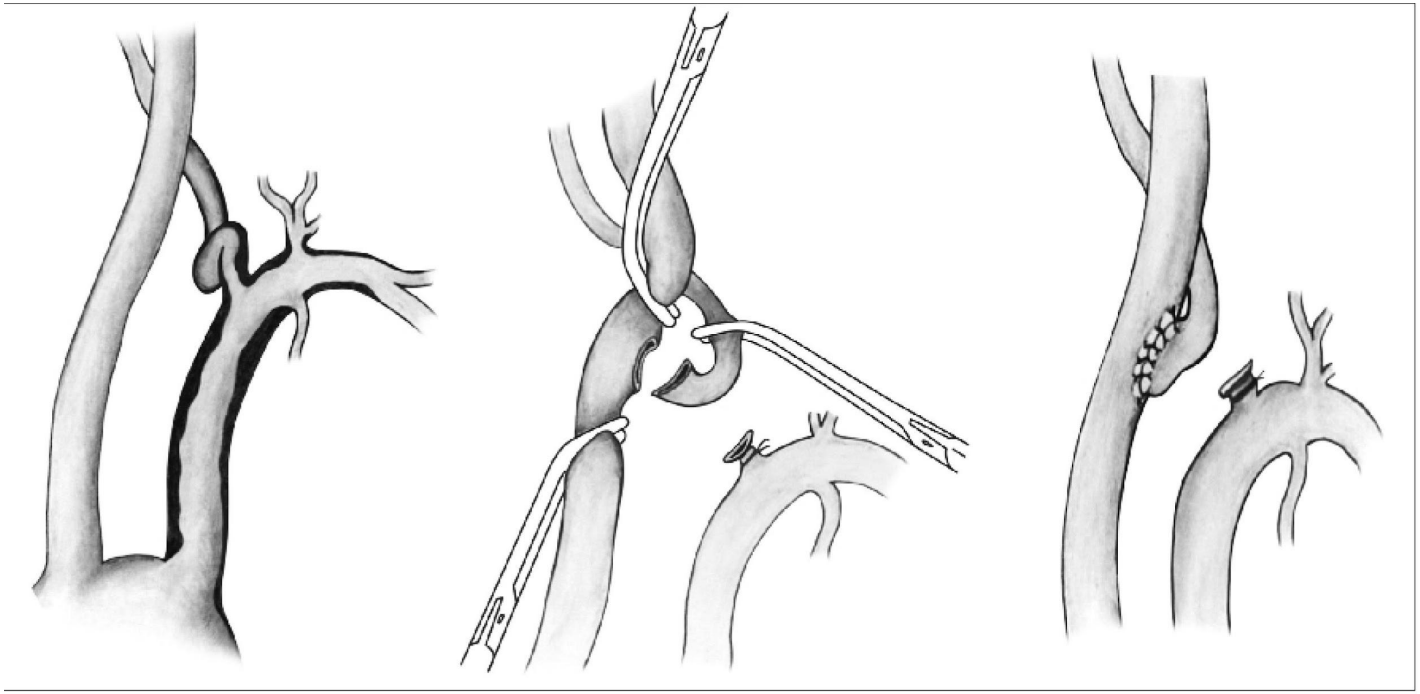

Спасибо за внимание!