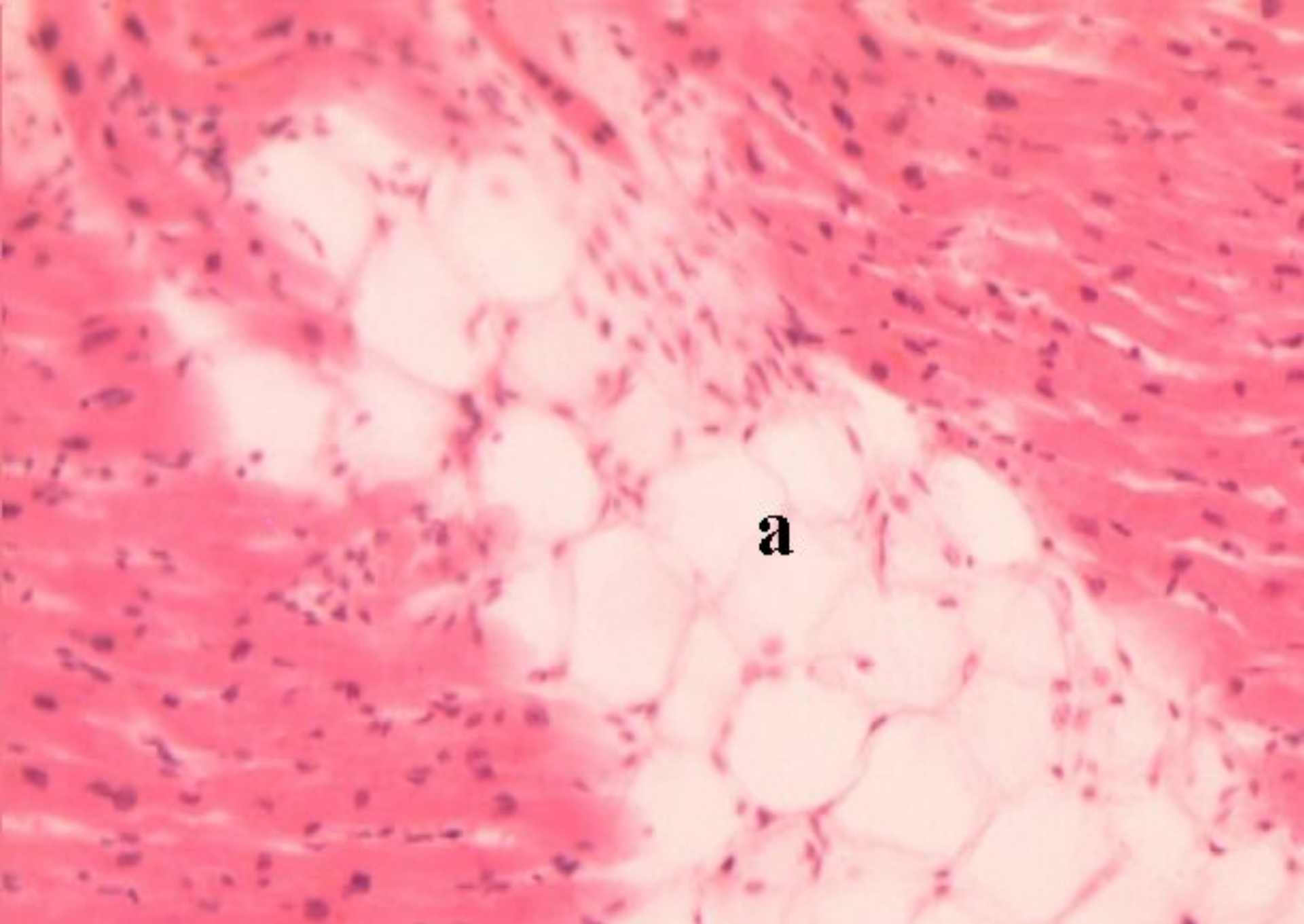


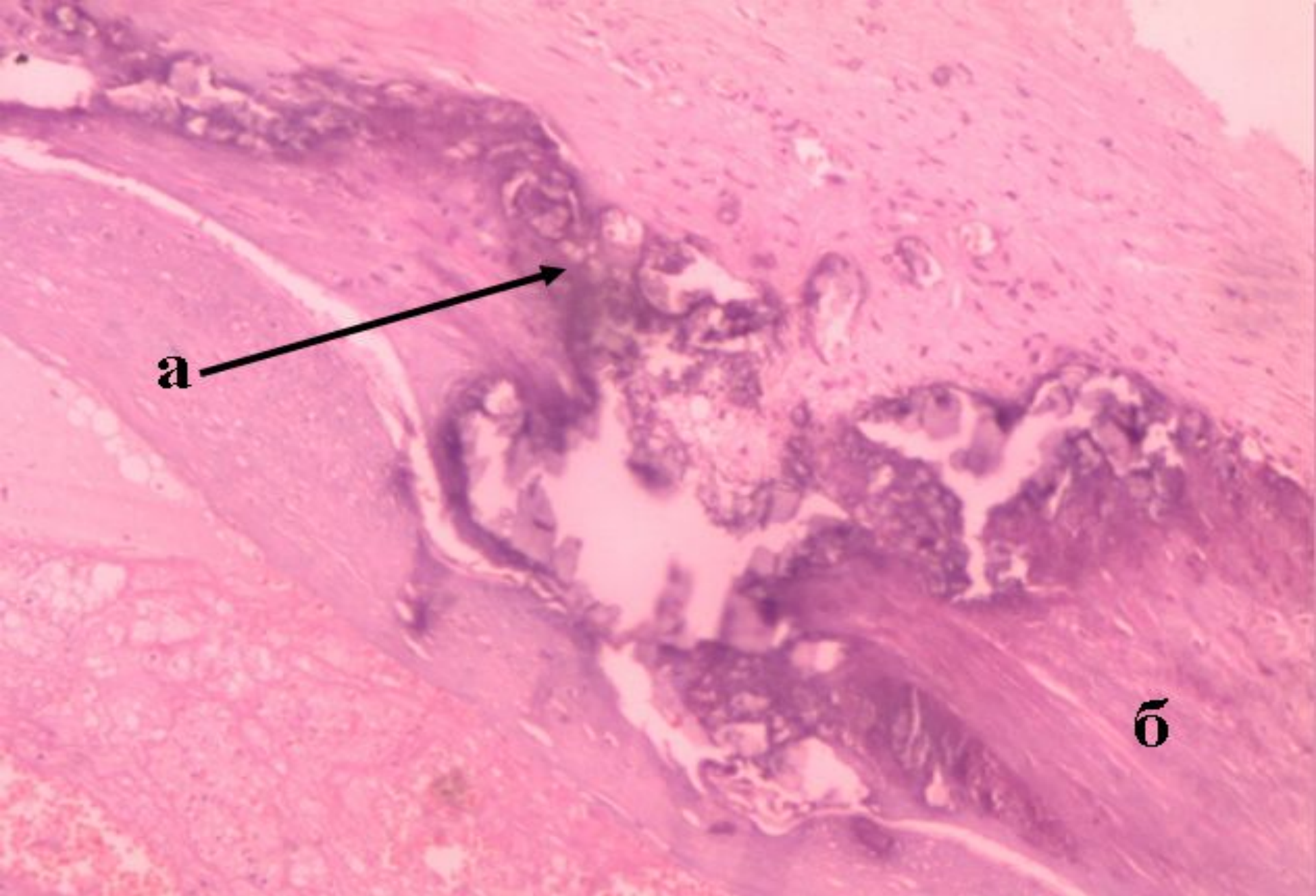
**Тема № 3. Стромально-сосудистые диспротеинозы: мукоидное набухание, фибриноидное набухание (фибриноид), гиалиноз. Амилоидоз. Стромально-сосудистые липидозы: общее ожирение (тучность), истощение (кахексия). Стромально-сосудистые гликогенозы.**

**Подготовила д.м.н.  
Шабдарбаева Д.М.**



**Простое ожирение сердца**

**а – жировые вакуоли между пучками мышечных волокон**



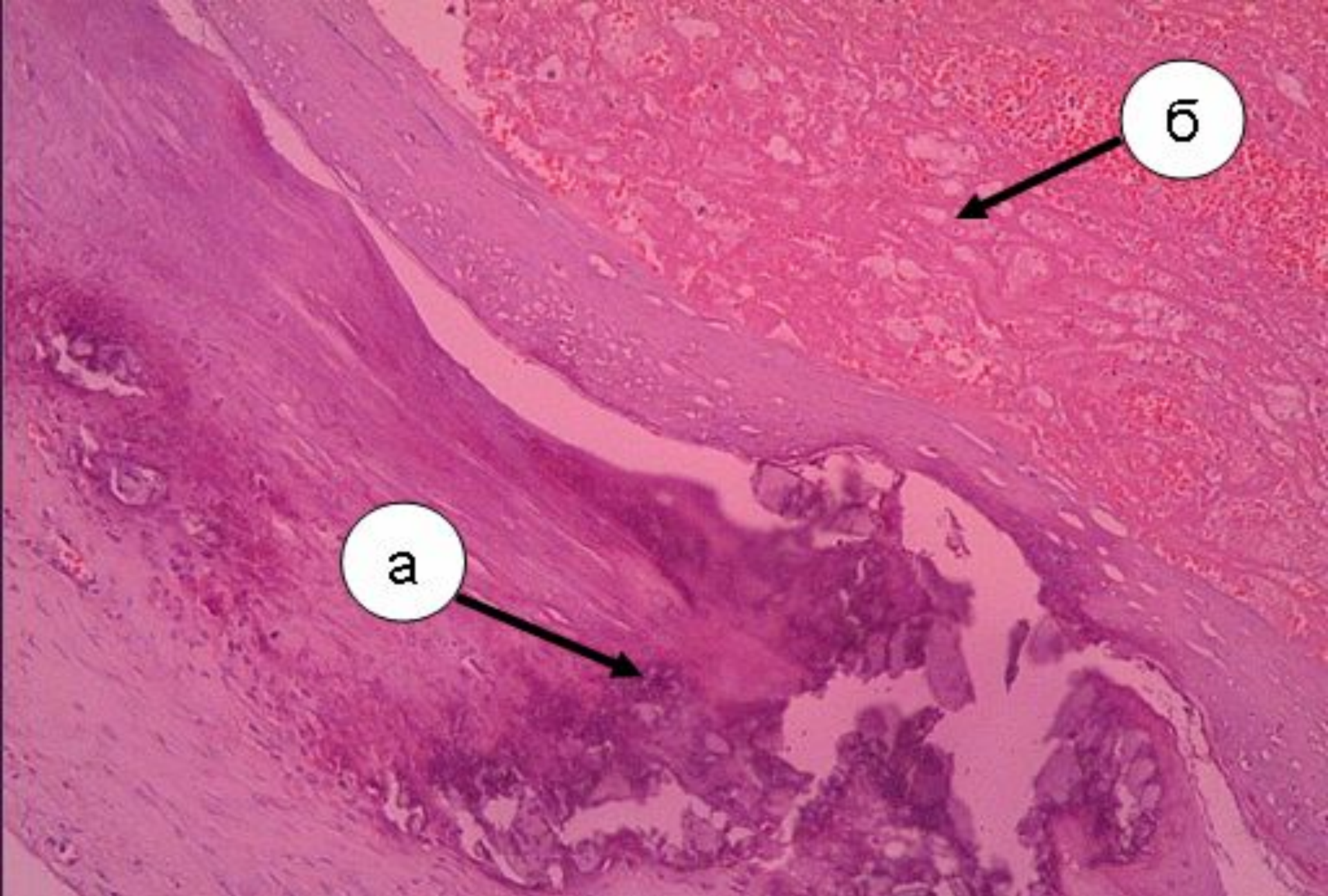
**а**

**б**

**Атеросклероз с кальцинозом подвдошной артерии.**

**а – соли кальция (синего цвета)**

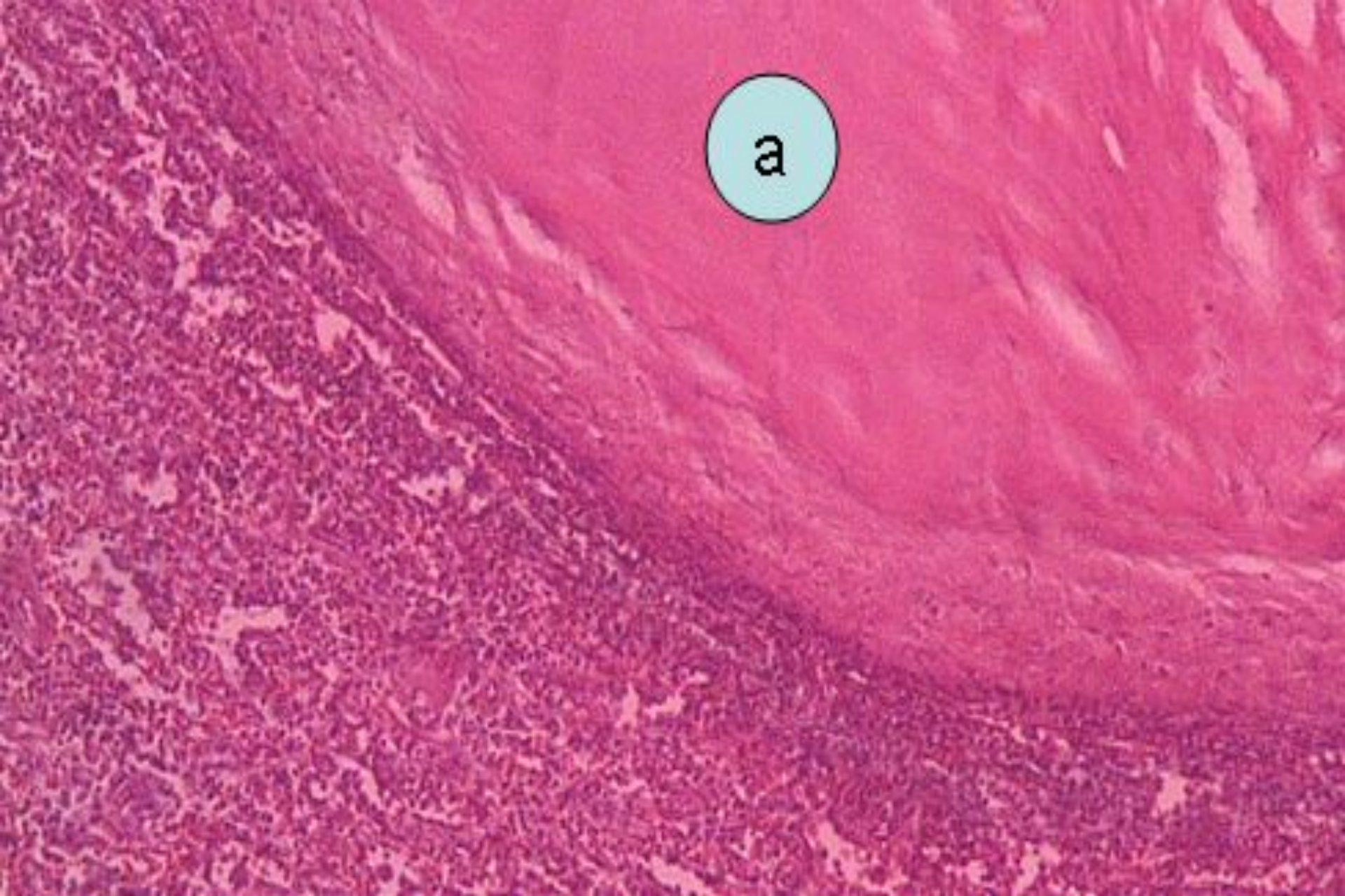
**б – разрастания соединительной ткани**



**Атеросклероз с кальцинозом подвздошной артерии и тромбозом**

**а – соли кальция (синего цвета)**

**б - тромб**



Гиалиноз капсулы селезенки

а – однородное гиалиноподобное вещество, окрашенное в розовый цвет