Центральная нервная система

1. Морфофункциональная характеристика
2. Анатомический состав и структурные элементы НС
3. Морфогенез
4. Принцип работы (рефлекс, обратная связь)
5. Строение спинного и головного мозга, функциональная характеристика отделов
6. Проводниковый аппарат центральной нервной системы

Морфофункциональная характеристика ЦНС

- Нервную систему принято подразделять на несколько отделов.
- По топографическим признакам ее делят на
- центральный и периферический отделы,
- по функциональным признакам — на соматический и вегетативный отделы.
- Центральный отдел, или центральная нервная система, включает головной и спинной мозг.
- К периферическому отделу, или периферической нервной системе, относят все нервы, то есть все периферические проводящие пути, которые состоят из чувствительных и двигательных нервных волокон.
- Соматический отдел, или соматическая нервная система, включает черепномозговые и спинномозговые нервы, связывающие центральную нервную систему с органами, воспринимающими внешние раздражения — с кожным покровом и аппаратом движения.

Вегетативный отдел, или вегетативная нервная система, обеспечивает связь центральной нервной системы со всеми внутренними органами, железами, сосудами и органами, в составе которых есть гладкая мышечная ткань.
Вегетативный отдел делится на симпатическую и парасимпатическую части, или симпатическую и парасимпатическую нервную систему.

В состав центральной нервной системы входят головной и спинной мозг. Между массой головного и спинного мозга имеются определенные соотношения: по мере повышения организации животного увеличивается относительная масса головного мозга по сравнению со спинным. У птиц головной мозг в 1,5— 2,5 раза больше спинного, у копытных — в 2,5—3, у хищных—в 3,5—5, у приматов — в 8—15 раз.

Головной мозг encephalon

- Помещается в черепномозговой коробке и состоит из несколыких частей. У копытных относительная масса головного мозга 0,08—0,3% от массы тела, что составляет у лошади 370—600 г, у крупного рогатого скота — 220—450, у овцы и свиньи — 96—150 г. У мелких животных относительная масса головного мозга обычно больше, чем у крупных.
- Головной мозг копытных полуовальной формы. У жвачных — с широкой фронтальной плоскостью, с почти не выступающими обонятельными луковицами и заметными расширениями на уровне височных областей. У свиньи — более сужен впереди, с заметно выступающими обонятельными луковицами. Длина его составляет в среднем у крупного рогатого скота 15 см, у овцы — 10, у свиньи—11 см. Глубокой поперечной щелью головной, мозг делится на большой мозг, лежащий ростральнo, и ромбовидный мозг, расположенный каудальнее. Участки головного мозга филогенетически более древние, представляющие собой продолжение проекционных проводящих путей спинного мозга, называются стволом мозга. Он включает в себя продолговатый мозг, мозговой мост, средний мост, часть промежуточного мозга. Филогенетически более молодые части головного мозга образуют покровную часть мозга. В нее входят полушария головного мозга и мозжечок.

Строение головного мозга

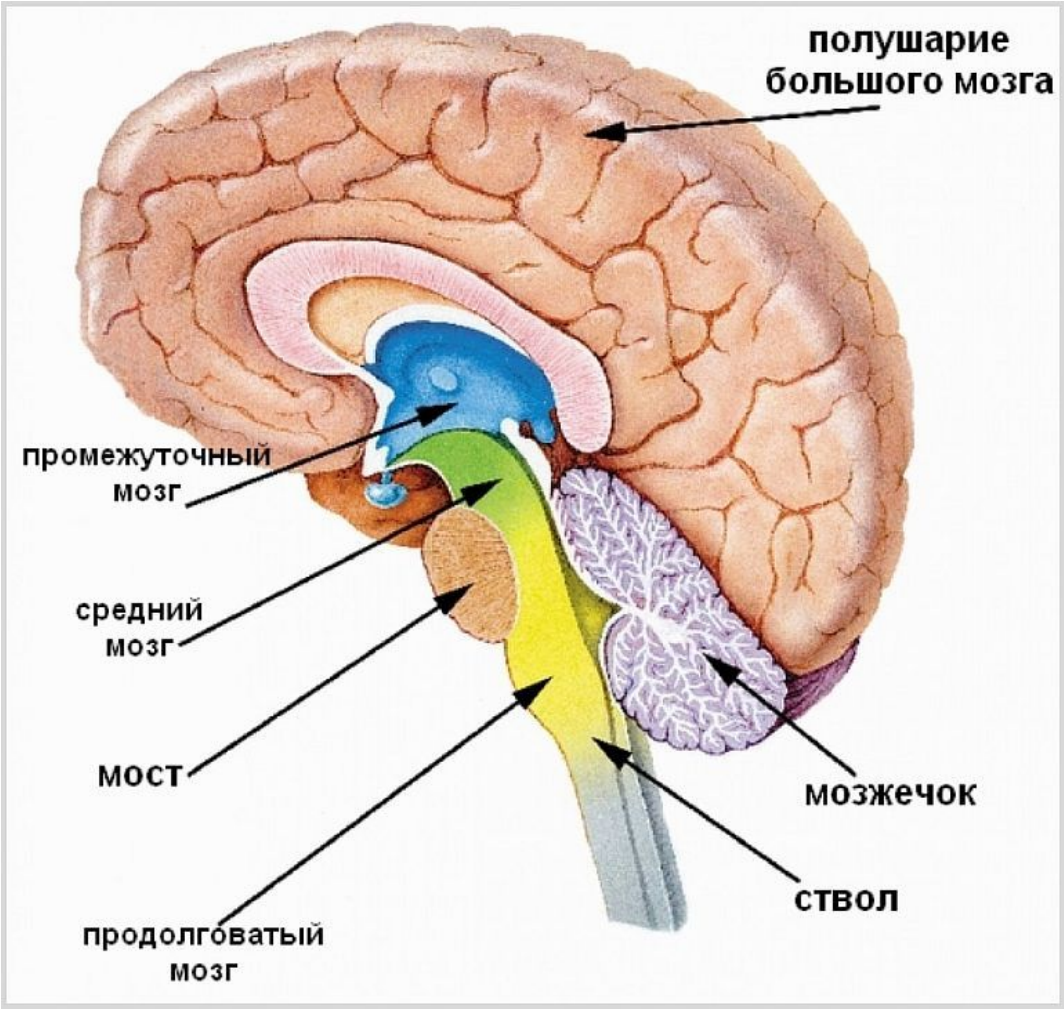

Морфогенез ЦНС

- Нервная система эмбриона, формирующаяся из эктодермы, представлена двумя структурами: *первичной полоской и нотохордом.* Первичная полоска является утолщением эктодермы эмбриона, представляющего к концу третьей недели овальный диск около 1,5 см в длину. Рострально ее находится другое утолщение эктодермы – *первичный (гензеновский) узелок.* Узелок, втягиваясь, образует бластопор. В ростральном направлении между эктодермой и энтодермой из первичного узелка мигрирует тяж клеток, образующий нотохорд. При дальнейшем втягивании бластопора, переходящего в нотохорд, образуется нотохордальный канал. Эктодерма, покрывающая нотохорд, утолщается, формируя *нервную пластинку.*

- В дальнейшем нервная пластинка прогибается с образованием сначала *нервной бороздки*, а в конце – длинной полой *трубки,* лежащей непосредственно под поверхностью эктодермы, от которой она отделяется. Первой замыкается та часть нервной трубки, которая образует *задний мозг.* При замыкании бороздки в каудальном направлении формируется часть нервной трубки, которая соединяется со спинным мозгом. Замыкание нервной бороздки в ростральном направлении происходит одновременно с формированием сегментов спинного мозга. Оно сначала ведет к образованию среднего, а затем переднего мозга. Последним замыкается небольшое отверстие на мозговом конце, называемое *передним нейропором.* По мере замыкания нервной трубки эктодермальные клетки боковых краев нервной бороздки выталкиваются в сторону, образуя продолговатый тяж клеток по обеим сторонам трубки – *нервный гребень.* Процесс формирования нервной трубки называется *нейруляцией.*

- По завершении нейруляции клетки нервного гребня мигрируют наружу и дают начало спинальным ганглиям, периферическим ганглионарным нейронам симпатической нервной системы, шванновским клеткам, клеткам спинальных ганглиев, а также клеткам, образующим внутренние листки оболочек мозга. Сформировавшись, длинная полая нервная трубка подвергается дальнейшим изменениям. На ранней стадии она подразделяется на длинную каудальную трубку, образующую спинной мозг, и более широкие ростральные сегменты, которые превращаются в головной мозг.

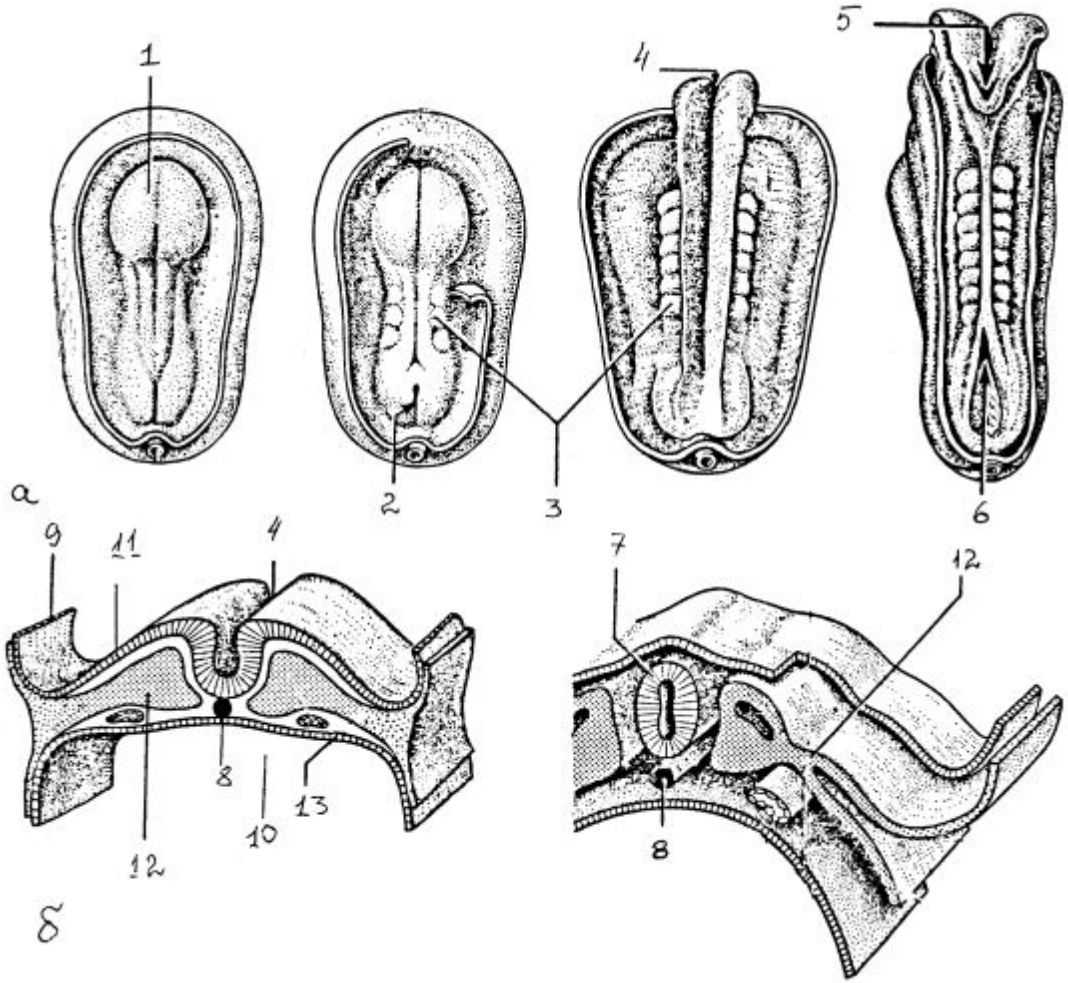

Дифференцировка зародышевых листков: а – зародышевый диск на желточном мешке, б – схема поперечного разреза зародышевого диска; 1 – нервная пластинка, 2 – первичная бороздка, 3 – сомиты, 4 – нервная бороздка, 5, 6 – передний, задний нейропор, 7 – нервная трубка, 8 – нотохорд, 9 – амнион, 10 – полость желточного мешка, 11 – эктодерма, 12 – мезодерма, 13 – энтодерма

- Головной конец вскоре подразделяется на три расширения, первичные мозговые пузыри. Полости этих пузырей сохраняются в мозге взрослого в видоизмененной форме и образуют полости желудочков и сильвиева водопровода.
- Самым ростральным отделом нервной трубки является *передний мозг,* за ним следует *средний мозг,* и третий – наиболее каудальный сегмент – образует *ромбовидный мозг.* В последующем развитии передний мозг делится на *конечный мозг* (полушария большого мозга и некоторые базальные ядра) и *промежуточный мозг.* С каждой стороны промежуточного мозга вырастает глазной пузырь, формирующий нервные элементы глаза. Средний мозг сохраняется как единое целое. Ромбовидный мозг подразделяется на продолговатый мозг, мозжечок и мост.

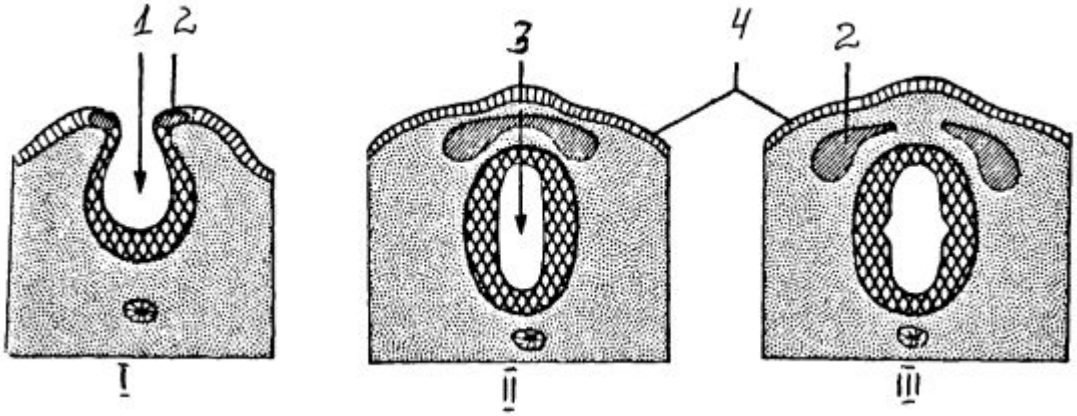

Схема образования нервной трубки и нервного гребня: I – образование нервной бороздки, ее погружение, II – образование нервной трубки, нервного гребня, Ш – миграция клеток нервного гребня; I – нервная бороздка, 2 – нервный гребень, 3 – нервная трубка, 4 – эктодерма

Принцип работы ЦНС Рефлекс. Обратная связь.

- Рефлекс — это ответная реакция организма на раздражение при участии ЦНС.
  Рефлексы подразделяют на:
  1) ***безусловные рефлексы:*** врожденные (наследственные) реакции организма на раздражения, осуществляемые с участием спинного мозга или ствола головного мозга;
  2) ***условные рефлексы:*** приобретенные на основе безусловных рефлексов временные реакции организма, осуществляемые при обязательном участии коры полушарий большого мозга, составляющие основу высшей нервной деятельности.
- Для каждого рефлекса имеется своя ***рефлекторная дуга*** — это путь, по которому возбуждение проходит от рецептора до эффектора (исполнительного органа).
- Рефлекторная дуга представлена цепью нейронов, обеспечивающих восприятие раздражения, трансформацию энергии раздражения в нервный импульс, проведение нервного импульса до нервных центров, обработку поступившей информации и реализацию ответной реакции.

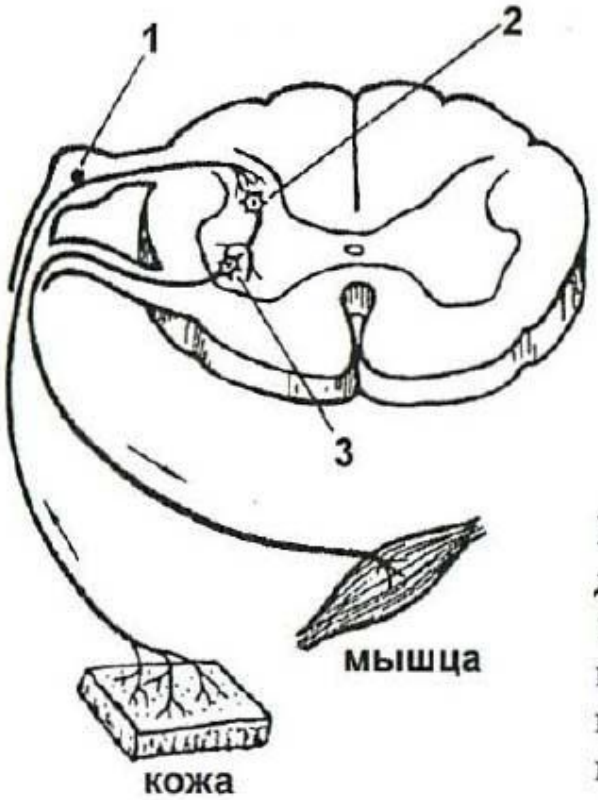

Рис. 4. **Схема простой рефлекторной дуги:**
1 – рецепторный (чувствительный) нейрон; 2 – ассоциативный (вставочный) нейрон; 3 – эффекторный (двигательный) нейрон

- Рефлекторные дуги могут проходить только через спинной мозг (например, отдергивание конечности при болевом раздражителе) или только головной мозг (например, закрывание век при струе воздуха, направленной в глаза), или как через спинной, так и через головной мозг.
- Рефлекторные дуги замыкаются в ***рефлекторные кольца*** с помощью обратных связей. ***Понятие обратной связи*** и ее функциональная роль были указаны *Беллом* в 1826г. Он писал, что между мышцей и ЦНС устанавливаются двусторонние связи. С помощью обратной связи в ЦНС поступают сигналы о функциональном состоянии эффектора.

Строение головного мозга

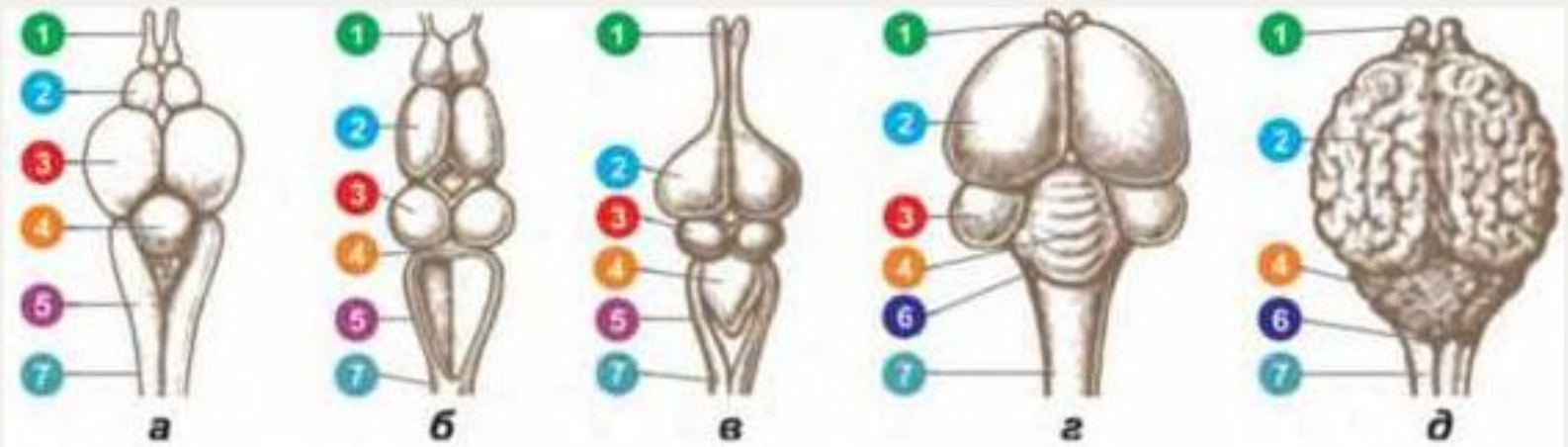

Ил. 103. Строение головного мозга:
а — рыб; б — земноводных; в — пресмыкающихся; г — птиц, д — млекопитающих;
1 — обонятельные доли; 2 — большие полушария; 3 — зрительные доли; 4 — мозжечок;
5 — продолговатый мозг; 6 — промежуточный мозг; 7 — спинной мозг

ПРОДОЛГОВАТЫЙ МОЗГ
medulla oblongata/ myelencephalon

- Часть мозгового ствола, входящая в состав ромбовидного мозга. В продолговатом мозге расположены жизненно важные центры, регулирующие дыхание, кровообращение, обмен.

- Продолговатый мозг располагается между мостом головного мозга и спинным мозгом, по форме он напоминает усеченный конус длиной 25—30 мм. Продольный размер П. м.— 12— 15 мм, поперечный — 10—12 мм; вес 6—7 г. Утолщенный верхний отдел П. м. заметно отграничен от моста головного мозга (варолиева моста) спереди за счет поперечной небольшой щели (бульбарно-мостовая борозда), сзади, в области ромбовидной ямки, граница соответствует уровню расположения мозговых полосок четвертого желудочка.

Промежуточный мозг diencephalon

- отдел головного мозга, расположенный между конечным и средним мозгом. Промежуточный мозг — самая крупная часть мозгового ствола, включающая таламус, гипоталамус.

Таламус
thalamus

- парное образование яйцевидной формы, располагающееся по обе стороны от третьего желудочка. Представляет массивное скопление серого вещества, разделенного прослойками белого вещества (мозговыми пластинками) на отдельные ядра.
  Сверху таламус прикрыт сводом и мозолистым телом, снизу примыкает к гипоталамусу. Передний зауженный конец таламуса заканчивается передним бугорком (tuberculum ant. thalami), задний конец расширен и называется подушкой (pulvinar).

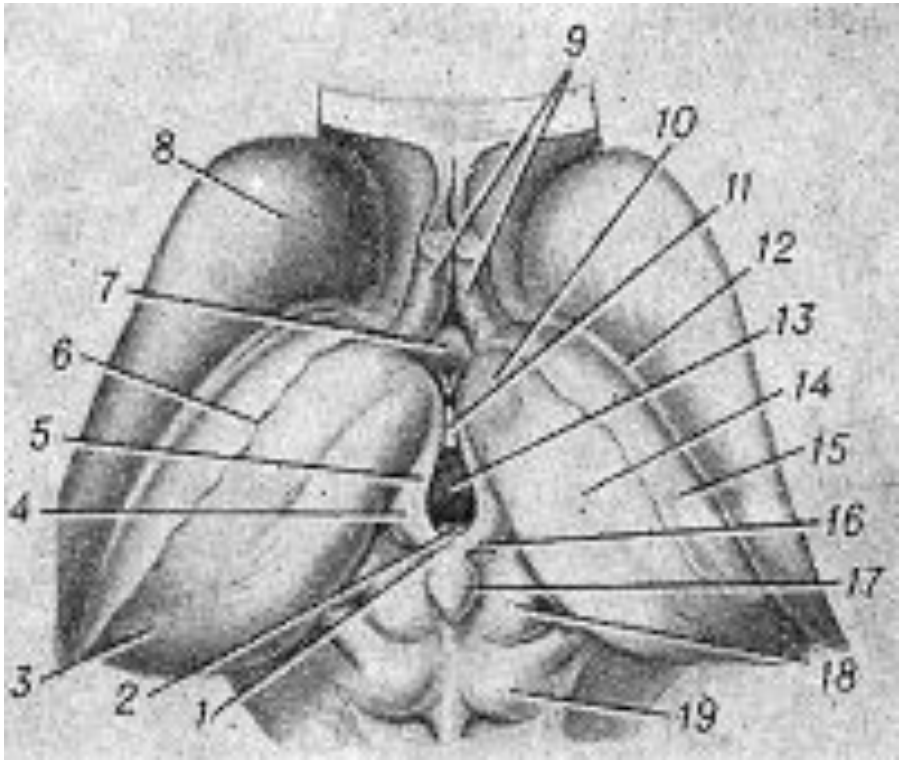

1 — спайка поводков; 2 — эпиталамическая (задняя) спайка; 3 — подушка; 4 — треугольник поводка; 5 — мозговая полоска таламуса; 6 — лента таламуса; 7 — передняя спайка; 8 — головка хвостатого ядра;

Гипоталамус hypothalamus

- Часть промежуточного мозга, расположенная под таламусом и отграниченная от последнего гипоталамической бороздой (sulcus hypothalamicus), следующей от межжелудочкового отверстия до отверстия водопровода среднего мозга. На основании головного мозга переднюю границу гипоталамуса составляет передний край зрительного перекреста, заднюю — задние края мамиллярных тел, или сосцевидных, тел (corpora mamillaria), латеральную — наружные края зрительных трактов. В состав гипоталамуса входят зрительный перекрест (chiasma opticum), зрительный тракт (tractus opticus), серый бугор (tuber cinereum), воронка (infundibulum), задняя доля гипофиза. Серое вещество гипоталамуса образует ок. 32 пар ядер, которые располагаются в нижнем отделе наружной стенки и в области дна третьего желудочка.

Мозжечок cerebellum

- отдел головного мозга, относящийся к заднему мозгу. Участвует в координации движений, регуляции мышечного тонуса, сохранении позы и равновесия тела. У высших животных состоит из непарного червя (vermis) и парных полушарий (hemisplieria cerebelli).

- Мозжечок лежит в задней черепной ямке кзади от продолговатого мозга и моста, образуя часть крыши четвертого желудочка. Верхняя поверхность мозжечка обращена к затылочным долям полушарий большого мозга, от которых ее отделяет твердая оболочка головного мозга — намет мозжечка. Внизу подходит к большому затылочному отверстию. На поверхность головы проецируется между наружным затылочным выступом и основанием сосцевидного отростка.
- Проходящие по мозжечку. щели (fissurae cerebelli) разделяют его на параллельно расположенные листки (folia cerebelli), которые группируются в дольки

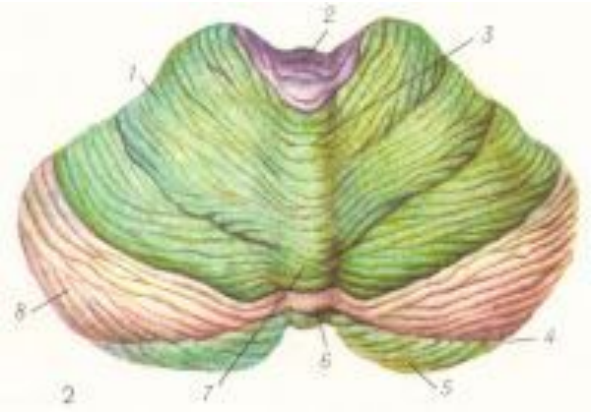

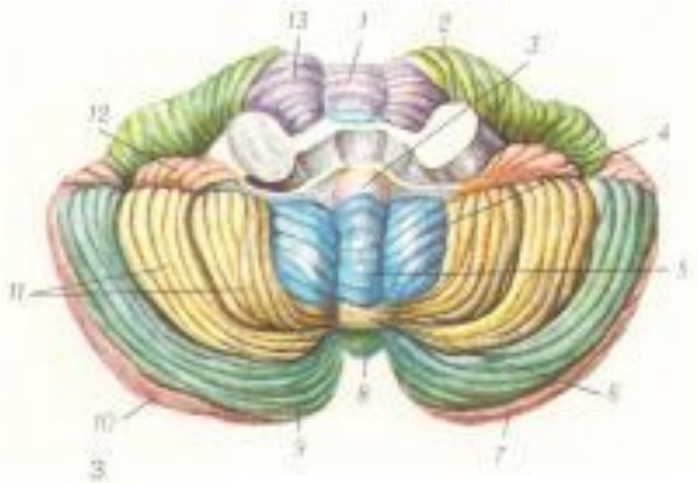

Схематическое изображение мозжечка (вид сверху): 1 — четырехугольная долька;2 — центральная долька; 3 — вершина; 4 — горизонтальная щель; 5.— нижняя полулунная долька; 6 — листок червя; 7 — скат; 8 — верхняя полулунная долька.

Схематическое изображение мозжечка (вид спереди): 1 — центральная долька; 2 — четырехугольная долька; 3 — узелок; 4 — миндалина мозжечка; 5 — язычок червя; 6 — пирамида червя; 7 — горизонтальная щель; 8 — бугор червя; 9 — нижняя полулунная долька; 10 — верхняя полулунная долька; 11 — двубрюшная долька; 12 — клочок; 13 — крыло центральной дольки.

Большие полушария hemispheria cerebri

- **Серое вещество** образует **кору головного мозга**.
- **Белое вещество** образует проводящие пути полушарий. В белом веществе рассеяны ядра серого вещества (подкорковые структуры). Деятельность всех органов животного контролируется корой больших полушарий. **Кора больших полушарий головного мозга** — это тонкий слой серого вещества (тел нейронов) толщиной всего несколько миллиметров, покрывающий весь передний мозг. Кора обеспечивает связь организма с внешней средой, является материальной основой высшей нервной деятельности.
- Глубокие борозды делят каждое полушарие на 4 доли: **лобную, теменную, височную и затылочную**. Между бороздами расположены складки коры полушарий — **извилины**.

СТРОЕНИЕ БОЛЬШИХ ПОЛУШАРИЙ ГОЛОВНОГО МОЗГА НА ПОПЕРЕЧНОМ СРЕЗЕ

ОСНОВНЫЕ ДОЛИ КОРЫ БОЛЬШИХ ПОЛУШАРИЙ ГОЛОВНОГО МОЗГА

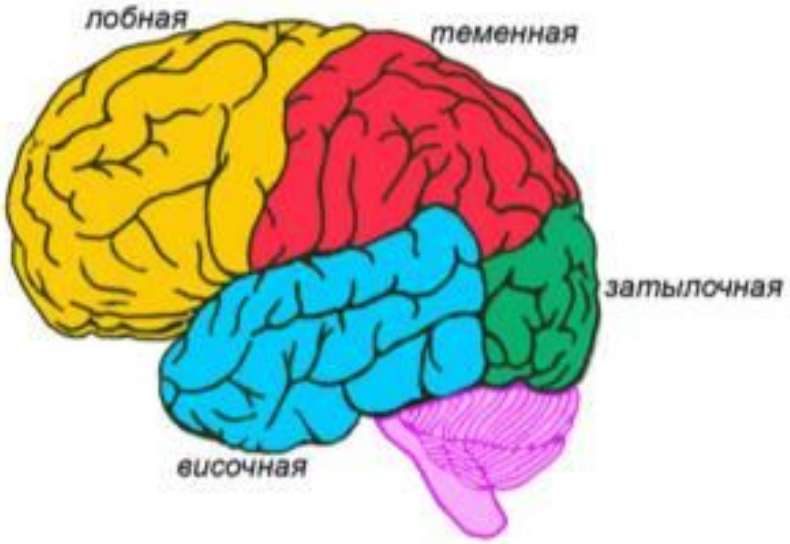

- В коре больших полушарий различают следующие **чувствительные и двигательные зоны**:
  – двигательная зона расположена в передней центральной извилине лобной доли;
  – зона кожно-мышечной чувствительности расположена в задней центральной извилине теменной доли;
  – зрительная зона расположена в затылочной доле;
  – слуховая зона расположена в височной доле;
  – центры обоняния и вкуса находятся на внутренних поверхностях височных и лобных долей.

Функции основных зон большого мозга

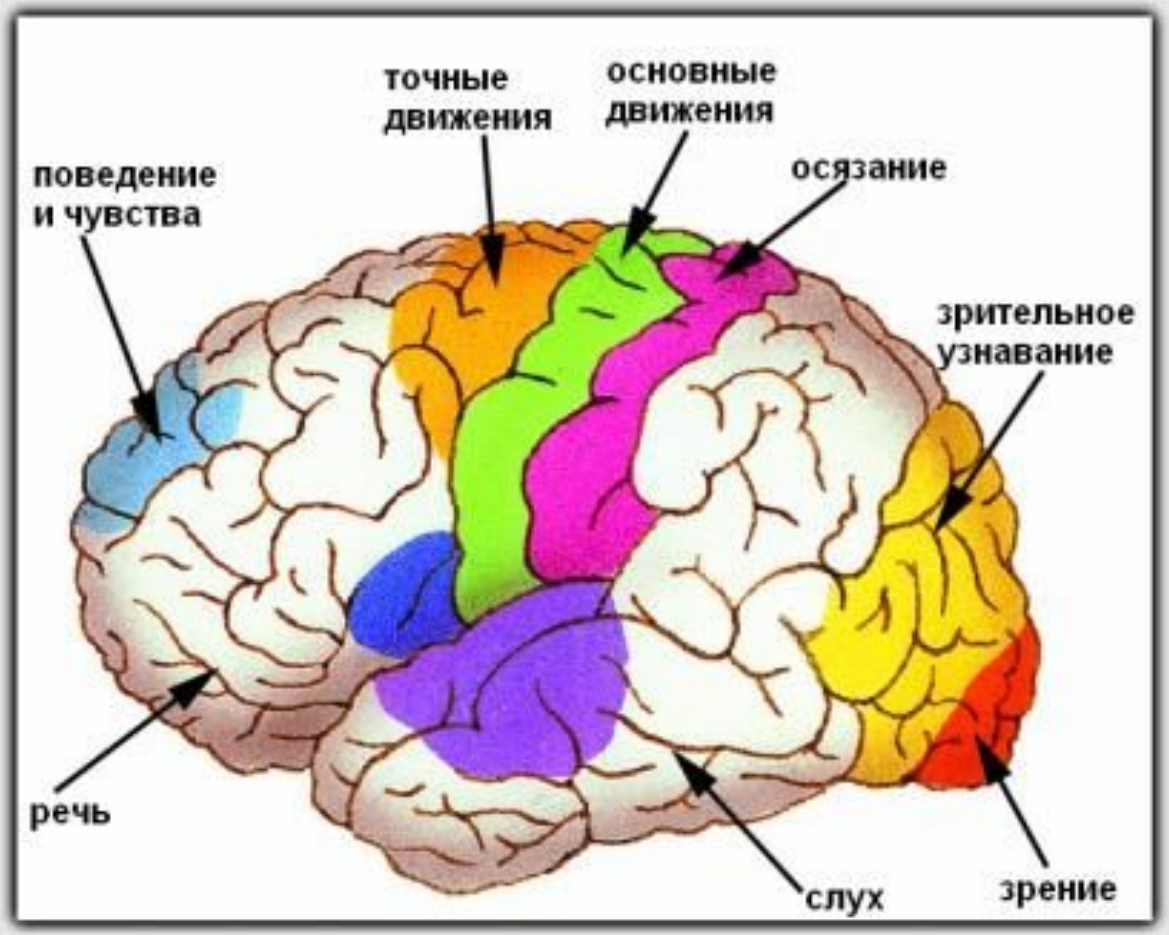

Строение спинного мозга

- Спинной мозг входит в состав центральной нервной системы и имеет прямую связь с внутренними органами, кожей и мышцами животного. По своему виду спинной мозг напоминает шнур, занимающий место в позвоночном канале

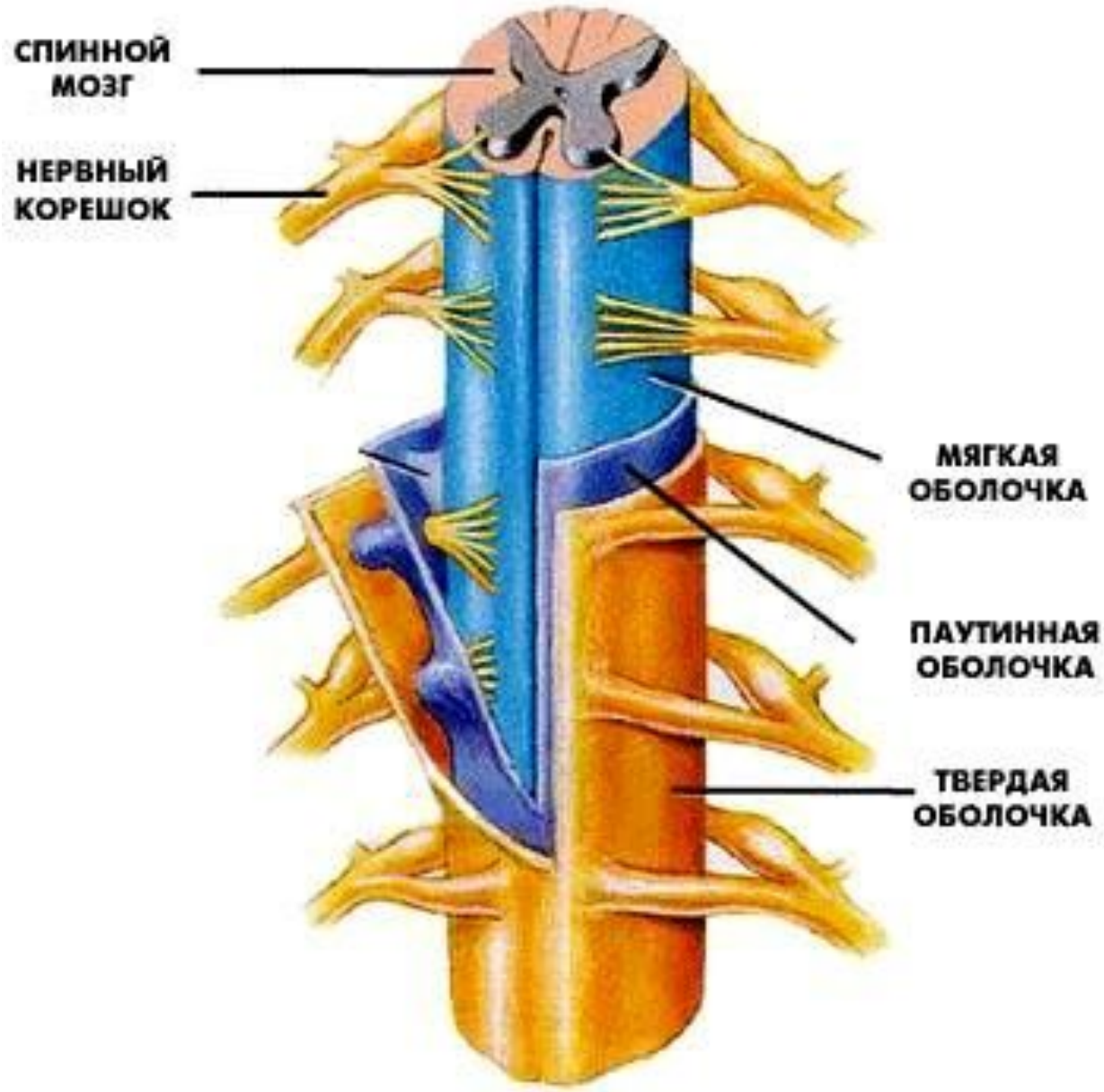
СПИННОЙ МОЗГ
НЕРВНЫЙ КОРЕШОК
МЯГКАЯ ОБОЛОЧКА
ПАУТИННАЯ ОБОЛОЧКА
ТВЕРДАЯ ОБОЛОЧКА

- Спинной мозг разделён на две части — правую и левую. Поверх него имеются три оболочки:
- твёрдая,
- мягкая (сосудистая)
- паутинная.
- Между двумя последними находится пространство наполненное спинномозговой жидкостью.
- В центральной области спинного мозга можно обнаружить серое вещество, на горизонтальном срезе похожее по своему виду на «мотылька». Серое вещество сформировано из тел нервных клеток (нейронов), общее количество которых достигает 13 миллионов.
- Клетки схожие по строению и имеющие одинаковые функции создают *ядра серого вещества*. В сером веществе существует три вида выступов (рогов), которые подразделяются на передний, задний и боковой рог серого вещества.
- Передние рога характеризуются наличием больших двигательных нейронов, задние рога сформированы малыми вставочными нейронами, а боковые рога являются местом расположения висцеральных моторных и чувствительных центров.

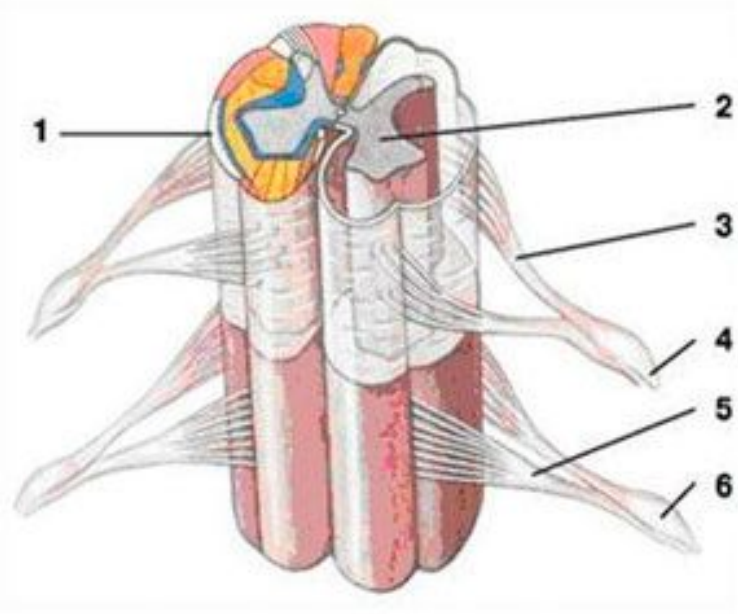

1. Оболочки спинного мозга
2. Серое вещество
3. Задний корешок
4. Спинномозговой нерв
5. Передний корешок
6. Нервный узел

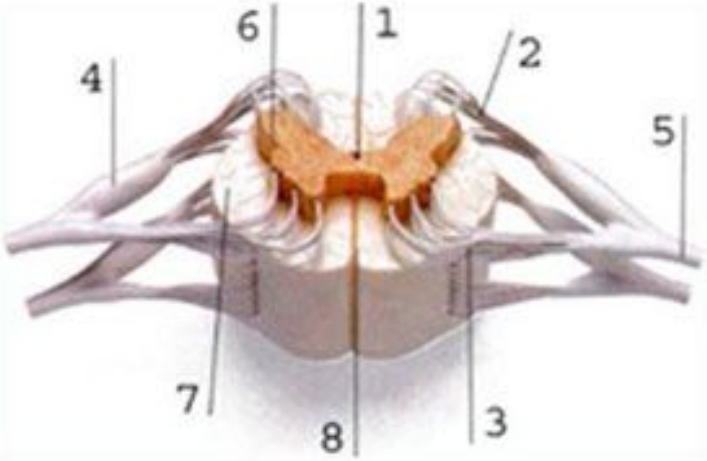

1. Центральный канал
2. Задний корешок спинномозгового нерва
3. Передний корешок спинномозгового нерва
4. Позвоночный нервный узел
5. Спинномозговой нерв
6. Серое вещество
7. Белое вещество
8. Передняя срединная борозда

- Белое вещество спинного мозга со всех сторон окружает серое вещество, образуя слой созданный миелинизированными нервными волокнами, тянущимися в восходящем и нисходящем направлении. Пучки нервных волокон, образованные совокупностью отростков нервных клеток формируют проводящие пути.
- Различают три вида проводящих пучков спинного мозга:
- короткие, которые задают связь сегментов мозга на разных уровнях,
- восходящие (чувствительные)
- нисходящие (двигательные).

В формировании спинного мозга участвует 31-33 пары нервов, разделённых на отдельные участки называемые сегментами. Число сегментов всегда аналогично количеству пар нервов. Функция сегментов заключается в иннервировании конкретных областей организма.

- Спинной мозг наделён двумя важнейшими функциями — рефлекторной и проводниковой. Наличие простейших двигательных рефлексов обусловлено рефлекторной функцией спинного мозга. Связь спинного мозга со скелетными мышцами возможна благодаря рефлекторной дуге, являющейся путём прохождения нервных импульсов. Проводниковая функция заключается в передаче нервных импульсов от спинного к головному мозгу при помощи восходящих путей движения, а также от головного мозга по нисходящим путям к органам различных систем организма.

Проводниковый аппарат центральной НС

- **Проводниковый аппарат спинного мозга** обеспечивает двустороннюю связь спинного мозга с интеграционными центрами головного мозга, которые находятся в коре мозжечка, верхних холмиках среднего мозга, промежуточном мозге и коре полушарий большого мозга. Интеграционный центр вегетативного отдела нервной системы находится в промежуточном мозге.
- Проводниковый аппарат спинного мозга представлен афферентными (восходящими) и эфферентными (нисходящими) путями. Афферентные пути начинаются от нейронов чувствительных узлов спинномозговых нервов и проводят нервные импульсы в интеграционные центры головного мозга. По ходу афферентных путей имеются вставочные нейроны, скопления которых формируют коммуникационные нервные центры. Эфферентные нервные пути образованы аксонами нейронов ядер головного мозга. Эфферентные пути заканчиваются на нейронах собственных ядер передних рогов спинного мозга или двигательных ядер черепных нервов.

- Таким образом, к интеграционному аппарату в спинном мозге относят афферентные и эфферентные нервные пути (тракты) и расположенные по ходу афферентных путей коммуникационные центры (собственное ядро заднего рога, грудное и промежуточно-медиальное ядра).

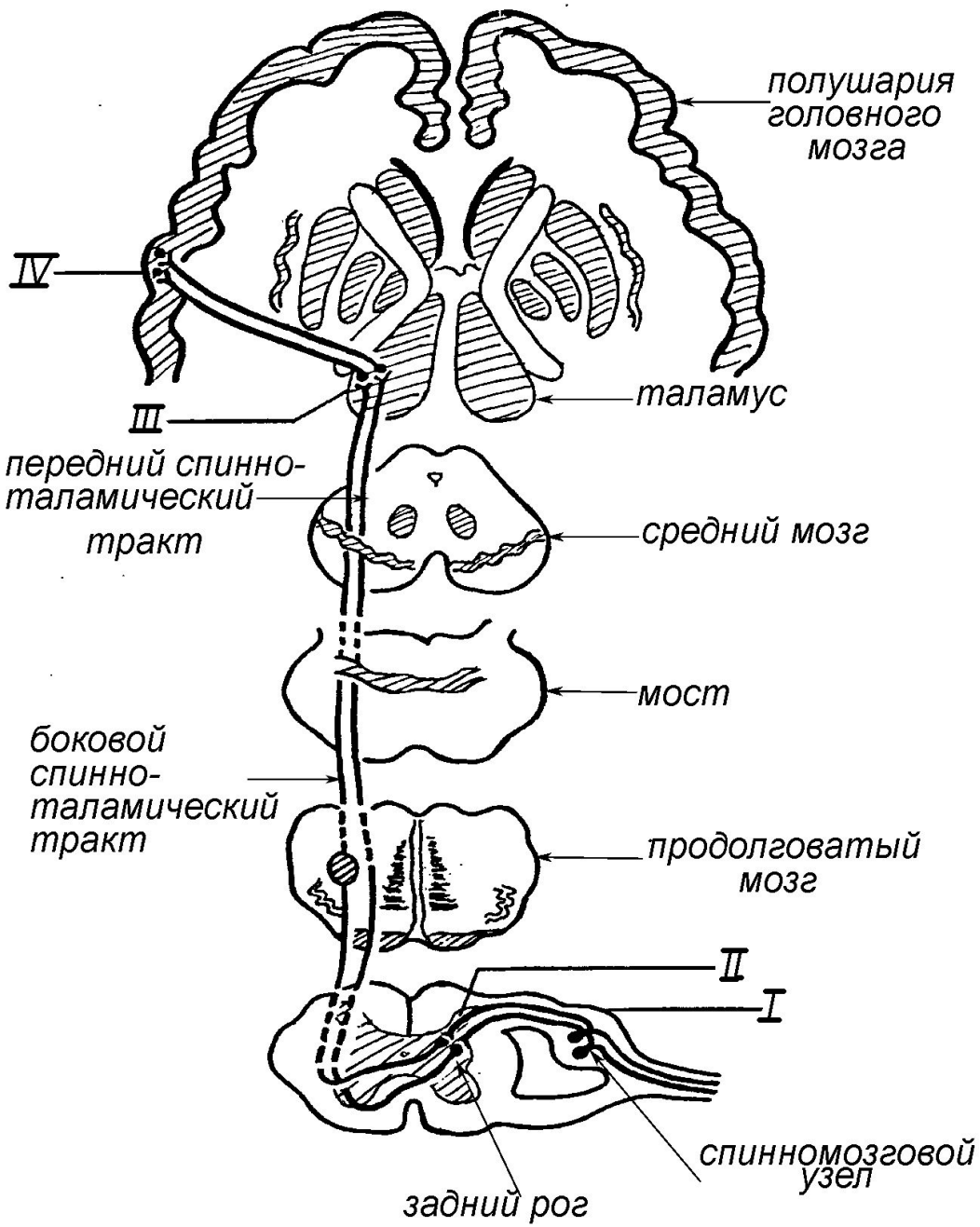
полушария
головного
мозга
IV
таламус
III
передний спинно-
таламический
тракт
средний мозг
мост
боковой
спинно-
таламический
тракт
продолговатый
мозг
II
I
спинномозговой
узел
задний рог

- Спасибо за внимание