ФГБОУ ВО ОРЕНБУРГСКИЙ ГОСУДАРСТВЕННЫЙ МЕДИЦИНСКИЙ УНИВЕРСИТЕТ МИНЗДРАВА РОССИИ
КАФЕДРА ПАТОЛОГИЧЕСКОЙ АНАТОМИИ

МОРФОЛОГИЧЕСКИЕ ОСОБЕННОСТИ ГЕНИТАЛЬНОГО ТУБЕРКУЛЕЗА

Карпова А.А. 3 курс педиатрический факультет
Научный руководитель: к.м.н.,доц. Мещеряков К.Н.

Оренбург 2021

АКТУАЛЬНОСТЬ

Россия занимает 11 место в списке 22 стран с высоким уровнем заболеваемости туберкулезом. В 2020 году в России туберкулезом заболело 117 227 человек. При этом статистика отмечает смертность преимущественно трудоспособного населения в возрасте от 25 до 44 лет. Показатель заболеваемости населения туберкулезом с внелегочными локализациями снижается за счет уменьшения до 18,2 % числа заболевших туберкулезом мочеполовых органов.

Согласно данным государственной статистики, заболеваемость туберкулезом половых органов, являясь одной из локализаций внелегочного туберкулеза, составляет в структуре общей заболеваемости туберкулезом 0,8-1,1 %.

ЦЕЛИ:

- Изучить этиологию, морфологию и патогенез генитального туберкулеза.

ЗАДАЧИ:

- Оценить данные диагностики туберкулеза половых органов
- Выявить морфологические особенности туберкулеза половых органов на современном этапе.

Генитальный туберкулез – инфекция половых органов, вызываемая Mycobacterium tuberculosis, вторичное поражение, обусловленное заносом инфекции из первичных очагов поражения.

- Факультативные внутриклеточные паразиты.
- Относятся к семейству **бактерий** Micobacteriacae, порядку Actinomycetalis, роду Mycobacterium.
- МБТ относятся к прокариотам; в их цитоплазме нет высокоорганизованных органелл (митохондрий, аппарата Гольджи, лизосом).

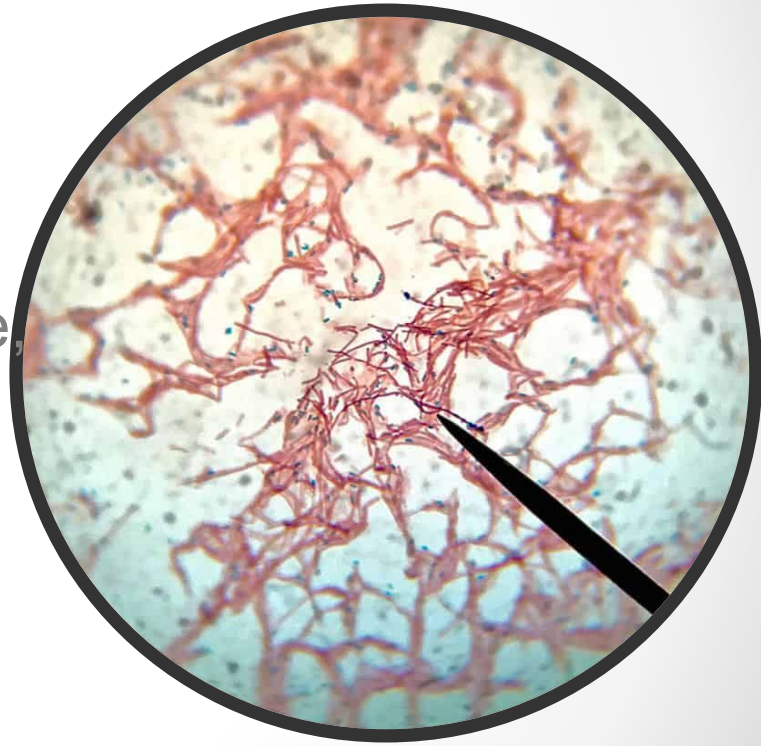

Рис. Палочки Коха – возбудители Туберкулеза Окраска по Цилю Нильсону.

Классификация по течению заболевания:

- хроническая форма, характеризующаяся продуктивным воспалением.
- подострая форма, протекающая с явлениями экссудации и пролиферации.
- казеозная форма, сопровождающаяся острыми процессами.
- Завершенный процесс, инкапсулированные очаги обызвествления.

Классификация по локализации:

Женские половые органы:

- альпингит – фаллопиевы трубы.
- аднексит – трубы и яичники.
- метроэндометрит – маточный эпителий.
- цервицит – шейка матки;
- вульва и влагалище.

Мужские половые органы:

- туберкулёзный эпидидимит
- туберкулёзный орхоэпидидимит
- туберкулёз предстательной железы
- туберкулёз семенных пузырьков
- туберкулёз полового члена

Факторы риска развития генитального туберкулеза:

- Снижение иммунологической резистентности вследствие хронических инфекций
- Стрессы
- Недостаточность питания
- Гематогенный или лимфогенный занос
- Оперативные вмешательства на органах репродуктивной системы
- Функциональные нарушения органов половой системы
- Гормональные перестройки в организме

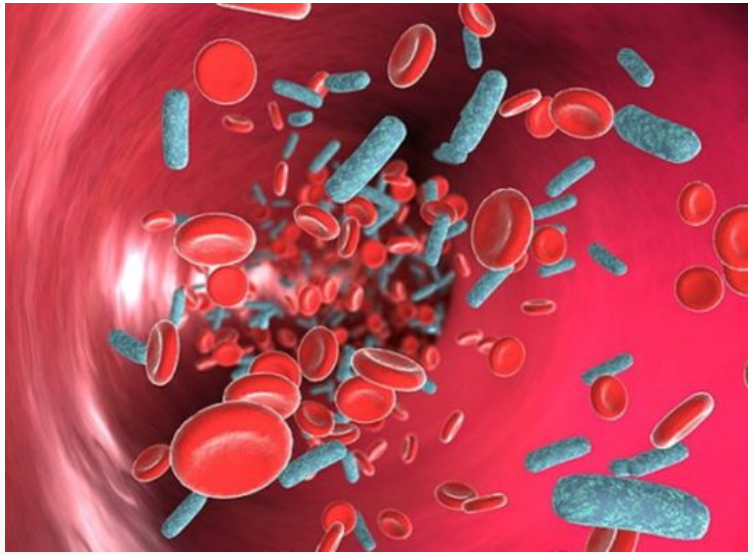

Симптомы

- Боли. Локализуются внизу живота, имеют ноющий или тянущий характер
- Бесплодие
- Головная боль, головокружение, упадок сил
- Сбой течения менструаций\Межменструальные маточные кровотечения (у женщин)
- Склероз сосудов
- Поражение нервных окончаний
- Потливость по ночам
- Похудение

ПАТОМОРФОЛОГИЧЕСКИЕ ФОРМЫ ГЕНИТАЛЬНОГО ТУБЕРКУЛЁЗА

- **Экссудативная форма ГТ**
  поражение маточных труб и брюшины с образованием
  фиброзного выпота

- **Пролиферативно-инфильтративная форма**
  образование туберкулезных бугорков, их казеозный распад и обызвествление

- **Фиброзно-склеротическая форма**
  образованием спаек и рубцовых изменений

В начальной стадии, при инфильтративном процессе, отмечаются отек, набухание, уплотнение органа, поверхность его становится бугристой. При дальнейшем развитии заболевания очаги инфильтрации подвергаются гнойному расплавлению и распаду. Нередко этот процесс захватывает и соседние ткани. Постепенно туберкулезные очаги освобождаются от некротического и гнойного содержимого, образуются каверны.

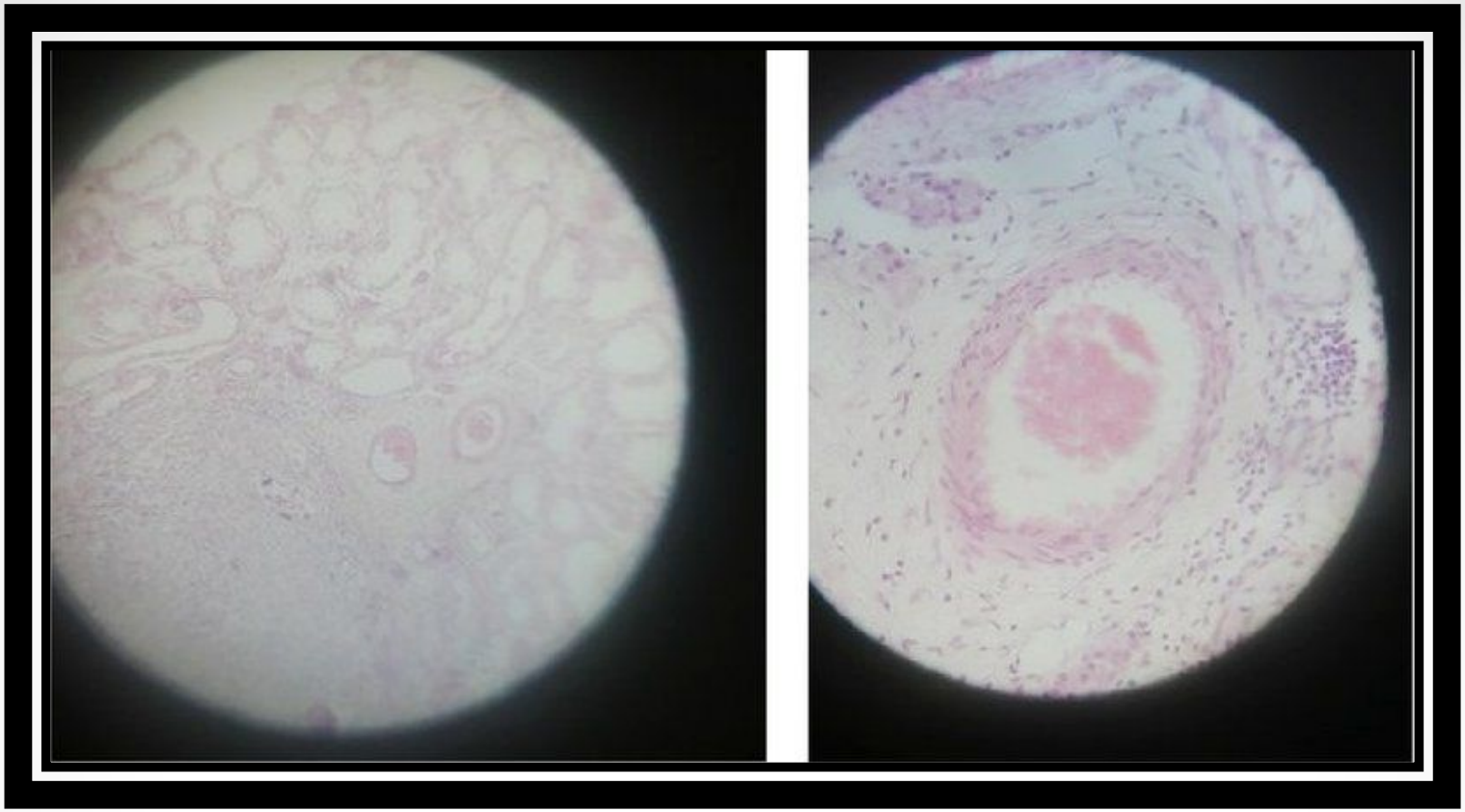

Микропрепарат: Казеозный туберкулез яичка
окраска- - гематоксилин и эозин
В центре видна зона казеозного некроза, по периферии располагаются лимфоциты, эпителиоидные клетки и клетки Пирогова-Ланхганса
Исход: некроз или склероз, развитие которого стимулируют монокины (интерлейкин 1) фагоцитов.

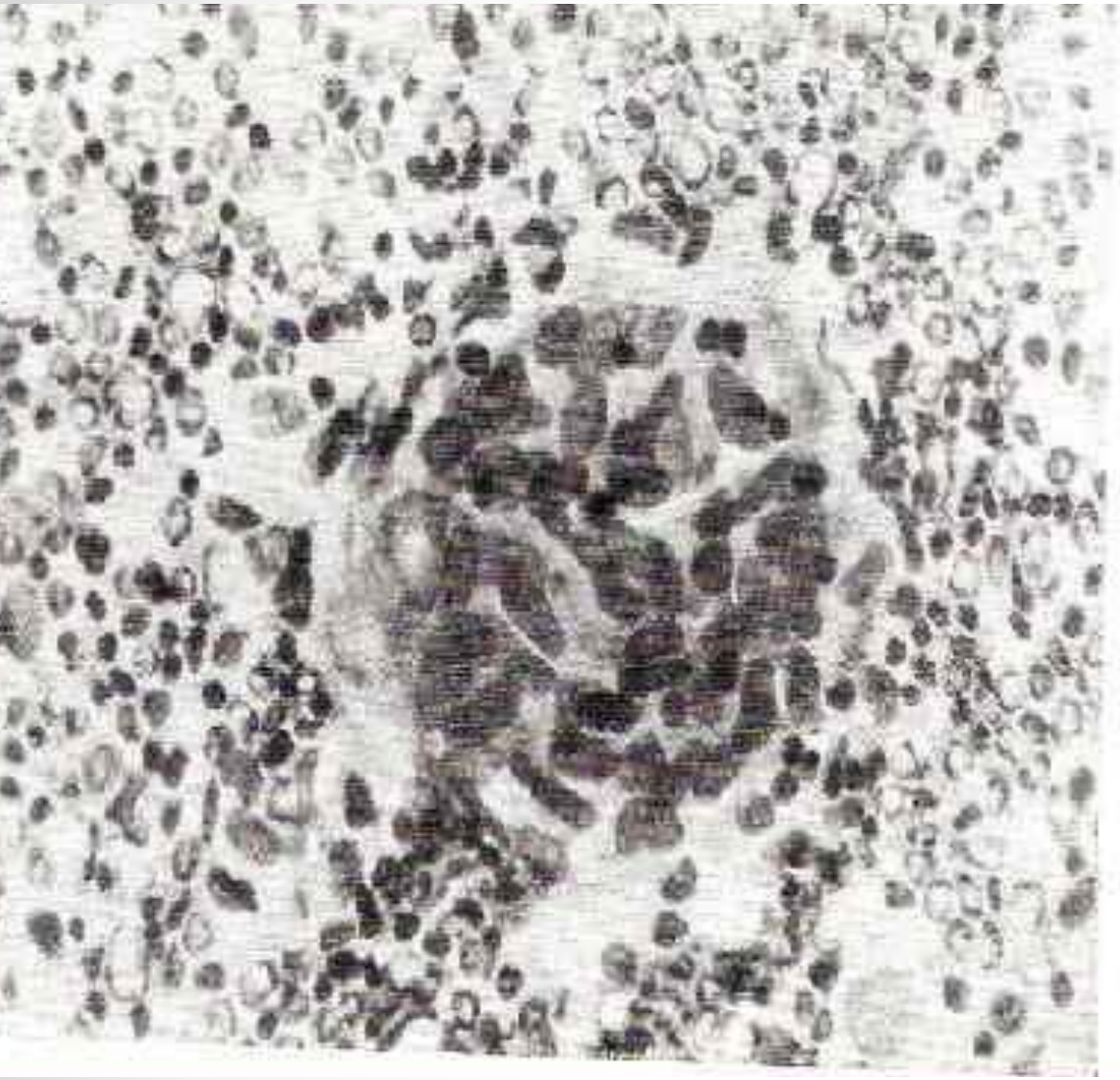

Туберкулез яичка. Гигантская многоядерная клетка Пирогова–Лангханса среди лимфоидных элементов. ×285.

- На ***рентгенограммах*** обнаруживают признаки, характерные для туберкулезного поражения половых органов:
- смещение тела матки из-за спаечного процесса,
- внутриматочные синехии,
- облитерацию полости матки,
- трубы с неровными контурами и закрытыми фимбриальными отделами,
- расширение дистальных отделов труб в виде луковицы,
- четкообразное изменение труб,
- наличие кистозных расширений или дивертикулов,
- ригидность труб (отсутствие перистальтики).
- кальцинаты в трубах, яичниках, лимфатических узлах, очаги казеозного распада.

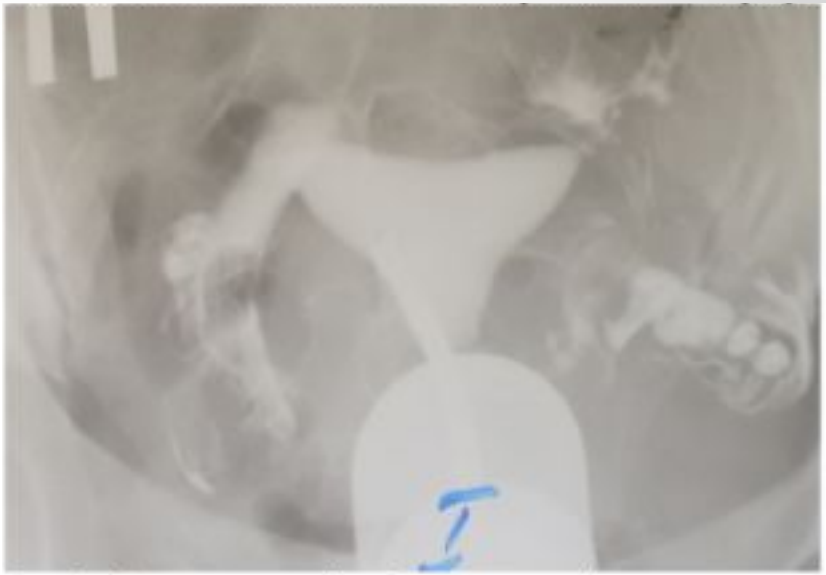

Рис.1. Двусторонний туберкулезный сальпингит

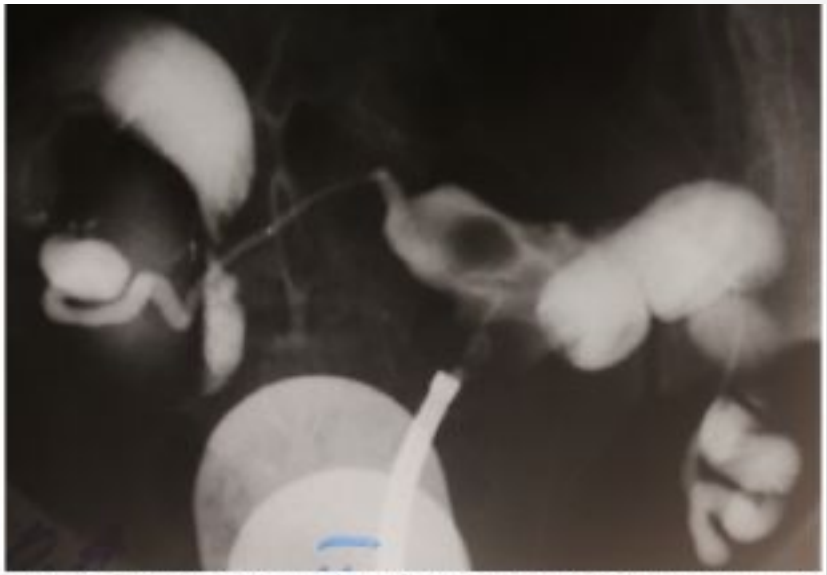

Рис. 2. Двусторонний туберкулезный сальпингит, т

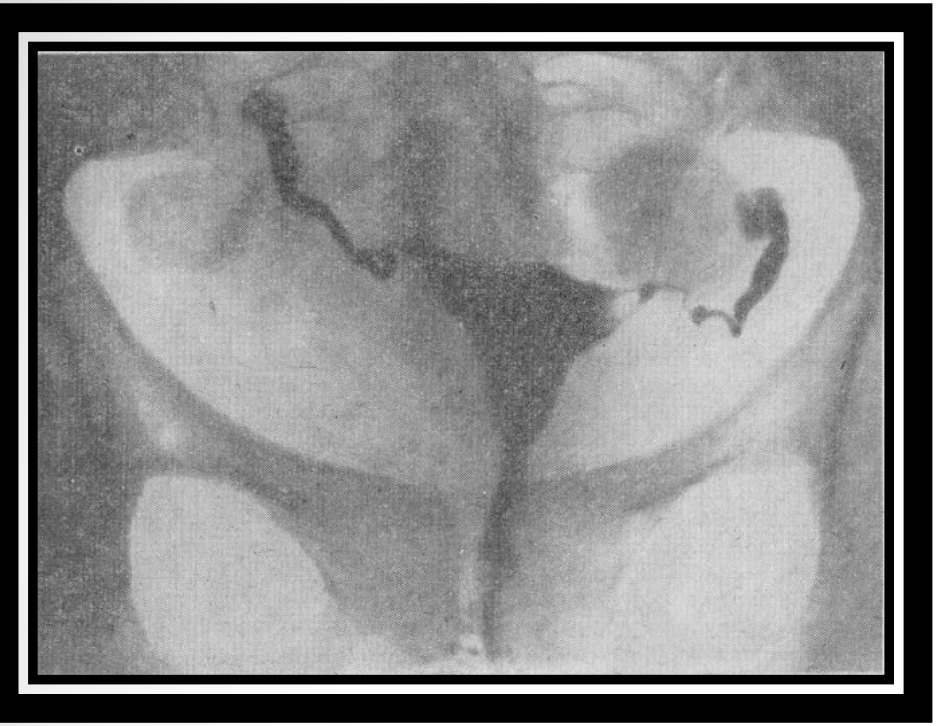

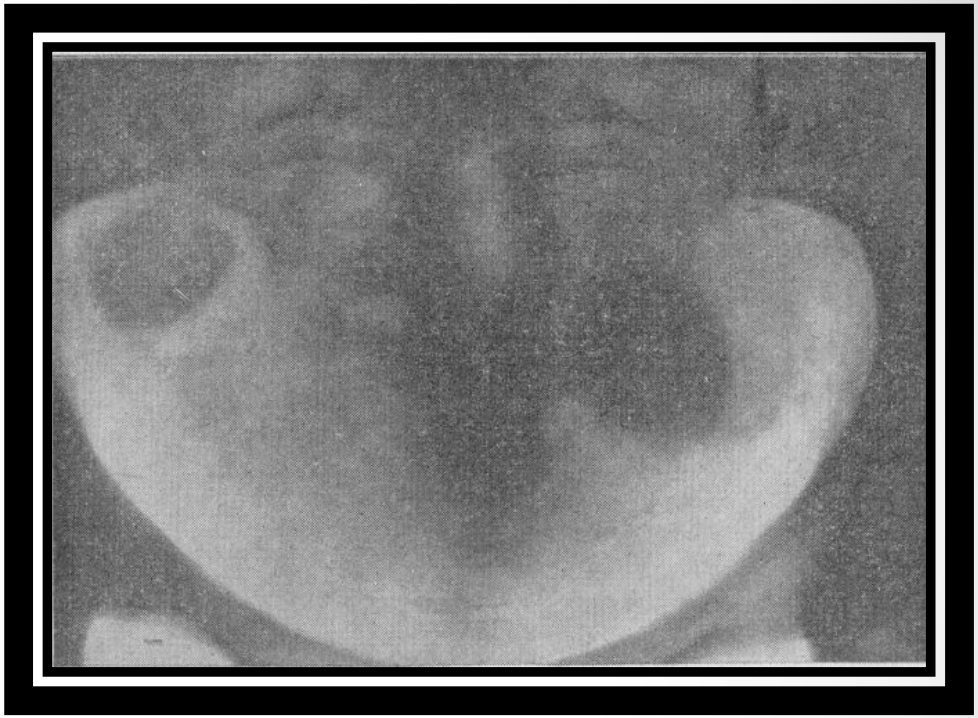

Гистеросальпингограмма. Туберкулезный эндометрит. Туберкулезный аднексит, казеозные очаги в яичниках. Диагноз подтвержден при операции.

Обзорный рентгеновский снимок малого таза.
Округлые тени – казеозные очаги в придатках матки.

Нисходящая цистограмма. Кавернозная форма туберкулеза предстательной железы.

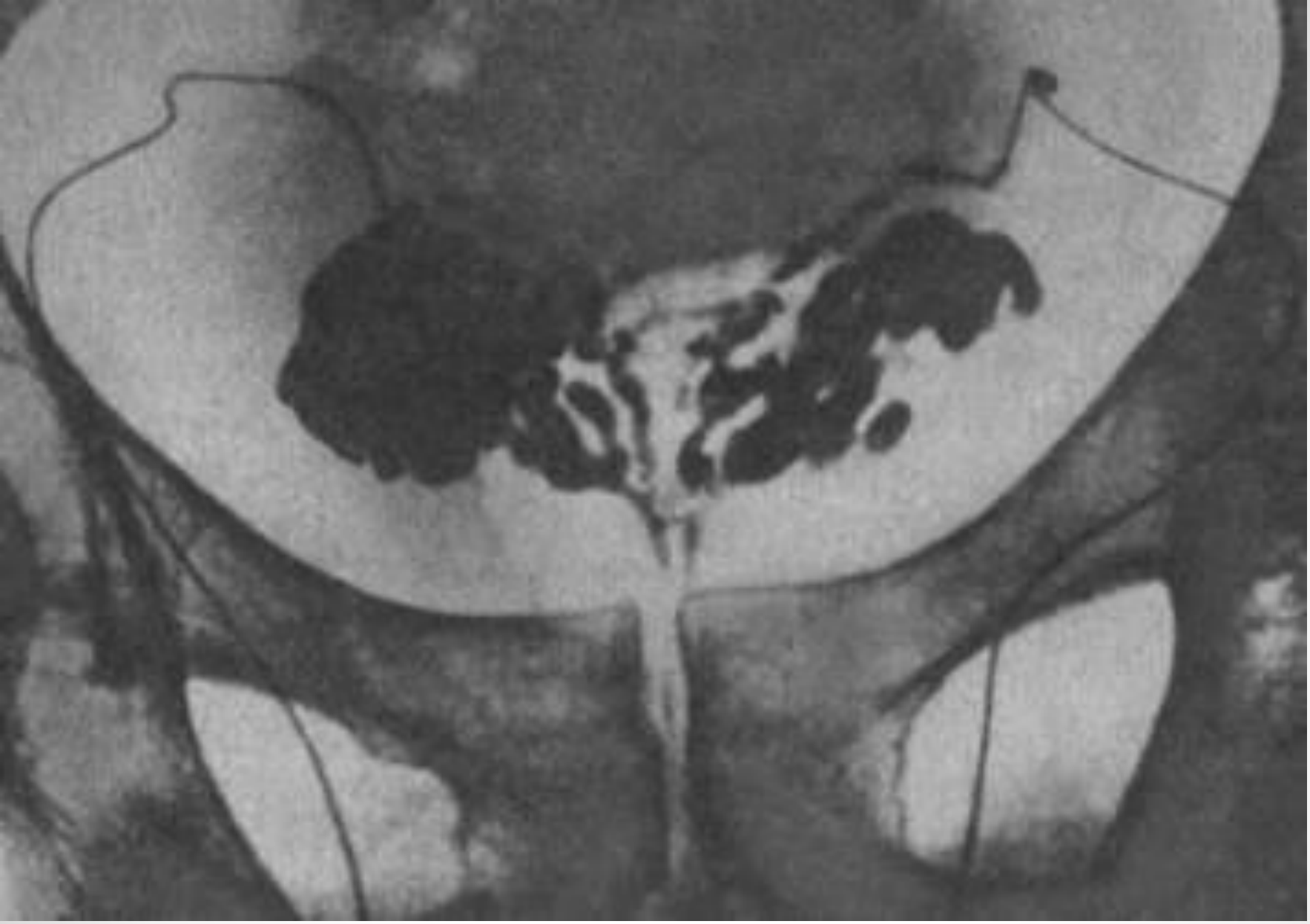

Везикулограмма. Туберкулез семенных пузырьков.

Прогноз

- Рецидивы болезни наблюдают примерно у 7% пациентов.
- К инвалидности могут привести спаечная болезнь и свищевые формы генитального туберкулеза.
- Репродуктивная функция восстанавливается у 5–7% пациентов.

Заключение

Основной комплекс мер по предотвращению развития генитального туберкулеза включает в себя медицинские мероприятия. Дополнительно учитывается и самостоятельное поддержание здоровья.

После контакта с зараженным рекомендуется пройти медицинское обследование. При отсутствии течения болезни диагностику нужно повторить через 1-2 месяца для исключения ее скрытого течения.

Генитальный туберкулез необходимо начинать лечить сразу после его обнаружения. Это позволит сохранить репродуктивную функцию женщины. В противном случае вероятно распространение палочки Коха на другие половые органы, кишечник и мочевой пузырь.

Список литературы:

- Абрамова М. М. Атлас гистеросальпингографии. М., 2015.
- Абрамова М. М., Ершика М. С. Гистеросальпингография в диагно стике туберкулеза внутренних половых органов.— «Пробл. туб» 2016, № 7, с. 59.
- Ермаковская Н. П. Материалы к экспериментальному изучению туберкулеза гениталий.— «Учен. зап. Ставропольского мед. ин-та» 2017, в. 1. с. 335
- Колачевская Е. Н., Карибская А. В., Немсадзе М. Н. Значение лабораторных методов исследования в диагностике туберкулеза половых органов у женщин.— «Пробл. туб.», 2020, № 12, с. 50.
- Компаниец В. И. К методике гипотермического грязелечения туберкулеза внутренних женских половых органов.— 2019, Кз 4, с. 55