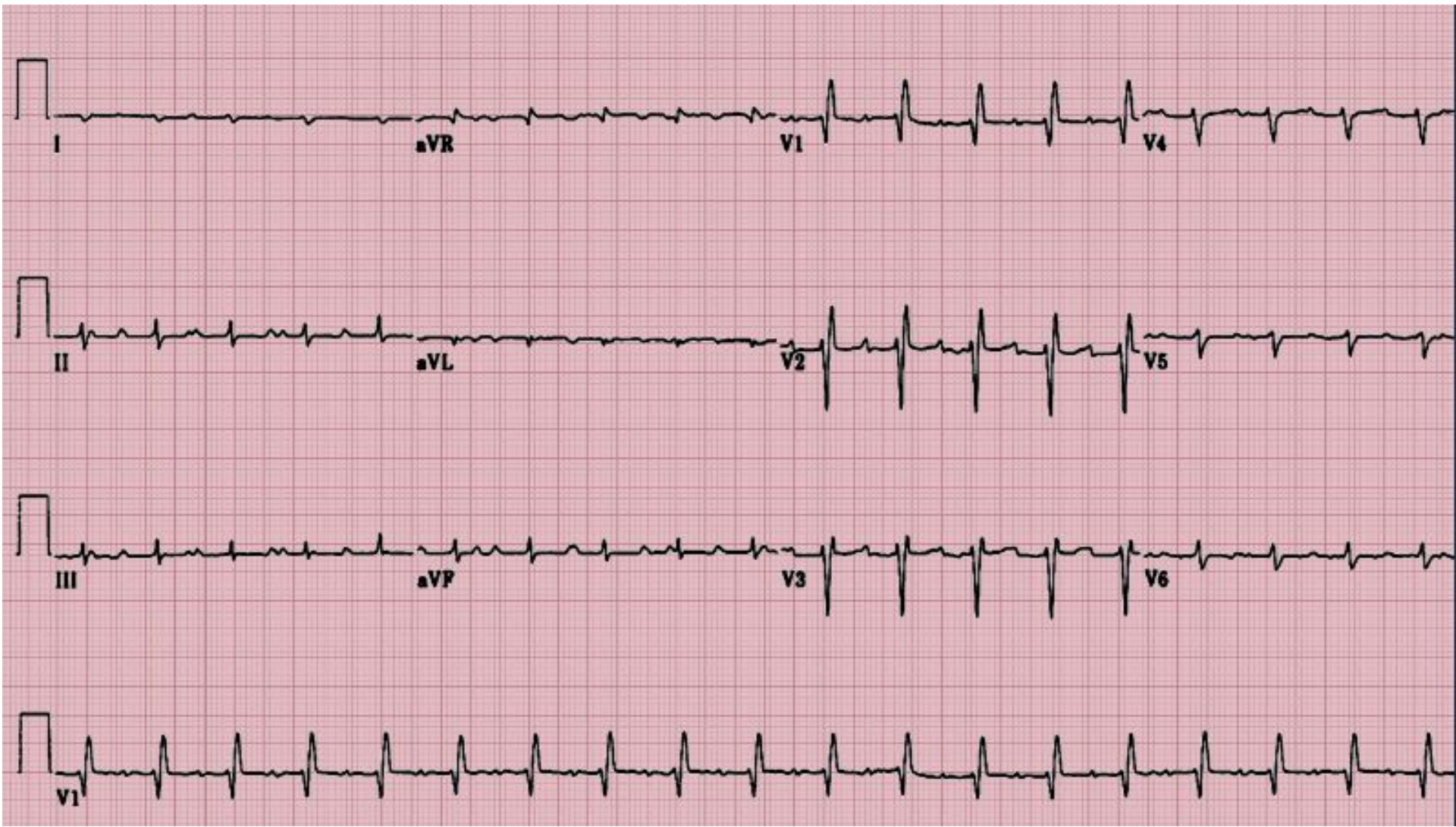

# ПРАКТИКУМ ПО ЭКГ

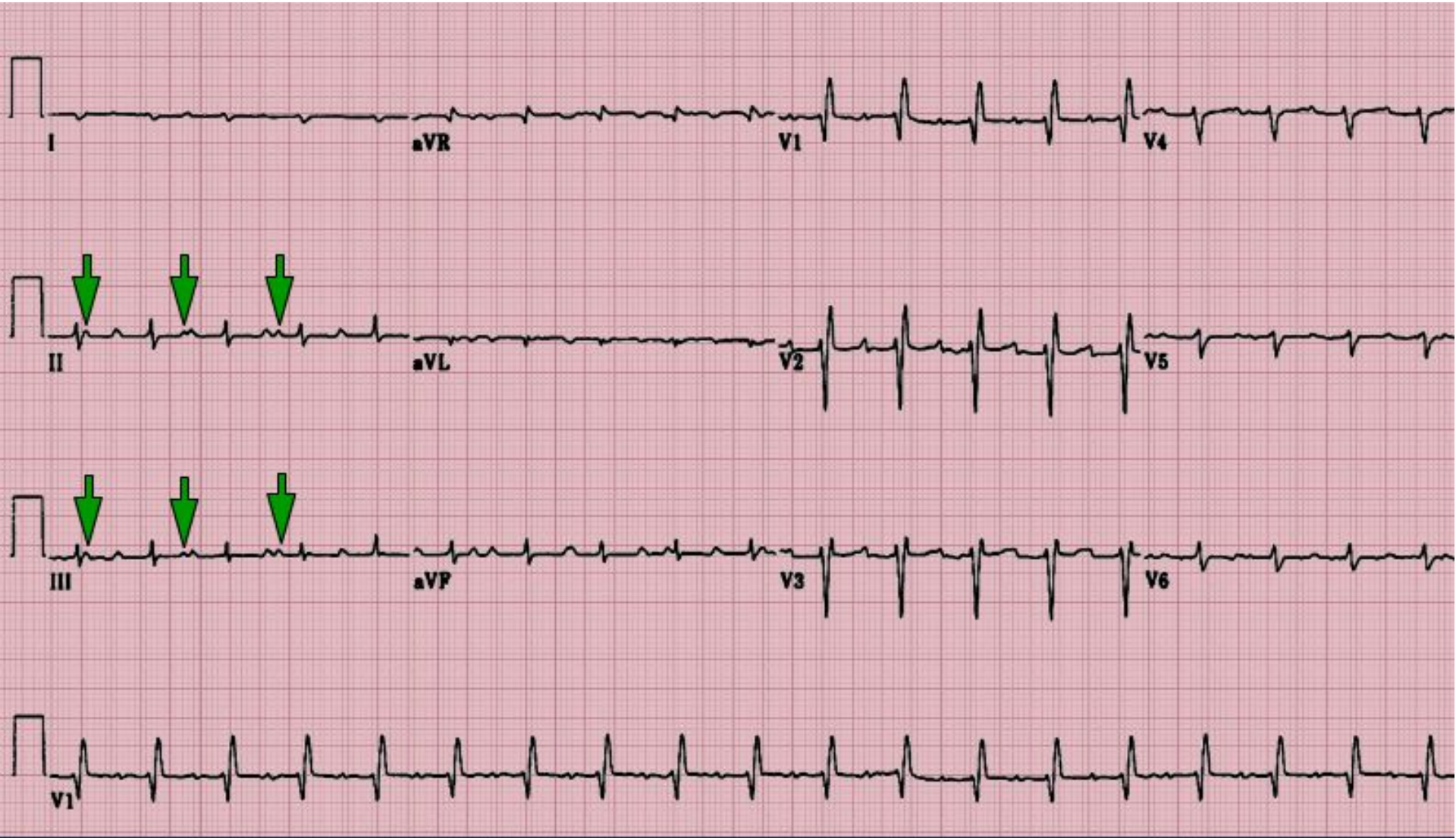Пленки из приложения Interactive  
Electrocardiography.SECOND edition.ОСТ  
2007

# Пациент, 57 лет

- Обратился с жалобами на одышку, слабость, отеки
- Постоянно принимает аспирин, варфарин, азатиоприн и лизиноприл
- 4 года назад перенес оперативное вмешательство



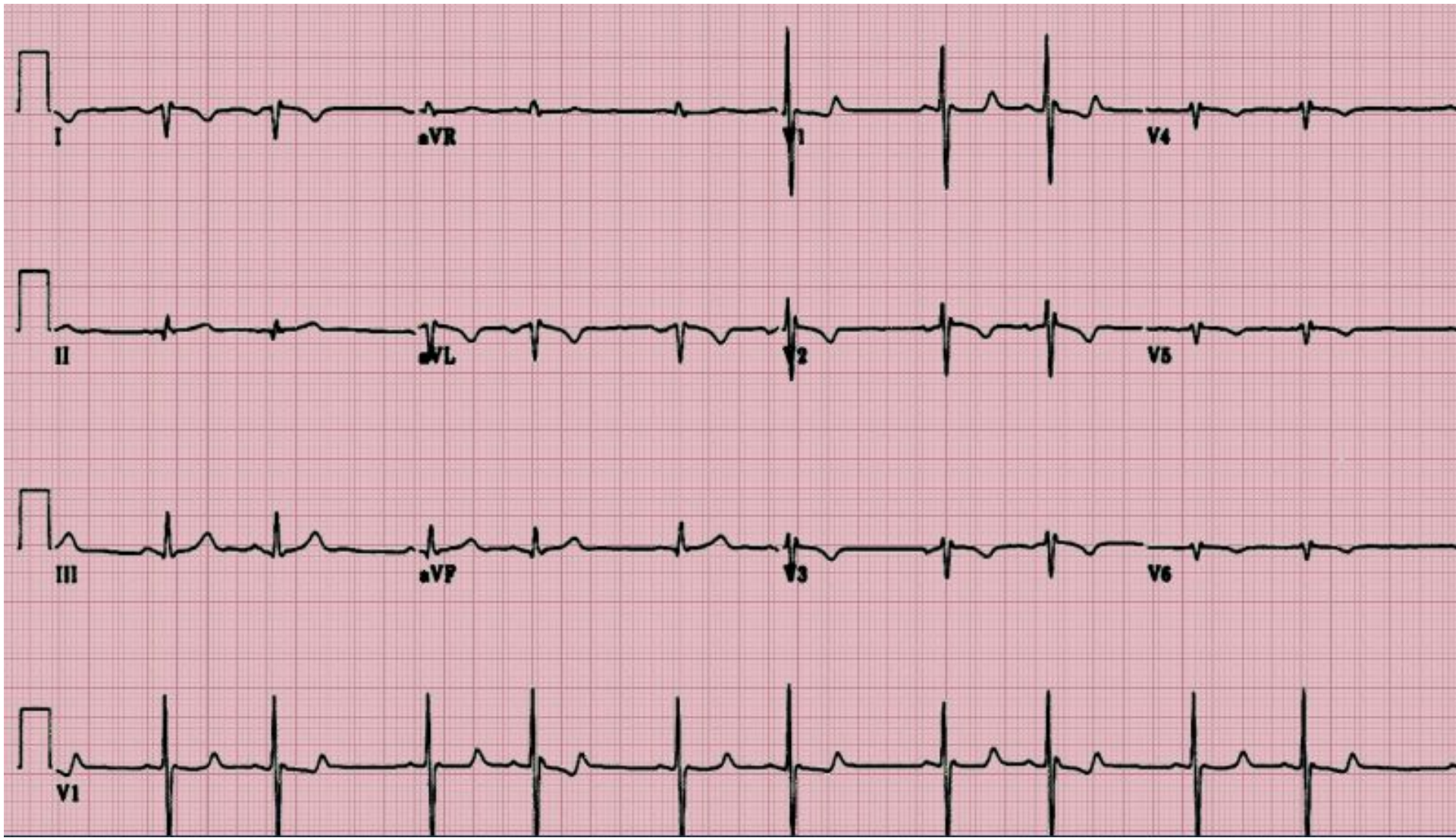
# Удвоенные зубцы Р



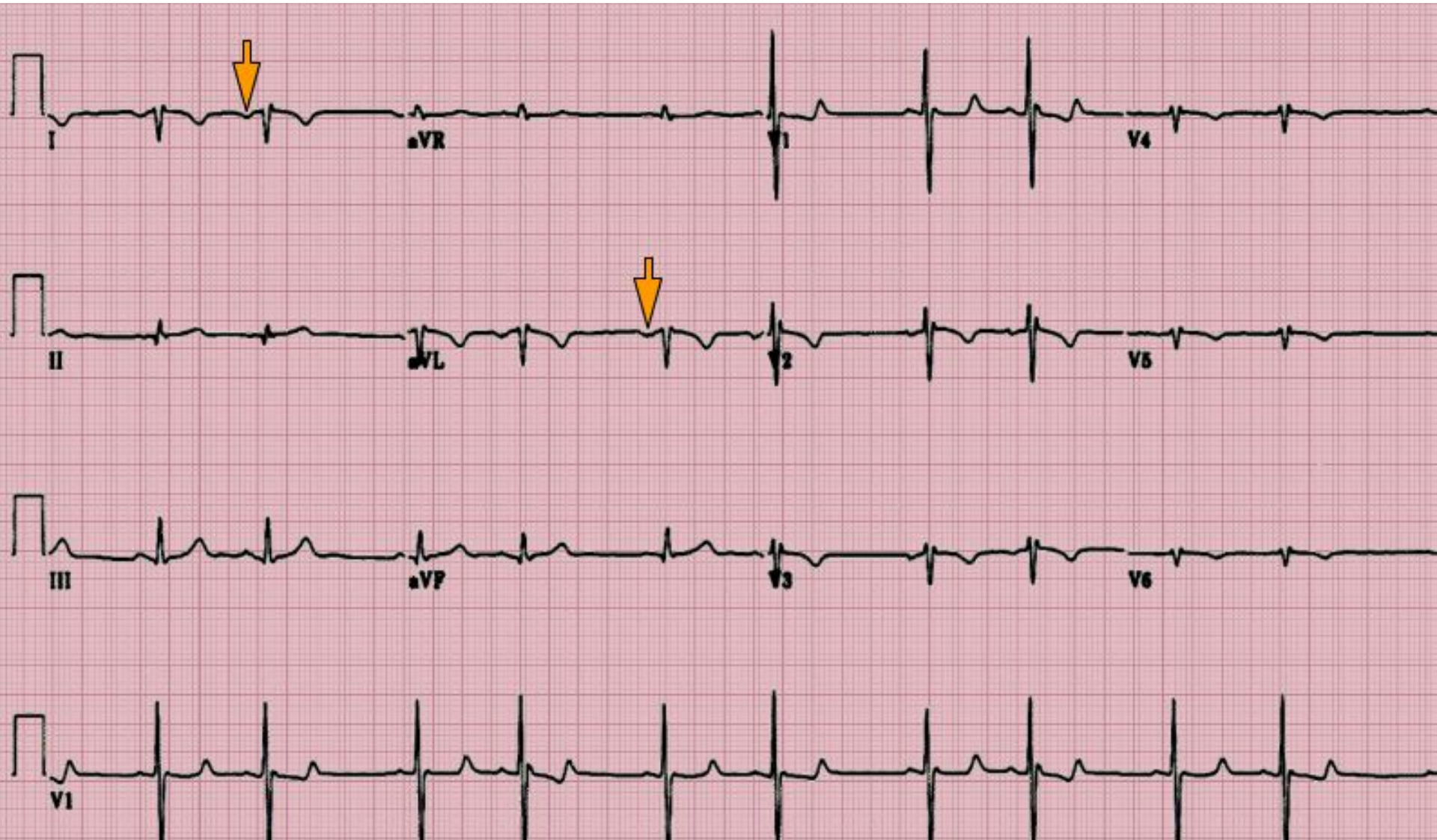
# Пациентка, 22 года

- Проходит профилактический осмотр
- Жалоб нет



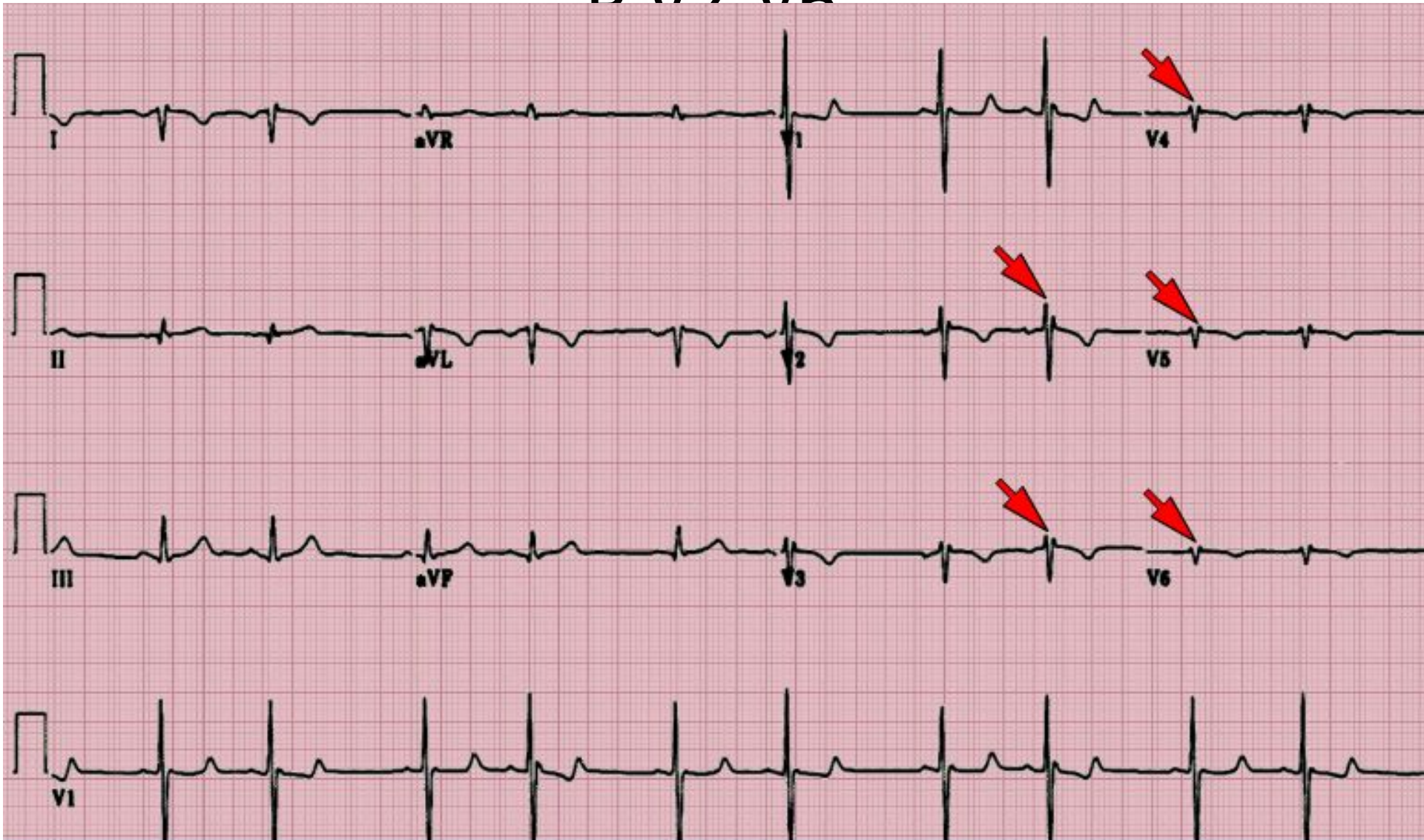


# Негативные зубцы Р в отведениях I, aVL





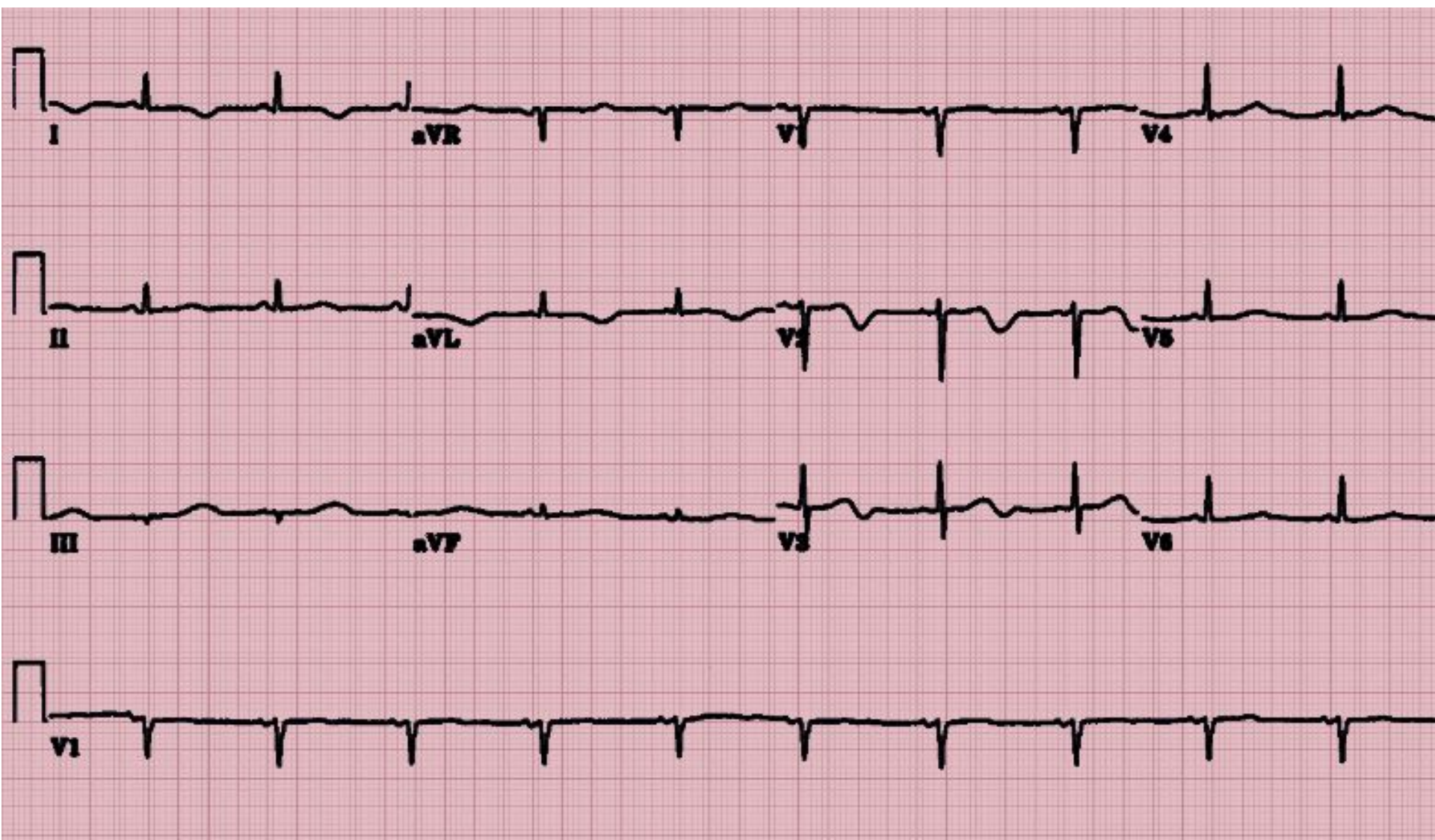
Самый высокий зубец в V1,  
дальнейшее уменьшение амплитуды  
в V2 V6



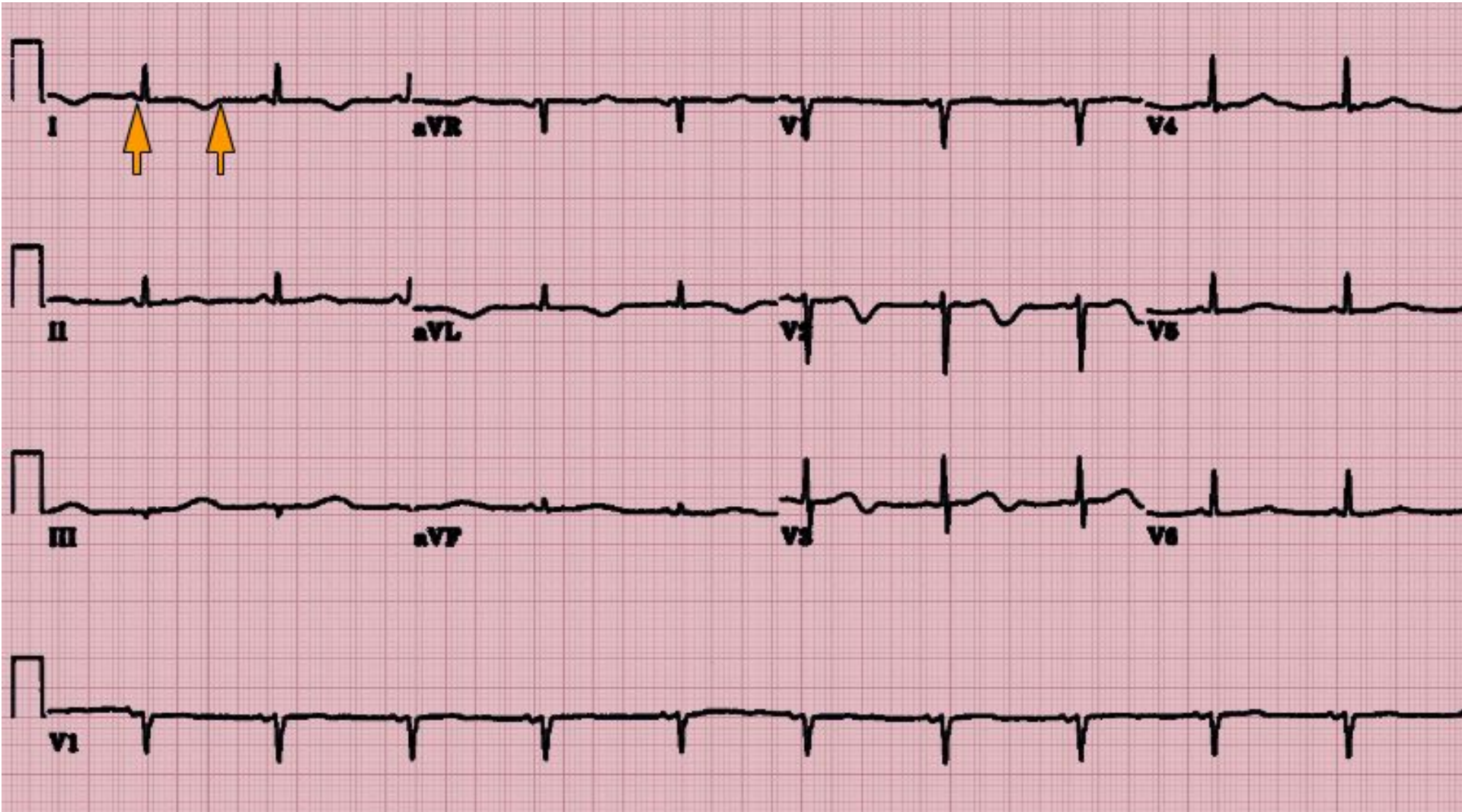


# Пациент, 41 год

- Страдает СД 1 типа и миелодиспластическим синдромом
- Обследовался при подготовке к пересадке костного мозга
- Калий сыворотки 3,4 ммоль/л



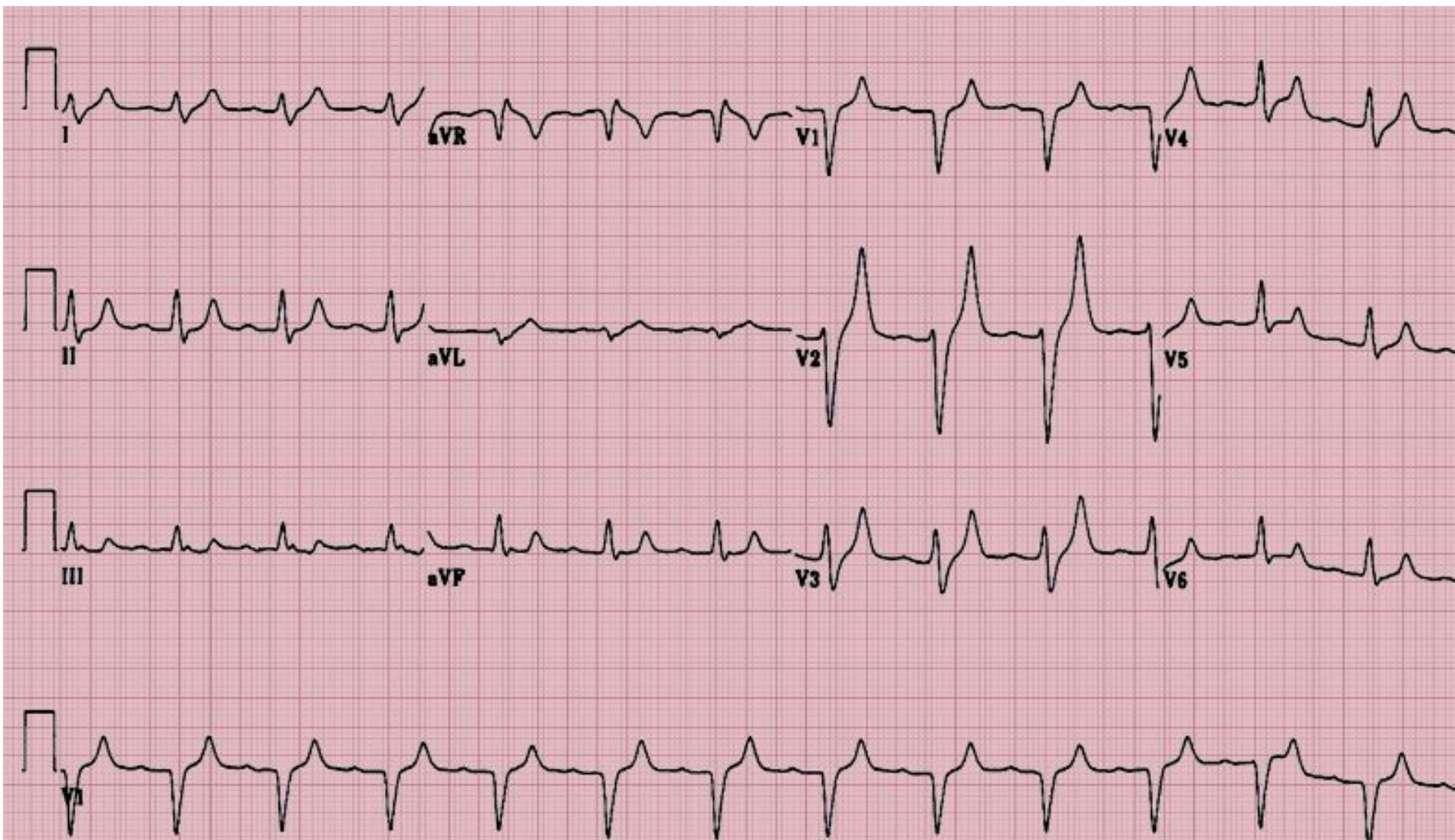
Интервал QT составляет более  
50% интервала RR



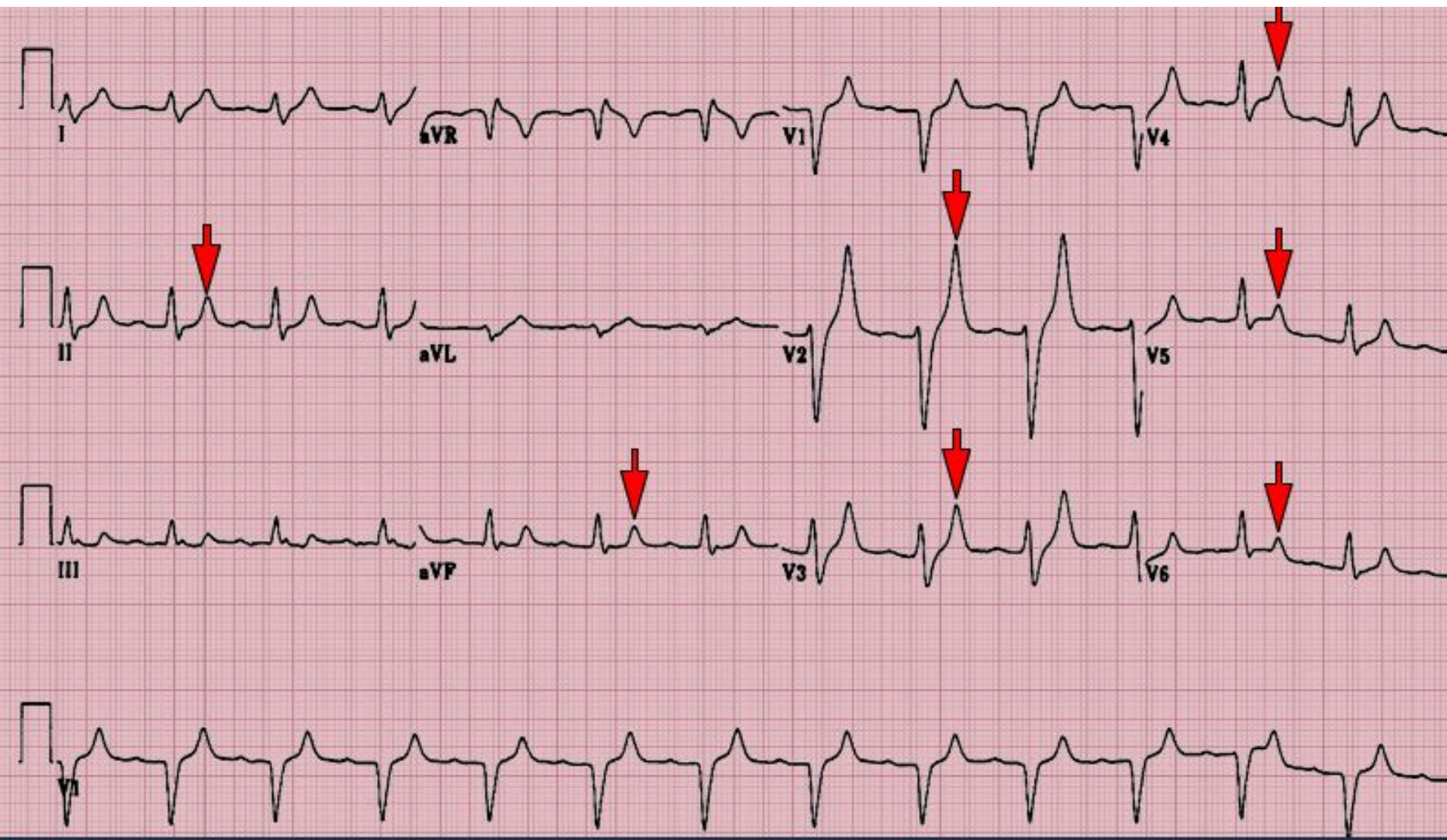


# Пациентка, 42 года

- Страдает хроническим гепатитом С
- Поступила с печеночной энцефалопатией и ОПН



# Заостренные зубцы Т





**СПАСИБО ЗА ВНИМАНИЕ!**